TABLE DES MATIERES

Liste des figures 7
Liste des tableaux 7
Liste des photos 8
Liste des abréviations 9
Introduction 11

PREMIERE PARTIE : LE GUEPARD, ETUDE GENERALE ET PATHOLOGIE 13

PARTIE A : GENERALITES SUR LE GUEPARD 15

1. Place du guépard dans la classification 15
1.1. Historique 15
1.2. Taxonomie 15

2. Répartition géographique actuelle du guépard dans le monde 18
2.1. Habitat 18
2.2. Aire de répartition et évolution des effectifs 18
2.3. Densité démographique 19
2.4. Causes du déclin de la population de guépards 19

3. Conservation nécessaire du guépard 21
3.1. Statut 21
3.1.1. UICN 21
3.1.2. CITES 21
3.2. Population captive 21
3.3. Action *in situ* 22

4. Description du guépard 23
4.1. Morphologie 23
4.1.1. Généralités sur les Félins 23
4.1.2. Particularités morphologiques et anatomiques du guépard 23
4.1.3. Robes du guépard 24
4.2. Physiologie 24

5. Le guépard : relations intra et interspécifiques 27
5.1. Comportement alimentaire 27
5.1.1. La chasse 27
5.1.2. Les proies du guépard 27
5.2. Comportement social et territorial 28
5.2.1. Le guépard et son territoire 28
5.2.2. Organisation sociale 28
5.2.3. Hiérarchie sociale 28
5.3. Reproduction et comportement sexuel 29
5.3.1. Puberté et maturité sexuelle 29
5.3.2. La rencontre des partenaires 29
5.3.3. Gestation, mise bas et élevage des petits 29

PARTIE B : ETUDE BIBLIOGRAPHIQUE DE LA PATHOLOGIE DU GUEPARD DANS LE MONDE 31

1. Le stress et la génétique : facteurs défavorisants pour le guépard 31
1.1. La génétique du guépard 31
1.2. Le stress et les conséquences physio-anatomiques 32

2. Pathologie de l'appareil digestif et de ses annexes 33
2.1. Gastrite bactérienne à ***Helicobacter spp.*** 33
2.1.1. Définition et épidémiologie 33
2.1.2. Etiologie 33
2.1.3. Symptômes 34
2.1.4. Diagnostic clinique 34
2.1.5. Diagnostic histopathologique 35
2.1.6. Traitements 35
2.1.7. Conclusion 36
2.2. Entérites bactériennes 36
2.2.1. Infections à *Salmonella sp.* 36
2.2.1.1. Définition et épidémiologie 36
2.2.1.2. Symptômes 37
2.2.1.3. Diagnostic 37
2.2.1.4. Traitement et prévention 37
2.2.2. Infections à *Clostridium perfringens* : entérotoxicose 38
2.2.2.1. Définition et épidémiologie 38
2.2.2.2. Symptômes 38
2.2.2.3. Diagnostic 38
2.2.2.4. Traitement et prévention 39
2.2.3. Infections à *Campylobacter jejuni* 39
2.3. Parasitisme digestif 40
2.3.1. Protozooses digestives 40
2.3.1.1. Coccidioses 40
2.3.1.2. Giardioses 40
2.3.2. Helminthoses digestives 40
2.3.2.1. Principaux nématodes et cestodes impliqués 40
2.3.2.2. Traitements et mesures préventives des helminthoses 42
2.4. La maladie véno-occlusive (VOD) et autres maladies du foie 42
2.4.1. Maladie véno-occlusive du foie 42
2.4.1.1. Définition et épidémiologie 42
2.4.1.2. Causes probables de l'apparition de la maladie véno-occlusive 42
2.4.1.3. Symptômes 43
2.4.1.4. Diagnostic 44
2.4.1.5. Traitements 44
2.4.2. Autres maladies du foie 44
2.5. Affections pancréatiques 45
2.6. Affections diverses de l'appareil digestif 45
2.6.1. Accidents et corps étrangers 45
2.6.2. Hypertrophie pylorique 45
2.6.3. Affection congénitale : la hernie hiatale 46
2.6.4. Hypersensibilité intestinale 46

3. Pathologie de l'appareil urogénital 47
3.1. La glomérulosclérose rénale 47
3.1.1. Définition et épidémiologie 47
3.1.2. Etiologie 48
3.1.3. Symptômes 49
3.1.4. Diagnostic *ante mortem* 49
3.1.5. Diagnostic histopathologique 50
3.1.6. Traitements 51
3.2. Diverses affections urinaires 51
3.3. Pathologie de la reproduction 51
3.3.1. Appareil reproducteur mâle 51
3.3.2. Appareil reproducteur femelle 52
3.3.2.1. Kystes ovariens 52
3.3.2.2. Pathologie utérine 52

4. Pathologie du système nerveux 53
4.1. La leucoencéphalopathie idiopathique 53
4.1.1. Définition et épidémiologie 53
4.1.2. Etiologie 53
4.1.3. Symptômes 53
4.1.4. Histopathologie 53
4.1.5. Traitement 53
4.2. L'ataxie progressive du guépard adulte (186) 54
4.2.1. Définition et épidémiologie 54
4.2.2. Symptômes 54
4.2.3. Histopathologie 54
4.2.4. Etiologie 54
4.3. L'ataxie postérieure des jeunes guépards 54
4.3.1. Définition et épidémiologie 54
4.3.2. Etiologie 55
4.3.3. Symptômes 55
4.3.4. Histopathologie 55
4.3.5. Traitement 55
4.3. L'encéphalopathie spongiforme 56
4.3.1. Définition et épidémiologie 56
4.3.2. Etiologie 56
4.3.3. Symptômes 56
4.3.4. Diagnostic 56

5. Pathologie du système hématolymphopoïétique 57
5.1. Affection de la rate 57
5.1.1. Les myélolipomes 57
5.1.2. Autre lésion néoplasique : l'hémangiosarcome (56) 57
5.1.3. Déplétion en cellules lymphocytaires 57
5.2. Protozooses sanguines 58
5.2.1. Piroplasmoses 58
5.2.2. Hépatozoonose 58
5.3. Infections bactériennes 58
5.3.1. Hémobartonellose 58
5.3.2. Maladie des griffes du chat à *Bartonella henselae* 59
5.3.3. Infection par le charbon bactéridien 59

5.4. Néoplasie 59

6. Pathologie de l'appareil locomoteur 60
6.1. Fractures-Traumatismes 60
6.2. Lésions articulaires 60
6.3. Pathologie d'origine nutritionnelle (155) 60
6.4. Myopathie (193) 60

7. Pathologie de l'appareil respiratoire 61
7.1. Affections virales 61
7.2. Pneumonies diverses 61
7.3. Pneumonie par infiltration lipidique endogène 61
7.4. Affections diverses 61

8. Pathologie cutanée 62
8.1. Lésions traumatiques 62
8.2. Parasites externes 62
8.3. Mycoses cutanées 62
8.4. Prévention 63
8.5. Infections virales 63

9. Pathologie oculaire 64
9.1. Principales affections 64
9.2. Une particularité : la dégénérescence centrale de la rétine 64
9.3. Carcinome cornéen à cellules squameuses (32) 64

10. Pathologie cardiaque 65
10.1. Fibrose cardiaque 65
10.2. Affections diverses 65

11. Anomalies morphologiques 66
11.1. L'érosion focale du palais (FPE) 66
11.1.1. Définition, épidémiologie et pathogénie 66
11.1.2. Etiologie 66
11.1.3. Symptômes 67
11.1.4. Diagnostic 67
11.1.5. Traitement 67
11.2. Chevauchement des incisives inférieures 67
11.3. Absence de prémolaires supérieures 67
11.4. Anomalies de la queue (105) 67

12. Affections générales impliquant plusieurs appareils 68
12.1. Infections virales 68
12.1.1. La péritonite infectieuse féline : PIF 68
12.1.1.1. Définition et Epidémiologie 68
12.1.1.2. Symptômes 68
12.1.1.3. Diagnostic 68
12.1.1.4. Traitement 69
12.1.1.5. Prophylaxies 69

12.1.2. La rhinotrachéite infectieuse ou coryza 69
12.1.2.1. Définition et Epidémiologie 69
12.1.2.2. Symptômes 69
12.1.2.3. Diagnostic 70
12.1.2.4. Traitements 70
12.1.2.5. Prophylaxies 70
12.1.3. La panleucopénie ou typhus 70
12.1.3.1. Définition et Epidémiologie 70
12.1.3.2. Symptômes 71
12.1.3.3. Diagnostic 71
12.1.3.4. Traitement 71
12.1.3.5. Prophylaxies 71
12.1.4. La leucose féline 71
12.1.4.1. Définition et Epidémiologie 71
12.1.4.2. Symptômes 71
12.1.4.3. Diagnostic 72
12.1.4.4. Prophylaxies 72
12.1.5. L'infection par le virus de l'immunodéficience féline 72
12.1.6. La maladie de Carré 72
12.1.7. L'infection par le virus cowpox 73
12.2. Protozooses systémiques :Toxoplasmose et Néosporose 73
12.3. Mycoses systémiques 73
12.3.1. Blastomycose (162) 73
12.3.2. Candidose 74
12.3.3. Cryptococcose 74
12.4. Infections bactériennes systémiques 75
12.4.1. Tuberculose 75
12.4.2. Pseudo-tuberculose 75
12.5. Affections métaboliques 75
12.5.1. Amyloïdose systémique 75
12.5.1.1. Définition et épidémiologie 75
12.5.1.2. Etiologie 76
12.5.1.3. Symptômes 77
12.5.1.4. Diagnostic *ante mortem* et histopathologique 77
12.5.2. Hyperlipidémie 77

DEUXIEME PARTIE : ETUDE PERSONNELLE : ANALYSE DES DOSSIERS DU ZOO DE LA PALMYRE DE 1989 A 2005 79

1. Le guépard dans les zoos français 81
1.1. Les parcs zoologiques possédant des guépards en France 81
1.2. Conditions de vie et gestion des guépards en captivité 82
1.2.1. Alimentation 82
1.2.2. Habitat 82
1.2.3. Reproduction 82
1.2.4. Prophylaxies sanitaires 82
1.2.5. Sauvegarde et E.E.P. 83

2. La pathologie du guépard en France : exemple du zoo de la Palmyre 84
2.1. Objectifs de l'étude 84
2.2. Matériel, Méthodes et Animaux 84
2.2.1. Période et type de l'étude 84
2.2.2. Le lieu : le zoo de la Palmyre 84
2.2.3. Les animaux 84
2.3. Résultats : Pathologie recensée à la Palmyre de 1989 à 2005 85
2.3.1. Résultats globaux 85
2.3.2. Pathologie du guépard adulte 85
2.3.2.1. Pathologie de l'appareil digestif et de ses annexes 85
2.3.2.2. Pathologie de l'appareil urinaire 87
2.3.2.3. Pathologie du système nerveux 89
2.3.2.4. Pathologie de la rate 91
2.3.2.5. Pathologie de l'appareil locomoteur et du squelette 92
2.3.2.6. Pathologie respiratoire 92
2.3.2.7. Pathologie cutanée 94
2.3.2.8. Pathologie oculaire 96
2.3.2.9. Pathologie cardiaque 96
2.3.2.10. Anomalie morphologique 96
2.3.2.11. Pathologie du stress 97
2.3.3. Pathologie particulière des jeunes de moins de 6-7 mois 97
2.3.3.1. Anomalies congénitales et malformations 98
2.3.3.2. Conjonctivites bilatérales 98
2.3.3.3. Infection de l'extrémité de la queue 98
2.3.3.4. Maladies communes avec les adultes 99
2.3.4. Pathologie néonatale 99
2.4. Discussion : comparaison entre la pathologie française et mondiale 100
2.4.1. La pathologie du guépard en Europe 100
2.4.1.1. L'insuffisance rénale chronique 100
2.4.1.2. La gastrite chronique à *Helicobacter* 101
2.4.1.3. L'ESF 101
2.4.1.4. L'ataxie postérieure idiopathique 101
2.4.2. Pathologie comparée entre la Palmyre/Europe et le reste du monde 102
2.4.2.1. Pathologie commune au monde entier 102
2.4.2.2. Pathologie inexistante en Europe 102
2.4.2.3. Pathologie spécifique de l'Europe 103
2.4.3. Tableau récapitulatif de la pathologie du guépard 103

Conclusion 107

Bibliographie 109

ANNEXES 127

Liste des figures

Figure 1 : arbre phylogénétique des Félidés. 16
Figure 2 : aire de répartition du guépard en Afrique et en Asie orientale..... 19
Figure 3 : population mondiale de guépards captifs en 2004 par région 22
Figure 4 : principales affections du système digestif et de ses annexes 46
Figure 5 : sévérité de la glomérulosclérose, classée de 0 (pas de lésions) à 3 (lésions sévères), en fonction de l'âge des guépards captifs (18)..... 47
Figure 6 : spécificités géographiques de la pathologie du guépard 105

Liste des tableaux

Tableau 1 : paramètres hématologiques du guépard..... 25
Tableau 2 : paramètres biochimiques du guépard..... 26
Tableau 3 : parasites externes du guépard captif en Afrique du Sud..... 62
Tableau 4 : valeurs normales de l'électrocardiogramme du guépard 65
Tableau 5 : symptômes et lésions digestives des guépards au zoo de la Palmyre 85
Tableau 6 : lésions du système digestif et de ses annexes découvertes à l'autopsie..... 86
Tableau 7 : causes d'IRC et évolution 87
Tableau 8 : affections nerveuses à la Palmyre 89
Tableau 9 : ataxie postérieure du guépard, âge à l'apparition des troubles et évolution 91
Tableau 10 : principales affections dermatologiques des guépards de la Palmyre..... 94
Tableau 11 : pathologie recensée chez les jeunes au zoo de la Palmyre de 1989 à 2005..... 97
Tableau 12 : causes de mortalité et de morbidité chez les nouveau-nés..... 99
Tableau 13 : principales affections du guépard en fonction de la région géographique..... 104

Rapport-Gratuit.com

Liste des photos

Photo 1 : guépard « classique » (source personnelle) 17
Photo 2 : guépard royal (194) 17
Photo 3 : strobile de *Dipylidium caninum* (17). 41
Photo 4 : *Ollulanus tricuspis* mâle (17). 41
Photo 5 : petits reins bosselés sur site (source : T. Petit) 87
Photo 6 : coupe longitudinale d'un rein atteint d'amyloïdose (source : T. Petit) 88
Photo 7 : coupe longitudinale d'un rein atteint de pyélonéphrite (source : T. Petit) 88
Photo 8 : ESF : mydriase, hypersalivation et hyperexcitabilité (source : T. Petit) 90
Photo 9 : ESF : décubitus et mydriase, l'appétit est conservé (source : T. Petit) 90
Photo 10 : myélolipomes spléniques (source : T. Petit) 92
Photo 11 : herpès virose : procidence et inflammation de la 3ème paupière (source : T. Petit) 92
Photo 12 : herpès virose : ulcères linguaux (source : T. Petit) 93
Photo 13 : lésion de teigne localisée à la lèvre supérieure gauche (source : T. Petit) 95
Photo 14 : lésion de teigne sur un jeune guépard en région inter-scapulaire (source : T. Petit) 95
Photo 15 : ulcères éosinophiliques sur le palais d'un guépard (source : T. Petit) 96
Photo 16 : jeune guépard de 1 mois présentant un valgus du carpe droit (source : T. Petit) 98

Liste des abréviations

ADN : Acide Désoxyribo Nucléique

AIS : Anti Inflammatoire Stéroïdien

AINS: Anti Inflammatoire Non Stéroïdien

AZAA: American Zoo and Aquarium Association (Association américaine des zoos et aquariums)

CCF : Cheetah Conservation Found (Fondation de conservation du guépard)

CITES : Convention on International Trade in Endangered Species of Wild Fauna and Flora (La convention sur le commerce international des espèces de la faune et de la flore sauvages menacées d'extinction)

CPE: Clostridium Perfringens Enterotoxicosis (Entérotoxicose à *Clostridium perfringens*)

EAZA: European Association of Zoo and Aquaria (Association européenne des zoos et aquariums)

EEP: Europäiches Erhaltungszucht Programm (Programme européen des espèces en danger)

ELISA: Enzym-Linked ImmunoSorbent Assay

ESB: European StudBook

ESB: Encéphalopathie Spongiforme Bovine

ESF: Encéphalopathie Spongiforme Féline

FeLV: Felin Leukemia Virus (Virus de la leucose féline)

FHV-1 : Felin Herpes Virus type 1 (Virus de la rhinotrachéite infectieuse féline)

FIV : Felin Immunodeficiency Virus (Virus de l'immunodéficience féline)

FPE : Focal Palatine Erosion (Erosion focale du palais)

IRC : Insuffisance Rénale Chronique

PCR : Polymerase Chain Reaction

PIF : Péritonite Infectieuse Féline

SSP : Species Survival Plan (Plan de survie pour les espèces)

UICN : Union Internationale pour la Conservation de la Nature et des ses ressources

VOD : Veno-Occlusive Disease (Maladie véno-occlusive)

Rapport-gratuit.com
LE NUMERO 1 MONDIAL DU MÉMOIRES

Introduction

Le guépard (*Acinonyx jubatus*) est un félin sauvage d'Afrique dont la population à l'état sauvage n'a cessé de diminuer. En effet, au cours des siècles, ce grand félin a dû faire face à la destruction de son habitat, à la raréfaction de ses proies et à des interactions de plus en plus fréquentes et inévitables avec les hommes. Ces modifications de ses conditions de vie ont eu pour conséquences d'élever cet animal au rang d'espèce menacée d'extinction. En réalisant cette situation, l'Homme a également pris conscience de l'importance du patrimoine naturel et de la nécessité de le préserver. Dès lors, il est apparu que, pour sa sauvegarde, le guépard devait faire l'objet d'un programme de conservation dans les réserves naturelles mais aussi par l'intermédiaire des parcs zoologiques du monde entier.

Dans le but d'éviter l'extinction annoncée de cette espèce, des centres de reproduction de guépards furent créés dans de nombreux parcs africains, mais également américains et européens. Les objectifs de ces projets sont de mettre l'accent sur la reproduction en captivité pour tenter d'endiguer la consanguinité qui affecte les guépards depuis longtemps. C'est dans le cadre de cet élevage qu'on a mis en évidence la pathologie particulière du guépard en captivité.

Cet ouvrage s'attache à répertorier les différentes maladies recensées chez le guépard dans le milieu naturel et en captivité.

Une première partie traitera des caractéristiques générales du guépard ainsi que sa pathologie comme elle apparaît dans la littérature internationale. La deuxième partie s'attachera à l'étude des guépards en France et plus particulièrement à la pathologie recensée depuis près de vingt ans au parc zoologique de la Palmyre.

PREMIERE PARTIE :
LE GUEPARD, ETUDE GENERALE ET PATHOLOGIE

La première partie de cette étude présente les particularités morphologiques, anatomiques et physiologiques de l'espèce. La deuxième partie est une analyse de la pathologie du guépard décrite dans la littérature internationale.

PARTIE A : GENERALITES SUR LE GUEPARD

1. Place du guépard dans la classification

1.1. Historique

L'histoire connaît le guépard depuis plusieurs milliers d'années (35). En effet on en retrouve la trace il y a plus de 5000 ans au temps des Sumériens, des Egyptiens et jusqu'au XVème siècle en France sous Louis XI. Le guépard était alors l'apanage des riches qui l'utilisait pour la chasse (35).

Ce félin était alors très répandu. Il évoluait dans la majeure partie de l'Afrique ainsi qu'au Moyen-Orient et jusqu'en Inde. Facilement apprivoisable, le guépard était éduqué pour chasser comme on peut le voir avec des rapaces, c'est-à-dire avec un capuchon cachant les yeux et enlevé au moment de la course. Cependant le guépard était déjà difficile voire impossible à faire reproduire en captivité. Selon les historiens, aucune naissance n'est relevée dans les populations captives, souvent nombreuses, des grands chefs de l'époque. Les captures s'intensifiaient pour renouveler les stocks ce qui contribua, entre autre, à faire disparaître quasiment entièrement le guépard du continent asiatique (117).

1.2. Taxonomie

Le guépard est décrit scientifiquement pour la première fois en 1776 par Schreber (35). Après maintes dénominations, c'est sous le nom latin *Acinonyx jubatus* qu'il est désormais dénommé. *Acinonyx* provient du grec *akaina* qui signifie épine, aiguillon et de *onyx* signifiant griffe. Ceci fait référence aux griffes non rétractiles qui caractérisent le guépard. Le terme latin *jubatus*, pour *iubatus* signifiant crinière, se rapporte à la crinière blanche que possèdent les jeunes guépards.

Le nom commun « guépard » vient de l'italien « gatto-pardo » qui veut dire chat léopard tandis que la traduction anglaise « cheetah » s'inspire de l'hindou « chita » qui signifie « celui qui est tacheté ».

Le guépard appartient à la famille des Félidés contenant 37 espèces (143). La figure 1 représente un arbre phylogénétique du guépard.

Figure 1 : arbre phylogénétique des Félidés.

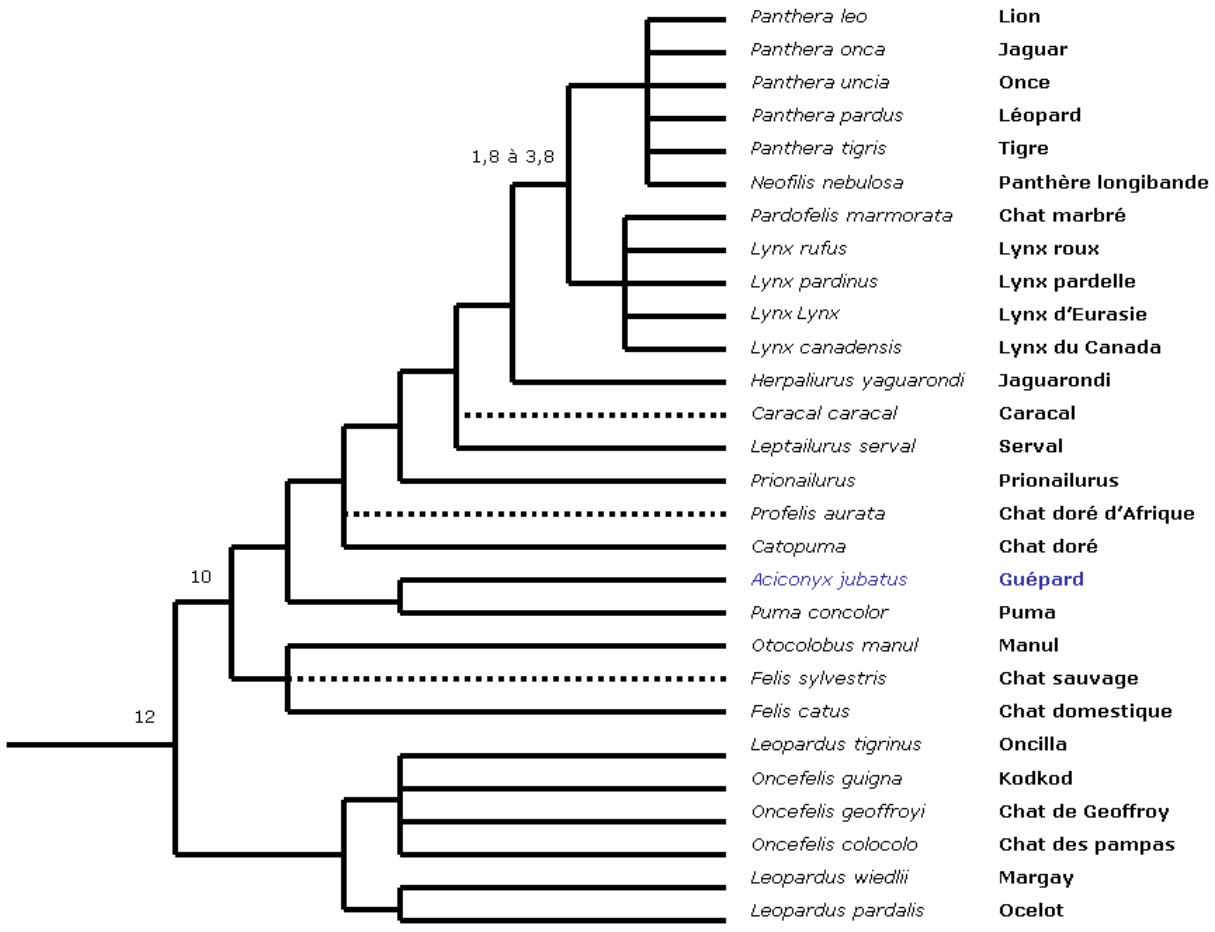

d'après (130)

La taxonomie du guépard est la suivante :

- Classe des Mammifères
- Ordre des Carnivores
- Famille des Félidés
- Sous famille des Acinochinae dont il est le seul représentant
- Genre *Acinonyx*
- Espèce *jubatus*

Il semblerait qu'il existe 5 sous espèces de guépards. Ces sous espèces sont retrouvées chacune dans une région particulière (128). On recense :

-*Acinonyx jubatus jubatus* (Schreber, 1776) : guépard de référence, on le trouve en Afrique du Sud, en Namibie, au Botswana, au Zimbabwe et au Malawi,

-*Acinonyx jubatus raineyi* (Heller, 1913) : on le trouve au Kenya, en Ouganda et en Somalie,

-*Acinonyx jubatus soemmeringii* (Fitzinger, 1855) : on le trouve en Éthiopie, au Tchad, au Soudan, au Cameroun et au Sud Niger,

-*Acinonyx jubatus hecki* (Hilzheimer, 1913) : c'est le guépard du nord ouest de l'Afrique. On le trouve au Sénégal, au Ghana, au Burkina-Faso, au sud du Mali et dans le Nord du Bénin. Il est classé comme **En Danger** par l'IUCN (**EN**) depuis 1996 (82),

-*Acinonyx jubatus venaticus* (Griffith, 1821) : aussi appelé guépard d'Iran. Il se répartissait dans toute l'Afrique du Nord en Asie et en Inde. Il est classé comme **En Danger Critique d'Extinction** (**CR**) depuis 1996 (82).

Cependant, cette diversité est fréquemment remise en question de nos jours car ces guépards se ressemblent beaucoup génétiquement et phénotypiquement, d'autant que l'UICN n'en reconnaît que deux : *Acinonyx jubatus venaticus* et *Acinonyx jubatus hecki* (82).

Longtemps considéré comme une nouvelle espèce, le guépard royal ou « king cheetah » appartient en fait à la même espèce que le guépard classique. Découvert en 1926 au Zimbabwe, ce guépard présente une mutation de l'allèle récessif du gène « tigré », connu chez le chat, qui lui confère une robe différente : 3 bandes noires sur le dos au lieu de multiples petites tâches noires (27). Les photos 1 et 2 indiquent les différences de robes du guépard.

Photo 1 : guépard « classique » (source personnelle)

Photo 2 : guépard royal (194)

2. Répartition géographique actuelle du guépard dans le monde

2.1. Habitat

L'habitat du guépard est une région plutôt sèche et aride que l'on rencontre principalement en Afrique subsaharienne. Il vit de préférence en biotope ouvert, de type semi désert, prairie et brousse épaisse. Ceci correspond à son mode de chasse : il lui faut suffisamment de végétation pour pouvoir se cacher ainsi que des points plus élevés pour guetter proies ou dangers (27).
La présence d'arbre est tolérée et est utile parfois pour grimper, se cacher et marquer son territoire. En revanche le guépard est rarement observé dans les zones forestières qui l'empêchent de chasser en courant (35).

2.2. Aire de répartition et évolution des effectifs

Couvrant jadis l'ensemble de l'Afrique et une bonne partie du Moyen-Orient, le guépard s'est très nettement raréfié en un siècle. Vers 1900, on estimait la population mondiale de guépards à environ 100 000 individus. Elle n'approcherait actuellement que 10 à 15 000 spécimens dans le monde sauvage (129).

Considéré comme éteint en Inde, en Irak et en Afghanistan, le nombre de guépards asiatiques (ou *Acinonyx jubatus venaticus*) est évalué entre 40 et 200 individus en Iran et au Pakistan (83).
Majoritairement, le guépard est localisé au sud et à l'est de l'Afrique. C'est dans le sud qu'on a le plus de chance d'en rencontrer en particulier en Namibie où l'on dénombre le plus d'individus, soit près de 2500. Suivent l'Afrique de l'est avec le Kenya et la Tanzanie puis le Soudan et l'Afrique du nord-est (2) (37) (110). La figure 2 illustre la répartition géographique du guépard.

La population de guépards se stabilise lorsqu'elle se situe en zone protégée (parcs nationaux comme le Serengeti). Elle semble au contraire diminuer dans les zones non protégées où paradoxalement elle est la plus nombreuse. Ceci est dû à l'expansion humaine qui affectionne les plaines pour faire paître les troupeaux, plaines qui sont les terrains de chasse de prédilection des guépards. Les interactions avec l'Homme sont alors plus nombreuses (159).

Figure 2 : aire de répartition du guépard en Afrique et en Asie orientale

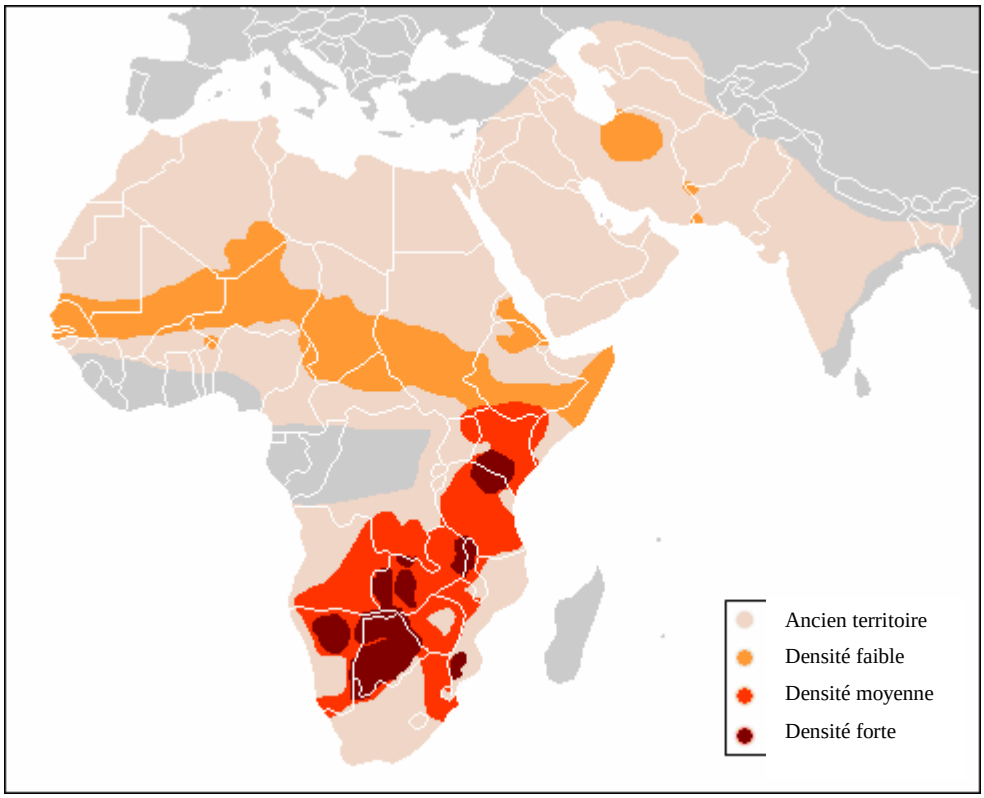

d'après (194)

2.3. Densité démographique

La densité idéale pour un guépard semble être d'un individu pour 100 à 125 km² (27). La concurrence intraspécifique est considérée comme minimale, c'est-à-dire qu'avec un tel territoire, les guépards s'évitent facilement. En effet les compétitions pour les proies et pour les femelles sont moindres et les risques de combats sont diminués. Le confinement de cette espèce rendrait les affrontements plus probables et les blessures plus fréquentes. Cependant avec une densité inférieure, la reproduction serait affectée car la recherche d'une femelle serait plus laborieuse (35). Cette superficie n'est pas élevée en comparaison à celle des autres grands félins mais le guépard ne gaspille que peu d'énergie à défendre son territoire.

2.4. Causes du déclin de la population de guépards

La population de guépards sauvages ne cesse de diminuer. Les principales causes de ce déclin sont l'expansion humaine, la prédation ainsi qu'une consanguinité élevée (128).

L'habitat du guépard est de plus en plus détruit et fragmenté. De plus il convoite des régions planes et peu boisées qui sont de plus en plus colonisées par l'agriculture et les animaux d'élevage. Le guépard fait peur et les ravages qu'il provoque dans les troupeaux engendrent colère et représailles chez les fermiers.

La chasse sportive est toujours autorisée dans plusieurs pays avec cependant un encadrement réglementé : les quotas de trophée de chasse sont de 150 par an en Namibie, de 50 par an au Zimbabwe et de 5 par an au Botswana (41).

Rapport-gratuit.com
LE NUMERO 1 MONDIAL DU MÉMOIRES

Le lion (*Panthera leo*), le léopard (*Panthera pardus*), la hyène (*Crocuta crocuata* ou *Hyaena hyaena*) et le lycaon (*Lycaon pictus*) sont des concurrents très sérieux. Les proies sont sensiblement les mêmes et le guépard cède facilement : les uns sont physiquement plus forts, les autres chassent en hardes. Une blessure grave compromet grandement la survie du guépard qui mise tout sur la rapidité. De plus les jeunes guépards sont également des proies faciles : la mortalité infantile est en effet très élevée. Laurenson *et al.* (103) estiment que 90 à 98 % des jeunes n'atteignent pas l'âge adulte Nowell et Jackson (128) estime que 73 % des jeunes sont victimes de la prédation et plus particulièrement celle des lions.

Les guépards ont une variabilité génétique anormalement basse et une incidence élevée de semence anormale. En effet, ils seraient issus d'un « goulot d'étranglement » ou « bottleneck » provoqué selon certains par la disparition de leurs ancêtres il y a environ 10 000 ans : le petit nombre des survivants qui se sont alors reproduits entre eux aurait initié cette consanguinité (130). Cependant, cette faible variabilité génétique n'affecte pas la mortalité juvénile mais entraînerait la défaillance du système immunitaire qui rend le guépard plus sensible aux maladies infectieuses (131).

3. Conservation nécessaire du guépard

Devant ce déclin annoncé, des mesures internationales ont été prises et divers organismes ont été créés afin de le sauvegarder.

3.1. Statut

3.1.1. UICN

L'UICN a été fondée le 5 octobre 1948. C'est la principale organisation non gouvernementale (ONG) dédiée à la cause de la conservation animale et végétale. Elle a pour objectif de mobiliser l'attention du public et de ses responsables politiques sur l'urgence et l'étendue des problèmes de conservation. En 1963 elle met au point une liste rouge qui constitue un inventaire des espèces animales et végétales menacées (82).

Le guépard est classé Espèce Vulnérable depuis 1986 soit le critère VU C_2a(i) : l'espèce guépard est considérée comme courant un risque d'extinction dans la nature [VU] ; la population de guépard est estimée à moins de 10 000 individus matures [C]. La population connaît un déclin continu, constaté, prévu ou déduit du nombre d'individus matures [C_2] et aucune sous population n'est estimée à plus de 1 000 animaux matures [a(i)]. Les sous populations sont définies comme des groupes distincts géographiquement dans une population où il y a très peu d'échange démographique ou génétique (82).

L'UICN classe aussi les sous espèces ainsi *Acinonyx jubatus hecki*, le guépard du nord ouest africain, est classé comme En Danger (EN C2a) et *Acinonyx jubatus venaticus*, le guépard asiatique, est classé comme En Danger Critique d'Extinction (CR C2a(i)). (82)

3.1.2. CITES

La convention sur le commerce international des espèces de la faune et de la flore sauvages menacées d'extinction (CITES selon le sigle anglo-saxon) a été signée le 3 mars 1973 à Washington. Cet accord intergouvernemental contrôle le commerce des animaux et des végétaux menacés d'extinction afin de les protéger.

Trois annexes répertorient les espèces en fonction de leur vulnérabilité. Ces espèces bénéficient, selon la menace, de différents degrés de protection. Le guépard fait partie de l'annexe 1. Dans cette annexe sont placées les espèces dont la survie est la plus compromise. Le commerce international est interdit sauf dans le cadre scientifique, par exemple, où un permis d'exportation-importation peut être délivré selon l'article III de la convention (41).

3.2. Population captive

La conservation du patrimoine de la nature passe par le transfert de spécimens *ex situ*, dans des parcs zoologiques afin de mieux les étudier, les faire reproduire et éventuellement les réintroduire dans la nature.

Selon l'International Cheetah Studbook de 2004, la population de guépards captifs s'élève à plus de 1387 individus, répartis dans 238 établissements de 43 pays (106). La figure 3 ci-dessous montre la répartition du guépard dans le monde.

Figure 3 : population mondiale de guépards captifs en 2004 par région

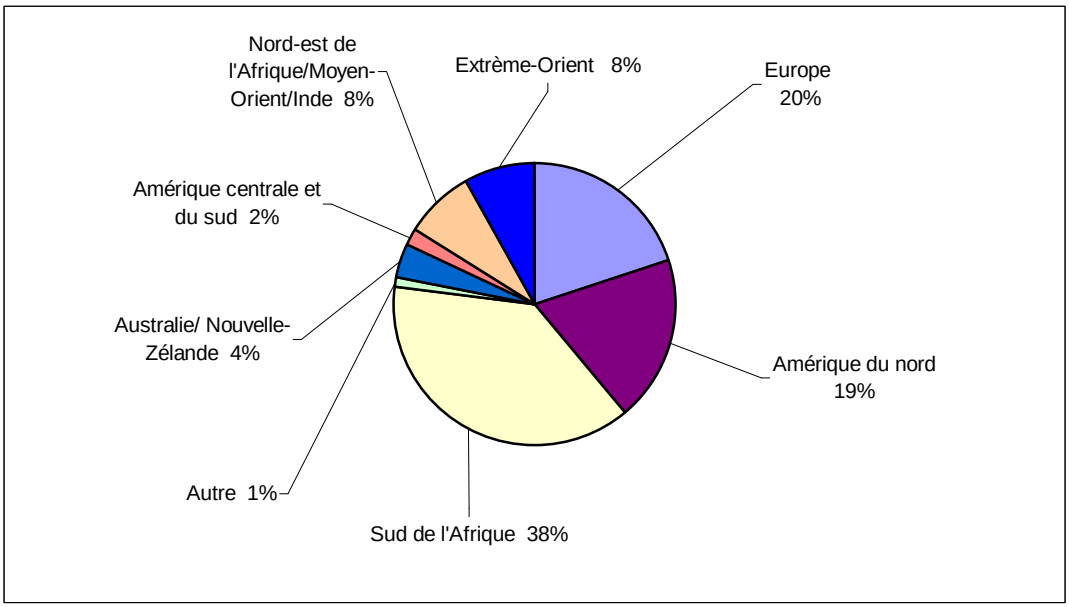

d'après (106)

En Europe, des programmes d'élevage d'espèces menacées de disparition (EEP) ont été mis en place par l'EAZA ou European Association of Zoos and Aquaria. Ils ont pour objectifs principaux la sauvegarde des espèces. Un coordinateur d'espèce réalise un studbook (ESB pour European Studbook) qui recense chaque année tous les individus captifs avec certains renseignements : âge, sexe, origine, ascendants, descendants… Ces données sont analysées avec les données génétiques et démographiques dans le but de placer les animaux dans les différents parcs. Le coordinateur tente d'éviter ainsi la consanguinité, stopper l'élevage d'animaux trop consanguins ou au contraire favoriser la reproduction. Les parcs s'engagent à respecter un cahier des charges bien précis concernant le logement, l'alimentation, les soins à apporter aux animaux ainsi que la formation des animaliers. Les animaux sont prêtés mais appartiennent toujours à leur propriétaire. Des programmes équivalents existent dans tous les continents comme le Species Survival Plan (SSP) fondé aux Etas-Unis par l'American Zoo and Aquarium Association (AZAA)(3).

En France, en 2004, 14 zoos se répartissent 61 guépards : 26 mâles et 35 femelles (106).

3.3. Action *in situ*

Dans les pays où le guépard vit en liberté, des organisations de sauvegarde *in situ* ont vu le jour. L'une des plus connues est le CCF ou Cheetah Conservation Fund. Fondé en 1990 en Namibie (40), il a pour principaux objectifs :

- de créer des stratégies de conservation pour le guépard,
- de mettre en application de meilleures méthodes d'élevage pour diminuer les interactions avec les fermiers,
- de conduire des programmes de sensibilisation pour les villageois, les fermiers et les jeunes afin d'endiguer la peur du guépard
- de continuer la recherche scientifique sur la génétique, la biologie et la survie du guépard.

4. Description du guépard

4.1. Morphologie

4.1.1. Généralités sur les Félins

Les félins possèdent une tête arrondie, un museau court et des arcades zygomatiques développées. La mandibule est courte, robuste et réalise des mouvements exclusivement verticaux.
La formule dentaire est la suivante :

I 3/3, C 1/1, PM 2-3/2, M 1/1

(I : incisive, C : canine, PM : prémolaire, M : molaire)
La canine est grande et acérée, elle sert principalement à la mise à mort. Les prémolaires et molaires sont coupantes et adaptées au régime carnivore. La dent carnassière est la dernière prémolaire supérieure et la molaire inférieure. Elle a pour rôle de déchirer la viande. La première prémolaire supérieure peut être absente.

Les Félins sont digitigrades et possèdent des griffes rétractiles sauf le guépard. Cinq doigts sont présents sur les antérieurs tandis que les postérieurs n'en comptent que 4.

Les Félins du genre *Panthera* possèdent une ossification incomplète de l'os hyoïde ce qui leur permet de rugir. A l'inverse l'ossification complète de l'os hyoïde des animaux des genres *Felis* et *Acinonyx* les en empêche (180).

4.1.2. Particularités morphologiques et anatomiques du guépard

L'une des particularités du guépard est l'adaptation de sa morphologie à la course :
- son corps est élancé, ces membres sont longs et fins. Il mesure entre 80 cm et 95 cm au garrot et entre 110 cm et 160 cm de long (107).
- sa queue lui sert de balancier pendant la course ; elle peut mesurer de 70 à 90 cm environ.
- son corps est léger, il fait en effet partie des plus petits des grands félins carnivores : son poids varie entre 35 et 72 kg ; le mâle est plus lourd que la femelle.
- son thorax est profond : la place est occupée par un cœur et des poumons développés. En effet, le cœur musculeux du guépard rend possible une oxygénation maximale des tissus pendant l'effort. Associés aux poumons, on remarque que les bronches et les naseaux sont proportionnellement plus larges que chez les autres félins : l'entrée d'air est alors favorisée.
- les canines sont plus petites par rapport aux autres félins, ceci contribue alors à diminuer la taille de la racine des canines supérieures et à permettre un élargissement des naseaux. L'ouverture nasale rend possible le retour à une fréquence respiratoire normale même quand il étrangle une proie (95).
- la colonne vertébrale est très flexible. Cela permet au guépard de se propulser et de réaliser des bonds allant jusqu'à six mètres de longueur. De plus, les articulations souples intervertébrales autorisent des changements de direction rapides.
- une autre adaptation importante est la présence de griffes non rétractiles à l'extrémité de chaque doigt. Ces griffes accrochent le sol et empêchent tout dérapage. L'adhérence qu'elles lui confèrent favorise des virages serrés et une tenue de route parfaite.

Toutes ces caractéristiques font du guépard un sprinter hors pair. Il peut atteindre des vitesses supérieures à 100 km/h, faisant de lui l'animal terrestre le plus rapide du monde. Cependant, il ne peut tenir cette vitesse que pendant une courte période. Après quelques centaines de mètres, il doit se reposer pendant 10 à 20 minutes pour reprendre son souffle (la fréquence respiratoire est alors passée au-delà de 150 mouvements par minutes) et abaisser sa température corporelle pouvant atteindre 41°C (35).

4.1.3. Robes du guépard

La robe du guépard est principalement fauve, maculée de petites taches noires et rondes. Elles garnissent l'ensemble du pelage à l'exception de la gorge, de l'abdomen et de la queue. Celle-ci se trouve en effet terminée par une alternance d'anneaux noirs et fauves.

Une particularité qui facilite la reconnaissance et évite de le confondre avec un autre félin (léopard…) est la présence d'une ligne noire sur la face. Cette ligne chemine du canthus interne des paupières jusqu'à la commissure des lèvres. Ce trait noir ressemble à une larme d'où son appellation anglo-saxonne « tear lines » ou larmier en français : il permettrait d'éviter l'éblouissement du guépard qui est effectivement un chasseur diurne (117).

Les jeunes ont un pelage différent. Ils possèdent en fait une épaisse crinière argentée qui apparaît vers le 20ème jour après la naissance et disparaît en une crinière plus courte et de couleur adulte vers 5 à 6 mois. Cette fourrure constitue une adaptation au camouflage : ils ressemblent à un ratel ou zorille du Cap (*Mellivora capensis*), membre de la famille des Mustélidés qui effraie les prédateurs, même les lions (194).

Rappelons la particularité du guépard royal : il possède 3 longues et larges rayures noires qui parcourent le dos de la tête à la base de la queue. Les tâches noires ne sont pas circulaires et présentent une disposition plus aléatoire. Cette modification est le résultat d'une mutation génétique (autosomale récessive) maintenant bien connue (194).

4.2. Physiologie

La physiologie du chat domestique peut être prise comme modèle pour le guépard. Les principes du fonctionnement des différents appareils sont en effet semblables (110).
Les guépards possèdent le même système de groupes sanguins, c'est-à-dire A,B et AB.
La durée de gestation est de 90 à 98 jours.
La longévité du guépard dans la nature est évaluée entre 6 et 10 ans. En captivité, la moyenne se situe entre 13 et 15 ans avec parfois des animaux atteignant 21 ans (110).

Les données hématologiques et biochimiques sont présentées dans les tableaux 1 et 2 ci-dessous.

Tableau 1 : paramètres hématologiques du guépard

PARAMETRES SANGUINS	VALEURS
Globules blancs ($x10^3$/mL)	10,35 +/- 3,5
Globules rouges ($x10^3$/mL)	6,84 +/- 1,06
Hémoglobine (g/100mL)	12,5 +/- 1,5
Hématocrite (%)	37,9 +/- 5,8
VGM (μ^3)	55,6 +/- 5,8
TGMH (pg/GR)	18,3 +/- 1,7
CCMH (g/100mL)	33 +/- 2,6
Plaquettes ($x10^3$/mL)	349 +/- 119
Granulocytes neutrophiles ($x10^3$/mL)	4,5 – 9,5
Granulocytes basophiles ($x10^3$/mL)	0 – 2
Granulocytes éosinophiles ($x10^3$/mL)	0 – 1,6
Lymphocytes ($x10^3$/mL)	1 – 3
Monocytes ($x10^3$/mL)	0 – 0,6

D'après (81)

Tableau 2 : paramètres biochimiques du guépard

PARAMETRES BIOCHIMIQUES	VALEURS
Calcium (mg/L)	106 +/- 8
Phosphore (mg/L)	59 +/- 18
Sodium (mEq/L)	157 +/- 5
Potassium (mEq/L)	4,4 +/- 0,5
Chlorure (mEq/L)	122 +/- 4
CO_2 (mEq/L)	23,9 +/- 11,5
Urée (g/L)	0,36 +/- 0,09
Créatinine (mg/L)	24 +/- 9
Bilirubine totale (mg/L)	3 +/- 2
Bilirubine conjuguée (mg/L)	1 +/- 1
Bilirubine libre (mg/L)	2 +/- 2
Glucose (g/L)	1,38 +/- 0,4
Cholestérol (g/L)	1,97 +/- 0,6
Triglycérides (g/L)	0,48 +/- 0,41
PAL (UI/L)	37 +/- 54
ALAT (UI/L)	98 +/- 71
Amylase (U/L)	1300 +/- 330
Protéines Totales (g/L)	67 +/- 6
Globuline (g/L)	31 +/ - 6
Albumine (g/L)	36 +/- 4

D’ après (81)

5. Le guépard : relations intra et interspécifiques

5.1. Comportement alimentaire

5.1.1. La chasse

Le guépard est un carnivore strict. Ses méthodes de chasse sont différentes des autres félins. Ne possédant pas les atouts tels que la puissance ou la présence de griffes rétractiles, le guépard optimise sa formidable condition de sprinter. Il opère le jour, c'est un chasseur diurne qui s'est en effet adapté au comportement nocturne de ses concurrents principaux : le lion et la hyène (35).

Le guépard repère sa proie de loin grâce à la vue perçante qui caractérise les félins. Il s'approche de son futur repas le plus possible, aidé par la végétation du milieu. Il avance alors en plaquant son corps contre le sol tout en maintenant le regard fixé sur sa proie. Au moment idéal, il déclenche sa formidable accélération. Il ne dispose en fait que de quelques mètres pour faire mouche car à cette vitesse, il se fatigue très vite. En courant, il déséquilibre sa proie d'un coup de patte grâce à la présence d'un long ergot acéré situé en face médiale des antérieurs, à l'extrémité du doigt I. Lorsque l'animal tombe, la mise à mort s'effectue par strangulation (35)

Les guépards mangent rarement la tête de leurs proies. Ils semblent s'intéresser particulièrement aux muscles des membres, de l'arrière train et du cou. La peau et les os sont généralement laissés et le contenu intestinal est préalablement vidé avant l'ingestion. Un guépard peut avaler jusqu'à 10 kg de chair par repas (49).
Les guépards chassent tous les 2 à 5 jours mais parfois le rythme d'une mère suitée est plus soutenu.

5.1.2. Les proies du guépard

Le guépard chasse un large panel de proies. Ses cibles favorites sont majoritairement des gazelles comme les gazelles de Thomson (*Gazella thomsonii*) ou de Grant (*Gazella granti*), mais aussi des impalas (*Aepyceros melampus*), des lièvres (*Lepus spp.*), des phacochères (*Phacochoerus spp.*) et parfois les jeunes de plus grands herbivores tels que les gnous (*Connochaetes spp.*). Les préférences varient en fonction de la population d'herbivores de leur biotope. Selon Caro (35), dans l'est de l'Afrique les gazelles de Thompson et de Grant sont majoritaires mais en Afrique du Sud au parc Krueger, 65 % des proies sont des impalas. Le poids estimé des proies du guépard est autour de 50 kg. Cependant, quand les guépards chassent en groupe, ils peuvent s'autoriser des proies plus grosses comme des gnous adultes (156).

De plus, le guépard semble chasser des proies sélectionnées. C'est-à-dire qu'il fixe préférentiellement les animaux plus petits et/ou plus faibles que les autres : les jeunes, les vieux, les blessés (156).

Rapport-Gratuit.com

5.2. Comportement social et territorial

5.2.1. Le guépard et son territoire

Les guépards sont des animaux territoriaux (50). En général, le territoire d'un mâle ou d'une coalition de mâles inclus celui de plusieurs femelles. Cependant, les guépards utilisent un système leur permettant de vivre à plusieurs sur un même territoire : le marquage. Lorsqu'un guépard rencontre un objet marqué par un autre, il le renifle, et si le marquage est ancien, il marque et part dans la même direction. Si le marquage est récent, il marque mais cette fois part dans la direction opposée.

Ceci permet à plusieurs guépards de vivre sur le même territoire en limitant les rencontres et donc les combats. Grâce à cette méthode, le guépard ne gaspille pas son énergie à la défense de son territoire (50).

5.2.2. Organisation sociale

Selon les différentes observations (35), les guépards peuvent être solitaires ou en groupe.
La mère met bas et élève seule ses petits. Les jeunes restent ensemble pendant environ 13 à 18 mois jusqu'à ce que la mère retourne en chaleurs (103). Elle quitte alors sa progéniture à la recherche d'un mâle. Les jeunes restent en fratrie puis les jeunes femelles quittent le groupe une par une, lorsqu'elles sont matures. Les jeunes mâles restent fréquemment ensemble et forment une coalition (110).

Cependant, on retrouve parfois des mâles solitaires. Leur proportion dépend de l'environnement. Dans la région du Serengeti par exemple, où la pression en prédateurs est plus importante, les coalitions sont plus rares car les jeunes sont plus sujets à la prédation. On rencontre cependant parfois des côtoiements de mâles non apparentés, qui collaborent aux activités de chasse. A l'inverse, à l'ouest où les prédateurs sont moins nombreux, les groupes de guépards sont majoritaires (27).

5.2.3. Hiérarchie sociale

Une hiérarchie s'installe dans les deux cas de figures où les guépards sont en groupe. Dans le cadre familial, la mère est la dominante. Dans le cas d'une coalition de mâles, il y a un leader. Celui-ci décide des activités de chasse : choix de la proie, moment d'attaque. Il semble être dominant pour la nourriture ainsi que pour les activités de reproduction. Le jeune qui devient leader est généralement le plus actif et le plus agressif lors des jeux. Le dominant s'exprime par la menace : le regard s'avère être une arme dissuasive de choix. En complément de grognements, ce système provoque la soumission du dominé qui détourne le regard et fuit. La hiérarchie ne semble pas être remise en cause et les combats intra groupes sont assez rares (110).

5.3. Reproduction et comportement sexuel

5.3.1. Puberté et maturité sexuelle

Les femelles sont dites pubères à l'apparition des premières chaleurs soit entre 18 et 24 mois. C'est généralement l'âge auquel elles quittent leur fratrie. Cependant on n'estime la réelle maturité sexuelle à la date de la première gestation. Celle-ci se produit en moyenne vers l'âge de 3 ans (24 à 36 mois). La femelle est polyoestrienne à ovulation provoquée. Son cycle oestral dure environ 40 jours [pro-oestrus=8 jours, oestrus= 4 jours, interoestrus= 28 jours] (143).

Les mâles sont pubères vers l'âge de 15 à 26 mois mais on considère que la maturité sexuelle effective apparaît entre 30 et 36 mois, moyenne d'âge de la première reproduction. Avant cette période, le taux de testostérone est trop faible ainsi que la proportion de spermatozoïdes mobiles (170).

5.3.2. La rencontre des partenaires

La reproduction peut théoriquement s'étaler sur l'ensemble de l'année mais on observe des pics de naissances pendant la saison des pluies : les proies sont alors plus nombreuses et la végétation luxuriante favorise les cachettes pour les jeunes (35).

Le mâle est attiré par une femelle en chaleurs. En effet, pendant cette période, la femelle excrète des odeurs particulières qui sont captées par le mâle : celui-ci adopte alors une posture caractéristique, le flehmen. En plus de ces phéromones, la femelle émet des petits bruits, des piaulements, qui attirent le mâle (50).

Pendant 2 à 3 jours, le mâle et la femelle se rapprochent mais les rapports restent plutôt conflictuels. Lors des 10 jours suivants, le léchage et le reniflage des zones périnéales se fait de manière plus rapprochée et intense. Des courses poursuites ont lieu, d'abord agressives puis ludiques. La cour dure environ 13 jours (50).

Suit alors l'accouplement ; au fur et à mesure des manœuvres de courses poursuites, la femelle se met en position à la manière d'une chatte en chaleurs : antérieurs vers l'avant, arrière train relevé, lordose et déviation de la queue. Lorsque la femelle accepte enfin son prétendant, il la chevauche et la copulation a lieu. La saillie peut être répétée plusieurs fois pendant 24 à 36 heures. Finalement, une fois l'acte consommé, la femelle se révèle agressive et violente, le mâle s'en séparera plus vite qu'il ne la conquise pour ne plus la revoir. La femelle élèvera seule ses petits (50).

5.3.3. Gestation, mise bas et élevage des petits

La durée de la gestation est de 90 à 98 jours (110). Quelques jours avant la mise bas, la femelle s'isole. La parturition dure entre 1h30 et 3 heures. Entre chaque petit, la femelle ingère les annexes fœtales et lèche le nouveau-né ce qui déclenche les réflexes respiratoires. Les petits naissent immobiles et aveugles et pèsent entre 250 et 300 grammes. Le nombre de petits par portée est de 1 à 8 avec une moyenne de 3 (110).

Rapport-gratuit.com
LE NUMERO 1 MONDIAL DU MÉMOIRES

Durant trois mois, la femelle allaite ses petits. Le premier mois, le lait est le seul aliment ingéré. A partir de la cinquième semaine les jeunes commencent à goûter la viande, régurgitée ou non. A 45 jours, ils apprennent les techniques de chasse et accompagnent leur mère. Celle-ci éduque sa progéniture jusqu'à l'âge de 15 mois environ, puis lors d'un nouvel oestrus, elle abandonne les jeunes en quête d'un mâle. Les jeunes restent alors groupés pendant 3 à 6 mois puis les femelles quittent la fratrie à la puberté (110).

L'intervalle entre deux portées est estimé entre 15 et 19 mois. Cependant la femelle peut retourner en chaleurs rapidement si elle perd sa première portée (110).

Pendant toute la durée de l'élevage de ses petits, la mère assure leur protection en changeant fréquemment de tanière. Cette technique évite d'attirer les prédateurs : lion et hyène principalement. Malgré tout, la mortalité infantile reste très élevée. Selon Laurenson *et al.* (103) dans le Serengeti, 73 % de la mortalité infantile est due à la prédation (dont une grande partie à cause des lions) et 90 à 98 % des jeunes guépards meurent avant d'atteindre l'indépendance.

Après avoir décrit les caractéristiques générales du guépard et les enjeux de sa conservation, nous allons maintenant nous attacher à connaître la pathologie de cette espèce à l'état sauvage mais surtout en captivité.

PARTIE B : ETUDE BIBLIOGRAPHIQUE DE LA PATHOLOGIE DU GUEPARD DANS LE MONDE

Cette étude se base sur les données répertoriées dans la littérature internationale. Seules sont rapportées ici les maladies ayant fait l'objet d'études publiées dans des périodiques ou des ouvrages scientifiques.
Les maladies sont décrites en fonction des différents appareils qui sont atteints. On distingue alors l'appareil digestif, l'appareil urogénital, le système nerveux, le système hématolymphopoïétique, l'appareil locomoteur, l'appareil vasculaire, la pathologie cutanée, la pathologie oculaire, les malformations morphologiques au sens large et finalement les affections générales faisant évoluer plusieurs appareils.
Au sein d'une même partie, sont développées, le cas échéant, les différences retrouvées dans la population libre et la population captive.

1. Le stress et la génétique : facteurs défavorisants pour le guépard

1.1. La génétique du guépard

Plusieurs études, dans les années 80, ont évoqué la faible diversité génétique au sein de la population mondiale de guépards. Ainsi, O'brien *et al*. (129) ont montré un monomorphisme dans les protéines du sang et les fibroblastes entre deux populations de guépards du sud de l'Afrique, géographiquement et *a priori* généalogiquement éloignées. Cette même équipe a confirmé la relative uniformité génétique des guépards en étudiant le faible taux de variabilité des complexes majeures d'histocompatibilité (CMH) en réalisant des auto- et des allogreffes (130). Ces expériences attesteraient d'une forte consanguinité au sein de l'espèce.

L'origine de cette consanguinité semblerait provenir d'un goulot d'étranglement dans le passé, suivi de la survie de l'espèce par la reproduction de la petite population d'animaux survivante. Ce phénomène se serait produit au Pléistocène (il y a entre 10 000 et 20 000 ans), période pendant laquelle les autres sous-espèces de guépards auraient disparues, et la répartition géographique de l'espèce d'aujourd'hui (*Acinonyx jubatus*) aurait été réduite à certaines parties de l'Afrique (129).

Cette consanguinité serait à l'origine d'une faible résistance aux agents infectieux, donc aux épizooties, de la survenue de maladies particulières et de l'hypofertilité de nombreux mâles (faible taux de spermatozoïdes dans l'éjaculat et plus de 70 % de spermatozoïdes anormaux (5)).
Néanmoins, les auteurs ne s'entendent pas sur cette origine unique, d'autant que les maladies infectieuses ne sont pas la cause majeure de mortalité ni en captivité ni en liberté (129).

Les aspects comportementaux et environnementaux propres au guépard pourraient expliquer les faibles densités de population. Une autre hypothèse concerne l'organisation des populations en métapopulations qui engendrerait une réduction de la taille efficace des populations, réduisant ainsi leur diversité naturelle sans pour autant être à l'origine d'un déficit reproductif ou d'une vulnérabilité particulière aux maladies infectieuses (151).

De même, une étude en 2006 (151), fait état d'une diversité génétique satisfaisante après l'analyse de microsatellites de chat (ces marqueurs ont des taux de mutations plus importants par rapport aux séquences codant pour les protéines, étudiées par O'brien *et al.* en 1985 (130)). L'auteur indique que suffisamment de temps semble s'être écoulé depuis le goulot d'étranglement pour régénérer la diversité de ces marqueurs.

1.2. Le stress et les conséquences physio-anatomiques

Le guépard en captivité est caractérisé par un état de stress permanent. En effet, dans plusieurs études rétrospectives, certaines altérations anatomiques et physiologiques identifiées semblent découler de ce stress. Une étude menée par Munson *et al.* en 1999 (119) sur des guépards autopsiés captifs en Afrique du Sud montre :

- 83% d'hyperplasie de la corticosurrénale
- 28 % de fibrose cardiaque
- 73 % de déplétion lymphoïde de la rate.

Ces lésions sont associées classiquement à des états de stress chronique (119).

Une autre étude, aux États-Unis en 1993, fait état de 78 % de déplétion lymphoïde sur les guépards autopsiés (118). L'EEP en Europe dénombre que près de 38 % des individus étudiés présentent une fibrose cardiaque, caractérisée par des cicatrices sur le myocarde.

Cette fibrose cardiaque se traduit par une fibrose radiale autour des vaisseaux coronaires intramyocardiques qui s'étend à l'interstitium. Microscopiquement, les zones fasciculées et réticulées de la corticosurrénale sont épaissies et sont le siège d'une dégénérescence vacuolaire. La déplétion lymphoïde de la rate est décrite comme une atrophie des follicules lymphoïdes et d'un déficit en cellules B et T dans la substance blanche. Toutes ces modifications sont communément décrites dans les états de stress chronique (119).

Des études plus récentes montrent que les guépards captifs ont un taux de cortisol basal élevé par rapports aux animaux en liberté. On observe aussi secondairement un ratio de la taille corticale-médulla supérieur ainsi qu'un taux de testostérone circulante inférieur chez les mâles captifs. Le stress augmente la production de cortisol par les surrénales qui deviennent hyperplasiques et par rétrocontrôle négatif le cortisol inhibe la production de testostérone (192). En outre, le stress et donc l'augmentation du cortiol circulant inhibe également la production d'hormones femelles ainsi que le cycle oestral en conséquence (143).

De plus Terio *et al.* (166) ont démontré que les guépards captifs mais isolés de l'homme présentaient un état de stress moindre par rapport aux animaux exposés fréquemment à un public nombreux. De plus, des animaux sauvages capturés et placés en captivité temporairement montrent des symptômes du stress (164).

Les auteurs s'accordent à penser que le stress chronique pourrait contribuer à la prévalence des principales maladies du guépard ainsi qu'à la difficulté de la reproduction de cette espèce en captivité (166) (192). Nous allons par ailleurs commencer les études bibliographiques par celle de l'appareil digestif et surtout la gastrite à *Helicobacter*, dont l'expression clinique pourrait être provoquée par un état de stress latent.

2. Pathologie de l'appareil digestif et de ses annexes

La pathologie digestive est dominée par les infections bactériennes et les infestations parasitaires ainsi que par une affection particulière du foie : la maladie véno-occlusive.

2.1. Gastrite bactérienne à *Helicobacter spp.*

La gastrite chronique est une maladie très importante car récensée partout dans le monde. C'est une cause fréquente de morbidité et de mortalité dans la population des guépards captifs.

2.1.1. Définition et épidémiologie

Cette affection se définit par une inflammation chronique de la muqueuse gastrique vraisemblablement due à l'infection par des bactéries spiralées du genre *Helicobacter*.

Les différentes études rétrospectives mettent la gastrite chronique au premier plan des maladies du guépard captif (99) (118) (119) (173). En Afrique du Sud, 100% des guépards étudiés ont des signes de gastrite plus ou moins sévère. On estime qu'elle est d'ailleurs, à elle seule, responsable du décès ou de l'euthanasie d'un tiers des animaux (119). Aux Etats-Unis et au Japon, on rencontre entre 91% et 100% de cas de gastrites (118) (173). Dans 60 à 95% des cas de gastrites on a mis en évidence la présence de bactéries spiralées du genre *Helicobacter* (104).

En revanche, une étude sur des animaux sauvages du sud de l'Afrique a révélé que seulement 11% de ces guépards avaient des signes de gastrites après biopsie alors que 88% d'entre eux étaient massivement colonisés par *Helicobacter* (123).

Une étude européenne recense 55% de cas de gastrites parmi les guépards autopsiés et dans la moitié des cas, on a mis en évidence la présence de bactéries spiralées (99).
La limite de ces études en captivité concerne le manque d'informations relatives à l'utilisation antérieure d'antibiotiques.

La gastrite chronique affecte des animaux de tous âges, la gravité des lésions n'est pas dépendante de l'âge. Il n'y a pas de prédisposition sexuelle.

2.1.2. Etiologie

La gastrite chronique du guépard est histologiquement proche de la gastrite hypertrophique idiopathique du chien et de la gastrite bactérienne de l'homme à *Helicobacter pylori* (52).
Sur les biopsies d'estomac de guépards, on a mis en évidence la présence de bactéries spiralées. La gastrite chronique du guépard en captivité est fortement associée à la présence de ces bactéries du genre *Helicobacter*. Eaton *et al.* (53) décrivent 4 souches de bactéries isolées de l'estomac du guépard. Une seule souche a été mise en culture, elle est appelée *Helicobacter acinonychis* (autrefois appelée *Helicobacter acinonyx*). Les autres souches, dont les mises en culture se sont soldées par des échecs, sont dénommées *Gastrospirillum-Like Organisms* (GLO), elles sont morphologiquement proches de *Helicobacter pylori* (53).

Les auteurs s'accordent à penser que *Helicobacter sp*. ne peut être désigné comme la seule cause de gastrite chez le guépard. Malgré l'inoculation de bactéries à des souris et la présence de gastrite, les postulats de Koch (les postulats de Koch sont en annexe 5) ne sont pas remplis : des lésions parfois sévères ne sont pas toujours associées à la présence de bactéries (54) (104) (165).

De plus, il semblerait que l'hôte joue un rôle conséquent dans la pathogénie. En effet les guépards sauvages ont une population stomacale d'*Helicobacter* parfois très importante sans présenter le moindre signe d'inflammation. Ces bactéries sont donc commensales de l'estomac de ces guépards, leur présence n'engendre pas de lésions contrairement à ce qui est observé en captivité (123) (167).

La faible diversité génétique du guépard a été mise en cause mais les guépards sauvages qui présentent les mêmes caractéristiques génétiques sont moins fréquemment atteints (167). La différence résiderait dans la captivité. L'environnement stressant (climat, proximité d'autres guépards ou d'autres prédateurs) de la vie en captivité provoquerait une augmentation du cortisol sanguin. Ceci est observé chez les animaux captifs : le cortisol basal est plus élevé, la réponse immunitaire locale ou systémique est alors modulée, le guépard est alors plus sensible aux antigènes bactériens (167).
L'origine de la gastrite est vraisemblablement multifactorielle et pas tout à fait élucidée à l'heure actuelle.

2.1.3. Symptômes

Les principaux symptômes observés sont :
- vomissements chroniques
- hématémèse (vomissement sanguinolent) et méléna (sang digéré (noir) dans les selles)
- perte de poids, anorexie
- pelage piqué et terne
- retard de croissance (179).

Associés à ces signes cliniques peu spécifiques, on peut rencontrer tout autre symptôme secondaire à la gastrite comme des troubles respiratoires (bronchopneumonie par fausse déglutition), des troubles rénaux (comme l'amyloïdose rénale qui sera développée dans la partie 12.5.1) ou des signes d'abdomen aigu (perforation intestinale et péritonite septique) (118) (119).

2.1.4. Diagnostic clinique

On peut utiliser différentes techniques pour mettre en évidence une gastrite :
La première est une endoscopie sous anesthésie générale : on peut alors observer les différentes zones de l'estomac, réaliser une classification des lésions et prélever des biopsies. Ces dernières sont ensuite colorées avec les colorations hématoxyline-éosine principalement pour l'examen anatomo-pathologique. D'autres colorations comme celle de Warthin-Starry, de Steiner ou celle de Wright modifiée sont utilisées surtout pour mettre en évidence des bactéries par microscopie optique/électronique. On peut utiliser un test rapide à l'urée sur les biopsies : les bactéries en cause sont uréases + et changent donc la couleur du colorant de orange à rouge en 24 heures (166).

Comme complément à l'endoscopie, on peut réaliser un test respiratoire à l'urée (38) : les animaux sont anesthésiés et on leur administre *per os* 100 ml de solution avec de l'urée dont l'atome de carbone est du ^{13}C. Vingt millilitres d'échantillons respiratoires sont prélevés toutes les dix minutes et analysés par spectrophotométrie de masse. On recherche alors l'augmentation de $^{13}CO_2$. Cette technique très sûre et non-invasive est empruntée à la gastro-entérologie humaine. Le ^{13}C est un composé stable et non radio-actif qui garantit la sécurité de l'animal et de l'opérateur. Cette technique est un moyen diagnostique intéressant pour mettre en évidence *Helicobacter*. Cependant l'endoscopie doit être utilisée en premier pour diagnostiquer et grader les gastrites : en effet la présence de bactéries n'est pas toujours associée à la présence de gastrite (cf les guépards sauvages (123))

En revanche, les méthodes précédemment décrites ne donnent pas d'indication sur l'espèce de la bactérie en cause. C'est la culture bactériologique qui le permet, mais certains types de bactéries sont cultivables et d'autres non (53). L'examen sérologique appliqué chez l'homme n'est pas aussi sensible chez le guépard.

2.1.5. Diagnostic histopathologique

L'observation endoscopique montre un épaississement diffus de la muqueuse plus marqué sur le fundus que sur le cardia et la région pylorique. On peut observer des lésions cratériformes compatibles avec des érosions épithéliales. De multiples hémorragies ponctiformes sont visibles ainsi que des ulcérations franches dans des cas avancés.
Histologiquement, on note une gastrite avec des infiltrations lymphoplasmocytaires dans la lamina propria et la sous-muqueuse. Les follicules lymphoïdes sont hypertrophiés et l'inflammation, de type multifocale, est plus marquée sur le fundus gastrique. Dans les cas les plus sévères, on observe des infiltrations intra-épithéliales de polynucléaires neutrophiles avec des foyers de suppuration, une dilatation des glandes gastriques, une hyperplasie de la muqueuse et des ulcères parfois perforants (51) (118).

Afin de pouvoir comparer les données à l'échelle internationale, Munson *et al.* (118) ont proposé une classification (de 0 à 3) des lésions observées:

- grade 0 : pas d'infiltration lymphoplasmocytaire, pas de signes de gastrite.
- grade 1 : 1-3 follicules lymphoïdes, ou des infiltrations lymphoplasmocytaires à un stade peu avancée et rarement des zones de nécrose des cellules épithéliales.
- grade 2 : 4-6 follicules lymphoïdes, ou des infiltrations d'importance moyenne dans la lamina propria avec parfois une dilatation de la muqueuse et quelques cellules épithéliales nécrosées.
- Grade 3 : >7 follicules lymphoïdes, ou des infiltrations à des stades très avancés associées à la dilatation des glandes sécrétrices dans toute la muqueuse, beaucoup de cellules épithéliales sont nécrosées et on note des zones d'érosion voire d'ulcération.

2.1.6. Traitements

Sur la base des traitements utilisés chez l'homme dans les infections à *Helicobacter pylori*, plusieurs protocoles ont été mis en place chez le guépard. Le traitement est composé d'une combinaison de trois ou quatre principes actifs, avec généralement un ou deux antibiotiques, un antiacide et un protecteur de muqueuse.
On retrouve classiquement dans la littérature les associations suivantes (43) (102) (179) (182) :

- oméprazole (20 mg sid), métronidazole (600 mg bid), amoxicilline (750 mg bid) pendant 3 semaines,
- tétracycline (500 mg qid) ou amoxicilline (22 mg/kg qid), métronidazole (250 mg qid), bismuth (300 mg qid), oméprazole (0,7 mg/kg sid) pendant 7 jours,
- lansoprazole (30 mg bid), clarithromycine (250 mg bid), amoxicilline (1000 mg bid) pendant 45 jours,
- oméprazole (10 mg bid), clarithromycine (250 mg bid), amoxicilline (1000 mg bid) pendant 45 jours,
- tétracycline (500 mg bid), métronidazole (500 bid), bismuth (600 mg bid) pendant 28 jours.

Les médicaments sont administrés *per os*. « sid » signifie une fois par jour, « bid » = deux fois par jour et « qid » = quatre fois par jour.

Généralement à court terme, c'est-à-dire dès l'instauration du traitement et pendant quelques semaines, les résultats sont très bons, on note une absence de signes cliniques, les animaux ont un état général satisfaisant et les endoscopies révèlent une diminution voire une absence de signes inflammatoires. Sur les biopsies, à la fin du traitement, la plupart des bactéries semblent avoir été éradiquées. Cependant des récidives surviennent couramment environ 3 mois après l'arrêt du traitement : les symptômes cliniques et endoscopiques réapparaissent. Des bactéries spiralées sont à nouveau mises en évidence (43).

2.1.7. Conclusion

Partout où le guépard est en captivité, les individus développent des gastrites chroniques qui sont une cause majeure et préoccupante de décès, soit directement par un état général moribond ou indirectement par l'apparition d'une amyloïdose systémique, d'une bronchopneumonie par aspiration de vomissures ou de péritonite septique suite à une perforation intestinale (87) (137).

De plus ni la pathogénie ni l'étiologie ne sont encore parfaitement connues ; il semblerait que la présence de bactéries et la captivité soient des facteurs à considérer dans l'élevage de guépards.

2.2. Entérites bactériennes

Les entérites bactériennes sont assez peu décrites dans la littérature car elles sont assez classiques et généralement bénignes. Pour des raisons de coût, les épisodes de diarrhée sont généralement gérés par une journée de jeûne, une alimentation à base de viande blanche et de riz ou un traitement symptomatique (antidiarrhéiques et antibiotiques préventifs) en première intention sans diagnostic étiologique. Quelques infections bactériennes spécifiques sont néanmoins décrites. On retrouve des infections à *Salmonella sp.*, *Clostridium perfringens* ou *Campylobacter jejuni.*

2.2.1. Infections à *Salmonella sp.*

2.2.1.1. Définition et épidémiologie

La salmonellose est une maladie bactérienne infectieuse qui provoque une entérocolite parfois compliquée par une septicémie mortelle (178). Les très jeunes (moins de 3 semaines) sont les principaux animaux affectés et l'infection à *Salmonella* est une cause non négligeable de mortinatalité. Les individus âgés ou immunodéprimés appartiennent aussi au groupe des individus à risque ainsi que les animaux exposés à une charge importante de bactéries (44).

Les sérotypes principalement isolées sont *S. Typhimurium* et *S. Muenchen* mais il existe de nombreuses autres sérotypes (178). Les sources bactériennes sont environnementales et alimentaires. On retrouve en effet fréquemment des salmonelles sur des aliments non cuits comme la viande crue, le poisson ou les os. Les animaux atteints sont également une source importante de bactéries qui sont excrétées en grand nombre dans les fèces. Les *Salmonella* sont très résistantes dans le milieu extérieur et elles se transmettent entre individus par voie oro-fécale (44).

2.2.1.2. Symptômes

Les symptômes sont présents chez les animaux sensibles. On note des épisodes de diarrhée aiguë associés à de l'hyperthermie et parfois des modifications de l'hémogramme (augmentation des cellules de la lignée blanche : une leucocytose). Lors d'infections chroniques, les animaux sont déshydratés et parfois amaigris (178).
Cependant, l'infection reste en général asymptomatique et les animaux porteurs sont des sources d'infection dangereuse pour les populations à risques.

2.2.1.3. Diagnostic

Le diagnostic de salmonellose est en premier lieu effectué sur une coproculture bactériologique. Cependant, de nombreux animaux sains ont une culture positive pour *Salmonella sp.* (44). Il faut alors confronter le résultat à l'examen clinique : un résultat positif permet de suspecter une salmonellose sans pour autant l'affirmer.
L'idéal, en association avec la culture, est de réaliser une cytologie sur les fèces et de mettre en évidence des leucocytes, caractéristiques d'une destruction de la muqueuse intestinale. Une culture bactérienne à partir du sang confirme le diagnostic lors de septicémie.
A l'autopsie, les bactéries peuvent être mises en évidence dans les intestins, mais aussi le foie ou la rate (22).

2.2.1.4. Traitement et prévention

Le traitement de l'infection est symptomatique et étiologique, il est mené avec des antidiarrhéiques et des antibiotiques, idéalement choisis grâce à un antibiogramme. En effet, on a découvert que les différentes souches de salmonelles développent des résistances à l'ampicilline, à l'association amoxicilline et acide clavulanique, au chloramphénicol, à l'association sulfamides et triméthoprime et aux tétracyclines (44). En raison de ces résistances croissantes, certains auteurs préconisent une utilisation raisonnée de certaines classes d'antibiotiques comme les fluoroquinolones, réservées pour les infections gastro-intestinales compliquées, systémiques ou invasives (178).

La prévention sanitaire s'effectue à chaque point critique, c'est-à-dire depuis la transformation jusqu'à l'acheminement des aliments, moments privilégiés pour le développement de la bactérie. L'hygiène des locaux des guépards est aussi primordiale afin d'éviter un éventuel départ ou une propagation d'infection.

De plus, la salmonellose touche non seulement les animaux mais aussi les êtres humains. Il y a donc un risque non négligeable pour les personnes travaillant au contact des animaux ou manipulant les aliments. Des précautions sanitaires sont donc essentielles et les personnes à risque sont prévenues voire écartées (178).

Rapport-Gratuit.com

2.2.2. Infections à *Clostridium perfringens* : entérotoxicose

2.2.2.1. Définition et épidémiologie

Clostridium perfringens est un bacille anaérobie strict, sporulé et Gram +. C'est une bactérie pathogène opportuniste qu'on retrouve aussi bien dans les sols que dans le tube digestif des animaux. Elle est associée à différentes maladies mais le plus fréquemment à des signes gastro-intestinaux dus à la production de toxines. L'entérotoxine de type A produite par *Clostridium perfringens* en sporulation exerce ses effets localement. Les organismes vivants sont ingérés, la toxine est alors produite et se fixe sur la bordure en brosse des microvillosités, altère la perméabilité membranaire et provoque la fuite des fluides et des électrolytes. Cliniquement, l'animal présente une diarrhée (22) (42).

Les origines invoquées de CPE (*Clostridium perfringens* Entérotoxicose) sont l'introduction de nouveaux animaux porteurs, la contamination de l'alimentation et le contact probable avec des animaux sauvages. De plus, des modifications alimentaires telles le jeûne sont des stimuli probables, favorisant la sporulation de *Clostridium perfringens* et donc la production d'entérotoxine. A l'instar de la salmonellose, la CPE est une zoonose. Il faut donc prendre des précautions identiques (42).

2.2.2.2. Symptômes

Il existe une forme aiguë et une forme chronique d'entérotoxicose à *Clostridium perfringens*. C'est la forme chronique, qui persiste pendant plusieurs jours voire plusieurs années, qui intéresse le guépard. La forme aiguë est souvent traitée de manière symptomatique en 3 à 5 jours (42).

La CPE se caractérise cliniquement par une diarrhée hémorragique chronique et mucoïde, intermittente ou continue. Les selles contiennent ou sont composées uniquement de mucus ou de sang en nature associées à un ténesme pendant les périodes de diarrhée et une augmentation de la fréquence de défécation. Les symptômes sont généralement plus importants les jours suivants une journée de jeûne et alternent parfois avec des périodes de selles normales (42).

2.2.2.3. Diagnostic

Le diagnostic différentiel est réalisé avec les infections virales (coronaviroses) par sérologie, avec les infestations parasitaires (giardiose, helminthoses) par coproscopie et avec les autres infections bactériennes (salmonellose, campylobactériose) par culture.
Clostridium perfringens est considérée comme une bactérie appartenant à la flore intestinale normale. Une culture positive dans les fèces suggère une infection mais ne l'assure pas automatiquement. On peut aussi réaliser un comptage des spores dans les fèces grâce à la coloration de Wright modifiée. Un nombre supérieur à 1-3 spores sur un champ microscopique observé après immersion (x100) est considéré comme anormal. Les spores peuvent être présentes dans les fèces des animaux sains mais elles sont très peu nombreuses (42).

La technique de référence chez l'homme pour le diagnostic de CPE est la RPLA (ou Reverse Passive Latex Agglutination test). Elle détecte la toxine si sa concentration est supérieure à 2 ng/mL, le résultat est alors positif. Citino en 1994 (42) trouve 3 guépards positifs sur 6 atteints avec ce test.

Chez le chien, où les symptômes et la pathogénie sont quasiment identiques, on réalise des biopsies coliques. Ces biopsies doivent être réalisées assez profondément car la CPE lèse la partie distale de l'intestin grêle et proximale du colon. On observe alors une colite suppurative et catarrhale. Chez le guépard, on rapporte une légère colite multifocale suppurée jusqu'à une colite nécrotique multifocale (42).

2.2.2.4. Traitement et prévention

La forme chronique est la plus difficile à traiter et les récidives sont fréquentes.Les traitements mis en place chez le guépard sont les mêmes que pour le chien. On utilise des antibiotiques comme l'ampicilline, l'amoxicilline, les tétracyclines, le métronidazole, la clindamycine ou la tylosine. On a cependant mis en évidence des résistances à certains antibiotiques cités ci-dessus mais plus rarement à la tylosine (42).

Chez le chien, l'ajout de fibres alimentaires dans l'alimentation a montré des améliorations cliniques conséquentes. On peut alors utiliser une alimentation riche en fibres insolubles et enrichie en fibres de psyllium, fibres solubles. Le psyllium est un sous produit issu du plantain *Plantago ovata* et est indiqué dans les cas de diarrhée chronique car il contient des fibres solubles et insolubles.

Selon Citino (42) le traitement suivant a permis le rétablissement de 12 guépards atteints de CPE : 568 mg de tylosine, 500 mg de métronidazole et 24 g de fibres de psyllium *per os* deux fois par jour pendant 14 jours puis de la tylosine à la même posologie pendant 14 jours. Deux animaux ont récidivé deux mois plus tard mais un nouveau traitement pendant 14 jours avec 568 mg de tylosine toutes les 12 heures a définitivement guéri les guépards.

2.2.3. Infections à *Campylobacter jejuni*

Moins fréquent et moins pathogène, *Campylobacter jejuni* est à l'origine d'entérocolite et est parfois mis en cause dans les troubles intestinaux du guépard. La campylobactériose est rarement clinique et les guépards sont des réservoirs hébergeant donc la bactérie de manière asymptomatique (63). Le cas échéant, cette bactérie est généralement sensible aux macrolides, aux cyclines et aux quinolones (22).

Rapport-gratuit.com
LE NUMERO 1 MONDIAL DU MÉMOIRES

2.3. Parasitisme digestif

Le parasitisme est un problème récurrent dans les populations de guépards captifs. Tous les instituts de recherche ou de reproduction sont confrontés au parasitisme.
Les principaux parasites intestinaux sont des protozoaires et des helminthes communs aux carnivores domestiques.

2.3.1. Protozooses digestives

Ces parasitoses ne sont pas souvent mentionnées dans la littérature, on rencontre cependant principalement des coccidioses et des giardioses.

2.3.1.1. Coccidioses

Les rares coccidies mises en évidence appartiennent aux genres *Eimeria* et *Isospora*. L'infestation est généralement asymptomatique (140) (180) mais peut être mortelle chez les jeunes (119).La forme aiguë chez le jeune provoque une diarrhée mucoïde importante et nauséabonde et parfois franchement hémorragique. Le diagnostic différentiel se fait avec les entérites bactériennes et la panleucopénie. Le diagnostic est essentiellement coproscopique par la mise en évidence d'ookystes. Le traitement se compose d'un traitement symptomatique (pansements intestinaux, antispasmodiques) et étiologique à base de sulfamides (17).

2.3.1.2. Giardioses

Giardia spp. provoque une entérite avec une diarrhée chronique stéatorrhéique (17). Il existe de nombreux porteurs sains de ces protozoaires. Le diagnostic différentiel se fait avec les entérites bactériennes et l'insuffisance pancréatique exocrine. Pour obtenir un diagnostic de certitude, il faut mettre en évidence des ookystes par coproscopie (116). Le traitement fait appel à des pansements gastriques, des antispasmodiques ainsi que des principes actifs spécifiques comme le métronidazole, le fenbendazole, l'oxfendazole, ou le febantel.

Ces deux protozooses sont peu décrites chez le guépard, il n'y a que peu de recul quant à la prévalence et les traitements qui sont une extrapolation des cas rencontrés chez le chat domestique.

2.3.2. Helminthoses digestives

2.3.2.1. Principaux nématodes et cestodes impliqués

Certaines helminthoses du chat et du chien sont rencontrées chez le guépard. On note principalement les nématodes *Toxascaris leonina* et *Toxocara cati* (113) (180). Ces ascaris sont les plus fréquents et particulièrement résistants malgré les programmes de vermifugation. Les symptômes sont généralement présents chez les jeunes animaux avec des diarrhées et des vomissements. D'autres helminthes comme *Taenia spp.* et *Dipylidium caninum* pour les cestodes ou *Ancylostoma spp*. et *Ollulanus tricuspis* pour les nématodes ont été cités (111) (119).

Le diagnostic de ces parasitoses se fait principalement par coproscopie (17). La photo 3 montre *Dipylidium caninum*.

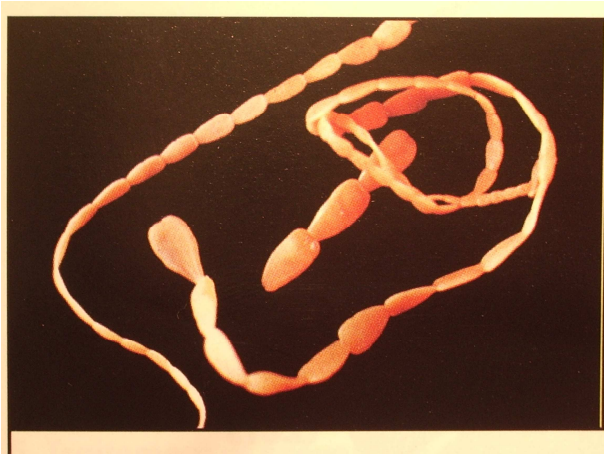

Photo 3 : strobile de *Dipylidium caninum* (17).

L'infestation parasitaire à *Ollulanus tricuspis* a la particularité d'induire une symptomatologie proche de la gastrite chronique à *Helicobacter*, mais nettement plus importante et débilitante. Cette ollulanose a été rencontrée chez le guépard en Allemagne, en Chine et en Nouvelle Zélande mais jamais mise en évidence en Afrique sub-saharienne (76) (86). L'infestation se produit par l'ingestion de vomissures d'un animal malade. La photo 4 montre un *Ollulanus tricuspis* mâle.

Photo 4 : *Ollulanus tricuspis* mâle (17).

Les animaux présentent une gastrite chronique hypertrophique associée à des vomissements, parfois de la diarrhée et de l'anorexie (45).

Le diagnostic est réalisé grâce à l'analyse microscopique des vomissures ou des lavements gastriques et la mise en évidence des parasites. On peut aussi réaliser des biopsies sous endoscopie. Histologiquement, on peut observer trois principales modifications : la muqueuse est envahie par un tissu fibreux inégalement réparti ; le nombre d'agrégats lymphoïdes et d'infiltrations épithéliales de leucocytes est très important. Les résultats de l'histologie permettent de différencier les infections à *Helicobacter* de celles à *Ollulanus* : dans les deux cas la muqueuse gastrique est hypertrophiée mais la fibrose de la lamina propria est plus marquée et les infiltrations de leucocytes et de follicules lymphoïdes plus étendus et plus profonds sont fortement évocateurs d'ollulanose (51). De plus, les parasites sont parfois visibles sur des coupes histologiques (ils mesurent environ 1mm de long). Collet *et al.* (45) conseillent de multiplier les biopsies afin d'éviter les faux négatifs.

2.3.2.2. Traitements et mesures préventives des helminthoses

Pour ces différentes parasitoses, le traitement est une extrapolation des données du chat domestique. Contre les cestodes on utilisera préférentiellement le praziquantel (5 mg/kg) ou certains benzimidazoles (oxfendazole à 11,3 mg/kg pendant 3 jours). Contre les nématodes, on dispose de l'ivermectine (200 µg/kg), du pyrantel (15 mg/kg), du lévamisole (7.5 mg/kg). Ces principes actifs peuvent être utilisés en association dans le cadre d'une prophylaxie (17) (111) (113).

Les mesures préventives sont importantes pour tenter de contrôler les infestations. Les nouveaux arrivants doivent être mis en quarantaine, subir un examen coproscopique et un traitement antiparasitaire. Les locaux doivent être nettoyés et désinfectés régulièrement pour minimiser les réinfestations et les transmissions (45).

2.4. La maladie véno-occlusive (VOD) et autres maladies du foie

2.4.1. Maladie véno-occlusive du foie

2.4.1.1. Définition et épidémiologie

La VOD se caractérise par l'occlusion partielle à complète des veines centrolobulaires et sublobulaires hépatiques avec accumulation subintimale de tissus conjonctif fibreux.
Cette entité est une affection très importante dans les populations de guépards captifs principalement en Amérique du Nord et en Afrique du Sud. Elle appartient au groupe des maladies à forte prévalence et à forte mortalité (118) (119).

Plusieurs études rétrospectives ont été menées pour connaître la prévalence de cette affection sur les différentes populations de guépards :

- étude aux USA = de 60 à 82% (118),
- étude en Afrique du Sud = de 36 à 43% (119),
- étude sur des animaux libres du sud de l'Afrique = 8% (123),
- étude en Europe de l'EEP = 0% (99).

Les populations libres et celles captives d'Europe sont indubitablement exemptes de VOD. Il n'y a pas de prédisposition sexuelle pour cette maladie : les mâles et les femelles sont indifféremment affectés. De même des animaux de tous âges sont touchés : en effet on retrouve dans les statistiques, des animaux de 1 an jusqu'à environ 16 ans. Cependant la VOD est une maladie dégénérative et progressive : elle semble s'aggraver avec l'âge (123). Selon les études, la proportion de lésions graves était de 16 % en Afrique du Sud et de 43 % aux Etats-Unis, tandis que les animaux sauvages avaient des lésions plutôt modérées et localisées. Les lésions les plus avancées sont présentes sur des animaux de 6 à 11 ans et peuvent, à elles seules, être la cause primaire de la mort. Généralement, les lésions sur des animaux de 1 à 5 ans n'étaient pas suffisamment invalidantes pour provoquer la mort.

2.4.1.2. Causes probables de l'apparition de la maladie véno-occlusive

L'étiologie de la VOD reste inconnue même si cette maladie est la cause de nombreux décès de guépards depuis 1970 lorsqu'elle a été décrite pour la première fois (68).
Les causes principales de cette maladie chez l'homme sont d'origine toxique : intoxication par la pirrolizidine, les aflatoxines, les diméthylnitrosamines, l'irradiation ou la prise de médicaments anticancéreux et immunosuppresseurs (69) (80).
Les auteurs évoquent plusieurs étiologies probables qui n'ont jamais fait l'unanimité.

Le guépard est un animal à faible diversité génétique ce qui le sensibilise à diverses maladies. La cause génétique semble être une idée séduisante. Cependant on a retrouvé des cas similaires d'occlusion chez d'autres espèces de félins : principalement chez le léopard des neiges mais aussi, à moindre échelle chez le tigre de Sibérie (*Panthera tigris altaica*), le léopard africain, l'ocelot (*Leopardus pardalis*), le lion… (180). De même selon O'Brien *et al*. (129), les guépards captifs en Amérique du Nord et en Afrique du Sud, ainsi que les guépards sauvages, semblent être reliés génétiquement. Si la cause génétique prévalait, il devrait y avoir une prévalence semblable de la maladie dans les trois populations.

La nourriture des guépards captifs a fait l'objet de plusieurs études. Gosselin *et al*. (69) supposait que la présence de certaines molécules pouvait provoquer l'apparition de cette maladie. En Amérique du Nord, les félins sauvages sont nourris à partir d'aliments industriels pour carnivores complémentés par des vitamines et des minéraux. Une analyse chromatographique réalisée par des chercheurs américains a montré la présence de phyto-oestrogènes dans les graines de soja, source très importante de protéines, qui composent les rations. Deux phyto-oestrogènes, le daidzen et le genistein, sont en quantité suffisante pour avoir une incidence sur l'apparition de lésions hépatiques. Cependant cette étude se base sur des animaux vivant aux Etats-Unis. Les guépards d'Afrique du Sud sont nourris avec de la viande d'abattoir parée, des carcasses entières de poulet ou autre et ils sont atteints par cette maladie de façon aussi fréquente. De plus, l'observation de lésions chez les guépards sauvages infirme cette hypothèse (123).

Chez l'homme, l'hypervitaminose A a été associée à des lésions hépatiques. Elle provoque une hyperplasie et une hypertrophie des cellules de Ito. Celles-ci stockent l'excédent de vitamine A et en réponse secrètent davantage de collagène provoquant la fibrose périsinusoïdale puis la cirrhose. Cependant, chez le guépard, dans 30 % des cas de VOD, aucune prolifération de cellules de Ito n'a été décelée, et l'excès de vitamine A est associé dans seulement 26 % des cas de VOD (68).

La maladie véno-occlusive du foie semble avoir une étiologie plurifactorielle. Le facteur stress en captivité parrait en faire partie. En effet, il a été démontré à plusieurs reprises que le guépard était sensible au stress. Dans la nature, les guépards sont souvent solitaires et évitent les hommes, les autres prédateurs ainsi que les autres guépards qu'ils ne rencontrent que pour la reproduction. Ils possèdent des territoires très vastes et le stress environnemental imposé par la captivité pourrait être un facteur aggravant (35). De même, des cas sévères de VOD ont été observés chez de jeunes guépards qui ont été déplacés de centres de reproduction à la campagne vers des zoos de ville. Ceci démontre que le facteur stress est à prendre en considération (119).

Cependant, une particularité reste, elle aussi, assez obscure, c'est l'absence totale de VOD dans les populations de guépards en Europe, comme le prouve l'étude de l'EEP (99). Certaines lésions hépatiques sont présentes mais sans rapport avec ce qui est rencontré en Amérique du Nord ou en Afrique du Sud. Le fait que les lésions décrites lors de VOD soient progressives ne correspond pas à ce qui est rencontré en Europe : les animaux âgés ne présentent pas de lésions plus graves. Cependant, l'origine de certaines lésions mentionnées en Europe reste elle aussi obscure.

2.4.1.3. Symptômes

Dans 40 % des cas où on a mis en évidence des lésions d'occlusion, il n'y avait pas de signe clinique observable ni de signe macroscopique à l'autopsie. Quand ils sont présents, c'est-à-dire principalement dans les derniers stades de la maladie, les symptômes se caractérisent par de la léthargie, de l'anorexie, de la perte de poids, des vomissements, de l'ascite et un ictère (68) (80) (158) (168).

Les paramètres hépatiques tels que l'alanine aminotransférase, l'aspartate aminotransférase, les phosphatases alcalines et la bilirubinémie sont parfois très modifiés sans relation avec la sévérité de l'affection.

L'apparition des signes cliniques signifie que les lésions sont telles qu'elles provoquent des dommages fonctionnels qui conduisent irrémédiablement à l'insuffisance hépatique. Un cas décrit en 2003 a montré la présence d'un chylopéritoine de 8 à 10 L qui semblait être l'une des complications de l'insuffisance hépatique provoquée par l'occlusion des veines centrolobulaires à un stade très avancé (168).

2.4.1.4. Diagnostic

Le diagnostic de cette affection est lésionnel : il n'y a que rarement des signes cliniques et on découvre la maladie à l'autopsie. Aucune étude ne fait mention de l'échographie abdominale comme moyen diagnostique de la VOD.

Le foie est fréquemment de taille diminuée, d'aspect irrégulier et nodulaire, associé à une fibrose multifocale de la capsule de Glisson. Histologiquement, on observe dans un premier temps un œdème sous intimal dans les veines centrolobulaires et sublobulaires dû à la prolifération de cellules musculaires lisses ainsi que l'accumulation de tissus fibreux plus ou moins denses. Cette agrégation provoque une occlusion d'abord partielle puis totale des veines centrolobulaires et sublobulaires. Les capillaires sinusoïdes sont généralement congestionnés et sont parfois le siège d'une hémorragie centrale extensive. Dans les cas les plus sévères, des veines collatérales se forment en périphérie des veines centrolobulaires. Concernant le parenchyme hépatique, les lésions varient de la nécrose localisée à quelques hépatocytes à la nécrose plus générale de travées hépatocytaires (68).

Sur certains foies, on observe la vacuolisation de cellules particulières, les cellules de Ito (cellules non fibroblastiques capables de produire du collagène) ou Fat Storing Cells ainsi que des dépôts de fibrine en région périsinusoïdale. Cependant, ni les branches larges des veines centrolobulaires, ni la veine cave caudale ne sont lésées (158).

2.4.1.5. Traitements

Tout traitement paraît illusoire car la maladie est irréversible, le diagnostic est très tardif et elle peut amener à une insuffisance hépatique mortelle. La plupart des cas présentant des symptômes ont été euthanasiés après la dégradation de l'état général des animaux malgré des traitements symptomatiques mis en œuvre (168).

La maladie véno-occlusive appartient au groupe des maladies mortelles à forte prévalence dans la population de guépards captifs. La difficulté réside dans le manque de connaissances relatives son étiologie,sa pathogénie, sa prévention et son éventuelle traitement.

2.4.2. Autres maladies du foie

On note aussi des lésions de télangiectasie, de nécrose, d'amyloïdose, d'hépatite, de cirrhose, d'hémangiomes, de myélolipomes (23 % selon (118)). Ces lésions, de moindre prévalence, ont été mises en évidence dans différentes études rétrospectives et n'ont, selon les auteurs, aucun lien avec la maladie véno-occlusive (144).

2.5. Affections pancréatiques

La pathologie du pancréas semble assez rarement clinique. Les lésions pancréatiques sont découvertes majoritairement à l'autopsie. Selon Munson *et al*. (118), elles sont particulièrement prévalentes aux USA mais elles n'ont été que très rarement retrouvées dans les études rétrospectives européennes et sud-africaines (99) (119).

Trois types de lésions distinctes sont identifiées chez les guépards : on observe la présence d'atrophie pancréatique avec une diminution de la taille des acini, la dilatation des canaux pancréatiques ainsi que des pancréatites aiguës ou chroniques (14) (152). Seuls certains animaux atteints de pancréatites ont développé des symptômes. Quand ils sont présents, les symptômes sont identiques à ceux connus chez les carnivores domestiques : l'animal souffre de troubles gastro-intestinaux, d'abdomen aigu et d'hyperthermie. Les tests de laboratoire peuvent orienter le diagnostic mais le diagnostic de certitude est réalisé lors d'autopsie ou de laparotomie exploratrice par l'intermédiaire de prélèvements histologiques. Généralement les cas décrits ont des évolutions fatales car la pancréatite est souvent découverte tardivement et à un stade très avancé (14).

Les prévalences respectives retrouvées aux États-Unis et en Afrique du Sud des atrophies pancréatiques (46% contre 7%) et des pancréatites (non observées en Afrique du Sud selon Munson *et al.* (119)) peuvent s'expliquer par l'alimentation. Aux États-Unis, l'alimentation commerciale est plus grasse que l'alimentation sud-africaine à base de viande naturelle dégraissée.
En revanche, la présence de graisse dans l'interstitium pancréatique est une découverte commune et sans conséquence chez beaucoup de félidés dont le guépard (118).

2.6. Affections diverses de l'appareil digestif

2.6.1. Accidents et corps étrangers

Neiffer (125) décrit la possibilité d'ingestion de corps étrangers principalement observée en captivité. Ceux-ci (pailles, gobelets, objets divers) sont retrouvés dans l'estomac ou les intestins. Cliniquement, les symptômes sont semblables à ceux constatés chez les carnivores domestiques, à savoir : distention abdominale, hyporexie, abattement, diarrhée, vomissements. Le traitement préconisé par les auteurs est endoscopique ou chirurgical : gastrotomie ou entérotomie, suivant le lieu de l'obstruction.

2.6.2. Hypertrophie pylorique

Une autre cause d'obstruction a été décrite sur un individu présentant des vomissements chroniques. L'hypertrophie pylorique mise en évidence par endoscopie est responsable d'un défaut de vidange gastrique. Neiffer *et al.* (126) ont obtenu un résultat favorable après une pyloroplastie de type Y-U.

2.6.3. Affection congénitale : la hernie hiatale

C'est une affection très rare et anecdotique décrite dans deux publications. Sur la population de guépards des États-Unis, on a dénombré seulement deux cas de hernie hiatale (94). Les signes cliniques les plus évocateurs sont : vomissements, régurgitations, phases d'inappétence, déshydratation, etc. (169). À l'endoscopie les auteurs observent la présence de muqueuse gastrique dans le hiatus oesophagien ainsi que des zones d'inflammation de la muqueuse oesophagienne. À la radiographie du thorax avec un produit de contraste on met en évidence une dilatation et une invagination de l'estomac dans le thorax. Le traitement idéal, selon certains auteurs, est chirurgical avec la réduction du hiatus oesophagien, une oesophagopexie et éventuellement une gastropexie. Trop peu de données sont disponibles pour envisager une étiologie, néanmoins l'hypothèse d'une origine congénitale est privilégiée (94).

2.6.4. Hypersensibilité intestinale

Décrite en 1984 par Gillespie et Fowler (64), l'hypersensibilité alimentaire est à l'origine de diarrhées chroniques sur deux individus. Des lésions d'œdèmes de la muqueuse et d'infiltrations lymphoplasmocytaires sont visibles sur le colon. Une alimentation hypoallergénique à base de viande blanche a permis la maîtrise de cette affection peu décrite (65).

La pathologie digestive du guépard est donc dominée par deux entités majeures : la gastrite à *Helicobacter* et la maladie véno-occlusive du foie (VOD). Ces deux affections sont quasiment inévitables en captivité et restent un problème récurrent dans la préservation du guépard en captivité. Les infestations parasitaires sont certes très fréquentes mais elles sont « classiques » et se rapprochent du schéma connu chez les carnivores domestiques. La figure 4 est un récapitulatif des principales affections digestives.

Figure 4 : principales affections du système digestif et de ses annexes

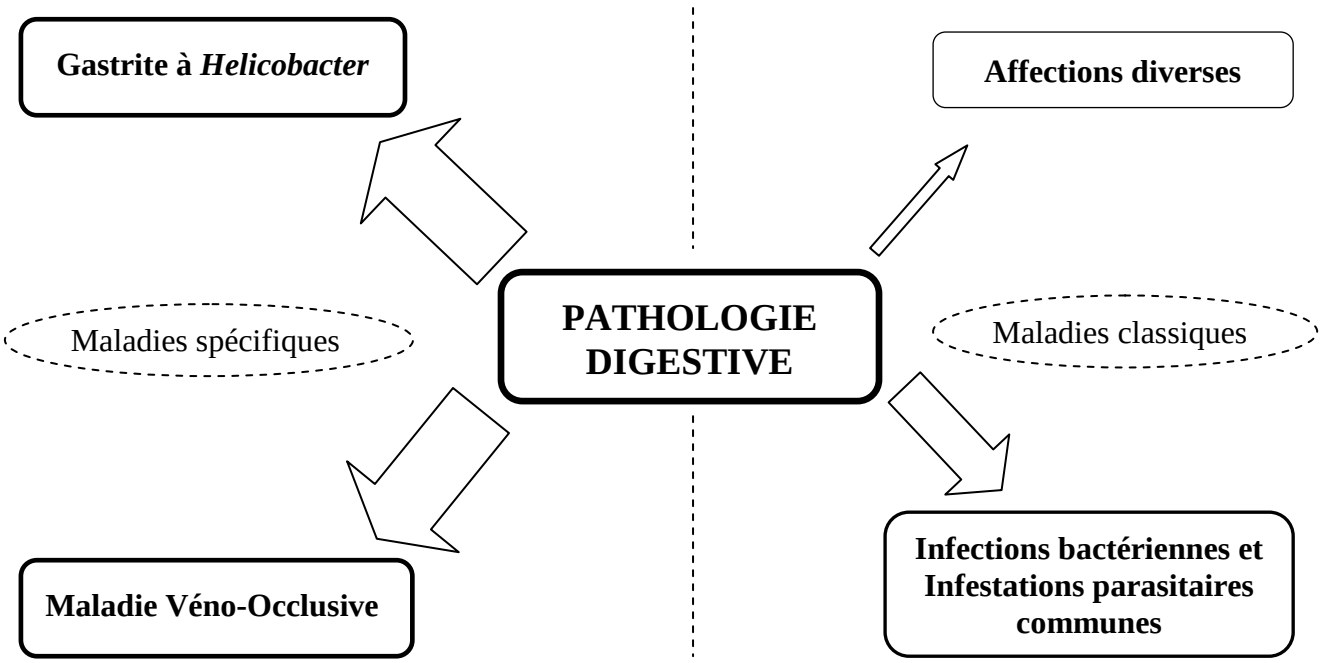

3. Pathologie de l'appareil urogénital

Les maladies rénales évoluant vers une insuffisance rénale chronique sont dominées chez le guépard par la glomérulosclérose et l'amyloïdose systémique. Ces lésions sont en effet les plus fréquemment observées et font partie des causes de mortalité les plus fréquentes avec la gastrite et la maladie véno-occlusive hépatique. La glomérulosclérose est toutefois retrouvée plus souvent que l'amyloïdose, c'est la plus prévalente des maladies rénales. L'amyloïdose est étudiée dans la partie relative aux affections générales en 12.5.1. page 75.

3.1. La glomérulosclérose rénale

3.1.1. Définition et épidémiologie

La glomérulosclérose se définit comme une densification de la trame conjonctive du glomérule rénal qui se fibrose et, à terme, devient non fonctionnel.

Diverses études rétrospectives dans le monde sur des populations de guépards captifs mettent en évidence un pourcentage important d'animaux atteints :

- entre 67 et 80 % aux Etats-Unis (118)
- autour de 80 % en Afrique du Sud (119)
- 69 % au Japon (173)
- 77 % des reins analysés dans le cadre de l'EEP avaient des lésions glomérulaires (99).

L'étude réalisée par Munson *et al.* (123) en 2005 a montré que les guépards sauvages avaient des lésions glomérulaires dans 11 % des cas et que les formes de glomérulosclérose étaient moins avancées que chez les guépards captifs.

Cette pathologie est retrouvée à tous les âges c'est-à-dire entre 1 et 17 ans, avec une moyenne se situant aux alentours de 10 ans. La fréquence et la gravité de la glomérulosclérose augmentent avec l'âge. Ces notions sont mises en évidence sur la figure 5. Aucune prédisposition sexuelle n'a été mise en évidence (18).

Figure 5 : sévérité de la glomérulosclérose, classée de 0 (pas de lésions) à 3 (lésions sévères), en fonction de l'âge des guépards captifs (18).

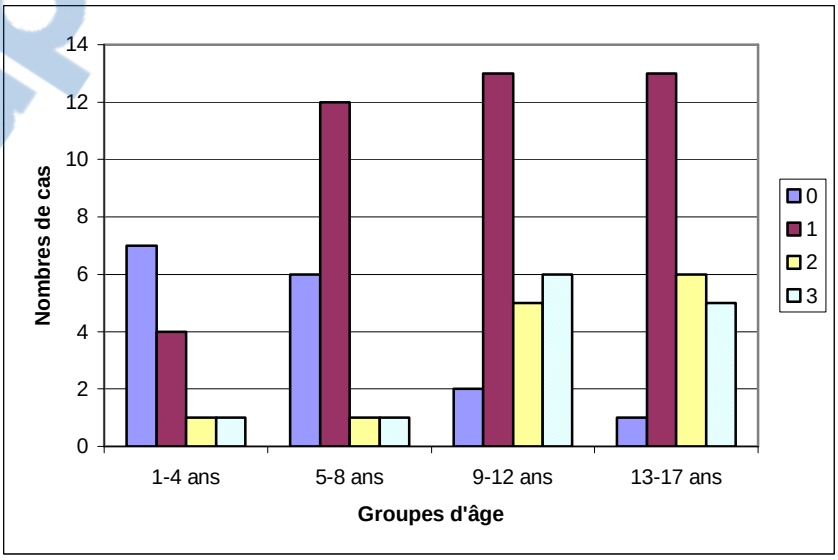

Rapport-Gratuit.com

La glomérulosclérose est une maladie caractéristique du guépard, elle n'est que très rarement observée chez les autres espèces animales.

3.1.2. Etiologie

L'étiologie de la glomérulosclérose reste encore inconnue. Comme pour beaucoup de maladies du guépard, le manque de diversité génétique qui caractérise cette espèce a été incriminé (119). Cependant la faible prévalence de guépards sauvages malades et des stades lésionnels moins avancés montrent que la génétique n'est pas le seul facteur dans l'apparition de cette pathologie. Un effet environnemental stressant peut expliquer la prévalence importante en captivité (123).

Contrairement au chat, l'origine auto-immune est rejetée car ni la prolifération de cellules mésengiales ni la formation de synéchies ne sont observées chez le guépard (chez le chat ces lésions sont retrouvées en cas de glomérulosclérose auto-immune (18)). En revanche, les lésions présentes sont semblables à celles retrouvées lors de néphropathie d'origine diabétique chez l'homme et à celles de la néphropathie progressive du rat (18) (119).
Chez l'homme, cette néphropathie est le résultat de la glycosylation de la matrice protéique qui conduit à la formation de « produits terminaux de glycosylation ». Ces produits terminaux engendrent un maillage des protéines de la matrice extracellulaire ainsi qu'une altération de la microstructure et de la charge ionique des membranes basales glomérulaires responsable de la fuite et de l'accumulation de protéines plasmatiques. De plus ces produits peuvent stimuler la production de matrice extracellulaire intensifiant l'accumulation de matériel sur les membranes. La pyrraline et la pentosidine sont des produits de glycosylation observés chez les diabétiques qui ont aussi été mis en évidence chez le guépard.
Cependant, selon Bolton et Munson en 1999 (18), il y a une forte probabilité pour que les guépards ne souffrent pas de diabète. En effet, parmi les différentes études nécropsiques réalisées, aucune n'a mis en évidence de lésions dans les ilôts de Langerhans, ni d'animaux en hyperglycémie ni glycosurie.

Une autre cause d'hyperglycémie chronique d'origine non diabétique a été suspectée : il s'agit d'hyperglycémie secondaire à l'hypercortisolisme lié à l'hyperplasie surrénalienne. En effet le stress chronique, état très fréquent chez le guépard, provoque une hypersécrétion d'hormones glucocorticoïdes à effet, entre autres, hyperglycémiant. Dès lors ces hormones favorisent l'hypertension glomérulaire, la glomérulopathie membranaire et finalement la glomérulosclérose. Cette hypothèse est renforcée par le fait que, selon une observation (18), près de 81% des guépards captifs autopsiés ont une hyperplasie des glandes surrénales. Cette lésion est très fortement associée à la glomérulosclérose.

Chez le rat, la néphropathie progressive ressemble fortement à la glomérulosclérose du guépard. Les études menées chez ce rongeur suggèrent une origine génétique possible de la maladie. De plus, une alimentation hyperprotéinée accélère la glomérulosclérose chez le rat : la perfusion glomérulaire est plus importante et induit une hypertension. Le débit de filtration augmente et les protéines plasmatiques sont hyperfiltrées (18).

Ces facteurs peuvent aussi expliquer la forte prévalence de la glomérulosclérose chez le guépard. Le manque de diversité génétique est évident dans cette espèce et l'alimentation des guépards captifs est principalement constituée de carcasses d'animaux très riches en protéines. Dans la nature, les animaux se nourrissent essentiellement de viande et de viscères et la fréquence des repas est moindre, rares sont ceux qui mangent tous les jours contrairement aux animaux captifs (18).

En conclusion, cette maladie a une origine vraisemblablement multifactorielle avec comme causes fortement probables le stress, l'alimentation et la génétique. Elle demeure une affection incontournable dans la population captive de guépards.

3.1.3. Symptômes

Les symptômes sont ceux d'une insuffisance rénale chronique ; polyurie-polydipsie, abattement, vomissement et anorexie sont les signes majoritairement observés.

3.1.4. Diagnostic *ante mortem*

La glomérulosclérose est irréversible et conduit irrémédiablement à la mort de l'animal. Différentes techniques sont utilisées afin de détecter cette maladie à un stade précoce et de permettre alors la mise en place d'un traitement palliatif, pour améliorer la qualité et la durée de la vie.

L'urémie et la créatinémie sont des marqueurs plutôt tardifs d'une insuffisance rénale. En effet, lorsque les analyses biochimiques révèlent une élévation de ses paramètres, 75% du parenchyme rénal est déjà lésé (74). C'est pourquoi on peut appliquer deux techniques déjà bien exploitées en médecine humaine et vétérinaire : la mesure de la clairance de la créatinine et le calcul des fractions d'excrétion des électrolytes.

$$\text{-Clairance en Créatinine} = \frac{[\text{Créat}]_{\text{urinaire}} \times \text{Volume urinaire}}{[\text{Créat}]_{\text{sérum}} \times \text{durée} \times \text{Poids}} \quad \text{en mL/min/kg}$$

La clairance de la créatinine reflète assez fidèlement le Débit de Filtration Glomérulaire (DFG) et est plus simple à obtenir que celui-ci. Cependant Terio et Citino (163) qui ont réalisé cette étude se sont basés sur les résultats de 12 individus et ils estiment que c'est insuffisant pour servir de référence. Néanmoins, on obtient une clairance moyenne de 1,47 ± 0,2 mL/min/kg de poids vif chez l'animal sain.
Une diminution de la clairance en créatinine pourrait signifier le début d'une insuffisance rénale, mais d'origine indéterminée.

$$\text{-Fraction d'excrétion} = \frac{[\text{Créat}]_{\text{sérum}} \times [\text{Electrolyte}]_{\text{urinaire}}}{[\text{Créat}]_{\text{urinaire}} \times [\text{Electrolyte}]_{\text{sérum}}}$$

Les fractions d'excrétion augmentent chez un animal avec une maladie rénale chronique.
Des valeurs de références ont été obtenues à partir d'une étude sur 13 guépards :

- FE calcium (%) = 0 – 0,13
- FE chlorure (%) = 0 – 0,20
- FE potassium (%) = 0 – 11,70
- FE phosphore (%) = 0 – 16
- FE sodium (%) = 0 – 0,07 d'après (74)

Selon Hall Holder *et al.* (74), tous ces tests possèdent une sensibilité, une spécificité et des valeurs prédictives supérieures à 80 %.

Rapport-gratuit.com
LE NUMERO 1 MONDIAL DU MÉMOIRES

Une autre technique utilisée en médecine vétérinaire est le calcul du ratio Protéines Urinaires/ Créatinine Urinaire. Une augmentation de ce rapport au dessus de la valeur de 0,01 montre une fuite protéique pathologique d'origine rénale (163).

Cependant ces différentes techniques présentent le désavantage de requérir une anesthésie générale de l'animal ainsi qu'un sondage urinaire aseptique. Mais elles peuvent être utilisées lors de contrôl annuel ou bisannuel d'animaux qui rentrent dans la tranche à risque à savoir 6 – 10 ans afin de détecter plus précocement une insuffisance rénale chronique débutante. Un traitement pourra alors être entrepris avant l'apparition de signes cliniques.
En revanche ces techniques diagnostiques ne permettent pas de connaître l'origine de la maladie rénale, de différencier une glomérulosclérose d'une amyloïdose rénale.

La taille des reins, observable sur une radiographie abdominale de face ne présente pas, selon certains auteurs, d'intérêt diagnostique : le ratio est parfois identique entre des individus sains et des malades insuffisants rénaux (le ratio taille des reins/longueur de la vertèbre lombaire L2 est de 1,81 ± 0,4) (71). Aucune étude échographique discutant des lésions rénales du guépard n'est disponible à l'heure actuelle

3.1.5. Diagnostic histopathologique

L'examen est réalisé à partir de coupes de reins colorées par le trichrome de Masson. Histologiquement, l'épaississement de la membrane glomérulaire est global et les glomérules à membrane épaissie sont répartis aléatoirement entre des glomérules sclérosés. On observe aussi des épaississements similaires des membranes basales et des tubules environnants. Les tubules les plus affectés ont une lumière légèrement dilatée avec une atténuation de l'épithélium qui progresse vers l'atrophie (18).

En ce qui concerne l'ultrastructure, la membrane basale des glomérules et des tubules paraît épaissie par du matériel fibrillaire homogène (compatible avec du collagène et des fibres de réticuline) et des dépôts granulaires. Les podocytes sont normaux dans les cas les moins avancés mais apparaissent fusionnés lorsque la lésion progresse. L'ultrastructure des glomérules les plus affectés confirme la perte de cellules endothéliales et épithéliales et montre l'occlusion des lumières des capillaires (18).

Chronologiquement, il semblerait que le premier stade de la glomérulosclérose soit une glomérulonéphrite membraneuse évoluant vers une fibrose glomérulaire (glomérulosclérose) et à long terme se terminant par une néphrosclérose (118).

D'autres lésions observées dans des cas avancés sont compatibles avec des modifications secondaires dues à la maladie rénale terminale. On note une atrophie corticale, des infiltrations lympho-plasmocytaires dans la corticale, une fibrose interstitielle importante, une atrophie tubulaire et des dépôts de cristaux d'oxalate.

Une classification des lésions est utilisée pour évaluer et comparer leur gravité:

- grade 0 : reins non affectés, entre 0 et 1 glomérule sclérotique par champ de 2,54 mm².
- grade 1 : légère glomérulosclérose, 1 à 3 glomérules sclérosés par champ de 2,54 mm².
- grade 2 : glomérulosclérose modérée, 4 à 8 glomérules sclérosés par champ de 2,54 mm².
- grade 3 : glomérulosclérose sévère, >8 glomérules sclérosés par champ de 2,54 mm².

(un champ de 2,54 mm²= 3 champs microscopiques au grossissement x100) d'après (118).

3.1.6. Traitements

En ce qui concerne les traitements, ils ne peuvent être que palliatifs en cas de crises urémiques avec de la fluidothérapie. Lorsque l'animal atteint un stade clinique terminal, l'euthanasie est généralement de rigueur si la mort ne survient pas d'elle-même.

3.2. Diverses affections urinaires

Outre la glomérulosclérose, d'autres lésions plus classiques intéressent l'appareil urinaire du guépard. En effet, on a déjà observé des néphrites chroniques interstitielles, des infarctus rénaux, des pyélonéphrites, des nécroses papillaires ou des cystites bactériennes (118) (119). Weber *et al.* (191) ont décrit des lithiases pyéliques et uretérales, associées à une hydronéphrose, à l'origine d'hématurie chronique sur un individu mâle de 8 ans. Toutes ces lésions semblent moins prévalentes que la glomérulosclérose, ou en tout cas, ont été moins décrites. Il est alors difficile d'établir des références épidémiologiques, symptomatiques ou prophylactiques à leur sujet.
Les lésions rénales provoquées par l'amyloïdose systémique sont évoquées dans la partie 12.5.1.

3.3. Pathologie de la reproduction

En ce qui concerne la pathologie de la reproduction, l'accent est mis sur les difficultés de reproduction des guépards en captivité. Certaines affections observées peuvent expliquer l'infertilité des individus. En revanche, d'autres affections existantes ne peuvent être associées à l'incapacité à se reproduire. Ces affections sont souvent des découvertes fortuites.

3.3.1. Appareil reproducteur mâle

Une caractéristique du guépard est d'avoir une semence de mauvaise qualité. Seulement 70% des spermatozoïdes sont mobiles et la majorité est anormale (70 à 80%). La tératozoospermie, voire l'azoospermie peuvent expliquer l'infertilité des guépards mâles (30) (46). Les causes de ces anomalies ne semblent pas être liées à un défaut de production ou de fonctionnement des hormones sexuelles. Cependant, on évoque le stress ainsi que le peu de variabilité génétique comme facteurs prédisposants de ces anomalies (5).

On peut note aussi des altérations au sein de la population cellulaire constitutive des testicules :

- la spermatogenèse est parfois arrêtée à différents stades,
- l'épithélium germinal est atrophié et seules les cellules de Sertoli composent les tubes séminifères,
- une fibrose interstitielle est couramment retrouvée sur des animaux de tous âges.

Les mêmes causes que les précédentes semblent pouvoir expliquer ces lésions (5) (143).

En revanche, l'infiltration de l'interstitium par des adipocytes, parfois à plus de 80%, est une lésion très fréquemment observée chez le guépard mais ne semble pas être un facteur d'infertilité (46)

3.3.2. Appareil reproducteur femelle

3.3.2.1. Kystes ovariens

Chez la femelle, on retrouve assez fréquemment (environ 50% des individus) la présence de kystes parovariens. Ces kystes sont situés entre l'oviducte et l'ovaire, dans les vestiges des canaux de Wolf. Ils n'obstruent pas, ou peu, la lumière de l'oviducte et ne peuvent pas être associés à l'infertilité (30). Cependant, ces kystes ne sont pas l'apanage du guépard et on les retrouve aussi chez d'autres grands félins (118).

3.3.2.2. Pathologie utérine

L'utérus des femelles est le siège de diverses affections. On observe souvent des utérus macroscopiquement proches d'utérus prépubères, sans imprégnation d'hormones sexuelles ainsi que des hyperplasies glandulo-kystiques. Celles-ci sont en général présentes chez des individus âgés de 6 à 17 ans. Cependant, cette hyperplasie semble moins prévalente que chez les autres félins (66) (189). Selon certains auteurs, ces lésions : utérus juvéniles et l'hyperplasie glandulo-kystique, semblent être des conséquences de l'infertilité plutôt que les causes (118).
L'utérus est aussi le siège de tumeurs bénignes comme des fibromes, léiomyomes et fibroléiomyomes. Ces masses sont découvertes fortuitement au cours d'examens échographiques abdominaux ou lors d'autopsies (99) (118) (189).

Un cas particulier de prolapsus utérin récidivant associé à une anomalie vasculaire a été décrit sans que la cause n'ait été identifiée (127).

D'une façon plus anecdotique, on note à l'autopsie des lésions inflammatoires de l'utérus comme des endométrites infectieuses chroniques ou lymphoplasmocytaires (66).

Outre les problèmes de reproduction inhérents au comportement où à la génétique du guépard, certains auteurs associent les maladies chroniques caractéristiques du guépard aux causes d'infertilité. Cependant dans d'autres publications, ni la glomérulosclérose, ni la gastrite chronique, ni la maladie véno-oclusive sont plus prévalentes chez les individus infertiles que chez les animaux fertiles et ne peuvent à elles seules être mises en causes (68) (118).

La pathologie urinaire est donc très clairement dominée par la glomérulosclérose rénale. C'est une affection à laquelle toutes les structures qui possèdent des guépards captifs sont confrontées. On rencontre aussi fréquemment des lésions d'amyloïdose rénale : ces lésions sont décrites dans la partie relative aux affections métaboliques générales car on peut retrouver des lésions d'amyloïdose sur le foie également (partie 12.5.1).

Les affections handicapant la reproduction du guépard sont plus détaillées dans deux autres thèses de médecine vétérinaire (5) (143).

4. Pathologie du système nerveux

4.1. La leucoencéphalopathie idiopathique

4.1.1. Définition et épidémiologie

La leucoencéphalopathie est une maladie qui atteint le cerveau des guépards adultes. Cette affection nerveuse est apparue en 1996 aux États-Unis sans qu'aucun cas n'ait été rapporté auparavant chez le guépard ou tout autre espèce (120). Initialement la leucoencéphalopathie sévissait exclusivement outre Atlantique puis un autre cas a été confirmé en Angleterre. En revanche, aucun cas n'a été recensé en Afrique du Sud ni en Europe.

L'épidémiologie de cette maladie est particulière car elle ne semble affecter que des animaux âgés (tous les cas avaient plus de 7 ans) et elle est apparue spontanément dans différents complexes animaliers. On estime d'ailleurs que près de 100 % des individus de plus de 9 ans pourraient être atteints par cette maladie à différents stades. En 2003 aux Etats-Unis, on dénombrait près de 66 individus morts ou euthanasiés depuis 1996 (159).

4.1.2. Etiologie

L'étiologie de la leucoencéphalopathie reste inconnue. Elle ne semble pas être d'origine génétique car les animaux atteints n'avaient aucun lien de parenté. De même la cause alimentaire semble être éliminée car un cas a été diagnostiqué en Angleterre où l'alimentation des guépards est différente (120). Les lésions sont proches de celles causées par des mycotoxines ainsi que par la carence en vitamines B chez d'autres espèces. Quelle que soit la cause, cette maladie est considérée comme un problème majeur pour la santé des guépards.

4.1.3. Symptômes

Les symptômes sont l'apparition progressive d'ataxie, d'incoordination motrice, d'amaurose voire de convulsions et de réponses aléatoires aux stimuli de l'environnement ainsi que de changements comportementaux (120).

4.1.4. Histopathologie

A l'autopsie, on s'attarde particulièrement sur les lésions encéphaliques. Histologiquement, on constate une astrocytose réactive et conséquente associée à une dégénérescence et une nécrose de la substance blanche du cortex cérébral. Dans les lésions plus avancées, on observe une démyélinisation, une perte axonale et une leucoencéphalomalacie. Dans les stades terminaux, la substance blanche du cortex cérébral est piquetée et une hydrocéphalie secondaire est associée. A tous les stades, les astrocytes sont hypertrophiés : leur noyau ont une forme variable et leur cytoplasme est inhabituellement vacuolisé. Ces lésions ont une remarquable symétrie bilatérale avec une dégénérescence Wallerienne dans les tractus proprioceptifs descendants, les fibres longitudinales du pont, les pyramides et les tractus corticospinaux latéraux. Dans environ 20 % des cas, il y a une légère inflammation périvasculaire (120).

4.1.5. Traitement

L'évolution de cette affection est vraisemblablement irréversible et outre des traitements symptomatiques palliatifs, l'euthanasie est souvent de rigueur.

La leucoencéphalopathie est apparue principalement aux USA. En Europe on observe aussi des affections nerveuses émergentes mais les lésions observées sont différentes de celles décrites aux USA (120).

4.2. L'ataxie progressive du guépard adulte (186)

4.2.1. Définition et épidémiologie

Cinq cas d'ataxie ont été observés en Autriche en 1995. Ces animaux étaient tous âgés de plus de 7 ans et mâles comme femelles furent affectés.

4.2.2. Symptômes

Les signes cliniques sont apparus progressivement. Tout d'abord les mouvements sont quelque peu ralentis et la démarche est oscillante. Puis une ataxie caudale franche survient associée à des déficits proprioceptifs de type motoneurone central. L'animal titube et les chutes sont fréquentes. Aucun symptôme de douleur n'est observé et l'appétit est conservé. Les traitements (AINS, AIS, antibiotiques, complexes vitaminés) instaurés n'ont aucun effet. La faiblesse progressive est suivie rapidement d'une atrophie musculaire postérieure. L'euthanasie succède à l'apparition des signes cliniques 3 à 4 mois après. En effet au stade terminal, la position debout n'est plus possible et le décubitus est permanent.

4.2.3. Histopathologie

A l'autopsie, le seul signe frappant est l'atrophie des muscles, le système nerveux central demeure intact macroscopiquement. Histologiquement, on observe une myélopathie progressive et dégénérative. En effet, il y a une sévère démyélinisation bilatérale et étrangement symétrique de la substance blanche de la moelle épinière avec à l'intérieur la présence de gaines de myéline vacuolisées entourant des axones intacts. Les lésions sont presque exclusivement rencontrées dans les colonnes dorsales et latérales des faisceaux descendants. Ces lésions sont situées entre T6 et L3 et sont moins sévères caudalement. Aucune réaction de type inflammatoire n'est observée.

4.2.4. Etiologie

Aucune cause n'est encore connue, mais les signes cliniques décrits ici sont proches de ceux observés lors de carence en cuivre chez le mouton, de myélopathie généralisée héréditaire de certaines races canines ou de carence en vitamine B12.

4.3. L'ataxie postérieure des jeunes guépards

4.3.1. Définition et épidémiologie

Plusieurs cas d'ataxie ont été décrits chez les jeunes guépards depuis 1980. Les premiers en 1981 et 1985, affectaient des animaux entre 18 et 26 mois. Les auteurs suspectaient une carence en cuivre mais celle-ci n'a pas été démontrée par une analyse biochimique (24) (199). De même, en 1996, Hafner *et al.* (73) décrivent des troubles nerveux sur des animaux de 3 semaines. Cette affection ressemblait à une leucodystrophie probablement causée par une déficience en cuivre connue chez le mouton.

Depuis, de nombreux cas d'ataxies-parésies postérieures ont été rapportés par l'EEP et cette pathologie, décrite principalement dans des centres européens, a été présentée comme l'un des facteurs limitants de la croissance de la population des guépards captifs (136) (188) (190). Les guépards atteints sont âgés de moins de 6 mois et sont souvent de la même portée, la morbidité au sein d'une même portée se situe entre 25 et 100% (70). L'évolution n'est pas toujours fatale mais en général les animaux sont euthanasiés car ils ne sont plus viables (euthanasie entre 2,5 et 7,5 mois). Les animaux moins atteints conservent cependant quelques séquelles.

4.3.2. Etiologie

Même si quelques signes histopathologiques diffèrent selon les observations, les auteurs s'accordent à penser que les cas répertoriés sont provoqués par la même cause, celle-ci demeurant inconnue. Plusieurs hypothèses ont été avancées comme une carence nutritionnelle (24) (199), une origine génétique (23), une infection virale d'origine inconnue ou une réaction post-vaccinale (1). En effet une forte positivité à FHV-1 (détection par PCR) a parfois été retrouvée, les animaux souffraient de symptômes proches du coryza et certains jeunes venaient d'être vaccinés.
Cette ataxie n'a pas été constatée aux Etats-Unis ou une autre maladie de la substance blanche sévit chez les adultes, la leucoencéphalopathie. Ces deux atteintes graves et irréversibles du système nerveux central ont affecté négativement la population de guépards captifs et peuvent compromettre les efforts d'élevage.

4.3.3. Symptômes

Cliniquement, les symptômes nerveux ont été systématiquement précédés de symptômes évoquant virose à FHV-1 (écoulements naseaux et oculaires, kératoconjonctivite parfois ulcérative, éternuements, etc…). Une à deux semaines plus tard, les déplacements deviennent oscillatoires : on observe une incoordination des membres postérieurs puis une franche ataxie. La parésie postérieure survient ensuite ainsi qu'un trémor de la tête non systématiquement décrit toutefois. Ces troubles nerveux s'installent subitement (190).
Les examens neurologiques révèlent un motoneurone central pour les membres postérieurs et antérieurs. Les examens complémentaires d'imagerie sont négatifs (tomodensitométrie ou résonance magnétique).

4.3.4. Histopathologie

A l'autopsie, le système nerveux central semble intègre macroscopiquement. Histologiquement, la substance blanche est le siège d'une dégénérescence bilatérale et symétrique de la myéline. Cette lésion dégénérative affecte surtout les faisceaux ventraux et latéraux tout au long de la moelle épinière. Les faisceaux dorsaux sont généralement épargnés sauf dans les cas les plus sévères. D'autres lésions n'ont pas été décrites dans tous les cas. On a parfois observé des pertes axonales dans la moelle épinière, des lésions dégénératives intéressant le cervelet accompagnées de signes d'inflammation (136). La sévérité de ces dégradations est proportionnelle à la durée de la maladie.

4.3.5. Traitement

Aucun traitement n'a pour l'instant prouvé son efficacité. Des corticoïdes, des anti-inflammatoires non stéroïdiens ou des antibiotiques n'ont permis qu'une rémission de courte durée (190). Parfois on observe une guérison avec des séquelles locomotrices mais généralement les animaux doivent être euthanasiés.

4.3. L'encéphalopathie spongiforme

4.3.1. Définition et épidémiologie

L'encéphalopathie spongiforme féline (ESF) est une maladie neurodégénérative cérébrale observée chez les félins sauvages et domestiques due au prion, agent du même type que celui de l'encéphalopathie spongiforme bovine (ESB). Le guépard montre une prédisposition particulière par rapport aux autres félins (lion, ocelot, tigre...) car c'est dans cette espèce qu'on dénombre les plus nombreux cas. Cette affection a fortement été associée à l'épizootie d'ESB (encéphalopathie spongiforme bovine) depuis les années 80. Les différents guépards impliqués sont tous originaires de Grande Bretagne sauf deux individus nés en France (T. Petit : données personnelles) et ils étaient âgés de plus de 4,5 ans. Le délai d'incubation de la maladie a été estimé entre 4,5 et 8 ans (10) (96).

4.3.2. Etiologie

La cause de cette encéphalopathie spongiforme est la présence d'un agent transmissible non conventionnel de type prion. La voie de transmission privilégiée est alimentaire. Les guépards ont été nourris avec de la viande bovine ou tout autre ruminant pouvant être contaminée (97) (138).

4.3.3. Symptômes

Les troubles neurologiques associés à la maladie suivent un même schéma que les autres animaux. On observe en premier lieu une ataxie débutant par les membres postérieurs. Cette ataxie gagne ensuite les membres antérieurs et la tête est victime de tremblements. Les clignements involontaires des paupières se généralisent en spasmes cloniques de la tête, du cou et des muscles antérieurs. On note également une hyperesthésie de la face ainsi qu'une hypersalivation. La démarche est de plus en plus difficile, les chutes sont fréquentes et le décubitus latéral devient permanent. L'appétit de l'animal est cependant conservé mais son état est tel que l'euthanasie est de rigueur car aucun traitement n'est efficace. La durée des signes cliniques, depuis leur installation jusqu'à l'euthanasie est estimée à environ 3 à 11 semaines (138).

4.3.4. Diagnostic

L'analyse histopathologique montre une dégénérescence axonale ainsi qu'une démyélinisation de type spongiforme dans l'ensemble de la moelle épinière et dans l'encéphale (vacuolisation du neuropile surtout dans les zones corticales et thalamiques) (97). Une autre analyse permet de mettre en évidence la protéine prion, c'est le Western blot (10) qui est réalisé dans des laboratoires de références.

Outre ces maladies nerveuses particulières et préoccupantes, le guépard est sensible à différents agents reconnus ayant un tropisme nerveux tels que le virus de la PIF, *Toxoplasma gondii* ou *Cryptococcus neoformans*. (cf. les parties relatives à ces protozoaires, soit respectivement 12.2 et 12.3.3, au sujet des affections générales)

La pathologie nerveuse du guépard se révèle particulière et relativement handicapante pour la gestion des populations en captivité. Une autre caractéristique de cette espèce est la présence fréquente de myélolipomes. La partie suivante s'attachera à décrire la pathologie du système hématolymphopoiétique.

5. Pathologie du système hématolymphopoïétique

5.1. Affection de la rate

5.1.1. Les myélolipomes

Les principales lésions caractéristiques de la rate sont la présence de masses nodulaires, multiples et intéressant tout ou partie du parenchyme splénique (184). Ces masses sont appelées myélolipomes ou nodules lipomateux. Ces lésions sont généralement des découvertes d'autopsie ou des découvertes fortuites suite à un examen échographique de l'abdomen (185). Ce sont des tumeurs bénignes et asymptomatiques composées de tissus adipeux et de cellules myéloïdes.

Les myélolipomes sont surtout présents chez des guépards âgés d'au moins 6 ans, avec une moyenne d'âge de neuf ans, et en pourcentage plus élevé dans la population captive. En effet une étude a montré que 53 % des guépards européens avaient des myélolipomes (99). Aux États-Unis, 63 % des rates étudiées dans l'étude rétrospectives de Munson *et al*. (118) montraient des myélolipomes, tandis qu'en Afrique du sud, seulement 14 % des échantillons présentaient ces masses (118). En revanche cette pathologie est considérée comme rare dans la population libre (185). À l'échographie les masses apparaissent hyperéchogènes, rondes et bien délimitées mais sans capsule périphérique. Histologiquement, les nodules sont bien démarqués du parenchyme splénique et sont constitués de tissu adipeux mature et bien vascularisé ainsi que de cellules proches des myélocytes, appartenant à la moelle osseuse hématopoïétique (34) (36).

L'origine de cette lésion est pour l'instant inconnue mais semble liée à l'âge et au temps passé en captivité. L'alimentation riche en lipides pourrait expliquer les différences constatées entre les États-Unis et l'Afrique du Sud (119). De plus, il a été suggéré que les myélolipomes sont des indicateurs de maladies chroniques et/ou de stress. La majorité des animaux avec des myélolipomes souffrait, en effet, de maladies chroniques (gastrite, glomérulosclérose, etc.) et on connaît la sensibilité des guépards au stress (187).

Des lésions identiques de myélolipomes ont également été retrouvées sur le foie des guépards (183).

5.1.2. Autre lésion néoplasique : l'hémangiosarcome (56)

La rate du guépard peut aussi être le siège d'autres tumeurs comme l'hémangiosarcome. Seulement rapportée sur un cas, la symptomatologie correspondait cependant à ce qui est connu chez le chien ou le chat. L'animal était abattu, anorexique, anémié. L'échographie abdominale suggère le diagnostic mais celui-ci est confirmé par laparotomie. Le pronostic est sombre car les métastases sont nombreuses, rapides d'installation et intéressent de nombreux organes comme, les reins, le foie, les poumons ou le diaphragme.

5.1.3. Déplétion en cellules lymphocytaires

Une autre particularité de la rate des guépards est la déplétion lymphocytaire qu'on retrouve, à l'autopsie, chez de nombreux guépards captifs. En 1993, Munson *et al.* (118) ont révélé que près de 78 % de la population américaine étudiée avait une déplétion lymphocytaire de la rate. De même, en Afrique du Sud, la prévalence de ce phénomène est estimée à 73% (119). Cette déplétion est une conséquence du stress lié à la captivité et est souvent associée à l'hyperplasie des glandes surrénales ainsi qu'à une fibrose cardiaque, témoins d'un état de stress permanent dans la population captive de guépards.

Rapport-Gratuit.com

5.2. Protozooses sanguines

5.2.1. Piroplasmoses

Les guépards sont sensibles à la piroplasmose, anémie hémolytique transmise par certaines espèces de tiques (*Rhipicephalus sanguineus* par exemple). Il n'y a pas de piroplasmes spécifiques de cette espèce. En effet on rencontre principalement des parasites du genre *Babesia* (*B. felis, B. canis, B. leo...*) mais aussi du genre *Theileria* (21). Les symptômes sont peu précis (abattement, anorexie) et même si le portage peut être asymptomatique, l'infection est parfois mortelle. Le diagnostic et le traitement est le même que pour le chien domestique (24) (155).

Dans les années 80, Zinkl et McDonald (198) ont détecté chez certains individus, la présence d'organismes protozoaires proches de *Cytauxzoon sp.* (famille des Theileriidés) qui provoquent une maladie mortelle (anémie hémolytique) chez le chat aux Etats-Unis, plus particulièrement au sud et à l'ouest du pays. Aucun symptôme n'a cependant été observé. Ces protozoaires sont en forme d'anneaux et sont mis en évidence dans les hématies. Ils sont transmis par l'intermédiaire de certaines tiques du genre *Dermacentor* (198). L'importance de ce parasite pour la santé des guépards est encore inconnue.

5.2.2. Hépatozoonose

L'hépatozoonose est une maladie infectieuse provoquée par *Hépatozoon sp.*, un parasite protozoaire qui se développe dans les cellules endothéliales et monocytaires. Le parasite est transmis à l'hôte par l'intermédiaire d'un arthropode suceur non identifié (139). La prévalence de la maladie dans la population de guépards du sud de l'Afrique est estimée entre 54 et 100% (6). Il y aurait, de plus, une augmentation de la parasitémie en Octobre et en Novembre, probablement liée à la période des pluies où le vecteur est plus actif. La mise en évidence de l'infection est réalisée par l'observation de parasites intraleucocytaires sur un frottis sanguin (139). Cependant, les symptômes cliniques chez le guépard n'ont jamais été observés contrairement au chien. La pathogénie de l'hépatozoonose est inconnue chez le guépard mais on remarque la présence de schizontes (forme intermédiaire du parasite au cours de la reproduction asexuée) dans des cellules myocardiques, pulmonaires, musculaires ainsi que vasculaires. Histologiquement il n'y a peu de réaction de l'hôte, le guépard semble donc être porteur asymptomatique de l'infection (112).

5.3. Infections bactériennes

5.3.1. Hémobartonellose

Haemobartonella felis, appelée dorénavant *Mycoplasma haemofilis*, est un mycoplasme agent de l'anémie infectieuse féline ou hémobartonellose. Cette bactérie parasite les érythrocytes et est transmise par un arthropode hématophage (la puce : *Ctenocephalides felis*). La prévalence de cette maladie est inconnue mais elle a été diagnostiquée chez des individus en liberté ainsi qu'en captivité (119) (139). Cliniquement la maladie est caractérisée par une anémie régénérative, une hyperthermie, un abattement, de l'anorexie et un ictère. La rate est généralement hypertrophiée. Le diagnostic est réalisé par détection des bactéries sur un frottis sanguin ou par PCR. Chez le chat domestique, les animaux sont souvent asymptomatiques et les signes cliniques apparaissent chez les animaux immunodéprimés (infection par le FIV ou le FeLV). Chez le guépard, la pathogénie n'est pas connue (72).

5.3.2. Maladie des griffes du chat à *Bartonella henselae*

Bartonella henselae est l'agent bactérien de la maladie des griffes du chat. Il se transmet entre congénères, ainsi qu'à l'homme, par griffure ou morsure ou par l'intermédiaire de la piqûre de puces comme *Ctenocephalides felis* (91). Le guépard est sensible à l'infection pendant laquelle la bactérie se développe dans le sang (196). On peut en effet isoler des bactéries dans une culture sanguine, mettre en évidence des anticorps par immunofluorescence indirecte ou détecter l'ADN par PCR dans le sang. Une étude de 2004 montre que 31% de la population des guépards du sud de l'Afrique répondent positivement aux tests sérologiques (115). De même, on a mis en évidence des bactéries dans le sang de certains animaux captifs en Californie (196). Cependant, le guépard n'a jamais présenté de symptômes, il semble donc être porteur asymptomatique. C'est là que réside le véritable problème sanitaire : car étant porteur sain, il peut alors aisément transmettre, par morsure ou griffure, la bactérie à l'homme, la bartonellose étant une zoonose (115).

5.3.3. Infection par le charbon bactéridien

Plusieurs cas d'anthrax ont été observés chez des guépards captifs et libres. On retrouve ces cas dans les régions où *Bacillus anthracis* est endémique : le sud de l'Afrique (55) (67) (84). Cliniquement, on note de l'abattement, des vomissements une dyspnée et un œdème cervico-pharyngien d'apparition brutale. L'animal décède en 24 à 96 heures. A l'autopsie on observe des hémorragies multiples, des écoulements naseaux, un hémothorax… La mise en évidence du bacille est réalisée par hémoculture ou par la coloration de M'Fadyean, dont les résultats peuvent être considérés comme pathognomoniques. Le germe est tellurique et la cause de l'infection provient essentiellement de l'ingestion de carcasses contaminées. En captivité, on peut alors réaliser une prophylaxie sanitaire sur l'alimentation, mais aussi une prophylaxie médicale avec la possibilité de vacciner les animaux (172).

5.4. Néoplasie

Le seul syndrome néoplasique affectant les cellules sanguines décrit très rarement chez le guépard est le lymphome. Il est caractérisé par la prolifération anormale de cellules lymphoïdes. Chez le guépard on a mis en évidence cette tumeur sur des animaux étant atteints par le virus leucémogène félin (75). Marker *et al.* (109) ont diagnostiqué un lymphome T multicentrique sur un animal de Namibie. Ce dernier présentait un abattement, de l'anorexie et une perte de poids, ainsi qu'une polyurie-polydypsie, un ptyalisme et une polyadénomégalie. Une cytoponction des nœuds lymphatiques a montré un lymphome caractérisé comme « T » après immunohistochimie. L'autopsie met en évidence une hypertrophie généralisée des ganglions, une splénomégalie et une hépatomégalie. Après examen histologique, l'architecture des nœuds lymphatiques est effacée ; on observe des infiltrations lymphomateuses dans les zones portes hépatiques et dans les sinus spléniques. Les lymphocytes tumoraux sont présents dans les tissus rénaux, pulmonaires, salivaires, thyroïdiens, trachéaux et de la moelle épinière. Des tests PCR et Southern Blot mettent en évidence des séquences du virus FeLV dans tous les tissus lymphomateux. C'est le seul cas rapporté d'infection par ce virus associé à un lymphome chez un félin non domestique.

Rapport-gratuit.com
LE NUMERO 1 MONDIAL DU MÉMOIRES

6. Pathologie de l'appareil locomoteur

6.1. Fractures-Traumatismes

Les fractures osseuses sont des affections fréquemment rencontrées. On les observe plus facilement sur des animaux en captivité. Elles sont généralement provoquées par des traumatismes lors de combats entre congénères ou lors d'interactions avec l'homme comme des fractures consécutives à l'emploi de fléchettes tranquillisantes par exemple (79) (101) (135) (141) (149) (150). Les examens complémentaires sont réalisés sous anesthésie générale. Le traitement, généralement chirurgical, est similaire à ce qui est effectué pour les carnivores domestiques.
Les infections sont généralement rencontrées lors de complications de fractures ouvertes. Elles sont toutefois peu décrites dans la littérature et semblent moins fréquentes qu'autrefois (15) (123).

6.2. Lésions articulaires

Les lésions articulaires sont peu fréquentes ou en tout cas peu décrites dans la littérature. Cependant les guépards ne sont pas exempts de certaines affections comme des luxations patellaires ou des arthrites inflammatoires (spondylarthropathies) (85) (154).

6.3. Pathologie d'origine nutritionnelle (155)

Des affections d'origine nutritionnelle ont été décrites dans les années 80 mais semblent moins fréquentes actuellement. Elles sont principalement dues à une carence en calcium, en phosphore et en vitamine D. On distingue le rachitisme et l'ostéofibrose juvénile.

Le rachitisme apparaît vers l'âge de trois mois sous forme de déformations du squelette, d'hypertrophies juxta-articulaires et de boiteries.

L'ostéofibrose juvénile se caractérise par des troubles parétiques des postérieurs survenant vers l'âge de 5 mois. Des lésions d'ostéofibrose sont visibles à l'examen radiographique. Les traitements se composent d'apports de calcium, de phosphore et de vitamine D.

6.4. Myopathie (193)

Un cas de myopathie a été décrit sur un individu mâle de 2,5 ans. Il était atteint de polymyopathie hypokaliémique. Cliniquement, l'animal présenta subitement une ataxie, une augmentation du polygone de sustentation, un « dégoût » pour la marche et une ventroflexion du cou. Il a été traité avec succès de la même façon que les carnivores domestiques (perfusion de potassium…). Décrite une seule fois, cette affection reste anecdotique.

Les lésions intéressant l'appareil musculo-squelettique sont peu décrites dans littérature. La prévalence de ces affections (les fractures en tout cas) est vraisemblablement sous-estimée car les cas existant dans les zoos ne sont pas tous publiés. Il en va de même pour la pathologie respiratoire qui n'est pas souvent illustrée dans les publications.

7. Pathologie de l'appareil respiratoire

Mises à part les affections virales, les autres types de maladies respiratoires sont mis en évidence après autopsie. Peu de données sont disponibles sur ce sujet : les affections décrites ici sont principalement celles observées au cours d'études rétrospectives.

7.1. Affections virales

En ce qui concerne l'appareil respiratoire supérieur, la pathologie est dominée par les infections virales. Les principaux agents pathogènes impliqués sont les herpès virus (FHV-1) et dans une moindre mesure les calicivirus (FCV). Ils sont évoqués dans la partie consacrée aux maladies infectieuses d'origine virale (partie 12.1).

7.2. Pneumonies diverses

Les pneumonies au sens large complètent le reste de la pathologie respiratoire. Les guépards sont sensibles aux différents agents infectieux que l'on rencontre classiquement chez les carnivores domestiques. On décrit en effet des pneumonies bactériennes (à *Pasteurella multocida*, *Klebsiella pneumoniae*, *Corynebacterium pseudotuberculosis*, *Mycoplasma sp.*, *Mycobacterium tuberculosis*…), ainsi que des pneumonies mycosiques (*Aspergillus fumigatus*, *Cryptoccocus neoformans*, *Coccidioides immitis*…).

Néanmoins, les pneumonies par aspiration de vomissures représentent le pourcentage le plus élevé de cas mortels. Dans la majorité des cas, ces vomissements sont provoqués par la gastrite chronique du guépard. De même les pneumonies par fausse déglutition sont les principales causes de décès chez les jeunes guépards, âgés de 1 à 30 jours (99) (118) (119).

7.3. Pneumonie par infiltration lipidique endogène

On observe, assez fréquemment (entre 29% en Afrique du Sud et 45% aux Etats-Unis des populations étudiées), des agrégats multifocaux de macrophages dans les alvéoles subpleurales. Macroscopiquement, ce sont des foyers de 1 à 5 mm de diamètre, jaunes à marron clair, visibles à la surface des poumons. Cette lésion est aussi appelée pneumonie par infiltration lipidique endogène et est considérée comme majoritairement asymptomatique. Selon certains auteurs, l'alimentation plus grasse des guépards en Amérique pourrait être à l'origine de ce déséquilibre entre les populations (118) (119).

7.4. Affections diverses

Dans les différentes études retrospectives sur la pathologie du guépard, on a montré la présence de diverses lésions comme des oedèmes alvéolaires, des lésions d'emphysème (99).

De même, des lésions de bronchite chronique sont fréquemment observées dans la population de guépards. Munson *et al.* (118) dénombrent 24% de cas de bronchite chronique aléatoirement associée à des cas de bronchiectasie.

De façon plus anecdotique, mais néanmoins causes de décès, on a mis en évidence la présence de carcinomes bronchiques (119).

8. Pathologie cutanée

8.1. Lésions traumatiques

Les principales lésions cutanées sont dues à des traumatismes faisant suite aux combats entre congénères ou avec d'autres prédateurs. On rencontre des lésions d'abrasions, de pointes de crocs ou des traces de griffures. Ces lésions sont traitées le cas échéant par des soins locaux voire chirurgicaux.

8.2. Parasites externes

En ce qui concerne les acariens, on rencontre les infestations parasitaires causées par *Sarcoptes, Notoedres, Demodex* avec des symptômes et une répartition des lésions proches de ce qui est observé chez les carnivores domestiques (124) (197).
Les guépards sont aussi infectés par des puces. Les puces appartenant aux genres *Ctenocephalides* sont observées le plus couramment. On a d'ailleurs déjà fait le constat d'animaux morts d'anémie provoquée par une infestation massive (118).
Les tiques sont des parasites externes présents également sur la peau des guépards. Différentes espèces infestent ces animaux, et varient en fonction des localités : elles infestent également la population locale de chiens, de rongeurs ou d'herbivores (78).
Le tableau ci-dessous rapporte les principaux parasites externes récoltés sur le guépard.

Tableau 3 : parasites externes du guépard captif en Afrique du Sud

Types de Parasites	Espèces
Puces	*Ctenocephalides sp., Tungu penetrans*
Moustiques	*Stomoxys calcitrans, Hippobosca longipennis*
Acariens	*Demodex sp., Sarcoptes scabiei, Notoedres cati*
Tiques	*Rhipicephalus sanguineus, Haemaphysalys leachi, Amblyomma sp., Hyalomma sp.*

d'après (111)

Les traitements sont les mêmes que ceux utilisés pour les carnivores domestiques (amitraz, ivermectine, etc.).

8.3. Mycoses cutanées

Les mycoses cutanées sont fréquentes chez les guépards. Les infestations par les agents de la teigne sont les plus communes mais elles sont parfois difficiles à traiter car elles touchent une large population et les signes cliniques ne sont pas toujours faciles à observer au sein d'un groupe (111). Dans certains cas, les animaux peuvent rester infestés plusieurs mois. On note aussi la sensibilité des guépards pour les lévuroses cutanées comme la candidose. Les symptômes et les traitements sont les mêmes que pour le chien ou le chat à l'exception de la griséofulvine qui aurait des effets toxiques (myélosuppression (181)). L'emploi du kétoconazole est préféré.

8.4. Prévention

En captivité, la prévention de ces contaminations est réalisée en contrôlant les populations d'animaux vecteurs de ces organismes parasites, comme les chiens, les chats ou les rongeurs présents à proximité des parcs animaliers. De plus, les nouveaux animaux introduits seront mis en quarantaine et examinés attentivement.

8.5. Infections virales

Des formes cutanées d'infections virales ont été observées chez le guépard. Le virus cowpox et l'herpès virus FHV-1 ont en effet montré un tropisme cutané. Ces deux infections sont décrites dans la partie relative aux maladies virales (partie 12.1).

A l'instar de la pathologie respiratoire, peu de données sont disponibles dans la littérature au sujet de la dermatologie du guépard. Cependant les infestations parasitaires ou mycosiques sont assurément très fréquentes comme pour tout autre animal, qu'il vive en captivité ou encore en liberté.

9. Pathologie oculaire

9.1. Principales affections

La pathologie oculaire du guépard n'est que peu documentée. Elle est néanmoins dominée par les symptômes et lésions oculaires présents lors d'infection par l'herpès virus FHV-1, à savoir des écoulements muco-purulents associés à des lésions de kérato-conjonctivites et parfois d'ulcères cornéens (122).

On retrouve aussi différentes lésions, souvent des cicatrices ou des corps étrangers, témoins essentiellement d'anciens combats entre congénères : cicatrices de paupières, de nictitantes et de cornées (11).

9.2. Une particularité : la dégénérescence centrale de la rétine

Deux études décrivent l'existence de quatre individus, non apparentés, atteints de dégénérescence centrale de la rétine (46) (132). Cette pathologie est essentiellement décrite chez le chat domestique. Chez le guépard, elle se caractérise par la perte progressive de vision, bilatérale et parfois totale. L'examen ophtalmologique révèle des réflexes photomoteurs absents associés à des yeux fixes dont les pupilles restent en mydriase. L'ophtalmoscopie indirecte permet de mettre en évidence une bande ellipsoïde et hyperéflective sur la rétine située dorsalement au disque optique. Le pronostic de cette dégénérescence est réservé et dépend du stade lors de la découverte : des lésions tardives et étendues sont irréversibles. D'origine incertaine, cette affection semble toutefois liée à une carence alimentaire en taurine. Cet acide aminé essentiel chez les félidés est surtout apporté par la ration. La supplémentation de la ration en taurine ne restore pas la vision mais peut permettre de stopper l'avancée de la dégénérescence (132).

9.3. Carcinome cornéen à cellules squameuses (32)

Un cas isolé de carcinome cornéen à cellules squameuses a été étudié et concorde avec les données connues en médecine féline. L'animal présente une cécité unilatérale avec opacité cornéenne partielle due à la présence d'une masse sphérique rosâtre, vascularisée sur la cornée. Les tissus environnants sont hyperhémiés et épaissis. Le diagnostic est orienté par une cytologie évocatrice et confirmé par une biopsie ou une analyse histopathologique post-chirurgicale. Le traitement nécessite en effet une extraction du globe et de ses annexes étant donné le caractère invasif et métastatique de cette tumeur. Chez le chat, le site d'origine de cette tumeur peut être les paupières, la conjonctive ou la cornée. On peut aussi associer au traitement chirurgical une radiothérapie ou une cryothérapie cepedant impossible à appliquer pour des animaux sauvages. L'irradiation solaire est chez le chat l'hypothèse principale de l'origine de la tumeur. Chez le guépard, elle reste inconnue.

10. Pathologie cardiaque

10.1. Fibrose cardiaque

Aucun cas clinique n'est décrit et toutes les lésions qui ont été observées sont des découvertes d'autopsie.

Même si diverses techniques d'examens en cardiologie ont été référencées pour cette espèce (radiographie thoracique et silhouette cardiaque, électrocardiogramme (tableau 4)), elles n'ont pas encore été appliquées en pratique à un animal malade (31) (157).

On note cependant une particularité : la plus fréquente de ces lésions somme toute rare est la fibrose cardiaque. Elle est décrite dans la partie relative au stress (partie 1. page 31). Cette lésion, ainsi que la déplétion en cellules lymphoïdes de la rate et l'hyperplasie corticale de la glande surrénale, est souvent associée au stress chronique propre guépard (119). Il faut noter cependant que la fibrose cardiaque est aussi, en moindre mesure, présente dans la population libre des guépards africains (123).

10.2. Affections diverses

Quelques cas de myocardites et de lésions secondaires à une décompensation cardiaque (pulmonaire et hépatique) ont été découverts sur environ 10% des cœurs analysés lors de l'étude rétrospective menée par l'EEP (99). Chez un animal fut ainsi mise en évidence, *post mortem*, une myocardopathie, identifiée comme la cause la plus probable du décès (123).

Tableau 4 : valeurs normales de l'électrocardiogramme du guépard

Paramètres	Moyenne ± déviation standard
Fréquence cardiaque (battements/min)	126 ± 15
Amplitude de l'onde P (mV)	0,1 ± 0,03
Durée de l'onde P (s)	0,04 ± 0,01
Durée de l'intervalle P-R (s)	0,11 ± 0,01
Amplitude du complexe QRS (mV)	1,25 ± 0,24
Durée du complexe QRS (s)	0,06 ± 0,01
Durée de l'intervalle Q-T (s)	0,23 ± 0,02
Durée de l'intervalle S-T (s)	0,04 ± 0
Amplitude de l'onde T (mV)	0,25 ± 0,05
Aspect du rythme	Rythme sinusal

Ces valeurs sont issues des travaux de Schumacher *et al*. (157). Toutes les mesures ont été réalisées sur la déviation D2. Les guépards étaient anesthésiés avec une combinaison de tilétamine-zolazepam (4 mg/kg en intramusculaire) avec un relais gazeux à base d'isoflurane à la concentration de 1,5 % dans du dioxygène pur.

11. Anomalies morphologiques

11.1. L'érosion focale du palais (FPE)

11.1.1. Définition, épidémiologie et pathogénie

Cette pathologie est définie comme une érosion du palais située face à la 1ère molaire supérieure et pouvant aller dans les cas sévères jusqu'à la perforation de l'os palatin.
Décrite pour la première fois en 1982, la FPE est présente avec un taux de prévalence d'environ 25 % dans la population captive étudiée (61). Une étude plus récente, sur des animaux sauvages, a révélé que 40% des individus montraient des lésions érosives (108). Cependant ces deux études ont été réalisées sur des animaux évoluant principalement en Namibie ou descendant d'animaux issus de ce pays. Cette affection n'a pour l'instant pas été décrite ailleurs.
La FPE est rencontrée aussi fréquemment chez des animaux captifs ou sauvages, sans prédisposition sexuelle, à droite comme à gauche. La moyenne d'âge peut être évaluée à 8 ans mais on répertorie des animaux atteints âgés de 10 mois à plus de 15 ans (61).

La pathogénie de la FPE apparaît quand la première molaire inférieure (carnassière) est en contact régulier avec la muqueuse du palais. On observe alors une zone ponctiforme de cellulite et une perte de pigmentation en regard de la première molaire supérieure. Puis apparaissent des signes d'inflammation. Dans des cas plus avancés, on note une perforation de l'os palatin qui peut s'accompagner d'une ostéomyélite extensive. Finalement, dans les cas extrêmes, on observe une fistule oro-nasale avec destruction des cornets nasaux. L'atteinte osseuse peut s'étendre jusqu'aux orbites. Dans tous les cas, l'inflammation est entretenue par l'accumulation de matériels alimentaires dans les lésions qui favorisent les infections. On a mis en évidence des bactériémies chroniques secondaires associées à des conséquences systémiques comme l'insuffisance rénale, des endocardites ou des arthrites bactériennes (61).

11.1.2. Etiologie

La première cause avancée pour expliquer cette malocclusion est alimentaire. L'alimentation industrielle utilisée pour nourrir les guépards captifs est considérée comme trop molle. Les guépards mâchent moins leur nourriture et leurs dents s'usent moins. De plus, on note parfois une atrophie des muscles masticateurs (146).

Les guépards sauvages, après avoir ingéré les viscères (sauf les intestins) mangent certains os de leurs proies, comme les côtes ou les vertèbres ce qui peut expliquer que les guépards sauvages usent leurs dents avec une nourriture plus solide et préviendraient alors l'érosion du palais (147). Ceci est appuyé par le fait que les jeunes ont des formes de FPE plus sévères car ils consomment moins d'aliments durs, susceptibles d'user les dents. Cependant une étude plus récente réalisée par Marker *et al.* en 2004 (108) montre que les animaux en liberté sont aussi fréquemment atteints. L'origine alimentaire ne peut expliquer à elle seule l'apparition de telles lésions buccales.

Cette anomalie n'a été décrite que sur des animaux provenant de Namibie ; il est possible que ces phénomènes soient dus aux conditions environnementales de ce pays. Une autre explication serait que ces malformations sont le résultat de facteurs génétiques et environnementaux pouvant émerger dans les autres populations de guépards à cause de l'extrême homogénéité génétique (108).

11.1.3. Symptômes

La plupart du temps ils ne sont pas visibles et la FPE est une découverte fortuite d'autopsie. Les lésions ne sont pas toujours accompagnées de symptômes et des animaux avec des érosions sévères sont parfois en excellente condition physique (108). On rapporte néanmoins des écoulements nasaux pouvant être hémorragiques, des éternuements, des reniflements indiquant une gêne au niveau des cavités nasales, des efforts de respiration, un ptyalisme, des pertes de dents, une malocclusion dentaire et lors d'atteinte systémique, une hypertrophie des nœuds lymphatiques.

11.1.4. Diagnostic

Le diagnostic se fait par un examen direct de la cavité nasale sous anesthésie générale. On recherche les lésions sur la muqueuse palatine en regard de la première molaire supérieure : de la simple érosion superficielle à la perforation du palais (61).

11.1.5. Traitement

Le traitement est composé de trois temps principaux :

- un traitement chirurgical est réalisé pour limer les extrémités des carnassières inférieures
- les lésions sont nettoyées et débarrassées des éventuels corps étrangers, puis elles subissent une détersion voire un débridement. Les fistules peuvent être refermées le cas échéant.
- une antibiothérapie par voie générale est instaurée. L'utilisation des tétracyclines est envisageable car elles se concentrent dans la salive (61).

11.2. Chevauchement des incisives inférieures

En Namibie, cette malformation a été décrite par Marker-Kraus en 1997 (105) dans la population sauvage. Les animaux montrent une malocclusion provoquée par un chevauchement des incisives inférieures, pouvant aller jusqu'à deux rangées parallèles d'incisives. Différentes études témoignent d'une prévalence de 31,7 à 64 % des échantillons étudiés (61) (108). De plus, les animaux avec cette anomalie sont prédisposés à l'apparition d'érosions focales du palais. L'origine de cette affection n'est pas connue et on ne possède aucune indication sur les conséquences de cette malformation sur la survie des guépards, qui se servent de leurs incisives pour dépecer leurs proies.

11.3. Absence de prémolaires supérieures

20,9% de la population des guépards de Namibie ont une ou des deux prémolaires supérieures en moins (105). De même que pour les incisives, les guépards à qui il manque une ou deux prémolaires présentent plus fréquemment une érosion sévère du palais (61) (105). 50% de ces animaux montrent aussi un chevauchement des incisives inférieures.
Ceci renforce encore le lien probable entre ces malformations dentaires et l'érosion focale du palais.

11.4. Anomalies de la queue (105)

Depuis 1995, 19% des individus observés par le Cheetah Conservation Fund (CCF) présentaient une vrille dans les vertèbres postérieures de la queue. Selon Marker-Kraus, c'est le premier rapport d'anomalie de la queue observée chez des animaux en liberté. D'autres anomalies de la queue, telle une queue plus courte ou une boucle dans la queue, ont été notées dans la population captive. Une vrille des vertèbres postérieures de la queue a aussi été notée dans certaines populations isolées de panthères de Floride, caractérisées, elles-aussi, par une variabilité génétique très réduite.

Rapport-Gratuit.com

12. Affections générales impliquant plusieurs appareils

12.1. Infections virales

12.1.1. La péritonite infectieuse féline : PIF

12.1.1.1. Définition et Epidémiologie

La péritonite infectieuse féline (PIF) est une maladie infectieuse due à un coronavirus appartenant au biotype des Coronavirus félins, parmi lesquels il y a les coronavirus entériques FECV et le virus de la PIF. Comme pour le chat domestique, les souches virales à l'origine de la péritonite infectieuse féline chez le guépard proviennent d'une ou plusieurs mutations des souches entériques dans les entérocytes. Le guépard est très sensible au virus de la PIF comme le montre plusieurs épizooties fatales au début des années 1980 avec près de 60 % de mortalité aux Etats-Unis (26) (28) (57). Ce sont d'ailleurs ces épizooties qui ont amené les différents travaux sur la faible variabilité génétique des guépards (129), pouvant expliquer leur prédisposition à ces infections.
Dans la population captive des États-Unis, on estimait dans les années 90 que 40 à 65 % des guépards étaient séropositifs (60). A l'opposé, dans le sud de l'Afrique, la population sauvage est séronégative dans 71 % des cas (121).
La transmission du virus reste inconnue, on évoque les contacts physiques, une transmission *in utero* ou par le biais d'animaux sauvages. Il semble qu'un des facteurs de risque soit l'âge : les animaux les plus à risque sont en effet les jeunes âgés de zéro à cinq mois (77).
En comparaison, les guépards européens sont beaucoup moins infectés.

12.1.1.2. Symptômes

Le guépard présente les symptômes classiques d'une infection virale à savoir une anorexie, une hyperthermie, une perte de poids et de l'abattement. Ceux-ci sont associés aux manifestations habituelles de la PIF chez le chat avec la forme sèche (granulomateuse) et la forme humide (épanchements jaunes et visqueux dans l'abdomen ou l'espace pleural). Les signes cliniques qui s'ensuivent dépendent de l'atteinte des différents organes lésés : insuffisance hépatique, insuffisance rénale, etc… (145) (176). Une forme nerveuse a déjà été observée sur un animal présentant une paralysie généralisée (57). Une fois les signes cliniques présents, l'infection est irrémédiablement mortelle, la létalité est effectivement de 100%.

12.1.1.3. Diagnostic

Lors de l'autopsie, on observe principalement de l'ascite ainsi qu'une péritonite associée ou non à une pleurésie avec des plaques de fibrine nécrotique. Les organes abdominaux sont généralement adhérents les uns aux autres. Des lésions granulomateuses et de nécrose sont observables sur différents organes comme le foie, la rate, le rein, le pancréas, les noeuds lymphatiques, etc...(58). Les coupes histologiques montrent des lésions de vasculites et de phlébites nécrotiques.
À l'instar du chat domestique, le diagnostic de laboratoire ne permet pas de savoir quelle souche infecte le guépard. À cause de la communauté antigénique très forte des coronavirus félins, on ne différencie pas le virus de la PIF des virus entériques (FECV pour Feline Enteric CoronaVirus). On peut néanmoins utiliser des techniques comme l'immunofluorescence indirecte ou le western blot (77) (121). L'utilisation de la PCR sur les selles s'avère très sensible pour la détection des excréteurs viraux (92). L'idéal est cependant de combiner la sérologie, la PCR ainsi que les signes cliniques.

12.1.1.4. Traitement

Le traitement est tout aussi inefficace chez le guépard que chez le chat. L'euthanasie est de rigueur quand l'état de l'animal ne permet plus une vie convenable.

12.1.1.5. Prophylaxies

Aucune vaccination n'est encore disponible ; les précautions sanitaires sont les mêmes que pour tout autre maladie infectieuse : mise en quarantaine des nouveaux arrivants, limitation du stress des animaux, importance des titrages et de la PCR et ségrégation des individus positifs et négatifs. Il faut en effet faire attention car une population séronégative est nettement plus sensible à l'infection (59) (92) (160).

12.1.2. La rhinotrachéite infectieuse ou coryza

12.1.2.1. Définition et Epidémiologie

Les infections respiratoires chez le guépard sont dominées par l'herpès virus FHV-1. Les calicivirus semblent moins impliqués. Le FHV-1, très contagieux, provoque une rhino-trachéite. On observe la présence d'herpès-virose sous la forme classique (rhinite – conjonctivite) ainsi que, aux Etats-Unis, sous une forme persistante et inhabituellement pathogène à tropisme cutané se traduisant par une dermatite herpétique éosinophilique et ulcérative (89) (122) (142) (180). La transmission de ce virus s'effectue par contact rapproché, principalement entre la mère et ses jeunes.

La prévalence de ce virus dans la population libre est estimée entre 12 et 43 % (120). En captivité, les animaux sont vaccinés mais il existe des cas d'infections malgré les vaccins (62) (98) (171). C'est d'ailleurs en captivité que les lésions cutanées ont été identifiées.

12.1.2.2. Symptômes

On observe principalement les symptômes classiques du coryza du chat c'est-à-dire une infection du tractus respiratoire supérieur. On note en effet une hyperthermie, une rhinite avec éternuements, des écoulements nasaux et oculaires ainsi qu'une conjonctivite parfois ulcérative. Des ulcères buccaux sont parfois observés (177). Cependant chez le guépard l'infection peut être persistante et dans des cas rares, l'animal développe une dermatite chronique ulcérative. Cette lésion a été observée sur environ 5 % de la population des guépards américains et majoritairement sur les animaux de moins de un an.

Initialement, la lésion commence par une plaque oedémateuse sur les bords des paupières supérieures et inférieures au niveau du canthus médial. La lésion s'ulcère et s'étend tout autour de l'oeil et en direction du nez. Des lésions identiques sont alors visibles à la commissure des lèvres, sur le haut du crâne, à l'extrémité des membres antérieurs, des coussinets, de la queue et des flancs (142). Il semble que l'extension des lésions provienne principalement du comportement de toilettage (grooming) : le virus se trouve principalement dans les sécrétions oculaires et salivaires, et en se toilettant, les animaux le répandent sur les différentes parties de leur corps (89) (122). Macroscopiquement, la lésion est dure et irrégulière avec une ulcération centrale. L'expansion est centrifuge et l'on note un épaississement de l'épiderme et l'apparition de pustules. Dans certains cas la lésion progresse et sans traitement adéquat, l'animal décède ou doit être euthanasié.

Rapport-gratuit.com
LE NUMERO 1 MONDIAL DU MÉMOIRES

12.1.2.3. Diagnostic

Pour la forme classique, on utilise les examens de laboratoire. Sur des écouvillons de sécrétions nasales ou oculaires, on met en évidence des anticorps par immunofluorescence indirecte ou par séro-neutralisation et des antigènes par PCR. Le virus peut être aussi isolé à l'aide d'une culture cellulaire : on observe au microscope électronique à transmission un effet cytopathique caractéristique ainsi que des particules virales (177).

Pour la forme cutanée, le diagnostic est histologique. On réalise des biopsies de lésions. L'épiderme est profondément ulcéré et infiltré de cellules inflammatoires (40 % d'éosinophiles et 30 % de mastocytes). Sur les bords de l'ulcère, on note une hyperplasie pseudo-épithéliale (122). De nombreuses inclusions intra-nucléaires du type A de Cowdry sont visibles dans les kératinocytes. Ces inclusions sont caractéristiques de l'herpès virus incriminé. L'isolement du virus sur culture cellulaire spéciale et la sérologie confirme l'infection par le FHV-1.

Le diagnostic différentiel doit être fait avec une affection dysimmunitaire (complexe granulome éosinophilique ou hypersensibilité consécutives à des piqûres d'insectes) où le traitement est conduit avec des corticoïdes à doses immunosuppressives, ce qui activerait l'infection virale.

12.1.2.4. Traitements

Pour la forme classique, les auteurs préconisent un traitement symptomatique : soins locaux, antibiotiques et anti-inflammatoires non stéroïdiens (177).
Pour la forme cutanée, les traitements médicaux sont assez décevants. L'utilisation d'antiviraux comme l'acyclovir à la dose de 14,5mg/kg deux fois par jour pendant six semaines donne des résultats aléatoires (142). Le traitement de choix réside dans l'exérèse complète de la lésion par la cryochirurgie (122).

12.1.2.5. Prophylaxies

La prophylaxie sanitaire est essentielle et principalement réalisée par des titrages fréquents. En effet il existe de nombreux porteurs asymptomatiques qui sont des excréteurs en puissance et peuvent transmettre l'infection à des individus plus sensibles comme les jeunes (89). En captivité la prévention s'effectue en diminuant la densité de population et en optimisant l'hygiène des locaux. Les animaux introduits sont testés et placés en quarantaine (60). Les jeunes sont séparés de leur mère le plus tôt possible en cas d'infection : l'exposition prolongée contribue à l'apparition de la lésion cutanée. La vaccination est fréquemment réalisée mais elle n'empêche pas l'infection. Des jeunes ont en effet été infectés par leur mère pourtant vaccinée. De même, le stress semble être un facteur favorisant l'infection chez le guépard qui est chroniquement stressé. L'immunodépression qui en résulte favorise la sensibilité à l'infection (122).

12.1.3. La panleucopénie ou typhus

12.1.3.1. Définition et Epidémiologie

C'est une maladie infectieuse due à un parvovirus spécifique des félidés. Le typhus est très contagieux et est caractérisé chez le guépard par une gastro-entérite débilitante particulièrement dangereuse pour les jeunes (180). La transmission s'effectue par contact direct (oro-fécal) ; on retrouve cette maladie aussi bien en captivité qu'à l'état libre : 48 % des guépards de Namibie seraient séropositifs (121).

12.1.3.2. Symptômes

Les symptômes sont identiques à ceux de l'infection du chat domestique à savoir fièvre, anorexie, diarrhées, vomissements. Ils sont particulièrement fréquents et graves chez les jeunes où l'euthanasie s'avère souvent nécessaire (161) (174).

12.1.3.3. Diagnostic

Le virus est présent dans les fèces pendant la phase aiguë et l'excrétion se poursuit longtemps après la disparition des signes cliniques. Le diagnostic est réalisé à l'aide de tests sérologiques comme l'immunofluorescence indirecte. On peut également, pendant la phase aiguë, mettre en évidence des particules virales sans enveloppe à l'aide d'un microscope électronique à transmission dans le contenu intestinal. Les cellules intestinales sont alors constellées d'inclusions nucléaires éosinophiliques caractéristiques des parvovirus. De plus la PCR est désormais accessible (121) (174).
À l'autopsie on remarque des lésions parfois sévères comme des entérites nécrotiques.

12.1.3.4. Traitement

Le traitement est symptomatique à base de fluidothérapie, d'antibiotiques, de pansements intestinaux et de compléments nutritionnels.

12.1.3.5. Prophylaxies

La prophylaxie sanitaire impose la mise en quarantaine des nouveaux arrivants ainsi que la ségrégation des animaux malades ou séropositifs. La vaccination contre le typhus est disponible mais le guépard semble pouvoir être infecté et développer des signes cliniques malgré la vaccination (121). Selon une étude de 2000 (161), des nouveaux types antigéniques du parvovirus canin CPV_{2b} sont capables d'infecter les guépards. La source d'infection peut donc être non seulement les chats mais aussi les chiens domestiques non vaccinés. Ceci pose un problème pour la translocation d'individus dans des zones exposées au virus félin ou celles exposées au virus canin.

12.1.4. La leucose féline

12.1.4.1. Définition et Epidémiologie

La leucose féline est une maladie infectieuse due au virus leucémogène félin commune à tous les félidés. La transmission s'effectue par contact direct car le virus se trouve entre autres dans la salive et les sécrétions nasales. La prévalence de cette maladie est très faible pour tous les félins (93). En effet des études de séroprévalence montrent que la population de guépards du sud-ouest de l'Afrique est séronégative (121) (134) ainsi que la majorité des guépards captifs (48). La source de l'infection serait des chats sauvages ou domestiques non vaccinés.

12.1.4.2. Symptômes

Aucun symptôme n'a été observé dans la nature. La littérature rapporte un cas de maladie associée au virus, un lymphome T multicentrique (109). Ce cas est décrit dans la partie relative à l'hématologie.

12.1.4.3. Diagnostic

Le diagnostic est sérologique ; on met en évidence des antigènes dans le sang par la technique ELISA ou de la PCR (93).

12.1.4.4. Prophylaxies

En captivité, il est important de minimiser les contacts avec des animaux porteurs du virus ainsi que le stress qui prédispose à l'infection (93). La vaccination est possible mais elle est controversée dans les zones indemnes (25). Il paraît plus simple d'isoler les individus et de les tester par sérologie.

12.1.5. L'infection par le virus de l'immunodéficience féline

C'est une maladie infectieuse, contagieuse, inoculable due au FIV. On estime que la prévalence de l'infection en captivité est quasiment nulle (29) (48) (133). Dans la population libre du sud de l'Afrique, le schéma est particulier. On recense environ 22 à 29 % de séropositivité dans le sud-est africain principalement en corrélation avec l'endémie qui sévit dans la population de lions du Serengeti (28) (133), tandis que la population de guépards en Namibie est séronégative (121). La différence peut s'expliquer par la barrière naturelle que représente le désert du Kalahari (133). La transmission serait principalement due à des morsures, par le biais de la salive.

Les symptômes du FIV observés chez le chat ont été observés chez le lion mais jamais chez le guépard ni captif, ni libre (29).

Le diagnostic de l'infection se réalise grâce aux examens sérologiques comme l'ELISA, l'immunofluorescence indirecte et la PCR (93).

La prophylaxie est uniquement sanitaire et montre l'importance de la quarantaine pour la translocation *in situ* d'animaux séropositifs dans une zone endémique (120).

12.1.6. La maladie de Carré

Le paramyxovirus responsable est rencontré principalement chez les canidés, mais on répertorie aussi des infections mortelles chez les grands félins (4) (93). Dans le sud de l'Afrique, lors des épizooties de maladie de Carré qui ont décimé les populations de lions et de lycaons au Botswana (121) (153), on a observé certains guépards atteints de myoclonies. Cependant, aucune étude n'a été menée à propos de l'origine de ces troubles.

Aucun symptôme de la maladie de Carré n'a été observé chez les guépards ni en captivité ni dans la nature même si les guépards semblent pouvoir héberger le virus. En effet une étude sérologique réalisée en Namibie montre que 24 % des individus testés ont des anticorps contre le paramyxovirus (121). L'origine la plus probable de cette infection est la proximité avec les chiens domestiques non vaccinés. Selon les auteurs, la maladie de Carré serait une menace potentielle car tous les félins sont sensibles et la majorité de la population de guépards est séronégative, donc potentiellement vulnérable. Il convient donc de mettre les animaux en quarantaine et de les tester avant chaque mouvement. Par contre la vaccination ne semble pas indiquée tant que l'évidence de l'infection n'est pas prouvée (121).

12.1.7. L'infection par le virus cowpox

C'est une maladie infectieuse peu fréquente et principalement observée chez les bovins, secondairement chez les hommes (zoonose). Elle a été mise en évidence en Grande-Bretagne et en Russie pour la première fois en 1979 sous une forme contagieuse avec un tropisme classique cutané et pulmonaire chez le guépard. La morbidité a été évaluée entre 30 et 60 % et la mortalité entre 20 et 30 %. Le diagnostic a été réalisé par l'isolement du virus dans les lésions cutanées, dans les écouvillonages pharyngiens ainsi que dans les épanchements pleuraux (12).

12.2. Protozooses systémiques :Toxoplasmose et Néosporose

Une étude en Afrique du sud sur la prévalence de l'infection à *Toxoplasma gondii et à Neospora caninum*, a révélé que le guépard est un hôte potentiel pour ces deux protozooses. Cependant un seul animal avait des anticorps contre *N. caninum* alors que plus de 50% des individus testés étaient séropositifs à la toxoplasmose (39). Aucun symptôme n'a jamais été observé dans la nature ; le guépard semble pouvoir être un porteur asymptomatique. Des lésions de toxoplasmose ont par contre été découvertes de manière fortuite chez un animal captif : on a retrouvé des foyers de nécrose au sein du foie avec des pseudokystes de *T. gondii* ainsi qu'un microgranulome dans le cerveau. Aucun symptôme ne laissait présager une toxoplasmose (176). Une autre publication décrit l'infection par *T. gondii* d'une dizaine d'animaux. Les signes cliniques étaient respiratoires (pneumonie), nerveux (amaurose) et digestifs (diarrhée) et ont entrainé la mort d'une portée (33). L'infection aurait été déclenchée par le stress déprimant le système immunitaire des animaux.

12.3. Mycoses systémiques

12.3.1. Blastomycose (162)

La blastomycose est une mycose systémique mortelle provoquée par *Blastomyces dermatidis*. Cette infection sévit en Amérique du Nord et plus particulièrement dans les états du centre des États-Unis comme le Tennessee. De nombreux carnivores sont sensibles à cette mycose, dont le guépard. Ils s'infectent par voie aérienne. Les symptômes de la blastomycose sont des signes cliniques non spécifiques comme l'abattement, l'anorexie, la perte de poids. On peut aussi rencontrer des symptômes nerveux (ataxie et parésie postérieure) et/ou respiratoires (dyspnée et écoulements naseaux).

Le diagnostic est réalisé par la mise en évidence et l'isolement de levures après un lavage broncho-alvéolaire ou par des cytoponctions de lésions observées sur des radiographies thoraciques. Chez le chien, on utilise un test sérologique fiable, mais il n'a pas prouvé son efficacité chez les animaux sauvages.

Histologiquement, on note principalement des lésions granulomateuses suppurées, plus ou moins nécrotiques et minéralisées dans les poumons qui est le site primaire de l'infection. On peut aussi retrouver des lésions dans les nœuds lymphatiques thoraciques, dans le cerveau ou dans la moelle épinière. Au sein des granulomes, on met en évidence au microscope optique, des groupes de levures bourgeonnantes, à base large et à double paroi : *B. dermatidis.*

La maladie doit être diagnostiquée tôt pour espérer mettre en place un traitement efficace. On utilise alors des principes actifs antifongiques tels que l'itraconazole ou le kétoconazole. L'amphotéricine B doit être utilisée avec précautions car elle est néphrotoxique.

La blastomycose est une maladie mortelle et une zoonose, c'est pourquoi elle est rentrée dans les protocoles de dépistage annuels des principales maladies infectieuses aux Etats-Unis.

12.3.2. Candidose

Candida albicans est une levure commensale du tube digestif. Elle prolifère et devient pathogène quand une cause favorisante empêche sa régulation. Elle a été mise en cause chez un guépard qui avait reçu des traitements antibiotiques *per os* pendant longtemps. C'est la perturbation de l'équilibre de la flore intestinale qui a provoqué l'infection. Différentes formes se présentent chez le chien et le chat domestiques, mais c'est la forme systémique qui a été découverte chez ce guépard. On a en effet observé à l'autopsie une multitude de foyers blanchâtres sur la rate, le foie, les nœuds lymphatiques et les poumons. Histologiquement, on reconnaît des granulomes sous forme de micro-abcés avec des éosinophiles dégénérés et des macrophages dans les différents organes. Dans ces micro-abcès on observe aussi la présence de matériel de Splendore-Hoeppli ainsi que des levures et des pseudohyphes. La symptomatologie de l'infection n'est pas connue chez le guépard : le cas décrit est une découverte fortuite après l'autopsie. C'est pour ces raisons qu'il a reçu des antibiotiques pendant plusieurs années. Outre la sensibilité du guépard aux différentes maladies infectieuses due à la faible variabilité génétique de l'espèce, les antibiotiques ont sans doute contribué à la croissance des Candidas (100).

12.3.3. Cryptococcose

Maladie infectieuse plutôt rare, la cryptococcose est pourtant la mycose systémique la plus fréquente chez le guépard. L'infection à *Cryptococcus neoformans* a été observée chez des animaux captifs mais aussi dans la population libre (114). Les guépards royaux semblent plus sensibles car 52% des cas décrits touchent ces individus pourtant nettement minoritaires dans la population mondiale de guépards. De même, les guépards mâles adultes représentent la majorité des cas. Le mode d'infection est l'inhalation de levures provenant de fientes d'oiseaux, d'écorces d'arbres ou d'une proie infectée. Les animaux domestiques, généralement porteurs asymptomatiques, peuvent aussi transmettre cette mycose (148).

La cryptococcose est une maladie systémique pouvant évoluer dans différents organes. On rencontre des formes cutanées avec atteinte de la tête et plus particulièrement des ailes du nez et du chanfrein sous forme de nodules pseudotumoraux (13). L'infection peut alors se compliquer en ostéomyélite très lytique et irréversible (19).

L'autre forme clinique observée est la forme nerveuse dont les symptômes, d'installation brutale, évoquent une compression du système nerveux et dépendent de la localisation de l'infection. En effet les granulomes inflammatoires sont retrouvés aléatoirement le long du système nerveux central, aussi bien dans la moelle épinière que dans l'encéphale et peuvent ainsi comprimer les tissus. Histologiquement, on met en évidence une méningoencéphalomyélite granulomateuse avec la présence de levures dans les tissus comme le liquide céphalorachidien (19) (114).

Le guépard s'infecte primitivement par voie respiratoire. L'animal inhale les levures qui se disséminent ensuite. Dans chaque cas, on observe une pleurésie et une pneumonie granulomateuse, sous forme d'un nodule unique ou multiple, témoin d'une infection primitivement respiratoire et asymptomatique (16). On a d'ailleurs déjà observé un cas de cryptococcose nasale, avec développement des granulomes infectieux dans une cavité nasale (19).
Du vivant de l'animal, on peut mettre en évidence des levures par cytoponction des granulomes ou du liquide cérébrospinal et l'identification par mise en culture confirme le diagnostic.

Le guépard semble donc sensible au développement de cette infection : les auteurs évoquent des faiblesses génétiques, le stress ou une réponse immunitaire insuffisante, même si aucun des cas décrits n'était atteint de maladies immunodépressive (FIV, FeLV).

12.4. Infections bactériennes systémiques

12.4.1. Tuberculose

La tuberculose est une maladie infectieuse due à *Mycobacterium sp*. qui n'épargne pas le guépard. En effet, les guépards très sensibles à cette bactérie s'infectaient autrefois en ingérant des viandes contaminées dans les zoos (88) (175). Ils succombaient généralement 2 ans après avoir été infectés. Cependant, en captivité, l'importance de la tuberculose a décliné du fait des contrôles de plus en plus précis sur les bovins domestiques. En 1982, Eaton (50) met en évidence le bacille tuberculeux lors de 30 autopsies d'animaux captifs sur 123 analysés soit 24%.

La tuberculose à *M. bovis* a néanmoins été détectée, en 1996, chez un animal sauvage dans le parc national Kruger en Afrique du Sud, là où la tuberculose sévit dans la population de buffles (*Syncerus caffer*) avec une prévalence de 70 à 90 % (90). Macroscopiquement on a observé une pneumonie granulomateuse. L'analyse histologique révèle des zones étendues de nécrose de caséification contenant des bacilles tuberculeux à l'intérieur. On peut aussi diagnostiquer l'infection par PCR ou ELISA.

D'après Keet *et al.* (90), il est probable que la tuberculose sévisse dans la population sauvage des guépards qui vivent à proximité des grands troupeaux d'herbivores.

12.4.2. Pseudo-tuberculose

La pseudo-tuberculose est une maladie infectieuse causée par une bactérie, *Yersinia pseudotuberculosis*. De nombreux animaux sont des réservoirs pour cette bactérie et le guépard peut s'infecter en ingérant un animal malade ou porteur (20). Le diagnostic est généralement réalisé à l'autopsie avec la mise en culture de la bactérie. Macroscopiquement, on observe généralement des lésions granulomateuses caractéristiques de la pseudo-tuberculose en région hépatique, pulmonaire ou mésentérique (99) (119).

12.5. Affections métaboliques

12.5.1. Amyloïdose systémique

12.5.1.1. Définition et épidémiologie

L'amyloïdose systémique est une maladie caractérisée par la production d'une substance amyloïde, et son dépôt dans différents organes entravant alors leur fonctionnement.
On différencie l'amyloïdose localisée à un organe de l'amyloïdose généralisée ou systémique qui est celle rencontrée chez le guépard.
La substance amyloïde est composée à 90% d'une fraction protéique et à 10% de glycoprotéines de type SAP (Serum Amyloïd P component). C'est cette fraction protéique qui varie et qui distingue les deux principaux types d'amyloïdes :

- amyloïde constituée de protéines AL (Amyloïd Light chain) qui caractérise l'amyloïdose primaire
- amyloïde constituée de protéines AA (Amyloïd Associated protein) qui caractérise l'amyloïdose secondaire à des processus inflammatoires, tumoraux ou viraux (47).

Cette pathologie est observée chez le guépard sans prédisposition sexuelle et à tout âge. On répertorie des animaux atteints âgés de 1 à 16 ans avec une moyenne de 9,6 ans. L'amyloïdose est principalement mise en évidence dans les reins, le foie mais aussi dans les glandes parathyroïdes, la rate ou la médullo-surrénale (137).

On la rencontre principalement au Japon, en Afrique du Sud et aux Etats-Unis. Au Japon, c'est une des causes majeures de mortalité chez les guépards des parcs zoologiques. Dans une étude rétrospective, sur 56 reins analysés, 51 reins (91%) étaient atteints à des degrés tels qu'ils pouvaient expliquer la mort des individus (173). Aux Etats-Unis et en Afrique du Sud, la prévalence était peu importante aux débuts des années 90 mais depuis, le nombre de cas et leur gravité ont augmenté de façon exponentielle. En effet, des études rétrospectives menées en 1997 et en 2005 ont révélé que 35 à 37 % des reins observés contenaient des dépôts d'amyloïde (123). De plus, 52% des animaux atteints d'amyloïdose rénale montraient des lésions d'amyloïdose hépatique. Des lésions sévères et mortelles sont observées dans 71% des foies et 77% des reins (137).

En revanche, une étude rétrospective en Europe sur 58 guépards en 2002 démontre l'absence de lésions d'amyloïdose, tant au niveau rénal qu'hépatique (99).

12.5.1.2. Etiologie

Dans le cas général, plusieurs phénomènes sont à l'origine de la production d'amyloïde. On note principalement des inflammations chroniques au cours desquelles la substance amyloïde est de type AA et des affections dysimmunitaires avec la production d'amyloïde de type AL (47). Chez le guépard, on retrouve dans 100 % des cas des maladies inflammatoires chroniques associées, majoritairement à la gastrite chronique. La gastrite chronique est l'inflammation la plus prévalente chez le guépard avec ou sans amyloïdose. Selon l'étude de Papendick *et al.* (137), les guépards atteints d'amyloïdose semblaient avoir des stades de gastrites plus avancés. Cependant, aucune corrélation statistique n'a été mise en évidence entre la gravité de l'atteinte rénale ou hépatique et les grades de gastrite.
D'autres causes inflammatoires sont incriminées mais à moindre échelle : on note surtout des entérites, des colites, des pneumonies, des pancréatites, des hépatites, des abcès périprostatiques, des pleurésies, des myocardites, des cystites, des fistules oro-nasales et des métrites.
L'inflammation chronique est un facteur important permettant d'expliquer le fait que majoritairement les animaux âgés sont plus atteints (137).

Le stress est aussi un facteur à prendre en considération. En effet, la production de cortisol endogène conduit à la suppression de la réponse immunitaire et augmente la sensibilité de l'animal aux inflammations et aux infections. On retrouve par ailleurs lors des nécropsies des signes de stress chronique chez le guépard tels que l'hypertrophie surrénalienne ou des fibroses cardiaques. Ces signes sont présents chez tous les guépards mais avec une prévalence plus importante dans la population de guépards atteints d'amyloïdose (137).

L'amyloïdose systémique de type AA est une cause importante de morbidité et de mortalité dans la population de guépards captifs. La forte prédisposition de cette espèce pour cette affection n'est pas encore totalement élucidée mais on peut d'ores et déjà orienter les efforts vers le contrôle des causes inflammatoires (principalement la gastrite chronique) et des causes de stress, qui sont sans doutes des facteurs prédisposants (137).

12.5.1.3. Symptômes

L'amyloïdose systémique est principalement observée au niveau rénal ; on note alors les symptômes classiques d'une insuffisance rénale (abattement, anorexie, vomissements, protéinurie, …). Dans 74% des cas d'amyloïdose, l'insuffisance rénale est la cause de la mort (137)
.

Les symptômes hépatiques sont, quant à eux, plus rarement détectés en *ante mortem*. Cependant certains individus apparaissent ictériques et présentent une augmentation des enzymes hépatiques.
Un cas de rupture hépatique a été observé chez un individu atteint d'une amyloïdose très avancée.

12.5.1.4. Diagnostic *ante mortem* et histopathologique

Pour le diagnostic *ante mortem*, on utilise les mêmes techniques que pour le diagnostic de la glomérulosclérose. On met en évidence une insuffisance rénale chronique sans pour autant en définir son origine (les techniques sont décrites dans la partie 3.1.3).

Les coupes d'organes sont colorées avec l'hématoxyline et l'éosine, avec le trichrome de Masson et avec le rouge Congo. La substance amyloïde apparaît rose-orange au rouge Congo avec une biréfringence verte typique en lumière polarisée. Le trichrome de Masson différencie l'amyloïde (gris pâle à violet) du collagène (bleu intense) (47).

Macroscopiquement, le rein est légèrement hypertrophié et turgescent. La limite cortico-médullaire est estompée et le parenchyme prend un aspect vitreux. La médulla apparaît pâle à cause de la fibrose et des dépôts. La corticale est elle aussi décolorée et atrophiée (137).
Histologiquement, on observe des dépôts d'amyloïde dans l'interstitium péritubulaire de la médulla et plus rarement dans la papille rénale. Dans ce cas on note alors fréquemment des foyers de nécrose de coagulation. Ceci a été identifié seulement chez des animaux avec amyloïdose (25% des cas). Des degrés différents de fibrose dans l'interstitium accompagnent toujours l'amyloïdose rénale. Les tubules rénaux des alentours sont généralement atrophiés et ont perdu leur épithélium. Dans 21% des cas on relève des dépôts dans les glomérules avec expansion dans le mésangium. Ces dépôts provoquent une atrophie ischémique et une nécrose des tubules qui amènent à une réduction du nombre de néphrons fonctionnels. L'hyperfiltration des autres néphrons favorise alors la glomérulosclérose. De même, des lésions de pyélonéphrite sont retrouvées plus fréquemment dans des reins atteints d'amyloïdose mais semblent plutôt secondaires aux nécroses papillaires (137).

Le foie apparaît hypertrophié et de consistance pâteuse. Les dépôts se situent principalement dans les espaces de Disse, d'abord en région périlobulaire puis dans la totalité du lobule. Les cas les plus avancés montrent une atrophie par compression des travées hépatocytaires surtout en région périportale ainsi qu'une atrophie des capillaires sinusoïdes (137).

Les techniques immunohistochimiques réalisées en laboratoire, permettent la mise en évidence d'une substance amyloïde de type AA dans les différents organes (137).

12.5.2. Hyperlipidémie

Une affection métabolique particulière a été diagnostiquée chez quelques individus apparentés, l'hyperlipidémie. Majoritairement asymptomatique, elle peut provoquer parfois des des vomissements, de l'abattement et de l'anorexie (7). Le sérum est anormalement lipémique et l'analyse biochimique révèle une hypertriglycéridémie et une hypercholestérolémie (respectivement les valeurs usuelles sont 95-460 mg/L et 0,9-2,9 g/L) (8).

Le lien familial entre les individus (père-fils) hyperlipidémiques évoque la possibilité d'une origine génétique, soit d'un allèle dominant lié au sexe, soit d'un allèle polygénique. Cependant les maladies génétiques apparaissent tôt dans la vie d'un individu et rarement vers 11 ans, âge du plus jeune animal consulté pour ce problème (9).

L'hyperlipidémie est plus connue chez les carnivores domestiques comme conséquence d'insuffisances hépatique, rénale, de pancréatite… Un des animaux autopsié souffrait d'amyloïdose rénale, de maladie véno-oclusive du foie, de pancréatite chronique et d'un adénome parathyroïdien, autant de causes pouvant expliquer une hyperlipidémie. La prévalence de cette affection n'a pas encore été estimée (8).

Cette partie sur les affections générales montre que le guépard est particulièrement sensible aux infections, tant virales que bactériennes ou encore mycosiques. Certaines de ces affections se caractérisent par des réactions exacerbées qui n'ont pas ou peu d'équivalents chez les autres espèces animales.

CONCLUSION

Cette étude bibliographique démontre la diversité mais surtout l'originalité de la pathologie du guépard. Cette pathologie apparaît complexe car de nombreuses affections ont une étiologie encore floue voire inconnue. On observe des affections inhérentes à toutes les espèces vivant sur la terre mais aussi certaines maladies que la captivité a révélées. En effet, cette étude met en exergue quelques maladies propres au guépard mais absentes ou rares chez les autres espèces sauvages ou domestiques. L'apparition de ces maladies s'avère inévitable suite à la mise en captivité du guépard. Bien que très fréquentes, elles sont aussi mortelles et posent des problèmes quant à la conservation de cette espèce.

Ainsi, il convient de remarquer l'importance (en terme de prévalence et de conséquences) de la gastrite à *Helicobacter*, de la VOD, de la glomérulosclérose, de l'amyloïdose systémique, des infections virales (la PIF en particulier) et de maladies nerveuses spécifiques.

Ayant pour référentiel la pathologie du guépard dans le monde, nous pouvons alors étudier et comparer la pathologie du guépard en France en prenant pour exemple les animaux du parc zoologique de la Palmyre situé aux Mathes, en Charente-Maritime (17).

DEUXIEME PARTIE :
ETUDE PERSONNELLE : ANALYSE DES DOSSIERS DU ZOO DE LA PALMYRE DE 1989 A 2005

Rapport-gratuit.com
LE NUMERO 1 MONDIAL DU MÉMOIRES

La France joue un rôle important dans la conservation du guépard à l'échelle européenne et mondiale. En effet, 17 % de la population captive de guépards se trouve en Europe et la France est au deuxième rang derrière l'Allemagne en terme de nombre d'animaux (105).

Outre la présentation du guépard en France, l'objectif principal de cette partie est de comparer la pathologie des guépards français à celle décrite dans la bibliographie en Europe et surtout aux Etats-Unis et dans le sud de l'Afrique à l'état captif.

1. Le guépard dans les zoos français

Cette partie générale sur le guépard en France s'appuie sur les données récoltées par l'intermédiaire d'un questionnaire, réalisé par l'auteur et envoyé par courriel aux vétérinaires des zoos français. Cependant tous les parcs n'ont pas répondu et cette partie prendra en compte uniquement les résultats accessibles. Le questionnaire est mis en annexe 1 et le tableau qui récapitule les données des 9 zoos est en annexe 2.

1.1. Les parcs zoologiques possédant des guépards en France

Seize structures se répartissent tous les guépards vivants actuellement sur le sol français en 2006. Ci-dessous la liste de ces différents zoos :

Safari-zoo de Peaugres, Ardèche, 07.
Zoo de la Palmyre, Charente-Maritime, 17.
Zoo de Doué-la-Fontaine, Maine-et-Loire, 49.
Zoo de la Flèche, Sarthe, 72.
Zoo de Jurques, Calvados, 14.
Zoo des Sables-d'Olonne, Vendée, 85.
Réserve Africaine de Sigean, Aude, 11.
Parc des félins d'Auneau, nouvellement parc des félins, Seine-et-Marne, 77.
Zoo de Mulhouse, Haut-Rhin, 68.
Zoo de Montpellier, Hérault, 14.
Parc de la Haute-Touche, Indre, 36.
Zoo de Champrepus, Manche, 50.
Zoo de Pont Scorff, Morbihan, 56.
Parc du Reynou, Haute-Vienne, 87.
Zoo de Port Saint-Père, Loire-Atlantique, 44.

La grande majorité de ces guépards est détenue dans le zoo de La Palmyre et au safari parc de Peaugres ou 20 individus sont présents (respectivement 7 et 13). Les autres structures ne possèdent que 1 à 3 animaux chacune.

1.2. Conditions de vie et gestion des guépards en captivité

1.2.1. Alimentation

L'alimentation des adultes est composée de viande fraîche : du poulet, éviscéré ou entier, de la dinde, du lapin ou du bœuf. La quantité moyenne est d'environ 1 à 2 kg de viande par animal et par jour. Généralement, il y a un jour de jeûne par semaine. Des compléments vitaminés et minéraux sont fréquemment ajoutés à la ration à un rythme variable selon les zoos.

1.2.2. Habitat

Les animaux sont répartis, soit en groupe unisexe, soit en groupe mixte, dans des enclos qui varient de 110 m² à 1300 m², soit une moyenne de 237 m² par animal. Les clôtures mesurent environ 2 à 3 m et possède un retour grillagé de 50 à 80 cm. Des boxes sont présents dans chaque enclos. On trouve des boxes collectifs ou des boxes individuels qui abritent les animaux, permettant de les isoler et assurant la tranquillité de la mise bas pour les femelles.

1.2.3. Reproduction

En ce qui concerne les jeunes, seuls les parcs de la Palmyre et de Peaugres font de la reproduction actuellement. On recense en tout, en effet, respectivement 46 et 75 naissances environ dans ces deux zoos depuis une vingtaine d'années. Les femelles sont régulièrement mises à la reproduction avec des mâles différents (en accord avec les recommandations de l'EEP). Les jeunes sont généralement nourris de façon naturelle mais parfois la mère délaisse ses petits. Ils sont alors pris en charge dans la nurserie du zoo pour être alimentés artificiellement. A Peaugres par exemple, les jeunes sont sevrés progressivement à l'âge de 1 mois, la transition alimentaire est réalisée avec des steaks hachés. A la Palmyre les jeunes commencent à manger l'alimentation de leur mère entre 6 et 8 semaines.

1.2.4. Prophylaxies sanitaires

Les protocoles vaccinaux sont variables en fonction des zoos. En effet certains ne vaccinent pas les animaux (Amnéville, les Sables d'Olonne), d'autres vaccinent les jeunes jusqu'à un an (Peaugres) et enfin d'autres vaccinent les animaux tous les ans (Montpellier). Les valences utilisées sont celles contre le coryza (herpès et calici virus), la chlamydiose, la panleucopénie et la leucose. Des sérologies de contrôle ne sont pas effectuées car les cas cliniques d'infections virales sont rares.

En revanche, les protocoles antiparasitaires sont communément utilisés. Tous les zoos vermifugent leurs animaux fréquemment après avoir réalisé des coproscopies ou non. Les spécialités utilisées sont les mêmes que pour les carnivores domestiques (ivermectine, praziquantel…). Il en va de même pour les antiparasitaires externes. Ils sont majoritairement utilisés en cas d'infestation et plus rarement à titre prophylactique. Le fipronil est très largement utilisé à cet effet.

1.2.5. Sauvegarde et E.E.P.

Tous les zoos qui détiennent des guépards appartiennent à l'EEP, ou plan d'élevage européen. Un tel programme a pour but d'initier, de surveiller et de donner des conseils pour favoriser l'élevage de guépard tout en conservant ses caractéristiques naturelles. La finalité est une éventuelle réintroduction dans la nature ou un renforcement de la population sauvage par l'adjonction de spécimens élevés en parcs zoologiques. L'EEP suit tous les animaux présents dans les zoos Européens, et pour ce faire, un coordinateur d'espèce est en charge de recenser tous les individus et de créer un registre contenant l'arbre généalogique de chaque animal, ainsi que toute information complémentaire nécessaire à la gestion et à la reproduction du guépard. Le coordinateur procède également à des analyses génétiques et démographiques et aidé par la Commission d'espèces (composée de membres élus parmi les zoos participants), il rédige également des recommandations d'élevage.
Afin d'éviter les problèmes de consanguinité, les zoos procèdent à des échanges d'individus, empêchent la reproduction de certains animaux trop consanguins, ou améliorent celle d'une population donnée.

2. La pathologie du guépard en France : exemple du zoo de la Palmyre

2.1. Objectifs de l'étude

Les objectifs de cette étude sont de décrire la pathologie observée sur les guépards qui sont passés à la Palmyre pour avoir une idée de la pathologie des guépards français et ainsi la comparer aux données récoltées dans la littérature européenne et surtout mondiale, avec en première ligne les Etats-Unis et le sud de l'Afrique.

2.2. Matériel, Méthodes et Animaux

2.2.1. Période et type de l'étude

La période de l'analyse s'étale de 1989 à 2005, depuis la prise de fonction du vétérinaire au sein du zoo, le Dr. Thierry Petit. Les données sur la pathologie ont été collectées dans les archives de T. Petit à la faveur d'un stage réalisé au zoo en février 2005. Dans ces données sont répertoriés tous les guépards qui sont passés au parc, ainsi que leurs différents maux, les traitements éventuels et les comptes-rendus d'autopsie. Pour les animaux nés à la Palmyre, on dispose de tous les éléments de leur vie, de leur naissance jusqu'à leur départ (mort ou exportation). Pour les animaux qui sont arrivés adultes au zoo, ne sont prises en compte que les affections qui sont effectivement survenues pendant leur séjour sur le site.

2.2.2. Le lieu : le zoo de la Palmyre

L'étude a pour objectif de connaître la pathologie du guépard au zoo de la Palmyre. Cette structure se situe aux Mathes en Charente-Maritime. La superficie du zoo est de 14 hectares et contient plus de 1600 animaux, mammifères, oiseaux et reptiles.

Neuf guépards étaient présents en 2005 et se répartissaient dans cinq enclos de 110 à 1300 m². Ce groupe se compose de 6 femelles et de trois mâles âgés de 3 à 12 ans. La hauteur de ces enclos est de 2,50 m avec un retour. Chaque parc possède un box permettant d'abriter les animaux le cas échéant. Ils sont nourris cinq jours par semaine avec de la viande de bœuf, de poule ou de lapin à raison de 1,5 kg par animal. Un complément minéral vitaminé est administré pendant les 10 premiers jours du mois. En ce qui concerne les jeunes, ils sont préférentiellement alimentés par lactation maternelle mais parfois à la main en cas d'abandon ou d'incapacité pour la mère d'élever ses petits.

2.2.3. Les animaux

Depuis 1989, 66 guépards ont vécu au zoo de la Palmyre. Par la suite on distinguera trois classes d'âges pour dégager les affections caractéristiques de chacune d'elles. En effet, on différenciera la pathologie néonatale, la pathologie des jeunes et des adultes.

Est considérée comme pathologie néonatale, toute affection présentée par un individu entre sa naissance et ses 3 premiers jours de vie.

Est considérée comme pathologie des jeunes, toute affection présentée par un individu après la période des trois premiers jours jusqu'à l'âge de 6 à 7 mois.

Est considéré comme pathologie des adultes, toute affection présentée par un individu entre l'âge de 6-7 mois et son départ (mort ou transfert dans une autre structure). Ces seuils sont fondés sur la simple observation, afin de décrire la pathologie spécifique selon l'âge de l'animal.

2.3. Résultats : Pathologie recensée à la Palmyre de 1989 à 2005

2.3.1. Résultats globaux

Soixante six guépards se sont succédés au zoo de la Palmyre entre 1989 et 2005. On dénombre 35 femelles et 31 mâles. Parmi ces 66 guépards, on dénombre 26 décès, soit par mort « naturelle » (14 cas) soit par euthanasie (12 cas). Pendant ce laps de temps, le Dr Thierry Petit rapporte 46 naissances issues de 14 portées soit une moyenne de 3 jeunes par portée. Certaines portées comptaient jusqu'à 5 jeunes.

En ce qui concerne la période néonatale (entre la naissance et les trois premiers jours de vie), 12 individus ont présenté au moins une affection soit 26 % de malades. Sur ces 12 nouveau-nés, 10 d'entre eux sont morts dans les trois premiers jours de vie soit 21 % de mortalité et 83 % de létalité.

Dans la tranche d'âge des jeunes, de 3 jours à 6-7 mois, on dénombre 36 individus. Sur tous ces jeunes, 28 guépards ont présenté au moins une maladie pendant leur 6-7 premiers mois soit 78% de malades. Seulement 2 individus sont morts des suites de leur affection soit 5 % de mortalité.

Pour les adultes, 54 guépards ont effectivement vécu au stade « adultes » au zoo de la Palmyre pendant la période d'étude. Tous les individus ont présenté au moins une affection, 100% des animaux ont été malades. Quatorze de ces adultes sont décédés soit 26 % de la population adulte (cepenant, beaucoup d'adulte sont partis à des âges très variables pendant la période d'étude).

Nous allons détailler par la suite la pathologie du guépard en précisant les particularités pour chaque tranche d'âge.

2.3.2. Pathologie du guépard adulte

2.3.2.1. Pathologie de l'appareil digestif et de ses annexes

La pathologie digestive est la plus représentée. On rencontre en effet toutes sortes d'affections, des plus banales à certaines maladies mortelles. Les différentes affections recensées à la Palmyre sont présentées dans le tableau 5.

Cinquante quatre guépards ont vécu à l'âge adulte au zoo. C'est ce chiffre qui est utilisé pour le calcul de la prévalence de chaque affection. Le nombre de cas ne prend pas en compte si un individu a eu plusieurs épisodes de symptômes ni le temps que les animaux ont effectivement passés à la Palmyre. Le nombre de cas est le nombre de guépard qui a souffert au moins une fois de ces troubles, c'est-à-dire un cumul de cas indépendamment des individus affectés.

Tableau 5 : symptômes et lésions digestives des guépards au zoo de la Palmyre

Symptômes et lésions	Nombre de cas	Prévalence
Parasitisme intestinal	18	33 %
Diarrhée et vomissements non investigués	10	19 %
Diarrhée d'origine bactérienne	5	9 %
Diarrhée par AINS*	1	2 %
Péritonite sur perforation intestinale	1	2 %
Total :	35	65 %

Le parasitisme est l'une des affections les plus fréquentes sans être invalidante pour la vie de l'animal. Un tiers des guépards du parcs a été infesté au moins une fois par des vers intestinaux. On rencontre majoritairement des ascaris (63 %) avec principalement *Toxocara cati* et *Toxascaris leonina*, ainsi que des ookystes de coccidies (28 %) avec *Eimeria spp.* et *Isospora spp.*. Des ankylostomes et des trichures n'ont été que sporadiquement détectés.
Les contrôles coproscopiques sont réalisés au moins une fois par an, à moins que la nécessité n'oblige à en faire plus.
Ces infestations sont en général rapidement jugulées grâce aux traitements anthelminthiques suivant : Vitaminthe® (oxibendazole et niclosamide), Strongid® (pamoate de pyrantel), Panacur® (fenbedazole), Synanthic® (oxfendazole), Dectomax® (doramectine), Ivomec® (ivermectine), Eqvalan® (ivermectine). Deux cas d'intoxication au Lopatol® (nitroscanate) ont été notés et sont décrits dans la partie relative au système nerveux (située en 2.3.2.3. page 89)

Les guépards sont fréquemment sujets aux diarrhées et aux vomissements, ces troubles ne sont pas toujours investigués quand ils rétrocèdent rapidement suite à un traitement symptomatique (diète et viande blanche).

Des diarrhées d'origine bactérienne ont été diagnostiquées par coproculture, souvent lorsque le traitement cité ci-dessus n'était pas suffisant. On a retrouvé dans les selles *Salmonella sp.* avec des diarrhées récurrentes et parfois hémorragiques, mais également *Campylobacter jejuni* avec des diarrhées hémorragiques pâteuses et de couleur mastic, ainsi que des diarrhées à *Plesiomonas shigelloïdes*.

Un cas de diarrhée fortement hémorragique a été observé sur une femelle de 16 ans suite à l'administration prolongée d'AINS* (acide tolfénamique, flumixine méglumine …). Une rectocolite hémorragique est mise en évidence à l'examen *post mortem*.

C'est dans l'appareil digestif et ses annexes qu'il y a le plus de lésions découvertes lors des autopsies. Ces lésions sont répertoriées dans le tableau 5. Le pourcentage de prévalence est calculé à partir des 14 individus décédés. Les lésions kystiques et nodulaires présentées ici sont aisément reconnaissables macroscopiquement. En revanche des lésions plus discrètes comme la gastrite à *Helicobacter* et l'amyloïdose hépatique nécessitent une analyse histopathologique pour confirmer le diagnostic lésionnel. La lésion principale et plus fréquente est justement la gastrite chronique lymphoplasmocytaire associée à *Helicobacter*. On rencontre en effet 6 cas sur les 14 autopsies pratiquées par le Dr T. Petit. Un de ces cas était compliqué d'une entérocolite lymphoplasmocytaire.

Tableau 6 : lésions du système digestif et de ses annexes découvertes à l'autopsie

Lésions	Nombre de cas	Prévalence
Gastrite à *Helicobacter spp.*	6	43 %
Myélolipome hépatique	4	29 %
Amyloïdose hépatique	3	21 %
Kyste pancréatique	2	14 %
Fibrose pancréatique	1	7 %

2.3.2.2. Pathologie de l'appareil urinaire

Entre 1989 et 2005, 8 cas cliniques d'insuffisance rénale chronique ont été rencontrés (soit 15 % des adultes). Dans tous les cas, la symptomatologie était semblable : la polyurie-polydipsie est souvent le premier signe puis suivent l'abattement, l'anorexie et généralement, au stade terminal des vomissements.
Les constantes rénales sont souvent supérieures à 1 g/L pour l'urémie (valeurs usuelles entre 0,3 et 0,4 g/L (81)) et 40 mg/L pour la créatininémie (valeurs usuelles entre 15 et 30 mg/L (81)). Six de ces animaux ont été euthanasiés, un animal a été retrouvé mort et un dernier a quitté le parc avant de décéder plusieurs années après.

Le tableau 7 montre les diverses étiologies de l'IRC et l'évolution temporelle des cas. La prévalence est calculée par rapport au nombre d'individus décédés. On ne peut pas extrapoler à l'ensemble des individus car on ne connaît pas l'état histologique de leurs reins.

Tableau 7 : causes d'IRC et évolution

Etiologie	Nombre de cas	Prévalence	Age à la survenue	Evolution
Néphrite glomérulaire	3	21 %	10 ans 10 ans 13 ans	mort en 2 mois mort en 2 mois mort en 3 jours
Glomérulosclérose et amyloïdose rénale	3	21 %	12 ans 14 ans 6 ans	mort en 2 semaines mort en 2 mois mort en 1 semaine
Pyélonéphrite	1	7 %	6 ans	mort en 1,5 an
Etiologie inconnue	1	7 %	7 ans	mort en + de 1 an
Total	8	56 %	-	-

Près de la moitié des cas sont des néphrites glomérulaires (étape antérieure à la glomérulosclérose selon (18)). La moyenne d'âge des animaux atteints était de 11 ans et l'évolution vers l'euthanasie était irrémédiable. Les reins apparaissaient généralement petits, bosselés et durs à la coupe. La photo 5 montre une vue macroscopique de ces reins.

Photo 5 : petits reins bosselés sur site (source : T. Petit)

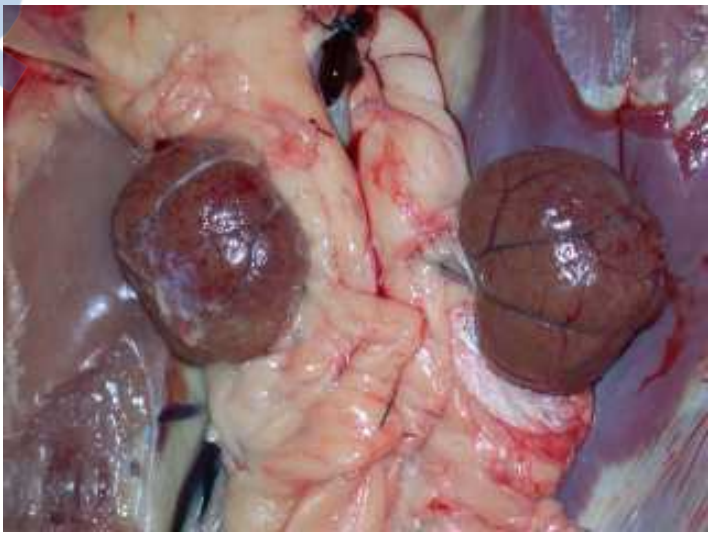

Rapport-Gratuit.com

Trois animaux ont présenté une amyloïdose rénale sévère associée à une glomérulosclérose multifocale avec des reins macroscopiquement semblables aux premiers cités. Cependant, pour ces trois cas, on retrouve associés une amyloïdose hépatique ainsi qu'un phénomène inflammatoire chronique (une gastrite à *Helicobacter spp.* et/ou une herpès virose). La moyenne d'âge d'apparition des symptômes d'IRC est de 10 ans et l'évolution est souvent rapide. La photo 6 représente la coupe d'un des reins malades.

Photo 6 : coupe longitudinale d'un rein atteint d'amyloïdose (source : T. Petit)

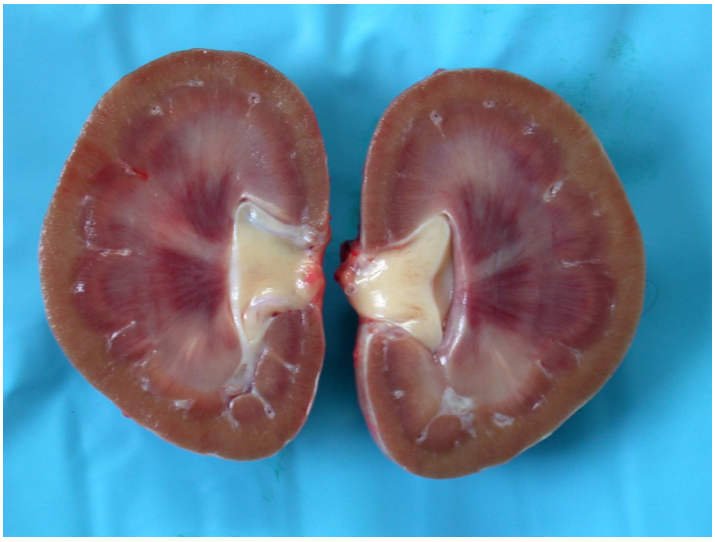

L'autopsie d'un septième animal a révélé une pyélonéphrite provoquée par une septicémie dont les germes responsables sont des Streptocoques α hémolytiques, *Proteus vulgaris* et *Escherichia coli*. D'autres lésions organiques (bronchopneumopathie aiguë) sont compatibles avec ce diagnostic. La photo 7 ci-dessous montre la coupe longitudinale d'un des deux reins atteints.

Photo 7 : coupe longitudinale d'un rein atteint de pyélonéphrite (source : T. Petit)

Tous les reins de tous les animaux autopsiés ont été analysés. Ils font partis des organes systématiquement prélevés lors d'autopsie.

En ce qui concerne la pathologie de la reproduction, on ne recense que peu d'anomalies. En effet, le Dr. Petit rapporte 4 cas de cryptorchidie, 1 cas de kyste utérin et 1 cas d'ovaires histologiquement inactifs sur une femelle âgée de 16 ans et ayant mis bas quatre fois. Les données concernant la difficulté de faire reproduire le guépard en captivité ne sont pas étudiées car elles sont décrites dans les thèses vétérinaires de C. Arnold (5) et C. Perrin (143).

2.3.2.3. Pathologie du système nerveux

Les principales affections recensées sont l'encéphalopathie sub-aiguë spongiforme transmissible, l'ataxie idiopathique postérieure du guépard et l'intoxication au Lopatol® (nitroscanate). Le tableau 8 montre la prévalence de ces affections sur les guépards de la Palmyre.

Tableau 8 : affections nerveuses à la Palmyre

Etiologie	Nombre	Prévalence (sur 54)	Evolution
ESF	2	4 %	100 % d'euthanasie
Ataxie postérieure du guépard	6	11 %	67 % d'euthanasie
Intoxication au nitroscanate	2	4 %	100 % de récupération
Total :	10	19 %	-

Deux cas d'ESF ont été observés à la Palmyre. L'épidémiologie de ces deux cas est différente. Le premier est un animal né à la Palmyre en juillet 1992 d'une mère namibienne et d'un père anglais, tous deux sains et présents au parc depuis 1988. Les signes cliniques d'ESF sont apparus à l'âge de 8 ans et 5 mois et l'animal a été euthanasié 2 mois plus tard. Le deuxième cas est né au Safari Parc de Peaugres en avril 1997 d'une mère anglaise importée en France. La mère a été euthanasiée en juillet 1997 pour suspicion puis confirmation d'ESF alors que ses jeunes étaient âgés de 2,5 mois. La portée a été sevrée brutalement et nourrie avec de la viande propre à la consommation humaine (type boeuf sain, poulet ou lapin). Ce guépard a été transféré à la Palmyre en 2002 en bonne santé. Pour ce deuxième cas, les symptômes sont apparus à 6 ans et 5 mois et l'euthanasie a été pratiquée 2 mois plus tard.

En ce qui concerne les symptômes, on a observé en premier lieu une raideur postérieure puis une ataxie locomotrice et statique. L'ataxie a progressé jusqu'à atteindre les membres antérieurs. On a observé ensuite une hypersalivation, des pertes d'équilibre et des chutes fréquentes. Des pupilles en mydriase et une hyperexcitabilité complètent le tableau clinique. Sur un des cas (celui né à Peaugres), on constate des tremblements musculaires, ceux-ci sont absents sur le second animal. Dans les deux cas, l'appétit a été conservé jusqu'au bout. Les photos 8 et 9 montrent des symptômes majeurs de l'ESF.

Rapport-gratuit.com
LE NUMERO 1 MONDIAL DU MÉMOIRES

Photo 8 : ESF : mydriase, hypersalivation et hyperexcitabilité (source : T. Petit)

Photo 9 : ESF : décubitus et mydriase, l'appétit est conservé (source : T. Petit)

Ces deux individus ont été euthanasiés environ 2 mois après l'apparition des premiers signes. A l'autopsie, on note une vacuolisation du neuropile (spongiose) surtout dans la partie antérieure de la *medulla oblongata* et dans le mésencéphale. Les techniques immunohistochimiques révèlent la présence de la protéine prion. Le résultat de ces tests est mis en annexe 3.

Outre les cas d'ESF, six cas d'ataxie postérieure du guépard (6/54 = 11%) ont été rencontrés dans trois portées au zoo de la Palmyre entre 1999 et 2002. Parmi ces 6 individus, 3 animaux sont issus de la portée du 03/06/2000 (portée de 5 guépards), 2 autres animaux sont issus de la portée née le 14/04/1999 (portée de 3 guépards), et le dernier est né le 22/03/1998 (portée de 5 guépards).
Le tableau 9 montre l'âge d'apparition et l'évolution de la maladie chez ces animaux.

Tableau 9 : ataxie postérieure du guépard, âge à l'apparition des troubles et évolution

Guépards	Nombre de cas par portée	Age d'apparition des symptômes	Evolution
Portée du 03/06/2000	3/5	4 mois 5 mois 6 mois	récupération totale séquelles ambulatoires euthanasie + 8 jours
Portée du 14/09/1999	2/3	8 mois 8 mois	euthanasie + 2,6 ans euthanasie + 2,6 ans
Portée du 22/03/1998	1/5	12 mois	euthanasie + 7 mois

Cette affection touche des guépards relativement jeunes, entre 4 et 12 mois. Cliniquement, l'ataxie est d'apparition progressive et commence par une parésie des membres postérieurs et une flaccidité de la queue. Sur 2 des 6 cas, on a seulement observé des signes discrets qui ont permis la suspicion de cette affection mais sans confirmation par des analyses histologiques. Les déficits nerveux sur ces deux individus sont tout de même observables lors de la course. Pour les 4 autres cas, l'ataxie devient de plus en plus sévère, avec des animaux qui chavirent, puis chutent. L'euthanasie est de rigueur lorsque l'animal n'est plus viable. Cependant, cette évolution semble assez variable dans le temps : l'euthanasie a été pratiquée entre 8 jours et 2,6 ans après l'apparition des premiers signes cliniques.

A l'autopsie, la moelle épinière n'est pas dégénérée macroscopiquement. Néanmoins, histologiquement on note une myélopathie chronique affectant les tractus latéraux et ventraux dans la région cervicale caudale et médio-thoracique (entre C6-T8) et la jonction thoracolombaire (T8-L3). Les lésions sont dominées par la perte des gaines de myéline et des axones et par leur remplacement par du tissu glial cicatriciel. Les tractus dorsaux sont épargnés sur toute la longueur de la moelle épinière ainsi que l'ensemble de l'encéphale.
Aucune analyse du liquide céphalo-rachidien n'a mis en évidence la présence de parasites ou de virus. En effet les sérologies de détection de la borréliose, de la maladie de Carré, de la babésiose ou de la toxoplasmose et un dosage du cuivre dans le foie se sont révélés négatifs.

Deux cas d'intoxication au Lopatol ® (nitroscanate) ont été notés chez des guépards en juin 1993. La molécule active est le nitroscanate, antiparasitaire interne utilisé chez les chiens. Des troubles nerveux associant une ataxie des quatre membres ainsi que des pertes d'équilibre ont été rapportés après l'ingestion de 4 comprimés de 500 mg de nitroscanate. Les effets se sont dissipés en trois jours sans séquelles ultérieures.

2.3.2.4. Pathologie de la rate

La seule anomalie notable de la rate est la présence de métaplasie myéloïde sur l'ensemble du parenchyme splénique. Cette lésion est communément appelée myélolipome. Ces masses apparaissent comme des lésions rondes, blanchâtres de quelques millimètres de diamètre. Cette anomalie a été découverte à l'autopsie chez 7 animaux adultes parmi les 16 morts adultes recensées, soit avec une prévalence de 45 %. Ci-dessous, la photo 10 montre une rate envahie par des myélolipomes.

Photo 10 : myélolipomes spléniques (source : T. Petit)

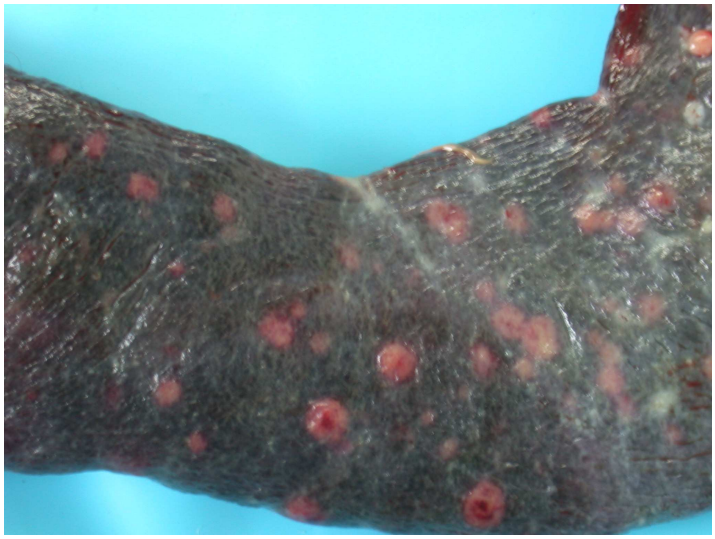

2.3.2.5. Pathologie de l'appareil locomoteur et du squelette

En ce qui concerne les troubles locomoteurs, et au sens large les affections du squelette, on recense 4 cas de boiteries d'origine indéterminée, aperçue par des soigneurs. La disparition est constatée en quelques jours, parfois sans traitement. On dénombre un cas de fracture du fémur, traité par une ostéosynthèse par plaque. Les malformations des membres et de la queue seront évoquées dans la partie relative à la pathologie des jeunes guépards (page 94).

2.3.2.6. Pathologie respiratoire

La principale pathologie respiratoire est l'infection de l'appareil respiratoire supérieur associée à celle des muqueuses oculaires et nasales par le virus de la rhinotrachéite féline (FHV-1). En effet, 8 animaux sur 54 (soit 15 %) ont présenté des symptômes typiques tels que la toux, le jetage nasal et des conjonctivites associés pour l'un d'entre eux à des ulcères buccaux et linguaux compatibles avec une herpès-virose. Sur les 8 individus, 4 étaient des jeunes de moins de 6-7 mois. Les photos 11 et 12 montrent deux de ces symptômes après anesthésie des animaux.

Photo 11 : herpès virose : procidence et inflammation de la 3ème paupière (source : T. Petit)

Photo 12 : herpès virose : ulcères linguaux (source : T. Petit)

Quatre de ces 8 cas ont été observés sur des individus de la même portée à l'âge de 8 mois entre janvier et février 2001 (le cinquième guépard de cette fratrie a été euthanasié avant cet âge). Un cinquième cas a été découvert *post mortem* sur un individu mort d'insuffisance rénale. Cet animal âgé de 6 ans, a présenté des symptômes de toux et de jetage nasal à peu près à la même période. Ces cinq guépards avaient été vaccinés dans les mois précédant les symptômes par des vaccins félins incluant une valence de l'herpès virose (Leucorifelin® et Fevaxyn Pentofel®).

En février 1998, trois guépards, de parentés différentes, âgés respectivement de 10 mois, 4 ans et 14 ans ont présenté ces mêmes symptômes.

Le diagnostic a été réalisé par la détection du virus au laboratoire par PCR sur des prélèvements de cellules linguales et conjonctivales. En ce qui concerne l'animal mort d'insuffisance rénale, le diagnostic a été posé par une analyse histopathologique de la langue et du palais, avec mise en évidence d'inclusions herpétiques. Le compte rendu du laboratoire d'analyse de l'herpès virose est placé en annexe 4.

Les individus ont été traités par des soins locaux antiseptiques ainsi que par des antibiotiques par voie systémique (doxycline) et parfois par des antiviraux (acyclovir en pommade oculaire). En moyenne, 10-15 jours de traitement parviennent à guérir cliniquement les guépards.

Les quelques autres lésions respiratoires sont des découvertes d'autopsie et sont principalement pulmonaires. On recense en effet une bronchopneumonie éosinophilique, une pneumonie lipidique endogène, une bronchopneumonie associée à une septicémie et des lésions d'atélectasie pulmonaire probablement *post mortem*.

2.3.2.7. Pathologie cutanée

Les affections cutanées sont dominées par des plaies. Suivent les affections mycosiques, parasitaires et immunitaires. Le tableau 10 montre la prévalence de ces troubles pendant la période d'étude au zoo de la Palmyre.

Tableau 10 : principales affections dermatologiques des guépards de la Palmyre

Affections cutanées	Nombre de cas	Prévalence (sur 54)
Plaies	14	26 %
Dermatophytose	6	11 %
Infestations par les puces	3	6 %
Ulcère éosinophilique	2	4 %
Total :	28	47 %

Près d'un animal sur deux a présenté une affection cutanée pendant la période d'étude. La majorité des lésions rapportées sont des lésions traumatiques principalement dues à des combats entre congénères (surtout lors de la mise en contact des partenaires pour la reproduction) ou à des chocs avec le grillage des clôtures. Ces plaies sont rarement infectées. Elles sont traitées et nettoyées chirurgicalement. Cependant, on note 4 cas d'infections de sévérité variable. On a rencontré une pyodermite traumatique surinfectée, deux plaies contaminées par des asticots et par des germes fécaux (*Proteus mirabilis*). Le dernier cas est une infection par *Clostridium perfringens* avec la formation d'un phlegmon gazeux qui a provoqué la mort de l'animal 4 jours après l'observation de la déformation d'un membre.

Parmi les affections dermatologiques, neuf cas de dermatophytose ont été observés à la Palmyre : six cas sur des animaux de 8 à 9 mois et trois sur des jeunes de 3 semaines. Ces cas se concentrent sur 3 portées : 3 cas sur 3 pour la portée du 05/12/03 (portée normalement de cinq jeunes mais deux guépards sont morts avant), 4 cas sur 4 pour la portée du 03/06/00 (portée normalement de 5 jeunes mais un individu est mort avant) et 2 cas sur 4 pour la portée du 22/03/98. La localisation est variable et montre des lésions de poils coupés (photo14) en zone interscapulaire, ainsi que des lésions d'alopécie nummulaire principalement sur la face (photo 13) mais aussi parfois sur les membres. Ces lésions sont non prurigineuses.

Photo 13 : lésion de teigne localisée à la lèvre supérieure gauche (source : T. Petit)

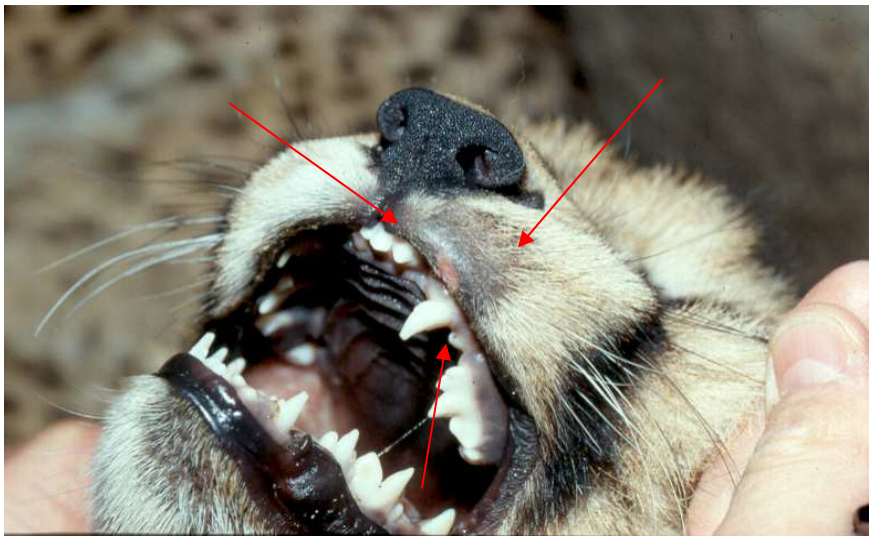

Photo 14 : lésion de teigne sur un jeune guépard en région inter-scapulaire (source : T. Petit)

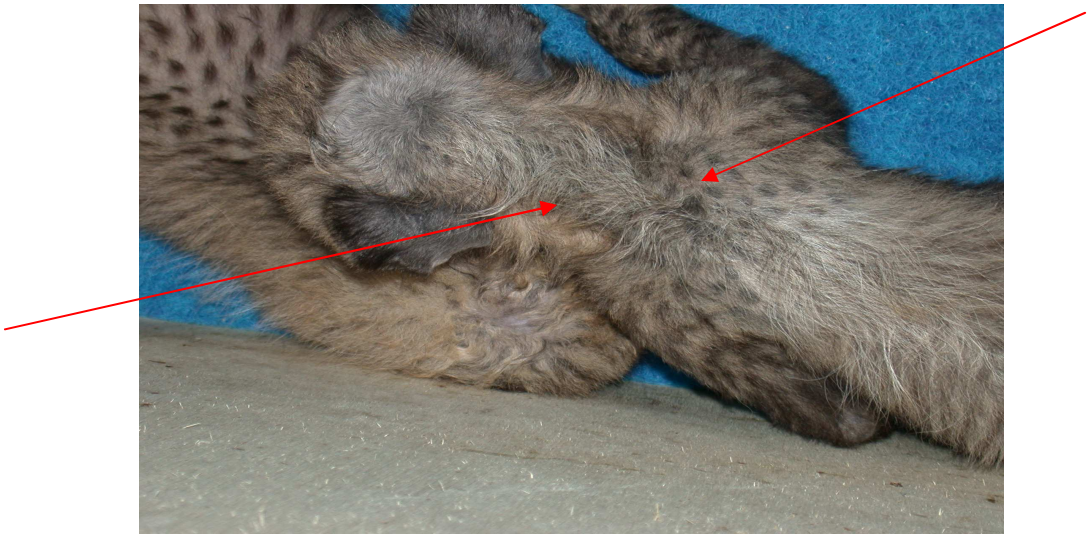

Le diagnostic est possible par des biopsies cutanées ainsi que par mise en culture de prélèvements issus de zones suspectes. Au zoo de la Palmyre, on a rencontré principalement *Microsporum canis* et *Microsporum gypseum*. Les traitements utilisés sont des spécialités à base d'énilconazole et de kétoconazole. Une toxicité à la griséofulvine a été rencontrée chez des jeunes guépards, elle sera développée dans la partie relative aux affections particulières des juvéniles (page 95).

Même si plusieurs individus avaient plus de 6-7 mois lorsqu'ils ont montré des signes cliniques de dermatophytose, on peut tout de même considérer que cette affection mycosique touche principalement des jeunes.

Deux individus ont présenté des lésions ulcératives sur le palais et sur la lèvre supérieure. Après biopsies, une analyse histopathologique détermine la nature éosinophilique de ces ulcères. La photo 15 montre plusieurs ulcères volumineux situés sur le palais dur, à la jonction entre le palais dur et le palais mou et sur le palais mou. Un autre individu a présenté un nodule inflammatoire éosinophilique de 0,7 cm de diamètre sur le flanc. Ces lésions semblent appartenir au complexe granulome éosinophilique.

Photo 15 : ulcères éosinophiliques sur le palais d'un guépard (source : T. Petit)

2.3.2.8. Pathologie oculaire

Les affections oculaires sont relativement rares chez les guépards du zoo de la Palmyre. Outre les lésions conjonctivales associées à l'herpès virus FHV-1, on a rencontré une lésion cornéenne probablement consécutive à un combat, ainsi que des conjonctivites (11 cas) chez les jeunes guépards qui seront développées dans la partie relative à la pathologie des jeunes.

2.3.2.9. Pathologie cardiaque

Aucun cas clinique de pathologie cardiovasculaire n'est recensé à la Palmyre. On rapporte néanmoins des lésions cardiaques observées à l'autopsie. On note en effet une lésion d'endocardiose mitrale avec une dégénérescence myxoïde des valvules sur un animal décédé d'insuffisance rénale chronique (amyloïdose rénale). Deux animaux de 12 et 14 ans également morts d'insuffisance rénale, présentaient une fibrose cardiaque et des lésions d'artériosclérose.

2.3.2.10. Anomalie morphologique

Les anomalies morphologiques sont présentées dans la partie relative à la pathologie des jeunes guépards (dans la partie 2.2.3 page 96).

2.3.2.11. Pathologie du stress

En ce qui concerne les conséquences du stress, on a noté dans les diverses autopsies, des lésions cardiaques, surrénaliennes et spléniques secondaires. En effet, sur les 16 guépards décédés, 6 paires de surrénales ont été étudiées au microscope et 5 d'entre elles présentaient une hyperplasie des zones fasciculées et réticulées dans la corticosurrénale. De même, sur les 16 rates, 6 ont fait l'objet d'une analyse histologique. Deux animaux présentaient des lésions de déplétion lymphoïde. Enfin, une fibrose cardiaque a été mise en évidence sur 2 individus.
Ces éléments sont en faveur d'un état de stress chronique chez ces guépards. On peut d'ailleurs remarquer qu'on retrouve ces éléments aussi bien sur des animaux de plus de 10 ans mais aussi chez des animaux de 3 ans mais ayant souffert d'ataxie postérieure pendant 2 ans.

2.3.3. Pathologie particulière des jeunes de moins de 6-7 mois

De 1989 à 2005, on dénombre 46 naissances au zoo de la Palmyre. Par ailleurs, 10 individus sont morts entre la naissance et les trois premiers jours de vie : ils ne sont pas pris en compte dans le calcul de la prévalence des affections dans cette partie, on considérera donc 36 individus comme effectif de référence (nombre d'individus qui on effectivement vécu pendant la période considérée). Parmi ces 36 jeunes, 28 (78 %) ont présenté au moins une affection au cours de leurs 6-7 premiers mois de vie.

Dans cette partie sont répertoriées les maladies survenues chez les jeunes guépards. On distinguera les affections communes aux jeunes et aux adultes, des affections qui sont retrouvées uniquement chez la catégorie « jeune ». C'est pourquoi on considère comme pathologie du jeune les affections contractées pendant cette période, même si physiologiquement, les guépards jusqu'à la puberté restent des jeunes. Les résultats sont présentés dans le tableau 11.

Tableau 11 : pathologie recensée chez les jeunes au zoo de la Palmyre de 1989 à 2005

Etiologie		Nombre de jeunes	Prévalence (%) sur 36
Maladies spécifiques du jeune	Malformations	12	33 %
	Conjonctivite	11	31 %
	Infection de la queue	4	11 %
	Constipation	2	6 %
Maladies communes aux jeunes et aux adultes	Parasitisme intestinal	9	25 %
	Entérite bactérienne	6	17 %
	Infection par le FHV-1	4	11 %
	Dermatophytose	3	8 %
	Ataxie du guépard	2	6 %
	Boiterie	1	3 %

(Un total de ces affections ne serait pas représentatif car certains animaux ont subi plusieurs affections, on utilise en effet le nombre de maladies apparues sur le nombre de jeunes)

Rapport-Gratuit.com

2.3.3.1. Anomalies congénitales et malformations

Au sein des malformations, on distingue les anomalies congénitales et les malformations de croissance. En effet on dénombre 2 cas de vertèbres cunéiformes situées au niveau de l'extémité de la queue. On compte de plus 4 cas de cryptorchidies.

En ce qui concerne les défauts de croissance qui sont les plus fréquents, T. Petit rapporte 5 cas de *radius curvus* et de carpe en *valgus*. La photo 16 montre un jeune guépard avec le carpe droit en valgus. L'origine de ce trouble pourrait être un asynchronisme de croissance entre les os et les tendons musculaires. Pour ce cas, le membre a repris une croissance harmonieuse en 1 mois après immobilisation par une attelle. Un autre cas présentait les deux antérieurs déformés. Les hypothèses principales étaient le rachitisme ou l'ostéofibrose juvénile. Une supplémentation calcique a permis d'y remédier rapidement.

Photo 16 : jeune guépard de 1 mois présentant un valgus du carpe droit (source : T. Petit)

2.3.3.2. Conjonctivites bilatérales

Des conjonctivites bilatérales sont survenues chez près d'un tiers des jeunes. L'une des particularités de cette affection est son apparition quasi constante vers l'âge de trois semaines. Cliniquement, les jeunes présentent des conjonctives hyperhémiées, des écoulements oculaires muco-purulents ainsi que des prolapsus de la membrane nictitante. L'origine de ces troubles semble être une allergie à la poussière située dans les cabanes destinées à la mise bas et l'élevage des jeunes par leur mère. Les cas rencontrés sont principalement issus de même portée. Un traitement oculaire local a permis un rétablissement sans séquelles en 8 à 10 jours.

2.3.3.3. Infection de l'extrémité de la queue

Fréquemment, vers l'âge de 1 mois on rencontre (dans 11 % des cas) des infections de l'extrémité de la queue. Celles-ci se caractérisent par une inflammation ascendante de la queue provoquée par des germes cutanés tels que *Staphylococcus epidermatis* qui « rongent » la queue. Des traitements locaux antiseptiques et des antibiotiques par voie systémique stoppent l'infection de la queue mais celle-ci est écourtée. Trois des quatre cas observés proviennent d'une même portée.

2.3.3.4. Maladies communes avec les adultes

Pour les maladies communes avec les adultes, on retrouve en particulier le parasitisme intestinal, et dans la majorité des cas, des ascaris (*Toxocara cati* et *Toxascaris leonina*) ainsi que des protozoaires (*Giardia spp*. et des coccidies). Certains individus ont présenté des diarrhées d'origine bactérienne (3 cas de salmonellose et 3 cas de campylobactériose).

La dermatophytose a déjà été évoquée : sur les 9 cas répertoriés 3 sont des jeunes de moins de 6 mois. C'est sur ces jeunes animaux qu'on a mis en évidence des cas d'intoxication à la griséofulvine, un antimycosique (administré à 2,5 ans). Ces trois individus (1 mâle, deux femelles) de la même portée, atteints de dermatophytose ont reçu 25 mg/kg de griséofulvine matin et soir. Le mâle est mort de pneumonie aiguë suite à une leucopénie sévère, les deux femelles, bien que possédant également une numération sanguine très modifiée, ont tout de même récupéré.

L'herpès virus et l'ataxie du guépard ont déjà été évoqués. Néanmoins près de la moitié des cas d'herpès virose ou d'ataxie sont apparus sur des animaux « jeunes ». Un guépard souffrant d'ataxie postérieure sévère a d'ailleurs été euthanasié à l'âge de 4,5 mois, 8 jours après le début des symptômes.

2.3.4. Pathologie néonatale

Sur les 46 guépards nés au zoo de la Palmyre pendant la période d'étude, 12 (soit 26 %) ont été malades dans les quelques heures qui suivirent la mise-bas. Parmi ces 12 nouveau-nés moribonds, 10 d'entre eux n'ont pas survécu à leurs trois premiers jours de vie (soit un taux de létalité de plus de 83 %). Le tableau 12 rend compte des causes de morbidité-mortalité chez les nouveau-nés.

Tableau 12 : causes de mortalité et de morbidité chez les nouveau-nés

Causes	Nombre de cas	Prévalence (sur 46)	Conséquences
Hypothermie	6	13 %	4 sont morts 2 ont survécu
Délaissés par la mère	4	9 %	4 morts en 1 jours
Cardiomyopathie	2	4 %	2 morts en 1 jours
Total :	12	26 %	-

Les quatre animaux délaissés par leur mère ont été découverts morts dans le box mis à disposition pour la mise-bas. Ils avaient du sable dans l'estomac et sont probablement morts de froid et de faim.

Deux autres jeunes ont été découverts morts et l'autopsie réalisée par T. Petit a révélé une cardiomyopathie responsable vraisemblablement d'une insuffisance cardiaque décompensée : les poumons et le foie étaient les sièges de lésions congestives.

Les autres guépards ont souffert d'hypothermie sévère et ont été réchauffés à la nurserie du parc. En vain pour deux d'entre eux (morts en moins de trois jours), mais deux jeunes ont survécu sans séquelles. Enfin les deux derniers sont morts suite à une bronchopneumonie par fausse déglutition de lait. En effet l'autopsie a montré la présence de lait dans l'œsophage et dans l'estomac ainsi qu'une bronchopneumonie suppurée à *Lactococcus lactis* (bactérie aérobie qu'on peut retrouver dans le lait) entre autres.

Rapport-gratuit.com
LE NUMERO 1 MONDIAL DU MÉMOIRES

On remarque que plus d'un jeune sur cinq est décédé quelques jours après sa naissance. Hormis les deux cas de malformations cardiaques, la principale affection est l'hypothermie surtout quand la femelle ne s'en occupe pas.

La pathologie du guépard à la Palmyre est riche de plusieurs affections aussi diverses que variées. On remarque cependant que certaines d'entre elles dominent en terme de prévalence et de conséquences. On a rencontré en effet plusieurs cas d'insuffisance rénale qui est la première cause de mortalité chez les guépards adultes. De même, plusieurs cas d'ataxie postérieure et d'ESF classent les maladies nerveuses au rang de la deuxième cause de mortalité. La gastrite chronique à *Helicobacter* est elle aussi présente en proportion relativement importante.

2.4. Discussion : comparaison entre la pathologie française et mondiale

Dans cette partie, nous nous attacherons à comparer la pathologie recensée chez le guépard au zoo de la Palmyre par rapport aux autres guépards européens. Dans un second temps, on discutera des différences entre les principales régions du globe où la population de guépards captifs est la plus importante. Les comparaisons porteront sur les principales affections rencontrées au cours de cette étude.

2.4.1. La pathologie du guépard en Europe

2.4.1.1. L'insuffisance rénale chronique

Au zoo de la Palmyre, l'insuffisance rénale chronique est responsable de près de 50 % des décès. La cause principale est la glomérulosclérose, suivie par l'amyloïdose rénale. Dans l'étude rétrospective de l'EEP (99), les résultats montraient des lésions de glomérulosclérose sur 77 % des reins étudiés. Cette légère différence peut s'expliquer par le fait que le nombre d'individus est plus important dans l'étude de l'EEP (58 individus) par rapport aux 16 animaux de La Palmyre. De plus, on peut considérer que l'insuffisance rénale chronique touche majoritairement des individus relativement âgés (plus de 5 ans). Or sur les 16 décès du zoo, 6 individus sont morts à moins de 5 ans sans lésion rénale. Sur les 10 individus qui ont vécu dans cette période d'âge « à risques », 7 sont morts avec des lésions rénales sévères, soit 70 %. Ces différents chiffres nous renseignent sur l'importance de la glomérulosclérose qui est une cause majeure de morbidité et de mortalité en Europe.

A contrario, les données de l'EEP ne révèlent aucun cas d'amyloïdose rénale (ni hépatique) dans leur étude rétrospective. A la Palmyre, 3 animaux sur les 8 cas d'IRC avaient des lésions marquées d'amyloïdose rénale et hépatique associées à des lésions de glomérulosclérose voire de néphrosclérose. Cette divergence pourrait s'expliquer par le peu (58 cas) de guépards à l'étude dans la rétrospective de l'EEP. A l'autopsie de ces trois cas d'amyloïdose systémique, on a mis en évidence des lésions de gastrite chronique, ceci est en accord avec les observations de Pappendick *et al.* (137) qui présentaient les inflammations chroniques (et en première place la gastrite à *Helicobacter spp.*) comme les principales causes d'installation de l'amyloïdose systémique du guépard.

2.4.1.2.La gastrite chronique à *Helicobacter*

En ce qui concerne la gastrite à *Helicobacter spp.*, l'EEP recensait que 55 % des estomacs étudiés avaient une histologie compatible avec une infection à cette bactérie. Au zoo de la Palmyre, sur les 16 animaux décédés, 38 % (6 cas) des estomacs montraient des lésions de gastrite lymphoplasmocytaire. Cependant, tous les estomacs n'ont pas été étudiés de la même manière : en effet tous les individus n'ont pas bénéficié d'une analyse systématique de tous les organes. En revanche, on a mis en évidence des lésions de gastrite chez tous les guépards qui ont vu leur estomac analysé (c'est-à-dire 6). De plus, les 3 animaux les plus atteints étaient les plus âgés et souffraient secondairement d'une amyloïdose systémique marquée.
Finalement, on pourrait supposer qu'un plus grand nombre de guépards souffrent de cette infection et que les vomissements fréquents présentés par les animaux sont probablement la conséquence d'une infection sous-jacente aux hélicobactéries.

2.4.1.3.L'ESF

Les affections neurologiques qui dominent à la Palmyre sont l'ESF et l'ataxie du jeune guépard. En ce qui concerne l'ESF, les animaux atteints avaient 7 et 8 ans environ et les signes cliniques étaient apparus plus ou moins progressivement entre 2 et 3 mois avant l'euthanasie. Ceci est sensiblement identique à ce qui est rencontré dans la littérature et principalement en Grande Bretagne. On observe cependant plusieurs particularités : le premier cas apparu en 2001 est le premier cas en France. Né de parents sains, cet animal s'est vraisemblablement contaminé par voie alimentaire. D'autre part, aucun tremblement musculaire n'a été rapporté sur ce cas alors qu'ils sont présents sur le deuxième, ce qui se rapproche plus du tableau clinique « standard » britannique. La raison de cette différence clinique n'est pas élucidée. Enfin, le deuxième cas est peut-être un exemple de transmission *in utero* de la protéine prion : sa mère a été confirmée comme atteinte d'ESF alors qu'il n'avait que quelques semaines et ne se nourrissait sûrement pas encore de viande. Son alimentation, par la suite, contenait de la viande propre à la consommation humaine, donc *a priori* exempte de la protéine prion. Cependant, les deux autres guépards de cette portée sont actuellement en vie, dans d'autres parcs zoologiques français et n'ont jamais montré de symptômes similaires (source personelle du Dr Pignorel de Peaugres). L'hypothèse d'une transmission sélective *in utero* peut être émise.

2.4.1.4.L'ataxie postérieure idiopathique

Les cas de myélopathie observés à la Palmyre l'ont été sur des individus plutôt jeunes, âgés de 4 à 12 mois. Entre 1 animaux sur 5 et 2 animaux sur 3 d'une même portée étaient atteints. Ces chiffres se rapprochent des statistiques évoquées par Walzer *et al.* (190). De même, les symptômes nerveux ont été fréquemment précédés d'écoulements naseaux et oculaires ainsi que de la toux, pouvant rapprocher cette myélopathie d'étiologie inconnue, d'un lien probable avec le virus FHV-1 responsable de l'herpès virose. De plus, les lésions histopathologiques identiques montrent que ces différents guépards européens ont souffert de la même maladie nerveuse dégénérative. Tous ces cas, en Europe et en France ont été rapportés vers la fin des années 90 et aucunes publications n'a fait état de nouveaux cas depuis 2002.

En revanche, Walzer et Kübber-Heiss (186) avaient étudié une neuropathie sur des guépards adultes. Aucun autre cas n'a été rapporté et aucun des animaux de la Palmyre ne correspond à ces observations.

En conclusion, les principaux éléments de la pathologie du guépard en Europe sont présents au zoo de la Palmyre. Une particularité cependant, par rapport à l'EEP, réside dans l'observation à la Palmyre de plusieurs cas d'amyloïdose systémique, qui n'a pas été rapporté dans le rapport de l'EEP en 2002 ; aucune publication européenne ne décrit de cas identiques. On peut alors supposer que ces cas sont possibles en Europe mais qu'aucune publication n'en a fait le constat écrit. L'étude rétrospective de l'EEP n'a analysé que 58 animaux ce qui, finalement n'est pas très précis. Cependant on peut tout de même supposer que cette affection est rare en Europe.

2.4.2. Pathologie comparée entre la Palmyre/Europe et le reste du monde

2.4.2.1.Pathologie commune au monde entier

D'après les archives du zoo de la Palmyre et les différentes études bibliographiques en Europe on peut remarquer qu'il y a certaines ressemblances et divergences avec les principales maladies rencontrées aux Etats-Unis et en Afrique du Sud. En effet on retrouve dans toutes ces contrées des pourcentages assez élevés d'animaux atteints d'insuffisance rénale chronique par la glomérulosclérose et des cas de gastrite lymphoplasmocytaire à *Helicobacter spp.*. Ces deux affections majeures semblent toucher une grande proportion de guépards captifs, quelle que soit leur localisation géographique. Il en va de même pour la lésion principale de la rate et moins fréquemment du foie, à savoir les myélolipomes. Ces tumeurs bénignes et asymptomatiques sont retrouvées partout dans le monde.

Cette constatation semble corroborer une origine commune de ces maladies à savoir une origine génétique. Cependant des observations ont démontré que les guépards captifs, au moins en Afrique du Sud, sont tous descendants d'animaux sauvages et que ces animaux sauvages sont loin de développer ces maladies en liberté aussi sévèrement. De ce fait, l'hypothèse du stress de la captivité prend ici toute sa valeur. La gastrite et la glomérulosclérose sont quasiment retrouvées partout où le guépard est détenu en captivité alors qu'on ne les retrouve que sporadiquement sur des animaux libres, même si on a démontré que la population gastrique en hélicobactéries était plus importante dans l'estomac des guépards libres, sans pour autant provoquer des lésions de gastrite (123).

En revanche, les constatations faites au sujet de la gastrite à *Helicobacter spp.* en Europe et confirmées dans l'étude à la Palmyre montrent que cette maladie existe mais ne semble pas être à l'origine à elle seule de la majeure partie des décès comme l'ont montré des études américaines et sud-africaines (118) (119). La gastrite chronique est belle et bien une réalité chez les guépards européens mais les conséquences ne sont pas aussi dramatiques qu'ailleurs. On pourrait alors supposer que les effets de la captivité sont ressentis différemment suivant les régions.

2.4.2.2.Pathologie inexistante en Europe

Mises à part ces deux entités majeures dans la pathologie du guépard, certaines maladies, pourtant à taux de morbidité et de mortalité élevée, ne sont étrangement retrouvés que dans certaines parties de la planète. En effet au zoo de la Palmyre ainsi qu'en Europe, on n'a jamais mis en évidence des cas de maladie véno-occlusive (VOD), d'infection par le virus de la péritonite infectieuse féline (PIF) ou de leucoencéphalopathie. Par ailleurs l'amyloïdose systémique est une affection très prévalente dans le monde mais inexistante en Europe (99), même si elle est rapportée par cette étude au zoo de la Palmyre. Rappelons que selon Pappendick *et al.* en 1997 (137) et Munson *et al.* en 2005 (123), la prévalence de l'amyloïdose systémique est en augmentation depuis 1990 aux États-Unis et en Afrique du Sud. Cette affection va peut-être finir par émerger en Europe.

De la même manière, au regard des différentes études rétrospectives, la leucoencéphalopathie n'a été observée qu'aux Etats-Unis, la PIF a été rencontrée au Japon et aux Etats-Unis. La VOD et l'amyloïdose systémique sont, quant à elles, des affections très prévalentes dans ces deux régions ainsi qu'en Afrique du Sud. La VOD a même été (très rarement) identifiée sur des animaux en liberté.

2.4.2.3.Pathologie spécifique de l'Europe

En Europe, ainsi qu'à la Palmyre, on a rencontré des pathologies nerveuses, telles que l'ESF et l'ataxie postérieure. Ces deux entités n'ont jamais été rencontrées ni aux Etats-Unis, ni en Afrique du Sud, ni au Japon.

Les cas d'ESF peuvent s'expliquer par la corrélation probable entre la maladie des félins et l'épidémie d'ESB qui a frappé le Royaume Uni d'abord et l'Europe ensuite.

En revanche, l'ataxie postérieure idiopathique qui frappe les guépards dans toute l'Europe (cas décrits en Irlande, en Autriche et en France) n'a pas d'origine connue et son absence ailleurs reste un mystère pour les spécialistes. Le lien avec le herpès virus FHV-1 n'a jamais été clairement prouvé et 3 exemples à la Palmyre ont montré des guépards ataxiques sans aucun signe clinique de coryza.

Cette différence géographique est difficile à expliquer. L'origine génétique similaire des guépards et le stress de la captivité voudraient que les animaux aient la même pathologie partout dans le monde. Le facteur alimentaire est difficile à prendre en compte car on retrouve des affections sur des animaux nourris différemment (VOD en Afrique et aux Etats-Unis) ainsi que des maladies différentes chez des animaux qui reçoivent une alimentation identique (VOD en Afrique et pas en Europe - Palmyre). Un facteur environnemental particulier à chaque partie du globe combiné aux autres facteurs génétiques et alimentaires pourrait exister et orienter la pathologie vers telle ou telle maladie.

2.4.3. Tableau récapitulatif de la pathologie du guépard

Le tableau 13 est un récapitulatif des principales lésions qui font la particularité de la pathologie du guépard dans le monde.

Tableau 13 : principales affections du guépard en fonction de la région géographique

	Monde	Etats-Unis	Afrique du Sud	Japon	Europe	La Palmyre	Guépards sauvages
Glomérulosclérose	+++	+++	+++	++	+++	+++	-
Gastrite à *Helicobacter spp.*	+++	+++	+++	+++	+++	+++	-
Myélolipomes	+++	+++	+	+++	+++	+++	-
Amyloïdose systémique		++	++	+++	0	+	-
Maladie véno-occlusive du foie		+++	++	0	0	0	-
Infection par la PIF		++	0	+	0	0	0
Leucoencéphalopathie		++	0	0	0	0	0
ESF		0	0	0	++	++	0
Ataxie postérieure		0	0	0	++	++	0

+++ : très fréquent
++ : assez fréquent
+ : fréquent
- : rare
0 : inexistant

d'après (99), (118), (119), (123) et (173)

La pathologie du guépard montre une certaine hétérogénéité géographique : les affections prévalentes sont différentes en fonction de la région du globe. Peut-être pouvons nous imaginer que la pathologie africaine est la pathologie originelle. Ensuite, au fur et à mesure des transferts de guépards dans les autres régions du monde, sont apparues des affections inédites. Ces affections seraient les conséquences d'effets environnementaux (climat, écosystème, alimentation…) propres à chaque région. Nous pouvons donc schématiser l'évolution de la pathologie du guépard sur la figure 6.

Figure 6 : spécificités géographiques de la pathologie du guépard

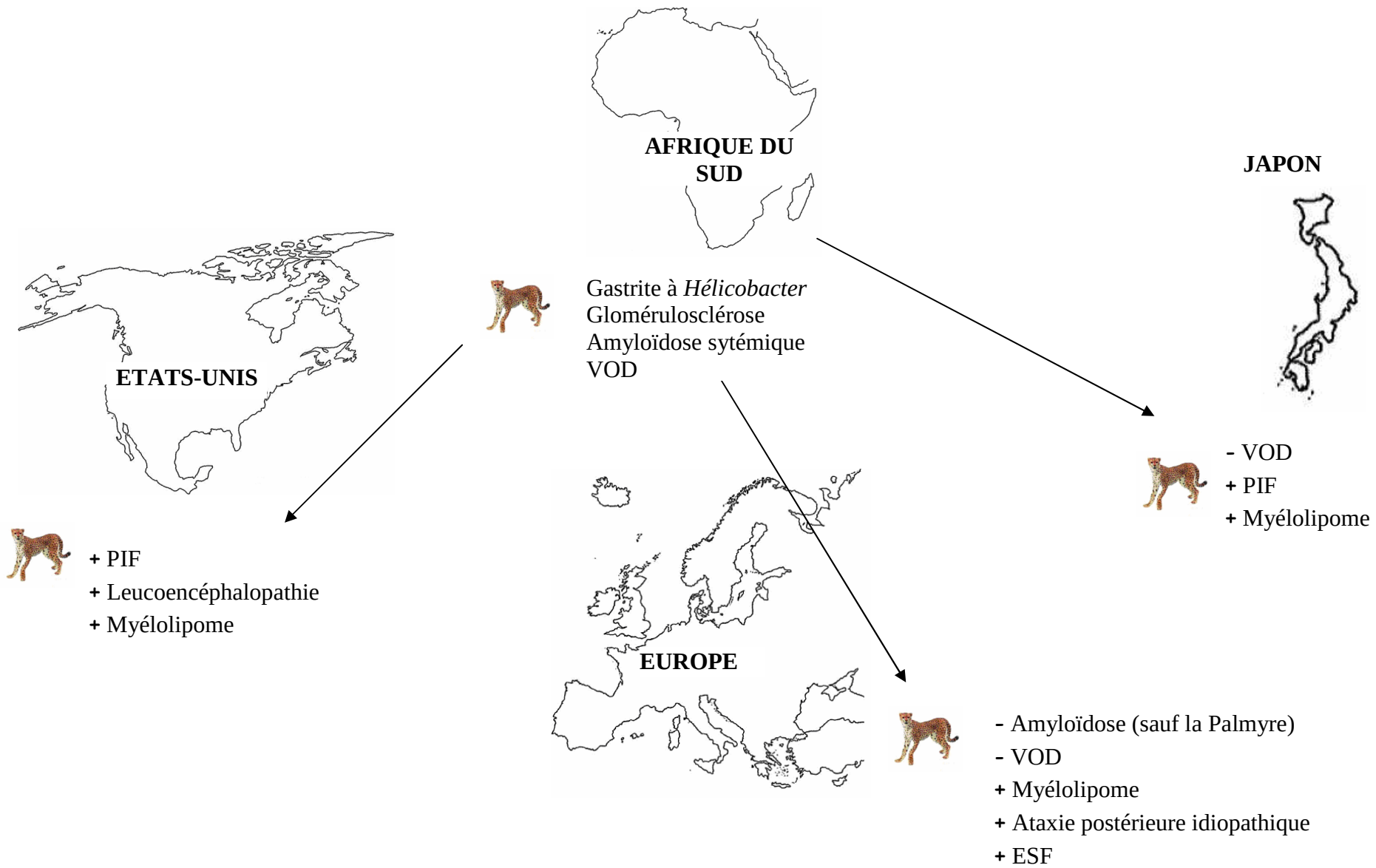

Conclusion

Le guépard (*Acinonyx jubatus*) est un félin dont la survie en liberté est gravement menacée. Afin de palier une éventuelle extinction de cette espèce, le guépard à bénéficié de plans de sauvegarde en captivité à l'échelle mondiale. Au cours de ces mesures de conservation, une pathologie particulière et propre au guépard est apparue dans les populations captives. Des affections rares chez les autres espèces animales, comme la gastrite chronique à *Helicobacter* ou la glomérulosclérose, ont émergé. D'autres maladies se sont développées dans des régions bien délimitées du globe. Ainsi, le virus de la péritonite infectieuse féline (PIF) a provoqué une épizootie mortelle aux États-Unis. De même, certaines maladies nerveuses originales et inconnues sont survenues aux États-Unis et d'autres en Europe. Toutes ces affections sont d'autant plus préoccupantes que leur étiologie reste mystérieuse et qu'elles ne sont quasiment pas observées dans la population de guépards sauvages.

Le guépard au zoo de la Palmyre n'échappe pas aux maladies décrites dans le monde entier et caractéristiques de la captivité. Il souffre en effet de glomérulosclérose et de gastrite à *Helicobacter* et sa rate est parfois constellée de myélolipomes. Conformément aux constatations faites sur les autres guépards européens, on rencontre à la Palmyre des maladies nerveuses comme l'encéphalopathie spongiforme ou l'ataxie postérieure idiopathique. Cependant, on n'observe pas les affections spécifiques des États-Unis comme la PIF, la maladie véno-occlusive (VOD) ou encore la leucoencéphalopathie. En revanche, comme dans les autres régions du monde, et pour une raison encore inconnue, certains cas d'amyloïdose systémique à dominante rénale sont présents à la Palmyre, alors que cette affection était jusqu'à présent absente de la pathologie européenne.

Outre la mise en évidence d'une pathologie particulière et parfois spécifique à certaines régions, le suivi du recensement de la pathologie du guépard permet de surveiller l'émergence d'éventuelles maladies ou encore de constater le recul de ces affections qui gênent la croissance de la population captive.

Le monomorphisme génétique du guépard et son état de stress chronique en captivité semblent être des facteurs péjoratifs pour la résistance à ces affections. Même si l'origine génétique peut être controversée, le stress est quant à lui bel et bien présent. Toutes ces constatations remettent en question le besoin de la captivité pour la sauvegarde de l'espèce. En effet, en parcs zoologiques, les animaux sont parqués dans des enclos à superficie réduite, manquent d'exercice et sont parfois proches d'animaux (lions, hyènes…) et d'hommes qu'ils fuient normalement à l'état sauvage.

On peut alors s'interroger sur l'intérêt de sauvegarder et de tenter de faire reproduire le guépard en captivité, alors qu'il ne semble pas la supporter. C'est en mettant cette espèce en captivité qu'on a fait surgir des maladies auxquelles l'animal en liberté n'était pas confronté. Les projets de conservation *in situ* sont sûrement l'une des solutions les plus adaptées pour la santé du guépard.

Rapport-Gratuit.com

Bibliographie

1. ADDIE D.D. (1999)
The feline virus unit report on cheetah investigations. *In:* CALLANAN J.J., MUNSON L., and STRONACHN (eds.). *In: Report of Workshop on Ataxia in Cheetah Cubs.* University College, Dublin, Ireland, June 1999, 10-11.

2. AFRICAN MAMMALS DATABANK
[http://www.gisbau.uniroma1.it/amd/homespec.html], consulté le 10/09/2006.

3. AMERICAN ZOO AND AQUARIUM ASSOCIATION
[http://aza.org/ConScience/ConScienceSSPfact/], consulté le 10/09/2006.

4. APPEL M.J.G., YATES R.A., FOLEY G.L., BERNSTEIN J.J., SANTINELLI S., SPELMAN L.H., *et al.*. (1994)
Canine distemper in lions, tigers and leopards in North America. *Journal of Veterinary Diagnostic and Investigation*, **6**: 277-288.

5. ARNOLD C. (2004)
La reproduction du guépard et du lion. Thèse de Médecine Vétérinaire, Ecole Nationale Vétérinaire d'Alfort.

6. AVERBECK G.A., BJORK K.E., PACKER C., HERBST L. (1990)
Prevalence of hematozoan in lions (*Panthera leo*) and cheetahs (*Acinonyx jubatus*) in Serengeti National Park and Ngorongoro Crater, Tanzania. *Journal of Wildlife Diseases*, **26**: 392-394.

7. BACKUES K.A., HOOVER J.P., CAMPBELL G.A. *et al*. (1997)
Chronic fasting hyperlipidemia in a cheetah (*Acinonyx jubatus*) and normal fasting lipoprotein levels for the species. *In: Proceedings of the annual conference of the AAZV*. Houston, Texas, October 26-30, 1997, 83-86.

8. BACKUES K.A., HOOVER J.P., BAUER J.E., CAMPBELL G.A., BARRIE M.T. (1997)
Hyperlipidemia in four related male cheetahs (*Acinonyx jubatus*). *Journal of Zoo and Wildlife Medicine*, **28**(4): 476-480.

9.BACKUES K.A., HOOVER J.P., BAUER J.E., BARRIE M.T., MCCANN J., CITINO S., WALLACE R. (1997)
Serum lipoprotein, thyroid hormone and resting cortisol levels in normal cheetahs (*Acinonyx jubatus*). *Journal of Zoo and Wildlife Medicine*, **28**(4): 404-406.

10. BARON T., BELLI P., MADEC J.Y., MOUTOU F., VITAUD C., SAVEY M. (1997)
Spongiform encephalopathiy in an imported cheetah in France. *The Veterinary Record*, **141**: 270-271.

11. BAUER G.A. (1998)
Cheetah-running blind. *In: Proceedings of a Symposium on Cheetahs as Game Ranch Animals*. Onderstepoort, South Africa, 23-24 October 1998,106-108.

Rapport-gratuit.com
LE NUMERO 1 MONDIAL DU MÉMOIRES

12. BAXBY D., ASHTON D.G., JONES D., THOMSETT L.R., DENHAM E.M. (1979)
Cowpox virus infection in unusual hosts. *The Veterinary Records*, **104**(8): 175.

13. BEEHLER B.A. (1982)
Oral therapy for nasal cryptococcosis in a cheetah. *Journal of the American Veterinary Medical Association*, **181**(11): 1400-1401.

14. BEHLERT O. (1989)
Fallbericht : Pankreatitis als Todesursache bei einem Geparden. *Kleintierpraxis*, **34**: 175-177.

15. BERNSTEIN J.J. (1979)
Cryptococcus osteomyelitis in a cheetah. *Feline Practice*, **9**(5): 23-25.

16. BERRY W.L., JARDINE J.E., ESPIE I.W. (1997)
Pulmonary cryptococcoma and cryptococcal meningoencephalomyelitis in a king cheetah (*Acinonyx jubatus*). *Journal of Zoo and Wildlife Medicine*, **28**(4): 485-490.

17. BEUGNET F., BOURDOISEAU G., DANG H. (2004)
Abrégé de parasitologie clinique des carnivores domestiques. Volume 1-Parasitoses digestives. 1ère ed : Kalianxis. 266p.

18. BOLTON L.A., MUNSON L. (1999)
Glomerulosclerosis in Captive Cheetahs (*Acinonyx jubatus*). *Veterinary Pathology*, **36**: 14-22.

19. BOLTON L.A., LOBETTI R.G., EVEZARD D.N., PICARD J.A., NESBIT J.W , VAN HEERDEN J. *et al.* (1999)
Cryptococcosis in captive cheetah (*Acinonyx jubatus*): two cases. *Journal of the South African Veterinary Association*, **70**(1): 35-39.

20. BOOMKER J., HENTON M.M. (1980)
Pseudotuberculosis in a cheetah (*Acinonyx jubatus*). *South African Journal of Wildlife Research*, **10**: 63-66.

21. BOSMAN A.M., VENTER E.H., COLLINS N., PENZHORN B.L. (2005)
New *Babesia* parasites in cheetahs and other wild felids. *Journal of the South African Veterinary Association*, **76**(3): 173-174.

22. BOULOUIS H.J. (2005)
Bactériologie médicale. Polycopié. Ecole Nationale Vétérinaire d'Alfort, Unité Pédagogique d'Immunologie, de Microbiologie et de Pathologie Générale. 112p.

23. BRADLEY D. (1999)
A genetic basis for ataxia in cheetahs? *In:* CALLANAN J.J., MUNSON L., and STRONACHN (eds.). *In: Report of Workshop on Ataxia in Cheetah Cubs.* University College, Dublin, Ireland, June 1999, 23-24.

24. BRAND D.J. (1981)
Captive propagation at the national zoological gardens of South Africa Pretoria. *International Zoo Yearbook*, **21**: 107-112.

25. BRIGGS M.B., OTT R.L. (1986)
Feline leukemia virus infection in a captive cheetah and clinical and antibody response of six captive cheetahs to vaccination with a subunit feline leukemia virus vaccine. *Journal of the American Veterinary Medical Association*, **189**(9): 1197-1199.

26. BRIGGS M.B., EVERMANN J.F., MCKEIRNAN A.J. (1986)
Feline infectious peritonitis. *Feline Practice,* **16**(2): 13-16.

27. BROOMHALL L.S., MILLS M.G., DU TOIT J.T. (2003)
Home range and habitat use by cheetahs (*Acinonyx jubatus*) in the Kruger National Park. *Journal of Zoology*, **261**: 119-128.

28. BROWN E.W., OLMSTED R.A., MARTENSON J.S., O'BRIEN S.J. (1993)
Exposure to FIV and FIPV in wild and captive cheetahs. *Zoo Biology*, **12**: 135-142.

29. BROWN E.W. MITHTHAPALA S., O'BRIEN S.J. (1993)
Prevalence of exposure to feline immunodeficiency virus in exotic felids species. *Journal of Zoo and Wildlife Medicine*, **24**(3): 357-364.

30. BUSH M., HOWARD J., BROWN J.L., BARONE M.A., COOPER K.A., WILDT D.E. (1992)
Reproductive status of cheetahs (*Acinonyx jubatus*) in north american zoos: the benefits of physiological surveys for strategic planning. *In: Proceedings of joint conferences of the annual meeting of the AAZW and the AAWV*. Oakland, California, November 15-19, 1992, 149-150.

31. BUTTON C., MELTZER D.G.A., MÜLDERS M.S.G. (1981)
The electrocardiogram of the cheetah (*Acinonyx jubatus*). *Journal of the South African Veterinary Association*, **52**(3): 233-235.

32. CALIGIURI R., CARRIER M., JACOBSON E.R., BUERGELT C.D. (1988)
Corneal squamous cell carcinoma in a cheetah (*Acinonyx jubatus*). *Journal of Zoo and Wildlife Medicine*, **19**(4): 219-222.

33. CANNON J. (1974)
Toxoplasmosis in cheetahs. *In: Proceedings of the annual meeting of the AA ZV*. 1974, 24-25.

34. CARDY R.H., BOSTROM R.E. (1978)
Multiple splenic myelolipomas in a cheetah (*Acinonyx jubatus*). *Veterinary Pathology*, **15**: 556-558.

35. CARO T.M. (1994)
The natural history of Cheetahs. In: *Cheetahs of the Serengeti plains*, Chicago, University of Chicago Press, 30-47.

36. CARSTENS A., KIRBERGER R.M., SPOTSWOOD T., WAGNER W.M., GRIMBEEK R.J. (2006)
Ultrasonography of the liver, spleen, and urinary tract of the cheetah (*Acinonyx jubatus*). *Veterinary Radiology & Ultrasound*, **47**(4): 376-383.

37. CATFOLK SPECIES ACCOUNTS: CHEETAH (ACINONYX JUBATUS).-NORTH AMERICA AND SOUTHWEST ASIA.
[http://lynx.uio.no/lynx/catsgportal/cat-website/catfolk/jubnsaf2.htm], consulté le 02/02/2006.

38. CHATFIELD J., CITINO S., MUNSON L., KONOPKA S. (2004)
Validation of the ^{13}C-urea breath test for use in cheetahs (*Acinonyx jubatus*) with *Helicobacter*. *Journal of Zoo and Wildlife Medicine*, **35**(2):137-141.

39. CHEADLE M.A., SPENCER J.A., BLAGBURN B.L. (1999)
Seroprevalences of *Neospora caninum* and *Toxoplasma gondii* in nondomestics felids from southern Africa. *Journal of Zoo and Wildlife Medicine*, **30**(2): 248-251.

40. CHEETAH CONSERVATION FUND
[http://cheetah.org/], consulté le 01/02/2006.

41. CITES
[http://www.cites.org/fra/index.shtml], consulté le 20/02/2006.

42. CITINO S.B. (1995)
Chronic, intermittent *Clostridium perfringens* enterotoxicosis in a group of cheetahs (*Acinonyx jubatus*). *Journal of Zoo and Wildlife Medecine*, **26**(2): 279-285.

43. CITINO S.B., MUNSON L. (2005)
Efficay and long-term outcome of gastritis therapy in cheetahs (*Aninonyx jubatus*). *Journal of Zoo and Wildlife Medicine*, **36**(3):401-416.

44. CLYDE V.L., RAMSAY E.C., BEMIS D.A. (1997)
Fecal shedding of *Salmonella* in exotic felids. *Journal of Zoo and Wildlife Medecine*, **28**(2): 148-152.

45. COLLETT M.G., POMROY W.E., GUILFORD W.G., JOHNSTONE A.C., BLANCHARD B.J., MIRAMS S.G. (2000)
Gastric *Ollulanus tricuspis* infection identified in captive cheetahs (*Acinonyx jubatus*) with chronic vomiting. *Journal of the South African Veterinary Medical Association*, **71**: 251-255.

46. CRAWSHAW G.J., BROWN J.L., GOODROWE K. L. (1991)
Investigation of infertility in a male cheetah (*Acinonyx jubatus*). *Journal of Zoo and Wildlife Medicine*, **22**(1): 119-124.

47. CRESPEAU F. (1999)
Pathologie des cellules. Pathologie des substances tissulaires interstitielles. Pathologie des systèmes pigmentaires. (Tome 1). Polycopié. Ecole Nationale Vétérinaire d'Alfort, Unité Pédagogique d'Histologie, Embryologie et Anatomie-Pathologique vétérinaire. 135p..

48. DE CARVALHO V.A., COUTINHO S.D.A., FILONI C., PEREIRA A.P.C., CORREA S.H., TEIXEIRA R.H., CATAO-DIAS J.L. (2004)
Serosurvey for feline leukemia virus and lentiviruses in captive felids at fundação parquet zoológico de São Paulo, São Paulo State, Brazil. *2004 Proceedings of AAZW, AAWV, WDA joint conferences*, 538-539.

49. DIERENFELD E.S (1993)
Nutrition of captive cheetahs: Food compositions and blood parameters. *Zoo biology*, 12: 143-150.

50. EATON R.L. (1982)
The cheetah: the biology, ecology and behavior of an endangered species. Van Nostrand Reinhold, New York, 178 pp.

51. EATON K.A., RADIN M.J., KRAMER L., WACK R., SHERDING R., KRAKOWKA S. *et al*. (1991)
Gastric spiral bacili in captive cheetahs. *Scandinavian Journal of Gastroenterology*, **81**: 38-42.

52. EATON K.A., RADIN M.J., KRAMER L., SHERDING R., KRAKOWKA S., FOX J.G. *et al* (1993)
Epizootic gastritis associated with gastric spiral bacilli in cheetahs (*Acinonyx jubatus*). *Veterinary Pathology*, **30**: 55-63.

53. EATON K.A., DEWHIRST F.E., RADIN M.J., FOX J.G., PASTER B.J., KRAKOWKA S. *et al.* (1993)
Helicobacter acinonyx sp. nov. isolated from cheetahs with gastritis. *International Journal of Systematic Bacteriology*, **43**: 99-106.

54. EATON K.A., RADIN M.J., KRAKOWKA S. (1995)
An animal model of gastric ulcer due to bacterial gastritis in mice. *Veterinary Pathology*, **32**: 489-497.

55. EBEDES H. (1976)
Anthrax epizoonotics in Etosha National Park. *Madoqua*, **10**: 99-118.

56. ERVIN A.M., JUNGE R.E., MILLER E., THORNBURG L.P. (1988)
Hemangiosarcoma in a cheetah (*Acinonyx jubatus*). *Journal of Zoo Animal Medecine*, **19**(3): 143-145.

57. EVERMANN J.F., ROELKE M.E., BRIGGS M.B. (1986)
Feline coronavirus infections of cheetas. *Feline Practice*, **16**(3): 21-30.

58. EVERMANN J.F., HEENEY J.L., ROELKE M.E., MCKEIRNAN A.J., O'BRIEN S.J. (1988)
Biological and pathological consequences of FIP infection in the cheetahs. *Archives of Virology*, **102**:155-171.

59. EVERMANN J.F., MCKEIRNAN A.J. (1991)
Infectious disease surveillance in the cheetah with primary emphasis upon feline coronavirus and feline herpesvirus infections. *In: Proceedings of the annual meeting of the American Association of Zoo Veterinarians*, Calgary, Canada, Septembre 28-October 3, 1991, 191-195.

60. EVERMANN J.F., LAURENSON M.K., MCKEIRNAN A.J., CARO T.M. (1993)
Infectious disease surveillance in captive and free-ranging cheetahs: an integral part of the Species Survival Plan. *Zoo Biology*, **12**: 125-133.

61. FITCH H.M., FAGAN D.A. (1982)
Focal Palatine Erosion associated with dental malocclusion in captive cheetahs. *Zoo Biology*, **1**: 295-310.

62. GASS H. (1987)
Exotische Katzen. *In: Krankenheiten der Wildtiere*, K.Gabrisch and P.Zwart (eds.). Schülter-sche, Hannover, Germany.Pp. 45-47

63. GIFFORD D.H., SHANE S.M., SMITH R.E. (1985)
Prevalence of *Campylobacter jejuni* in Felidae in Baton Rouge, Louisiana. *International Journal of Zoonose*, **12**: 67-73.

64. GILLESPIE D., FOWLER M. (1984)
Lymphocytic-plasmatytic colitis in two cheetahs. *Journal of the American Veterinary Medical Association*, **185**(11): 1388-1389.

65. GILLESPIE D., SCHMEITZEL L., FOWLER M. (1983)
Possible food hypersensibility in two cheetahs (*Acinonyx jubatus*). *In: Proceedings of the annual meeting of the AA ZV*. Tampa, Florida, October 24-27, 1983,

66. GOERITZ F., MALTZAN J., HERMES R. *et al.*. (1999)
Transrectal ultrasound evaluation of cheetahs. *In: Proceedings of the annual meeting of the AAZV*. Columbus, Ohio, October 9-14, 1999, 194-195.

67. GOOD K.M., MAROBELA C., HOUSER A.M. (2005)
A report of anthrax in cheetahs (*Acinonyx jubatus*) in Botswana. *Journal of the South African Veterinary Association*, **76**(4): 186.

68. GOSSELIN S.J., LOUDY D.L., TARR M.J., BALISTRERI W.F., SETCHELL K.D.R., JOHNSTON J.O. *et al*. (1988)
Veno-occlusive disease of the liver in captive cheetah. *Veterinary Pathology*, **25**: 48-57.

69. GOSSELIN S.J., SETCHELL K.D.R., HARRINGTON G.W., WELSH M.B., PYLYPIW H., KOZENIAUSKAS R. *et al*. (1989)
Nutritional considerations in the pathogenesis of hepatic veno-occlusive disease in captive cheetahs. *Zoo Biology*, **8**: 339-347.

70. GUERIN L.A. (1999)
Juvenile ataxia in captive bred cheetahs at Fota Wildlife Park. *In:* CALLANAN J.J., MUNSON L., and STRONACH N (eds.). *In: Report of Workshop on Ataxia in Cheetah Cubs*. University College, Dublin, Ireland, June 1999, 6-9.

71. HACKENDAHL N.C., CITINO S.B. (2005)
Radiographic Kidney Measurements in Captive Cheetahs (*Acinonyx jubatus*). *Journal of Zoo and Wildlife Medicine*, **36**(2): 321-322.

72. HAEFNER M., BURKE T.J., KITCHELL B.E., LAMONT L.A, SCHAEFFER D.J., BEHR M. *et al.* (2003)
Identification of *Haemobartonella felis* (*Mycoplasma haemofilis*) in captive nondomestic cats. *Journal of Zoo and Wildlife Medicine*, **34**(2): 139-143.

73. HAFNER A., SCHMIDT P., HANICHEN T., SCHMAHL W. (1996)
Degenerative Myelopathie bei Geparden (*Acinonyx jubatus*). *Berliner und Munchener Tierarztliche Wochenschrift*, **109**: 403.

74. HALL HOLDER E., CITINO S.B., BUSINGA N., CARTIER L., BROWN S.A. (2004)
Measurement of glomerular filtration rate, renal plasma flow, and endogenous creatinine clearance in cheetahs (*Acinonyx jubatus jubatus*). *Journal of Zoo and Wildlife Medicine*, **35**(2): 175-178.

75. HARRISSON T.M., SIKARSKIE J., KITCHELL B., KIUPEL M., FITZGERALD S.D., GARNER M.M., RAYMOND J.T. (2004)
Diagnosis and treatment of lymphoma in selected exotics felids. *In: Proceedings of the annual meeting of the AAZV, AAWV, WDA joint conference*, 174-175.

76. HASSLINGER M.A., WITTMAN F.X., WIESNER H., RIETSHEL W. (1982)
On the incidence of *Ollulanus tricuspis* (Leuckart, 1865) in Felidae of zoological garden. *Veterinary Medecine Review*, **2**: 220-228.

77. HEENEY J.L., EVERMANN J.F., MCKEIRNAN A.J., MARKER-KRAUS L., ROELKE M.E., BUSH M. *et al.* (1990)
Prevalence and implication of feline coronavirus infections of captive and free-ranging cheetahs (*Acinonyx jubatus*). *Journal of Virology*, **64**(5): 1964-1972.

78. HORAK I.G., BRAACK L.E.O., FOURIE L.J., WALKER J.B. (2000)
Parasites of domestic and wild animals in South Africa. XXXVIII. Ixodid ticks collected from 23 wild carnivores species. *Onderstepoort Journal of Veterinary Research*, **67**: 239-250.

79. HUSNI M.M., RAMA-KUMAR J.S. (1990)
Treatment of compound fracture of radius and ulna in a male cheetah (*Acinonyx jubatus*). *Indian Journal of Veterinary Surgery*, **11**: 35-37.

80. INGH T.S.G.A.M., ZWART P., HELDSTAB A. (1981)
Veno-occlusive disease (VOD) of the liver in cheetah's and snowleopards. *Schweizer Archiv für Tierheilkunde*, **123**(6): 323-327.

81. ISIS (2002)
International Species Information System: Physiologic values on captive wildlife, Apple Valley, Minnesota.

82. IUCN (2006)
2006 IUCN Red List of Threatened Species. Dernière mise à jour le 03/11/2006. [www.iucnredlist.org]. Downloaded on 29 August 2006.

83. JACKSON P. (1998)
Asiatic cheetah in Iran. *Cat news*, **28**: 2-3.

84. JÄGER H.G., BOOKER H.H., HÜBSCHLE O.J.B. (1990)
Anthrax in cheetahs (*Acinonyx jubatus*) in Namibia. *Journal of Wildlife Diseases*, **26**(3):423-424.

85. JANSSENS L.A., DE MEURICHY W., JANSSENS D.M.L. (1994)
Surgical correction of patellar luxation in a cheetah (*Acinonyx jubatus*). *Journal of Zoo and Wildlife Medicine*, **25**(3): 466-471.

86. JENG C.R., LIU S.K., LAI R.Y., CHIU Y.C. (1988)
Case report of *Ollulanus tricuspis* infection in cheetahs (*Acinonyx jubatus*) [in Chinese]. *Journal of the Chinese Society Veterinary Science*, **14**: 253-257.

87. JOHNSON H.J., WOLF A.M., JENSEN J.M., FOSSUM T., ROHN D., GREEN R.W., WILLARD M. (1997)
Duodenal perforation in a cheetah (*Acinonyx jubilatus*). *Journal of Zoo and Wildlife Medicine*, **28**(4): 481-484.

88. JONES O.G. (1953)
Tuberculosis in a cheetah: the use of antibiotics and modern chemotherapeutic agents. *The Veterinary Record*, **65**: 453-454.

89. JUNGE R.E., MILLER R.E., BOEVER W.J., SCHERBA G., SUNDBERG J. (1991)
Persistent cutaneous ulcers associated with feline herpesvirus type 1 infection. *Journal of the American Veterinary Medical Association*, **198**(6): 1057-1058.

90. KEET D.F., KRIEK N.P.J., PENRITH M.L., MICHEL A., HUCHZERMEYER H. (1996)
Tuberculosis in buffaloes (*Syncerus caffer*) in the Kruger National Park: Spread of the disease to other species. *Onderstepoort Journal of Veterinary Research*, **63**: 239-244.

91. KELLY P.J., ROONEY J.J.A., MARSTON E.L., JONES D.C., REGNERY R.L. (1998)
Bartonella henselae isolated from cats in Zimbabwe. *Lancet*, **351**: 1706.

92. KENNEDY M., CITINO S., DOLORICO T., MCNABB A.H., MOFFAT A.S., KANIA S. (2001)
Detection of feline coronavirus infection in captive cheetahs (*Acinonyx jubatus*) by polymerase chain reaction. *Journal of Zoo and Wildlife Medicine*, **32**(1): 25-30.

93. KENNEDY-STOSKOPF S. (1999)
Emerging viral infections in large cats. *In*: FOWLER M.E. and MILLER R.E. editors. *Zoo and Wild Animal Medecine: Current Therapy 4*. Ed. 4. WB Saunders Co., Philadelphia, Pennsylvania. Pp. 401-410

94. KIMBER K., PYE G.W., DENNIS P.M. *et al.* (2001)
Diaphragmatic hernias in captive cheetahs (*Acinonyx jubatus*). *In: Proceedings of AAZV, AAWV, ARAV, NAZWV Joint Conference*, Oralndo, Florida, September 18-23, 2001, 151.

95. KINGDON J. (19977)
Cheetahs (*Acinonyx jubatus*). *East African Mammals*, Vol. 3A. Academic Press, New York, 476 p.

96. KIRKWOOD J.K., CUNNINGHAM A.A. (1994)
Epidemiological observations on spongiform encephalopathies in captive wild animals in te British Isles. *The Veterinary Record*, **135**: 269-303.

97. KIRKWOOD J.K., CUNNINGHAM A.A., FLACH E.J., THORNTON S.M., WELLS G.A.H. (1995)
Spongiform encephalopathy in another captive cheetah (*Acinonyx jubatus*): evidence for variation in susceptibility or incubation periods between species?. *Journal of Zoo and Wildlife Medicine*, **26**(4): 577-582.

98. KORNEEVA V.I. (1984)
Outbreak of rhinotracheitis in cheetah in Moskow-Zoo. *Verh. Int. Symp. Erkrankungen Zoo Tiere*, **26**: 331-334.

99. KOTSCH V., KÜBBER-HEISS A., URL A., WALZER C., SCHMIDT P. (2002)
Krankheiten der Zoogeparden (*Acinonyxjubatus*) innerhalb des Europäischen Erhaltungszuchtprogramms (EEP): eine retrospektive pathohistologische Studie über 22 Jahre. *Wiener Tierarztliche Monatsschrift*. **89**(12): 341-350.

100. LA PERLE K.M.D., WACK R., KAUFMAN L., BLOMME E.A.G. (1998)
Systemic candidiasis in a cheetah (*Acinonyx jubatus*). *Journal of Zoo and Wildlife Medicine*, **29**(4): 479-483.

101. LAMBRECHTS N. (1998)
Distal limb fractures in four female king cheetahs. *In: Proceedings of a Symposium on Cheetahs as Game Ranch Animals.* Onderstepoort, South Africa, 23-24 October 1998, 103-105.

102. LANE E., LOBETTI R., BURROUGHS R. (2004)
Treatment with omeprazole, metronidazole and amoxicillin in captive south african cheetahs (*Acinonyx jubatus*) with spiral bacteria infection and gastritis. *Journal of Zoo and Wildlife Medicine*,**35**(1):15-19.

103. LAURENSON M.K., WIELEBNOWSKY M., CARO T.M. (1995)
Extrinsic factors and juvenile mortality in cheetahs. *Conservation Biology*, **9**:13

104. LOBETTI R., PICARD J., ROGERS P. (1999)
Prevalence of Helicobacteriosis and gastritis in semicaptive cheetehs (*Acinonyx jubatus*). *Journal of Zoo and Wildlife Medicine*. **30** (4):492-496.

105. MARKER-KRAUS L. (1997)
Morphological abnormalities reported in namibian cheetahs (*Acinonyx jubatus*). *In: Proceedings of the 50th Anniversary Congress of the WVA and the 2nd African Congress of the WVA*, Session VI: Cheetah Symposium: 9-18.

106. MARKER L. (2006)
2004 International Stusbook Cheetah (*Acinonyx jubatus*). Cheetah Conservation Found, Otjiwarongo, Namibia. 306 p..

107. MARKER L., DICKMAN A.J. (2003)
Morphology, physical condition, and growth of the cheetah (*Acinonyx jubatus jubatus*). *Journal of Mammalogy*, **84**(3): 840-850.

108. MARKER L., DICKMAN A.J. (2004)
Dental anomalies and incidence of palatal erosion in namibians cheetahs (*Acinonyx jubatus jubatus*). *Journal of Mammology*, **85**(1):19-24.

109. MARKER L., MUNSON L., BASSON P.A., QUACKENBUSH S. (2003)
Multicentric T-cell lymphoma associated with feline leukemia virus infection in a captive Namibian cheetah (*Acinonyx jubatus*). *Journal of Wildlife Diseases*, **39**(3) 690-695.

RapportGratuit.com

110. MASSICOT P. (2006)
Animal Info –Cheetah, dernière mise à jour le 21 mars 2006,
[http://animal info.org/species/carnivor/acinjuba.htm], consulté le 29 août 2006.

111. MELTZER D.G.A. (1999)
Medical management of a cheetah breeding facility in South Africa. *In* : FOWLER M.E., MILLER R.E., editors. *Zoo and Wild Animal Medecine*. *Current Therapie*. 4th ed. Philadelphia: W.B. Saunders Company, 415-423.

112. MC CULLY R.M., BASSON P.A., BIGALKE R.D., DE ROS V., YOUNG E. (1975)
Observations on naturally acquired hepatozoonosis of wild carnivores and dogs in the Republic of South Africa. *Onderstepoort Journal of Veterinary Research*, **42**(4): 117-134.

113. MEREDITH A.L., BEASEY A. (1991)
Ivermectin treatment of ascarids in captive cheetahs (*Acinonyx jubatus*). Veterinary Record, **129**: 241-242.

114. MILLWARD I.R., WILLIAMS M.C. (2005)
Cryptococcus neoformans granuloma in the lung and spinal cord of free-ranging cheetah (*Acinonyx jubatus*). *Journal of South African Veterinary Association*, **76**(4): 228-232.

115. MOLIA S., CHOMEL B.B., KASTEN R.W., LEUTENEGGER C.M., STEELE B.R., MARKER L. et al. (2004)
Prevalence or *Bartonella* infection in wild african lions (*Panthera leo*) and cheetahs (*Acinonyx jubatus*). *Veterinary Microbiology*, **100**: 31-41.

116. MOUCHA P., VAHALA J., PTACEK M. (1990)
One case of giardiasis in young cheetahs (*Acinonyx jubatus*). *Erkrankungen der Zootiere*. 233-235.

117. MULHSEIN M., KNIBBE N. (2001)
Acinonyx jubatus, (on line), *Animal Diversity Web*. Accessed August 29, 2006 at
[http://animaldiversity.ummz.umich.edu/site/accounts/information/Acinonyx_jubatus.html]

118. MUNSON L. (1993)
Diseases of Captive Cheetahs (Acinonyx jubatus): Results of the Cheetah Research Council Pathology Survey, 1989-1992. *Zoo biology*, **12**:105-124.

119. MUNSON L., NESBIT J.W., MELTZER D.G.A., COLLY L.P., BOLTON L., KRIEK N.P.J. (1999)
Diseases of captive cheetahs (*Acinonyx jubatus jubatus*) in South Africa: a 20-year retrospective survey. *Journal of Zoo and Wildlife Medicine*, **30**(3) 342-347.

120. MUNSON L., DE LAHUNTA A., CITINO S.B. *et al*. (1999)
Leukoencephalopathy in cheetahs. *In: Proceedinsg of annual conference of the AAZV*. Columbus, Ohio, October 26-30, 1999, 69.

121. MUNSON L., MARKER L., DUBOVI E., SPENCER J.A., EVERMANN J.F., O'BRIEN S.J. (2004)
Serosurvey of viral infections in free-ranging Namibian cheetahs (*Acinonyx jubatus*). *Journal of Wildlife Diseases*, **40**(1), 23-31.

122. MUNSON L., WACK R., DUNCAN M., MONTALI R.J., BOON D., STALIS I. *et al.* (2004)
Chronic eosinophilic dermatitis associated with persistent feline herpes virus infection in cheetahs (*Acinonyx jubatus*). *Veterinary Pathology*, **41**: 170-176.

123. MUNSON L., TERIO K.A., WORLEY M., JAGO M., BAGOT-SMITH A., MARKER L. (2005)
Extinsic factors significantly affect patterns of disease in free-ranging and captive cheetah (*Acinonyx jubatus*) populations. *Journal of Wildlife Diseases*, **41**(3) 542-548.

124. MWANZIA J.M., KOCK R.A., WAMBUA J.M. *et al.* (1995)
An outbreak of sarcoptic mange in free living cheetah (*Acinonyx jubatus*). *In: Proceedings of Joint Conference of AAZV, WDA, AAWZ*. East Lansing, Michigan, August 12-17, 1995, 105-114.

125. NEIFFER D.L. (1999)
Clinical challenge – gastric outlet obstruction in a cheetah (*Acinonyx jubatus*). *Journal of Zoo and Wildlife Medecine*, **31**(4): 552-557.

126. NEIFFER D.L., PARDO A.D. KLEIN E.C. (2000)
Use of pyloroplasty (Y-U) to treat presumed delayed gastric emptying in a cheetah (*Acinonyx jubatus*). *Journal of Zoo and Wildlife Medicine*, 31(4): 552-557.

127. NÖTHLING J.O., KNESL O., IRONS P., LANE E. (2002)
Uterine prolapse with interesting vascular anomaly in a cheetah: a case report. *Theriogenology*, **58**: 1705-1712.

128. NOWELL K., JACKSON P. (1996)
Wild cats: Status Survey and Conservation Action Plan. IUCN/SSC Cat Specialist Group, Gland, Switzerland, 406 p..

129. O'BRIEN S.J., WILDT D.E., GOLDMAN D., MERRIL C.R., BUSH M. (1983)
The cheetah is depauperate in genetic variation. *Science*, **221**: 459-462.

130. O'BRIEN S.J., ROELKE M.E., MARKER L., NEWMAN A., WINKLER C.A., MELTZER D. *et al.* (1985)
Genetic basis for species vulnerability in the cheetah. *Science*, **227**: 1428-1434.

131. O'BRIEN S.J., WILDT D.E., BUSH M. (1986)
Le guépard en péril génétique. *Pour la science*. **105**: 34-42.

132. OFRI R., BARISHAK R.Y., ESHKAR G., AIZENBERG I. (1996)
Feline central retinal degeneration in captive cheetahs (*Acinonyx jubatus*). *Journal of Zoo and Wildlife Medicine*, **27**(1): 101-108.

133. OLMSTED R.A., LANGLEY R., ROELKE M.E., GOEKEN R.M., ADGER-JOHNSON D., GOFF J.P. *et al.* (1992)
Worldwide prevalence of lentivirus infection in wild feline species: epidemiologic and phylogenetic aspects. *Journal of Virology*, **66**(10) 6008-6018.

Rapport-gratuit.com
LE NUMERO 1 MONDIAL DU MÉMOIRES

134. OSOFSKY S.A., HIRSCH K.J., ZUCKERMAN E.E., HARDY W.D. Jr. (1996)
Feline lentivirus and feline coronavirus status of free-ranging lions (*Panthera leo*) , leopards (*Panthera pardus*), and cheetahs (*Acinonyx jubatus*) in Botswana: a regional perspective. *Journal of Zoo and Wildlife Medicine*, **27**(4):453-467.

135. PABLO L.S., YOUNG L., SCHUMACHER J., BAILEY J., KO J.C.H. (1995)
Epidural morphine in a cheetah (*Acinonyx jubatus*) undergoing total hip replacement. *Journal of Zoo and Wildlife Medicine*, **26**(3): 436-439.

136. PALMER A.C., CALLANAN J.J., GUERIN L.A., SHEANAN B.J., STRONACH N., FRANKLIN R.J.M. (2001)
Progressive encephalomyelopathy and cerebellar degeneration in 10 captive-bred cheetahs. *The Veterinary Record*, **149**: 49-54.

137. PAPENDICK R.E., MUNSON L., O'BRIEN T.D., JOHNSON K.H. (1997)
Systemic AA Amyloidosis in Captive Cheetahs (*Acinonyx jubatus*). *Veterinary Pathologie*, **34**: 549-556.

138. PEET R.L., CURRAN J.M. (1992)
Spongiform encephalopathy in an imported cheetah. *Australian Veterinary Journal*, **69**(7): 171.

139. PEIRCE M.A., LAURENSON M.K., GASCOYNE S.C. (1995)
Hepatozoonosis in cheetahs and wild dogs in the Serengeti ecosystem. *African Journal of Ecology*, **33**: 273-275.

140. PENZHORN B.L., BOOTH L.M., MELTZER D.G.A (1994)
Isospora rivolta recovered from cheetahs. *Journal of the South African Veterinary Association*, **65**: 2.

141. PERNIKOFF D.S., BOEVER W.J., GADO M., GILULA L.A. (1986)
Vertebral body fracture in a captive cheetah. *Journal of the American Veterinary Medical Association*, **189**(9): 1199-1200.

142. PERNIKOFF D.S., SUNBERG J.P., MILLER R.E., BOEVER W.J., SCHERBA G. (1986)
Eosinophilic ulcer in association with herpetic dermatitis in sibling cheetahs. *In: Proceedings of the annual meeting of the AA ZV* . Chicago, Illinois, November 2-6, 1986, 145.

143. PERRIN C. (2003)
Reproduction des guépards femelles en captivité: étude comportementale et suivi des stéroïdes fécaux. Thèse de Médecine Vétérinaire, Ecole Nationale Vétérinaire de Nantes.

144. PETTAN-BREWER C. K., LOWENSTINE L.J. (1999)
Intrahepatic cysts and hepatic neoplasms in felids, ursids and other zoo and wild animals. *In*: FOWLER and MILLER, editors. *Zoo and Wild Animal Medecine: Current Therapy 4*. Ed. 4. WB Saunders Co., Philadelphia, Pennsylvania. Pp. 423-429.

145. PFEIFER M.L., EVERMANN J.F., ROELKE M.E., GALLINA A.M., OTT R.L., MCKEIRNAN A.J. (1983)
Feline infectious peritonitis in a captive cheetah. *Journal of the American Veterinary Medical Association*, **183**(11): 1317-1319.

146. PHILLIPS J.A. (1993)
Bone consumption by cheetahs at undisterbed kills: evidence for a lack of Focal-Palatine Erosion. *Journal of Mammalogy*, **74**(2):487-492.

147. PHILLIPS J.A., WORLEY M.B., MORSBACH D., WILLIAMS T.M. (1991)
Relationship among diet, growth and occurence of focal palatine erosion in wild-caught captive cheetah. *Madoqua*, **18**(2): 79-83.

148. PICARD J.A., LANE E., LOUW M. (1998)
Cryptococcosis in cheetahs. In: Penzhorn B.L. (ed.), *Proceedings of a symposium on cheetahs as game ranch animals*. Onderstepoort, South Africa, 23-24 October 1998, 136-141.

149. PORTER S.L., SIMMONS R.L. (1977)
The surgical repair of a fractured fibular tarsal bone in a cheetah. *Journal of Zoo and Wildlife Medicine*, **8**: 20-21.

150. PRESNELL K.R., DINGWALL J.S., ROBINS G.M. (1973)
Tension band wiring of fractured tuber calcanei in a cheetah. *Journal of the American Veterinary Medical Association*, **163**(6): 549-550.

151. QUENEY G. (2006)
La génomique au service du guépard. *In : Troisième Congrès International Francophone sur les Animaux Sauvages et exotiques*. Paris, France, 30 mars-2 avril 2006.

152. REICHARD T.A., ROBINSON P.T., ENSLEY P.K. *et al.* (1981)
Pancreatitis in a cheetah (*Acinonyx jubatus*). *In: Proceedings of the American Association of Zoo Veterinarians*. Seattle, Washington, 1981, 78-80.

153. ROELKE-PARKER M.E., MUNSON L., PACKER C., KOCK R., CLEAVELAND S., CARPENTER M. et al. (1996)
A canine distemper virus epidemic in Serengeti lions (*Panthera leo*). *Nature*, **379**: 441-445.

154. ROTHSCHILD B.M., ROTHSCHILD C., WOODS R.J. (1998)
Inflammatory arthritis in large cats: an expanded spectrum of spondylarthropathy. *Journal of Zoo and Wildlife Medicine*, **29**(3): 279-284.

155. SALLE M.A. (1991)
Le guépard: étude zoologique en liberté, maintien en captivité. Thèse de Médecine Vétérinaire, Nantes, n°67, 95p.

156. SCHALLER G.B. (1968)
Hunting behaviour of the cheetah in the Serengeti National Park, Tanzania. *East African Wildlife Journal*, **6**: 95-100.

157. SCHUMACHER J., SNYDER P., CITINO S.B., BENNETT R.A., DVORAK L.D. (2003)
Radiographic and electrocardiographic evaluation of cardiac morphology and function captive cheetahs (*Acinonyx jubatus*). *Journal of Zoo and Wildlife Medicine*, **34**(4): 357-363.

158. SETCHELL K.D.R., GOSSELIN S.J., WELSH M.B., JOHNSTON J.O., BALISTRERI W.F., KRAMER L.W., DRESSER B.L., TARR M.J. (1987)
Dietary Estrogens- A probable cause of infertility and liver disease in captive cheetahs. *Gastroenterology*, **93**: 225-233.

159. SMITHSONIAN NATIONAL ZOOLOGICAL PARK (2003)
Spotlight on Zoo Science:The Cheetah Challenge – National Zoo FONZ.url [en-ligne], Mise à jour le 12 Mai 2003
[http://nationalzoo.si.edu/ConservationAndScience/SpotlightOnScience/wildtd20030512.cfm], consulté le 06/12/2006.

160. SPENCER J.A. (1991)
Lack of antibodies to coronaviruses in a captive cheetah (*Acinonyx jubatus*) population. *Journal of the South African Veterinary Association*, **62**(3): 124-125.

161. STEINEL A., MUNSON L., VAN VUUREN M., TRUYEN U. (2000)
Genetic characterization of feline parvovirus sequences from various carnivores. *Journal of General Virology*, **81**:345-350.

162. STORMS T.N., CLYDE V.L., MUNSON L., RAMSAY E.C. (2003)
Blastomycosis in nondomestics felids. *Journal of Zoo and Wildlife Medicine*, **34**(3): 231-238.

163. TERIO K.A., CITINO S.B. (1997)
The use of fractional excretion for early diagnosis of renal damage in cheetahs (*Acinonyx jubatus*). *In: Proceedings of the annual conference of AAZV*. Houston, Texas, October 26-30 1997, 266-268.

164. TERIO K.A., CITINO S.B., BROWN J.L. (1999)
Fecal cortisol metabolite analysis for noninvasive monitoring of adrenocortical function in the cheetah (*Acinonyx jubatus*). *Journal of Zoo and Wildlife Medicine*. **30**(4): 484-491.

165. TERIO K.A., SOLNICK J.V., MUNSON L., MARKER L. (2000)
Gastritis in captive cheetahs: Helicobacter or host immune response. *In: Proceedings of joint conference of the AAZV and the IAAAM*. New Orleans, Louisiana, September 17-21, 159.

166. TERIO K.A., MARKER L., MUNSON L. (2004)
Evidence for chronic stress in captive but not free-ranging cheetahs (*Acinonyx jubatus*) bases on adrenal morphology and function. *Journal of Wildlife Diseases*, **40**(2): 259-266.

167. TERIO K.A., MUNSON L., MARKER L., ALDRIDGE B.M., SOLNICK J.V. (2005)
Comparison of *Helicobacter* spp. in cheetahs (*Acinonyx jubatus*) with and without gastritis. *Journal of Clinical Microbiology*, **43**(1):229-234.

168. TERREL S.P., FONTENOT K.D., MILLER M.A., WEBER M.A. (2003)
Chylous ascites in a cheetah (*Acinonyx jubatus*) with a venoocclusive liver disease. *Journal of Zoo and Wildlife Medicine*, **34**(4): 380-384.

169. TEUNISSEN G.H.B. (1977)
Hernia hiatus oesophagei. *Kleintier-Praxis*, **22**: 88-91.

170. THEVENIN C. (1996)
Fertilité du guépard mâle: étude bibliographique. Thèse de Médecine Vétérinaire, Ecole Nationale Vétérinaire de Lyon.

171. THOMSON N.L., SABINE M., HYNE R.H.J. (1971)
Herpesvirus isolated from cheetahs. *Australian Veterinary Journal*, **47**:458.

172. TURNBULL P.C.B., TINDALL B.W., COETZEE J.D., CONRADIE C.M., BULL R.L., LINDEQUE P.M., HUBSCHLE O.J.B. (2004)
Vaccine-induced protection against anthrax in cheetah (*Acinonyx jubatus*) and black rhinoceros (*Diceros bicornis*). *Vaccine*, **22**: 3340-3347.

173. UNE Y., UCHIDA C., KONISHI M., UI T., KAWAKAMI S., ITO S., NOMURA Y. (2001)
Pathological study of cheetahs (*Acinonyx jubatus*) dying in captivity in Japan. *Veterinary Pathology*, **38**: 585.

174. VALICEK L., SMID B., VAHALA J. (1993)
Demonstration of parvovirus in diarrhoeic african cheetahs (*Acinonyx jubatus Schreber, 1775*). *Veterinarni Medicina*, **38**(4): 245-249.

175. VAN DE WERKEN H. (1968)
Cheetahs in captivity. Preliminary report on cheetahs in zoos and in Africa. *Der Zoologische Garten*, **35**: 156-160.

176. VAN RENSBURG I.B.J., SILKSTONE M.A. (1984)
Concomitant feline infectious peritonitis and toxoplasmosis in a cheetah (*Acinonyx jubatus*). *Journal of the South African Veterinary Association*, 55(4): 205-207.

177. VAN VUUREN M., GOOSEN T., ROGERS P. (1999)
Feline herpesvirus infection in a group of semi-captive cheetahs. *Journal of the South African Veterinary Association*, **70**(3):132-134.

178. VENTER E.H., VAN VUUREN M., CARSTENS J., VAN DER WALT M.L., NIEUWOUDT B., STEYN H. *et al.* (2003)
A molecular epidemiologic investigation of *Salmonella* from a meat source to the feces of captive cheetah (*Acinonyx jubatus*). *Journal of Zoo and Wildlife Medecine*, **34**(1): 76-81.

179. WACK R.F. (1999)
Gastritis in Cheetahs. *In* : FOWLER M.E., MILLER R.E., editors. *Zoo and Wild Animal Medecine*. *Current Therapie*. 4th ed. Philadelphia: W.B. Saunders Company, 458-460.

180. WACK R.F. (2005)
Felidae. *In*: FOWLER M.E., MILLER R.E., editors. *Zoo and Wild Animal Medecine. Current Therapie*. 5th ed. Philadelphia: W.B. Saunders Company, 491-501.

181. WACK R.F., KRAMER L.W., CUPPS W. (1992)
Griseofulvine toxicity in four cheetahs (*Acinonyx jubatus*). *Journal of Zoo and Wildlife Medicine*, **23**(4): 442-446.

182. WACK R.F.,EATON K.A., KRAMER L.W. (1997)
Treatment of gastritis in cheetahs (*Acinonyx jubatus*). *Journal of Zoo and Wildlife Medicine*, **28**(3): 260-266.

183. WADSWORTH P.F., JONES D.M. (1980)
Myelolipoma in the liver of a cheetah. *Journal of Zoo Animal Medicine*, **11**: 75-76.

184. WALZER C. (1994)
Nodülare Lipomatose-"Myelolipome"- in der Milz des Gepards (*Acinonyx jubatus*). *Wiener Tierarztliche Monatsschrift*, **81**: 24.

185. WALZER C., HITTMAIR K. (1994)
Ultrasonic diagnosis of so-called splenic myelolipomas in cheetah; a relevant diagnostic aid? *Verhandlungsbericht Erkrankungen Zootiere*, **36**: 123-126.

186. WALZER C., KÜBBER-HEISS A. (1995)
Progressive hind limb paralysis in adult cheetahs (*Acinonyx jubatus*). *Journal of Zoo and Wildlife Medicine*, **26**(3): 430-435.

187. WALZER C., HITTMAIR K., WALZER-WAGNER C. (1996)
Ultrasonographic identification and characterization of splenic nodular lipomatosis or myelolipomas in cheetahs (*Acinonyx jubatus*). *Veterinary Radiology & Ultrasound*, **37**(4): 289-292.

188. WALZER C., KÜBBER-HEISS A., GELBMANN W., SUCHY A., BAUDER B., WEISSENBOCK H. (1998)
Acute hind limb paresis in cheetah (*Acinonyx jubatus*) cubs. *In: Proceedings of the second meeting of the EAZWV*. Chester, United Kingdom, 1998, 267-273.

189. WALZER C., KÜBBER-HEISS A., BAUDER B. (2003)
Spontaneous uterine fibroleiomyoma in a captive cheetah. *Journal of Veterinary Medecine Series A*, **50**: 363-365.

190. WALZER C., URL A., ROBERT N., KÜBBER-HEISS A., NOWOTNY N., SCHMIDT P. (2003)
Idiopathic acute onset myelopathy in cheetah (*Acinonyx jubatus*) cubs. *Journal of Zoo and Wildlife Medicine*, **34**(1): 36-46.

191. WEBER W.J., RAPHAEL B.L., BOOTHE H.W. (1984)
Struvite uroliths in a cheetah. *Journal of the American Veterinary Medical Association*, **185**(11): 1389-1390.

192. WELLS A., TERIO K.A., ZICCARDI M.H., MUNSON L. (2004)
The stress response to environmental change in captive cheetahs (*Acinonyx jubatus*). *Journal of Zoo and Wildlife Medicine*, **35**(1): 8-14.

193. WHITESIDE D.P., CRAWSHAW G.J., WEINKLE T.K. (2000)
Hypokaliemia-induced polymyopathy in an african cheetah (*Acinonyx jubatus jubatus*). *In: Proceedings of joint conference of the AAZV and IAAAM.* New Orleans, Louisiana, September 17-21, 2000, 275-277.

194. WIKIPEDIA, THE FREE ENCYCLOPEDIA-CHEETAH (2007)
Cheetah, dernière mise à jour le 13/01/2007,
[http://en.wikipedia.org/wiki/Cheetah], consulté le 13/01/2007.

195. WIKIPEDIA, THE FREE ENCYCLOPEDIA-KOCH'S POSTULATE (2006)
Koch's postulates, dernière mise à jour le 31/12/2006,
[http://en.wikipedia.org/wiki/Koch%27s_postulates], consulté le 14/01/2007.

196. YAMAMOTO K., CHOMEL B.B., LOWENSTINE L.J., KIKUSHI Y., PHILLIPS L.G., BARR B.C. *et al*. (1998)
Bartonella henselae antibody prevalence in free-ranging and captive wild felids from California, *Journal of Wildlife Disease*, **34**: 56-63.

197. YOUNG E., ZUMPT F., WHYTE I.J. (1972)
Notoedres cati (Herin, 1838) infestation of the cheetah: preliminary report. *Journal of South African Veterinary Medical Association*, **43**(2): 205.

198. ZINKL J.G., MCDONALD S.E. (1981)
Cytauxzoon-like organisms in erythrocytes of two cheetahs. *Journal of the American Veterinary Medical Association*, **179**(11): 1261-1262.

199. ZWART P., VON DER HAGE M., SCHOTMAN A.J.H., DORRESTEIN G.M., RENS J. (1985)
Copper deficiency in cheetah (*Acinonyx jubatus*). *Verhandlungsbericht über die Erkrankungen der Zootiere*, **27**: 253-257.

ANNEXES

Rapport-Gratuit.com

<u>ANNEXE 1</u> : questionnaire envoyé aux vétérinaires de zoos

QUESTIONNAIRE A PROPOS DU GUEPARD

Généralités

- Nombre de guépards actuellement sur le site : mâle(s), femelle(s)

- Nombre total de guépards qui se sont succédés sur le site depuis le premier guépard :

- Nombre de décès pendant la même période :

- Age des guépards : du plus jeune au plus vieux :

- Superficies des enclos :

- Hauteur des clôtures :

- Présence de boxes :

- Alimentation des adultes :
    - quelles viandes :
    - fréquence par semaine :
    - quantité journalière :
    - CMV (fréquence et type) :
- Participez-vous au Programme d'Elevage Européen :

Jeunes

- Nombre de naissances par an :

-Nombre total de naissances :

- Nombre de morts après quelques jours de vie :

- Alimentation des jeunes :
    - artificiel / naturel :
    - âge et transition alimentaire au sevrage :

- Causes principales de mortalité néonatale :

Prophylaxies

- Fréquence et types de vaccins utilisés :

- Réalisez vous des sérologies de contrôle ? Fréquence ? :

- Coprologie : combien de coprologie réalisez-vous par an :

- Quelles sont les espèces de parasites retrouvées en majorité :

Rapport-gratuit.com
LE NUMERO 1 MONDIAL DU MÉMOIRES

Cestodes :
Nématodes :
Protozoaires :

- Quels vermifuges utilisez vous :

- Fréquence et types des traitements anti-parasitaires externes :

- Quelles sont les espèces de parasites externes que vous retrouvez en majorité :

Tiques :
Puces :
Gales :
Dermatophytoses :

Ci-dessous, un tableau pour répertorier les différentes maladies que vous avez rencontrées chez le guépard depuis votre arrivée sur le site. Les cases vides vous permettent de rajouter des affections auxquelles vous auriez été confronté et que je n'aurais pas mentionnées. N'hésitez pas à rajouter des commentaires.

PATHOLOGIE	oui	non	nbr de cas recensés	Traitement(s)	Evolution	Principales lésions observées
Maladies virales						
PIF						
Panleucopénie						
Coryza						
FIV						
FeLV						
Rage						
Affections digestives						
Gastrite à *Helicobacter*						
Maladie véno-occlusive du foie						
Affections pancréatiques						
Accidents : corps étranger…						
Infections bactériennes :						
Salmonella sp.						
Clostridium						

perfringens						
Camopylobacter jejuni						
Urologie						
IRC						
Néphrite interstitielle						
Glomérulosclérose						
Amyloïdose systémique						
Appareil reproducteur mâle						
Appareil reproducteur femelle						
Néoplasies						
Myélolipomes sur rate						
Myélolipomes sur foie						

Système nerveux						
ESB						
Ataxie du jeune						
Ataxie de l’adulte						
Ophtalmologie						
Cardiologie						
Appareil locomoteur						
Fractures						
Anomalies congénitales						
Dents						
Queue						
Membres						

Affections générales						
Toxoplasmose						
Néosporose						
Candidose						
Cryptococcose						
Blastomycose						
Tuberculose						
Pseudotuberculose						
Infections des cellules sanguines						
Piroplasmose (quelles espèces)						
Hépatozoonose						
Hémobartonellose						
Bartonellose						
Affections respiratoires						

Affections des jeunes						
Carences alimentaires						
Infections respiratoires						
Encéphalite						
Omphalophlébite						
Autres						
Traumats						
Infections de blessures						
Intoxications diverses						

<u>ANNEXE 2 a</u> : situation du guépard dans quelques zoos français

	Nbr guépards sur le site	Nbr total	Nbr de décès recensés	Enclos	Hauteur clôture	Boxes	Alimentation adulte	Nbr de naissances	Prophylaxie vaccinale	Protocole vermifuge	Protocole parasites externes
Zoo de Montpellier	2 mâles 1 femelle	>15	11	3 de 600 à 800 m²	2,20 m	4	1,5 kg poulet Sofcanis® diète dimanche	~10 entre 68-78	Pentofel®/an	Panacur® Strongid®	Program® mai-sept Frontline®
Zoo des Sables d'Olonne	1 mâle 1 femelle	5	-	1 de 500 m²	2,50 m	2	2 kg poulet entier, dinde CMV le soir	-	-	Vitaminthe® Drontal P®	Frontline® si besoin
Zoo de Jurques	2 mâles	5	-	1 de 500 m²	2 m	2	1 poulet pdt 5j, 1,5kg bœuf J6 diète J7, CMV J6	-	-	Strongid® Eqvalan® Ivomec®…	-
Zoo d'Amnéville	3 mâles	9	-	1 de 700 m²	3 m	4	1,5 kg poulet lapin 7 j Sofcanis®	-	-	Panacur® Strongid® Ivomec®…	-
Safari parc de Peaugres	5 mâles 8 femelles	120	68	2x500m² 3x400m² 4x250m²	2,50 m	14	1 kg/j sf lundi, Petphos® Sofcanis®	75 moyenne de 5 par an	RC Leucorifelin® chez jeune	Strongid® Eqvalan® Panacur®…	-
Zoo de La Palmyre	1 mâles 6 femelles	66	26	3x140m² 1x350m² 1x1300m²	2,30 m	7+1	1,5kg/j pdt 5j bœuf,lapin,poule Petphos®	46	-	Ivomec® Vitaminthe® Panacur®…	Frontline® si besoin
Zoo de Reynou	2 femelles	6	-	525 m²	2,50 m	1	2 kg tous les j poulet ou lapin	-	Pentofel® Leucorifelin®	Panacur®	Frontline®
Parc de la Haute Touche	1 mâle	4	3	1 de 500 m²	3 m	3	1,5 kg blanc poulet Petphos®	-	-	Strongid® Panacur®	Frontline®
Zoo de Mulhouse	2 femelles	19	10	1x410 m²	1,90 m	3	2kg/animal, poulet, lapin ~50g CMV	-	-	Panacur®, Furexel®	-

<u>ANNEXE 2 b</u> : dénominations communes internationales des médicaments utilisés

Dectomax ® : doramectine

Drontal P ® : praziquantel, pyrantel et febantel

Eqvalan ® : ivermectine

Frontline ® : fipronil

Furexel ® : ivermectine et praziquantel

Ivomec ® : ivermectine

Leucorifelin ® : vaccin félin avec virus atténué de la panleucopénie féline, des glycoprotéines de l'herpèsvirus de type 1 et des protéines du calicivirus

Panacur ® : fenbendazole

Pentofel ® : vaccin contenant le virus inactivé de la panleucopénie féline, calicivirus inactivé, l'herpès virus de la rhinotrachéite féline inactivé, *Chlamydia psittaci* féline inactivée et le virus de la leucémie féline inactivé

Petphos ® : complexe vitaminé avec des acides aminés, des oligo-éléments et des minéraux

Program ® : lufénuron

Sofcanis ® : complexe vitaminé avec des acides aminés, des oligo-éléments et des minéraux

Strongid ® : pyrantel

Synanthic ® : oxfendazole

Vitaminthe ® : oxibendazole et niclosamide

Rapport-Gratuit.com

ANNEXE 3 : résultat d'analyse d'un prélèvement suspect

afssa

Rapport d'essai n°04-311 V

WESTERN BLOT

ESST Autres

Motif Demande : **Suspicion clinique**

Autres destinataires:
Direction des Services Vétérinaires à 17072-LA ROCHELLE Cedex 9
ZOO LA PALMYRE à 17570-LES MATHES

Dr PETIT T
ZOO DE LA PALMYRE
17570-LES MATHES

ORIGINE:

Propriétaire de l'animal: **Non communiqué**
... Demandeur: **Direction des Services Vétérinaires - 17072-LA ROCHELLE Cedex 9**
Vétérinaire Sanitaire: **Dr PETIT T - 17570-LES MATHES**

PRELEVEMENT:

N° de l'animal :	**GUEPARD 7 ANS**	Reférence LVD :	
Référence AFSSA Lyon :	**04-311**	Date de réception :	**29/03/2004**
Date de prélèvement :	**25/03/2004**	Nature du prélèvement :	**cerveau frais**
Nombre d'échantillon :	**1**	Date du résultat :	**07/04/2004**
Date de début de l'essai :	**05/04/2004**	Type d'animal :	

ANALYSE :

Le fragment tissulaire, broyé à 10% dans du sérum glucosé isotonique, est purifié par la méthode d'extraction des SAF après digestion à la protéinase K. Les SAF sont soumises à une électrophorèse en gel de polyacrylamide, et la présence de protéine prion protéinase K résistante est révélée par immunoblot.

REPONSE:

Le prélèvement de tronc cérébral a été analysé par la méthode de western blot après concentration de la protéine prion anormale par ultracentrifugation
Le résultat de cette analyse est positif.
Conclusion: prélèvement positif pour la recherche d'encéphalopathie spongiforme transmissible

Fait à lyon, le **mercredi 7 avril 2004**

Le Directeur de l'AFSSA Lyon
P/O
Didier CALAVAS

Thierry BARON
Chef d'unité Virologie ATNC

REPUBLIQUE FRANCAISE
Agence Française de Sécurité Sanitaire des Aliments
AFSSA Lyon : 31, avenue Tony Garnier, 69364 Lyon cedex 07
Tél. :(33) 04 78 72 65 43 Fax:(33) 04 78 61 91 45

Page 1/1

ANNEXE 4 : résultat d'analyse, recherche d'herpès virose

scanelis

Dr Thierry Petit
Zoo de la Palmyre
17570 Les Mathes
France

RAPPORT D'ANALYSES 01135

PROPRIETAIRE

Nom : Zoo de la Palmyre
Prénom :
Adresse : 17570 Les Mathes

ANIMAL

Espèce : Guépard
Race :
Tatouage : D98E

PRELEVEMENTS

Date de réception : 07/02/2001
Nature – Identification : Cellules conjonctivales – 01135A et Cellules linguales – 01135B

Date de réalisation des analyses : 08/02/2001

Prélèvement	Recherche	Résultat	Technique	Seuil de détection
Cellules conjonctivales	Herpes virus félin de type 1	**Positif**	Nested-PCR	20 copies de génome viral dans le prélèvement
	Calicivirus félin	**Négatif**	RT-PCR + Hybridation sonde Taqman®	100 copies d'ARN rétro-transcrits dans le prélèvement
	Chlamydophila felis et *psittaci*	**Négatif**	PCR + Hybridation sonde Taqman®	100 copies de génome bactérien dans le prélèvement
Cellules linguales	Herpes virus félin de type 1	**Positif**	Nested-PCR	20 copies de génome viral dans le prélèvement
	Calicivirus félin	**Négatif**	RT-PCR + Hybridation sonde Taqman®	100 copies d'ARN rétro-transcrits dans le prélèvement

A Toulouse, le 8 février 2001

Responsables des analyses
Corine Boucraut-Baralon, Catherine Dossin

SCANELIS – Ecole Nationale Vétérinaire de Toulouse - 23 chemin des Capelles – 31076 Toulouse Cedex 3
Téléphone : +33 (0)5 61 19 32 38 - Fax : +33 (0)5 61 19 32 88 – E-mail : scanelis@envt.fr
SAS au capital de 100.000 €- RCS Toulouse B 429 332 018 - SIRET 429 332 018 00010 - Code APE 743B

Rapport-gratuit.com
LE NUMERO 1 MONDIAL DU MÉMOIRES

<u>ANNEXE 5</u> : les postulats de Koch

Les postulats de Koch sont représentés par quatre critères permettant d'établir la relation causale entre un micro-organisme et une maladie. D'abord publiés en 1884 puis réévalués en 1890, ces critères avaient pour but d'établir l'étiologie de l'anthrax et de la tuberculose.

1. L'agent pathogène doit être trouvé chez tous les individus présentant la maladie et pas chez les sujets sains,
2. l'agent pathogène doit être isolé d'un individu malade et croître en culture pure,
3. l'agent pathogène ainsi isolé doit provoquer la même maladie une fois inoculé à un individu sain,
4. l'agent pathogène doit être réisolé à partir de l'individu expérimentalement infecté et correspondre à l'agent originel.

Néanmoins, il est couramment admis que certains agents sont clairement responsables d'une affection sans remplir les 4 critères entièrement, comme le VIH ou le poliovirus qui peuvent être présent chez des individus sains (porteurs asymptomatiques) (195).

Par exemple pour la gastrite à *Helicobacter*, la bactérie est retrouvée dans l'estomac de guépards sains (les guépards sauvages) et n'est pas toujours aisément cultivable (52).

PATHOLOGIE DU GUEPARD (*ACINONYX JUBATUS*) : ETUDE BIBLIOGRAPHIQUE ET ANALYSE DES DONNEES DU PARC ZOOLOGIQUE DE LA PALMYRE DE 1989 A 2005

PLOYART Stéphane

Résumé :

Le guépard (*Acinonyx jubatus)* est un félin sauvage dont la survie en liberté est compromise par la destruction de son habitat ainsi que par la pression des autres prédateurs. Plusieurs programmes de conservation et de reproduction *ex situ* ont été créés dans le but de sauvegarder cette espèce.

C'est dans le cadre de ces programmes que différentes études rétrospectives font état d'une pathologie particulière et caractéristique du guépard en captivité. Des maladies très prévalentes et mortelles sont apparues dans ces populations de guépards, inhibant le développement espéré de cette espèce en captivité. Ces affections sont d'autant plus difficiles à traiter que leur étiologie est inconnue et, par conséquent, les moyens de les contrôler restent souvent aléatoires.

Un recensement des maladies de guépard au parc zoologique de la Palmyre (France) entre 1989 et 2005 confirme la complexité de sa pathologie. Outre la gastrite chronique à *Helicobacter spp.* et la glomérulosclérose communément rencontrées en captivité, on remarque que la pathologie du guépard varie en fonction de la région. Certaines affections fréquentes en Europe sont inconnues aux États-Unis et inversement. Cette différence régionale reste à ce jour inexpliquée.

Mots clés :

ANIMAUX EN CAPTIVITE, ESPECES EN PERIL, ANIMAUX SAUVAGES, PATHOLOGIE, GASTRITE, GLOMERULOSCLEROSE, FELIN, GUEPARD, PARC ZOOLOGIQUE, LA PALMYRE (CHARENTE- MARITIME)

Jury :

Président : Pr.
Directeur : Dr. A. FONTBONNE
Assesseur : Dr. P. ARNE
Invité : Dr. T. PETIT

Adresse de l'auteur :

M. Stéphane PLOYART
6 rue Pierre Curie
94700 Maisons-Alfort

PATHOLOGY OF THE CHEETAH (*ACINONYX JUBATUS*): BIBLIOGRAPHICAL STUDY AND ANALYSIS OF THE DATA FROM THE ZOOLOGICAL PARK OF LA PALMYRE FROM 1989 TO 2005

PLOYART Stéphane

Summary:

The cheetah (*Acinonyx jubatus*) is a wild cat whose survival in the wild is compromised because of his habitat destruction and the predators pressure he is suffering. Lots of *ex situ* conservation and reproduction programs were founded in order to save this species.

In these programs an unusual and characteristic pathology was reported in some retrospective surveys about cheetahs in captivity. Some prevalent and fatal diseases appeared in these cheetah populations, inhibiting the expected development of this species in captivity. These disorders are all the more difficult to treat because etiology is unknown and, consequently, the measures to control them are often uncertain.

An inventory of the cheetah pathology in the zoological park of la Palmyre (France) between 1989 and 2005 confirms the complexity of this pathology. In addition to worldwide diseases like the *Helicobacter*-associated chronic gastritis and the glomerulosclerosis, the cheetah pathology seems to change according to the location. Some prevalent diseases in Europe are unknown in the United States of America or *vice versa*. This difference is still unexplained.

Keywords:

ANIMALS IN CAPTIVITY, ENDANGERED SPECIES, WILD ANIMALS, PATHOLOGY, GASTRITIS, GLOMERULOSCLEROSIS, WILD CAT, ZOOLOGICAL PARK, LA PALMYRE (CHARENTE-MARITIME)

Jury :

President : Pr.
Director : Dr. A. FONTBONNE
Assessor : Dr. P. ARNE
Guest : Dr. T. PETIT

Author's address:

Mr. Stéphane PLOYART
6 rue Pierre Curie
94700 Maisons-Alfort