PLAN

INTRODUCTION 1

PREMIERE PARTIE : RAPPELS..... 3
I- Rappel anatomique du rein 4
II- Historique 16

DEUXIEME PARTIE : ETUDE PRATIQUE..... 19
I - Patients et méthodes 20
II - Résultats 21
1- Critères démographiques..... 21
1-1- Age de découverte 21
1-2- Sexe..... 21
1-3- Facteurs de risque 22
2 - Circonstances de découverte 23
2-1- Symptomatologie 23
2-2- Examen clinique 24
3 - Imagerie 25
3-1- Moyens 25
3-2- Résultats 26
a. La taille 26
b. La topographie 27
c. Le siége 27
d. Les images radiologiques 28
4 - Biologie 29
5 - Traitement..... 29
6 - Histologie 30
6-1- Les types histologiques 30
6-2- La classification selon le stade 31
6-3- Les grades nucléaires 32
6-4- L'atteinte ganglionnaire 33
7 - Evolution 34
7-1- Evolution immédiate 34
7-2- Evolution à long terme 34

TROISIEME PARTIE : DISCUSSION..... 35
I - Epidémiologie 36

1 – Age 36
2 – Sexe 37
3 – Incidence 37
4 – Facteurs de risque 38
4-1- Tabac 38
4-2- Profession 39
4-3- Diabète 39
4-4- Obésité 39
4-5- Hypertension 40
4-6- Hémodialysé avec dysplasie multi kystique..... 40
4-7- Nutrition 40
4-8- Infection urinaire 41
4-9- Cancer sur rein transplanté 41
4-10- Radiations ionisantes..... 41
4-11- Maladies familiales 41
II – Etude clinique 42
1-Circonstances de découverte 42
1-1- Découverte fortuite 42
1-2- Signes urologiques 43
1-3- Signes généraux 44
1-4- Métastases révélatrices 44
1-5- Syndromes paranéoplasiques 45
2-Examen clinique 47
2-1 – Interrogatoire 47
2-2 – Examen physique 48
III –Bilan paraclinique 49
1- Imagerie 49
1-1- Bilan diagnostique 49
a. Echographie 49
b. Urographie intraveineuse 54
c. Tomodensitométrie 54
d. Imagerie par résonance magnétique 62
e. Artériographie 63
f. Echographie-doppler 63
g. Tomographie par émission de Proton (TEP) ou PET-scann 64
1-2- bilan d'extension 64
a. Echographie doppler 64
b. Tomodensitométrie 65
c. Imagerie par résonance magnétique 70
d. Tomographie par émission de Proton (TEP) ou PET-scann 70
e. Scintigraphie 70
2 – Biologie 73
2-1 – Vitesse de sédimentation..... 73
2-2 – Hémogramme..... 73

2-3 - Bilan hépatique 73
2-4 - Fonction rénale 74
2-5 - Calcémie 74
3 - La place de la biopsie percutanée..... 74
3-1- les indications 75
3-2- les contres indications 75
IV - Anatomie pathologique 76
1- Les types histologiques 76
1-1- Carcinomes à cellules rénales 76
a. Carcinome à cellules rénales conventionnelles 76
b. Carcinome kystique multiloculaire à cellules claires 77
c. Carcinome papillaire 80
d. Carcinome à cellules chromophobes 80
e. Carcinome des tubes collecteurs ou de Bellini 83
f. Carcinome rénal lié à la translocation Xp 11.2 avec expression de TFE3 ... 84
g. Carcinome médullaire 84
h. Carcinome rénal tubulo-mucineux à cellules fusiformes 85
1-2- Carcinomes non classées 85
1-3- Autres tumeurs malignes rares 85
a. les tumeurs neuro-ectodermiques du rein 86
b. les sarcomes..... 86
c. les lymphomes 86
d. les métastases 87
2- La classification selon les stades 87
V - Les facteurs pronostiques 88
1 - Liés à la tumeur 88
1-1 - Le stade 88
1-2 - Le grade 88
1-3 - Le type histologique 88
1-4 - L'extension veineuse..... 89
1-5 - L'extension ganglionnaire 89
1-6 - L'atteinte de la surrénale et l'extension au tube collecteur 89
1-7- Les métastases 89
1-8- La morphométrie nucléaire 90
1-9- La biologie 90

2 - Liés au patient 92
2-1 - Les facteurs démographiques 92
2-2 - Le mode de présentation..... 92
2-3 - La biologie 93
3 - Liés au traitement 93
4 - La combinaison des différents facteurs 94
VI- La prise en charge thérapeutique 95

1- Le traitement au stade local 95
1-1 - La chirurgie élargie 95
1-1-1 - Chirurgie à ciel ouvert 95
a. Définition - Techniques 95
b. La lymphadenectomie 98
c. La surrénaléctomie faut-il toujours la faire ?..... 98
d. Les complications 99
e. Les résultats 99
1-1-2 - La laparoscopie 100
a. Indications 100
b. Technique 101
c. L'extraction de la pièce 102
d. Les complications 103
e. Les résultats 107
1-2- La chirurgie conservatrice 107
1-2-1 - Indications 108
1-2-2 - Techniques..... 108
1-2-3 - Les complications 109
1-2-4 - Les résultats 111
1-3 - Les techniques mini invasives 112
1-3-1- La cryothérapie 112
1-3-2- La radio fréquence 113
1-3-3- Les micro-ondes 113
2- Le traitement d'une tumeur avec extension veineuse 114
2-1- Technique 114
2-2- Répercussions hémodynamiques 117
2-3- Les résultats 117
3- Le traitement au stade métastatique 118
3-1 - Hormonothérapie 118
3-2 - Chimiothérapie 118
3-3 - Immunothérapie..... 119
3-3-1- Les interférons 119
3-3-2- L'interleukine 2..... 119
3-3-3- Association interféron + interleukine..... 120
3-3-4- Les nouvelles molécules 121
3-4- Les greffes de cellules souches allogéniques..... 122
3-5- Les cellules dendritiques 123
3-6- La thérapie génique 123
3-7- La place de la chirurgie 123
3-7-1- La place de la néphrectomie élargie 124
3-7-2- La chirurgie des métastases 125
VII - Le suivi 127
1- Topographie des récidives 127
2- Protocole de surveillance 128

3- Durée de surveillance 129

CONCLUSION 131

RESUMES

BIBLIOGRAPHIE

INTRODUCTION

Rapport-Gratuit.com

Le cancer du rein représente environ 3% des cancers de l'adulte et 85% de l'ensemble des tumeurs rénales. Il concerne plus particulièrement les sujets dans la sixième décade de leur vie. C'est la troisième tumeur urologique après les cancers de prostate et de vessie.

Ce cancer se situe au treizième rang des décès par cancer, et il est responsable de 2.4% de l'ensemble des décès par cancer.

L'incidence du cancer du rein ne cesse d'augmenter tant chez l'homme que chez la femme, et pendant les 2 dernières décennies, des grands pas ont été réalisés dans le cancer du rein ; les progrès dans l'imagerie menant au diagnostic à un stade plus précoce, l'amélioration des techniques chirurgicales (laparoscopie et chirurgie partielle), la meilleure connaissance de la génétique, de la biologie moléculaire et de l'immunobiologie. Mais malgré ces progrès, son pronostic reste défavorable dans ses formes évoluées.

Notre travail est une étude rétrospective concernant 22 patients porteurs de cancer du rein dans le service d'urologie du CHU MOHAMED VI, de janvier 2002 à décembre 2006, afin de répondre à un certains nombres de questions :

- Quel est le tableau clinique révélateur ?
- Quel est le bilan à faire?
- Quel est le type histologique le plus fréquent ?
- Quelle prise en charge est réalisée ?
- Quel est le pronostic de ces patients ?

PREMIERE PARTIE :

RAPPELS

Rapport-gratuit.com
LE NUMERO 1 MONDIAL DU MÉMOIRES

I. RAPPEL ANATOMIQUE DU REIN [1] :

La connaissance de la situation des reins et de leur vascularisation permet une meilleure compréhension des abords chirurgicaux.

1- Généralités :

Le rein est un organe vital puisqu'on lui incombe la fonction d'épuration du sang des substances nuisibles provenant de la dégradation et du métabolisme des différentes substances organiques, surtout protéiques, ainsi que le maintien de l'équilibre électrolytique sanguin grâce à ses fonctions d'excrétion et de réabsorption.

De même, il exerce des fonctions endocrines sur la pression artérielle (système rénine angiotensine) et sur l'hématopoïèse (érythropoïétine).

2- Anatomie descriptive :

Les reins sont des organes thoraco-abdominaux et rétro péritonéaux situés de part et d'autre du rachis et des gros vaisseaux pré-vertèbraux auxquels ils sont reliés par leurs pédicules.

2-1-Configuration externe :

a- Forme et aspect :

Classiquement comparé à celle d'un haricot à hile interne, rouge brun, ferme, il présente :

* Deux faces convexes antéro-externe et postéro-interne.
* Deux bords externe concave et interne convexe.
* Deux pôles supérieur et inférieur.

b- Dimensions moyennes :

* Longueur= 12 cm
* Largeur= 6 cm
* Epaisseur= 3 cm
* Poids= 130 - 140 g

c- Direction et orientation :

Le grand axe vertical est oblique de haut en bas et de dedans en dehors. L'axe transversal n'est pas situé dans un plan frontal mais oblique en arrière et en dehors, si bien que le sinus du rein regarde en avant, la face antérieure étant orientée en avant et en dehors, la face postérieure en arrière et en dehors.

2-2- Configuration interne :

Sur une coupe suivant le grand axe du rein, le parenchyme rénal parait entouré d'une capsule et creusé du sinus du rein :

a- Capsule propre du rein :

Elle est lisse et clivable du parenchyme, résistante et peu extensible, et se continue au niveau du sinus avec la tunique conjonctive des calices et des vaisseaux.

b- Le sinus du rein :

Ouvert au hile, profond de 3 cm environ et contient dans le tissu cellulo-graisseux les vaisseaux et les nerfs du rein, les calices et une grande partie du bassinet.

La paroi du sinus rénal présente 6 à 8 saillies coniques dites papilles, au sommet desquelles s'ouvrent de petits orifices, en pomme d'arrosoir, formant « l'area cribrosa ».

c- Le parenchyme rénale :

Formé de deux parties bien distinctes :

* La substance médullaire : centrale, elle forme 8 à 10 pyramides de Malpighi, simples ou composées, coniques et à sommet proéminant dans le sinus et formant les papilles.

* La substance corticale : périphérique, entoure les pyramides de Malpighi.

Chaque pyramide de Malpighi et la corticale qui l'entoure forment un lobe rénal, mais les lobes ne sont généralement pas apparents extérieurement, sauf chez le jeune enfant.

3- Les Principaux Rapports : (figure 1 et 2)

Le rein est contenu dans une loge fibreuse formée par le fascia sous péritonéal. Ce dernier forme en dehors du rein une lame fibreuse dense ; le fascia péri rénal qui se divise en

deux feuillets : l'un antérieur, l'autre postérieur, plus épais, appelé fascia de Zuckerkandl et adhérant en haut au diaphragme.

3-1- Rein droit :

a- Face postérieure :

Essentiellement :

* La plèvre,

* La paroi lombaire.

* Les fibres verticales du diaphragme.

* Le cul de sac costo-diaphragmatique postérieur.

* la 12ème côte

* Le psoas

* Le muscle carré des lombes

* L'aponévrose postérieure du transverse renforcée par le ligament lombo-costal de Henle qui sert de repère au cours de l'abord chirurgical du rein pour éviter d'ouvrir le cul de sac pleural.

b- Face antérieure :

* En haut : la face inférieure du lobe droit du foie.

* En bas : l'angle colique droit, accolé par le fascia de Toldt droit devant le pôle inférieur du rein.

* En dedans : la partie externe du deuxième duodénum, accolée par le fascia de Treitz.

c- Le pôle supérieur :

Recouvert en dedans par la surrénale, il répond au diaphragme et au foie.

d- Le pôle inférieur :

Il répond à l'angle colique droit ou au colon ascendant.

e- le bord externe :

Répond en arrière au diaphragme et en avant au foie.

f- le bord interne :

Essentiellement la veine cave inférieure (VCI), unie au hile par la veine rénale (VR). Ainsi, au dessus du hile, la VCI est plus proche du rein qu'en dessous.

3-2- Rein gauche :

a- Face postérieure :

Les rapports sont les mêmes qu'à droite, mais la partie thoracique du rein est plus grande (la moitié au minimum), puisque le rein gauche est plus haut situé.

b- Face antérieure :

La racine du mésocolon transverse permet de distinguer trois parties :

- La partie supérieure : au dessus du mésocolon transverse, elle répond au pancréas, à l'arrière cavité des épiplons et au pédicule splénique.
- La partie moyenne : au niveau même de la racine et juste en dessous, elle répond au colon transverse et à son méso.
- La partie inférieure : au dessous du mésocolon, elle répond au mésocolon descendant accolé par le fascia de Toldt gauche et aux anses grêles parfois.

Il faut signaler que pour exposer la veine rénale gauche, l'angle colique gauche doit être décollé et il faudra refouler l'estomac en dedans, la rate et la queue du pancréas vers le haut.

c- Bord externe :

Le bord externe du rein revêtu par le péritoine pariétal postérieur, forme à gauche comme à droite la gouttière pariétocolique.

De haut en bas il répond :

* Au bord inféro-interne de la rate.

* A l'angle colique gauche, fixé au diaphragme par le ligament phréno-colique gauche ou « sustentaculum lienis »

* Au colon descendant.

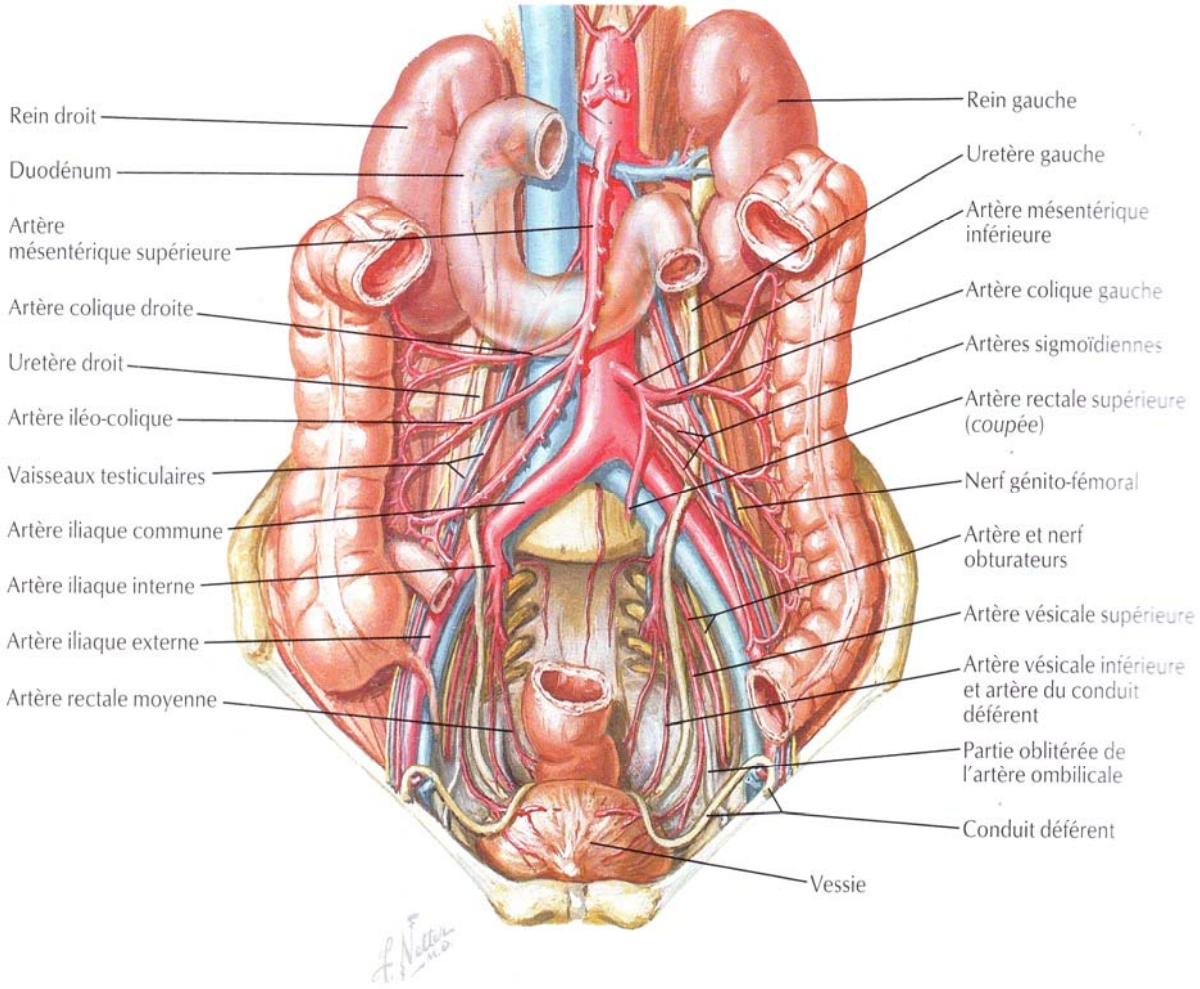

Figure 1 : Disposition et rapports des reins [2]

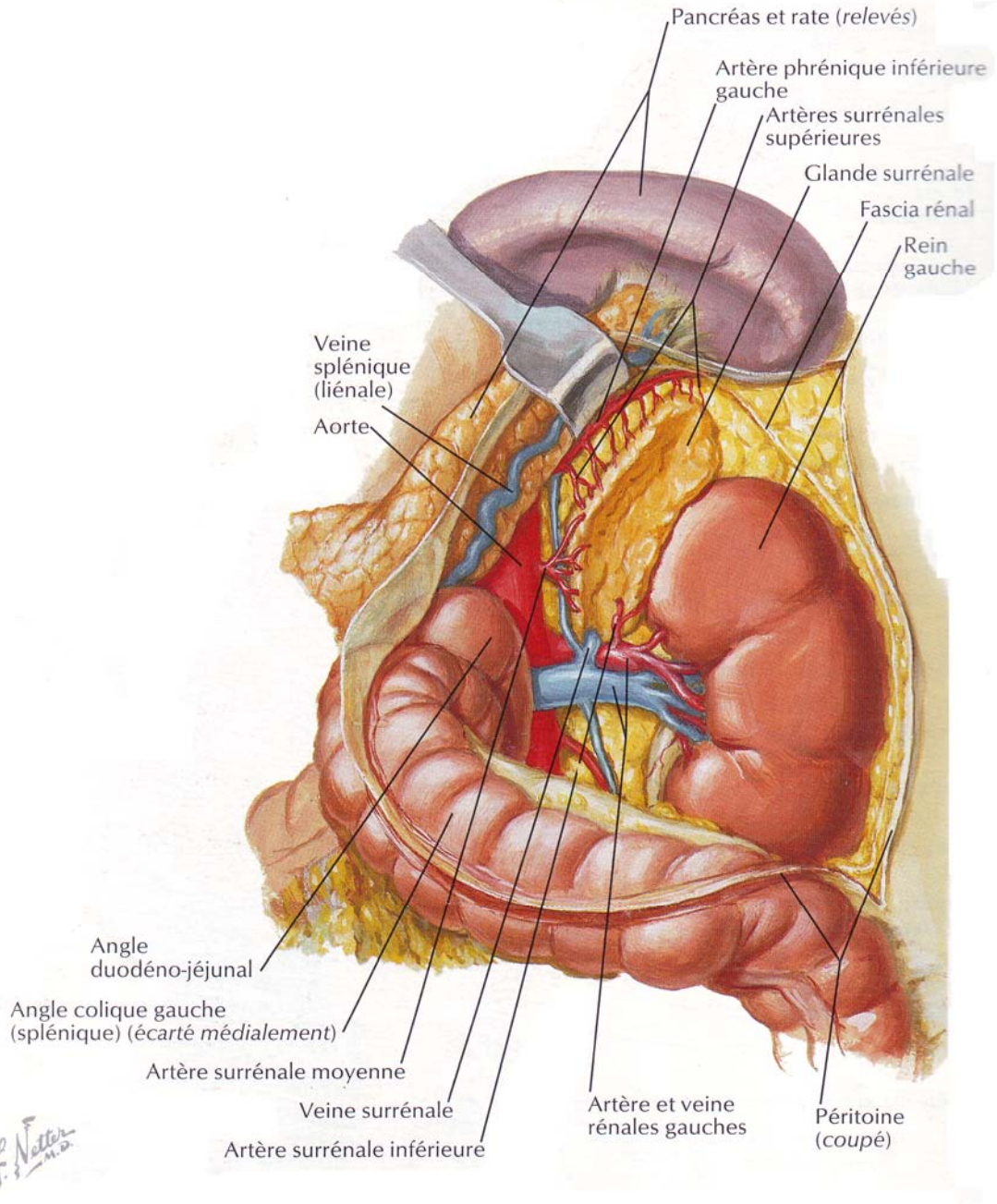

Figure 2 : Rapports du rein dans sa loge [2]

d- Bord interne :

Il répond essentiellement à l'aorte plus à distance que n'est la veine cave inférieure du rein droit, unie au hile par le pédicule rénal gauche.

Au dessus du hile, le rapport est représenté par la surrénale gauche dans la loge rénale.

Au dessous du hile, les rapports sont l'uretère gauche, les vaisseaux spermatiques, l'angle duodéno-jéjunal et le 4éme duodénum plus en dedans.

e- Le pôle supérieur :

Recouvert en dedans par la surrénale, il répond au sommet de la rate.

f- Le pôle inférieure :

Il est recouvert par le méso colon descendant.

4- La vascularisation et l'innervation des reins : [2] (Figure 3)

4-1- Les artères :

- Artères rénales : sont au nombre de deux naissant des faces latérales de l'aorte. Leur diamètre est de 7mm et leur longueur varie de 3 à 4 cm à gauche et de 5 à 6 cm à droite.
- Chaque artère rénale se dirige obliquement en arrière et en bas à 45° vers le hile du rein puis se divise à environ un centimètre du hile.
- Chaque artère donnera 2 branches de division : une antérieure pré-pyélique, l'autre rétro-pyélique.
- La vascularisation artérielle rénale est de type terminal sans anastomose entre les différents territoires. Ce fait est important car l'obstruction d'une branche entraîne l'infarctus du territoire correspondant.

4-2- Les veines :

- La veine rénale droite : de 2 à 3 cm de long. Elle se draine directement dans la VCI. Elle est située en avant et au dessus de l'artère homologue.
- A droite, la veine gonadique se draine directement dans la VCI.

Rapport-Gratuit.com

- La veine rénale gauche : de 5 à 9 cm de long, elle reçoit la veine gonadique et la veine surrénalienne gauche.
- Les veines rénales ont un calibre d'environ 10 mm et sont le plus souvent avalvulées.

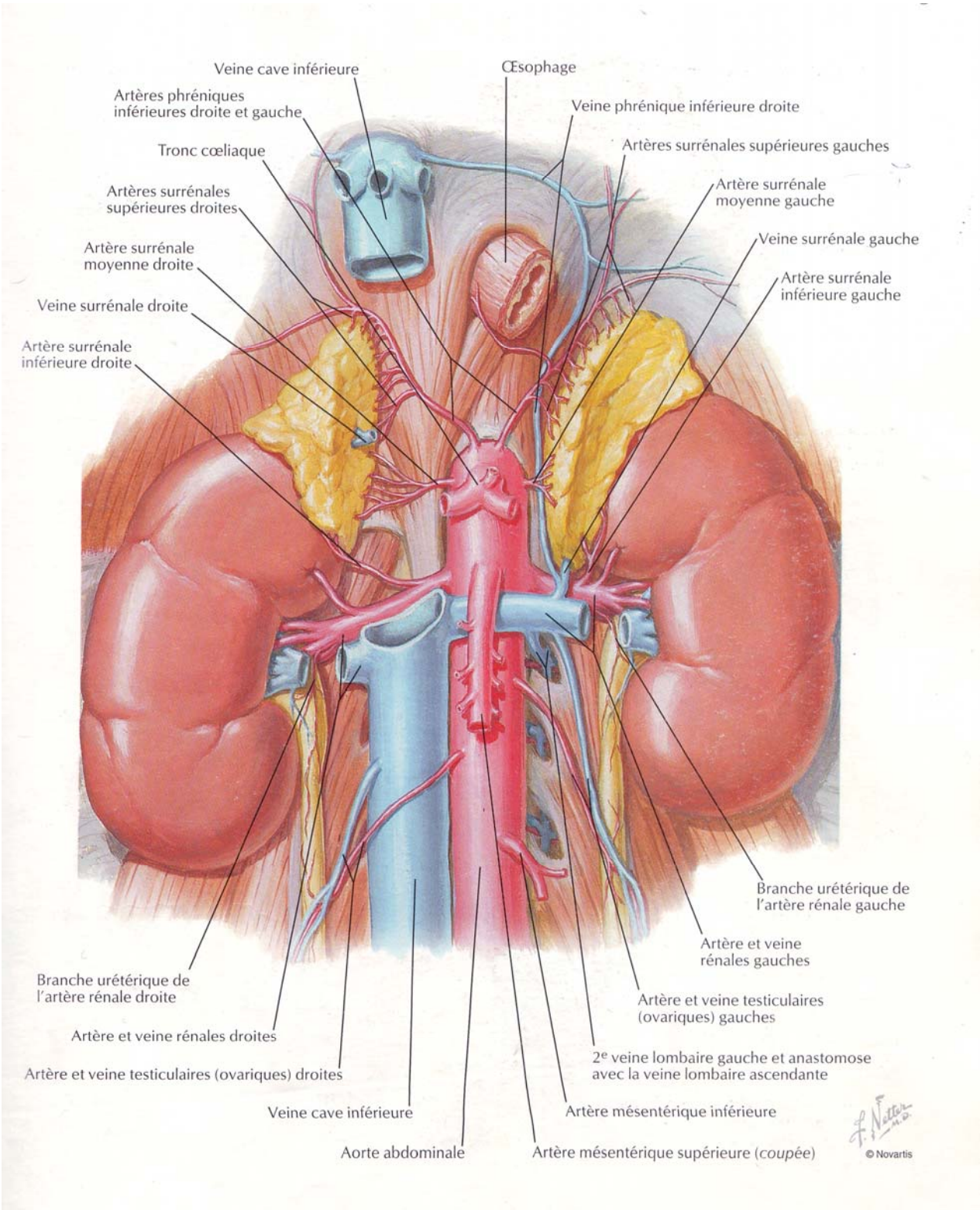

Figure 3: Vascularisation artérielle et veineuse des deux reins [2]

Rapport-gratuit.com
LE NUMERO 1 MONDIAL DU MÉMOIRES

4-3- Les vaisseaux lymphatiques : (Figure4)

Les lymphatiques du rein forment dans le sinus et le pédicule rénal trois réseaux : devant, entre et derrière les vaisseaux. Ils se terminent dans les ganglions latéro-aortiques droits et gauches situés entre les origines des artères rénales et mésentériques inférieures.

Ces lymphatiques sont en connexion avec les lymphatiques surrénaliens et génitaux surtout à gauche et avec les lymphatiques du foie et du colon droit à droite.

4-4- Les nerfs :

Proviennent des nerfs petits splanchniques, du plexus coeliaque, du ganglion aorto-rénal et des ganglions mésentériques.

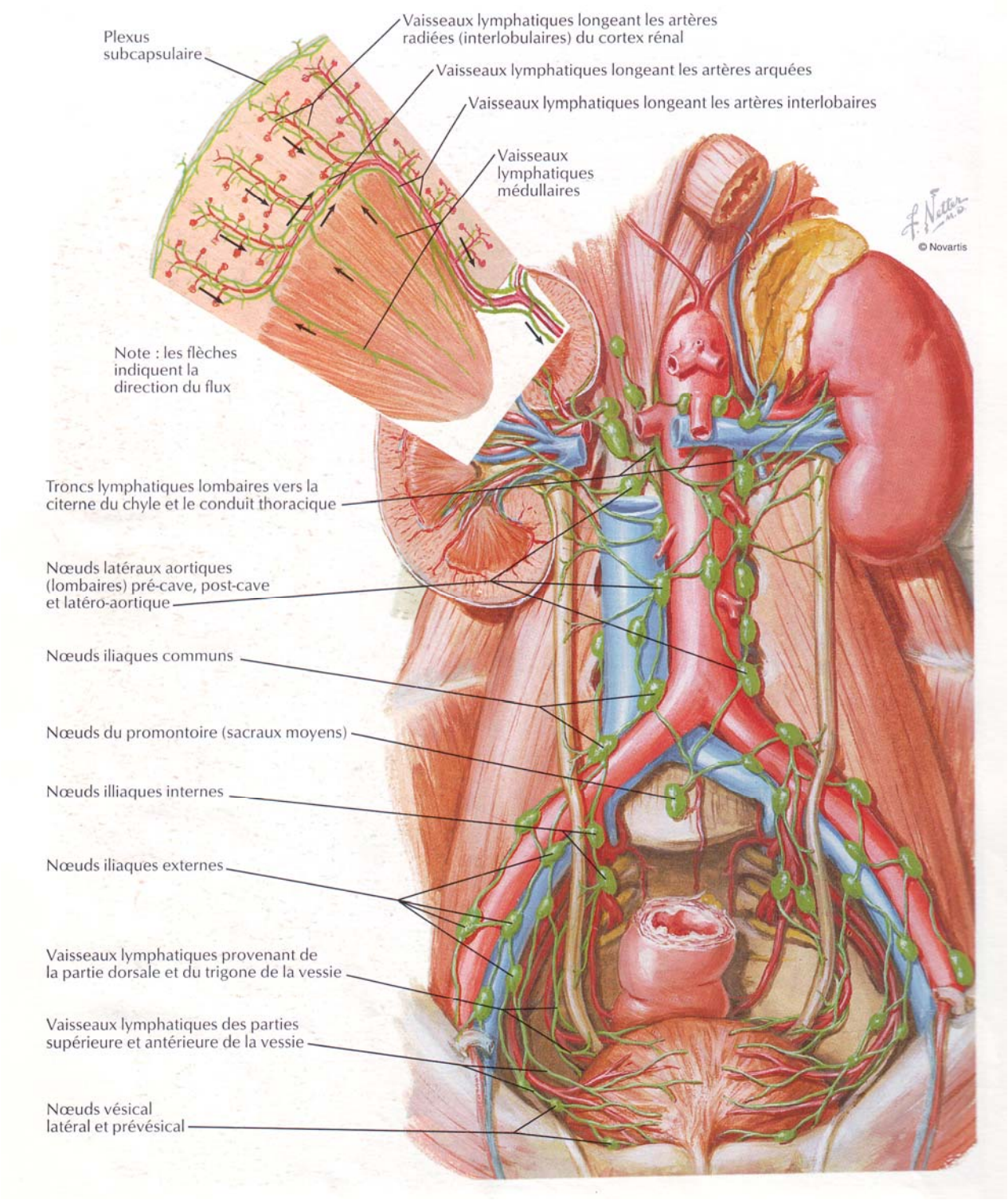

Figure 4 : Vaisseaux et noeuds lymphatiques des reins [2]

II. HISTORIQUE :

1- Les premières observations

La première observation de cancer du rein fut publiée par MIRL en 1810. Il s'agissait d'une femme de 35 ans décédée en fin de grossesse, et dont l'autopsie avait révélé une volumineuse tumeur du rein droit [3].

La première série de 13 cas de tumeurs du rein a été rapportée par Pierre François Olive Rayer en 1841. Ce dernier a présenté la première classification des tumeurs du rein et a décrit la possibilité d'extension tumorale vers la veine rénale et la veine cave inférieure, ainsi que les premières métastases pulmonaires [4].

2- Les premières néphrectomies

La première néphrectomie pour tumeur, rapportée dans la littérature, a été pratiquée par ERATUS Bradley WOLCOTT en 1861 [3].

C'est en 1876 que la première néphrectomie pour cancer a été réalisée avec succès par voie transpéritonéale par THEODORE Kocher [5], et les premiers résultats de la néphrectomie pour cancer du rein ont été publiés en 1882 par Dickinson [4].

En 1905, GREGOIRE pose le principe de la néphrectomie élargie emportant le rein tumoral, la graisse péri rénale, le fascia de Gérota, les ganglions lymphatiques et la surrénale homolatérale [3].

3- La controverse sur l'origine des tumeurs rénales

En 1855, ROBIN émet l'hypothèse que le cancer du rein proviendrait de l'épithélium des tubes rénaux, ceci est confirmé par WALDEYER en 1867. L'origine des tumeurs rénales était sujet de controverse. Le débat est initié par Paul Albert GRAWITZ en 1883 à Berlin. Il introduit le terme de «restes surrénaliens aberrants» et conclut que les tumeurs du rein proviendraient de tissus

surrénaliens situés dans le rein. Ceci était basé sur l'aspect macroscopique jaunâtre des tumeurs rénales similaire au cortex surrénaliens et sur l'absence de similitude entre les cellules tumorales et les tubes urinifères. SUDECK décrit en 1893 une graduation entre les atypies des tubules rénaux et celles de la tumeur voisine [3].

En 1903, ALBARRAN et IMBERT dans leur traité sur les tumeurs du rein ont classé les tumeurs rénales en adénome, adénocarcinome et épithélioma [6].

Progressivement, les histologistes réalisèrent, notamment par étude en microscopie électronique, que les tumeurs rénales étaient issues des cellules épithéliales des tubes rénaux. OBERLING a montré en 1960 que le cancer du rein avait pour origine les cellules du tube contourné proximal au niveau du cortex rénal. Ainsi, le terme d'«adénocarcinome rénal» devenait plus approprié pour distinguer ces tumeurs [7].

En 1968, ROBSON propose une classification anatomo-clinique des tumeurs du rein. Et en 1978, une nouvelle classification anatomo-clinique TNM remplaca la classification de ROBSON [3].

4- Les bases de la chirurgie

En 1950, VERMOOTEN décrit les bases de la chirurgie carcinologique concernant la néphrectomie partielle. Plus tard, ROBSON, en 1963, réactualise le principe de la chirurgie élargie inauguré par GRÉGOIRE en 1905. Ces principes chirurgicaux sont toujours d'actualité et la chirurgie élargie obéit actuellement encore aux principes proposés par ROBSON [8].

Les premières séries de chirurgie conservatrice de nécessité sont rapportées en 1981 par CARINI et en 1986 par BAZEED. Les bases de la chirurgie conservatrice de principe reposent sur les travaux de NOVICK en 1989 [5].

Le concept d'ablation systématique de la surrénale en cas de chirurgie pour cancer du rein remonte au début du siècle et repose sur les travaux de GREGOIRE en 1905, réactualisés par ROBSON en 1963[3].

Enfin, CLAYMAN a réalisé la première néphrectomie par laparoscopie en 1990 et la première néphrectomie élargie en 1992[3].

DEUXIEME PARTIE :

ETUDE PRATIQUE

I. PATIENTS ET METHODES :

Notre travail est une étude rétrospective concernant 22 patients porteurs de cancer du rein colligés dans le service d'urologie du CHU MOHAMED VI, sur une période de cinq ans allant du janvier 2002 à décembre 2006.

Ont été étudiés pour chaque patient les circonstances de découverte, les moyens diagnostiques, les caractéristiques anatomopathologiques, le traitement et l'évolution.

L'étude des dossiers a été réalisée à l'aide d'une fiche d'exploitation incluant les données suivantes :

- L'âge et le sexe,
- Antécédents personnels et familiaux,
- Les facteurs de risque :
  - Tabac,
  - Diabète,
  - Profession,
  - Hémodialyse,
- Circonstances de découverte : fortuite ou symptomatique,
- Examen clinique,
- Bilan radiologique,
- Bilan biologique,
- Traitement,
- Durée de séjour en post opératoire,
- Résultats de l'anatomopathologie,
- Suivi post opératoire immédiat,
- Evolution à long terme.

II. RESULTATS

1- Critères démographiques :

1-1- Age de découverte :

L'âge de découverte est de 56,54 ans avec des âges extrêmes de 30 à 85 ans.

L'âge moyen des femmes dans notre série est de 52,8 ans, alors que celui des hommes est de 59,33 ans.

La répartition des âges est décrite dans la figure N° 5. On notera que l'âge du tiers de nos malades est situé à la sixième décade.

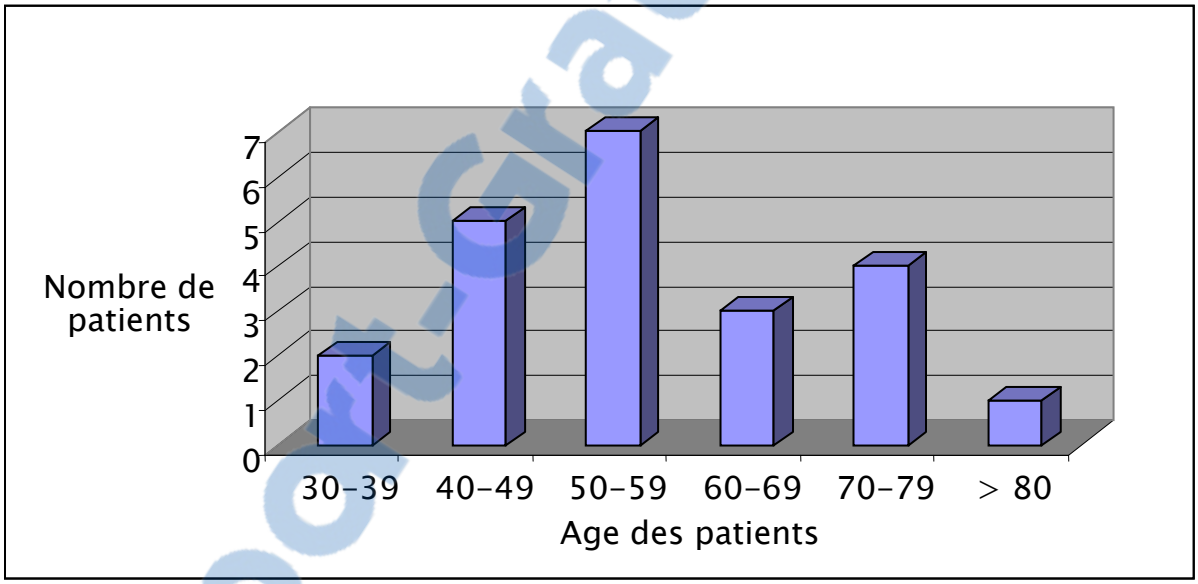

Figure 5 : Répartition des patients en fonction de l'âge de découverte

1-2- Sexe :

Les malades étudiés dans notre série se répartissent en 12 hommes (55%), et 10 femmes (45%). Le sexe ratio est de 1,2.

Rapport-Gratuit.com

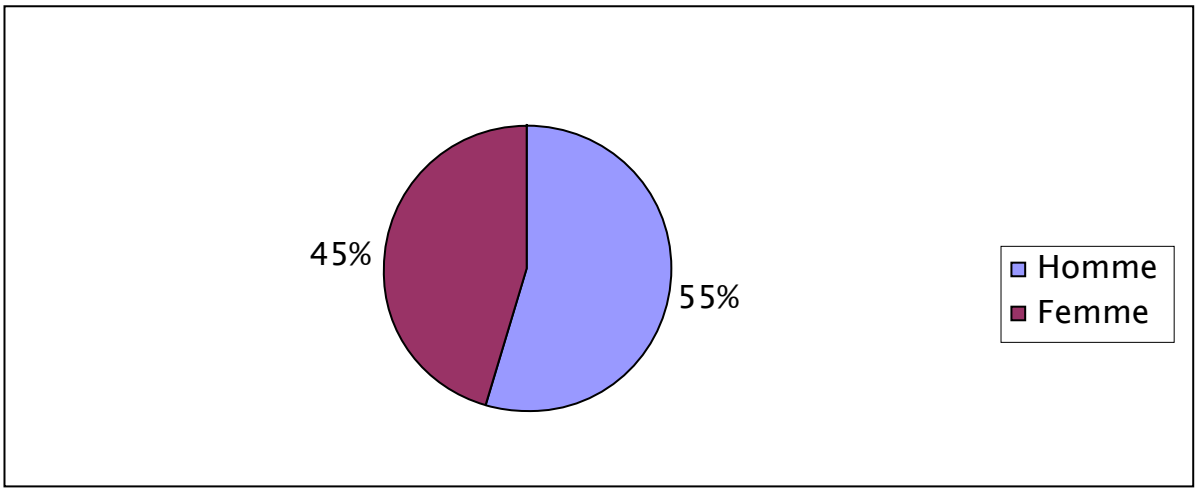

Figure 6 : Répartition des malades en fonction du sexe

1-3- Facteurs de risque :

Parmi les 22 malades étudiés dans notre série, quatre malades sont fumeurs (18%), est sont tous de sexe masculin.

Trois patients sont diabétiques (14%), soit 2 femmes et 1 homme.

Aucun facteur de risque n'a été retrouvé chez les 15 patients restants (68%), notamment pas de profession dans l'industrie pétrolière ou sidérurgique.

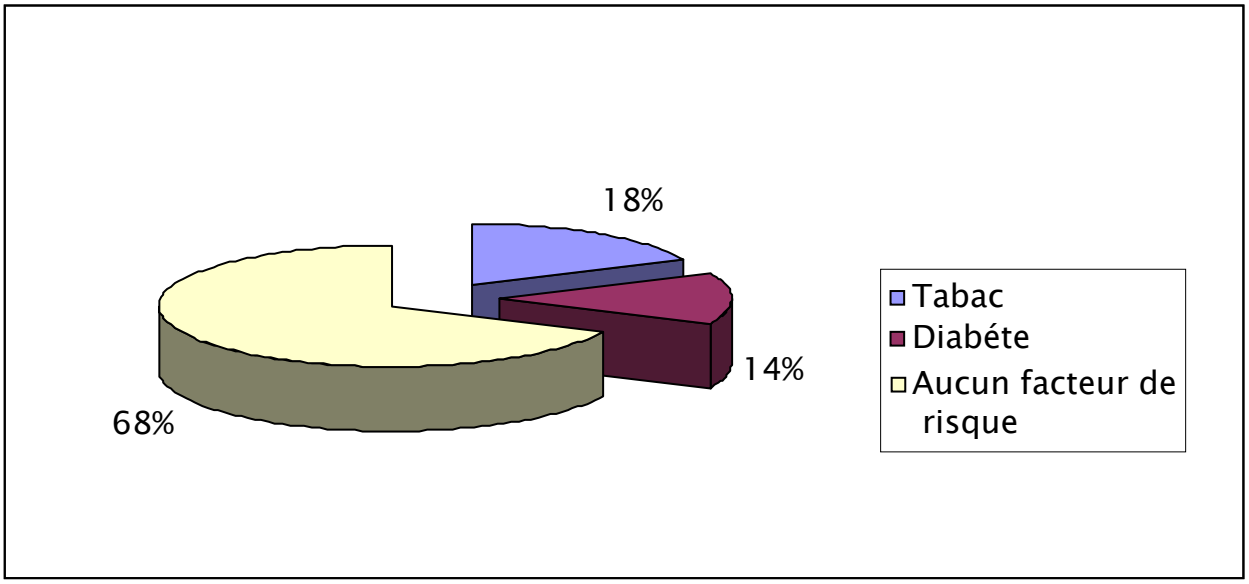

Figure 7 : Répartition des facteurs de risque chez les malades

2- Circonstances de découverte :

Dans notre série, la tumeur était symptomatique dans 21 cas (95%), alors qu'elle était asymptomatique chez un seul malade (5%), chez lequel la découverte a été faite suite à une consultation pour une altération de l'état général.

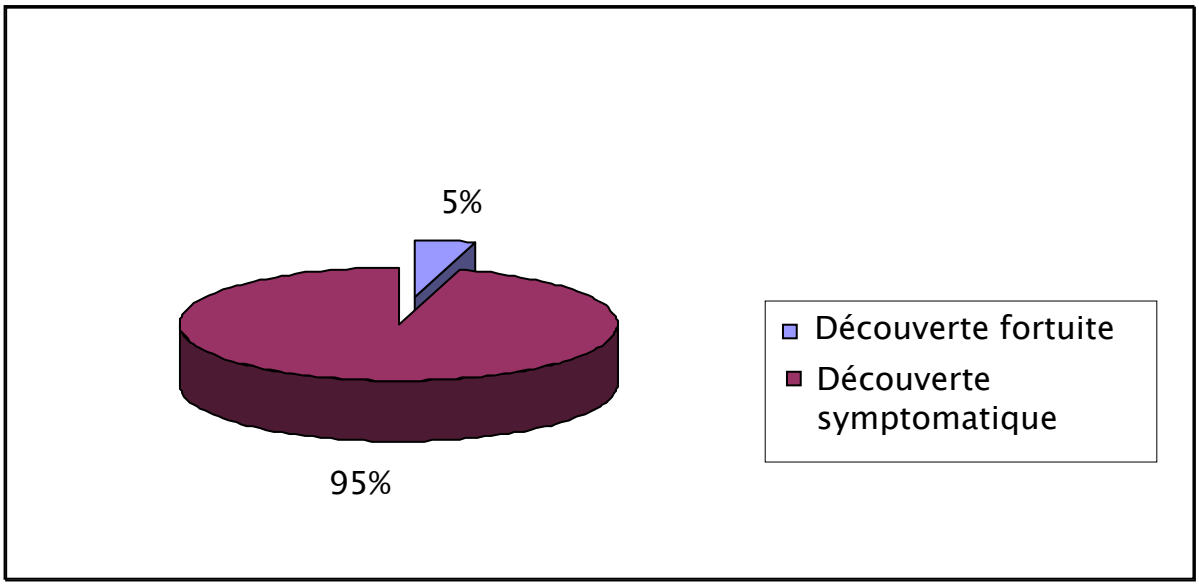

Figure 8: Circonstances de découverte

2-1- symptomatologie :

La douleur est la manifestation inaugurale la plus fréquente, retrouvée chez dix huit patients de notre série (81,81%), isolée ou associée à d'autres symptômes.

L'hématurie isolée ou associée aux autres symptômes est présente chez la moitié des malades (50%).

Une seule patiente (5%) s'est présentée pour des coliques néphrétiques associée à une altération de la fonction rénale.

La Triade (Hématurie+Masse+Lombalgie), était le motif de consultation de quatre malades (18%).

Les symptômes généraux associés aux signes urologiques ont étaient présents chez quatorze malades (64%). L'amaigrissement est le signe le plus fréquemment retrouvé, présent chez treize malades (59%).

La Triade (Amaigrissement+Asthénie+Anorexie), a été retrouvée chez six malades (27%).

Rapport-gratuit.com
LE NUMERO 1 MONDIAL DU MÉMOIRES

Aucun malade de notre série ne s'est présenté pour des métastases.

Tableau I : Répartition des Symptômes chez les malades

	Nombre (n=22)	Pourcentage %
Signes Urologiques		
Lombalgie	18	81
Hématurie	11	50
Masse Lombaire	5	23
Coliques néphrétiques + insuffisance rénale	1	5
Varicocèle	0	0
Triade (Hématurie+Masse+Lombalgie)	4	18
Signes Généraux		
Amaigrissement	13	59
Asthénie	9	41
Anorexie	7	32

2-2- Examen clinique :

Un contact lombaire a été retrouvé chez onze patients (50%).

L'examen clinique a retrouvé une masse de l'hypochondre gauche chez un seul malade (5%).

3- Imagerie :

3-1- Moyens :

Dans notre série l'échographie a été réalisée chez dix huit malades (82%), et dans deux cas (10%) a été couplée au doppler.

Dans le seul cas de notre série ou la découverte était fortuite, c'est l'échographie qui a permis de poser le diagnostic.

La TDM a été réalisée chez tous les malades (100%) de notre série.

L'UIV à son tour a été réalisée chez trois de nos malades (13%), et l'arbre urinaire sans préparation (AUSP) chez un seul malade (5%).

La radiographie thoracique à la recherche de métastase thoracique a été réalisée chez tous les malades (100%). L'échographie mammaire et thyroïdienne ont été réalisées chez une seule patiente (5%) porteuse d'une tumeur métastatique à la recherche de la tumeur primitive.

Le bilan d'extension à base de TDM thoracique et scintigraphie osseuse n'a été réalisés chez aucun de nos malades.

Tableau II : Répartition des examens radiologiques

EXAMENS	NOMBRE DE MALADES (n=22)	POURCENTAGE %
ECHOGRAPHIE	18	82
TDM	22	100
UIV	3	13 ,63
RADIOGRAPHIE THORACIQUE	22	100
ECHOGRAPHIE DOPPLER	2	10
AUSP	1	5
ECHOGRAPHIE MAMMAIRE	1	5
ECHOGRAPHIE THYROIDIENNE	1	5
TDM THORACIQUE	0	0
SCINTIGRAPHIE OSSEUSE	0	0

3-2- Résultat :

a- La taille :

Sur vingt-deux tumeurs diagnostiquées, la taille de vingt et une tumeurs a pu être définie de manière précise.

La taille tumorale varie de 2,6 à 17 cm, avec une taille moyenne de 9cm.

La répartition des tailles tumorales est illustrée dans le tableau ci-dessous :

Tableau III: Répartition des tailles tumorales

Taille en cm	0 – 4 cm	7-11 cm	> 11 cm
Nombre de tumeur	4	12	5

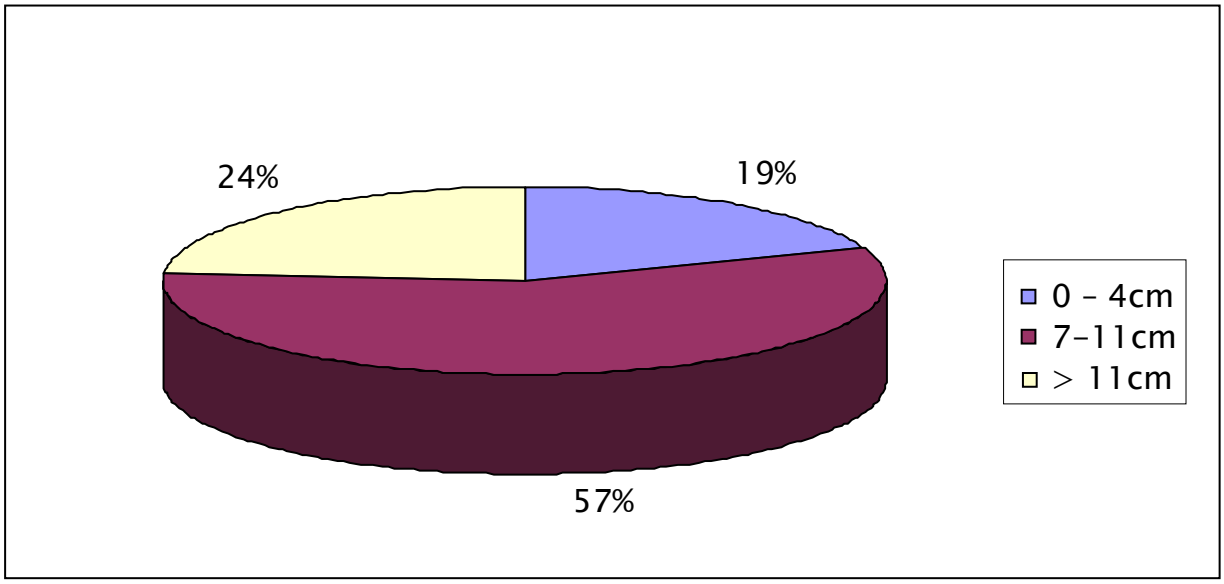

Figure 9: Répartition des Tailles Tumorales

Dans notre série, la taille de plus de 80% des tumeurs était supérieure à 7cm.

b- La topographie :

Dans note série, l'atteinte du rein droit a été retrouvée chez quinze malades (68%), contre 7 malades (32%) qui avaient une tumeur rénale gauche.

Aucun cas de bilatéralité n'a été noté chez nos malades.

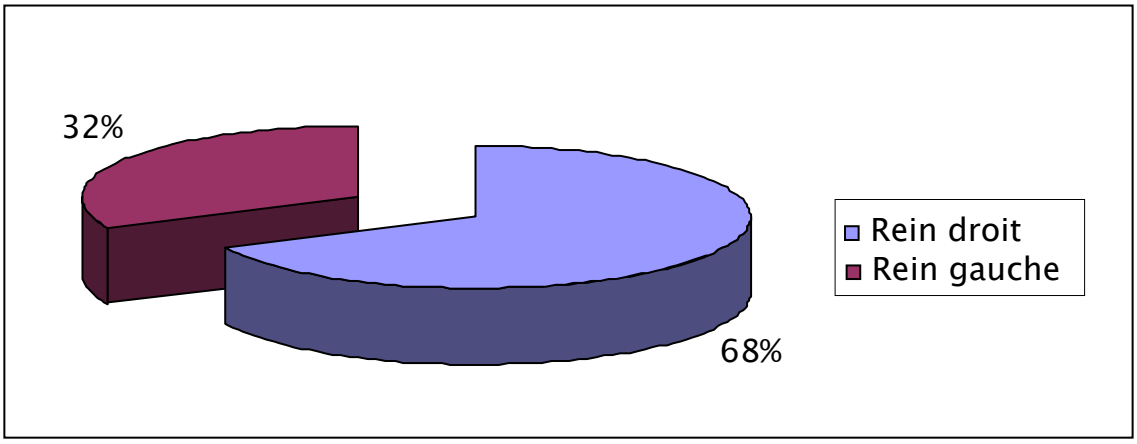

Figure 10: Topographie des tumeurs

c- Le siège :

Dans notre série, 50% des tumeurs se localisaient au niveau du pôle inférieur des deux reins droit et gauche, contre 27% au niveau médio rénale.

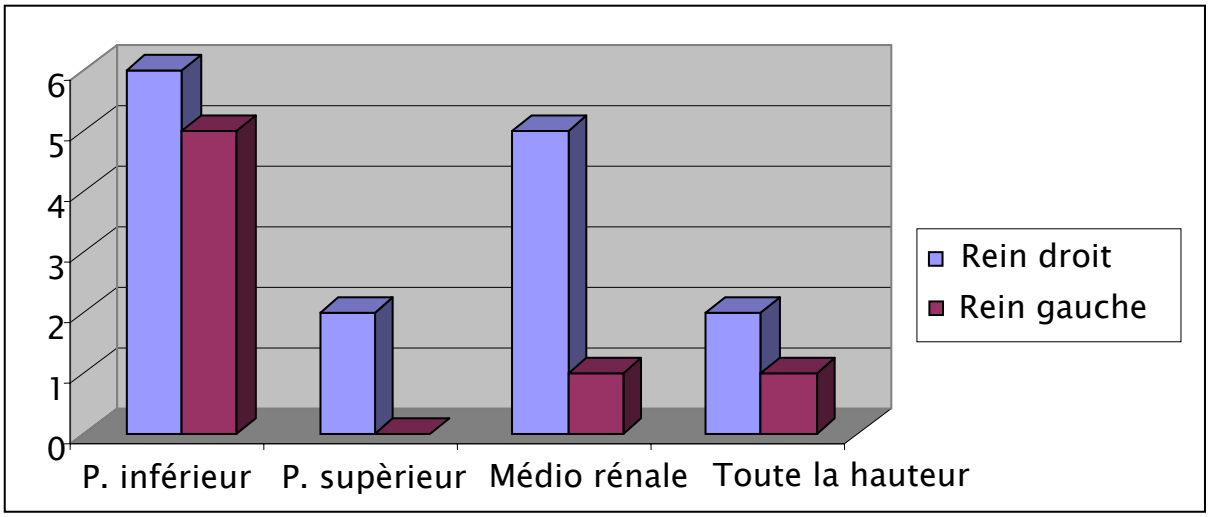

Figure 11 : Répartition des tumeurs sur les différents pôles rénaux

d- Les images radiologiques :

Le bilan d'imagerie réalisé dans notre série avait deux objectifs essentiels, un objectif diagnostique et l'objectif d'étudier l'extension à la fois locorégional et à distance.

Le tableau ci-dessous résume les différents résultats des différents examens radiologiques réalisés.

Tableau IV : Résultats des examens radiologiques

	Nombre	Pourcentage %
Nécrose tumorale	10	45
Calcifications	2	10
Adénopathies suspectes	4	18
Thromboses veineuses		
*Veine rénale	1	5
*Veine cave inférieure	1	5
Forme kystique	1	5
Extension à la graisse péri-rénale	15	68
Métastases à distance	0	0

Les images radiologiques les plus fréquemment retrouvées sur les clichés tomodensitométriques sont la présence de zones de nécrose retrouvée chez 10 malades (45%), et l'extension à la graisse péri-rénale ou l'espace péri rénal retrouvés chez 15 malades (68%).

Des calcifications sont notées dans deux cas (10%), alors que des adénopathies suspectes ont été retrouvées chez quatre malades (18%).

Deux cas de thromboses veineuses (10%) ont été signalés dans notre série ; une au niveau de la veine rénale, et l'autre au niveau de la VCI.

Aucun cas de métastases n'a été retrouvé dans notre série à la limite de notre bilan d'extension.

La radiographie thoracique réalisée chez tous les malades de notre série (100%), était normale dans tous les cas.

L'UIV, réalisée chez trois de nos malades (15%), a toujours donné le même résultat qui se résumait à un syndrome tumoral refoulant les structures de voisinage.

Chez une malade (5%), porteuse d'une tumeur d'origine métastatique, une échographie mammaire et une échographie thyroïdienne à la recherche de la tumeur primitive, étaient sans anomalie.

4- Biologie :

La créatininémie a été demandée chez tous les patients de notre série (100%).

Une perturbation de la fonction rénale a été retrouvée chez quatre malades (18%).

La créatininémie moyenne chez les malades de notre série était de 12,5 mg/l, avec des valeurs extrêmes de 5 et 32 mg/l.

La numération formule sanguine (NFS) a été réalisée chez tous les malades de notre série (100%), avec un taux d'hémoglobine normal chez dix patients (45%), supérieur à 12g/dl.

Chez douze patients (55%), la NFS a montré une anémie avec une valeur moyenne de 9,7g/dl.

L'hyperleucocytose a été notée dans neuf cas (40%), avec un taux moyen de globule blancs à 12333 éléments/mm3.

5- Traitement :

Dans notre série, vingt et un malades (95%) ont bénéficié d'un traitement chirurgical, alors qu'un seul malade (5%) n'a pas été opéré à cause des risques anesthésiques importants qu'il présentait.

Chez Tous les malades opérés (100%), une néphrectomie totale élargie a été réalisée, et aucun cas de traitement conservateur n'a été réalisé.

La voie d'abord est représentée essentiellement par la sous costale utilisée dans seize cas (71%), alors que la voie coelioscopique n'a été réalisée que chez six malades (29%).

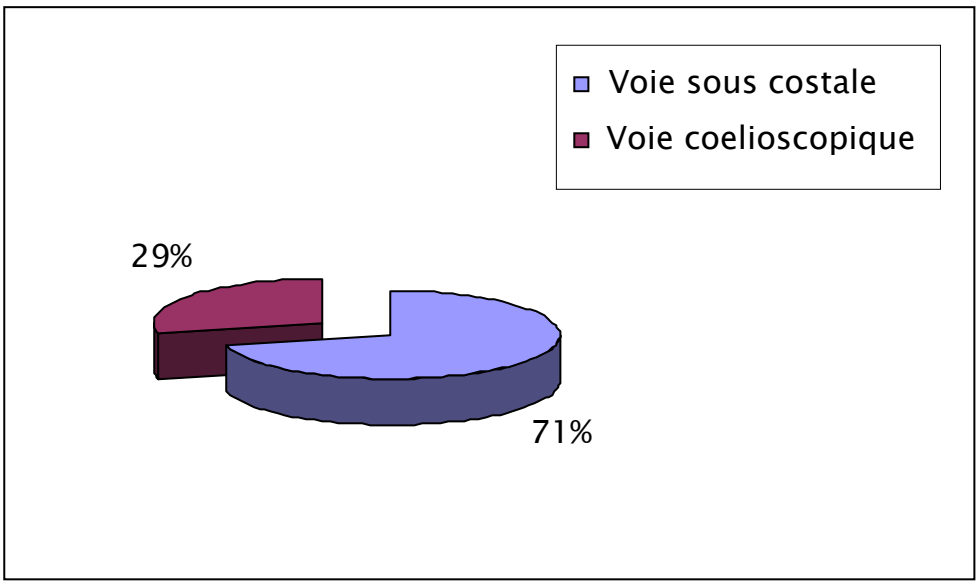

Figure 12 : Répartition des différentes voies d'abord Chirurgicale

6- Histologie:

6-1- Les types histologiques:

Le carcinome à cellules claires, est la forme prédominante des différents types histologiques de notre série, où il a été retrouvé dans dix huit cas (85%).

Le carcinome à cellules rénales de type chromophobe a été retrouvé dans 1 seul cas (5%).

Le carcinome à cellules rénales de type papillaire a été découvert chez un malade de notre série (5%).

Une localisation rénale d'un carcinome métastatique a été retrouvée chez un malade de notre série (5%).

Le tableau V résume les résultats des différents types histologiques retrouvés dans notre série.

Tableau V : Répartition des patients selon le type histologique

Types histologiques	Nombre (n=21)	Pourcentage %
Carcinome à cellules claires	18	85

Carcinome à cellules chromophobes	1	5
Carcinome papillaire	1	5
Carcinome métastatique	1	5

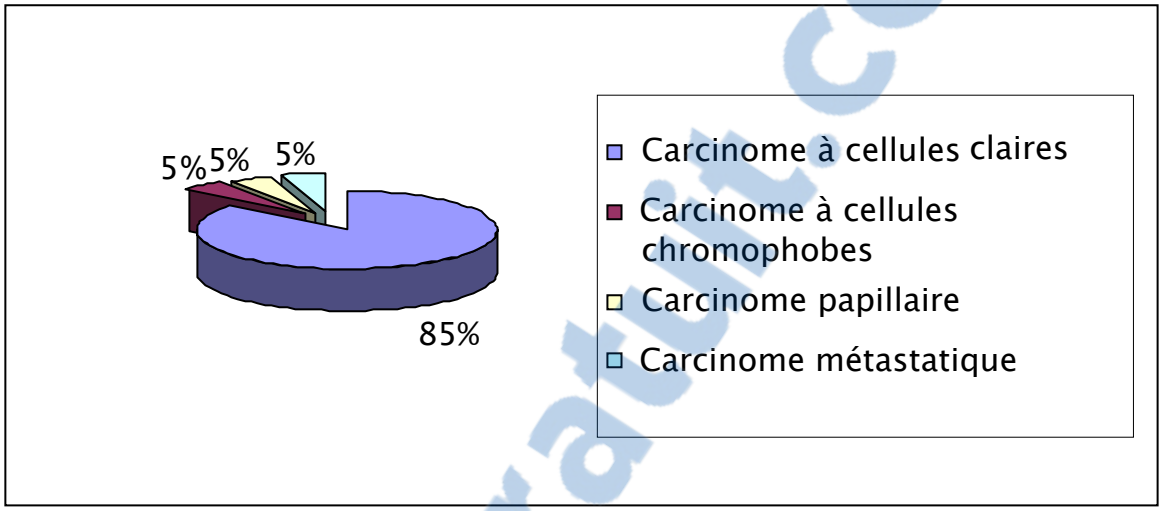

Figure 13 : Répartition des différents types histologiques

6-2- La classification selon le stade :

Le stade pT3 est le stade majoritaire dans l'étude ; retrouvé sur 13 pièces opératoires (62%).

Le stade pT2 représente 24% des cas et le stade pT1 14% des cas.

Dans notre série aucune tumeur n'a été classée stade pT4.

Tableau VI : Répartition des stades PT

Stades tumoraux	pT1	pT2	pT3	pT4
Nombre de malades (n=21)	3	5	13	0

Rapport-Gratuit.com

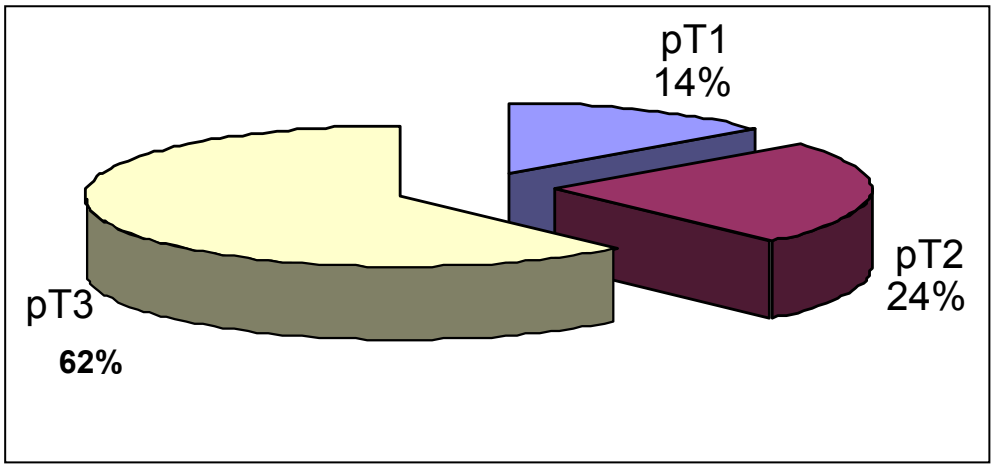

Figure 14 : Distribution des différents stades PT

6-3- Les grades nucléaires :

Le grade nucléaire ou grade histo-pronostique n'a pu être évalué que pour 14 malades (67%), et dans 7 pièces opératoires (33%) de néphrectomie le grade de FUHRMAN n'a pu être précisé.

Les grades II et III sont les grades majoritaires dans notre série, puisque sept tumeurs (33%) ont été classées grade II, contre six tumeurs (29%) classées grade III.

Un seul cas (5%) où la tumeur a été classée grade IV.

Tableau VII : Répartition des patients selon le grade nucléaire de Fuhrman

Grade	Nombre (n=21)	Pourcentage %
Grade II	7	33
Grade III	6	29
Grade IV	1	5
Grade non précisé	7	33

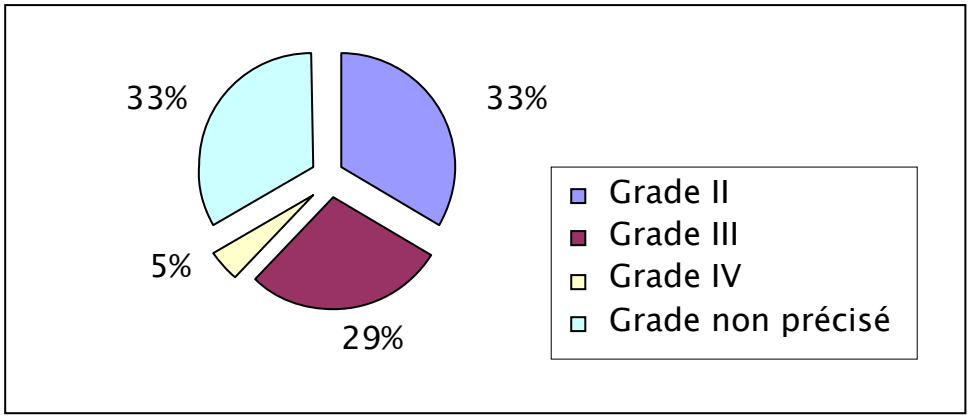

Figure 15 : Répartition des malades selon le grade

6-4- L'atteinte ganglionnaire :

Sur les vingt et une pièces opératoires examinées, l'atteinte ganglionnaire est retrouvée dans 2 cas (10%), dont un cas (5%) classé N2, et l'autre cas (5%) classé N1.

Huit tumeurs (38%) étaient classées N0, alors que l'état ganglionnaire n'a pu être précisé pour les onze cas restants (52%), classés Nx.

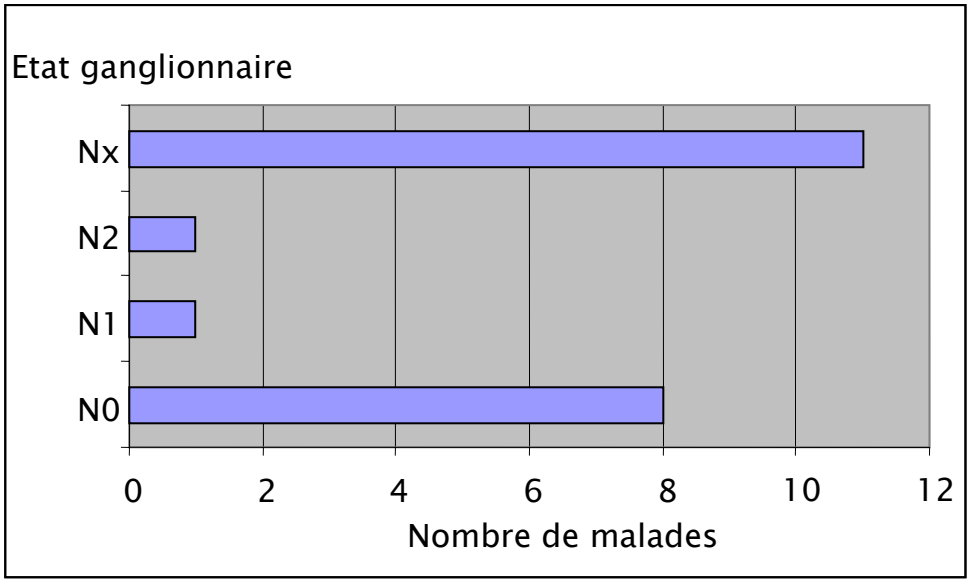

Figure 16: Répartition de l'atteinte ganglionnaire

Rapport-gratuit.com
LE NUMERO 1 MONDIAL DU MÉMOIRES

7- Evolution :

7-1- Evolution immédiate :

L'évolution immédiate des malades opérés était marquée par la survenue d'un abcès de paroi chez un seul malade (5%), qui a bien évolué sous traitement.

Une des malades de la série (5%) est décédée à J4 du post opératoire suite à une embolie pulmonaire.

Chez dix neuf malades de la série (90%), les suites étaient simples.

La durée moyenne d'hospitalisation des malades opérés était de sept jours avec des durées extrêmes entre trois et treize jours.

7-2- Evolution à long terme :

a- Malades opérés : (21 cas)

Parmi les vingt et un malades opérés de notre série, une TDM a été réalisée chez deux malades seulement (10%) six mois après leur hospitalisation, et qui était normale sans signes de récidives.

Une échographie a été réalisée chez un malade (5%), quatre mois après son hospitalisation, pour des coliques néphrétiques ; mais n'a pas révélée d'anomalie.

Les autres malades opérés ont tous été perdus de vue après leur sorties.

b- Malades non opérés : (1 cas)

Ce malade est perdu de vue après sa sortie.

TROISIEME PARTIE : DISCUSSION

I. EPIDEMIOLOGIE :

1-Age :

Le cancer du rein est une pathologie du sujet âgé avec une présentation typique à la 6éme et la 7éme décade [9].

En 2000, l'âge médian du diagnostic était 67 ans chez l'homme et 70 chez la femme [11-12].

Le carcinome à cellules rénales est rare chez l'adulte jeune de moins de 40 ans et ne représente que 3.4 à 7.5% des cancers du rein [10-13-14].

D'après la série de JANANE 2003 [41],l'âge moyen est de 49 ans, alors qu'il est à 61 ans dans la série de PAYROMAURE 2005 [114], dans la série de POISSON [85] (2005) l'âge moyen au moment du diagnostic est de 59,6 ans, et de 64,4 ans dans la série de BENSALEH (2004) [92], contre 62,1 ans dans la série de COULANGE [42], et de 61,8 ans dans la série de HETET [122] (2004).

Dans notre série, l'âge moyen de nos malades est de 56,54 ans, et plus des deux tiers avaient un âge qui dépassait 50 ans ce qui concorde avec les éléments de la littérature.

Tableau VIII: Age moyen des malades porteurs d'un cancer du rein dans différentes séries

Série	Age moyen (ans)
JANANE [41] (n=47)	49
PEYROMAURE [114] (n=230)	61
POISSON [85] (n=810)	59 ,6
BENSALEH [92] (n= 46)	64,4
COULANGE [42] (n=970)	62,1
HETET [122] (n=42)	61,8
Notre série (n=22)	56,54

2- Sexe :

Le cancer du rein touche principalement les sujets âgés avec une prédominance masculine. Le sexe ratio est de deux [15-23].

Dans la série de PEYROMAURE [114] et de POISSON [85], les malades étaient réparties en 68 % de sexe masculin contre 32% de sexe féminin, soit un sexe ratio de 2 hommes pour une femme.

Dans la série de BENSALEH [92], les malades étaient répartis en 65% de sexe masculin et 35% de sexe féminin.

Dans la série de COULANGE [42], les hommes représentaient 67%, pour 33% de femmes.

Dans notre série, les malades se répartissent en 12 hommes (55 %) et 10 femmes (45 %) avec un sexe ratio de 1,2 ce qui rejoint les données des autres séries.

Tableau IX : répartition des malades en fonction du sexe dans différentes séries

	% du sexe masculin	% du sexe féminin
PEYROMAURE [114]	68	32
POISSON [85]	68	32
BENSALEH [92]	65	35
COULANGE [42]	66	33
HETET [122]	78	22
NOTRE SERIE	55	45

3- Incidence :

La tendance générale est l'augmentation du nombre de cas de cancer du rein dans les différents continents avec de légères variations en fonction des régions, des groupes ethniques, et du sexe [11].

Le cancer du rein représente la troisième tumeur de l'appareil urinaire, avec en moyenne 8,7 nouveaux cas pour 100000 habitants/an. Prés de 30000 nouveaux cas/an sont détectés au USA, et 20000 dans l'union européenne [9].

Dans les pays asiatiques, l'incidence est faible ; par contre elle est élevée en Amérique du nord alors que la plus haute incidence est enregistrée dans les pays du centre d'Europe [16].

Le taux d'incidence s'élève à partir de 35 ans pour atteindre le maximum à 70ans. Après 75 ans, l'incidence décroît [12].

L'incidence est 10 à 20% plus élevée chez les afro américains des deux sexes [9-16].

L'incidence du cancer du rein a augmenté de plus de 30% aux cours des 2 dernières décennies avec un taux annuel de 2.5% [15].

Cette augmentation peut être expliquée par le diagnostic à un stade précoce dû essentiellement à un usage large de l'imagerie, mais cette hypothèse ne peut à elle seule expliquer l'augmentation vu que cette dernière a été remarquée aussi pour les stades avancés et métastatiques [15-16].

4- Facteurs de risque :

Dans notre série les facteurs de risque qui ont été recherchés sont les suivants : tabac, diabète, profession, et la notion d'hémodialyse.

4-1- Tabac :

Outre ses effets néphrotoxiques généraux [18], la consommation du tabac est l'un des facteurs de risque les plus cités [19]. Le tabagisme est responsable de 27 à 37% des cancers du rein chez l'homme et de 10 à 24% chez la femme, ce risque diminue de façon linéaire après arrêt du tabac [20] par rapport aux sujets fumeurs. Ceux qui ont arrêtés plus de 30 ans ont 50% moins de risque de développer un cancer du rein [21-22].

Une revue de la littérature a montré que l'association tabac cancer du rein n'est significative qu'à partir de 20 paquets année [9].

Dans notre série, prés de 18% des malades sont fumeurs, tous de sexe masculin, et le nombre de paquets année n'a pu être précisé.

Il faut signaler que le tabagisme passif semble augmenter aussi le risque du cancer du rein [20].

Dans notre série on a noté un cas de tabagisme passif chez une des malades.

4-2- Profession :

A la différence du cancer de la vessie, le cancer du rein n'est pas considéré comme une tumeur fortement liée à l'exposition chimique en milieu professionnel. Cependant, à la suite de plusieurs études épidémiologiques, le risque relatif du cancer du rein est augmenté chez les travailleurs exposés de façon prolongée à certains agents chimiques [19].

Il s'agit du cadmium, four à coke, l'industrie sidérurgique, les produits pétroliers, l'amiante et l'asbeste [9-20-23], sans oublier aussi les professionnels qui ont un contact cutané ou par inhalation avec des solvants industriels contenant du benzène [24].

Récemment, l'exposition au trichloréthylène, a été rapportée comme étant un cancérigène rénal [25-26].

Aucune profession à risque n'a été notée chez les malades de notre série à la limite de l'interrogatoire.

4-3- Diabète :

Une étude rétrospective, a montré que les patients diabétiques ont un risque significativement augmenté du cancer du rein [23].

Trois malades (14%) de notre série étaient diabétiques, soit deux femmes et un homme.

4-4- Obésité :

La relation entre obésité et cancer du rein a fait l'objet de plusieurs études épidémiologiques, et elle a été confirmée dans presque toutes les études [9-27]. Cette relation étant le plus souvent plus prononcée chez les femmes que les hommes [20-28].

Les femmes obèses surtout ménopausées, ont un taux élevé d'oestrogène avec un risque plus important de développer un cancer du rein par rapport aux femmes non obèses [29].

Le mécanisme n'est pas bien illucidé, mais l'augmentation des oestrogènes pourrait être la cause [22-30].

Cependant, l'augmentation apparente de la prévalence de l'obésité au cours des deux dernières décennies, pourrait contribuer à l'augmentation de la prévalence du cancer du rein.

L'obésité ne faisait pas partie des facteurs de risque étudiés dans notre série.

4-5- Hypertension :

L'hypertension artérielle (HTA) semble multiplier par 2 en moyenne le risque du cancer du rein, cette augmentation varie de 1.4 à 3 suivant les séries [31].mais certaines études ont conclues que l'HTA ne serait pas un facteur de risque indépendant, et ce sont les antihypertenseurs, en particulier les diurétiques thiazidiques, qui ont été retenus comme responsables du développement du cancer du rein [9-31].

La relation entre HTA et mortalité par cancer du rein a été rapportée [32].

4-6- Hémodialysé avec dysplasie multi kystique :

L'augmentation de l'incidence du cancer du rein est observée chez les patients hémodialysés, particulièrement ceux qui présentent une dysplasie multi kystique [9-20-23].

Aucun patient de la série n'était hémodialysé, ni présentait une dysplasie multi kystique.

4-7- La nutrition :

C'est l'un des facteurs clef responsable des différences, dans les taux de cancer, observés entre les populations. Le cancer du rein est 5 à 8 fois moins fréquent dans les pays asiatiques par rapport aux pays occidentaux. Chez la première génération d émigrés asiatiques, le taux de mortalité par cancer du rein est intermédiaire entre leur pays d'origine et les pays occidentaux d'accueil [9-29].

L'excès d'apport de protéines d'origine animale et de graisse augmente le risque du cancer du rein [9-27]. Malgré ces données, la nutrition n'apparaît pas comme un facteur de risque majeur du cancer du rein, mais juste par ça corrélation avec l'obésité [20].

La consommation des fruits et des végétaux, l'apport en vitamines E, C, les oligoéléments et en carotène ont un effet protecteur [9-19].

Les études épidémiologiques n'ont pas montré d'association entre alcool, café, thé, et cancer du rein [19-33].

4-8- Infection urinaire :

L'étude de PARKER et MURAI [34-35] a montré que les infections urinaires augmentaient le risque de développer un cancer du rein, ce risque est d'autant plus important si le sujet est

fumeur et de sexe masculin. L'inflammation associée aux infections bactériennes peut entraîner la production de produit comme le nitrosamine qui pourrait provoquer des lésions de l' ADN.

4-9- Cancer sur rein transplanté :

Selon une étude cohorte, il existe une relation entre transplantation et cancer du rein, d'où l'intérêt d'une surveillance échographique chez les transplantés [36-37].

4-10- Radiations ionisantes :

Les radiations semblent augmenter le risque surtout, Mais cette relation est faible [20].

4-11- Maladies familiales :

Certaines phacomatoses : la maladie de VON-HIPPEL-LINDAU et SCLEROSE TUBEREUSE DE BOURNEVILLE augmentent le risque de survenue de cancer du rein [20].

Les formes familiales du cancer du rein à cellules claires représentent environ 1 à 2% des cancers du rein, et peuvent être divisées en différentes entités selon leur nature histologique.

Aucun de nos patients n'avait d'antécédents de cancers familiaux, ni de pathologie rentrant dans le cadre d'une maladie familiale.

Rapport-Gratuit.com

II. ETUDE CLINIQUE

1- Circonstances de découverte :

1-1- Découverte fortuite :

Le mode de révélation des tumeurs rénales s'est modifié depuis le début des années 80. Classiquement révélé par des symptômes urologiques ou généraux, il est actuellement de découverte fortuit dans presque 60% des cas [9-15]. C'est l'utilisation de plus en plus répandue de l'échographie et de la tomodensitométrie qui a permis cette modification. Novick et Campbell ont suggéré de leur attribuer le nom de tumeurs du radiologiste [9].

Dans la série de JANANE [41], à propos de 47 cas de cancer du rein en 2003, aucun cas de découverte fortuite n'a été noté.

Dans la série de PEYROMAURE [114], portant sur 230 patients porteurs de cancer du rein, la découverte de 75% de ces tumeurs était fortuite.

Dans la série de POISSON [85], portant sur 810 malades entre 1985 et 2000, plus d'une tumeur sur deux était de découverte fortuite.

Dans la série de COULANGE [42], Le taux de découverte fortuite était de 40%.

Dans notre série, une seule découverte fortuite est notée chez un patient (5%) après réalisation d'une échographie abdominale.

Tableau X : Comparaison des pourcentages de découverte fortuite dans différentes séries :

Série	% de découverte fortuite
JANANE [41] (MAROC)	0
PEYROMAURE [114] (France)	75
POISSON [85] (FRANCE)	51
COULANGE [42] (FRANCE)	40
NOTRE SERIE (MAROC)	5

Le faible taux de découverte fortuite dans notre contexte, est lié à la faible accessibilité aux soins des sujets de notre population et la non généralisation des échographies et des scanners.

Ces tumeurs sont de petites tailles, localisées, et de faible grade. Thompson et coll, ont rapporté que 82% des cancers incidentaux du rein étaient de stade 1 ou 2 contre 32% lorsque le cancer est symptomatique [38].

1-2- Signes urologiques :

La triade classique de GUYON associant hématurie, douleur et masse concerne moins de 10% des formes symptomatiques [9-23].

Dans notre série cette triade a été retrouvée chez 18% des malades, a cause d'un retard diagnostique.

a- Hématurie :

Classiquement macroscopique, totale, spontanée et capricieuse, elle peut être isolée dans 20% des cas. Ce symptôme est présent dans 40 à 60% des cas [9-23].

Dans la série de JANANE [41], l'hématurie est retrouvée chez 23% des malades, alors qu'elle est présente dans 15% des cas dans la série de PEYROMAURE [114].

Cinquante pour cent des malades de notre série présentaient une hématurie au moment du diagnostic qu'elle soit isolée ou associée à d'autres symptômes, ce qui concorde avec les résultats de la littérature.

b- Douleur :

Présente chez plus de 40% des patients, due à des hémorragies intra tumorales, une compression, ou une invasion des tissus voisins [9-23].

La douleur lombaire est le symptôme le plus fréquemment retrouvé chez nos malades, elle est notée chez plus de 80% des malades, cela peut être du au fait que la majorité des tumeurs de notre série étaient diagnostiquées à un stade avancé.

c- Masse palpable :

Rapport-gratuit.com
LE NUMERO 1 MONDIAL DU MÉMOIRES

Rapportée dans un tiers des cas [9]. Dans notre série quatre malades (18%) avaient une masse lombaire.

d- Varicocèle :

Signe classique devenu exceptionnel [23]. C'est le cas dans notre série, ou aucun malade ne présentait de varicocèle.

1-3- Signes généraux :

Comprenant asthénie, anorexie, amaigrissement, ils sont aspécifiques du cancer du rein, ils sont révélateurs dans 10% des cas témoignant souvent d'un stade avancé [23].

Dans la série de JANANE [41], quatre malades présentaient une altération de l'état général (8.5%), contre 2.6% dans la série de PEYROMAURE [114], et 7.3% dans celle de POISSON [85].

Dans notre série, 27% des malades ont présenté la triade.

Tableau XI: comparaison en pourcentage des symptômes de découverte dans différentes séries :

Série	Hématurie %	Lombalgie %	Masse %	AEG
JANANE [41]	23	81	0	8,5
PEYROMAURE [114]	15	3	0,9	2,6
POISSON [85]	22.8	29.1	4.3	7.3
NOTRE SERIE	50	81	18	27

1-4- Métastases révélatrices :

Les métastases synchrones représentent 15 à 25% des cas. Elles sont présentes dans 25% des formes symptomatiques et 9% des découvertes fortuites. Presque 50% des patients qui se présentent avec une triade sont déjà au stade métastatique.

Les sites métastatiques par ordre de fréquence sont ; poumon, ganglion, foie, os, cerveau, surrénales et rein controlatérale [9-23].

Les métastases thyroïdiennes passent le plus souvent inaperçues du fait de leur petite taille infra clinique. L'origine rénale représente plus de la moitié des cas décrits [39].

Le carcinome rénal à cellules claires est une tumeur qui donne rarement des métastases au niveau du vagin. Seuls 80 cas sont rapportés dans la littérature. Du fait des particularités anatomiques du drainage veineux du rein gauche, la plupart de ces métastases ont eu lieu sur des tumeurs rénales gauches. La découverte d'un adénocarcinome ou d'un carcinome indifférencié vaginal doit faire réaliser une imagerie rénale à la recherche d'une tumeur [40].

Aucun patient de notre série ne présentait de métastase au moment du diagnostic.

1-5- Syndromes paranéoplasiques : (tableau XII)

Sont rapportés dans 10 à 40% des cas de carcinome à cellules rénales [9-23]. Ces syndromes ne sont pas spécifiques des formes métastatiques mais peuvent aussi représenter un mode de découverte des formes locales ou la maladie est encore curable. Il existe une ou plusieurs manifestations de ce type, 60 à 70% régressent à l'ablation de la tumeur. Ils sont conséquence, d'une production d'hormones spécifiques par la tumeur où par du tissu normal comme réponse immune [9].

a- Hypercalcémie :

Elle a été rapportée dans 10 à 20 % des cas, avec une incidence élevée pour les stades avancés de la maladie. Elle est liée à la production de PTHrP (parathyroid hormone-related proteine) par la tumeur primitive ou par un site métastatique. Cliniquement, elle se traduit par des nausées, anorexie, asthénie, constipation et la diminution des réflexes osteo-tendineux. Elle peut être secondaire à une atteinte osseuse [9-23].

b- L'hypertension :

Elle est liée à une élévation du taux de rénine plasmatique chez les patients présentant un cancer du rein à un stade avancé. Par ailleurs, elle peut être secondaire à une compression de l'artère rénale ou une de ces branches par la tumeur, à une hypercalcémie, à une obstruction urétérale, à une métastase cérébrale ou à une polyglobulie [9-23].

c- Polyglobulie :

Classiquement décrite mais rare, la polyglobulie est révélatrice ou associée à un cancer du rein dans moins de 5% des cas [42], elle se définie par une élévation de l'hématocrite supérieure à 50% chez l'homme, ou à 44% chez la femme. Elle est liée à la production accrue d'érythropoïétine, soit par la tumeur, soit par le tissu rénal sain en réponse à l'hypoxie [9-23-42].

Dans l'étude de JANANE intéressant 47 cas de cancer du rein, 2 patients (4.25%) étaient hospitalisés dans un service de médecine pour un syndrome fébrile au long cours avec des signes cliniques de polyglobulie confirmée par la biologie [41].

Dans la série de DAHAN [43], sur 230 patients opérés pour un cancer du rein, 5 patients (2.2%) avaient une polyglobulie au moment du diagnostic.

Dans notre série, la NFS n'a montrée chez aucun cas de polyglobulie.

Elle est considérée comme un facteur de mauvais pronostic car souvent associé à un cancer métastatique et/ou de haut grade [43]. Très récemment, HYUNG [44] au cours d'une étude concernant la fréquence des syndromes paranéoplasiques chez 1046 patients porteurs du cancers du rein, a retrouvé que 3,7% des patients avaient une polyglobulie. Chez ces patients, les cancers étaient métastatiques plus d'une fois sur deux. La polyglobulie était associée à un risque relatif de décès multiplié par 1,4 [44].

La polyglobulie, comme les autres syndromes paranéoplasiques, est réversible et disparaît après la néphrectomie. Dès le premier jour post opératoire, l'hématocrite se normalise, mais la rapidité de cette normalisation n'est pas clairement élucidée [43].

Il faut noter qu'une polyglobulie secondaire peut être associée à d'autres types de cancers: hépatocarcinome, hémangioblastome du cervelet, cancer ovarien, et aussi à d'autres pathologies rénales: polykystose, hydronéphrose, sténose de l'artère rénale [43].

d- Le syndrome de stauffer :

Se caractérise par une atteinte de la fonction hépatique (élévation des phosphatases alcalines et des transaminases, allongement du taux de prothrombine) associée à des plages de nécrose intra hépatiques non métastatiques, de la fièvre, une asthénie et une leucopénie. C'est un facteur de mauvais pronostic [9-23].

e- Autres manifestations paranéoplasiques :

Ont été décrites, comme fièvre au long cours, une anémie, un syndrome inflammatoire….

Tableau XII: Fréquences des syndromes paranéoplasiques associés au cancer rénal [43]

Syndromes paranéoplasiques	Fréquence %
Anémie	20-40
Perte de poids	33
Hypertension artérielle	25
Hypercalcémie	10-20
Fièvre	10
Syndrome de Stauffer	30-20
Polyglobulie	1-8
Amylose	3-5

2- Examen clinique :

2-1- Interrogatoire :

Il évalue l'état général du patient et l'évolution des signes clinique perçus par le patient. Il recherche des antécédents de cancer du rein dans la famille ou la notion de formes héréditaires.

Aucun patient de notre série n'avait d'antécédents familiaux de cancer du rein, ni la notion de formes héréditaires.

2-2- Examen physique :

Sera orienté vers les fosses lombaires par la palpation bi manuelle avec perception d'un contact lombaire, l'examen des aires ganglionnaires, et la recherche des signes de compression veineuse (varicocèle, et syndrome cave inférieur). La dissémination à distance est recherchée par la palpation du foie, l'examen pulmonaire, la palpation des reliefs osseux.

Dans notre série, un contact lombaire a été retrouvé chez 5 malades (23%), en rapport avec la tumeur, et chez un seul malade l'examen a noté la perception d'une masse de l'hypochondre gauche.

Enfin, l'appréciation de l'état général du patient est obligatoire pour orienter la prise en charge ultérieure [23].

III. BILAN PARACLINIQUE :

1- Imagerie :

Actuellement, la détection, la caractérisation, le bilan préopératoire et le suivi post-thérapeutique des cancers du rein bénéficient pleinement des techniques d'imagerie en coupes.

L'imagerie intervient dans la détection, le diagnostic, l'extension, et la classification des cancers du rein.

L'aspect du cancer du rein en imagerie n'est pas univoque, il peut varier considérablement d'une tumeur à l'autre notamment en fonction de plusieurs éléments : taille, architecture, vascularisation, et de la présence de remaniements. Aussi, on peut distinguer en imagerie des formes typiques et des formes atypiques, posant des problèmes de diagnostic différentiel, notamment avec certaines lésions bénignes [11].

1-1- Bilan diagnostic :

a- Echographie :

Sa disponibilité, son innocuité, ses excellents résultats, en font l'examen de choix dans la détection des masses rénales. Elle joue un rôle essentiel dans le dépistage des formes occultes du cancer du rein [11] .

Le temps consacré à l'exploration des 2 reins systématiquement au cours de toute échographie abdominale qui est devenue un examen de routine, explique le taux élevé de plus de 83% des découvertes fortuites des carcinome à cellules rénales, et a réduit le diamètre au moment de leur diagnostic qui est passé de 7.8cm à 5.5cm avec un stade plus précoce d'extension locorégionale [11-45].

L'échographie a une sensibilité de 80% pour la détection des tumeurs de plus de 3cm et de 60% pour celles de moins de 3cm, mais une faible spécificité [46-47-48].

Les limites de l'échographie sont sa faible sensibilité de détection des petites lésions avec prés de 50% des lésions de moins de 1.5cm non visualisées, et ses difficultés de caractérisation car l'échogènicité est très variable en fonction des lésions tumorales, en plus des facteurs techniques, anatomiques et de l'opérateur qu'il faut prendre en considération [45-47].

Plusieurs aspects radiologiques sont possibles en fonction de la taille tumorale :

- Tumeurs volumineuses de plus de 5cm : typiquement hétérogènes, avec zones de nécroses intra tumorale et parfois des calcifications [45-46].
- Tumeurs de moins de 3cm : sont franchement hyper échogéne dans 32% des cas posant ainsi un problème de diagnostic différentiel avec l'angiomyolipome [45-46-48].

Dans notre série, l'échographie a été réalisée chez 18 malades (82%), chez lesquels elle a évoqué le diagnostic de tumeur (figure 18-19-20); chez trois patients, elle a permis la mise en évidence d'adénopathies suspectes (figure 21).

Chez un seul patient de notre série, la découverte était fortuite suite à la réalisation d'une échographie.

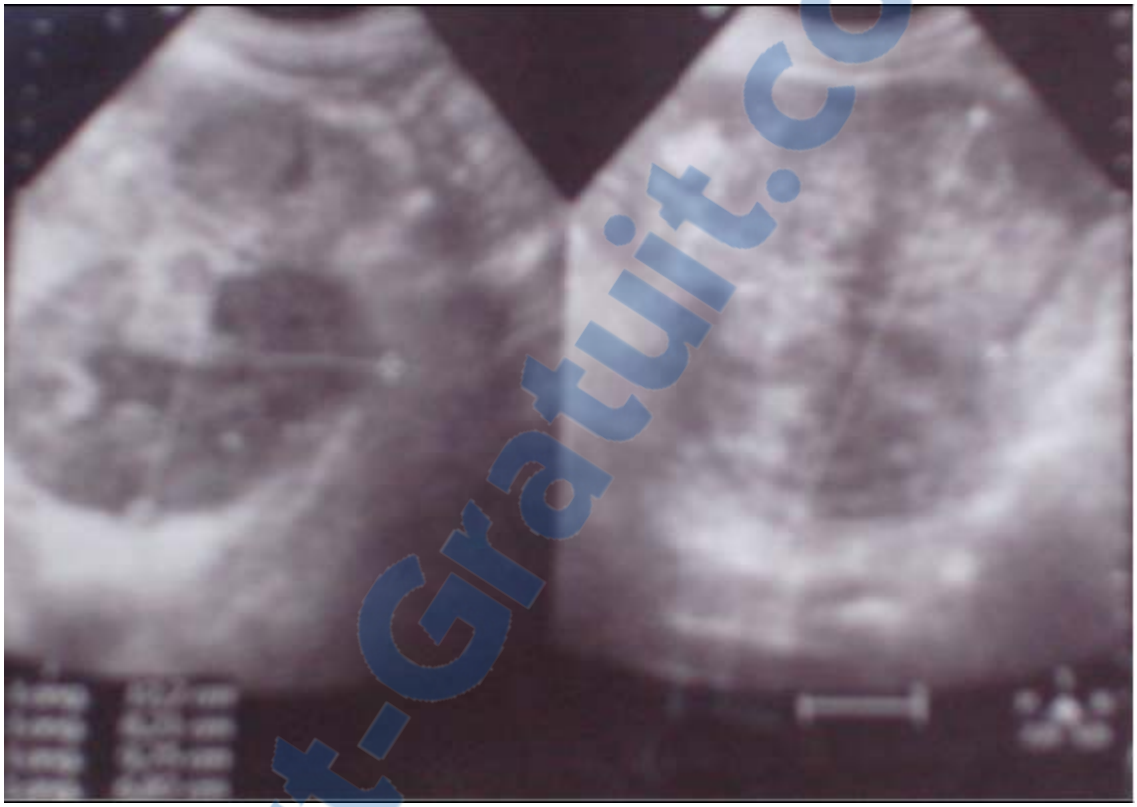

Figure 18: Image échographique montrant un processus tumoral rénal infiltrant les 2/3 du rein gauche mesurant 10×8×11 cm, avec des zones de nécroses.

Rapport-Gratuit.com

Figure 19 : image échographique d'un processus tumoral polaire inférieur gauche mesurant 10.5×7.5cm avec un remaniement parenchymateux.

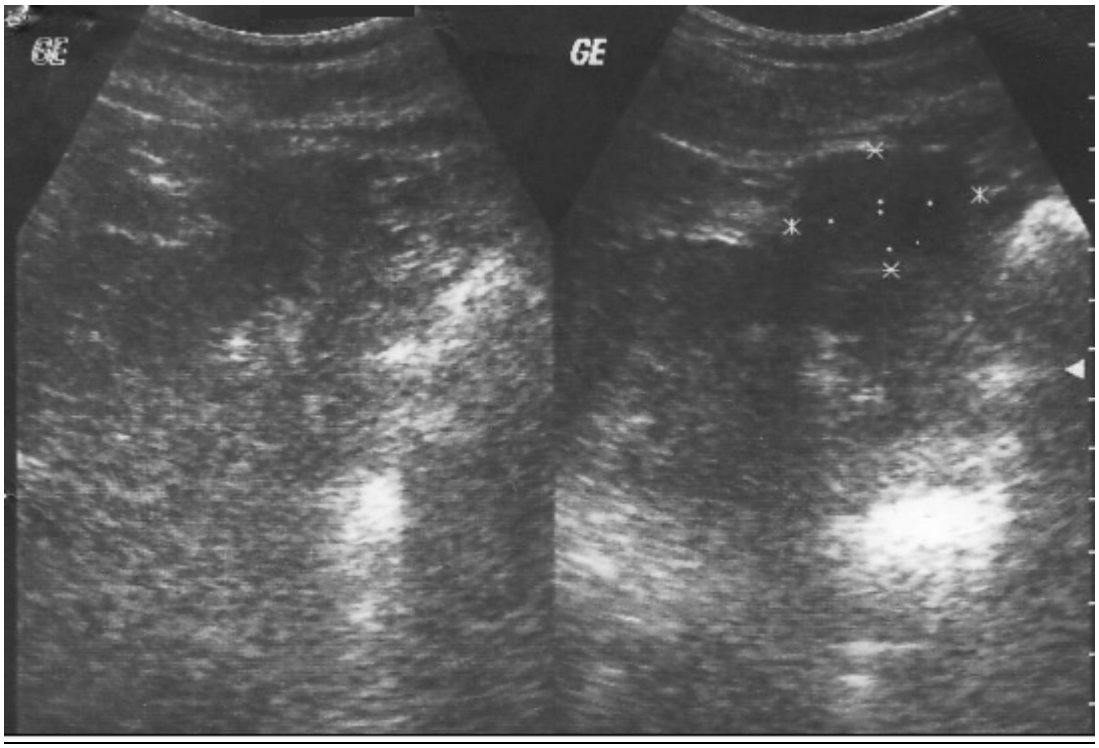

Figure 20 : image échographique montrant une formation hypo échogène medio rénal mesurant 37×23 mm.

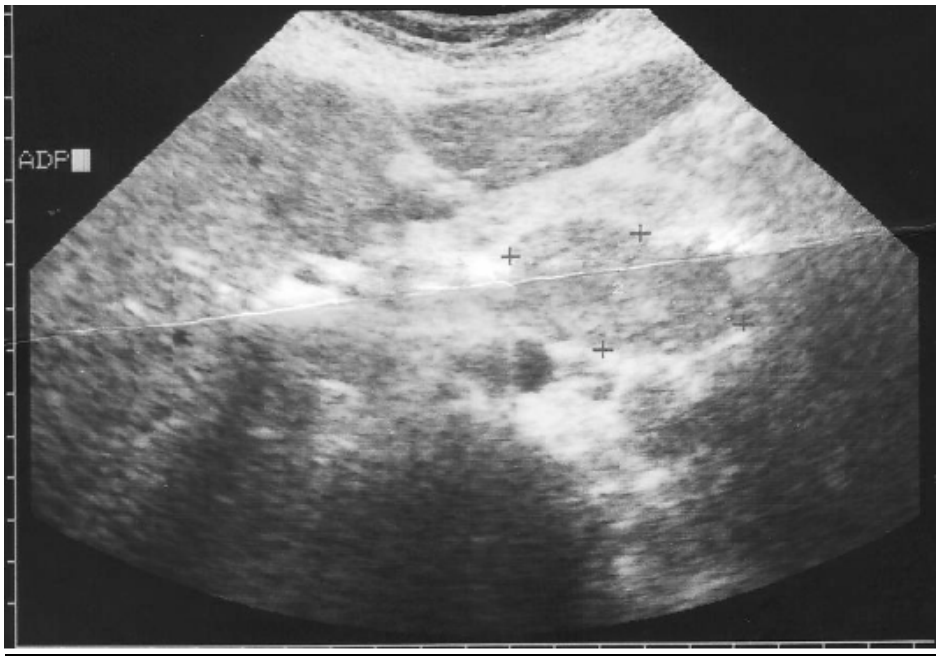

Figure 21 : adénopathies coeliaques mesurant 54×28 mm chez un patient porteur d'une tumeur rénal.

b- Urographie intra veineuse (UIV):

Rapport-gratuit.com
LE NUMERO 1 MONDIAL DU MÉMOIRES

L'UIV longtemps utilisée, s'est vue ces dernières années voler sa place de « gold standard » dans l'exploration successivement du parenchyme rénal et même des voies excrétrices [49].

Elle n'est ni sensible dans la détection des lésions, ni spécifique dans leur caractérisation, et imprécise dans l'appréciation de leur extension [47-49].

Pour les lésions tumorales rénales de 3cm la sensibilité n'est que de 85% et 20% pour les lésions de moins de 3cm [46-49]. Actuellement, les clichés urographiques sont réalisés dans la suite de l'examen tomodensitométrique, non pas en tant qu'examen spécifique, mais comme complément, soit directement sur le scanner en acquisition de type « scout view ».

Les signes urologiques sont dus à un syndrome tumoral non spécifique.

Dans notre série, l'UIV n'a été réalisée que dans trois cas, et les résultats se résumaient toujours à un syndrome tumoral, refoulant les structures avoisinantes, et ce sont les mêmes résultats cités dans les différentes publications.

c- TOMODENSITOMETRIE (TDM):

L'exploration scannographique a pour but : la détection, la caractérisation tissulaire et la stadification de la lésion pour établir un pronostic et dans le choix des techniques chirurgicales.

La TDM permet aussi de détecter des lésions satellites et de fournir une cartographie vasculaire détaillée [50-51].

L'examen tomodensitométrique reste comme référence pour la détection d'une masse rénale avec une sensibilité supérieure ou égale à 94% et une spécificité supérieure à 98% [11-46].

Le scanner détecte une fois sur deux les masses inférieures à 5mm de diamètre et 75% des masses de moins de 15mm [11].

L'apport du scanner multibarette par rapport au scanner monobarette, réside dans la possibilité d'effectuer toutes les phases préconisées et la réalisation de coupes millimétriques, et permet une reconstitution multi planaire et volumique de grande qualité [47-51-52].

- **Technique :**

L'acquisition des clichés tomodensitométriques passe par plusieurs phases dont chacune à un intérêt précis.

* Sans injection :

Au cours de cette phase le cancer apparaît sous forme d'un syndrome de masse hypodense ou iso dense au sein duquel existent des calcifications, et lors de cette phase se fait aussi la détection des foyers de graisses intra tumorales [47-52].

* Avec injection :

- Phase artérielle : 15à 25 secondes après injection, permet l'analyse de l'anatomie vasculaire artérielle, l'identification des variantes anatomiques artérielles et des branches d'alimentation de la tumeur [46-47-50-52].
- Phase cortico-médullaire : entre 30 et 60 secondes, se définie par le rehaussement du manteau cortical tandis que la médullaire reste hypodense [45-47].
- Phase parenchymateuse : entre 60 et 120 secondes, c'est la plus performante dans la détection des petites lésions de 8 à 10 mm dans 98% des cas [45-46-47].
- Phase excrétoire : au delà de 180 secondes, après injection, elle a un intérêt en cas de néphrectomie partielle par l'analyse de l'anatomie pyélocalicielle, et permet de diminuer le taux de complication de type urinome et fistule post opératoire [47-53].

Dans notre série, tous les malades ont bénéficiés d'une TDM abdomino-pelvienne, qui a permis de confirmer le diagnostic évoqué par l'échographie, soit réalisée en première intention.

Dans les séries de JANANE [41], de BENSALEH [92], et de PEYROMAURE [114] la TDM a été réalisée chez 100% des malades.

- **Les aspects radiologiques :** (figure 22-23-24)

* Forme typique :

Correspond dans la majorité des cas à un carcinome conventionnel à cellules claires de plus de 4cm. La tumeur est encapsulée et hétérogène car elle comporte une double composante : solide tissulaire hyper vascularisée, et nécrotique avasculaire. L'injection de

produit de contraste montre un rehaussement précoce de la composante tissulaire de manière hétérogène. Certains éléments très caractéristiques mais inconstants peuvent être associés : les calcifications intra tumorales (30% des cas) et l'envahissement de la veine rénale et la veine cave inférieure respectivement dans 23 et 7% des cas [11-23-46].

Les calcifications tumorales sont présentes dans 2% des kystes et 10% des cancers, et apparaissent plus fréquentes dans les cancers tubulo-papillaires [46-50].

Les résultats de notre série à propos des calcifications concordent avec les éléments de littérature puisque dans notre série, elles ne sont retrouvées que chez 10% de nos malades.

Les foyers de nécrose ont été retrouvés chez 45% des malades, alors que les calcifications n'ont été retrouvées que chez 10% des patients.

L'envahissement de la veine rénale chez les malades de notre série, a été retrouvé chez un seul malade (5%), de même pour l'envahissement de la VCI.

La taille moyenne au moment du diagnostic dans notre série est de 9cm, contre 6,1cm pour la série de POISSON [85], 6,7cm pour la série de PEYROMAURE [114], 10 cm dans la série de JANANE [41], et 10.6 cm dans la série de BENSALEH [92].

TABLEAU XIII : comparaison de la taille tumorale moyenne dans différentes séries

Séries	Taille moyenne en cm
POISSON [85]	6,1
PEYROMAURE [114]	6,7
JANANE [41]	10
BENSALEH [92]	10,6
NOTRE SERIE	9

La grande taille au moment du diagnostic dans notre série ne peut être expliqué que par le retard diagnostic chez tous nos malades, puisque 95% de nos patients étaient symptomatiques à la consultation, et que le taux de découverte fortuite est très bas.

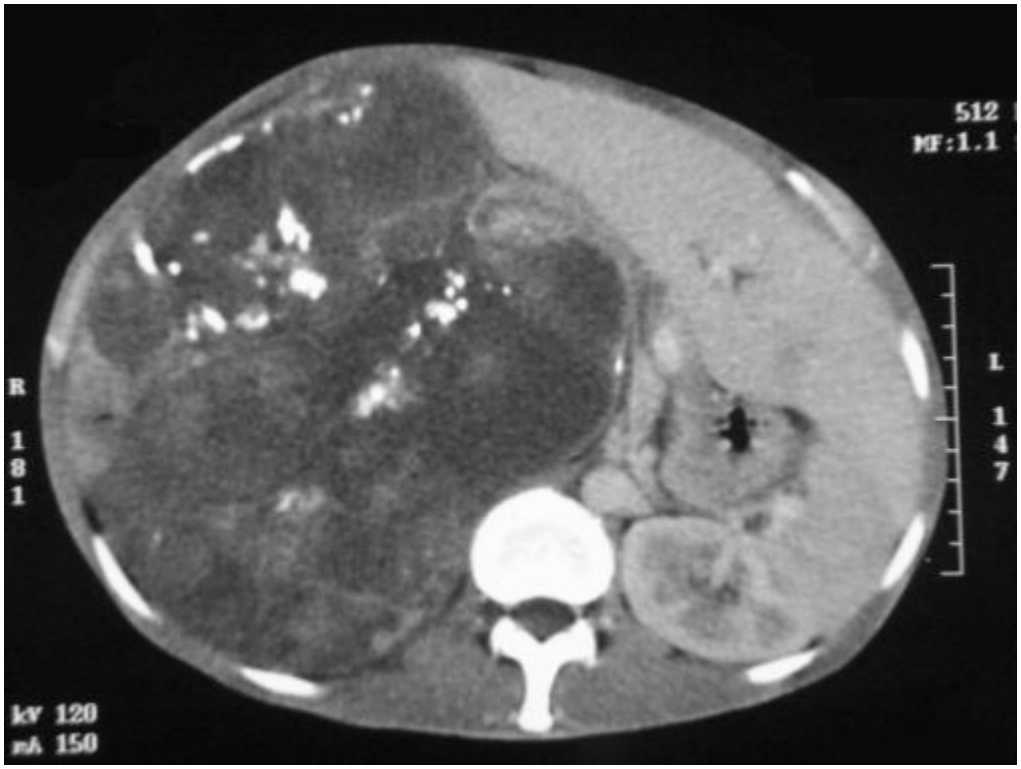

Figure 22: image scannographique d'un volumineux processus tumoral hétérogène du flanc droit mesurant 22×22×17 cm siége de plages de nécrose et de calcifications, et dont l'étude anatomopathologique a révélée un CCR qui pèse plus de 10 kilogramme.

Figure 23 : image scannographique d'une tumeur rénal droite avec des plages de nécrose et infiltration de la graisse péri rénale.

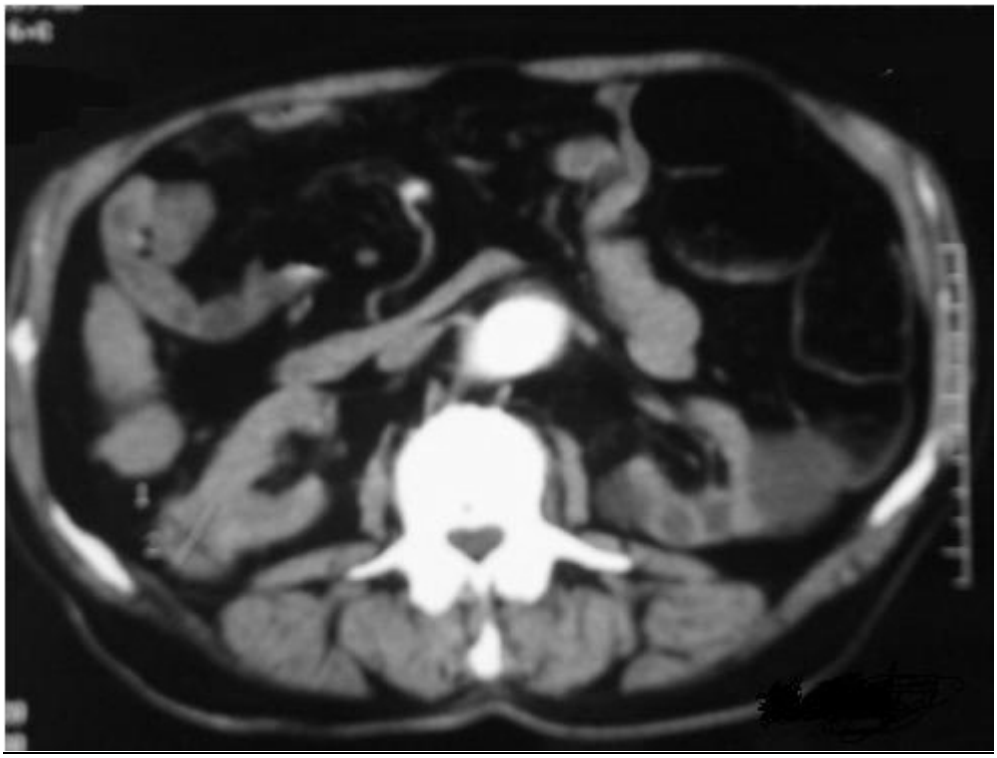

Figure 24 : processus tumorale de 28×23 mm au niveau de la médio rénale du rein droit avec infiltration de la graisse péri rénale.

- Formes atypiques :
  - Cancer de petite taille :

Contrairement aux tumeurs de grandes tailles, elles sont souvent homogènes et siège d'un niveau de rehaussement très variable [11-45]. (Tableau XIV).

Tableau XIV: comparaison des détections des tumeurs rénales selon leur diamètre et en fonction de la méthode d'imagerie [50]

	0-5mm	5-10mm	10-15mm	15-20mm	20-25mm	>25mm
Echographie	0%	21%	28%	57%	78%	100%
TDM	47%	60%	75%	100%	100%	100%

- Les formes hypo vasculaires :

Le caractère hypo vasculaire de certains carcinomes du rein (carcinomes papillaires le plus souvent) se traduit par un rehaussement de densité faible et généralement tardif. La réalisation de coupes tardives (à la phase excrétoire) est essentielle pour démontrer le caractère solide et vascularisé de ces tumeurs prises parfois à tort pour des kystes banaux [11-23-47].

- Les formes kystiques :

Une masse rénale est dite kystique si elle comporte une composante liquidienne prédominante [50]. Le diagnostic d'une tumeur kystique est souvent difficile et repose avant tout sur la mise en évidence d'une composante solide (paroi, cloison, végétation ou nodule mural) vascularisée (rehaussement significatif après contraste) qui doit faire classer la lésion dans une des deux catégories suspectes (types III et IV) de la classification de Morton Bosniak (Tableau XV). Les lésions de la catégorie IV représentent la forme typique du CCR kystique dont la spécificité est de100% [11-50-54].

Sur les clichés scannographiques des 22 malades de notre série, la forme kystique n'a été retrouvée que chez un seul malade, et ne représente que 5% de l'ensemble des tumeurs diagnostiquées.

Tableau XV: Classification des masses kystiques du rein d'après Bosniak [11].

Catégorie	Signes tomodensitométriques	Diagnostics
TYPE I	Densité hydrique	Kyste simple
	Homogène	
	Limites régulières sans paroi visible	
	Absence de rehaussement	
TYPE II	Cloison(s) fine(s)	Kyste remanié
	Fines calcifications pariétales	
	Kyste hyperdense	
	Limites régulières sans paroi visible	
	Absence de rehaussement	
TYPE III	Cloisons nombreuses et/ou épaisses	Kyste remanié
	Paroi épaisse et régulière	Néphrome kystique
	Limites irrégulières	Cancer kystique
	Calcifications épaisses et/ou irrégulières	
	Contenu dense sans rehaussement	
TYPE IV	Paroi épaisse et irrégulière	Cancer nécrosé
	Végétations ou nodule mural	Cancer kystique
	Rehaussement de la paroi ou des végétations	

- Carcinomes hémorragiques :

Toute hémorragie péri rénale spontanée doit faire suspecter une origine tumorale et en premier lieu un CCR. Il est souvent nécessaire de réaliser un deuxième scanner après quelques semaines d'évolution pour aboutir à un diagnostic de certitude et mieux évaluer la taille et le stade de la tumeur [11-46].

Aucun cas de carcinome hémorragique n'a été diagnostiqué dans notre série

- Carcinomes à composante graisseuse :

C'est une forme exceptionnelle qui a récemment fait remettre en question les critères diagnostiques des angiomyolipomes bénins, c'est pour cela que la présence de certains éléments

atypiques suspects fera le diagnostic : les calcifications intra tumorales, volumineuses adénopathies, ou envahissement de la veine rénale [11-46].

❖ Carcinomes multiples et bilatéraux :

Qui représentent 2% environ des carcinomes rénaux. Ils soulèvent le problème d'une forme familiale mais aussi la possibilité d'une localisation métastatique ou lymphomateuse [11-23].

Dans notre série aucun cas de bilatéralité n'a été noté.

➢ Les métastases :

Les tumeurs secondaires du rein sont rarement observées en clinique mais le rein est fréquemment le siége de métastases de tumeurs solides ou hématologiques. Cette fréquence est estimée entre 1.4% et 12.6% sur des séries autopsiques de malades décédés par cancer [57].

Sur une autre série autopsique, les métastases rénales sont 3 à 4 fois plus fréquentes que les tumeurs primitives [56].

Ces tumeurs sont classiquement latentes du fait de leur petite taille et de leur siége le plus souvent périphérique dans le cortex rénal. Lorsqu'elles s'expriment, elles sont le reflet de volumineuses tumeurs [56-57].

Du fait de l'absence de sémiologie spécifique et de la sous estimation de leur fréquence, le diagnostic des métastases rénales est rarement posé en préopératoire. Les signes tomodensitométriques ne sont pas pathognomoniques, mais il est admis qu'elles sont de petite taille à contours irréguliers de densité tissulaire et faiblement rehaussées par l'injection du produit de contraste, le plus souvent bilatérale et sans envahissement de la veine rénale [23-46-54-57-58].

Les cancers métastasant le plus au niveau du rein sont : les mélanomes, cancers du poumon, du sein, du rein controlatéral, de la thyroïde, et les cancers gynécologiques [23-46-54-57-58].

Dans notre série, un seul cas de cancer métastatique (5%) a été noté, sans aucune spécificité radiologique par rapport aux tumeurs primitives de notre série. La tumeur primitive n'a pas été diagnostiquée, après réalisation d'une échographie mammaire et thyroïdienne.

➢ Lymphomes :

Rapport-Gratuit.com

Le tractus urogénital est le siège le plus commun pour les lymphomes non hodgkiniens après les organes hématopoïétiques et le système réticulo-endothéliale [54].

Les lymphomes se présentent sous quatre aspects différents : nodule solide isolé de petite dimension, totalement aspécifique mais en général peu vascularisé ; nodules multiples et bilatéraux de taille variable prenant moins le contraste avec néphromégalie sans déformation des contours du rein ; engainement péri rénal bilatéral ; volumineuses adénopathies rétro péritonéales. Les zones tumorales se rehaussent de façon modérée après injection du produit de contraste [23-55-56].

d- Imagerie par résonance magnétique (IRM):

La résonance magnétique a bénéficiée de nombreux progrès techniques, informatiques et pharmacocinétiques. En matière de tumeur du rein, l'IRM peut apporter des informations au moins égales à celles du scanner, avec cependant même une supériorité incontestable dans certains cas et principalement : les tumeurs kystiques, l'extension veineuse en coupe frontale, en plus de son caractère non invasif qui permet sa réalisation chez la femme enceinte, en cas d'allergie au produits iodés, ou d'insuffisance rénale, et chez les transplantés [46-50].

- Aspects radiologiques :

La sémiologie de l'IRM pour les tumeurs rénales est comparable à celle du scanner.

* Le cancer du rein dans sa forme classique se traduit : en T1 par un iso signal ou un signal légèrement inférieur à celui du cortex rénal, avec des zones de nécrose. En T2, il y'a un signal intense, le plus souvent hétérogène traduisant des zones de nécroses, ou plus rarement un iso signal par rapport au parenchyme normal. Après injection, il y'a un rehaussement de signal intense et précoce [23-48-50].

* Pour la détection des petites tumeurs, les performances de l'IRM se sont considérablement améliorées, et elle a permis de détecter les plus petites tumeurs [58]. En T1, une petite tumeur se traduit par une masse de signal équivalent ou légèrement inférieur à celui du parenchyme rénal. Ces tumeurs sont mieux visibles en T2 [23-50].

* En IRM les masses kystiques apparaissent en léger hypo signal par rapport au parenchyme en T1 et en hyper signal en T2 [50]. Il faut noter que la classification de Bosniak pour

les tumeurs kystiques à la TDM est valable pour l'IRM, sauf que les calcifications ne sont pas visibles [59].

* En IRM, les calcifications ne sont pas visibles, mais ceci peut parfois être un avantage en permettant une meilleure appréciation d'un rehaussement [50].

e- Artériographie :

Elle n'est plus utilisée ni pour la détection, ni pour la caractérisation des masses rénales. Ses rares indications sont représentées par l'angiographie interventionnelle : embolisation d'une rupture vasculaire tumorale ou d'une tumeur hyper vascularisée [50-60].

La connaissance de l'anatomie artérielle permet un meilleur control au cours des néphrectomies partielles [61].

Les tumeurs vascularisées sont les plus fréquentes, mais tous les degrés de vascularisation peuvent exister, même l'absence de vascularisation [50].

f- Echographie - doppler :

Complète l'examen échographique de base. Elle permet la mise en évidence de vaisseaux circulants, anarchiques, avec des shunts artério-veineux au sein d'une masse solide ou des parois d'un kyste atypique, en particulier si l'on utilise des produits de contraste échographique.

Cependant, pour les petites tumeurs iso ou hypo échogènes par rapport au parenchyme rénal normal, elle n'améliore que peu la capacité de les identifier bien que dans certains cas la visualisation de vaisseaux anormaux puisse orienter le diagnostic [62].

L'échographie doppler permet une exploration veineuse complémentaire de qualité s'il y a une suspicion d'extension à la veine rénale ou à la veine cave inférieure [63].

Des études récentes ont déduit la possibilité de prédire l'histologie des masses rénales à l'aide du doppler [64].

Dans notre série l'échographie était couplée au doppler chez deux malades (10%), pour évaluer l'extension tumorale à la veine rénale et la veine cave inférieure.

Rapport-gratuit.com
LE NUMERO 1 MONDIAL DU MÉMOIRES

g- Tomographie par émission de proton (TEP) ou PET-scan :

La tomographie par émission de positrons est une technique d'imagerie qui a vu le jour depuis les années soixante, mais n'a été acceptée qu'au milieu de années 90 [65].

La TEP a plusieurs intérêts, dont on cite :

- Diagnostic tumoral : La sensibilité de la TEP pour le carcinome à cellules rénales est de 60% et la spécificité est de 100% [66].
- Diagnostic d'un envahissement ganglionnaire et des métastases à distance où elle a l'avantage de permettre une évaluation du corps en un seul examen [66-67].
- Evaluation de la réponse à une immunothérapie.

D'après l'expérience du Johns Hopkins PET center, où plus de 2700 études ont été réalisées en deux ans, la TEP fera l'avenir de l'imagerie abdomino-pélvienne.

1-2- Bilan d'extension :

Le pronostic du cancer du rein est fortement dépendant du stade de la maladie.

Le bilan d'extension repose essentiellement sur la tomodensitométrie ou, sur l'IRM en cas de contre indication.

a- Echographie-doppler : (figure 25)

Les méthodes d'imagerie ultrasonores permettent de faire le bilan d'extension veino-lymphatiques et la recherche des métastases hépatiques.

Le thrombus est visualisé sous forme d'une masse échogène au sein de la veine cave inférieure souvent dilatée, plus ou moins entouré d'un flux au doppler [47-65].

L'atteinte hépatique est mieux évaluée en échographie qu'en TDM.

Il faut noter que dans notre série l'échographie, a noté la présence d'adénopathies suspectes dans trois cas, et ces résultats étaient confirmés dans deux cas par la TDM.

L'écho-doppler réalisée chez deux de nos malades (10%), devant la suspicion d'un envahissement vasculaire, était normale.

L'échographie trans-oesophagienne réalisée par les cardiologues en per opératoire permet de préciser la limite supérieure du thrombus et aide à mettre en place les clamps vasculaires [70-71].

b- Tomodensitométrie :

- L'extension extra capsulaire : (figure 26)

Est soupçonnée devant des spicules ou nodules dans la graisse péri rénale [23-54], mais la sensibilité de ces signes est très faible ne dépassant pas 46% [65].

Une étude récente a montré de bons résultats lors d'un examen à haute résolution sur un scanner multi barrette [72].

Dans notre série la TDM a permis la détection d'une extension extra capsulaire chez 68% des malades.

- L'extension à la surrénale ipsilatérale :

Se fait par contiguïté pour les tumeurs du pôle supérieur ou par voie hématogène. L'agrandissement, déplacement ou même la non visualisation de la surrénale a été associé à une extension maligne dans 24% des cas après étude histologique, inversement, une surrénale normale en imagerie l'est également en histologie [54], alors que dans notre série aucun de nos malades n'avait une atteinte surrénalienne sur les clichés scannographiques, et ces résultats ont été comparables aux résultats histologiques.

- L'extension veineuse : (figure 27)

Le signe le plus spécifique d'une extension veineuse est la présence d'une image intra luminale, hypodense après injection du produit de contraste, associée à une augmentation du calibre, mais ce dernier est moins intéressant [50-54-68].

Elle permet aussi de différencier un thrombus cruorique du bourgeon néoplasique caractérisé par une prise de contraste précoce après injection [23-50-54-68].

L'extension en hauteur : le niveau supérieur du thrombus conditionne la technique chirurgicale et mérite d'être précisé. Le scanner multibarette, grâce a une exploration multiphasique et une bonne résolution spatiale longitudinale, ainsi que la possibilité de reconstruction dans tous les plans de l'espace est l'examen de première intention pour apprécier l'envahissement cave [54-68-69].

- L'extension ganglionnaire : (figure 28)

Les ganglions de plus de 1cm sont considérés comme suspects d'une atteinte métastatique, mais ce critère est associé à un taux de 4% de faux négatif, et de 43% de faux positifs dus à des hypertrophies ganglionnaires principalement d'origine inflammatoire[54-68].

- L'extension locale :

Difficile à apprécier, et la perte du liseré graisseux entre deux organes n'est pas un élément formel.

- Les métastases :

Le scanner est l'examen de référence. Il permet non seulement l'étude des reins, mais également une exploration hépatique et abdominale complète. Enfin, il est aisé de réaliser une acquisition thoracique, qui remplace avantageusement le cliché thoracique.

Dans notre série, aucune métastase n'a été retrouvée au cours des TDM réalisées.

La TDM cérébrale à la recherche d'une localisation secondaire est réalisée en cas de signe d'appel clinique [68].

L'analyse de tous ces éléments radiologiques permet en phase finale de faire une classification de la tumeur en fonction de son extension locorégionale.

Cette classification permet de standardiser l'extension anatomique du cancer au moment du diagnostic, le facteur le plus important, et permet d'avoir un langage international. La classification du cancer du rein la plus utilisée est la classification de Robson (1969), qui distingue 4 stades d'extension (Tableau XVI).

Tableau XVI: classification de Robson [47]

Stades	Extension
Stade I	Limité au rein
Stade II	dépassement capsulaire
Stade III A	Envahissement veineux
Stade III B	Extension ganglionnaire
Stade IV	Métastase ou extension locorégionale

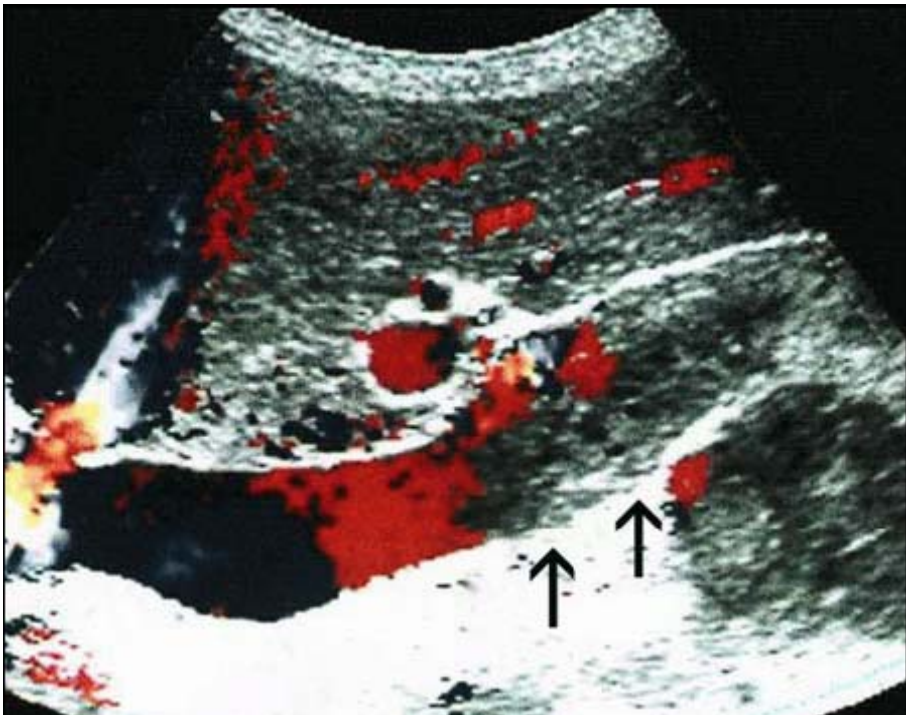

Figure 25 : Echo-doppler couleur montrant des thrombus de la VCI. [45]

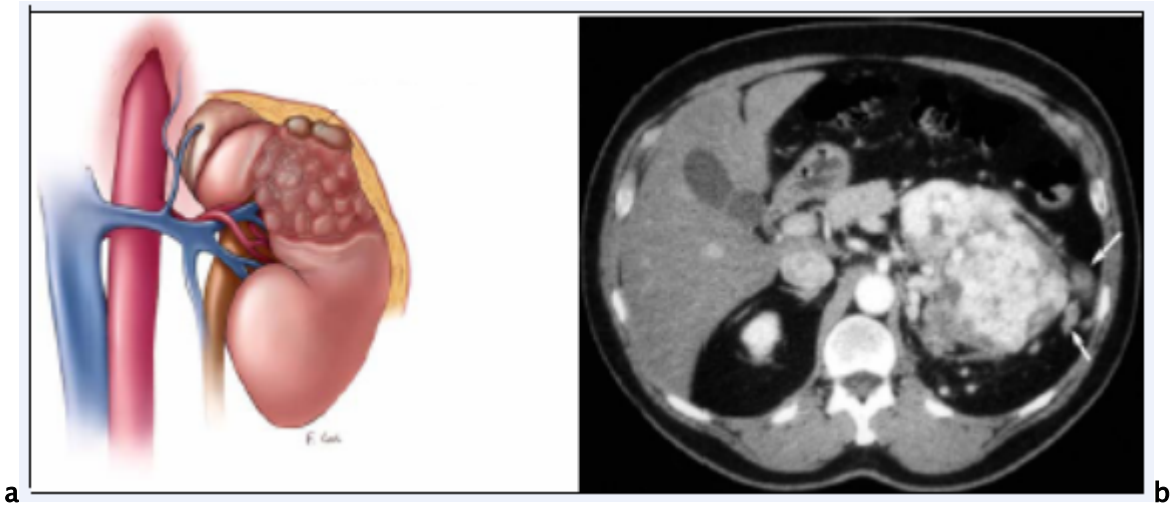

Figure 26 : a- schéma b- image scannographique : montrant l'extension tumorale à l'espace péri rénal. [54]

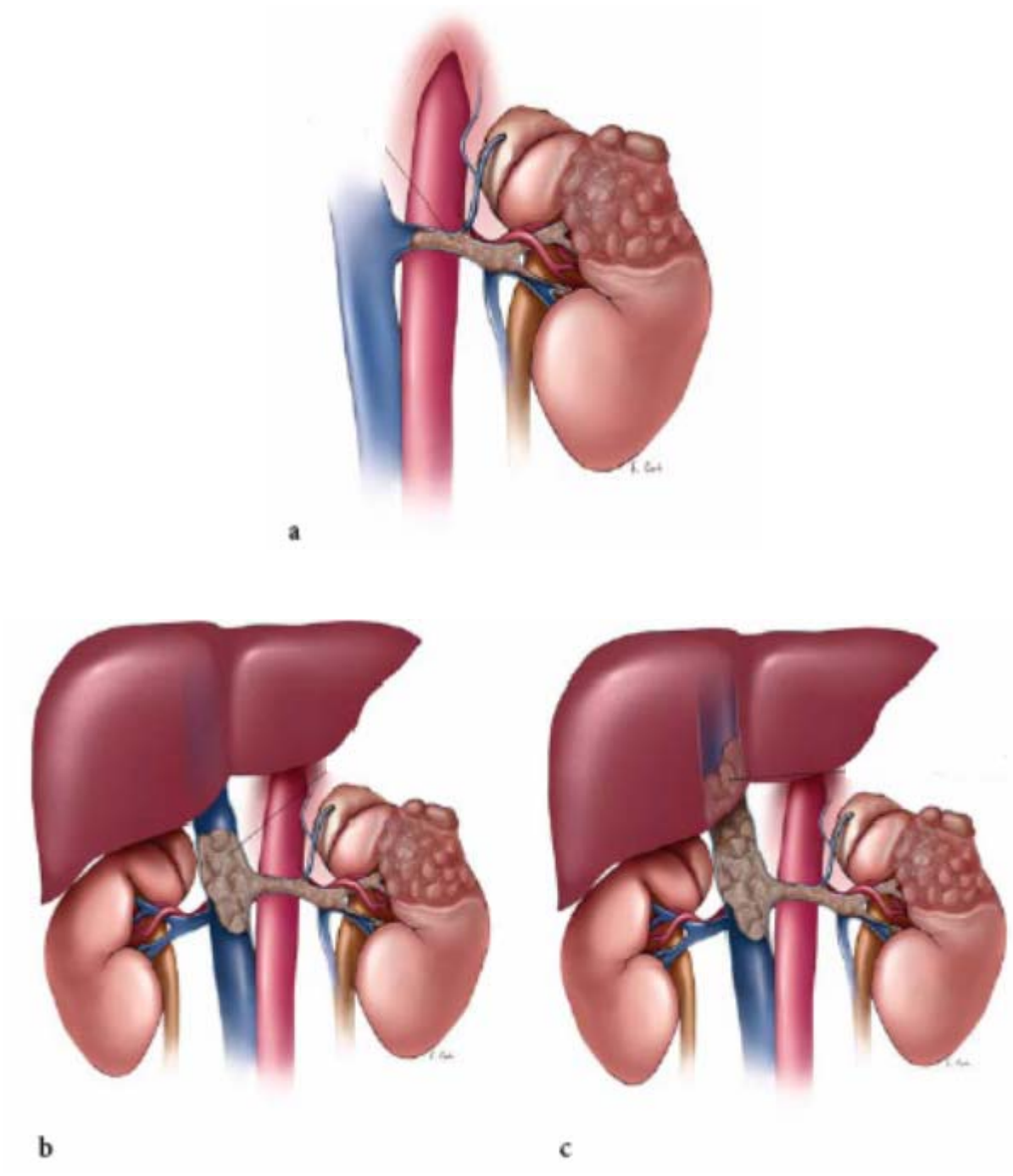

Figure 27 : schéma montrant l'extension veineuse du cancer du rein : a- extension vers la VR / b- extension vers la VCI infra hépatique/ c- extension vers VC supra hépatique [54].

Actuellement, la classification la plus utilisée est la classification TNM (Tumor Node Metastase), proposée par l' Union International Contre le Cancer (UICC) EN 1974.

La dernière édition qui date de 2002 à pour particularité la subdivision du stade T1 en T1a et T1b (tableau XVII).

c- Imagerie par Résonance Magnétique :

Concernant l'extension capsulaire, la TDM et l'IRM ont les mêmes limites et ne sont pas capables de détecter les micro-envahissements.

Le rôle principal de l'IRM dans le cadre du bilan d'extension est d'apprécier l'envahissement veineux, à travers la réalisation de séquences dans les plans frontal et sagittal. Elle est plus apte à préciser l'extension en hauteur du bourgeon, permettant ainsi un meilleur choix thérapeutique [23-68].

L'IRM ne permet pas de réaliser une exploration thoracique en même temps.

d- Tomographie par émission de proton (TEP) ou PET scann : (figure 29)

La TEP a été utilisée pour la recherche de métastases ganglionnaires du cancer du rein avec des résultats encourageants. Elle a aussi l'avantage de réaliser une étude du corps entier [67].

e- Scintigraphie :

N'est justifiée qu'en cas de signes évocateurs de localisation secondaire au niveau du squelette [68].

Vu l'absence de prise en charge par un organisme de mutuelle pour la plupart de nos patients, notre bilan d'extension était limité à la TDM abdomino-pèlvienne et la radiographie thoracique.

Tableau XVII : classification TNM [47]

T : Tumeur

T 0 : Aucune tumeur primaire n'est mise en évidence

T 1 : Tumeur de 7cm ou moins de grand axe, limitée au rein

T 1a : Tumeur inférieure ou égale a 4cm

T 1b : Tumeur supérieure à 4cm et ne dépassant pas 7cm

T 2 : Tumeur de plus de 7cm de grand axe, limitée au rein

T 3 : La tumeur est étendue aux veines principales ou envahit la glande surrénale ou les tissus perinéphrétiques mais pas au-delà du fascia de Gérota

T 3a : Tumeur envahit la surrénale ou les tissus péri rénaux

T 3b : Envahissement de la veine rénale ou veine cave au-dessous du diaphragme

T 3c : Envahissement de la veine cave inférieure sus diaphragmatique

T 4 : La tumeur envahit au-delà du Fascia de Gérota

N : Ganglions régionaux

N 0 : Aucune métastase ganglionnaire régionale

N 1 : Métastases dans un ganglion de 2cm ou moins dans la plus grande dimension

N 2 : Métastases dans un ganglion de plus de 2cm mais pas plus de 5cm dans la plus grande dimension, ou adénopathies multiples, aucune de plus de 5 cm dans la plus grande dimension

N 3 : Métastases dans un ganglion de plus de 5cm dans la plus grande dimension

M : Métastases à distance

M 0 : Aucune métastase

M 1 : Métastase à distance

M x : Métastase non évaluée

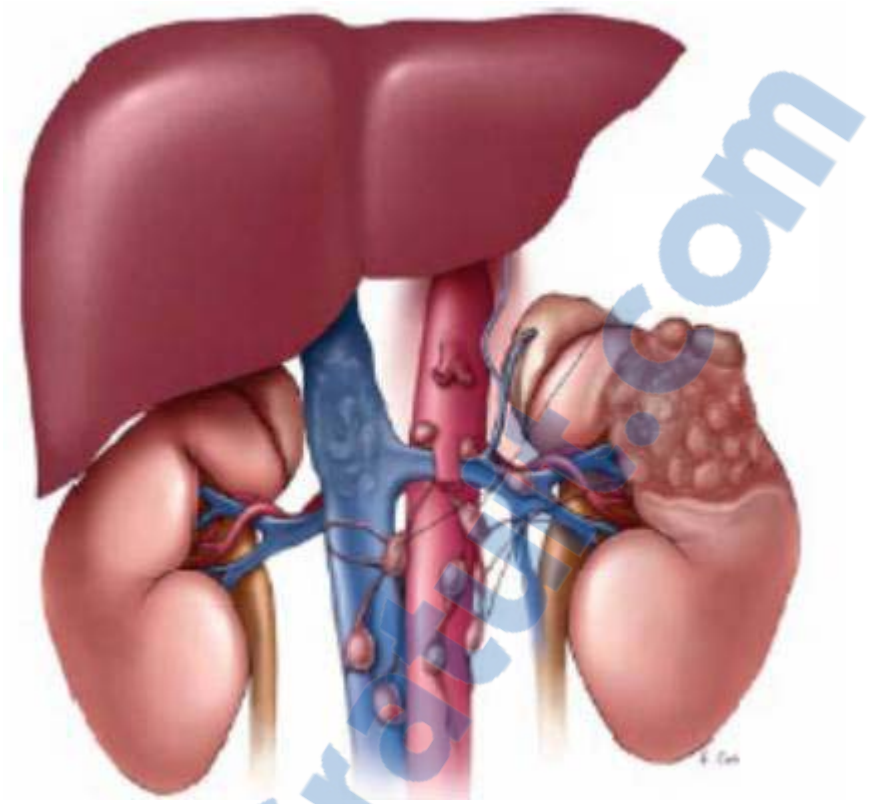

Figure 28 : schéma montrant l'extension ganglionnaire du cancer du rein [54]

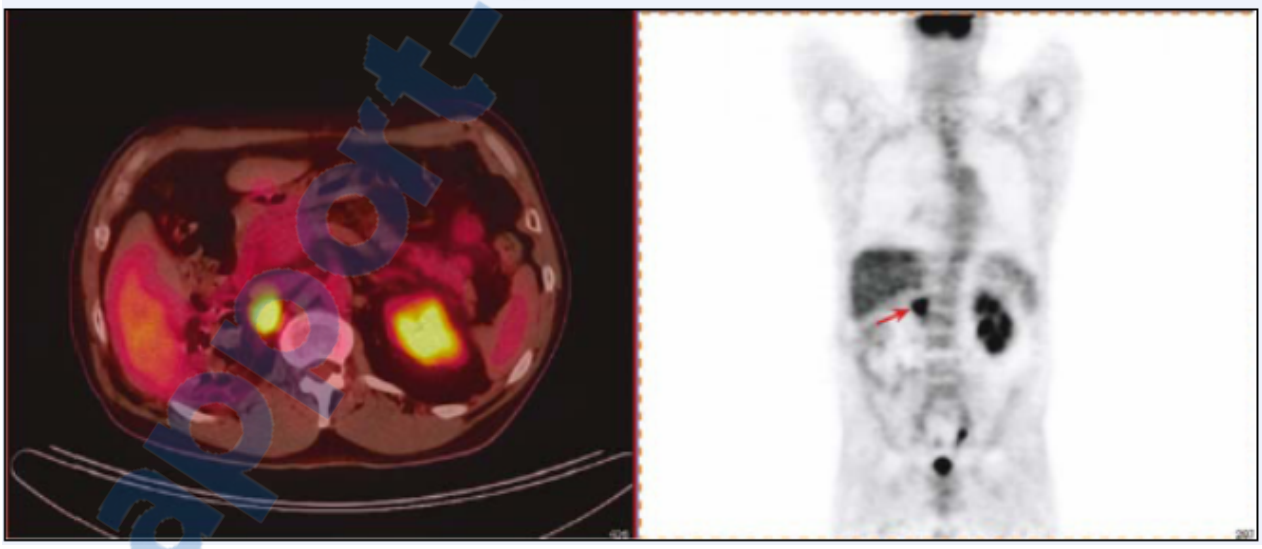

Figure 29 : PET scann chez un malade ayant eu une NTE depuis trois ans, montrant une récidive tumorale (à gauche coupe axiale/ à droite coupe coronale) [67]

Rapport-Gratuit.com

2- BIOLOGIE :

Les constantes biologiques sériques sont importantes à doser en présence d'un cancer du rein car elles peuvent avoir une signification pronostique.

2-1- Vitesse de sédimentation :

L'accélération de la vitesse de sédimentation accompagne 40 à 50% des cancers du rein.

L'accélération de la Vs supérieure à 70mm à la deuxième heure est un facteur de mauvais pronostic [73].

Dans notre série la VS ne faisait pas partie du bilan des malades.

2-2- Hémogramme :

L'hémogramme montre le plus souvent une anémie ou une polyglobulie.

L'anémie est l'anomalie biologique la plus fréquemment associée au carcinome à cellules rénales, retrouvée dans 20 à 40% des cas [43].

Classiquement décrite mais rare, la polyglobulie est révélatrice ou associée à un cancer du rein dans moins de 5% des cas [42], elle se définie par une élévation de l'hématocrite supérieure à 50% chez l'homme, ou à 44% chez la femme. Elle est liée à la production accrue d'érythropoïétine, soit par la tumeur, soit par le tissu rénal sain en réponse à l'hypoxie [9-23-42]. Elle est considérée comme un facteur de mauvais pronostic car souvent associé à un cancer métastatique et/ou de haut grade [43].

La polyglobulie, comme les autres syndromes paranéoplasiques, est réversible et disparaît après la néphrectomie et dès le premier jour post opératoire, l'hématocrite se normalise [43].

Les résultats de l'ensemble des NFS réalisées chez 100% de nos malades concordent avec les éléments de la littérature, du fait que 55% des malades avaient une anémie, et aucun patient ne présentait une polyglobulie.

2-3- Bilan hépatique :

Les phosphatases alcalines sont parfois élevées. Cette élévation est considérée comme paramètre pronostique significatif [73].

Le bilan hépatique dans notre série se limitait au dosage du taux de prothrombine, et qui était normal chez toux nos malades.

2-4- Fonction rénale :

La créatinine est le plus souvent normale en l'absence de néphropathie.

Dans notre série 18 % des patients avaient une fonction rénale perturbée.

2-5- Calcémie :

L'hypercalcémie est rapportée dans 10 à 20% des cas de cancer du rein, avec une incidence élevée pour les stades avancés [43].

Dans notre étude, la mesure de la calcémie ne faisait pas partie du bilan.

3- La place de la biopsie percutanée :

La biopsie percutanée à visée diagnostique est une attitude reconnue pour les masses abdominales. Pour les masses solides du rein, elle permet de réduire le nombre de néphrectomie inutile, d'éviter la morbidité de la chirurgie et d'adapter le traitement des lésions qui ne nécessitent pas la chirurgie [74-75].

La découverte de petite tumeur du rein est une des situations ou la biopsie peut avoir un intérêt. 15 à 20% des petites tumeurs du rein sont bénignes et ne nécessitent pas de chirurgie. Pourtant, l'aspect tomodensitométrique de ces petites tumeurs bénignes du rein n'est pas caractéristique, et le plus souvent confondu avec une lésion maligne. Inversement, les cancers du rein de moins de 3cm ont un aspect tomodensitométrique de tumeur bénigne [74-77].

La sensibilité et la spécificité des biopsies rapportées dans la littérature sont respectivement de 70 à 90% et 100% [78].

La fiabilité de la biopsie des tumeurs de plus de 4cm pour évaluation histologique est de 89%, et de 78% pour le grade de Fuhrman [11].

Les biopsies des tumeurs rénales par guidage tomodensitométrique sont réalisées en ambulatoires, sous anesthésie locale du trajet biopsique. Elle sont peut douloureuses. Une hélice post ponction permet de vérifier l'absence d'hématome post biopsie [74-76].

Rapport-gratuit.com
LE NUMERO 1 MONDIAL DU MÉMOIRES

3-1- Les indications : [11-76-77]

a- Masses solides d'aspect scannographique bénin ;

b- Tumeurs kystiques atypiques catégories 3 et 4 de Bosniak car 50% de ces kystes sont malins ;

c- Existence de tumeurs multiples, bilatérales et synchrones, dans ce cas les 2 tumeurs seront biopsiées ;

d- Les lymphomes ;

e- Chez les patients qui ont des contres indications opératoires comme les lésions primaires non résécables (gros volume tumoral, métastases multiples….), un état général altéré, un âge avancé. Dans ces cas, la biopsie permet d'établir le diagnostic histologique de la tumeur et d'instaurer un traitement médical adapté à l'histologie ou au stade ;

f- La découverte de métastases prévalentes du rein peut être une indication de la biopsie percutanée.

Les échecs sont dus essentiellement à un matériel insuffisant (lésion kystique ou nécrotique), soit à un matériel non contributif (tissu fibrosé) [11-74].

3-2- Les contres indications : [11-76]

a- Les troubles congénitaux ou acquis de l'hémostase ;

b- Kyste du rein catégorie 1 ou 2 de Bosniak, l'angiomyolipome ;

c- Les tumeurs urothéliales ;

d- Les infections urinaires non traitées ;

e- Impossibilité de maintenir un décubitus ventral.

IV. ANATOMIE PATHOLOGIQUE :

1- Les types histologiques :

Les tumeurs du rein sont représentées à près de 90% par le carcinome à cellules rénales et quelques tumeurs bénignes comme l'oncocytome et l'angiomyolipome. L'examen anatomopathologique prend une place prédominante dans la reconnaissance de ces tumeurs. Cet examen, est réalisé sur la pièce de néphrectomie totale ou partielle. Il repose sur un examen macroscopique minutieux associé à des prélèvements dirigés sur une pièce opératoire permettant le diagnostic histologique et l'établissement d'un certain nombre de facteurs pronostiques [23-82-83].

Dans notre cas, l'étude anatomopathologique porte sur 21 pièces opératoires de néphrectomie totale élargie (NTE).

Grâce à l'émergence des marqueurs issus de la biologie moléculaire et de la cytogénétique, de nouvelles entités malignes ont été individualisées au sein de la classification OMS 2004 des tumeurs rénales (tableau XVIII) : le carcinome kystique multiloculaire à cellules claires, carcinomes avec translocation Xp 11, le carcinome tubulo-mucineux à cellules fusiformes [81].

1-1- Carcinome à cellules rénales :

C'est la tumeur la plus fréquente du rein, elle représente entre 80-90% des carcinomes rénaux.

Il s'agit du groupe de tumeurs malignes d'origine épithéliale développées à partir des structures rénales tubulaires matures.

a- Carcinome à cellules rénales conventionnelles: (Figure 30)

Il s'agit de la forme la plus fréquente parmi les carcinomes à cellules rénales, représentant près de 80% d'entre eux.

Dans notre série, le carcinome à cellules claires a été diagnostiqué sur 18 pièces (85%) parmi 21 pièces examinées par l'anatomopathologiste.

- Macroscopie :

Ces tumeurs sont de volume variable de 1 à 25cm, arrondies, bien limitées, homogènes, polaires ou médio rénales, formant les contours avec une couleur caractéristique jaune chamois. Les remaniements nécrotiques peuvent être importants, et de larges secteurs kystiques sont habituels, et une capsule fibreuse est retrouvée en périphérie [81-83].

- Microscopie :

Caractérisée par une architecture alvéolaire, où les cellules tumorales sont généralement homogènes, avec un aspect optiquement vide après que le contenu lipidique est dissous au cours des techniques histologiques. Les cellules peuvent être éosinophiles soit contenant des granulations cytoplasmiques [81-83].

Les noyaux présentent une taille et une forme variable selon les tumeurs, aspect qui donne lieu à la cotation pronostique à quatre degrés de Fuhrman (tableau XIX).

b- Carcinome kystique multiloculaire à cellules claires : (figure 31)

Représentent 1 à 4% des carcinomes du rein. Ce sont des tumeurs formant une masse unique cloisonnée en multiples cavités kystiques de grande taille, avec des cloisons peu épaisses, bordées de cellules claires, contenant dans leur épaisseur des cellules claires analogues à celles d'un carcinome à cellules claires. En échographie, ce sont des lésions kystiques stade 3 ou 4 de la classification de Bosniak. C'est une lésion de bon pronostic [81-82].

- Macroscopie :

Tumeur de 3 à 15cm, bien distincte du parenchyme rénale adjacent dont elle est séparée par une capsule fibreuse. Elle est formée de larges kystes contenant un liquide clair, séreux ou hémorragique [81-82].

- Microscopie :

Les cloisons sont revêtues d'un épithélium formé d'une ou plusieurs assises de cellules claires cubiques ou cylindriques avec un noyau régulier. Dans 20% des cas, on observe des calcifications ou îlots de métaplasie osseuse. Le diagnostic différentiel se pose avec le carcinome kystisé et les néphromes kystiques [82].

Tableau XVIII: classification anatomopathologique des tumeurs du rein selon OMS 2004 [81]

Tumeurs à cellules rénales

- Carcinome à cellules claires (CCC)
- Carcinome kystique multiloculaire à cellules claires
- Carcinome papillaire du rein
- Carcinome chromophobe du rein
- Carcinome des tubes collecteurs de Bellini
- Carcinome médullaire du rein
- Carcinome avec translocation Xp11
- Carcinome associé au neuroblastome
- Carcinome fusiforme et tubulaire mucineux
- Carcinome inclassable
- Adénome papillaire
- Oncocytome

Tumeurs métanéphriques

- Adénome métanéphrique
- Adénofibrome métanéphrique
- Tumeur stromale métanéphrique

Tumeurs néphroblastiques

- Restes néphrogéniques
- Néphroblastome
- Néphroblastome cystique partiellement différencié

Tumeurs neuro-endocrines

- Carcinoïde
- Carcinome neuro-endocrine
- Tumeur primitive neuro-ectodermique Neuroblastome
- Phéochromocytome

Tumeurs cellulaires germinales

- Tératome
- Choriocarcinome

Tumeurs mésenchymateuses

- Tumeurs mésenchymateuses Survenant principalement chez les enfants
  - Sarcome à cellules claires
  - Tumeur rhabdoïde
  - Néphrome mésoblastique Congénital
  - Tumeur rénale ossifiante des enfants
- Survenant principalement chez les adultes
  - Léiomyosarcome
  - Angiosarcome
  - Rhabdomyosarcome
  - Histiocytome fibreux malin
  - Hémangiopéricytome
  - Ostéosarcome
  - Angiomyolipome
  - Angiomyolipome épithélioïde
  - Léiomyome
  - Hémangiome
  - Lymphangiome
  - Tumeur cellulaire juxta glomérulaire
  - Tumeur cellulaire interstitielle réno-médullaire
  - Schwannome
  - Tumeur fibreuse solitaire

Tumeurs mixtes épithéliales et mésenchymateuses

- Néphrome kystique
- Tumeur mixte épithéliale et stromale
- Sarcome synovial

Tumeurs hématopoïétiques et lymphoïdes

- Lymphome
- Leucémie
- Plasmocytome

Tumeurs métastatiques

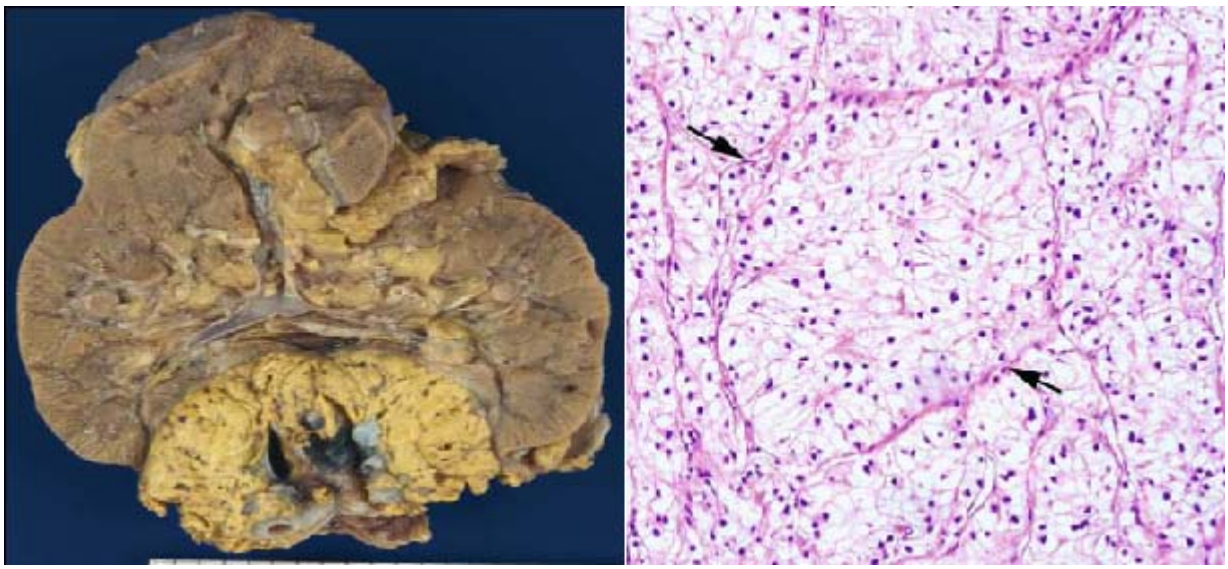

Figure 30 : Aspect macroscopique et microscopique d'un carcinome à cellules claires [83].

Tableau XIX : grade de Fuhrman [81]

	Taille du noyau	Contours du noyau	Nucléoles	Cellules monstrueuses
Grade I	rond, Petite taille (environ 10 microns)	Réguliers	Absents	0
Grade II	Plus Volumineux (environ 15 microns)	Discrètes irrégularités	Visible à X 400	0
Grade III	Volumineux (environ 20 microns)	Nettement irréguliers	Visible à X 100	0
Grade IV	Géant	Irréguliers Multilobés	Idem III	Présente

c- Carcinome papillaire : (figure 32)

Il représente 10% des néoplasmes rénaux. Il se distingue par ces anomalies cytogénétiques constantes, et par son bon pronostic par rapport au carcinome à cellules claires avec une survie à cinq ans de 79 à 92%.

- Macroscopie :

Ces tumeurs mesurent 1 à 18cm, et peuvent être multiples et bilatérales, arrondies, hétérogènes, de couleur beige, bien circonscrite par une pseudo capsule fibreuse épaisse.

Il peuvent apparaître mi-compact, mi-kystique ou entièrement kystique, voir nécrotique et volentier riche en cholestérol [81-83].

- Microscopie :

Caractérisée par une architecture papillaire, tubulaire ou tubulo-papillaire. Récemment, ces carcinomes ont étaient classés en 2 types :

- Type 1 : petites cellules avec un cytoplasme basophile et un petit noyau, de bas grade. Il représente 75% des tumeurs papillaires [11-81-83].
- Type 2 : cellules de grandes tailles, éosinophiles, avec un grand noyau et un nucléole proéminent. Il est de mauvais pronostic du fait qu'il est souvent associé a un grade et un stade élevé et une survie statiquement inférieure a celle du type 1[81-83].

Sur 21 pièces opératoires examinées dans notre série, le carcinome papillaire a été retrouvé dans un seul cas (5%).

d- Carcinome à cellules chromophobes : (figure 33)

Cette forme représente 5 à 7% des carcinomes rénaux. Elle a été décrite pour la première fois par THOENES en 1985. Dans notre série, il a été retrouvé chez un seul malade (5%), ce résultat corrobore avec les éléments de la littérature.

Caractérisé par un aspect morphologique particulier et un pronostic plus favorable.

- Macroscopie :

Tumeur arrondie, de 2 à 22 cm, le plus souvent unique, compacte homogène, de coloration typiquement beige rosée et bien limitée sans hémorragie ni nécrose.

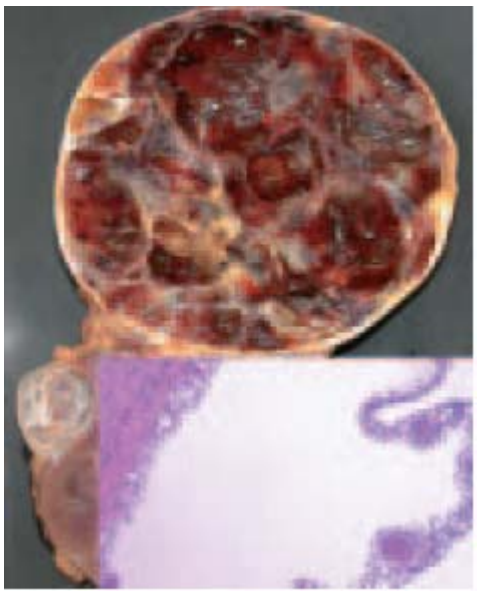

Figure 31 : Aspect macroscopique et microscopique d'un CCC multi kystique. [81]

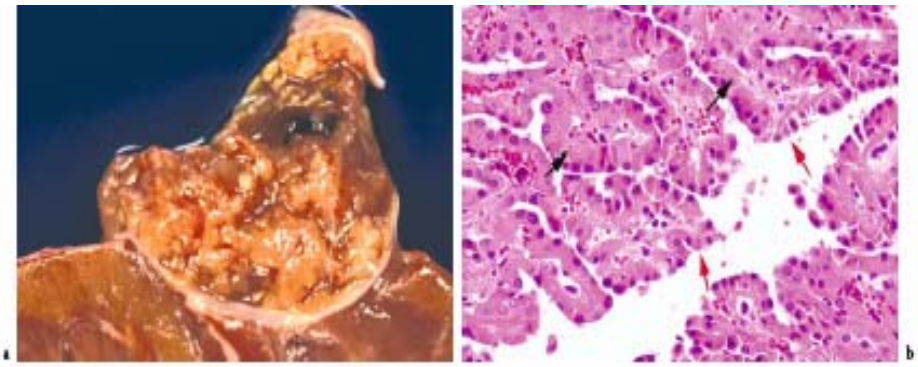

Figure32 : carcinome papillaire a : macroscopie- b : microscopie [83]

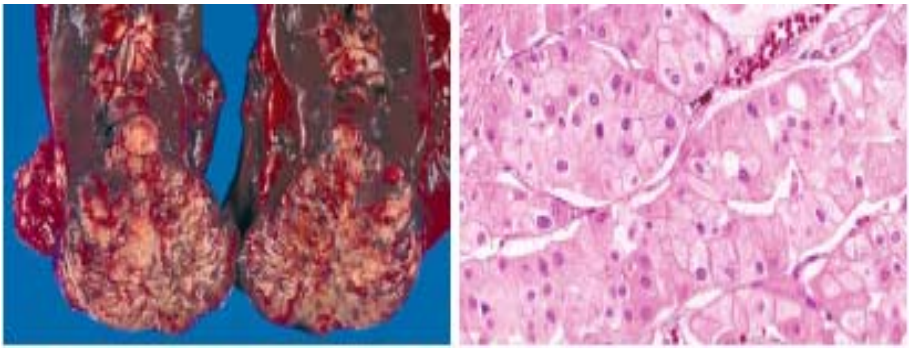

Figure 33 : carcinome à cellules chromophobes [83]

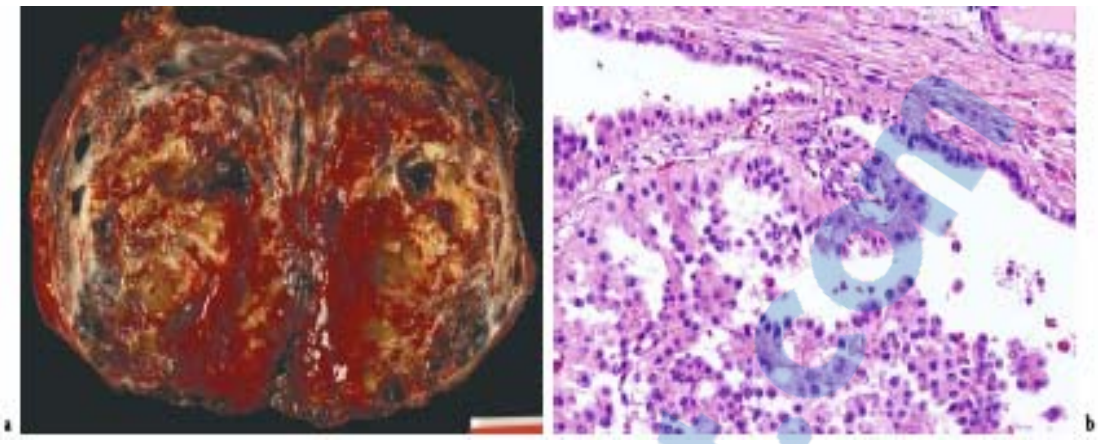

Figure 34 : carcinome de Bellini a : macroscopie/ b : microscopie [83]

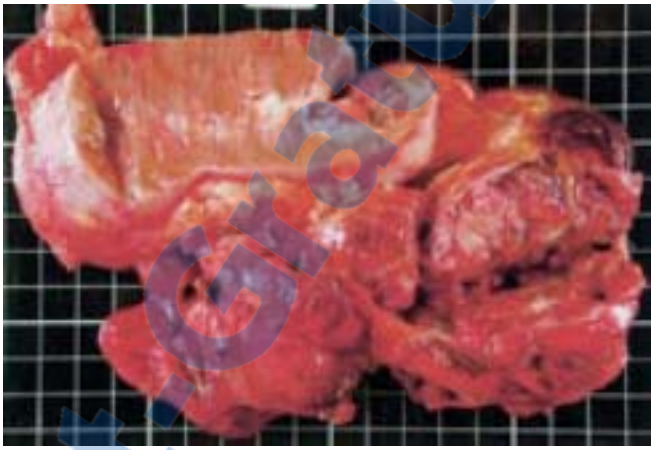

Figure 35: aspect macroscopique d'un carcinome par translocation Xp 11.2 [82]

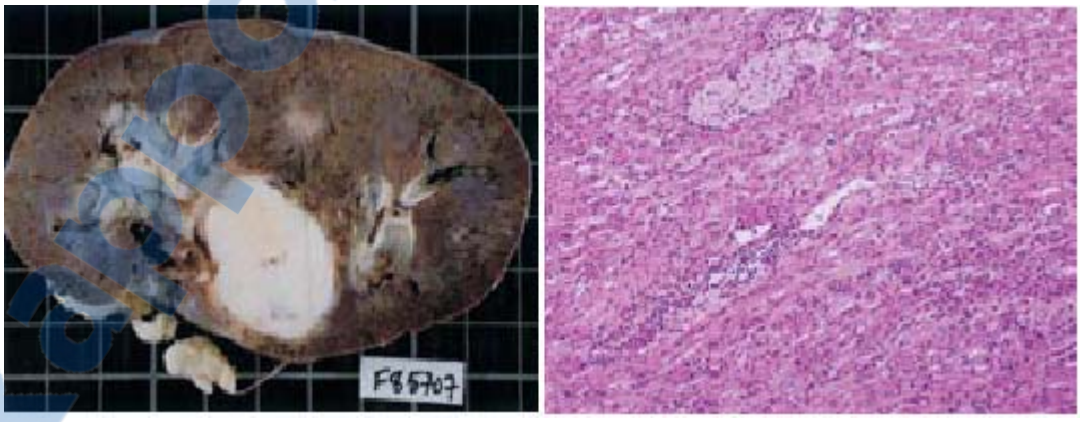

Figure 36 : aspect macroscopique et microscopique d'un carcinome rénal tubulo-mucineux à cellules fusiformes. [82]

- Microscopie :

Rapport-Gratuit.com

Tumeur solide en général, les cellules ont un aspect très particulier, avec une variation de teinte du cytoplasme tantôt pâle riche en microvésicules, tantôt éosinophile riche en mitochondries. Les cellules sont pauvres en lipides et en glycogène. Le noyau est irrégulier, petit, hyper-chromatique avec un halo péri nucléaire et un bas grade [23-81-83].

Tableau XX : comparaison des types histologiques dans notre série par rapport à d'autres séries

	Cellules claires (%)	Cellules tubulo-papillaires (%)	Cellules chromophobes (%)	Autres (%)
Notre série	85	5	5	5
POISSON [85]	73,1	11,4	2,6	13
JANANE [41]	90	2,12	0	7
BENSALEH [92]	66	NP *	NP *	NP *
HETET [122]	52	19	0	29
PEYROMAURE [114]	75	10,9	12,2	2

* = pourcentage non précisé

Globalement nos résultats histologiques sont comparables aux résultats des séries, puisque le carcinome à cellules claires est le type majoritaire.

e- Carcinome des tubes collecteurs ou de Bellini : (figure 34)

Représentant moins de 1% des tumeurs du rein, il s'agit d'une tumeur de mauvais pronostic, survenant avec une nette prédominance masculine, et en général plus tôt que les autres carcinomes entre 45 et 55 ans.

- Macroscopie :

Tumeur localisée au niveau médullaire, mal limitée, solide, couleur blanc grisâtre, la taille varie de 2 à 12cm, avec des remaniements nécrotiques [79-81-83].

- Microscopie :

Elle est constituée de structures papillaires, tubulo-papillaires, kystiques et glandulaires tapissées d'un épithélium atypique en « clou de tapissier » au sein d'un stroma désmoplastique [23-81].

f- Carcinome rénal lié à la translocation Xp 11.2 avec expression de TFE3 :

Ce carcinome rénal est caractérisé par des anomalies cytogénétiques spécifiques, impliquant constamment une translocation du locus du gène TFE3 situé en Xp11.2 [82].

Caractérisé par des anomalies cytogénétiques spécifiques. C'est essentiellement une tumeur de l'enfant et de l'adulte jeune [81-82].

Ce carcinome, pose un problème diagnostic avec le carcinome tubulo-papillaire type 2 [81].

- Macroscopie : (figure 35)

Ressemble au carcinome à cellules claires, associant des secteurs blanchâtres, grisâtres et jaunâtres, avec des remaniements nécrotiques et hémorragiques. Elles sont mal limitées et souvent agressives s'accompagnant de ganglions métastatiques [81-82].

- Microscopie :

Histologiquement ces tumeurs sont difficiles à classer à cause de leur architecture complexe : secteur papillaire et alvéolaire, et une cytologie polymorphe, associant des cellules à cytoplasme clair et des éléments éosinophiles et granuleux.

Les formes liées à une translocation t(x, 17) : architecture alvéolaire, pseudo papillaire, cellules à cytoplasmes volumineux, et noyaux à chromatine vésiculeuse et nucléoles proéminents.

Les formes liées à une translocation t(x, 1) : architecture en nids, délimitées par un réseau capillaire, et un cytoplasme moins abondant [82].

g- Carcinome médullaire :

Apparaît comme une entité à part dans la nouvelle classification de l'OMS.

Rapport-gratuit.com
LE NUMERO 1 MONDIAL DU MÉMOIRES

C'est un carcinome de haut grade, souvent métastatique au moment du diagnostic. Il a pour particularité de survenir chez des patients jeunes, africains, porteurs de trait drépanocytaire [23-81-82].

Du point de vue morphologique, il ne présente pas de différence avec le carcinome de Bellini de haut grade [82].

h- Carcinome rénal tubulo-mucineux à cellules fusiformes : (figure 36)

Survient chez l'adulte d'âge moyen (5éme décennie), avec une nette prédilection féminine [82].

- Macroscopie :

Sa taille varie de 3 à 11cm, de localisation médullaire, bien limitée, ferme, souvent hémorragique, de couleur gris blanchâtre, avec de rare remaniement [82].

- Microscopie :

L'aspect histologique est très caractéristique, avec une architecture tubulaire et fusiforme sur un stroma myxoïde [82].

1-2-Carcinomes non classées :

C'est un diagnostic que l'on pose lorsque le néoplasme ne répond pas aux critères macroscopiques et microscopiques des autres types histologiques. Il représente 4 à 5% des carcinomes à cellules rénales [23].

1-3- Autres tumeurs malignes rares :

Les tumeurs malignes sont représentées par les carcinomes des tubes collecteurs de Bellini ainsi que par les sarcomes ; d'autres tumeurs malignes d'origine extra rénale sont également observées comme les lymphomes et les tumeurs neuro-endocrines.

a- Les tumeurs neuro-ectodermiques du rein :

Parmi ces tumeurs au spectre large, allant des tumeurs neuroendocrines bien différenciées, comme les carcinoïdes, en passant par les carcinomes neuroendocrines peu différencies dits « à grandes cellules » jusqu'aux carcinomes à petites cellules, renommées PNET « Primitive Neuro Ectodermic Tumors », seules les deux extrêmes sont à l'heure actuelle, décrites par la littérature au niveau du rein [84].

b- Les sarcomes: [84]

Il s'agit de tumeurs malignes mésenchymateuses représentant environ 1 % de l'ensemble des tumeurs malignes du rein chez l'adulte, avec un pronostic péjoratif. Sur le plan macroscopique, il s'agit essentiellement de tumeurs volumineuses (taille moyenne = 19,5 cm) ; on retrouve les tumeurs suivantes :

- le fibrosarcome, type le plus fréquent ;
- le léiomyosarcome ;
- l'histiocytome fibreux malin ;
- le liposarcome ;
- le rhabdomyosarcome ;
- l'ostéosarcome ;
- le sarcome de Kaposi.

c- Les lymphomes :

Le rein est la deuxième localisation extra ganglionnaire des lymphomes, après le poumon. La taille est en moyenne de 5,5 cm, mais peut dépasser 20cm.

Macroscopiquement, la tumeur est de consistance molle (chair de poisson), de couleur gris-rose ou rosâtre, et souvent nécrosée. Sur le plan histologique, ce sont essentiellement des lymphomes de type B, rarement de type T [11].

d- Les métastases :

La fréquence des tumeurs secondaires du rein est sous estimée, ce d'autant que leur diagnostic est souvent tardif après néphrectomie ou autopsie. Le diagnostic par ponction biopsie percutanée pourrait éviter une chirurgie inutile et améliorer la prise en charge des patients.

Elles sont typiquement de petite taille et peu vascularisées. Leur aspect est superposable à celui des lymphomes, mais le contour des masses serait plus net.

Le carcinome primitif est le plus souvent, pulmonaire, mammaire, digestif, ovarien, rénal ou un mélanome [57-84].

Dans notre série, une tumeur d'origine métastasique a été diagnostiquée, mais le carcinome primitif n'a pas été diagnostiqué à la limite de notre bilan.

2- La classification selon le stade :

Depuis la généralisation des moyens de l'imagerie, le cancer du rein est découvert fortuitement dans plus de 60% des cas, et on remarque que sur les différentes séries publiées à propos du cancer du rein, l'analyse des stades pT retrouvés sur ces séries montre une baisse des tumeurs examinées avec un stadepT3. Mais cela n'est pas applicable à notre série, puisque on a toujours un taux de découverte fortuite très bas ne dépassant pas 5% ; et plus de 60% des pièces opératoires examinées dans notre série étaient classées stade pT3.

Tableau XXI: comparaison des différents stades pT dans différentes séries :

séries	pT1 (%)	pT2 (%)	pT3 (%)	pT4 (%)
POISSON [85]	58,8	20,5	20	0,5
PEYROMAURE [114]	58	11,7	15	1,3
JANANE [41]	13	56	23	8
COULANGE [42]	8	53	39	0
Notre série	14	24	62	0

V. LES FACTEURS PRONOSTIQUES :

La détermination des facteurs pronostiques est une étape importante dans l'évaluation des patients ayant un cancer du rein, non seulement dans un intérêt thérapeutique, mais aussi pour prédire l'évolution de la maladie.

Les facteurs pronostiques sont liés à la tumeur, le patient et le traitement [89].

1- Facteurs lies à la tumeur :

1-1- Le stade :

C'est le facteur le plus ancien et le plus important. Le pronostic est d'autant plus péjoratif que la taille tumorale augmente et que l'extension progresse. Cette stadification de la tumeur se base sur la classification TNM.

Dans les dernières publications, la survie à 5 ans est de 90 à 100% pour le stade I, 75 à 95% pour le stade II, 60 à 70% pour le stade III, et 15 à 30% pour le stade IV [90-91-92]. Il faut noter que les facteurs pronostiques liés au cancer du rein métastatique retrouvés dans la littérature doivent être pris avec beaucoup de précautions, du fait que le traitement doit être pris en considération, et que l'immunothérapie n'est apparue qu'en 1990.

1-2-Le grade :

Le grade nucléaire est identifié comme un facteur indépendant dans la plupart des séries [11-93].

C'est le grade nucléaire de Fuhrman qui est le plus communément utilisé.

Il existe actuellement une tendance à subdiviser ce grade en 2 groupes : les bas grades (I et II), et les hauts grades (III et IV), cette subdivision semble avoir une bonne corrélation pronostic [93].

1-3-Le type histologique :

Le carcinome à cellules claires est le plus fréquent, la survie à 5 ans est de 55 à 60%.

Le carcinome à cellules chromophobes semble avoir un meilleur pronostic.

Le carcinome de Bellini et le carcinome médullaire sont plus agressifs [57-86].

Pour le carcinome tubulo-papillaire, il y a une controverse, pour certains, il a un meilleur pronostic que le carcinome à cellules claires, pour d'autres il a le même pronostic indépendamment du grade [89]. Cette controverse peut être secondaire au fait que les patients porteurs de ce carcinome consultent à un stade plus précoce et un grade plus bas que dans les autres types histologiques ; la survie à 5 ans est de 95% et 66% respectivement pour les types I et II [89-93].

1-4- L'extension veineuse :

Elle est sujette de controverse, pour certains, l'envahissement de la veine rénale ou de la veine cave inférieure est de mauvais pronostic, car il signe une extension locorégionale avancée et majore la morbidité et la mortalité opératoire [89-95]. Chez les patients avec tumeur localisée et au moment de la néphrectomie, la survie passe de 89 à 59% en cas d'envahissement vasculaire microscopique [90].

1-5- L'extension ganglionnaire :

La fréquence de l'envahissement ganglionnaire dans le cancer du rein dépend de plusieurs facteurs : la taille de la tumeur, l'étendue de la lymphadenectomie et la rigueur dans l'analyse histologique. L'espérance de vie diminue considérablement lorsqu'il y a une atteinte ganglionnaire et la survie globale est de 11 à 35% [86-97].

1-6- L'atteinte de la surrénale et l'extension au tube collecteur :

Nouvelles notions citées comme étant des facteurs pronostiques [98].

1-7- Les métastases :

Près de 25% des patients ont des métastases au moment du diagnostic [96].

Les facteurs pronostiques identifiés par l'analyse multi variée différent d'une série à l'autre, mais le plus souvent les facteurs suivants sont retrouvés : le « performance status », le nombre de sites métastatiques (1 site est corrélé à une survie plus longue que plusieurs sites), leur délai d'apparition(l'apparition de métastase dans les 12 ou 24 mois après le diagnostic a un mauvais pronostic), et leur siège (les métastases pulmonaires semblent avoir un meilleur

pronostic que les autres sites). Lorsque les métastases apparaissent opérables, la chirurgie est le meilleur moyen thérapeutique et mène à 44% la survie à 5 ans [89].

1-8- La morphométrie nucléaire :

Etudiée à travers plusieurs paramètres : taille, forme et texture de la chromatine. Son principe est basé sur l'hypothèse qu'un grand nucléole traduit une anomalie du contenu en ADN [89-90].

1-9- La biologie :

De nombreux facteurs biologiques ont été évalués dans le cancer du rein, mais jusqu'à maintenant aucun de ces facteurs n'a trouvé de place dans la pratique quotidienne des urologues.

a- Les facteurs de prolifération :

- Silver Stained Nucleolar Organizing Regions (AgNOR) : reflète l'activité de transcription et l'activité mitotique de la cellule. Pour certains auteurs, l'AgNOR a un intérêt pronostique, alors que pour d'autres, il est associé au grade histologique et ne constitue pas un facteur indépendant [89].
- Proliferating Cell Nuclear Antigen (PCNA) est une protéine qui traduit une prolifération cellulaire active ; à un taux faible, elle est un indicateur de bon pronostic [89].
- Ki-67 est un anticorps qui reconnaît un antigène nucléaire présent au sein des cellules en cycle. Il est un excellent marqueur de prolifération cellulaire et il existe une bonne corrélation avec le grade et le stade [14-89]. Selon certains auteurs, le Ki-67 pourrait être un facteur pronostique plus important que le PCNA [89].

b- Les marqueurs de l'apoptose :

- Le p 53 est un gène suppresseur de tumeur, il est au centre de la régulation de la prolifération cellulaire. Contrairement aux autres tumeurs, l'intérêt du p53 est encore discuté dans le cancer du rein [89-100].

- Le bCL-2 est une protéine qui pourrait prolonger la survie de la cellule, mais qui n'est pas encore étudiée pour le cancer du rein. Une expression exagérée de Bcl-2 pourrait être associée à une prolifération active des cellules tumorales [89-90].

c - L'ADN ploïdie :

C'est l'étude du contenu du noyau en ADN. L'intérêt pronostique de l'aneuploïdie n'est pas partagé par tous les auteurs. Pour certains auteurs, son absence est synonyme d'un bon pronostic [104], tandis que d'autres rapportent un pronostic plus favorable en présence d'aneuploïdie. [89]

d- L'angiogénèse :

La néo vascularisation d'une tumeur est impliquée dans sa croissance et dans la dissémination métastatique. Elle est évaluée par la densité des micro-vaisseaux (MVD).

Le Vascular Endothelial Grouth Factor (VEGF) qui est un facteur de croissance vasculaire, est potentiellement la plus intéressante des molécules, car elle peut aussi être une cible thérapeutique [14].

Récemment, LEPPERT [106] a étudié les différents types de VEGF en fonction des types histologiques, et a conclus que le carcinome papillaire est associé à une élévation de VEGF-A et VEGFR-2, alors que le carcinome à cellules claires est associé à une élévation du VEGF-D, VEGFR-1, VEGFR-2, et VEGFR-3. Dans une autre étude [107], LAM a montré la relation entre l'expression des différentes protéines de la famille du VEGF et la présence de métastases. Par exemple l'expression du VEGFR-1 et 2 permet de prédire la présence de métastases à distance, et l'expression du VEGFR-3 est en rapport avec des métastases ganglionnaires.

Les résultats de ces études, ont démontrés que les différents profils d'expression du VEGF peuvent être des indicateurs du type histologique et du grade de la maladie. Ces profils permettront de diriger des traitements appropriés à chaque patient.

e- L'anhydrase carbonique IX :

Absent dans les tissus normaux, il a un rôle de régulation du pH intra et extra cellulaire en cas d'hypoxie.

Un pourcentage élevé de l'anhydrase carbonique IX a été associé à une meilleure réponse à l'interleukine 2 [98].

f-Les molécules d'adhésion cellulaire :

Le CD44 correspond à une large famille de molécules d'adhésion cellulaire. Il a été cité comme un facteur indépendant [89].

2 – Liés au patient :

1-1- Les facteurs démographiques :

Les paramètres démographiques n'ont aucune influence sur le pronostic du cancer du rein [89].

L'âge inférieur à 40 ans est un facteur pronostique indépendant de la survie [13].

1-2- Le mode de présentation :

PATARD a étudié 400 patients porteurs de cancer du rein divisés en 3 groupes : tumeurs de découvertes fortuites, tumeurs symptomatiques et tumeurs avec altération de l'état générale et/ou métastases symptomatiques. La survie moyenne était significativement meilleure chez les patients avec découverte fortuite. Ces résultats ont été confirmés par plusieurs auteurs [105-108-109].

D'autres part, la valeur pronostique de l'altération de l'état général est bien démontrée. Elle peut être mesurée par le « performance status », soit par l'index de Karnofsky, soit par l'ECOG (Eastern Cooperative Oncology Group Performance Status). C'est un facteur pronostique majeur. L'ECOG est simple d'utilisation, il a été validé comme facteur pronostique du cancer du rein tant dans la maladie métastatique que dans la maladie localisée. Il comprend 4 grades:

0= activité normale,

1=restreint dans l'activité physique difficile mais ambulatoire,

2= alité moins de 50% du temps,

3= complètement alité.

Rapport-Gratuit.com

Pour les études pronostiques en particulier dans le cancer localisé, on le simplifie en général en ECOG=0 et >1. Lui aussi est reconnu comme facteur pronostique indépendant du stade et du grade et est inclus dans les modèles pronostiques [14-105].

1-3-La biologie :

Plusieurs paramètres biologiques ont été évalués. Une vitesse de sédimentation sanguine élevée est considérée comme facteur de risque indépendant.

Un taux d'hémoglobine inférieur à 10 mg/dl est également considéré comme facteur de risque, mais reste un sujet de discussion. D'autres paramètres sont liés à un mauvais pronostic s'ils sont anormaux : gamma-énolase, phosphatase alcaline, gamma-GT, calcémie [89-90].

3- Liés au traitement :

Le traitement de référence du cancer du rein reste toujours la chirurgie, avec des résultats satisfaisants aussi bien pour la chirurgie élargie que partielle.

Pour les tumeurs localement avancées envahissant les organes de voisinage, une chirurgie agressive visant l'exérèse de tout le tissu cancéreux est le meilleur choix, et contribue à un meilleur pronostic en association avec l'immunothérapie [89-90].

4 -La combinaison des différents facteurs :

Pour améliorer la probabilité de prévoir le risque de récidive du cancer du rein et la survie des patients, plusieurs auteurs ont essayé de combiner les différents facteurs déjà connus dans des formules mathématiques ou « nomogramme ».

ZISMAN a développé des équations mathématiques pour estimer la survie après néphrectomie radicale pour cancer du rein. Ces équations représentent un outil potentiel pour la prévision personnalisée du pronostic, et elles sont basées sur les variables cliniques communes qui se sont avérées comme facteurs pronostiques indépendants [89].

VI. LA PRISE EN CHARGE THERAPEUTIQUE :

1- Le traitement au stade local :

L'objectif de toute chirurgie oncologique est d'exciser toute tumeur avec une marge de sécurité suffisante.

La néphrectomie totale élargie (NTE) est le traitement de référence du cancer du rein localisé, et c'était le traitement de référence dans notre travail puisque tous les patients opérés ont bénéficiés d'une NTE.

1-1- La chirurgie élargie :

Deux types de techniques peuvent être discutés, la néphrectomie élargie à ciel ouvert et la néphrectomie laparoscopique.

1-1-1- Chirurgie à ciel ouverte :

a- Définition - techniques :

La NTE se définit par une ligature première du pédicule rénal, éxerése en bloc du fascia de Gérota avec le rein et la surrénale, et un curage ganglionnaire s'étendant des piliers du diaphragme jusqu'à la bifurcation aortique [105-106].

La néphrectomie totale élargie reste actuellement le traitement de référence pour les carcinomes à cellules rénales non métastatiques, classiquement confinés à l'organe ou localement avancés. Les études randomisées récentes, montrent un gain de survie, bien que modeste, en cas de néphrectomie en préalable à l'immunothérapie, ce qui a permis d'élargir les indications aux formes métastatiques [105].

Les techniques de néphrectomie pour cancer diffèrent selon le mode d'exposition des lésions et sont également fonction des différentes voies d'abord.

Pour la voie d'abord deux choix s'offrent le plus souvent : la lombotomie et la voie transpéritonéale.

Rapport-gratuit.com
LE NUMERO 1 MONDIAL DU MÉMOIRES

- La lombotomie : (figure 37)

Raisonnablement, la lombotomie ne peut s'adresser qu'a des tumeurs périphériques et de petite taille, et chez le sujet obèse. Le malade est installé en décubitus latéral, et l'incision est centrée sur la 11éme côte [105-107].

Dans notre série, l'incision sous costale est celle adoptée chez tous nos malades opérés par voie conventionnelle.

- La voie transpéritonéale : (figure38)

Elle peut être transversale ou médiane. L'incision transversale donne un excellent jour pour les néphrectomies de cancers [107].

Aucune différence en terme de survie à 5 ans, n'a été trouvée entre les deux voies. Mais l'étude de Battaglia et coll. S'est par ailleurs montrée en faveur de la lombotomie : une durée significativement moindre (59 vs 84 min), des pertes significativement plus faibles (502 vs 648 ml), durée d'hospitalisation plus courte (6.8 vs8.2 jours), et un taux de complications periopératoires plus faible (6 vs 13.6%) [108].

Une NTE a été réalisée chez tous les malades opérés (95%) de notre série, dont 71% des cas à ciel ouvert, en utilisant une incision sous costale.

- La thoraco-phréno-laparotomie : (figure 38)

Est rarement utilisée, essentiellement dans le cas des volumineuses tumeurs du pôle supérieur et devant des problèmes très exceptionnels d'envahissements pariétaux [105-107].

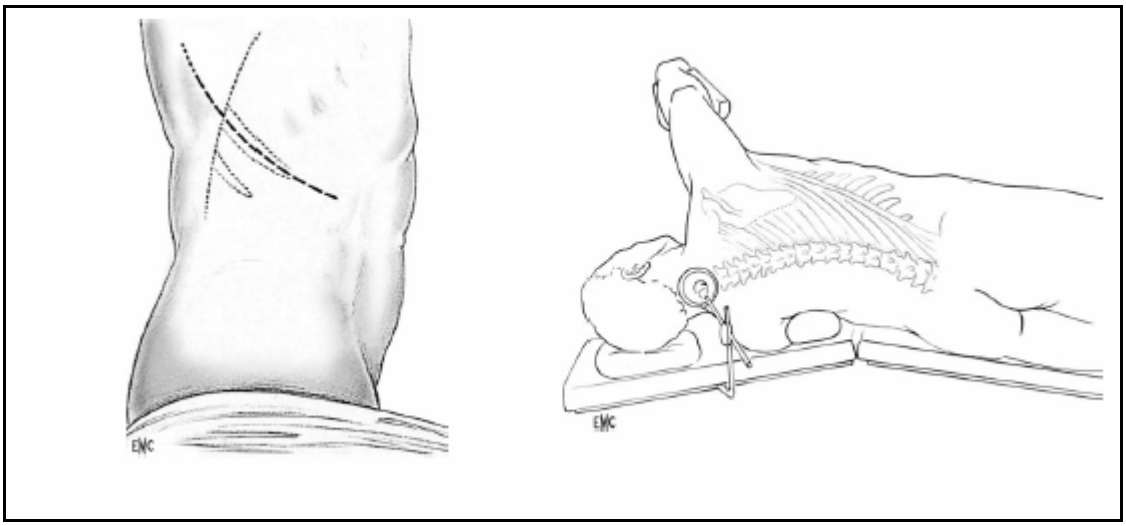

Figure 37: Incision sur la onzième cote et installation du malade en lombotomie [107]

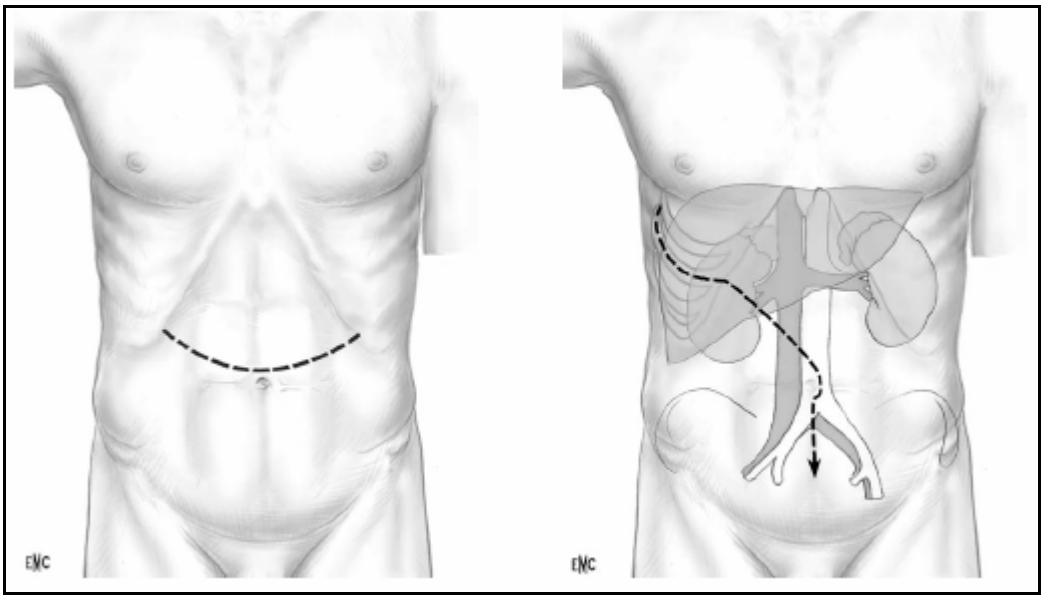

Figure 38: A gauche tracé de l'incision transversale d'une dixième côte à l'autre, et à droite incision thoraco-phréno-laparotomie. [107]

b- La lymphadenectomie :

La fréquence de l'envahissement ganglionnaire est d'environ 15 à 20%. Les patients au stade localisé de cancer ont une incidence basse de 2 à 9% contre 45% en cas de tumeurs localement avancées ou en cas de métastases [106].

Actuellement, aucune méthode d'imagerie ne permet d'identifier avec précision l'atteinte ganglionnaire avant chirurgie, et ceci confirme l'intérêt de la lymphadenectomie pour la classification et l'évaluation du pronostic [106].

Dans les anciennes études rétrospectives, la fréquence des récidives locales est plus faible si une lymphadenectomie est associée à la NTE, cependant dans des séries plus récentes les récidives locales sont rares même si elle n'est pas réalisée [100-109].

En terme de survie, la seule étude prospective randomisée réalisée par l'European Organization for Researsh on Treatment of Cancer (EORTC), ne montrait pas de prolongation en terme de survie à 5 ans qu'un curage soit réalisé ou non [105-106].

Dans notre étude la lymphadenectomie a été réalisée chez un seul malade.

c- La surrénaléctomie faut-il toujours la faire ?

La fréquence d'une atteinte synchrone de la surrénale homolatérale chez le porteur d'un cancer du rein est comprise entre 2.7 et 7.1% des cas dans les grandes séries rapportées depuis l'an 2000 [110].

Kuczyk et coll, rapportent 48 cas de métastases surrénaliennes 7,4%, mais seulement 13 étaient isolées 2% [111].

Les métastases surrénnaliennes isolées sont un événement rare qui représente moins de 2% des cas. Au cour de notre étude, aucun cas de métastase surrénnalienne n'a été signalé.

Dans deux tiers des cas les métastases surrénnaliennes sont associées à une autre localisation [110].

Pour Paul et coll, sur une série de 866 patients ayant subit une néphrectomie totale élargie avec surrénaléctomie pour cancer du rein, 27 patient (3.1%) avaient une atteinte surrénalienne, et ont conclu que les deux critères prédictifs de cette atteinte sont une taille tumorale de plus de 8cm et la présence de métastases à distance [112].

En plus, les moyens d'imagerie moderne permettent de montrer les indications de l'adrénalectomie, puisque la sensibilité du scanner est de 90% et la spécificité est de 99% pour les atteintes surrénaliennes [11].

Jusqu'à nos jours, il n' y a pas d'indications précises pour la surrénaléctomie et on aura tendance à la proposer devant certaines circonstances :

- Anomalie morphologique de la surrénale sur le scanner [110].
- Tumeur de stade T3-T4 quelque soit la topographie [110], alors que sur la série de MOUDOUNI et coll, 53% des métastases surrénaliennes observées étaient secondaires à une tumeurs du pole supérieur [113].
- Tumeurs de plus de 8cm du pôle supérieur [8-106].
- Lors que la conservation de la surrénale est difficile techniquement et peut compromettre les résultats de l'opération [106].

d-Les complications :

Le taux de complications est acceptable, et la principale complication est l'effraction splénique dans le cas des tumeurs du pôle supérieur du rein gauche [23]. Les autres complications sont représentées par les hématomes et les lymphocèles.

Aucune complication n'a été mentionnée au cour de la réalisation de la NTE chez les malades de notre série.

e- Les résultats :

La survie des patients porteurs de cancer du rein dépend du stade pathologique, la NTE permet un taux global de survie sans récidive à 5 ans supérieur à 85%, tous stades et types histologiques confondues [114].

1-1-2- La laparoscopie :

La voie d'abord laparoscopique représente une alternative à la chirurgie conventionnelle pour le traitement des tumeurs malignes du rein. Le premier cas de néphrectomie élargie

laparoscopique, a été rapporté en 1991 par Clayman, et depuis le temps elle a connu un important essor.

Dans le but de faire bénéficier nos patients de tous les avantages de la chirurgie mini invasive, le service d'urologie (CHU Mohamed VI), s'est lancé dans sa première expérience en chirurgie laparoscopique, en vue du traitement du cancer du rein en début 2006.

Dans notre série, parmi les 21 malades opérés, six malades ont bénéficié de la chirurgie coelioscopique.

a- Indications :

- La taille tumorale :

L'indication idéale pour les auteurs reste les tumeurs de stade T1N0M0, avec une taille inférieure à 7cm, mais avec l'expérience croissante des opérateurs, la taille n'est plus une limite, et elle peut être recommandée pour des tumeurs de stade T2 [116].

Des néphrectomies laparoscopiques pour des tumeurs de 12 et 13cm ont été réalisées [11-117-118].

Dans des centres expérimentés, la NTE peut être réalisée chez des patients avec un stade T2, avec peut être une perte sanguine plus importante,et une augmentation de la longueur de l'incision mais sans effet sur les complications post opératoires ou la durée d'hospitalisation [119].

Dans notre série, la taille de la tumeur n'était pas une limite pour la réalisation d'une NTE par voie laparoscopique, et elle a été réalisée pour des tumeurs atteignant 10cm.

- Le niveau d'extension locale :

Il représente une limite plus importante pour la voie laparoscopique. Le dépassement des limites du fascia de Gérota ou la présence d'adénopathie au contact du pédicule cave, contre indique la laparoscopie [116].

- L'extension veineuse :

La présence d'un thrombus de la veine rénale n'est pas une contre indication formelle [115], mais il n'a pas été rapporté de cas de tumeur rénale avec thrombus cave traitée par voie purement laparoscopique.

Parmi les six tumeurs opérées par voie laparoscopique dans notre série, aucune tumeur ne présentait de thrombus veineux.

- Les tumeurs métastatiques :

Afin de réaliser une néphrectomie de réduction et permettre le traitement oncologique, mais peut être difficile vu la taille et le niveau d'extension locale [11-116].

b- Technique :

Les patients sont installés en décubitus latéral, après badigeonnage et drapage, l'intervention débute par une mini laparotomie de 2 cm en para ombilical, suivie de l'introduction d'un premier trocart de 10mm ; après insufflation de CO2, les autres trocarts sont introduits sous contrôle de la vue (un trocart de 10 mm dans l'hypochondre homolatéral, un trocart de 5mm dans la fosse iliaque et un trocart de 5 mm dans le flanc à hauteur de l'ombilic).

Décollement du colon homolatéral, puis abord du rétro péritoine.

Elle est réalisable par deux voies d'abord différentes, et permettent toutes les deux de respecter les principes de cette chirurgie.

- Voie retropéritonéale ou lomboscopie :

Utilise l'espace para rénal et permet un accès plus rapide au pédicule rénal, mais elle peut représenter en revanche une limite à la dissection des tumeurs volumineuses et principalement si le développement est polaire supérieur et antérieur [11].

- Voie transpéritonéale ou la coelioscopie : (figure39-40)

L'espace de travail est crée par insufflation de co2, et offre un espace de travail plus large pour la libération de la tumeur surtout si elle est volumineuse, elle permet aussi l'inspection des organes abdominaux et la recherche de métastases.[116]

Après installation du malade et du matériel, commencent les étapes de la néphrectomie qui sont les suivantes :

- Dissection de la veine et de l'artère rénales.
- L'artère rénale clippée puis sectionnée. (Figure 41)
- La veine rénale clippée et sectionnée. (Figure 42)
- Dissection de l'uretère qui est ensuite clippé et sectionné.
- Libération du rein.
- Exsufflation et fermeture aponévrotique et cutanée

C'est la voie d'abord utilisée chez tous nos malades opérés par voie laparoscopique.

Il n'y a aucune différence significative entre les deux voies d'abord concernant le niveau de perte sanguine, le délai de reprise du transit intestinal, les douleurs post-opératoires, la durée d'hospitalisation [120].

c- L'extraction de la pièce :

L'extraction est idéalement réalisée en « monobloc » dans un sac étanche par une incision iliaque ou agrandissement de l'incision lombaire.

La voie iliaque assure une extraction de pièces volumineuses, avec conservation des bénéfices esthétiques et fonctionnels, sans risque carcinologique [121].

d- Les complications :

- Les complications majeures sont essentiellement de type vasculaire lors de la dissection pédiculaire, obligeant le chirurgien à faire une conversion.
- Clippage d'une mauvaise artère, principalement à gauche.
- Lésions traumatiques du colon et du grêle.

- Chez les patients obèses, il existe une relation durée opératoire – complications peropératoires, et leur indice de masse corporelle [123], sans retentissement sur les résultats. Mais pour certains auteurs, l'obésité est une contre indication à la voie laparoscopique [122].

Rapport-Gratuit.com

Figure 39 : image montrant les sites d'insertion des trocarts lors de la coelioscopie transpéritonéale.

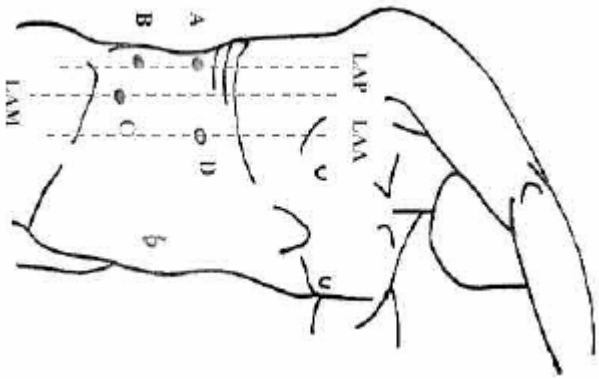

Figure 40 : schéma des sites d'insertion des trocarts lors de la coeliscopie (A : 10 mm, B et D : 5 mm, C: 5-15 mm). LAA : Ligne Axillaire Antérieure, LAM : Ligne Axillaire Moyenne, LAP : Ligne Axillaire Postérieure [114].

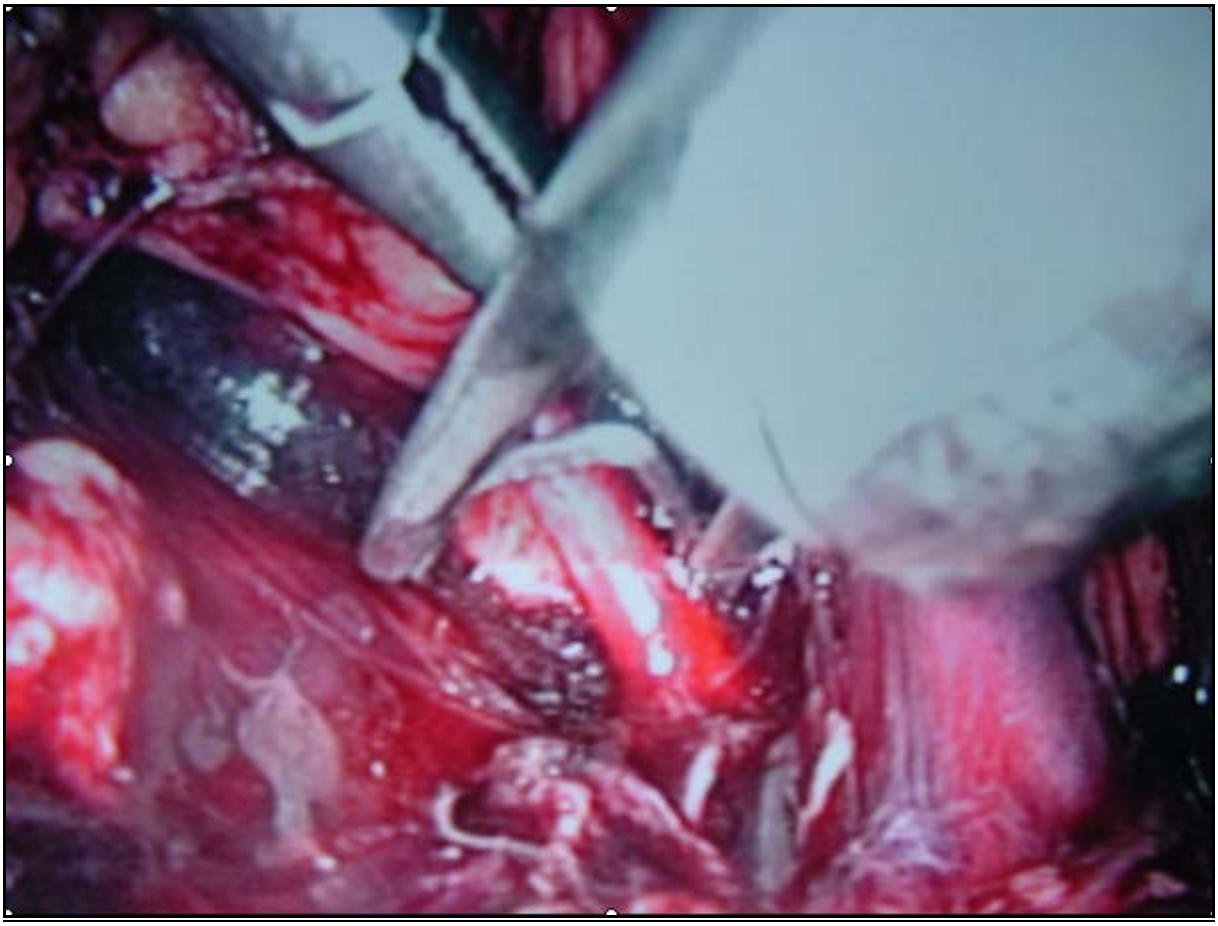

Figure 41 : Image laparoscopique montrant le clippage de l'artère rénale.

Rapport-gratuit.com
LE NUMERO 1 MONDIAL DU MÉMOIRES

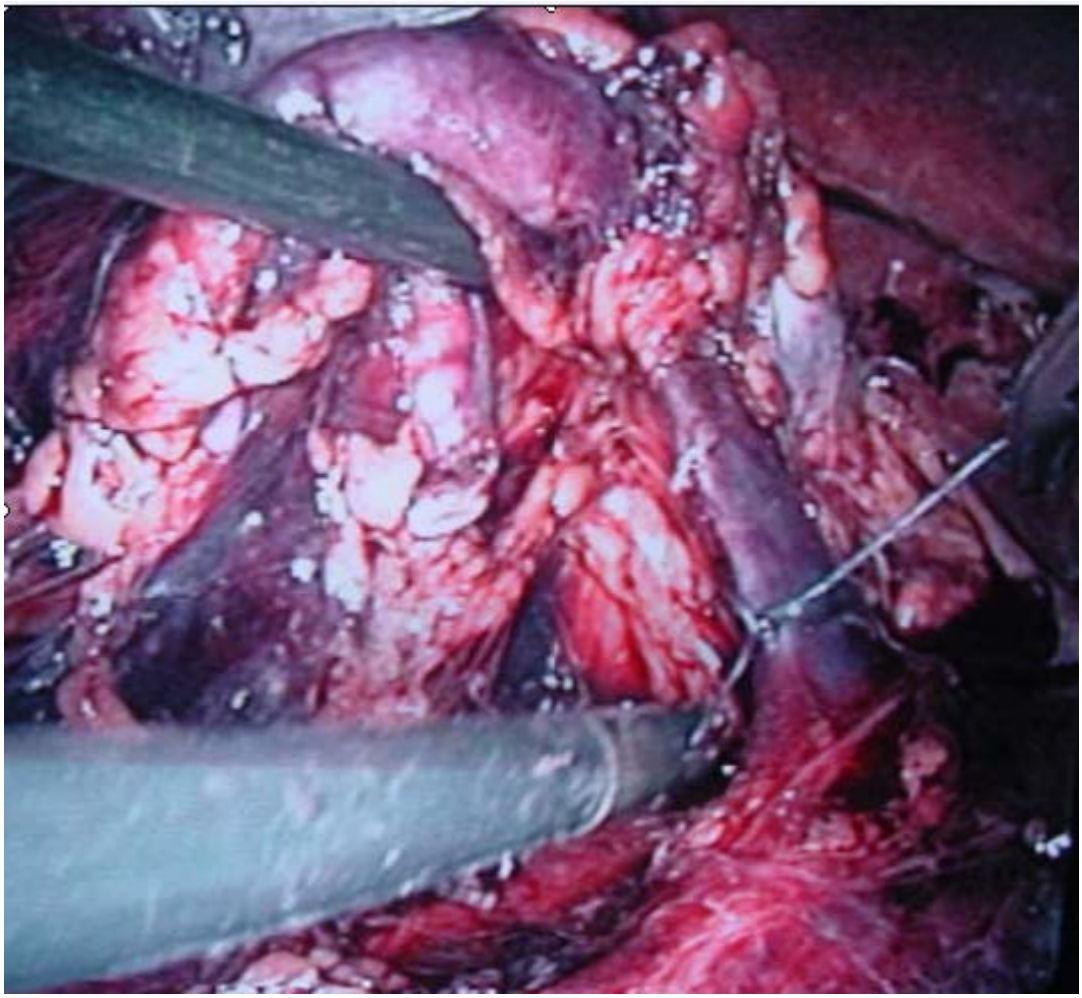

Figure 42 : Image laparoscopique montrant le clippage et la ligature de la veine rénale.

e- Les résultats :

Les premiers résultats comparatifs ne montrent pas de différence en terme de survie sans récidive et de survie spécifique entre NTE et chirurgie laparoscopique [11].

En comparant 64 néphrectomies laparoscopique à 69 néphrectomies réalisées à ciel ouvert, PORTIS rapporte un taux de survie spécifique sans maladie respectivement de 98% et de 92%, le taux de survie globale étant de 81% et de 89%. ONO avance des résultats similaires, de taux de survie à 5 ans de 89,7% et de 96,6% sur des séries respectivement de 103 néphrectomies laparoscopiques et de 46 néphrectomies à ciel ouvert [122].

Tableau XXII : résultats de la néphrectomie élargie par laparoscopie sur différentes séries [89]

	Nb de patient	Stade	Récidive locale	Survie spécifique à 5 ans	Survie moyenne en mois
Cadeddu (1998)	157	T1-2, N0, M0	0	91	19,2
Ono (1999)	147	>T2, N0, M0	0	96	30
Chan (2001)	67	T1-2, N0, M0	0	95	35,6
Portis (2002)	64	T1-2, N0, M0	1	98	54
Stifelman (2003)	108	T1-3, N0, M0	0	93	14
Peshel (2004)	316	T1, N0, M0	0	97	38

1-2- La chirurgie conservatrice :

La chirurgie conservatrice pour tumeur du rein a été décrite en 1887 par Czerny, et était responsable d'une mortalité importante.

Depuis l'an 2000 les très bons résultats publiés en terme technique et carcinologique ont permis à la chirurgie conservatrice de faire partie de l'arsenal thérapeutique.

1-2-1-Indications :

Les indications peuvent être divisées en 2 groupes : indications impératives et les indications électives.

a- les indications impératives :

A leur tour peuvent être divisées en indications absolues et relatives.

- Indications absolues : [124-125-126]

  - Tumeur sur rein unique anatomique ou fonctionnel secondaire à une agénésie rénale unilatérale, une néphrectomie controlatérale antérieure ou dans le cas d'une altération de la fonction rénale par une pathologie bénigne,
  - Insuffisance rénale sévère,
  - Atteinte tumorale bilatérale.

- Indications relatives : [38-124-125]

  - Patients porteurs d'une maladie qui peut compromettre la fonction du rein restant:
  - Maladie lithiasique,
  - Pyélonéphrite chronique,
  - Sténose de l'artère rénale, reflux vésico-uréthral,
  - Pathologie systémique.

b- Les indications électives :

Il s'agit de petites tumeurs de moins de 4cm souvent de découverte fortuite, unilatérale, localisées avec un rein controlatéral sain [124-125-127].

1-2-2- Techniques : (figure 43)

Avant la pratique d'une chirurgie conservatrice, la réalisation d'un examen d'imagerie de grande qualité est indispensable : tomodensitométrie ou imagerie par résonance magnétique avec étude des vaisseaux et des rapports entre plan profond et tumeur.

a- Néphrectomie partielle par voie conventionnelle :

L'hydratation préopératoire avec administration de 25 mg de mannitol permet d'assurer une perfusion optimale du rein durant l'intervention. Cette perfusion permet une augmentation du flux sanguin dans le réseau vasculaire secondaire du rein.

Après clampage de l'artère rénale, il y a recours à l'hypothermie pour protéger le rein contre l'ischémie, et on distingue globalement deux techniques de refroidissement locorégional : le refroidissement de surface (figure 44) et le refroidissement par perfusion [128].

Les techniques opératoires adoptées dépendent du siège de la tumeur. Elles varient de la néphrectomie polaire (supérieure ou inférieure) réglée, pour les tumeurs polaires à la résection cunéiforme pour les tumeurs localisées à la partie médiane du rein. La distance minimale de marge parenchymateuse est controversée. Dans une étude rétrospective récente, les auteurs ont étudié la corrélation entre la distance séparant la capsule de la tumeur et le risque de récidive locale. Les résultats montrent que le risque est effectivement corrélé, nul dans le groupe des marges de moins de 5 mm et de 15 % lorsque la marge est de moins de 2mm [128].

b-La néphrectomie partielle par voie laparoscopique (NPL) :

Les indications de la néphrectomie partielle laparoscopique sont : tumeur de moins de 4cm, unilatéral, unique et loin du hile [124-129].

Récemment, la néphrectomie partielle laparoscopique a pris une place très importante dans le traitement des patients ayant des petites masses rénales, avec des résultats oncologiques et fonctionnelles à moyen terme qui sont excellent.

De puis septembre 1999, GILL et coll. [136] ont réalisés 557 (NPL) pour des masses rénales suspectes. Parmi ces malades, 58 patients ont complétés 5 ans depuis la chirurgie, avec des résultats très intéressants : une survie globale et spécifique à 5 ans, respectivement de 86% et 100%, un taux de récurrence locale à 2,7%, et un taux de récurrence à distance de 0%.

c- Simple énucléation pour les tumeurs de stade T1a [130].

1-2-3- Les complications :

Les principales complications postopératoires de la néphrectomie partielle sont la fistule urinaire et l'insuffisance rénale aigue.

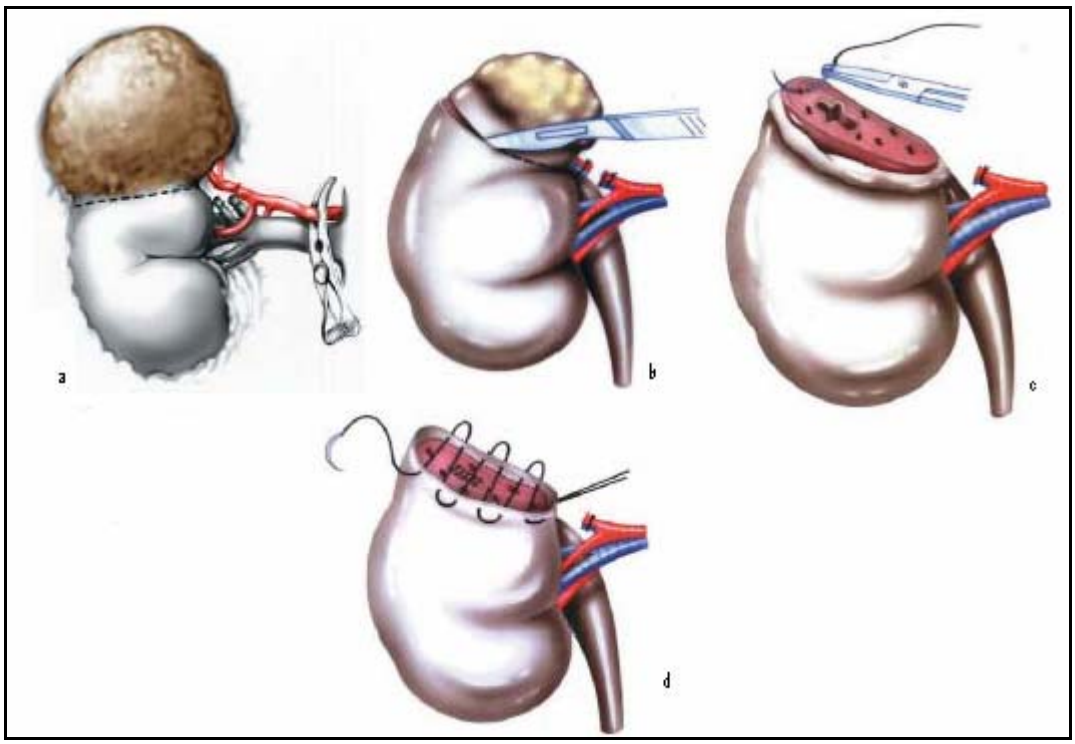

Figure 43: schémas des différentes étapes de la néphrectomie partielle

a- clippage des vaisseaux / b- section parenchymateuse / c- suture de la tige calicielle / d- suture de la capsule [52]

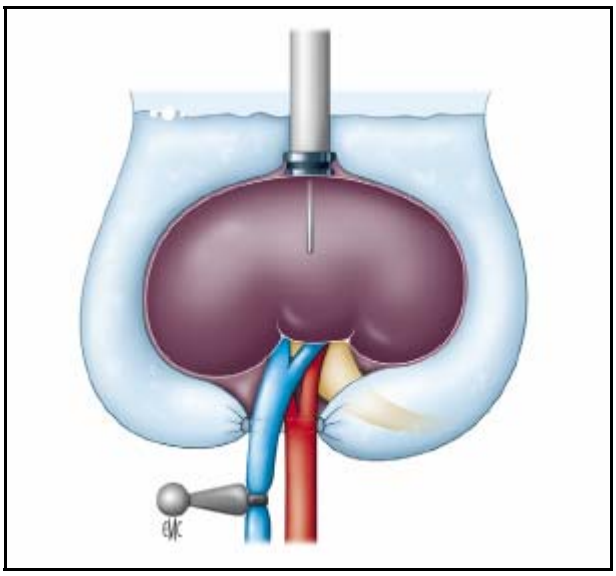

Figure 44 : Schéma montrant la disposition optimale pour un refroidissement de contact de qualité avec la possibilité d'utiliser une sonde thermique dans le parenchyme. Le pédicule est clampé, le sac est invaginé sur le rein, la glace pilée remplit la gouttière ainsi formée. [128]

- La défaillance rénale aigue observées dans 6 à 17% : nécessitant recours a l'hémodialyse temporaire ou permanant chez 0-4% des patients. Les facteurs prédisposant sont : exérèse de plus de 50% du parenchyme rénale, taille supérieure à 7cm et une ischémie rénale de plus de 60 minutes [38-124-125].
- Les fistules urinaires : 1,6 à 17,4% des cas et qui évoluent parfois vers la constitution d'un urinome [124-125].
- D'autres complications sont rapportées mais ne sont pas spécifique : l'hémorragie dans 2.4% des cas. L'infections avec ou sans abcès retropéritonéale (3.2%), complications médicales peropératoire [124].
- Le taux de réintervention est de l'ordre de 3% [124-38].

1-2-4- Les résultats :

a- Carcinologiques :

Les données de la littérature ont montrés que la néphrectomie élargie et la néphrectomie partielle donnent des résultats similaires pour des tumeurs pT1N0M0 avec une survie spécifique à 5 ans de 90 à 100% [131].

Dans une autre série de 900 malades traités pour cancer du rein, la survie spécifique à 5 ans est de 100% chez les patients opérés par chirurgie conservatrice pour des indications électives, alors qu'elle est à 70% pour ceux opérés pour des indications de nécessité [132]. Lorsque les indications électives sont analysées indépendamment, la survie à 5 ans en cas de chirurgie conservatrice n'est pas différente de celle en cas de NTE [132].

b- Fonctionnels :

Deux études ont montrés qu'à dix ans l'insuffisance rénale et le risque de progression vers l'insuffisance rénale, étaient significativement plus élevés après NTE qu'après chirurgie conservatrice [11].

1-3 - Les techniques mini invasives :

L'incidence croissante des diagnostics de tumeurs rénales de petite taille, asymptomatiques, a relancé le débat sur la justification et l'intérêt de la chirurgie conservatrice.

Alors même que ce type de chirurgie à montré des résultats pour les tumeurs de moins de 40mm, en terme de survie, superposables à ceux de la chirurgie radicale, se sont développées des techniques mini invasives qui visaient deux objectifs : plus d'épargne parenchymateuse et faible morbidité. Différentes voies utilisant la cryothérapie, la radio fréquence, ou les micro-ondes sont en cours d'exploration.

Les résultats cliniques préliminaires semblent prometteurs, mais les critères d'évaluation de l'efficacité de ces traitements restent à évaluer, ainsi que les résultats eux même en terme de survie, qui nécessitent des études plus longues.

1-3-1 - La cryothérapie :

Durant la cryothérapie, les tissus sont détruits par l'introduction d'une sonde congelée dans les tissus cibles [133].

L'ensemble des études publiées dans la littérature confirment la faisabilité technique, la parfaite tolérance au traitement, l'absence de mortalité et sa faible morbidité [134]. Mais la limite de ces études était le nombre de patients étudiés et la durée du suivi [133].

La plus récente des études, publiée en 2006 par Hegarty, réalisée sur 60 patients traités par cryothérapie et suivi par une IRM en post opératoire, le 3éme, 6éme, et 12éme mois puis une fois par an pendant 5 ans, avait de très bons résultats ; la survie globale et spécifique à 5 ans était 82% et 100% respectivement [135].

Pour les patients porteurs d'un cancer du rein, et chez qui la néphrectomie partielle ne peut être réalisée pour raison de co-morbidité importante, la cryothérapie reste une très bonne alternative.

1-3-2- La radio fréquence :

Le principe de la radio fréquence repose sur la création au sein du tissu d'une agitation ionique produisant une température supérieure à 45°c à l'aide d'une sonde, et parallèlement à l'augmentation de la chaleur, il se produit un phénomène de dessiccation qui conduit à la mort cellulaire [133].

Elle peut être réalisée par voie percutanée ou laparoscopique en fonction de la taille tumorale, comme elle peut être réalisée seule ou associée à une néphrectomie partielle. Les avantages de la voie laparoscopique, sont la précision de la mise en place de la sonde, la réduction du risque de lésion des organes de voisinage, et en plus la possibilité de réaliser une biopsie de la lésion ou même une exérèse complète de la tumeur [137].

Dans la plupart des cas, l'ablation par radio fréquence est réalisée pour des tumeurs de moins de 4cm, chez des patients ayant une fonction rénale altérée, des patients avec un risque de développement d'autres tumeurs (maladie de VON HIPPEL LINDAU) et chez les patients qui ont une co-morbidité importante [133-134].

Une étude récente portant sur 78 malades porteurs d'un cancer du rein traités par radio fréquence, a montré une survie spécifique à 25 mois de 98.5% et une survie globale à 92.3% [138].

Il a été conclu la faisabilité et la reproductibilité de la technique, mais il est indispensable d'interpréter avec une grande prudence ces résultats et d'essayer de les confirmés par des études portant sur un grand nombre de malades et un suivi plus long [133].

1-3-3-Les micro-ondes :

Le principe de coagulation des tissus par utilisation de micro-ondes a été initialement décrit, en urologie clinique, au japon, dans le cadre de la chirurgie rénale conservatrice. Les micro-ondes, dont la fréquence est de 2450 MHz, sont générées par un magnéton et transmise par un câble à l'électrode de traitement implantée dans la tumeur. Ceci permet d'élever la température des tissus et d'entraîner la mort cellulaire [134].

2-Le traitement d'une tumeur avec extension veineuse :

L'envahissement de la veine rénale est retrouvé dans 16 à 33% des cas, et l'envahissement de la veine cave inférieure est trouve dans 4 à 13% des carcinomes à cellules rénales [106].

Le traitement curatif est chirurgical et demeure un challenge technique.

Rapport-Gratuit.com

La stratégie chirurgicale dépend du niveau du thrombus tumoral en aval et éventuellement de l'extension tumorale en amont, établis avec précision par le bilan radiologique.

2-1-Technique :

2-1-1 Envahissement de la veine rénale :

Le plus souvent, la néphrectomie totale élargie permet de traiter sans trop de difficulté une extension veineuse limitée à la veine rénale. Dans certains cas, il peut-être nécessaire de réaliser un clampage latéral de la veine cave inférieure pour être sûr de retirer l'ensemble du bourgeon [139].

2-1-2- Envahissement de la veine cave inférieure : (tableau XXIII)

a- Bourgeon sous hépatique :

Après individualisation de la VCI et ligature de l'artère rénale homolatérale, la cavotomie est réalisée sur un segment de veine cave isolé obtenu par les clampages successifs : veine cave sous rénale, veine rénale controlatérale, veine cave sous hépatique. Après extraction du bourgeon, on ferme la cavotomie par un surjet monobrin.

Le clampage ne doit pas excéder 20 minutes. Le déclampage des différents vaisseaux se fait dans le sens inverse de celui indiqué lors du clampage. La néphrectomie est ensuite pratiquée selon la technique habituelle [139].

b- Bourgeon retro-hépatique :

La cavotomie est réalisable après clampage de la veine cave inter hépato diaphragmatique voire du pédicule hépatique, et il peut être nécessaire de mettre en place un lac autour du pédicule hépatique selon la manœuvre de Pringle, pour supprimer le retour veineux sus-hépatique voire de réaliser un clampage de l'aorte sous diaphragmatique et sus-coeliaque.

L'exposition satisfaisante de la VCI dans sa portion sus-hépatique s'obtient par la mobilisation du foie après section du ligament falciforme et des ligaments triangulaires droit et

gauche. Il est important de repérer les veines diaphragmatiques inférieures et sus-hépatiques afin d'éviter de les léser lors du contournement de la VCI [11-139].

c- Bourgeon sus-hépatique ou de l'oreillette droite :

Plus le bourgeon progresse vers l'oreillette droite, plus les auteurs préconisent le recours à une circulation extracorporelle avec hypothermie et arrêt cardiaque.

Après ouverture de l'oreillette droite, le thrombus est sectionné à son entrée dans l'oreillette ou repoussé dans la VCI [11-139].

d- Cas particulier : résection du carrefour réno-cave :

L'infiltration de la paroi par le thrombus de la VCI a été décrite chez 20% des patients [106]. Si le thrombus tumoral infiltre la paroi, une cavectomie segmentaire est nécessaire. La reconstruction n'est pas indispensable en cas de tumeur du rein droit, considérant que la collatéralité développée devrait assurer le drainage du rein gauche. Si la collatéralité est insuffisante ou si la tumeur est rénale gauche, il convient de reconstruire soit par une plastie réno-cave soit par une prothèse PTFE annelée [134].

Tableau XXIII: Différentes approches pour la prise en charge des carcinomes rénaux avec envahissement de la VCI [139]

Niveau	INCISIONS	Technique	Baypass cardiopulmonaire ou veino-veineux	Modifications
I	1- Lombotomie 2- Sous costale 3- Médiane	VCI isolée au-dessus et en dessous du thrombus	Non	Non spécifiées
II	1) Sous-costale 2) Médiane 3) Chevron 4) Chevron avec extension xipho-sternale	Isolement VCI et thrombectomie	Habituellement non nécessaire	Non spécifiées

Rapport-gratuit.com
LE NUMERO 1 MONDIAL DU MÉMOIRES

III	1) Chevron avec extension xipho-sternale 2) Médiane 3) Thoraco-abdominale	Objectif de contrôler la VCI et les veines hépatiques principales Thrombectomie	Habituellement non fait	Peut nécessiter reconstruction de la VCI avec greffon
IV	1) Sternotomie médiane avec médiane abdominale 2) Chevron avec extension xipho-sternale 3) Thoraco-abdominale	Objectif d'extraire le thrombus dans l'atrium sans le fragmenter	Souvent nécessaire	*Technique de la sonde de Foley *Technique de l'extraction au doigt *Refouler le thrombus dans la VCI sous-diaphragmatique

2-2- Répercussions hémodynamiques :

En cas de bourgeon sous hépatique, le double clampage sous rénal et sous hépatique est généralement bien supporté. En revanche, en cas de bourgeon rétro ou sus-hépatique, un double clampage sous rénal et sus-hépatique est moins bien supporté que le triple clampage associant en plus un clampage du pédicule hépatique. En effet, dans le premier cas, il se produit une rétention sanguine intra hépatique. Les modifications hémodynamiques provoquées par le triple clampage sont les suivantes : baisse d'environ 10 à 20% de la pression artérielle moyenne, chute de 50% du débit cardiaque, baisse de 20 % de la pression artérielle pulmonaire diastolique, augmentation considérable des résistances vasculaires systémiques. Il convient donc d'effectuer, avant la réalisation de ces clampages, une expansion volémique conséquente. Au moment du déclampage, l'augmentation brutale du retour veineux entraîne une élévation très importante des pressions de remplissage et du débit cardiaque. Dans certains cas, on peut être amené à adjoindre un clampage de l'aorte sous diaphragmatique et sus coeliaque [11-139].

2-3- Les résultats :

La mortalité péri opératoire en cas de bourgeon dans la VCI est de 6,3%, elle augmente à 40% en cas d'extension sus diaphragmatique. La morbidité varie de 30 à 60%, elle est essentiellement représentée par des sepsis, des hémorragies et des dysfonctions hépatiques [23-139].

L'atteinte pariétale de la VCI entraîne une réduction significative de la survie à 5 ans : 69 % en cas de bourgeon flottant, 57% si atteinte pariétale complètement réséquée et 26% si incomplètement réséquée [86-139].

3- Le traitement au stade métastatique :

Un patient sur deux présente, au moment du diagnostic ou lors de son évolution, des métastases de son cancer du rein. L'objectif du traitement chez ces patients, est l'amélioration de la survie, soit par l'augmentation de cette durée, soit par une amélioration de la qualité de vie.

3-1- Hormonothérapie :

Les bases de l'hormonothérapie dans le cancer du rein remontent à 1949 ou Kirkman a démontré l'efficacité de ce traitement contre les tumeurs du rein induites par les oestrogénes chez les hamsters. Ces bases expérimentales ont été suivies par de nombreuses études cliniques utilisant les progestatifs tels que l'acétate de medroxy progestérone, des antioestrogènes tels que le tamoxifène ou les antiandrogènes tels que le flutamide, et n'ont donné que des résultats anecdotiques avec un taux de réponse qui se situe entre 2 et 3% [23-96].

3-2- Chimiothérapie :

Le cancer du rein est hautement résistant à la chimiothérapie (CTH) systémique, et aucun agent ne peut être considéré comme standard.

Aucune étude randomisée n'a montré de bénéfice en terme de survie suite à la chimiothérapie ; toute fois, quelques réponses significatives à la vinblastine ont incités à utiliser cet agent [11].

Une étude réalisée par Stadler et coll, a montré que l'association gemcitabine-fluorouracil a donné de bons résultats avec un taux de réponse à 17% et survie globale à 12.5 mois [140].

La résistance à la chimiothérapie pourrait être expliquée par l'expression du gène MDR1 (multi drug resistant 1) par les cellules tumorales [23].

3-3- Immunothérapie :

3-3-1- Les interférons (INF) :

Les interférons sont des cytokines présents dans l'organisme, dans les circonstances physiologiques normales, quoique à des taux faibles. Ils sont secrétés à des taux élevés suite à l'exposition à différents types de stimuli (ex : virus).

Les caractéristiques principales de ces molécules sont l'inhibition de la réplication de nombreux virus, une activité antiproliférative sur les lignées des cellules cancéreuses et une action immuno-modulatrice.

L'interféron α a été retenu en Europe comme traitement du cancer du rein, avec des taux de réponse moyen de 11 à 15% [140].

Deux études randomisées ont rapporté des bénéfices modestes mais significatifs en terme de survie chez les patients traités par INFα. La première compare INFα au medroxy progestérone, et a montré un gain de survie de 3 mois pour l'INFα, la deuxième a comparé l'association INFα+vinblastine à la vinblastine seule; un gain de survie de 6 mois a été rapporté en cas d'association [11-140].

3-3-2- L'interleukine 2 (IL2) :

L'IL2 est une glycoprotéine sécrétée principalement par les cellules T CD4, mais aussi par les cellules T CD8 , et les grands lymphocytes granulaires ayant comme action la stimulation des cellules tueuses, qui secrètent différentes cytokines comme l'INFα, facteur de nécrose tumoral (TNFα) et le granulocyte macrophage colony stimulating factor.

L'administration de dose élevée d'IL2 (600000-720000 UI/Kg/8h en bolus pendant 5 jours) est le seul traitement approuvé par l'USA Food and Drug Administration (FDA), pour le traitement du cancer du rein [140-141].

Par contre, il n'a pas été démontré un avantage en terme de survie par l'utilisation de l' IL2, parce qu'aucune étude jusqu'ici n'a analysé l'impact de l' IL2 seule par rapport à un groupe contrôle [140-141].

Les effets secondaires de l'IL2 sont plus lourds que ceux de l'INFα. Ils sont dose dépendant, et se manifestent par une hypotension avec rétention hydrique, des troubles du rythme cardiaque, avec parfois ischémie myocardique, nausées, vomissements, thrombopénie, dyspnée, syndrome grippal, anémie, voir une insuffisance rénale, et une mortalité liée au traitement supérieure à 4% [23].

3-3-3- Associations interférons + interleukine :

Plusieurs essais se sont intéressés aux traitements combinés.

La combinaison la plus intéressante est l'association d'IL2 et l'INFα. L'étude qui fait référence dans ce domaine est l'étude française CRECY [142], qui a comparé IL2+INFα versus IL2 seule versus INFα seule. Les résultats sont représentés dans le tableau(XXIV).

Tableau (XXIV): Résultats du protocole CRECY [142]

	IL2	INF	IL2+INF
Taux de réponse %	6,5	7,5	18,6
Survie a 1 an sans événement	15	12	20
Survie globale (en mois)	12	13	17

L'essai CRESY a permis de conclure que :

- Les traitements par IL2 et/ou IFNα permettent une régression tumorale significative chez une petite minorité des malades traités,
- Ces régressions sont généralement provoquées par l'association des deux cytokines plutôt que par les traitements utilisant une seule cytokine,
- L'association confère un taux de réponse de 18.6%, et une survie à 1an de 20%. Mais, elle n'a pas démontré de bénéfice en terme de survie globale par rapport à chaque cytokine utilisée seule [11-142].

Enfin, très récemment, une étude a démontré un avantage en terme de survie en faveur d'une association complexe d'IL2, INFα, 5 FLUORO URACILE plus ou moins ACIDE RETINOIQUE par rapport à un groupe traité par INFα et VINBLASTINE [11].

3-3-4- Les nouvelles molécules :

Actuellement, de nouvelles molécules issues de biotechnologie sont en développement cliniques avec des résultats qui semblent encourageant pour plusieurs d'entre elles.

a- Sunitinib :

C'est une molécule inhibitrice de la tyrosine kinase, qui a une action anti VGEF (vascular endothelial growth factor), anti PDGFR (platelet-derived growth factor receptor), anti c-KIT, et Flt-3 (fms like tyrosine kinase).

Une étude récente portant sur 750 cas a montré que les patients traités par Sunitinib (sutent*) ont eu un gain de survie de 11 mois, et un taux de réponse à 31%, alors que ceux traités par INFα ont eu un gain de survie de 5mois et un taux de réponse à 6% (137). Dans une autre étude, les taux de réponse étaient à 31% en cas de traitement par sunitinib contre 9% en cas de traitement par INFα [144].

Les effets secondaires liés au traitement sont à type de : neutropénie, leucopénie, diarrhée, nausées, vomissements, hypertension, syndrome main pied. Ils étaient plus fréquents dans le groupe du Sunitinib que le groupe INFα [144-145].

Actuellement, le (sutent*) est approuvé aux états unis et en Europe pour le traitement du cancer du rein métastatique [141].

b- Sorafenib ou le Bay 43-9006 :

A une action anti VEGFR-2, VEGFR-3, PDGFR, Flt-3, c KIT.

L'étude TARGET (Treatment Approaches in Renal Cancer Global Evaluation Trial), a montré un gain de survie de 5.5 mois chez les patients qui ont reçu Sorafenib par rapport à un placebo [146].

Les effets secondaires décrit sont : réaction allergique cutanée, diarrhée, fatigue, et hypertension ; mais tous ces effets étaient facilement maniables [140-146].

Le Sorafenib (Nexavar*) a aussi été approuvé aux états unis pour le traitement du cancer du rein et en Europe chez les patients ayant eu un échec du traitement par INFα ou IL2 [141].

Plusieurs autres molécules sont en cours d'études :

c- Axinib (AG 013736) :

Inhibiteur de la tyrosine kinase, a une action anti VEGF et anti PDGFR ; avec des taux de réponse à 46% [147].

d- Temsirolimus (CCI-779) :

Inhibiteur de mTOR (mammalian target of rapamycin), une étude récente comparant Temsirolimus avec INFα, a montré un gain de survie de 10.9 mois contre 7.3 mois pour INFα [141].

d- ABX-EGF :

Anticorps monoclonal humanise EGFR spécifique [11-140].

3-4- Les greffes de cellules souches allogéniques :

Child [148] a présenté une série de 19 patients néphrectomisés, prétraités pour la plupart par cytokines. Les patients après avoir reçu un conditionnement par endoxan+fludarabine+/- globuline anti lymphocytaire, ont reçu une greffe de moelle. La moelle provenait d'un donneur HLA identique pour 17 patients, alors que pour les autres patients, il existait une incompatibilité sur un locus HLA. Tous les patients ont reçu de la ciclosporine pour éviter une réaction du greffon contre l'hôte. Elle a été arrêtée dés que possible en post greffe en l'absence de rejet de la moelle.

En terme d'efficacité thérapeutique, 10 patients (53%) ont obtenu une réponse objective dont 3 remissions complètes et 7 partielles (presque de moitié) sur des sites pulmonaires, médiastinaux, osseux, surrénaliens et sous cutanés.

La rémission complète a persisté pendant 27, 25 et 16 mois.

La rémission était tardive, avec un délai moyen de 4 mois (1-8 mois) après la greffe.

Le seul facteur prédictif de réponse était la survenue d'une réaction du greffon contre l'hôte de grade 2, 3 ou 4 après l'arrêt de la cyclosporine.

Deux patients sont décédés de complications de la greffe de moelle allogénique.

Ce traitement est très intéressant mais, il n'est faisable que pour une minorité de patients dont la maladie est lentement évolutive en raison des délais d'apparition des remissions et qui ont dans leur fratrie un membre compatible, ce qui ne représente qu'une personne sur quatre environ [140-148].

3-5- Les cellules dendritiques :

Sont considérées comme les cellules sentinelles du système immunitaire ; ce sont des cellules présentatrices d'antigène capable d'activer des cellules T et d'induire une activité anti-tumorale. Kugler [97] a eu recours à une stratégie de vaccination par fusion de cellules dendritiques hétérogènes et de cellules tumorales autologues pour traiter 17 patients ayant un cancer du rein métastatique. Apres une médiane de suivi de 13 mois, six patients ont présenté une réponse objective dont 2 réponses partielles et 4 complètes [97-140].

3-6- La thérapie génique :

Les protocoles de thérapie génique, ont montré leur faisabilité, mais ils sont toujours en cours d'études pour améliorer les résultats [140].

3-7- La place de la chirurgie :

Au moment du diagnostic, 20 % des patients présentent des métastases et 30 % des patients opérés par néphrectomies vont évoluer sur un mode métastatique [149]. L'intérêt de la chirurgie dans le cancer du rein métastatique est un sujet qui a été longtemps débattu, et il avait même été avancé que la chirurgie pouvait entraîner la régression spontanée des métastases et qu'elle peut éviter l'apparition des complications locales.

3-7-1-La place de la néphrectomie élargie :

Sa justification tient dans un bénéfice potentiel sur la survie et sur une amélioration de la qualité de vie, les arguments théoriques pour ou contre la néphrectomie sont résumés dans le tableau (XXV) [149].

Tableau (XXV): les arguments théoriques pour ou contre la néphrectomie dans le cancer métastatique [149]

Pour	Contre
Traitement ou prévention des complications liées à la tumeur primitive	Existence de traitements alternatifs
Régression spontanée des métastases	Inutilité, perte de temps
Suppression de la source de nouvelles métastases	Morbidité et mortalité de la néphrectomie
Réduction de la masse tumorale	Pas de preuve sur le bénéfice de survie
Suppression de piége à lymphocytes	Peut altérer le système immunitaire
Aspect psychologique/qualité de vie	Aucune étude connue

La réponse à la question de la place de la chirurgie rénale première est venue de deux essais prospectifs randomisés publiés en 2001, et ils ont été regroupés et analysés de façon globale en 2004. Ils ont étudiés tous les deux la place de la néphrectomie chez des patients devant recevoir une immunothérapie.

La première de l'EORTC 30947, a comparé deux groupes de patients : le premier de 41 patients traités par néphrectomie élargie + INFα à dose de 5 millions/m2, 3 jours par semaine, le deuxième groupe de 42 patients traités par immunothérapie seule.

La deuxième étude est celle du South West Oncology Group (SWOG) 8949, ou deux groupes de 120 et 121 patients ont été comparés selon les mêmes modalités. Chaque essai a abouti aux mêmes conclusions globales. L'analyse en intention de traitement montre que la survie médiane des deux populations est très différente : 13,6 mois contre 7,8 mois, représentant un bénéfice de 31 % en faveur de la chirurgie. Ce bénéfice existe quel que soit l'état

Rapport-Gratuit.com

général, mais il est supérieur pour les patients dont l'état général est excellent par rapport aux patients ECOG 1 (28 % contre 22 %).

En revanche, dans l'essai du SWOG, le siège des métastases (uniquement pulmonaire ou non) avait un impact direct sur la médiane de survie avec respectivement 14,3 et 10,2 mois.

Ces deux essais apportent une réponse précise sur la place de la néphrectomie avant immunothérapie, mais ils ont négligé l'impact de la lymphadenectomie sur les résultats puisque le curage était optionnel.

Dans une analyse rétrospective, l'équipe de UCLA observe que la médiane de survie des patients métastatiques opérés traités par immunothérapie est de 28 mois en absence d'envahissement ganglionnaire, alors qu'elle n'est que de 10,8 mois en cas d'envahissement [150].

Ces données confirment le besoin d'évaluer si l'avantage en survie peut être encore amélioré en utilisant une immunothérapie plus agressive ou de nouveaux agents associés à une néphrectomie de réduction tumorale [151].

3-7-2-La chirurgie des métastases :

Les niveaux de preuve sont faibles en raison de l'absence d'études contrôlées permettant de poser des indications sur des bases solides.

a- Résection d'une métastase unique :

L'excision d'une métastase unique a montré son efficacité avec environ 40 % de survie à 5 ans pour une première métastase contre 11 % en l'absence de chirurgie [150].

b- Résection des métastases multiples :

La sélection des patients pour la résection de métastases multiples est rigoureuse, afin d'obtenir un bénéfice sur la survie. Ce sont des patients peu ou pas évolutifs [150].

c- Chirurgie en fonction du siège :

- Poumons : la chirurgie est envisagée dans l'intention de réséquer toutes les métastases connues.
- Os : la résection est à réaliser soit pour améliorer le pronostic vital, soit à visée palliative lorsqu'il existe un risque de fracture pathologique ou de compression médullaire.
- Cerveau : la résection d'une métastase cérébrale unique opérable peut être parfois envisagée, avec des résultats sur les symptômes neurologiques supérieurs à l'irradiation ou la corticothérapie. L'expérience de la chirurgie hépatique pour des métastases d'origine rénale apparaît limitée, et la résection est rarement complète avec une mortalité élevée [150].

Rapport-gratuit.com
LE NUMERO 1 MONDIAL DU MÉMOIRES

VII. Le suivi :

Le pronostic du cancer du rein reste aujourd'hui réservé. Environ 40% des patients vont décéder de leur cancer, et un tiers des patients va évoluer localement ou sur un mode métastatique après néphrectomie.

Une métastase peut survenir dans n'importe quel organe mais les sites préférentiels de survenue des récidives sont par ordre de fréquence les poumons, l'os, le foie, le cerveau, le rein controlatéral, la glande surrénale et la loge de néphrectomie.

1- Topographie des récidives:

1-1- Poumons :

Ils constituent le site le plus fréquent de métastases rénales, et une atteinte pulmonaire est retrouvée chez 29 à 54% des patients en récidive. A noter que dans 90% des cas, ces métastases sont asymptomatiques au moment du diagnostic, et sont révélées par l'imagerie [152].

1-2- Os :

Second site de récidive dans 16 à 27%, et le plus souvent révélées par des douleurs osseuses, ou une élévation des phosphatases alcalines [152].

3- Foie :

Les métastases hépatiques surviennent dans 1 à 7% des cas ; révélées par une anomalie des tests hépatiques sanguins, ou la découverte d'une anomalie clinique (hépato-splénomégalie, ascite, masse…).

4- Cerveau :

La récidive cérébrale est rare, retrouvée dans 2 à 10%, elle est hautement symptomatique.

5- Rein controlatéral :

Le développement d'une tumeur sur le rein controlatéral survient dans 1 à 2% des cas [153].

6- Récidive locale :

La littérature rapporte un taux de récidive locale après néphrectomie totale ou partielle compris entre 3et 27% [153].

2- Protocole de surveillance :

Le risque de récurrence et de métastase après traitement chirurgical dépend du stade, ce risque est plus élevé au cours des 3 premières années après chirurgie. L'incidence de récurrence et de métastase est de 7.2% pour les tumeurs T1N0M0, 26.5% pour T2N0M0, et 39.4% pour les T3N0M0 [152-154].

Le protocole de surveillance des patients opérés pour cancer du rein commence après 4 à 6 semaines en post opératoire comportant un examen physique à la recherche de complications de la chirurgie, et des examens biologiques :

- Dosage de la créatininémie : afin d'évaluer la fonction rénale,
- Dosage de l'hémoglobine : à la recherche d'une anémie,
- Les phosphatases alcalines : en cas d'anomalie préopératoire.

Ces examens seront répétés deux fois par an, pendant trois ans puis une fois par an indépendamment du stade.

Concernant le suivi radiologique, la plupart des études proposent la réalisation d'une radiographie thoracique deux fois par an pendant trois ans puis une fois par an.

Pour les tumeurs PT1 la réalisation d'une TDM n'est pas recommandée, alors que pour les tumeurs PT3 elle doit être réalisée deux fois par an pendant trois ans puis une fois par an (figure 45). [154]

En imagerie, il faut surveiller le rein restant, les surrénales et rechercher une récidive locale qui se présente sous la forme d'une masse ou d'une infiltration de la graisse de la loge rénale. Cette lésion se rehausse après injection du produit de contraste. Elle doit être comparée aux examens antérieurs.

L'IRM peut, dans certains cas, différencier une cicatrice fibreuse d'une reprise évolutive.

La ponction biopsie apporte des éléments de certitude [46].

3-Durée de surveillance :

Le risque maximal de récidive se situe entre la 3éme et la 5éme année suivant la néphrectomie, 43% des récidives surviennent dans l'année qui suit, 70% dans les 2 ans, 80% dans les 3 ans et 93% dans les 5 ans. Pour cela, la plupart des études suggèrent que la surveillance doit se limiter aux 5 ans suivant la chirurgie [153-154].

De très rares cas de récidives ont été décrits 30 ans après chirurgie.

Il faut noter qu'il n y'a pas de différence pour la surveillance entre patients traités par néphrectomie totale ou par un traitement conservateur [125-149], mais il est utile d'avoir une TDM abdominale de référence réalisée dans la période postopératoire entre le 4éme et le 6éme mois.

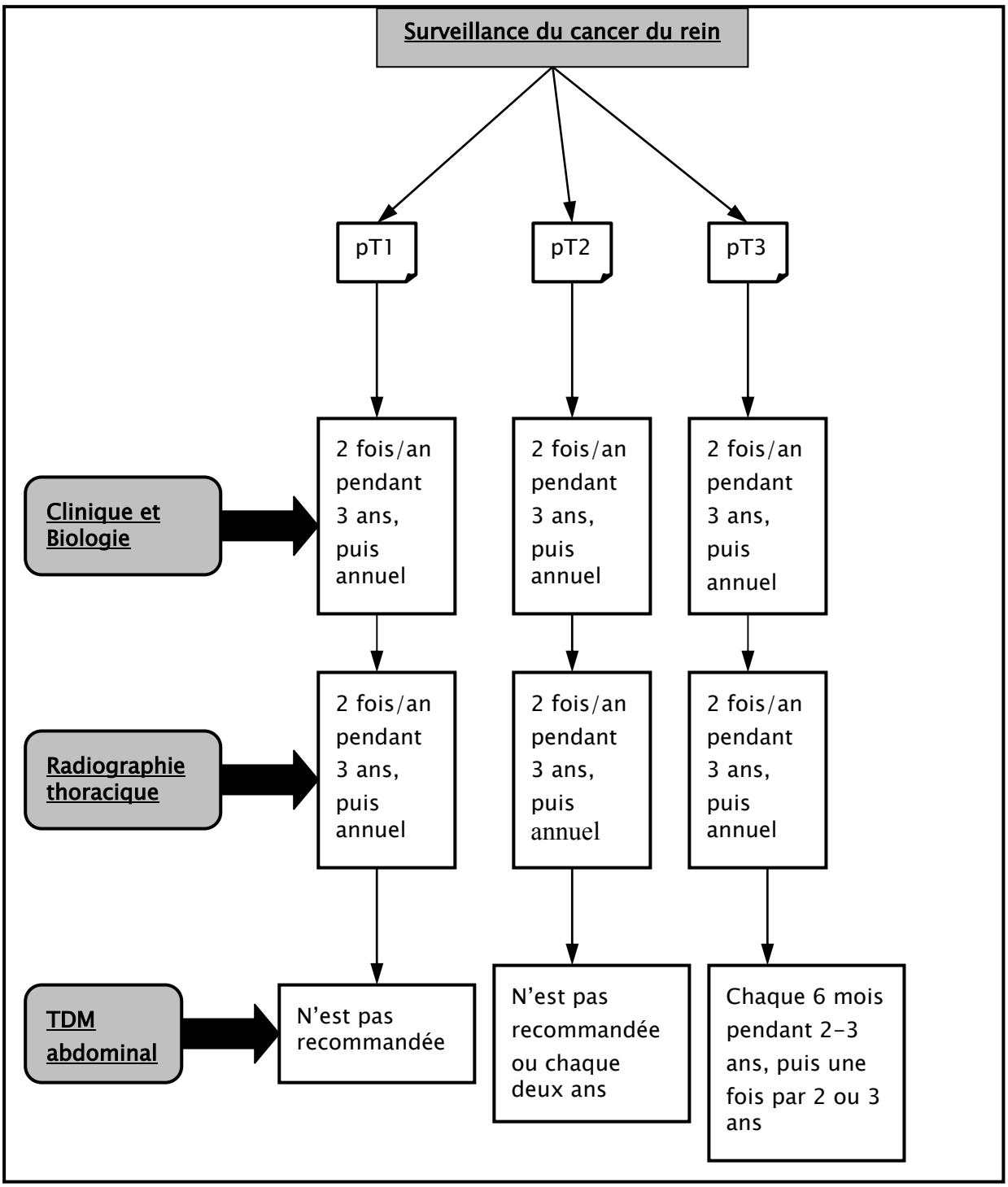

Figure 45 : Schéma montrant un protocole de surveillance du cancer du rein traité [154]

CONCLUSION

Le cancer du rein a bénéficié des progrès de l'imagerie, qui ont permis de réduire la fréquence des tumeurs diagnostiquées tardivement, et l'augmentation du pourcentage de tumeurs découvertes fortuitement.

La pierre angulaire du traitement curatif du cancer du rein reste la chirurgie, avec une meilleure précision des indications de la néphrectomie partielle, surtout par voie laparoscopique qui à pris une place très importante dans le traitement des patients ayant des petites masses rénales, avec des résultats oncologiques et fonctionnels excellents.

L'émergence de l'immunothérapie a bouleversé l'évolution des formes métastatiques, ainsi que des nouvelles molécules et la thérapie génique en cours de développement.

A la lumière d'une série limitée à 22 cas pris en charge dans notre structure, et une revue de littérature nous avons essayé de répondre à un certain nombre de problèmes diagnostiques et thérapeutique posés par la découverte d'un cancer du rein.

Le faible taux de découverte fortuite, la grande taille des tumeurs, la fréquence des stades localement avancés, la limitation du traitement à la NTE et l'absence de recours au traitement conservateur dans notre série témoignent du retard diagnostique que connaît le cancer du rein dans notre contexte. Cela est secondaire à la faible accessibilité de notre population aux soins, et le faible usage de l'imagerie surtout l'échographie.

RESUMES

Résumé

Le cancer du rein représente 3% des cancers de l'adulte, et son incidence ne cesse d'augmenter.

Le but de notre travail est d'analyser les différents aspects épidémiologiques, cliniques, radiologiques, thérapeutiques et pronostiques du cancer du rein dans notre contexte à travers une étude rétrospective concernant 22 patients porteurs de cancer du rein colligés dans le service d'Urologie du CHU MOHAMED VI du janvier 2002 au décembre 2006, et les comparer avec la littérature.

Nos patients se répartissent en 12 hommes (55%), et 10 femmes (45%) avec un sexe ratio de 1,2. L'âge moyen de découverte est de 56,54 ans (30-85). La découverte était fortuite chez un seul malade (5%), et symptomatique dans 95% des cas. La symptomatologie était polymorphe, dominée par les lombalgies (82%), l'hématurie (50%), et la masse lombaire (23%). Les signes généraux étaient dominés par l'amaigrissement (59%).

Le diagnostic radiologique s'est basé sur l'échographie réalisée chez 82% des malades, et la TDM réalisée chez tous nos malades. La taille tumorale moyenne est de 9cm (2,6-17cm), avec une localisation à droite dans 68% des cas. Les images radiologiques les plus fréquentes étaient : l'envahissement de la graisse périrénale (68%), et les foyers de nécrose (45%). Des adénopathies suspectes retrouvées dans 18% des cas, et deux cas de thrombose veineuse ont été signalés. Le bilan d'extension, basé sur la TDM et la radiographie thoracique, n'a détecté aucune métastase.

Vingt et un malades (95%) ont été opérés, et ont tous bénéficié d'une NTE, dont 29% par voie coelioscopique.

Le carcinome à cellules claires est le plus fréquent, retrouvé chez 18 malades (85%). Le stade pT3 est le stade majoritaire dans notre étude (62%), puis pT2 (24%), et PT1 (14%). Le grade a été précisé dans 67% des cas, réparti en grade 2 (33%), grade 3 (29%), et grade 1 (5%). L'atteinte ganglionnaire retrouvée dans 2 cas (10%), classée en N1 et N2. Chez 11 malades (50%) l'état des ganglions n'a pas été précisé.

Rapport-Gratuit.com

Le contrôle a été réalisé chez trois de nos malades. Par TDM à 6 mois chez deux malades, et échographie à 4 mois chez le troisième sans aucune récidive. Tous les autres malades ont été perdus de vue après leur sortie.

Le faible taux de découverte fortuite, la grande taille des tumeurs, la fréquence des stades localement avancés, la limitation du traitement à la NTE, et l'absence de recours au traitement conservateur dans notre série témoignent du retard diagnostic que connaît le cancer du rein dans notre contexte. Cela est secondaire à la faible accessibilité de notre population aux soins, et le faible usage de l'imagerie surtout l'échographie.

SUMMARY

The kidney cancer accounts for 3% of all adult malignancies, and its incidence is actually increasing.

The purpose of our study is to analyze the epidemiologic, clinical, imaging, treatment, and prognostics factors of this cancer in our context through a retrospective study of 22 patients collected during the period from January 2002 to December 2006 in the department of urology in the MOHAMED VI university hospital; and compare its results with those of literature.

Our patients were divided into 12 men (55%), and 10 women (45%), with a sex ratio of 1,2. The average age of diagnosis was 56,54 years (30-85). One patient had an incidental finding (5%), and 95% of cases were symptomatic tumors. The symptomatology was polymorph, and dominated by the flanc pain (82%), hematuria (50%), and palpable mass (23%). The systemic signes were dominated by loosing wheigt (18%).

The imaging was based on ultrasound realized to 82% of patients, and the computed tomography realized to all patients. The mean tumor size was 9cm (2,6-17cm), and it were located in the right side in 68%. The most commun images were: the involvement of the perinephretic fat (68%), and the necrosis areas (45%). Suspected lymphadenopathy was detected in 18% of cases, and a venous involvement in two cases. The extension assessment was based on CT and chest X ray, and no metastasis was found.

Twenty one patients (95%) were operated. The surgical procedure consisted of total radical nephrectomy and 29% of them were by laparoscopy.

The clear cell carcinoma is the most frequent subtype, detected in 18 cases (85%). The majority of tumors was staged pT3 (62%), than pT2 (24%), and pT1 (14%). The grade was specified in 67% of cases, divided into grade 2 (33%), grade 3 (29%), and grade 1 (5%). The lymph spread was found in two cases, classified N1and N2, and for 11 patients (50%) it was classified Nx.

Rapport-gratuit.com
LE NUMERO 1 MONDIAL DU MÉMOIRES

Control was carried out at three of our patients by CT in 6 months among two patients, and echography has 4 months at the third without any repetition.

The weak rate of fortuitous discovery, the big size of the tumours, the frequency of the stages locally advanced, the limitation of the treatment the NTE, and the absence of recourse to the preserving processing in our series testify to the diagnostic delay that knows the cancer of the kidney in our context. That is secondary with the weak accessibility of our population to the care, and the weak use of the imagery especially echography.

ملخص

يمثل سرطان الكلي % 3 من مجموع سرطانات البالغ, كما و أن معدلات وروده في ارتفاع مستمر.

الهدف من وراء هذا العمل هو تحليل مختلف الجوانب الأبدميولوجية, السريرية, الإشعاعية, العلاجية, و الانذارية لسرطان الكلي في حالتنا الخاصة من خلال دراسة استيعادية ل 22 مريضا حاملين لهذا السرطان عرضوا على مصلحة المسالك البولية في المستشفى الجامعي محمد السادس بمراكش خلال الفترة الممتدة من يناير 2002 إلى غاية ديسمبر 2006, ومقارنتها بالأدبيات.

يتوزع مرضانا بين 12 رجلاً (55%), و 11 امرأة (45%), و نسبة الذكور هي 1,2. متوسط العمر عند التشخيص هو 56,54 سنة (30-85). الاكتشاف كان عرضيا عند مريض واحد (5%), بينما كان عند 21 مريضا(95%) بعد ظهور الأعراض السريرية , و التي طغت عليها آلام القطن (82%), البيلة الدموية (50%), و الكتلة القطنية(23%). وكان فقدان الوزن(59%) هو الغالب في الأعراض العامة.

التشخيص الإشعاعي اعتمد بالأساس على التصوير بالصدى عند 82% من المرضى, و التصوير بالمفراس الذي استفاد منه جميع المرضى.متوسط قطر الورم كان 9 سم(2,4-17سم), مع تواجد في الجانب الأيمن في 68% من الحالات. الصور الإشعاعية الأكثر ملاحظة خلال دراستنا كانت هي : اكتناف الشحم المحيط بالكلية % 68 , ومواضع النخر 45%. كما لوحظت غدد لمفاوية محتملة الإصابة في % 18, و حالتان للانتشار الوريدي تمت الإشارة إليهما. كما واعتمد تقييم انتشار الورم على التصوير بالمفراس و صور الأشعة السينية, حيث لم يكشف عن أي نقيلات.

كان العلاج جراحيا عند 21 مريضا (95%), حيث استفاد جميعهم من استئصال كلي للكلية, وكان الافتضاض الجراحي في 29% من الحالات بواسطة تنظير البطن.

وقد أظهرت الدراسة التشريحية أن السرطان الغدي هو الأكثر شيوعا, حيث وجد في 18 حالة (85%). الحالة النسيجية الأكثر ملاحظة كانت هي T3 (62%), ثم T2 (24%), وT1 (14%). وقد تم تحديد الدرجة في 67% من الحالات, و قد توزعت بين الدرجات 2(33%), 3(29%), و4 (5%). من بين الغدد اللمفاوية التي تم فحصها, تم تحديد الإصابة في حالتين, وتم تصنيفها N1 و N2 . وفي 11 حالة(50%) لم يتم تحديد الإصابة وصنفت Nx.

من بين المرضى المستفيدين من الجراحة, تمت المتابعة في ثلاث حالات فقط, وكانت بواسطة المفراس بعد ستة أشهر في حالتين, أما في الحالة الثالثة فقد تمت بواسطة الفحص بالصدى بعد أربعة أشهر من الجراحة, حيث لم يتم الكشف عن أية نكسة.

ان ضعف معدلات اكتشاف سرطان الكلي قبل ظهور الأعراض, الحجم الكبير للأورام, و تواتر المراحل المتقدمة موضعيا, اقتصار العلاج على الاستئصال الكلي للكلية, و عدم اللجوء إلى الاستئصال الجزئي في هذا العمل, لمؤشر على تأخر

تشخيص هذا السرطان في حالتنا الخاصة. يرجع هذا التأخير إلى ضعف وصول الساكنة إلى مؤسسات الرعاية, و ضعف استخدام التصوير الإشعاعي وخاصة الفحص بالصدى.

BIBLIOGRAPHIE

1- **ROUVIER H, DELMAS A.**
Anatomie humaine, descriptive, topographique et fonctionnelle. Tome 2, tronc.
Masson, 1977.

2- **FRANK H, NETTER M. D.**
Atlas d'anatomie humaine.
Maloine. Novartis, 1997.

3- **COULANGE C, RAMBEAU JJ.**
Cancer du rein de l'adulte. Chapitre 2 historiques.
Prog urol, 1997, 7 : 751-762.

4- **KÜSS R., GREGOIR W.**
Histoire illustrée de l'Urologie de l'Antiquité à nos jours.
Editions R. Dacosta, Paris p. 5, 1988.

5- **MURPHY L.J.T.:**
The History of Urology.
Springfield: Charles C. Thomas, 1972.

6- **ALBARRAN J., IMBERT L.**
Les tumeurs du rein.
Masson et Cie, Paris 1903.

7- **OBERLING C., RIVIERE M., HAGUENAN F.**
Ultrastructure of the clear cells in renal carcinoma and its importance for the determination of their renal origin.
Nature, 1960, 186, 402-403.

8- ***ROBSON C.J., CHURCHILL B.M., ANDERSON W.***
The results of radical nephrectomy for renal cell carcinoma.
J. Urol, 1969, 101, 297-301.

9- **ZIYA KIRKALIA, CAN OBEK.**
Clinical Aspects of Renal Cell Carcinoma
Eau update series 1(2003)189-196

10- **XAVIER TACCOEN, ANTOINE VALERI, JEAN-LUC DESCOTES, VINCENT MORIN, ERIC STIGLER, LAURENT DOUCET, VINCENT JOULIN, FREDERIC BOCQUERAZ, CHRISTIAN COULANGE, JEAN-JACQUES RAMBEAUD, GEORGES FOURNIER, ARNAUD MEJEAN.**
Renal Cell Carcinoma in Adults 40 Years Old or Less: Young Age is an Independent Prognostic Factor for Cancer-Specific Survival
European urology 51 (2007) 980-987

11- **ARNAUD MÉJEAN, MARC ANDRÉ, JEAN DOMINIQUE DOUBLET, JEAN-PHILIPPE FENDLER, MARC DE FROMONT, OLIVIER HÉLÉNON, HERVE LANG, SYLVIE NÉGRIER, JEAN-JACQUES PATARD, THIERRY PIÉCHA**.
TUMEURS DU REIN.
Progrès en Urologie (2004), 14, 997-1035

12- **VELTEN M., GROSCLAUDE P.**
Evolution de l'incidence et de la mortalité par cancer en France entre 1978 et 2000.
Réseau Français des Registres du Cancer, Francim Hôpitaux de Lyon, INSERM, Institut de Veille Sanitaire. Octobre 2003.

13- **RODRIGUEZ A, TAZI H, PATARD JJ, LOBEL B**.
Renal cell carcinoma in adults less than 40 years of age: a particular cancer? Incidence, outcome and review of the literature.
Ann Urol (Paris) 2003; 37:155.

14- **EGGENER SE, RUBENSTEIN JN, SMITH ND, ET AL.**
Renal tumors in young adults.
J Urol 2004; 171:106-10.

15- **PATARDJ.J, TAZI H, BENSALAH K, RODRIGUEZ A, VINCENDEAU S, RIOUX-LECLERE N, GUILLE F, LOBEL B**.
The changing evolution of renal tumors : a single centre experience over a two-decade period.
European urologie 45(2004)490-494.

16- **HOCK L.M, LYNCH J, BALAJI K.C.**
Increasing incidence of all stages of kidney cancer in the last 2 decades in the united states : an analysis of surveillance, epidemiology and end results program data.
J Urol 2002; 167 :57-60.

17- **PANTUK A.J, ZISMAN A, RAUCH M.KAND BELLDEGRUM**.
Incidental renal tumors
Urologie 2000 : 190-196.

18- **ORTH S.R. RITZ E.**
The renal risks of smoking : an update. Curr. Opin.
Nephrol. Hypertens., 2002 ; 11 : 483-488.

19- **SANDRINE LONGUEMAUX, FERNANDO RODRIGUES-LIMA, JEAN-MARIE DUPRET**.
Carcinome à cellules rénales et facteurs environnementaux.
Progrès en Urologie (2003), 13, 1194-1196.

20- **ALESSANDRA RUBAGOTTI, GIUSEPPE MARTORANA, FRANCESCO M. BOCCARDO.**
Epidemiology of Kidney Cancer
European urology supplements 5 (2006) 558-565.

21- **PARKER AS, CERHAN JR, LYNCH CF, ET AL.**
History of urinary tract infection and risk of renal cell carcinoma.
Am J Epidemiol 2004; 159:42-8.

22- **PARKER A S, CERHAN JR, JANNEY CA, ET AL.**
Smoking cessation and renal cell carcinoma.
Ann Epidemiol 2003 ; 13 :245-251.

23- **LANG H, LINDER V, ROY C ET JACQMIN D.**
Cancer du rein
Encyclopédie med chi (éditions scientifiques et Médicales Elsevier SAS, Paris) *nephrologie-urologie, 18-096-A-10, 2002, 16 p.*

24- **BRAUTBAR N, WUMP, GABEL E, REGAV L.**
Occupationnal kidney cancer : exposure to industrial solvents.
Ann NY Acad Sci.2006 sep ; 1076 :753-64.

25- **FRANCIS DUBOSQ, CLEMENS LINKE, VINCENT CARDOT, PAUL MERIA, FRANÇOIS DESGRANDCHAMPS, PIERRE TEILLAC.**
Carcinome rénal et trichloréthylène
Progrès en Urologie (2005), 15, 525-528.

26- **RAASCHOU-NIELSEN O, HANSEN J, MCLAUGHLIN JK, ET AL.**
Cancer risk among workers at danish companies using trichloroethylene : a cohort study.
Am J Epidemio 2003 ; 158 :1182-1192.

27- **HU J, MAO Y, WHITE K, ET AL.**
Overweight and obesity in adults and risk of renal cell carcinoma in canada.
Soz Praventimed 2003 ; 48 :178-185.

28- **AMLING CL.**
The association between obesity and the progression of prostate and renal cell carcinoma.
Urol Oncol 2004; 22:478-84.

29- **NICODEMUS K, SWEENEY C, FOLSOM AR, ET AL.**
Evaluation of dietary, medical and lifestyle risk for incident kidney cancer in postmenopausal women.
Int J Cancer2004 ; 108 :115-121.

30- **WOLK A, GRIDLEY G, SVENSSON M, ET AL.**
A prospective study of obesity and cancer risk (Sweden).
Cancer Causes Control 2001; 12:13-21.

31- **SYLVIE NÉGRIER.**
Rôle de l'hypertension artérielle dans le cancer du rein
Progrès en Urologie (2003), 13, 1197-1198.

32- **GROSSMAN E, MESSERLI FH, BOYKO V, GOLDBOURT U.**
Is there an association between hypertension and cancer mortality?
Am J Med 2002; 112:479-86.

33- **PELUCCHI C., LA VECCHIA C., NEGRI E., TALAMINI R., FRANCESCHIS.**
Alcohol drinking and renal cell carcinoma in women and men.
Eur. J. Cancer Prev., 2002 ; 11 : 543-545.

34- **MURAI M, OYA M.**
Renal cell carcinoma: etiology, incidence and epidemiology.
Curr Opin Urol 2004; 14:229-33.

35- **PARKER AS, CERHAN JR, LYNCH CF, ET AL.**
History of urinary tract infection and risk of renal cell carcinoma.
Am J Epidemiol 2004; 159:42-8. European urology supplements 5 (2006) 558-565.

36- **ADAMI J, GABEL H, LINDELOF B, ET AL.**
Cancer risk following organ transplantation: a nationwide cohort study in Sweden.
Br J Cancer 2003; 89:1221-7.

37- **FRANCK LAY, OLIVIER NAHON, LAURENT DANIEL, ERIC LECHEVALLIER, CHRISTIAN COULANGE.**
Cancer de novo sur un rein transplanté
Progrès en Urologie (2004), 14, 59-61.

38- **R. TIGUERT.**
La place de la néphrectomie partielle dans le traitement des cancers du rein.
Annales d'urologie 36 (2002) 295-300.

39- **A. ATMANI, D. VALLEIX, S. BLAISE, F. LABROUSSE, B. PECH DE LA CLAUSE, F. LACHACHI, S. DURANT FONTANIER, B. DESCOTTES.**
Métastases intra thyroïdiennes des cancers du rein : à propos de deux cas
Annales de Chirurgie 127 (2002) 532-534.

Rapport-Gratuit.com

40- **CONSTANTINE N. MILATHIANAKIS, DIMITRIOS K. KARAMANOLAKIS, WALID A. MASSOUD, XAVIER ROUMIER, IOANNIS M. BOGDANOS, PAUL PERRIN**.
Métastases vaginales d'un carcinome à cellules rénales
Progrès en Urologie (2005), 15, 319-321.

41- **A. JANANE, H. HACHI, F. TIJAMI, A. JALIL, M. OTHMANI, A. BOUGHTAB, S. BENJELLOUN, F. AHYOUD, A. SOUADKA**.
Cancer du rein : à propos de 47 cas
Annales d'urologie 37 (2003) 57-60.

42- **COULANGE C, BRETHEAU D ET LES MEMBRES DU CCAFU:**
Enquête épidémiologique nationale annuelle sur les tumeurs du rein
Prog Urol (avril 1993-mars 1994: 970 patients., 1995, 5, 529 - 539.

43- **MICKAËL DAHAN, MICHAËL PEYROMAURE, BERNARD DEBRÉ, MARC ZERBIB.**
Polyglobulie et cancer du rein : à propos de 5 cas
Progrès en Urologie (2004), 14, 401-402.

44- **KIM HL., BELLDEGRUN AS., FREITAS DG., BUI MH., HAN KR., DOREY FJ., FIGLIN RA.** :
Paraneoplasic signs and symptoms of renal cell carcinoma : Implication for prognosis.
J. Urol., 2003 ; 170 : 1742-1746.

45- **OLIVIER HELENON AND JEAN-MICHEL CORREAS**.
Imaging of Kidney Cancer : Ultrasound and Doppler in Kidney Cancer.
Ali Guermazi (Ed.) 15-29. Springer-Verlag Berlin Heidelberg 2006.

46- **M ANDRE, O HELENON, M DE FROMONT, JM CORREAS, P PETIT, JM BARTOLI, C COULANGE**.
Tumeur du rein : données anatomo-cliniques et détection.
J Radiol 2002,83; 773-783.

47- **F. MIGNON, B. MESUROLLE**.
Diagnostic radiologique du cancer du rein de l'adulte
Feuillets de Radiologie, 2003, 43, n° 4, 303-316.

48- **ROY C, BUY X AND EL GHALI S**.
Imaging in Renal Cell Cancer.
EAU Update Series, 2003, 1 (4), pages 209-214.

49- **JEAN-PIERRE LAISSY, ERIC ABECIDAN, PASCALE KARILA-COHEN, VINCENT RAVERY, ELISABETH SCHOUMAN-CLAEYS**.
L'UIV, un examen du passé sans avenir?
Progrès en Urologie (2001), 11, 552-561

50- **HUBERT J, DESCOTES J.L, HELENON O.**
Cancer du rein.
Progrès en urologie 2003, 13, 885-920.

51- **GIMEL P, HUBERT J, IOCHUM S, FEUILLU B, MANGIN P, BLUM A.**
Apport du scanner de dernière génération dans le bilan pre-operatoire du cancer du rein
Prog Urol 2002, 12 : 1310-1317.

52- **A BLUM, T LUDIG, D COLL, P GIMEL, X ZHU ET J HUBERT.**
Bilan préopératoire des cancers du rein en scanner volumique
Radiol 2002; 83:431-50.

53- **MCTAVISH JD, JINZAKI M, ZOU KH, NAWFEL RD, SILVERMAN SG.**
Multi-detector row CT urography: comparison of strategies for depicting the normal urinary collecting system.
Radiology 2002; 225: 783-90.

54- **SHEILA SHETH AND ELLIOT K. FISHMAN.**
Imaging of Kidney Cancer : CT in Kidney Cancer
Ali Guermazi (Ed.)29-47 Springer-Verlag Berlin Heidelberg 2006.

55- **P. BRICE, E. DE KERVILER.**
Lymphomes de l'appareil urogénital
Annales d'urologie 41 (2007) 1-5.

56- **S. BACCAR, Z. BENADJILA, T. KONE, ROCHER, M. BLERY.**
Bilan d'une tumeur rénale
FEUILLETS DE Radiologie 2003, 43, n°6, 554-557.

57- **KARIM KELLOU, FRANZ HERING.**
Les tumeurs secondaires du rein.
Progrès en Urologie (2002), 12, 306-308.

58- **CURRY NS**
Imaging the small renal mass.
Abdom Imaging (2002). *27:629-636.*

59- **ISRAEL GM, BOSNIAK MA MR.**
Imaging of cystic renal masses.
Magn Reson Imaging Clin N Am (2004) *12:403-412.*

Rapport-gratuit.com
LE NUMERO 1 MONDIAL DU MÉMOIRES

60- **JOCELYN A. S. BROOKES AND UDAY PATEL.**
Imaging of Kidney Cancer : Angiography in Kidney Cancer.
Ali Guermazi (Ed.)75-86 Springer-Verlag Berlin Heidelberg 2006.

61- **SANDHU C, BELLI AM, PATEL U (2003**).
Demonstration of renal arterial anatomy and tumor neovascularity for vascular mapping of renal cell carcinoma: the value of CO2 angiography.
Br J Radiol 76:89-93.

62- **HELENON O, CORREAS J.M, BALEYEGUIER C, GHOUDNI, CORNOUD F.**
Ultrasound of renal tumors
Eur Radiol 2001, 11 :1890-1901.

63- **GUPTA N.P, ANSARI M.S, KHAITAN A, SIVARAMAKRISHNA M.S, HEMAL A.K, DOGRA P.N, SETH A.**
Impact of imaging and thrombus level in management of renal cell carcinoma extending to veins.
Urol int.2004 ; 72(2) :129-134.

64- **GANESH V. RAJ, ARIADNE M. BACH, ALEXIA IASONOS, RUSLAN KORETS, JEFFREY BLITSTEIN, LUCY HANN AND PAUL RUSSO.**
Predicting the Histology of Renal Masses Using Preoperative Doppler Ultrasonography
THE JOURNAL OF UROLOGY Vol. 177, 53-58, January 2007.

65- **COLEMAN RE.**
Value of FDG-PET scanning in management of lung cancer.
Lancet (2002)359:1361-1362

66- **KANG DE, WHITE RL JR, ZUGER JH, SASSER HC, TEIGLAND CM**.
Clinical use of fluorodeoxyglucose F 18 positron emission tomography for detection of renal cell carcinoma.
J Urol (2004)171:1806-1809.

67- **CHRISTIAAN SCHIEPERS**.
Imaging of Kidney Cancer : PET and PET/CT in Kidney Cancer
Ali Guermazi p 89-101 Springer-Verlag Berlin Heidelberg 2006.

68- **O ROUVIERE, L BRUNEREAU, D LYONNET, P ROULEAU**.
Bilan d'extension et surveillance des tumeurs malignes du rein
J Radiol 2002; 83: 805-822

69- **HUBERT J, GIMEL P, LUDIG T, SCHLOSSER J, WALTER F, BLUM A,**
Interet du scanner multibarette dans le choix de la strategie therapeutique du cancer du rein. A propos d'un cas de tumeur du rein avec double thrombus de la veine cave inférieur.
Prog Urol 2001 ; 11 : 296-300.

70- **CHEN H, NG V, KANE C.J, RUSSELL I.A.**
The role of transesophageal echocardiography in rapid diagnosis and treatment of migratory tumor embolus.
Anesthe A NALG.2004 Aug ; 99(2) :357-9.

71- **OIKAWA T, SHIMAZUI T, JOHRAKU A, KIHARA S, TSUKAMOTO S, MIYANAGA N. HATTORI K, KAWAI K, UCHIDA K, TAKESHIMA H, SAITO S, TOYOOKA H.**
Intraoperative transesophageal echocardiography for inferior vena cava tumor thrombus in renal cell carcinoma.
Int J Urol 2004 apr ; 11(4)189-92.

72- **CATALANO C, FRAIOLI F, LAGHI A, NAPOLI A, PEDICONI F, DANTI M ET AL.**
High resolution multidirector CT in the preoperative evaluation of patients with renal cell carcinoma
Am J Roentgenol.2003, 180 :1271-1277.

73- **LEHMANN J, RETZ M, NURNBERG N, SCHNOCKEL U, KRAMS M, KELLNER U, SIEMER S, WEICHERT-JACOBSEN K, STOCKLE M,**
The superior prognostic value of humeral factors compared with molecular proliferation markers in renal cell carcinoma.
Cancer.2004 oct 1 ; 101(7) :1552-1562.

74- **DAVID BARRIOL, ERIC LECHEVALLIER, MARC ANDRE, LAURENT DANIEL, JEAN-CLAUDE ORTEGA, DOMINIQUE ROSSI, CHRISTIAN COULANGE.**
Les biopsies percutanées à l'aiguille fine des tumeurs solides du rein sous guidage tomodensitométrique.
Progrès en Urologie (2000), 10, 1145-1151.

75- **MUSTAPHA M, HINDERMANN W, WUNDERLICH H, SCHLISCHTER A, SCHUBERT J, JUNKER K.**
The accuracy of find-needle biopsies in renal cancer. A histologic and genetic study.
European Urology supplement 3(2004) N°2 p 126.

76- **ERIC LECHEVALLIER.**
Indications des biopsies des tumeurs du rein
Point d'actualite.2003 Mai n°1.23-25.

77- **RYBICKI F.J, SHU K.M, CIBAS E.S, FIELDING J.R, VAN SCONNENBERG E, SILVERMAN S.G.**
Percutaneous biopsy of renal masses : sensitivity and negative predective value stratified by clinical setting and size of masses.
Am J Roentgenol.2003 May : 180(5) :1281-1287.

78- **NEUZILLET Y., LECHEVALLIER E., ANDRE M., DANIEL L., COULANGE C.**
Accuracy and clinical role of fine needle percutaneous biopsy computerized tomography guidance of small (less than 4.0 cm) renal masses.
J. Urol., 2004 ; 171 : 1802-5.

79- **LINDNER V, LANG H AND JACQMIN D.**
Pathology and genetic in renal cell carcinoma.
EAU Update Series, 2003, 1(4), pages 197-208.

80- **GRIFFITHS D.F.R, NIND N, O'BRIEN C.J, RACHID M, VERGHESE A.**
Evaluation of a protocole for examining nephrectomy specimens with renal cell carcinoma.
J Clin Pathol. 2003 ; 56 :374-377.

81- **E COMPERAT, P CAMPARO ET A VIEILLEFOND.**
Classification anatomo pathologique des tumeurs du rein.
J Radiol 2006; 87:1015-24.

82- **ÉVA COMPERAT, VIOREL VASILIU, SOPHIE FERLICOT, PHILIPPE CAMPARO, MATHILDE SIBONY, ANNICK VIEILLEFOND.**
Tumeurs du rein : les nouvelles entités.
Ann Pathol. 2005 ; 25 : 117-33.

83- **SHIGEKI TOMITA, YOSHIHIKO UEDA AND TAKAHIRO FUJIMORI.**
Imaging of Kidney Cancer : Histopathological Classification.
Ali Guermazi (Ed.)1-12 Springer-Verlag Berlin Heidelberg 2006.

84- **M. DE FROMONT, C. COULANGE.**
Tumeurs rares du rein de l'adulte
Encyclopédie Médicochirurgicale 18-096-A-20 (2004).

85- **JEAN-FRANÇOIS POISSON, ARNAUD MÉJEAN, VINCENT HUPERTAN, YVES CHRETIEN, BERTRAND DUFOUR, NICOLAS THIOUNN**
Tumeurs du rein : étude monocentrique de 810 patients : évolution sur 15 ans
Progrès en Urologie (2005), 15, 1056-1061

86- **MEJEAN A, OUDARD S, THIOUNN N.**
prognostic factors of renal cell carcinoma.
J.Urol.169 (2003), 821-827.

87- **LANG H AND JACQUMIN D.**
Prognostic factors in renall cell carcinoma.
EAU Update Series.2003, 1, pages 215-219.

88- **PANTUCK A.J, ZISMAN A AND BELLDEGRUN A S.**
The changing natural history of renal cell carcinoma.
J Urol 166(2001), 1611-1623.

89- **JOHN S. LAM, OLEG SHVARTS, PANTUCK A.J.**
Changing concepts in the surgical management of renal cell carcinoma.
European Urology (2004) Published on line 26 February 2004.

90- **MEJEAN A, HOPIRTEAN V, BAZIN J.P, LAROUSSERIE F, HUBERT B, CHRETIEN Y, ET AL.**
Prognostic factors for the survival of patients with papillary renal cell carcinoma. Meaning of histological typing and multifocality.
J Urol 2003 ; 170(3) : 764-767.

91- **ALGABA F, TRIAS I, SCARPELLI M, BOCCON-GIBOD L, KIRLALI Z, VAN POPPEL H.**
Handling and Pathology Reporting of Renal Tumor Specimens.
European Urology 45 (2004) ; 437-443.

92 - **KARIM BENSALAH, FRANÇOIS GUILLÉ, SEBASTIEN VINCENDEAU, NATHALIE RIOUX-LECLERCQ, ANDREA MANUNTA, BERNARD LOBEL, JEAN-JACQUES PATARD.**
Facteurs pronostiques cliniques et anatomopathologiques des cancers du rein avec thrombus cave.
Progrès en Urologie (2004), 14, 160-166.

93- **TERRONE C, DE LUCA S, CASTELLI E ET AL.**
Can lymphadenectomy affect the prognosis of renal cell carcinoma.
Eur Urol 2002 ; 39 (suppl. 5) : A 101.

94- **PANTUCK A.J, ZISMAN A, DOREY F, CHAO D.H, HAN K.R, SAID J, ET AL.**
Renal cell carcinoma with retroperitoneal lymph nodes : role of lymph node dissection
J Urol 2003 ; 169 :2076-2083.

95- **ARIE S. BELLDEGRUN.**
RENAL CELL CARCINOMA: Prognostic Factors and Patient Selection.
European Urology supplements 6 (2007) 477-483.

96- **PETER WHELAN.**
The medical treatment of metastatic renal cell cancer.
EAU Updates Series, 2003,1 (4), 237-246.

97- **NEGRIER S, MEJEAN A, OUDARD S, ESCUDIER B.**
Cancer du rein métastatique : vers de nouvelles approches thérapeutiques.
Prog Urol (2002), 12, 703-708.

98- **ZIGEUNER R, RATSCHEK M, REHAK P, SCHIPS L, AND LANGNER C.**
Value of p53 as a prognostic marker in histologic subtypes of renal cell carcinoma : a systeme analysis of primary and metastatic tumor.
UROLOGY 63, 2004 : 651-655.

99- **ABOU-REBYEH H, BORGMANN V, NAVEL R, AND AL-ABADI H.**
DNA ploidy is a valuable predictor for prognosis of patients with resected renal cell carcinoma. *Cancer 92 :2280.2001.*

100- **JEAN-JACQUES PATARD, KARIM BENSALAH, SEBASTIEN VINCENDEAU, NATHALIE RIOUX-LECLERQ, FRANÇOIS GUILLÉ, BERNARD LOBEL.**
Corrélation entre le mode de présentation des tumeurs du rein et la survie des patients.
Progrès en Urologie (2003), 13, 23-28.

101- **Leppert JT, Lam JS, Yu H, et al.**
Targeting the vascularendothelial growth factor pathway in renal cell carcinoma: a tissue array based analysis.
J Clin Oncol 2005;23(Suppl):386s (abstract no. 4536).

102- **Lam JS, Leppert JT, Yu H, et al.**
Expression of the vascular endothelial growth factor family in tumor dissemination and disease free survival in clear cell renal cell carcinoma.
J Clin Oncol 2005; 23(Suppl):387s (abstract no. 4538).

103- **CHERYL T. LEE, JARED KATZ, PAUL AFEARN, PAUL RUSSO.**
Mode of presentation of renal cell carcinoma provides prognostics information.
Urologic Oncology. Volume 7, issue 4, 2002, 135-140.

104- **JEAN-JACQUES PATARD, EMMANUELLE LERAY, ALEJANDRO RODRIGUEZ, NATHALIE RIOUX-LECLERCQ, FRANC¸OIS GUILLE, BERNARD LOBEL.**
Correlation between Symptom Graduation, Tumor Characteristics and Survival in Renal Cell Carcinoma.
European Urology 44 (2003) 226-232.

105- **ANTOINE VALERI.**
Apport de la néphrectomie élargie dans le cancer du rein.
Progrès en Urologie (2005), 15 1043-1044.

106- **DHIREN S. DAVE, JOHN S. LAM, JOHN T. LEPPERT AND ARIE S. BELLDEGRUN.**
Open surgical management of renal cell carcinoma in the era of minimally invasive kidney surgery.
BJU INTERNATIONAL 2005/9 6, 1268-1274.

107- **J.-M. DUCLOS.**
Néphrectomies difficiles.
Annales d'urologie 38 (2004) 112-136.

108- **BATTAGLIA M., DITONNO P., MARTINO P., PALAZZO S., ANNUNZIATAG., SELVAGGI F.P.**
Prospective randomized trial comparing high lumbotomic with laparotomic access in renal cell carcinoma surgery.
Scand J Arol Nephrol 2004; 38(4):306-1.

109- **RASSWEILER J, TSIVIAN A, KUMAR A.V, LYMPBERAKIS C, SCHULZE M, SEEMAN O, ET AL.**
Oncological safety of laparoscopic surgery for urological malignancy : experience with more than 1000 operations.
J Urol 2003 ; 169 : 2072-2075.

110- **JEAN-DOMINIQUE DOUBLET.**
Les indications de la surrenalectomie au cours de la néphrectomie élargie pour cancer.
Progrès en Urologie (2005), 15 1049-1050.

111- **KUCZYK M, WEGENER G, JONAS U.**
The thérapeutique value of adrenalectomy in case of solitary metastatic spread originating from primary renal cell cancer.
Eur Urol. 2005; 48:252-7.

112- **PAUL R, MORDHORST J, BUSCH R, LEYH H, HARTUNG R.**
Adrenal sparing surgery during radical nephrectomy in patients with renal cell cancer: a new algorithm.
J Urol 2001; 166: 59-62.

113- **MOUDOUNI SM, EN-NIA I, MANUNTA A, GUILLE F, LOBEL B.**
Factors influencing adrenal metastasis in renal cell carcinoma.
Int Urol Nephrol. 2003; 35:141-7.

114- **MICHAËL PEYROMAURE, NICOLAS BARRY DELONGCHAMPS, FABIO ROFFI, BERNARD DEBRÉ, MARC ZERBIB.**
Résultats de la néphrectomie élargie à ciel ouvert : à propos d'une série de 230 patients.
Progrès en Urologie (2005), 15, 18-22.

115- **SHIRASKI Y, TSUSHIMA T, SAIKA T, NASU Y, AND KUMON H.**
Kidney function after nephrectomy for renal celle carcinoma.
UROLOGY 64 ; 43-48, 2004.

116- **THIERRY PIECHAUD, ARNAUD MEJEAN.**
La voie laparoscopique pour la néphrectomie dans le traitement des tumeurs rénales.
Progrès en Urologie (2005), 15 1057-1060.

117- **CHAN DY, CADDEDU JA, JARRET TW.**
Laparoscopic radical nephrectomy : cancer control for renal cell carcinoma.
J Urol, 2001, 166, 2095-100.

118- **STEIMBERG AP, FINELLI A, DESAI A., ABREU MM., RAMAMI SC., SPALIVIERO AP., RYBICKI M., KAOUK L., NOVICK J., GILL AC., IS.**
Laparoscopic radical nephrectomy for large (greater than 7 cm, t2) renal tumor.
J Urol, 2004 172: 2172-2176.

119- **EDWARD M. GONG, MARK B. LYON, MARCELO A. ORVIETO, ALVARO LUCIONI, GLENN S. GERBER, AND ARIEH L. SHALHAV.**
LAPAROSCOPIC RADICAL NEPHRECTOMY: COMPARISON OF CLINICAL STAGE T1 AND T2 RENAL TUMORS.
UROLOGY 68: 1183-1187, 2006.

120- **MIHIR M.DESAI, BRENDA STRZEMPKOWSKI, SURENA F .MATIN, ANDREW P. STEINBERG, CHRISTOPHER NG, ANOOP M MERANEY, JIHAD H.KAOUK, INDERBIR GILL.**
Prospective randomized comparison of trans peritoneal versus retro peritoneal laparoscopic radical nephrectomy.
J Urol, 173, 38 - 41, 2005.

121- **RICHARD MALLET, CHRISTOPHE VAESSEN, XAVIER GAMÉ, MARC MOUZIN, NATHALIE BERROGAIN, JEAN-PIERRE SARRAMON, BERNARD MALAVAUD, PASCAL RISCHMANN.**
Extraction du rein par voie iliaque après néphrectomie laparoscopique.
Progrès en Urologie (2005), 15, 103-107.

122- **JEAN-FRANÇOIS HÉTET, JEROME RIGAUD, KARINE RENAUDIN, SIMON BATTISTI, GUILLAUME BRAUD, OLIVIER BOUCHOT, GEORGES KARAM.**
Etude rétrospective des néphrectomies élargies par laparoscopie rétropéritonéale.
Progrès en Urologie (2005), 15, 10-17.

123- **EDWARD M. GONG, MARCELO A. ORVIETO, MARK B. LYON, ALVARO LUCIONI, GLENN S. GERBER, AND ARIEH L. SHALHAV.**
Analysis of Impact of Body Mass Index on Outcomes of Laparoscopic Renal Surgery.
UROLOGY 69: 38-43, 2007.

124- **TAKUYA UEDA, HISAO ITO, AND ALI GUERMAZI.**
Imaging of Kidney Cancer :Preoperative Navigation of Nephron-Sparing Surgery.
Ali Guermazi (Ed.)p 397-415. Springer Verlag Berlin Heidelberg 2006.

125- **ARNAUD MEJEAN.**
Apport de la chirurgie conservatrice dans le cancer du rein.
Progrès en Urologie (2005), 15 1045-1047.

126- **JEFFERY W, SARANCHUK, A. KARIM TOUIJER, PAYAM HAKIMIAN, MARK E, SNYDER AND PAUL RUSSO.**
Partial nephrectomy for patients with a solitary Kidney : the memorial Sloan-Kettering experience.
BJU INTERNATIONAL 2004 94, 1323-1328.

127- **ERIC FONTAINE, YVES CHRETIEN ET LES MEMBRES DU GROUPE NECKER.**
Chirurgie conservatrice de principe pour cancer du rein inférieur à 4 cm : étude multicentrique.
Progrès en Urologie (2001), 11, 621-624.

128- **M. COLOMBEL, M. TIMSIT, L. BADET.** Chirurgie conservatrice et hypothermie rénale : bases physiologiques et technique opératoire.
Annales d'urologie 41 (2007) 12-22.

129- **RAID ABO-KAMIL AND RIZK EL-GALLEY.**
Imaging of Kidney Cancer : Laparoscopic Partial Nephrectomy.
Ali Guermazi (Ed.)p 416-426. Springer Verlag Berlin Heidelberg 2006.

130- **MARCO CARINI, ANDREA MINERVINI, LORENZO MASIERI, ALBERTO LAPINI, SERGIO SERNI.**
Simple Enucleation for the Treatment of PT1a Renal Cell Carcinoma: Our 20-Year Experience.
European urology 50 (2006) 1263-1271.

131- **CYRIL GERARD, CHARLES BALLEREAU, XAVIER LEROY, LAURENT LEMAITRE, ARNAULD VILLERS, JACQUES BISERTE.**
Résultats carcinologiques à long terme après chirurgie conservatrice pour cancer rénal unifocal.
Progrès en Urologie (2003), 13, 14-22.

132- **GILLES PASTICIER, LIONEL BADET, MARC COLOMBEL, SANDRINE TOUZET, MOHAMED HALILA, HAKIM FASSI FEHRI, XAVIER MARTIN.** Chirurgie conservatrice contre néphrectomie élargie pour cancer du rein : analyse comparative.
Progrès en Urologie (2004), 14, 1132-1139.

Rapport-Gratuit.com

133- **JEAN-JACQUES PATARD, ERIC LECHEVALLIER, BELEN CONGREGADO RUIZ, FRANCESCO MONTORSI.**
New Research on Kidney Cancer: Highlights from Urologic and Oncologic Congresses in 2006.
European urology supplements 6 (2007) 396-403.

134- **MURAT F.J, LEZREK M, MARTIN X.**
Techniques mini invasives dans les tumeurs localisées du rein de l'adulte de moins de 40mm : aspect techniques et résultats.
Prog. Urol, 2004, 14, 237-242.

135- **HEGARTY NJ, GILL IS, KAOUK JH, ET AL.**
Renal cryoablation: 5 year outcomes.
J Urol 2006; 175:351 (abstract no. 1091).

136- **S. Gill, Brian R. Lane and Inderbir**
5-Year Outcomes of Laparoscopic Partial Nephrectomy
THE JOURNAL OF UROLOGY. Vol. 177, 70-74, January 2007

137- **JACOMIDES L, OGAN K, WATUMULL L, CADEDDU A J.**
Laparoscopic application of radio frequency energy enables in situ renal tumor ablation and partial nephrectomy.
The journal of urology vol 169, 49-53,2003.

138- **PARK S, ANDERSON JK, MATSUMOTO ED, ET AL.**
Radio Frequency ablation of renal tumors: intermediate-term results.
J Endourol 2006; 20:569-73.

139- **HERVE LANG.**
Prise en charge du cancer du rein avec extension veineuse.
Progrès en Urologie (2005), 15 1051-1052.

140- **ANDREA MANCUSO and CORA N. STERNBERG.**
What's new in the treatment of metastatic kidney cancer?
BJU INTERNATIONAL 200595, 1171-1180.

141- **JOAQUIM BELLMUNT.**
Current Treatment in Advanced Renal Cell Carcinoma (RCC): Impact of Targeted Therapies in the Management of RCC.
European urology supplements 6 (2007) 484-491.

142- **NEGRIER S, DOULLARD J-Y, GOMEZ F, LASSET C, CHEVREAU C, ESCUDIER B.**
Interleukine2 et interféron dans le cancer du rein métastatique : l'expérience du groupe français d'immunothérapie.
Progrès en urologie 2002, 12, 213-218.

143- **ROBERT J. MOTZER, M.D., THOMAS E. HUTSON, D.O., PHARM.D., PIOTR TOMCZAK, M.D., M. DROR MICHAELSON, M.D., PH.D., RONALD M. BUKOWSKI, M.D., OLIVIER RIXE, M.D., PH.D., STEPHANE OUDARD, M.D., PH.D., SYLVIE NEGRIER, M.D., PH.D., CEZARY SZCZYLIK, M.D., PH.D., SINDY T. KIM, B.S., ISAN CHEN, M.D., PAUL W. BYCOTT, DR.P.H., CHARLES M. BAUM, M.D., PH.D., AND Robert A. FIGLIN, M.D.**
Sunitinib versus Interferon Alfa in Metastatic Renal-Cell Carcinoma.
N Engl J Med 2007;356:115-24.January 11, 2007 vol. 356 no. 2.

144- **MOTZER RJ, HUTSON TE, TOMCZAC P, ET AL.**
Phase III randomized trial of Sunitinib malate (SU11248) versus interferon-alfa (IFN-a) as first-line systemic therapy for patients with metastatic renal cell carcinoma (mRCC).
J Clin Oncol 2006; 24(Suppl.):2s (abstract no. LBA3).

145- **TIM EISEN.**
Adjuvant Therapy in Renal Cell Carcinoma: Where Are We?
European urology supplements 6 (2007) 492-498.

146- **THOMAS KEANE, DAVID GILLATT, CHRISTOPHER P. EVANS, ANDREA TUBARO.**
Current and Future Trends in the Treatment of Renal Cancer.
European urology supplements 6 (2007) 374-384.

147- **RINI B, RIXE O, BUKOWSKI R, ET AL.**
AG-013736, a multi-target tyrosine kinase receptor inhibitor, demonstrates antitumor activity in a Phase 2 study of cytokine-refractory, metastatic renal cell cancer (RCC).
ASCO Annual Meeting Proceedings. J Clin Oncol 2005; 23 (abstract no. 4509).

148- **CHILDS R, CHERNOFF A, CONTENTIN N. BAHCECI E, SCHRUMP D, LEITMAN SET AL.**
Regression of metastatic renal cell carcinoma after non myeloablative allogenic peripheral-blood sterm-cell transplantation.
N engl J of MED. 343-11 (2000) ; 750-758.

149- **JEAN-PHILIPPE FENDLER.**
Place de la chirurgie dans le cancer du rein métastatique.
Progrès en Urologie (2005), 15 1053-1055.

150- **N. MOTTET.**
Place de la néphrectomie dans la prise en charge des cancers du rein métastatiques.
Annales d'urologie 40 (2006) 273-279.

Rapport-gratuit.com
LE NUMERO 1 MONDIAL DU MÉMOIRES

151- **R.C. FLANIGAN, G. MICKISCH, R. SYLVESTER, C. TANGEN, H. VAN POPPEL, E.D. CRAWFORD**.
*Néphrectomie de ré**du**ction tumorale chez les patients ayant un cancer **du** rein métastatique: une analyse combinée.*
J Urol, 2004, 171, 1071 - 1076.

152- **VAN POPPEL H, DEROO F AND JONIAU S.**
Open surgical treatment of localised renal cell carcinom.
EAU Update Series. 2003, 1 (4) 220-225.

153- **JEAN-PHILIPPE FENDLER, JEAN-JACQUES PATARD, ARNAUD MEJEAN, JEAN-LOUIS DAVIN**.
Suivi du cancer du rein.
Progrès en Urologie (2005), 15, 577-597.

154- **ANDREAS SKOLARIKOS, GERASIMOS ALIVIZATOS, PILAR LAGUNA, JEAN DE LA ROSETTE**.
A Review on Follow-Up Strategies for Renal Cell Carcinoma after Nephrectomy.
Eur Urol (2007).