ABREVIATIONS

FSH: Follicule stimulating hormone

Gn-RH: Gonadotropin releasing hormone

HCG: Hormone choriogonadique

IRM: Imagerie par résonance magnétique

LH: Luteinising hormone

LHRH: Luteinising hormone releasing hormone

NFS: Numération formule sanguine

NSE: Niveau socio-économique.

OGE: Organes génitaux externes

SBP: Sex- steroid binding-protein

TDM: Tomodensitométrie

PLAN

INTRODUCTION…… 1
PATIENTS ET METHODES…….. 3
RESULTATS……. 9
I. PROFIL EPIDEMIOLOGIQUE…… 10
1- AGE…… 10
2- SEXE…….. 10
3- ANTECEDENTS…….. 11
II. ETUDE CLINIQUE…… 11
1- DELAI DE CONSULTATION…….. 11
2- SYMPTOMATOLOGIE REVELATRICE…….. 12
3- EXAMEN PHYSIQUE…… 12
3-1 TOPOGRAPHIE DE LA LESION…….... 12
3-2 DONNEES DE L'EXAMEN CLINIQUE…… 13
III. ETUDE PARACLINIQUE…… 15
1- BILAN RADIOLOGIQUE…… 15
1-1 ECHOGRAPHIE MAMMAIRE…….... 15
1-2 ECHOGRAPHIE PELVIENNE……..... 15
1-3 IMAGERIE PAR RESONANCE MAGNETIQUE…… 15
2- AUTRES EXAMENS…… 15
VI. MODALITES THERAPEUTIQUES ET EVOLUTION…… 15
1- TRAITEMENT…….. 15
2- EVOLUTION…… 16
DISCUSSION…….. 17
I. RAPPELS…… 18

1- EMBRYOLOGIE DE LA GLANDE MAMMAIRE..... 18

2- ANATOMIE DE LA GLANDE MAMMAIRE..... 21

3- PHYSIOLOGIE DE LA GLANDE MAMMAIRE..... 24

II. PROFIL EPIDEMIOLOGIQUE 25

1- ANOMALIES DU DEVELOPPEMENT MAMMAIRE..... 25

1-1 DANS LA CHRONOLOGIE..... 25

1-1-1 LA PREMATURE THELARCHE..... 25

1-1-2 LA PUBERTE PRECOCE..... 26

1-1-3 LA PUBERTE TARDIVE..... 28

1-2 DANS LA MORPHOLOGIE..... 28

1-3 LA GYNECOMASTIE..... 29

2- PATHOLOGIE INFLAMMATOIRE..... 30

2-1 ABCES DU SEIN..... 30

2-2 SYNDROME INFECTIEUX ET INFLAMMATOIRE..... 32

3- PATHOLOGIE TUMORALE..... 32

3-1 TUMEURS BENGINES..... 32

3-1-1 L'ADENOFIBROME..... 32

3-1-2 L'ADENOFIBROMATOSE..... 34

3-1-3 L'ADENIFIBROME JUVENILE..... 34

3-1-4 L'ADENOFIBROME GEANT..... 35

3-1-5 LA TUMEUR PHYLLODE..... 35

3-2 TUMEURS MALIGNES..... 35

3-2-1 TUMEURS PRIMITIVES..... 36

3-2-2 TUMEURS SECONDAIRES..... 36

III. DIAGNOSTIC POSITIF…… 36
1- LES ANOMALIES DU DEVELOPPEMENT 36
2- LA PATHOLOGIE INFLAMMATOIRE…….. 45
3- LA PATHOLOGIE TUMORALE…… 48
IV. ASPECTS THERAPEUTIQUES…….. 51
1- LES ANOMALIES DU DEVELOPPEMENT 51
2- LA PATHOLOGIE INFLAMMATOIRE…….. 52
3- LA PATHOLOGIE TUMORALE…….. 53
V. ASPECTS EVOLUTIFS…… 55
1- LES ANOMALIES DU DEVELOPPEMENT 55
2- LA PATHOLOGIE INFLAMMATOIRE…….. 56
3- LA PATHOLOGIE TUMORALE…… 56
CONCLUSION…… 57
RESUMES…….
ANNEXES…….
BIBLIOGRAPHIE……

INTRODUCTION

Rapport-Gratuit.com

Beaucoup de publications se sont intéressées à la pathologie mammaire de l'adulte. Seulement quelques unes ont concerné la population pédiatrique.

La pathologie mammaire chez l'enfant est caractérisée par sa rareté et sa diversité. Elle regroupe plusieurs entités physiologiques.

La glande mammaire est constituée de trois éléments qui sont le tissu palléal, la glande tubulo-acineuse et la zone cutanée aréolo-mamelonnaire. Le développement de ces différents composants est sous dépendance hormonale. Chacun de ces tissus peut faire à toute période de la vie, l'objet de modifications entrant dans le cadre de variations physiologiques ne nécessitant la plupart du temps qu'une simple surveillance. Les lésions mammaires majoritairement bénignes, peuvent être évoquées en fonction de l'âge de survenue, de l'aspect clinique, échographique et évolutif. Toutefois, si la bénignité reste la règle dans la pathologie mammaire de l'enfant, la possibilité des tumeurs malignes doit être évoquée, et doit conduire à une biopsie [11, 41].

Le but de ce travail est d'élucider dans un premier temps les caractéristiques épidémiologiques et cliniques des différentes pathologies mammaires de l'enfant au sein du service de pédiatrie "A" au centre hospitalier Mohamed VI. Dans un second temps, le but est d'établir une conduite pratique concernant le bilan recommandé et la prise en charge thérapeutique. Ceci évitera, du fait de la méconnaissance de ces pathologies, la mise en route de bilans lourds et onéreux ou des indications thérapeutiques inadaptées.

PATIENTS ET METHODES

Rapport-gratuit.com
LE NUMERO 1 MONDIAL DU MÉMOIRES

Il s'agit d'une étude rétrospective réalisée sur une période de 4 ans, allant de Janvier 2003 à Décembre 2006. Elle porte sur 14 enfants, qui avaient consulté pour une pathologie mammaire au service de pédiatrie A du CHU Mohamed VI de Marrakech.

Initialement, nous avons ressortis les dossiers des malades ayant consulté pour une pathologie mammaire. Par la suite, l'exploitation des dossiers était basée sur une fiche d'exploitation pré-établie. Nous avons recueilli les données épidémiologiques (l'âge, le sexe, la fréquence), diagnostiques ainsi que les modalités thérapeutiques et les aspects évolutifs à partir des données médicales.

Le diagnostic positif de la pathologie mammaire a reposé sur les arguments épidémio-cliniques et aidé par l'échographie.

LA PATHOLOGIE MAMMAIRE DE L'ENFANT

FICHE D'EXPLOITATION

IDENTITE

NOM : PRENOM :

AGE :

SEXE :

ORIGINE :

RESIDENCE :

NSE :

MOTIF DE CONSULTATIONS :

ANTECEDENTS :

ANTECEDENTS DE TRAUMATISME : BRULURES :

TRAUMATISME DIRECT :

CHIRURGIE THORACIQUE :

RADIOTHERAPIE THORACIQUE :

ANTECEDENTS DE PRISE MEDICAMENTEUSE :

CHEZ L'ENFANT : DIGITALIQUE :

AMPHETAMINE :

ISONIAZIDE :

CIMETIDINE :

DIGOXINE :

AUTRES :

CHEZ LA MERE : OESTROPROGESTATIFS :

AUTRES :

CAS SIMILAIRES DANS LA FAMILLE :

DONNEES CLINIQUES :

CIRCONSTANCES DE DECOUVERTE :

DEBUT :
SIEGE : UNILATERAL : BILATERAL :
ANOMALIE CONGENITALE : AMASTIE :
ATHELIE :
POLYMASTIE :
POLYTHELIE :

MASTODYNIE :
MASSE MAMMAIRE :
AUGMENTATION DU VOLUME DU SEIN :
ECOULEMENT : SANG :
LAIT :
PUS :
SIGNES D'INFLAMMATION :
SIGNES GENERAUX :

EXAMEN PHYSIQUE :

POIDS : TAILLE :
EXAMEN DES SEINS :
OGE :
CARACTERES SEXUELS SECONDAIRES :
SYNDROME POLYMALFORMATIF :
STATIQUE RACHIDIENNE :
EXAMEN ABDOMINAL :
EXAMEN DES AIRES GANGLIONNAIRES :
AUTRES APPAREILS :

EXAMENS PARACLINIQUES :

BILAN HORMONAL :

OESTRADIOL :
TESTESTERONE :
FSH :
LH :
HCG :
PROLACTINE :

ECHOGRAPHIE MAMMAIRE :

ECHOGRAPHIE PELVIENNE :

RADIOGRAPHIE DU POIGNET :

TDM CEREBRALE :

CARYOTYPE :

CYTOPONCTION :

BIOPSIE :

CULTURE :

AUTRES :

DIAGNOSTIC RETENU :

TRAITEMENT :

ABSTENTION ET SURVEILLANCE :

MEDICAL :

ANTIBIOTIQUES :
TRAITEMENT HORMONAL :
ANTI-INFLAMMATOIRES :
AUTRES :

CHIRURGICAL :

DRAINAGE :
EXCISION
MASTECTOMIE :

EVOLUTION :

REGRESSION SPONTANEE :
PERSISTANCE :
RECIDIVE :
COMPLICATIONS :
GUERISON :

RESULTATS

I. ETUDE EPIDEMIOLOGIQUE :

1- AGE :

La moyenne d'âge de nos malades était de 6,09 ans, avec des extrêmes de 10 jours et 13 ans.

La tranche d'âge 1- 9 ans était la plus touchée avec un taux de 50% (voire figure 1).

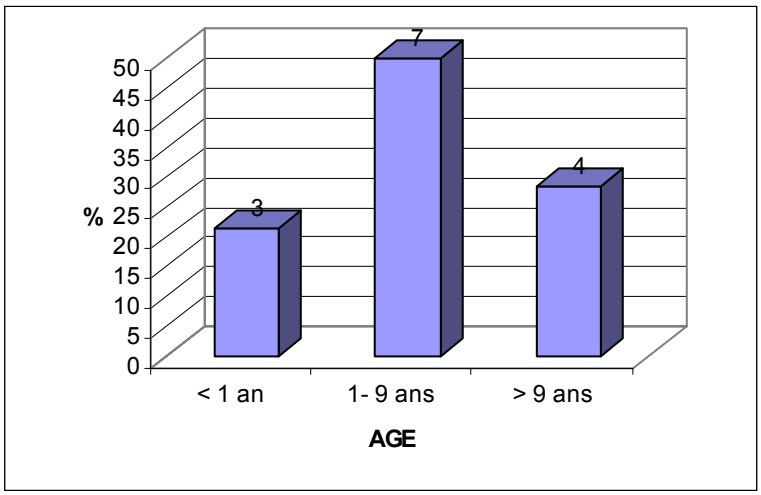

Figure 1 : Répartition selon l'âge des enfants

2- SEXE :

Notre série comportait onze filles et trois garçons, soit un sexe ratio de 11/3 (voire tableau I).

TABLEAU I : REPARTITION DE LA PATHOLOGIE MAMMAIRE SELON LE SEXE

Sexe	Nombre d'enfants	*Pourcentage %*
Filles	11	*78,5*
Garçons	3	*21,5*
Total	*14*	*100*

3- LES ANTECEDENTS :

Un seul de nos malades avait comme antécédent un nodule de sein chez la mère dont la nature n'a pas été précisée. Les autres ne présentaient aucun antécédent ni personnel ni familial.

II. ETUDE CLINIQUE :

1- DELAI DE CONSULTATION :

Le délai moyen entre l'apparition des premiers signes et la date de la première consultation était de 2 mois et 20 jours, avec des extrêmes allant de 3 jours à 8 mois. Un malade dans notre série n'avait consulté qu'après huit ans d'évolution.

TABLEAU II : DELAI D'EVOLUTION DE LA PATHOLOGIE MAMMAIRE

Délai de consultation	Nombre de malades	Pourcentage %
< 1 MOIS	6	*43*
≥1MOIS ET < 2 MOIS	5	*35,5*
≥2 MOIS	*3*	*21,5*

Rapport-Gratuit.com

2- SYMPTOMATOLOGIE REVELATRICE :

Le motif de consultation le plus fréquent était représenté par la perception d'une masse mammaire isolée (50%), (voire tableau III).

TABLEAU III : SIGNES REVELATEURS

Signes révélateurs	Nombre de malades	*Pourcentage %*
Masse mammaire isolée	7	*50*
Masse mammaire et écoulement purulent	1	*7*
Augmentation du volume du sein isolée	2	*14,5*
Mastodynie isolée	1	*7*
Augmentation du volume du sein et mastodynie	*3*	*21,5*

3-EXAMEN PHYSIQUE :

3-1 TOPOGRAPHIE :

La palpation des seins avait permis de localiser la pathologie mammaire au niveau du sein droit dans 5 cas, du sein gauche dans 6 cas. Dans 3 cas, la localisation était bilatérale.

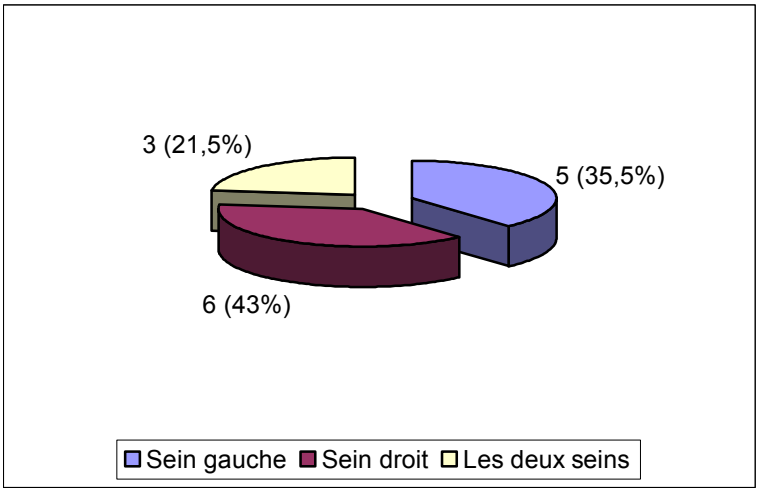

Figure 2 : Topographie de la lésion

3-2 EXAMEN PHYSIQUE :

Cliniquement, nous avions retenu 5 cas de prémature thélarche, 3 cas de puberté précoce, 2 cas de gynécomastie, 2 cas d'abcès du sein et 2 cas d'adénofibrome (voire figure 3).

3-2-1 Prémature thélarche :

Les cas de prémature thélarche avaient été révélés par une masse mammaire, une mastodynie ou une augmentation de volume. L'examen clinique avait trouvé une hypertrophie mammaire isolée sans aucun autre caractère sexuel associé.

3-2-2 Puberté précoce :

Deux des trois malades présentant la puberté précoce étaient âgés de sept ans. Le troisième était âgé de onze ans. Ils avaient tous présentés une pilosité pubienne et un développement de la glande mammaire sans trouble de croissance. Ils étaient classés P1S2, P2S1 et P2S3 selon la classification de Tanner (voire annexe I, II).

Rapport-gratuit.com
LE NUMERO 1 MONDIAL DU MÉMOIRES

3-2-3 Gynécomastie :

Les deux garçons chez qui la gynécomastie était retenue, avaient présenté initialement une augmentation du volume de sein avec mastodynie. L'examen clinique avait trouvé une hypertrophie mammaire douloureuse à la palpation, unilatérale dans un cas, et bilatérale dans l'autre cas.

3-2-4 Abcès du sein :

Il était retrouvé chez deux de nos patients. L'un des deux avait présenté un écoulement mamelonnaire. A l'examen physique, il y avait une tuméfaction mammaire avec des signes d'inflammation et un écoulement purulent.

L'autre malade avait présenté une masse mammaire, avec à l'examen physique une masse fluctuante associée à des signes d'inflammation en regard.

3-2-5 Adénofibrome :

Une masse mammaire était la symptomatologie révélatrice dans les deux cas. L'examen clinique avait noté la présence d'un nodule ferme, bien limité, mobile et indolore.

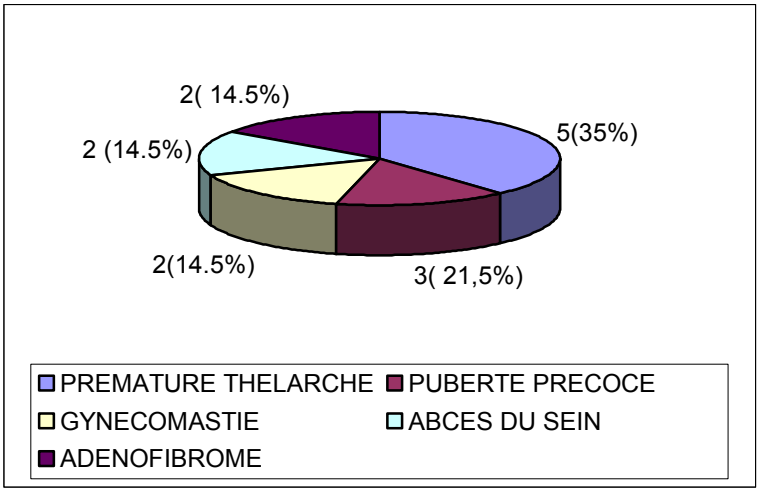

Figure 3: Répartition de la pathologie mammaire

III. ETUDE PARACLINIQUE :

1-BILAN RADIOLOGIQUE :

1-1 L'ÉCHOGRAPHIE MAMMAIRE :

L'échographie mammaire était l'examen clé dans notre série. Elle était demandée chez 11 de nos malades, et réalisée dans seulement 7 cas. Elle avait conclu à une hypertrophie mammaire dans 6 cas, et à un abcès du sein dans un seul cas.

1-2 L'ECHOGRAPHIE PELVIENNE :

Une échographie pelvienne avait été demandée chez un seul enfant présentant une puberté précoce. Elle était revenue normale.

1-3 L'IMAGERIE PAR RESONANACE MAGNETIQUE (IRM) :

L' IRM cérébrale avait été demandée chez un de nos malades présentant une puberté précoce. Elle était normale.

2- AUTRES EXAMENS :

Dans notre étude, nous n'avions pas eu recours à d'autres examens paracliniques en dehors des examens précités.

IV. MODALITES THERAPEUTIQUES ET EVOLUTION:

1- TRAITEMENT :

Sur 14 cas dans notre série, 3 malades avaient été perdus de vue avant qu'aucun traitement ne le leur soit administré. Il s'agissait d'un cas de puberté précoce, et de 2 cas de prémature thélarche. Les deux cas d'abcès du sein avaient reçu un traitement médical à base d'antibiotiques et d'anti-inflammatoires.

Pour les neuf malades restants, l'abstention thérapeutique avec surveillance clinique était de mise.

2- EVOLUTION :

Trois malades dans notre série étaient perdus de vue.

Sur onze de nos malades restants, seuls cinq avaient été suivis régulièrement.

L'évolution était marquée par la régression de la symptomatologie chez deux malades, et par sa persistance sans aggravation chez les trois autres malades.

Il était impossible de joindre les autres malades perdus de vue faute de renseignements.

DISCUSSION

I. RAPPELS :

1-EMBRYOLOGIE DE LA GLANDE MAMMAIRE : [11, 41]

La glande mammaire est un organe simplement ébauché pendant la période embryonnaire et dont l'organogenèse va s'étendre jusqu'à la période adulte. Les glandes mammaires sont des annexes cutanées, elles apparaissent plus tôt que les autres ébauches dérivées de l'épithélium de surface mais seront plus longues à atteindre leur complet développement.

L'embryogenèse de la glande mammaire passe par plusieurs étapes (Voire schéma 1):

4-5ème semaine : ligne mammaire ou bande galactique

Un épaississement épidermique linéaire de 2 à 4 cellules se forme de chaque côté du corps de l'embryon depuis la racine du membre supérieur jusqu'à la racine du membre inférieur dans la région de la future aine. La ligne mammaire est encore appelée ligne lactéale.

5-6ème semaine :

Les lignes mammaires régressent et se limitent au 1 /3 moyen de la région thoracique formant de chaque côté un épaississement localisé: la crête mammaire.

7ème semaine :

La crête se rétrécit en surface et se développe en profondeur dans le derme aboutissant au bourgeon mammaire primitif.

10-11ème semaine : ramification du bourgeon mammaire

Le bourgeon mammaire enchâssé dans le derme commence à se ramifier.

12ème semaine : apparition du bourgeon secondaire

Les ramifications du bourgeon primitif constituent au cours de la 12ème semaine les bourgeons secondaires qui sont des cordons pleins.

20 -24ème semaine : canalisation des bourgeons secondaires

Les bourgeons secondaires s'allongent, se ramifient et se canalisent réalisant des conduits lactifères.

8-9ème mois :

Les conduits lactifères de 1er ordre ou principaux voient leurs extrémités distales bourgeonner. L'épiderme glandulaire se déprime, formant la dépression épithéliale du futur mamelon, sur laquelle s'abouchent les canaux.

Le mamelon est formé durant la période périnatale par la prolifération du mésenchyme sous aréolaire. L'aréole correspond à la zone cutanée circulaire entourant le mamelon. Le tissu conjonctif et la graisse de la glande mammaire se développent à partir du mésenchyme.

A la naissance :

La glande mammaire "rudimentaire" est identique chez le garçon et la fille. Elle peut donner des signes de sécrétions. Ce phénomène serait dû au passage de la prolactine maternelle dans la circulation fœtale par voie transplacentaire.

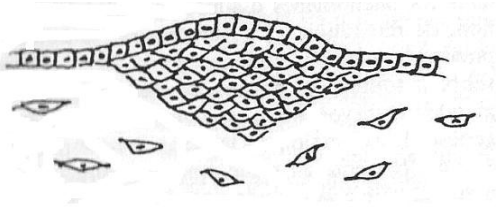

5ème et 6ème semaine : crête mammaire

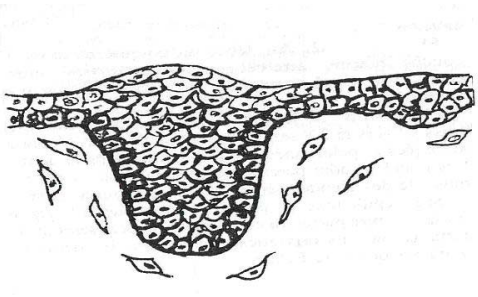

7ème semaine : développement en profondeur du bourgeon mammaire.

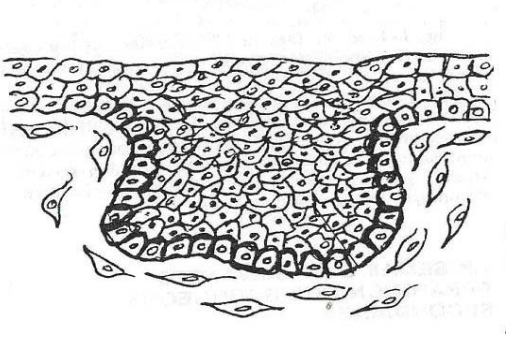

10ème et 11ème semaine : ramification du bourgeon mammaire

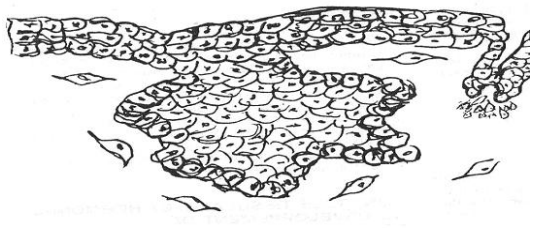

12ème semaine : apparition des bourgeons secondaires.

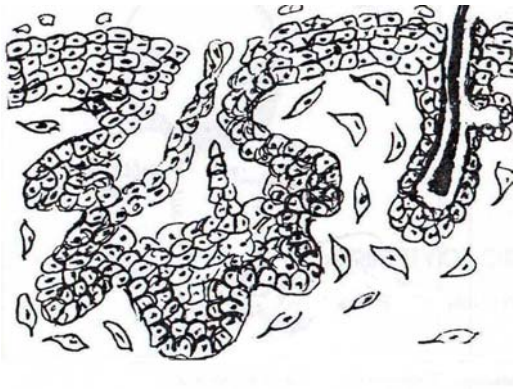

20ème -24ème semaine : canalisation des bourgeons secondaires.

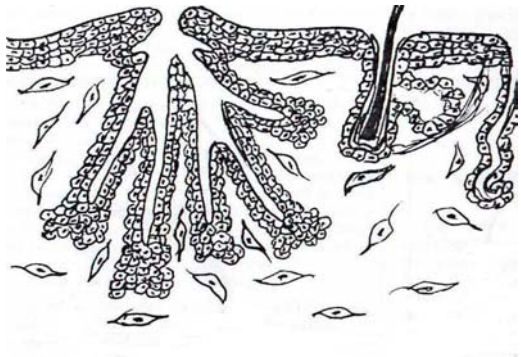

8-9ème mois : division des canalisations lactifères.

<u>Schéma 1</u>: L'embryogenèse de la glande mammaire.

2- ANATOMIE DE LA GLANDE MAMMAIRE : [11, 41]

2-1 Introduction :

C'est une glande excrétrice, paire et lobulée, de morphologie variable selon le sexe et la phase génitale.

2-2 Situation :

Elle est située sur la paroi antéro-latérale du thorax, entre le sternum et la ligne axillaire antérieure. Dans le sens vertical, elle s'étend de la 3ème à la 7ème côte. Elle se prolonge vers l'aisselle : prolongement axillaire.

2-3 Structure : (voire schéma 2)

2-3-1 la face superficielle :

Elle est recouverte par une couche graisseuse mince et par la peau. Au centre, le mamelon présente un sommet perforé par l'ouverture de 15 à 20 canaux galactophores.

Au tour du mamelon, se trouve une zone pigmentée : l'aréole d'un diamètre de 4 à 5 cm, dont la peau est soulevée par quelques éminences dites les tubercules de MORGANI, dûs à la présence de glandes sébacées.

La couche graisseuse pré-mammaire très mince au centre, plus épaisse en périphérie, est répartie en fossettes adipeuses par des éléments fibreux allant de la face profonde du derme à la face antérieure de la glande : ce sont les crêtes fibro-glandulaires.

2-3-2 La face profonde :

La glande mammaire est en rapport de la superficie vers la profondeur avec le fascia superficialis, la couche graisseuse rétro-mammaire et le plan musculaire constitué essentiellement par le grand pectoral sur lequel la glande est mobile.

2-3-3 La structure :

Rapport-Gratuit.com

La glande mammaire est une glande en nappe formée de 10 à 20 lobes, groupant eux même un certain nombre de lobules et d'accinis possédant chacun leur canal galactophore.

Les canaux galactophores se dirigent en un trajet sinueux vers la base du mamelon où ils présentent une dilatation fusiforme: sinus ou ampoule galactophore.

Au-delà de cette ampoule, les canaux se dirigent en ligne droite vers le sommet du mamelon où ils s'ouvrent par le pore galactophore.

L'ampoule galactophore est le petit réservoir qui contient le lait fabriqué par le tissu glandulaire.

2-4 Vascularisation et innervation:

2-4-1 Les artères :

La partie externe de la glande est irriguée par les branches de l'artère axillaire: l'artère mammaire externe, l'acromio-thoracique et la thoracique supérieure.

La partie interne est irriguée par les branches perforantes de l'artère mammaire interne, et quelques rameaux des intercostales.

2-4-2 Les veines :

Les veines ont un trajet analogue à celui des artères, et constituent un réseau superficiel et un autre profond.

Les veines satellites des artères branches de l'artère axillaire se jettent dans la veine axillaire, alors que les veines intercostales se jettent dans Les veines azygos.

L'artère mammaire interne est accompagnée par deux veines qui s'unissent en un vaisseau qui s'abouche dans le tronc veineux brachio-céphalique.

2-4-3 Les lymphatiques :

Les vaisseaux lymphatiques peuvent être divisés schématiquement en 3 groupes : Un groupe externe ou axillaire, un groupe interne ou mammaire interne et les collecteurs tributaires du groupe sus-claviculaire.

2-4-4 Les nerfs :

La glande mammaire est innervée par les perforantes antérieures du 2ème au 6ème nerf intercostal, et par la branche sus-claviculaire du plexus cervical superficiel.

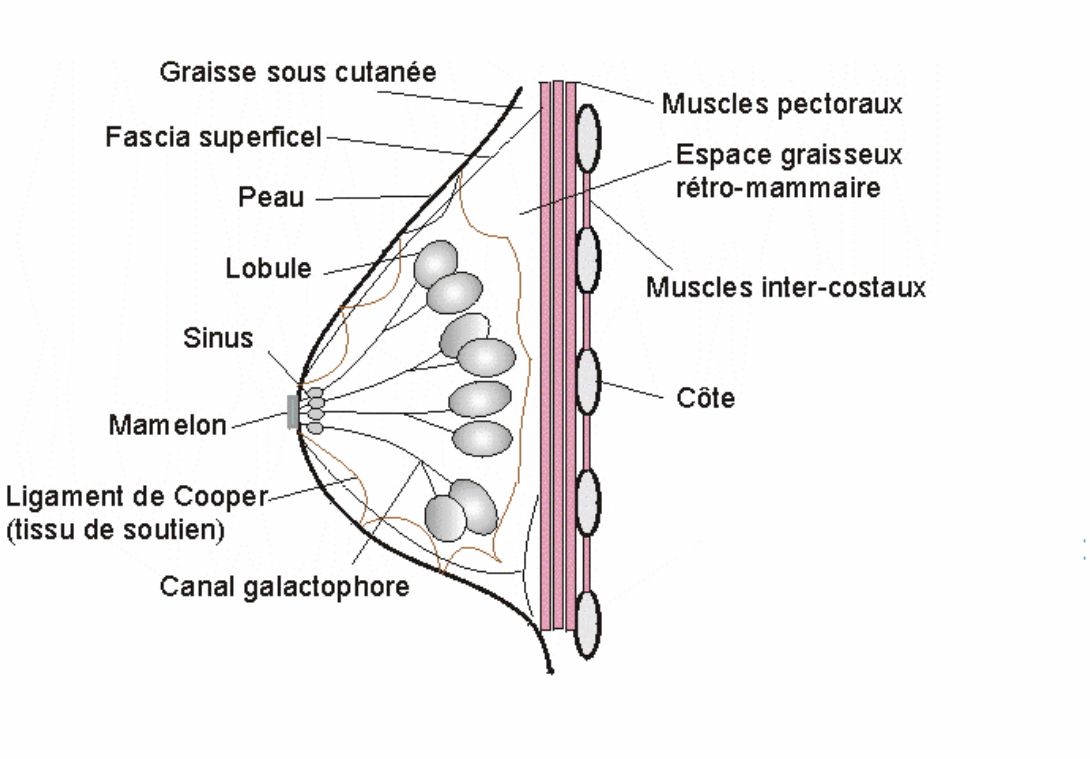

Schéma 2: Coupe sagittale passant par le mamelon

3- PHYSIOLOGIE ET DEVELOPPEMENT DE LA GLANDE MAMMAIRE :[11, 41]

Après la naissance, la croissance de la glande mammaire est identique chez la fille et le garçon. Il faut attendre la puberté pour assister au développement du tissu mammaire par action des hormones de la glande mammaire. L'hormonodépendance de la glande s'exprime certes au niveau glandulaire, mais également au niveau du conjonctif palléal et des lobules graisseux.

Rapport-gratuit.com
LE NUMERO 1 MONDIAL DU MÉMOIRES

3-1 Œstrogènes :

Les oestrogènes ont un rôle clé dans l'initiation du développement. L'augmentation de la vascularisation du tissu palléal et de la perméabilité capillaire sont caractéristiques des œstrogènes. L'oestradiol est par ailleurs responsable du développement de l'épithélium galactophorique.

3-2 Progestérone :

Elle est nécessaire à l'apparition des lobules. Elle agit en synergie avec l'oestradiol sur la partie terminale des canaux galactophoriques et l'organisation cellulaire des acini.

3-3 Prolactine :

Elle intervient principalement sur la sécrétion lactée.

3-4 Autres hormones :

Ils Interviennent dans le développement de la glande mammaire en synergie avec les précédentes : les glucocorticoïdes, l'hormone de la croissance, l'hormone lactogène placentaire et l'insuline. Il apparaît cependant que le développement harmonieux de la glande mammaire nécessite un équilibre quantitatif et chronologique entre les différentes hormones, et notamment l'oestradiol et la progestérone.

Le développement normal du sein a été décrit par Tanner. Il comporte 5 stades :

S1 : stade infantile.

S2 : saillie mamelonnaire avec élargissement de l'aréole.

S3 : accentuation de la saillie avec aréole et sein au même plan.

S4 : aspect piriforme des seins avec aréole saillante.

S5 : sein de type adulte.

Le développement se poursuit au-delà de la puberté, et n'est complet qu'après la grossesse.

II- PROFIL EPIDEMIOLOGIQUE :

La méconnaissance de la pathologie mammaire de l'enfant, et par conséquent la rareté des publications font que le profil épidémiologique de cette pathologie soit mal élucidé.

Nous allons étudier les caractères épidémiologiques de chaque pathologie mammaire de l'enfant séparément.

1- ANOMALIES DU DEVELOPPEMENT MAMMAIRE :

1-1 DANS LA CHRONOLOGIE :

1-1-1 Prémature thélarche :

• Fréquence :

D'après les données de la littérature, La prémature thélarche reste l'anomalie de chronologie la plus fréquente [11,35].

En effet, 60% des nouveaux nés peuvent développer une prémature thélarche [11].

TABLEAU IV : FREQUENCE DE LA PREMATURE THELARCHE SELON LES SERIES

Auteurs	Nombre de cas avec prémature thélarche	Nombre de malades	*Pourcentage* *%*
DELLA MANNA [17]	63	88	*71*
LARRIUZ [31]	1916	2716	*70*
WEST [57]	26	73	*35*
NOTRE SERIE	*5*	*14*	*35*

• Age :

Tous les auteurs s'accordent pour reconnaître qu'il existe 2 périodes électives pour la découverte d'une prémature thélarche. Il s'agit de la période néonatale et de la petite enfance [1,3, 12, 18, 24, 48, 49, 57].

Pour Della Manna [17], toutes les patientes étaient âgées de moins de six ans.

Pour De Vries [19], l'âge des malades était de moins de huit ans.

Dans notre série, 60% de nos malades étaient âgés de moins de trois ans. Ceci est corrélé aux données de la littérature.

• Sexe :

L'atteinte du sexe féminin est une caractéristique de la prémature thélarche [17, 19, 57]. Dans notre série, nos cinq malades étaient des filles, ce qui est concordant avec la littérature.

1-1-2 La puberté précoce :

• Fréquence :

Les précocités pubertaires constituent un motif fréquent de consultation [48, 49]. Toutefois, elles restent diversement appréciées dans la littérature (voire tableau V).

TABLEAU V : FREQUENCE DE LA PUBERTE PRECOCE SELON LES SERIES

Auteurs	Cas de puberté précoce	Nombre de malades	*Pourcentage* *%*
De Vries [19]	81	103	*78*
Della-Menna [17]	25	88	*28*
Midyette [34]	223	1570	*14*
Notre série	*3*	*14*	*21.5*

• Age :

La puberté précoce est définie par un démarrage de la puberté avant l'âge de huit ans chez la fille, et neuf ans chez le garçon [48, 49, 55].

Pour Midyett [34], les enfants avec puberté précoce étaient âgés entre six et huit ans.

Pour Della-Menna [17], tous les cas avaient un âge inférieur à huit ans.

Dans notre série, deux de nos trois malades étaient âgés de sept ans. Le troisième était âgé de onze ans.

• Sexe :

Les pubertés précoces surviennent huit fois plus souvent chez la fille que chez les garçons [48, 49].

Pour Midyett [34], Della-Menna [17] et De Vries [19], tous les cas de puberté précoce étaient des filles.

Pour Bajpai [6], sur 140 enfants présentant une puberté précoce, 114 étaient des filles soit (81%).

Dans notre série, les trois enfants qui avaient présenté une puberté précoce étaient de sexe féminin.

1-1-3 La puberté tardive :

La puberté tardive est réputée moins fréquente que la puberté précoce. Elle est définie par l'absence de tout signe de puberté avant l'âge de 13 ans chez la fille, et 14 ans chez le garçon [11].

1-2 DANS LA MORPHOLOGIE : [11, 33,41]

Les différents types d'anomalies de morphologie sont des anomalies congénitales.

1-2-2 Anomalies par excès :

Elles regroupent la polythélie, correspondant à l'existence de mamelons surnuméraires sans tissu glandulaire, et plus rarement, la polymastie ou véritable sein surnuméraire.

Toutes les deux sont très rares et ne touchent que 1à 3% de la population générale.

Le ou les mamelons surnuméraires sont situés habituellement sur la ligne correspondant à la crête mammaire embryologique, en situation thoracique le plus souvent (90%). Il existe cependant, de façon exceptionnelle, des localisations en dehors de cette ligne,

correspondant alors à des ectopies vraies. Certains mamelons surnuméraires ont été constatés au niveau de la joue, des oreilles, ou encore du flanc ou du dos.

1-2-3 Anomalies par défaut :

- Aplasie : la plaque arélo-mamelonnaire est présente, mais la glande mammaire est absente.
- Athélie : rarissime, elle désigne l'absence de plaque aréolo-mamelonnaire.
- Amastie : absence totale de la glande mammaire et de plaque aréolo-mammaire. Il s'y associe donc une athélie. Sa fréquence varie de 1/30.000 à 1/80.000 naissances. Elle est en règle unilatérale et malformative, décelable dans la petite enfance. L'absence de sein est associée à des modifications locorégionales constituant le syndrome de Poland.

Le syndrome de Poland associe à des degrés variables :

- l'absence de développement unilatéral du sein.
- l'absence des muscles pectoraux.
- une malformation de la main, voire de l'avant-bras, homolatéraux. Le plus souvent, il s'agit d'une hypoplasie de la main, prédominant notamment sur la 2ème phalange des doigts.

Dans notre série, aucun cas d'anomalie de morphologie n'avait été rapporté.

1-3 LA GYNECOMASTIE:

• Fréquence :

La gynécomastie représente un motif fréquent de consultation. En effet, dans plusieurs séries, 60 à 65% des adolescents présentent une gynécomastie [1, 9, 32, 40, 41].

TABLEAU VI : FREQUENCE DE LA GYNECOMASTIE SELON LES SERIES

Auteurs	Cas de gynécomastie	Nombre de garçons	*Pourcentage* *%*
Wilson [58]	7	9	*78*
Welch [56]	18	25	*72*
West [57]	8	16	*50*
Bower [12]	23	46	*50*
Notre série	*2*	*3*	*67*

• Age :

La gynécomastie peut se voir à tout âge : à la période néonatale, la puberté, et l'âge adulte. Elle atteint surtout l'adolescent avec une moyenne d'âge de 14 ans [12, 32, 50].

Pour Bower [12], la tranche d'âge était comprise entre 11et 16 ans, avec une moyenne de 14 ans.
Pour Welch [56], la moyenne d'âge était de 13 ans.

Dans notre série, nos deux malades étaient âgés de 13 ans, ce qui correspond aux données de la littérature.

• Sexe :

La gynécomastie est une pathologie par définition qui ne touche que le sexe masculin.

2- LA PATHOLOGIE INFLAMMATOIRE :

2-1 L'ABCES DU SEIN :

• Fréquence:

La fréquence de l'abcès du sein connaît certaines fluctuations d'après la littérature.

TABLEAU VII : FREQUENCE DE L'ABCES DU SEIN SELON LES SERIES

Auteurs	Nombre de cas d'abcès	Nombre de malades	*Pourcentage* *%*
Faden [22]	7	22	*31*
Stricker [47]	5	19	*26*
West [57]	5	74	*7*
Notre série	*2*	*14*	*14,5*

• Age :

L'âge de survenue de l'abcès diffère selon les études :

Selon West [57], l'âge des malades variait entre 3 semaines et 7 ans.

Selon Faden [22], l'âge des malades variait entre 3 mois et 17 ans avec une moyenne de 10 ans. Neuf enfants (41%) étaient âgés de moins de 2 ans, douze (54%) entre 8 et 17 ans, et un enfant âgé de 6 mois.

Selon Stricker et AL [47], la moyenne d'âge des enfants était de 13 ans.

Dans notre série, nos deux malades présentant l'abcès du sein étaient des nouveaux nés âgés de 10 et 16 jours.

• Sexe :

L'abcès du sein est une pathologie avec une nette prédominance féminine.

TABLEAU VIII : REPARTITION DE L'ABCES DU SEIN SELON LE SEXE

Auteurs	Nombre de filles avec abcès du sein	Nombre de malades avec abcès de sein	*Pourcentage %*
Faden [22]	3	7	*43*
West [57]	18	22	*60*
Notre série	*1*	*2*	*50*

2-2 SYNDROME INFLAMMATOIRE ET INFECTIEUX :

Le syndrome inflammatoire et infectieux a pour point de départ :

- Soit la plaque aréolo-mamelonnaire (infection d'une annexe cutanée ou d'un kyste rétro-aréolaire).
- Soit la peau (kyste épidermique ou sébacé).

Ce type de pathologie inflammatoire reste très rare, voire exceptionnel avant l'âge de 24 ans [11, 30]. Aucun cas n'avait été enregistré dans notre série.

3- LA PATHOLOGIE TUMORALE :

3-1 LES TUMEURS BENIGNES :

3-1-1 Adénofibrome :

•Fréquence :

L'adénofibrome est de loin la tumeur bénigne du sein la plus fréquente en pédiatrie [6, 35]. Il représente 60 à 80% des tumeurs bénignes de l'adolescente [1, 23, 38].

Rapport-Gratuit.com

TABLEAU IX : FREQUENCE DE L'ADENOFIBROME SELON LES SERIES

Auteurs	Nombre de cas d'adénofibrome	Nombre de malades	*Pourcentage* *%*
Wilson [58]	101	128	*79*
Hein [28]	71	95	*75*
Lawrence [32]	39	61	*64*
Bower [12]	84	134	*63*
Stone [46]	104	176	*59*
West [57]	22	73	*31*
Diehl [20]	19	66	*28*
Foxcroft [25]	164	634	*26*
Notre série	*2*	*14*	*14,5*

• Age :

Selon la littérature, la tranche d'âge 14-19 ans reste caractéristique [16, 20, 21, 41]. La période prépubertaire est rarement décrite.

Des cas d'adénofibrome à l'âge de 11- 12 ans ont été publiés: 2 cas de 11ans publiés par Siegal [45] et Stehr [51], et un cas de 12 ans par Atul [4].

Selon Bower [12], Hein [28] et Stone [46], la moyenne d'âge était respectivement de 19 ans, 15 ans et 14 ans.

Notre série se distingue par l'âge jeune de nos deux enfants atteints. Ils étaient âgés de 7 et 8 ans.

• Sexe :

C'est une pathologie qui ne touche que le sexe féminin.

3-1-2 Adénofibromatose :

• Fréquence :

Elle s'observe dans 10 à 20% des cas selon les séries [1, 16].
Cette pathologie n'avait pas été rapportée dans notre série.

• Age :

L'adénofibromatose survient chez les jeunes filles post pubères [1, 16].

• Sexe :

La tranche d'âge caractéristique est la même que l'adénofibrome [16].

3-1-3 Adénofibrome juvenile :

• Fréquence :

Forme rare des adénofibromes, sa fréquence est estimée à 4-7% selon la littérature [16, 42]. Aucun de nos malades n'avait présenté cette pathologie.

• Age :

Par définition, cette tumeur survient chez la jeune fille et non chez la femme adulte, le plus souvent un à trois ans après la puberté. La tranche d'âge 14-19 ans est caractéristique de l'adénofibrome juvénile.

• Sexe :

L'adénofibrome juvénile est une pathologie caractéristique du sexe féminin [16].

3-1-4 Adénofibrome géant :

Pathologie rare, l'adénofibrome géant se rencontre chez l'adolescente rarement chez l'adulte jeune [41].

Rapport-gratuit.com
LE NUMERO 1 MONDIAL DU MÉMOIRES

3-1-5 Tumeur phyllode :

•Fréquence :

Considérée comme exceptionnelle avant 20 ans, elle représente 1 à 3% des lésions mammaires de l'adolescente. Dans la littérature médicale, seule une cinquantaine de cas ont été publiés chez l'adolescente [1,14, 41].

•Age :

Seules 5% des tumeurs phyllodes sont répertoriées avant 20 ans.
Le plus jeune âge révélé dans la littérature est de 10 ans. Mais la tumeur est plutôt décrite entre 12 et 18 ans [14,35].

3-2 TUMEURS MALIGNES :

La pathologie maligne est rarissime à l'adolescence, représentant moins de 1% des tumeurs malignes de cet âge et moins de 0,1% de l'ensemble des cancers du sein [21, 38, 43].
La moyenne d'âge de survenue est de 11 ans, avec des extrêmes de 3 à 19 ans [36].
Une prédominance féminine a été notée avec 92% [41].

3-2-1 Tumeurs primitives :

Sont rarissimes chez l'enfant, seule une quarantaine de cancers primitifs de sein ont été rapportés dans cette population. Le carcinome juvénile est le plus fréquent (84%), suivi du carcinome médullaire (11%). Des localisations primitives isolées des lymphomes, et de la maladie de Hodgkin ont fait l'objet de quelques publications [36, 41].

3-2-2 Tumeurs secondaires :

Les métastases mammaires sont rares chez l'adolescente [16, 21, 41]. Les tumeurs primitives les plus fréquentes sont les lymphomes malins non hodgkinien, le rhabdomyosarcome, et les leucémies [7, 36, 41].

Aucun cas de tumeur maligne n'avait été noté dans notre série.

III. DIAGNOSTIC POSITIF

Dans la population pédiatrique et en matière de pathologie mammaire, l'histoire clinique et les signes échographiques sont souvent évocateurs du diagnostic.
Nous allons dans ce chapitre détailler les caractéristiques cliniques et paracliniques propres à chaque pathologie.

1- ANOMALIES DE DEVELOPPEMENT MAMMAIRE :

1-1 DANS LA CHRONOLOGIE

1-1-1 La prémature thélarche :

•Aspect clinique :

La prémature thélarche se présente sous forme d'une augmentation de volume du sein. Il est uni ou bilatérale, symétrique ou non.
Le degré de développement mammaire selon les stades de Tanner correspond à S2 dans 66%, S3 dans 28% et S4 dans 6%.
Ce développement mammaire est isolé, sans aucun caractère sexuel ni aucun signe en faveur d'une puberté précoce, notamment absence de développement mamelonaire et ou aréolaire, absence de modifications morphologiques (organes génitaux normaux avec absence de pilosité) et une croissance normale [1, 11, 24, 41, 48, 51].

Pour Larriuz [31] et West [57], 100% des malades présentant la prémature thélarche présentaient une augmentation du volume du sein isolée. Ce fût aussi le cas dans notre série.

Photo 1: Prémature thélarche du sein droit

•Paraclinique :

Le diagnostic positif de la prémature thélarche est un diagnostique clinique. Toutefois, certains examens paracliniques s'avèrent importants afin soit de renforcer le diagnostic soit d'éliminer certains diagnostics différentiels.

- Bilan biologique :

Il comporte le dosage du taux d'oestradiol, de LH et le test LHRH. Dans la prémature thélarche, ce taux est de type impubère [11, 24, 49].
Dans notre série, aucun bilan biologique n'avait été demandé.

- Bilan radiologique :

Si besoin, le bilan radiologique comprend essentiellement une échographie pelvienne et rénale à la recherche d'une tumeur surrénalienne ou ovarienne. Elle permettra également de vérifier l'aspect impubère de l'utérus [11, 24, 48, 49].

Dans les études précitées et dans notre étude l'échographie pelvienne n'a pas été demandée.

Par contre nos 5 malades ont bénéficié d'une échographie mammaire qui avait conclu à une hypertrophie glandulaire. Le but de cet examen dans notre série était d'éliminer une pathologie tumorale.

1-1-2 La puberté précoce :

•Aspect clinique :

La puberté précoce se manifeste cliniquement par le développement prématuré de la glande mammaire, de la pilosité pubienne et par une accélération de la vitesse de croissance. Ces signes peuvent être tous associés ou peuvent se manifester séparément.

Il existe deux types de puberté précoce : les pubertés précoces centrales et les pubertés précoces périphériques [48, 49]

- Puberté précoce centrale :

Pathologie rare. Cliniquement les caractères sexuels secondaires se développent harmonieusement, la vitesse de croissance est accélérée et l'âge osseux est avancé [48].

- Puberté précoce périphérique :

Elles sont beaucoup plus rares que les précédentes. Elles sont d'origine ovarienne, testiculaire ou surrénalienne. Contrairement aux pubertés d'origine centrale, elles se caractérisent cliniquement par un développement pubertaire dysharmonieux [48, 49].

Pour Midyett [34], 105 des 223 cas de puberté précoce (47%) avaient présenté un développement de la glande mammaire et une pilosité pubienne.

Pour De vries [19], les 81cas de puberté précoce avaient été révélés par un développement prématuré de la glande mammaire isolé.

Dans notre série, nos trois malades avaient un développement prématuré de la glande mammaire associé au développement de la pilosité pubienne. Ils étaient classés P1S2, P2S1et P3S2 selon la classification de Tanner (voire annexe I et II).

•Paraclinique :

- Bilan hormonal :

Le bilan hormonal est basé sur le dosage de LH et sur le rapport LH/FSH lors d'un test LHRH. Par sa faible spécificité et ses fluctuations, le dosage de l'oestradiol plasmatique par méthode radio-immunologique ne constitue pas un outil fiable d'évaluation du début de la puberté. Seule l'analyse de l'activité biologique des oestrogènes pourrait apporter d'utiles informations dans ce sens [48, 49, 55].

Dans notre série, nous n'avions fait aucun bilan hormonal.

- Bilan radiologique :

» ECHOGRAPHIE PELVIENNE

L'échographie pelvienne avec mensuration de l'utérus doit être demandée systématiquement. Le démarrage de la puberté est marqué par une augmentation du volume ovarien (>1.5 cm^3) et surtout par un développement de l'utérus dont la longueur dépasse 3.5 cm. L'existence d'un renflement fundique et d'une ligne de vacuité utérine témoigne d'une imprégnation oestrogénique significative [48, 49, 50, 55].

Dans notre série, l'échographie pelvienne avait été demandée chez une seule de nos malades. Elle n'avait objectivé aucune anomalie.

» IRM

La suspicion d'une origine centrale et la recherche d'une cause organique intéressant le système nerveux central doit être recherchée systématiquement par une IRM cérébrale [48,49].

Dans notre série, un de nos trois malades avec une puberté précoce avait bénéficié d'une IRM cérébrale. Elle n'avait objectivé aucune anomalie.

1-1-3 La puberté tardive :

Elle se traduit cliniquement par l'absence des caractères sexuels après l'âge de 13 ans chez la fille, et de 14 ans chez le garçon.

Le diagnostic d'un retard pubertaire repose sur la clinique, l'imagerie et la biologie.

Il existe trois grands types de retards pubertaires : le retard simple, l'insuffisance gonadotrope hypophysaire et les anomalies primitives des gonades [24, 55].

•Le retard simple de la puberté :

C'est la plus fréquente des variétés des retards pubertaires. Il s'agit d'un retard global de la maturation qui affecte au même degré la taille, l'âge osseux et la puberté. La majeure partie de ces retards résulte probablement de facteurs génétiques. D'autres sont secondaires, liés à de mauvaises conditions de vie ou à des maladies chroniques connues. Ces retards nécessitent un minimum d'explorations : il faut s'assurer de la vitesse de croissance et de la maturation osseuse avant de recourir à des épreuves de stimulation hormonale [24,55].

•L'insuffisance gonadotrope hypophysaire :

Cet impubérisme peut être complet ou partiel. Un hypopituitarisme global entraîne un infantilisme vrai mais si la sécrétion corticotrope est normale, il peut exister une pilosité pubienne. Si la sécrétion somatotrope est normale, la croissance se poursuit et malgré l'absence de poussée staturale pubertaire, la taille peut être normale avec un retard de soudure des cartilages de conjugaison. Du point de vue des explorations, le taux bas des gonadotrophines sanguines et urinaires est le principal critère mais devient significatif une fois passé l'âge osseux auquel la puberté aurait dûe paraître.

Les tumeurs ou les lésions décelables de l'hypothalamus et de la région hypophysaire sont parmi les causes principales des insuffisances gonadotropes. La plus fréquente est le

craniopharyngiome dont le diagnostic radiologique est aisé et justifie la réalisation d'une IRM hypophysaire [24, 55].

L'anorexie mentale entraîne également une insuffisance gonadotrope hypothalamo-hypophysaire fonctionnelle, et peut se présenter comme un impubérisme complet ou comme une aménorrhée primaire ou secondaire [24].

•Les anomalies primitives des gonades :

Du point de vue clinique, ces impubérismes par atteinte primitive des gonades ont une présentation très variée. Il est fréquent qu'une pilosité pubienne due aux androgènes surrénaliens apparaissent à l'âge de l'adolescence mais elle demeure peu fournie. Le signe majeur est l'absence de gonade ou leur très petite taille, ceci étant cliniquement évident chez le garçon.

Ces retards pubertaires imposent la réalisation d'un caryotype [24, 55].

1-2 DANS LA MORPHOLOGIE :

Aucun examen paraclinique n'est demandé devant ce type d'anomalie, le diagnostic positif étant clinique [11, 33].

1-3 LA GYNECOMASTIE :

•Aspect clinique :

La gynécomastie est souvent révélée par une augmentation excessive du volume du sein, plus rarement par une mastodynie.

L'examen clinique retrouve une hypertrophie mammaire sensible parfois à la palpation.

Cette hypertrophie est généralement discrète, dépassant rarement le stade S3 de Tanner.

L'hypertrophie est souvent bilatérale et symétrique, mais peut être asymétrique ou unilatérale [1, 9, 12, 41,56].

Pour welch [56] et Lacave [30], tous les adolescents chez qui la gynécomastie était retenue comme diagnostic avaient comme motif de consultation une hypertrophie mammaire.

Dans notre série, nos deux malades avaient aussi présenté une hypertrophie mammaire. L'un des deux avait également une mastodynie.

Photo 2 : Gynécomastie unilatérale

Photo 3: Gynécomastie bilatérale

Rapport-Gratuit.com

•Paraclinique :

Un examen clinique minitieux peut poser le diagnostic de la gynécomastie. Toutefois, les examens paracliniques gardent leur place, soit pour le diagnostic étiologique soit pour le diagnostic différentiel.

- Bilan biologique :

Un bilan biologique comportant le dosage de Testostérone, Prolactine, Œstrogène, SBP, Béta HCG, peut être justifié pour éliminer certaines étiologies, telles qu'un hypogonadisme, un choriocarcinome ou une prise médicamenteuse (oestro-progestatifs) [11].

Deux études comparatives portant sur le profil hormonal chez les adolescents avec et sans gynécomastie n'ont trouvé aucune différence entre les deux groupes [32].

- Echographie mammaire :

Non indispensable dans tous les cas, elle permet de préciser les dimensions exactes du développement mammaire. Elle permet aussi de préciser la composante glandulaire et d'éliminer par conséquent une tumeur [46].

Pour Welch [56], les 18 adolescents avec une gynécomastie ont bénéficié d'une échographie mammaire qui a mis en évidence une hypertrophie glandulaire.

Dans notre série, un seul de nos deux malades avait bénéficié d'une échographie mammaire qui avait objectivé une hypertrophie glandulaire droite.

2-LA PATHOLOGIE INFLAMMATOIRE :

2-1 ABCES DE SEIN

•Aspect clinique :

La perception d'une masse mammaire avec des signes d'inflammation constitue la symptomatologie révélatrice de l'abcès mammaire.
L'examen clinique trouve un sein rouge, chaud et tendu. L'écoulement mamelonaire purulent peut marquer la symptomatologie, comme il peut être absent [25, 47, 57].
Le délai d'évolution avant la première consultation est de un mois en moyenne.

Pour Faden [22], les 5 cas d'abcès avaient présenté un sein rouge, tendu, chaud et dur.

Pour West [57], les 5 cas d'abcès diagnostiqués avaient présenté une masse fluctuante, tendue et chaude.

Dans notre série, l'un de nos deux malades avait consulté pour la perception d'une masse mammaire, l'autre pour un écoulement mamelonaire purulent. Tous deux présentaient à l'examen clinique un sein chaud, rouge et tendu.

• Bilan paraclinique :

-bilan biologique :

Des examens biologiques tels que NFS, CRP, peuvent être demandés pour mettre en évidence un syndrome inflammatoire mais sont non systématiques [47, 57].

Pour Stricker [47], 4 cas sur 5 ont bénéficié des examens biologiques confirmant le syndrome inflammatoire.

Rapport-gratuit.com
LE NUMERO 1 MONDIAL DU MÉMOIRES

- Echographie mammaire :

L'échographie mammaire, objectivera une plage hypoéchogène, plus rarement totalement anéchogène, souvent hétérogène. Ses contours sont irréguliers avec renforcement plus au moins marqué [10, 11].

Dans notre série, seul un de nos deux malades avait bénéficié d'une échographie mammaire qui avait conclu à un aspect évocateur d'un abcès mammaire.

- Bilan bacteriologique :

Le prélèvement à visée bactériologique est souvent décrit dans la littérature. Le but est d'adapter le traitement antibiotique. Le prélèvement est en général écho-guidé [57].
Le germe le plus souvent retrouvé étant le Staphylocoque aureus.

Pour Stricker [47], le prélèvement bactériologique était effectué chez 4 des 5 malades. Deux ont isolé le staphylocoque aureus. Les deux autres étaient mixtes comportant non seulement le Staphylocoque aureus mais aussi les cocci à Gram positifs et le Staphylocoque coagulase négatif.

Pour Faden [22], 6 des 7 patients avaient bénéficié d'un prélèvement bactériologique. La culture avait mis en évidence dans 4 cas le staphylocoque, dans un cas le Streptocoque, et dans un cas un bacille gram négatif.

Dans notre série, aucun prélèvement bactériologique n'avait été fait.

2-2 SYNDROME INFLAMMATOIRE ET INFECTIEUX [10,11]

2-2-1 Inflamation de la plaque areolo-mamelonnaire :

•INFECTION D'UNE ANNEXE CUTANEE :

Il s'agit soit de l'inflammation d'un follicule pileux, ou d'un tubercule de Montgomery. Cliniquement, elle se traduit par une induration de la plaque aréolo-mamelonaire et de la peau en regard. Le staphylocoque est souvent le germe responsable.

L'échographie montre la localisation extra-glandulaire de la collection.

•INFECTION D'UN KYSTE RETRO-AREOLAIRE :

Elle se traduit par une masse rétro-aréolaire très sensible.
L'échographie montre un kyste à paroi épaisse, irrégulière avec parfois un épaississement cutané en regard.

2-2-2 Cellulite prémammaire :

•INFLAMMATION TOUCHANT LA PEAU :

L'inflammation résulte d'une hygiène corporelle défectueuse, ou d'une perte d'intégralité de l'épiderme. L'échographie retrouve un épaississement de la peau et un aspect hyperéchogène de la graisse sous cutanée.

•INFLAMMATION PLUS LOCALISEE :

Elle survient sur des lésions préexistantes. Les kystes sébacés et les kystes épidermiques peuvent se rencontrer sur le revêtement cutané mammaire sous forme de masses arrondies, fermes ou fluctuantes, bombant sous la peau.

3- LA PATHOLOGIE TUMORALE

3-1 LES TUMEURS BENIGNES

3-1-1 L'Adénofibrome :

•Aspect clinique :

L'adénofibrome se présente cliniquement sous forme d'une formation arrondie, ferme, indolore bien régulière, mobile par rapport aux deux plans superficiel et profond, sans signe cutané, écoulement ou adénopathie associée [1, 21, 41].
Le délai d'évolution de la symptomatologie avant la première consultation est de 4 à 5 mois en moyenne [20, 28].

Pour West et AL [57], les 22 cas d'adénofibrome ont tous présenté la symptomatologie décrite ci-dessus, de même pour le cas diagnostiqué par Atul [4], et celui par Stehr [51].

Dans notre série, pour nos deux malades, la symptomatologie révélatrice était la perception d'une masse mammaire. L'examen clinique avait trouvé une masse mobile, ferme, indolore, et régulière. Ce qui rejoint les données de la littérature médicale.

Photo 4 : Fibroadénome du sein droit chez un enfant de 12 ans [4]

•Paraclinique :

- BILAN RADIOLOGIQUE :

»L'ECHOGRAPHIE MAMMAIRE :

Examen clé, l'échographie est le seul examen para clinique à réaliser. L'échographie retrouve une image ovalaire à bords antérieur et postérieur nettement définis. Son échostructure est homogène et en général hypo-échogène, avec un renforcement postérieur [1, 21, 41].

Pour Foxcroft [25] et Atul [4], l'échographie a permis de diagnostiquer tous les cas d'adénofibrome.

Dans notre série, l'échographie mammaire était demandée chez un seul de nos deux malades. Ce malade était perdu de vue.

»LA MAMMOGRAPHIE :

Contrairement à l'adulte, la mammographie n'a pas de place, et doit être évitée [35].

- LA CYTOLOGIE :

Chez l'adolescente et dans la population pédiatrique, le diagnostic d'adénofibrome repose sur l'examen clinique complété par l'échographie. Ainsi, la cytoponction n'a pas de place pour cette tranche d'âge [21, 35].

3-1-2 L'Adénofibromatose:

Cliniquement, elle se présente sous forme de multiples nodules fermes, mobiles et indolores. Elle est souvent associée à une hypertrophie mammaire.

L'échographie est non concluante en matière de fibroadénomatose. Une IRM peut alors être demandée [21, 35].

3-1-3 L'Adénofibrome juvénile :

Cliniquement, il existe une augmentation rapide et douloureuse du volume mammaire.

A l'examen, la palpation trouve un nodule ferme, souvent unique, moins volontier multiple [35].

L'aspect échographique est celui d'un adénofibrome classique, ou celui d'un nodule hétérogène [35].

3-1-4 L'Adénofibrome géant :

Il présente les mêmes caractéristiques que celles d'un adénofibrome, mais sa taille excède les 3,5 cm. Il s'agit donc d'une volumineuse tumeur (10 à 20 cm), déformant le sein, polylobée, ferme, de mobilisation facile et indolore. La peau en regard peut être oedématiée avec un lacis veineux.

A l'échographie, l'adénofibrome géant apparaît souvent polylobé avec une échostructure homogène.

L'IRM peut avoir un intérêt dans les tumeurs volumineuses, mal explorées par l'échographie, ou dont le diagnostic est incertain [1, 21,41].

3-1-5 Tumeur phyllode :

Cliniquement, le diagnostic est souvent évoqué devant une tumeur polylobée qui augmente rapidement de taille. Il peut aussi être évoqué devant les caractères d'un adénofibrome banal.

Le bilan radiologique a peu d'intérêt.

Seul l'examen anatomopathologique permet de poser le diagnostic de certitude [14, 41].

3-1 LES TUMEURS MALIGNES

La tumeur est le plus souvent ferme et indolore, mais mal limitée et peu mobile. L'existence de signes cutanés et de ganglions axillaires est souvent évocatrice du diagnostic. L'échographie, la cytoponction, la biopsie exérèse le confirmeront [41, 54].

IV. LES ASPECTS THERAPEUTIQUES :

1- ANOMALIES DU DEVELOPPEMENT MAMMAIRE :

1-1 DANS LA CHRONOLOGIE :

1-1-1 La prémature thélarche:

Aucun traitement n'est nécessaire. La surveillance clinique tous les 6 à 10 mois, et au besoin échographique est la règle [1, 3,49].

Pour West [57] et Bower [12], aucun traitement n'a été administré.

Dans notre série, l'abstention avec surveillance était aussi la règle chez nos malades.

1-1-2 La puberté précoce:

Le traitement de la puberté précoce diffère selon l'étiologie. Ainsi pour les pubertés précoces d'origine centrale, seules les analogues LH-RH semblent être efficaces. Un traitement de l'étiologie doit être associé [48, 49, 50, 55].

Pour les pseudo-pubertés précoces, le traitement demeure un traitement étiologique.

Dans notre série, l'une de nos trois malades avait été perdue de vue, les deux autres enfants étaient mis sous surveillance.

1-1-3 La puberté tardive:

Le traitement de la puberté tardive est un traitement étiologique. Un traitement hormonal oestro-progestatif reste à envisager afin de permettre un développement normal des caractères sexuels [11].

1-2 DANS LA MORPHOLOGIE :

Pour les différentes anomalies de morphologie, aucun traitement n'est décrit [11, 30].

En cas du syndrome de Poland, l'amastie peut être traitée chirurgicalement. Le traitement chirurgical consiste en la mise en place d'une prothèse mammaire. Il ne sera réalisé qu'à la maturité du sein controlatéral [30, 33].

1-3 LA GYNECOMASTIE :

Initialement, aucun traitement particulier n'est à administrer en dehors d'une réassurance du patient [32, 41].

Dans certains cas, un traitement hormonal pourra être prescrit pour réduire la gynécomastie. Ce traitement est à base de la dihydrotestostérone administrée par voie percutanée à la dose de 250 mg/j en application locale [32].

Une étude faite par Lawrence et al [32] a démontré l'efficacité d'un traitement à base d'anti-œstrogène en matière de gynécomastie.

Le recours au traitement chirurgical n'a de place qu'en cas d'échec du traitement médical, d'une gynécomastie avec un volume important, de la persistance de la gynécomastie après la fin de la puberté, ou en cas de retentissement psychologique [32, 41, 56].

Dans notre série, aucun traitement n'avait été administré. Note attitude avait consisté en une simple surveillance.

2-LA PATHOLOGIE INFLAMMATOIRE :

2-1 l'ABCES DU SEIN :

A la phase présuppurative, le traitement anti-inflammatoire est prescrit par voie locale ou générale, associé à un traitement antibiotique adapté en fonction de la clinique.

A la phase d'abcès constitué, le traitement d'épreuve de 10 à 15 jours à base d'anti-inflammatoires et d'antibiotiques est la règle. L'antibiothérapie sera essentiellement anti-staphylococcique. En cas d'échec, un drainage chirurgical par une incision radiée ou périaréolaire sera alors effectué [1, 12, 18, 25].

Pour Faden [22], Stricker [47] et West [57], tous les malades ont bénéficié d'un traitement par drainage et d'une antibiothérapie.

Pour Diehl [20], les 5 cas d'abcès du sein ont été tous traités par une antibiothérapie seule.

Dans notre série, nos deux malades avaient bénéficié d'un traitement anti-inflammatoire et d'antibiothérapie antistaphylococcique.

2-2 LE SYNDOME INFECTIEUX ET INFLAMMATOIRE :

Le traitement est médical à base d'anti-inflammatoires et d'antibiotiques pour les différents types du syndrome inflammatoire [10, 30].

3- LA PATHOLOGIE TUMORALE :

3-1 LES TUMEURS BENIGNES :

3-1-1 L'adénofibrome :

Chez l'adolescente, un adénofibrome de moins de 3 cm ne justifie pas de traitement systématique d'emblée. On peut se contenter d'une abstention thérapeutique, avec une surveillance clinique et échographique tous les 6 mois pour les deux premières années, et puis tous les ans.

En cas d'apparition récente, et qu'un terrain d'hyperoestrogénie relative est reconnu, un traitement médical à base de progestatifs pourra être indiqué.

Le traitement chirurgical n'a de place que s'il y a une augmentation franche du volume de la tumeur, ou devant une masse d'emblée supérieure ou égale à 3cm [21, 26, 41].

Pour West [57], trois des 22 cas présentant un adénofibrome n'ont reçu aucun traitement, les 19 autres ont bénéficié d'un traitement chirurgical.

Dans notre série, notre conduite à tenir était basée sur l'abstention et la surveillance. Nos deux malades avaient présenté un adénofibrome de moins de 3 cm.

3-1-2 L'adénofibromatose :

Une surveillance clinique et échographique est à instaurer. On n'intervient chirurgicalement que pour les masses volumineuses qui entraînent une gêne esthétique [12, 41].

3-1-3 L'adénofibrome juvénile:

L'augmentation rapide de sa taille justifie une chirurgie d'exérèse complète, enlevant la totalité de la lésion en passant en tout point par le tissu sain [12, 26].

3-1-4 L'adénofibrome géant:

Du fait de sa taille, la seule solution thérapeutique est l'exérèse chirurgicale complète.

L'exérèse chirurgicale doit respecter l'esthétique future [26, 41].

3-1-5 La tumeur phyllode:

Le traitement est chirurgical. L'exérèse doit passer à distance de la tumeur. Le traitement doit être suivi d'une surveillance ultérieure régulière, en raison du risque de récidive local [14,41].

3-2 LES TUMEURS MALIGNES :

3-2-1 Les tumeurs primitives:

Le traitement de ces tumeurs reste controversé étant donné le nombre limité de cas traités, et la disparité des prises en charge [41].

Toutefois, le traitement va dépendre du type histologique de la tumeur [35, 41].

Rapport-Gratuit.com

3-2-2 Les tumeurs secondaires:

Leur traitement dépend de celui de la tumeur primitive [16].

V. ASPECT EVOLUTIF :

La bénignité de la pathologie mammaire chez l'enfant fait que sont évolution est favorable dans la majorité des cas.

Dans notre série, l'évolution était mal élucidée. Neuf de nos malades étaient perdus de vue.

1- ANOMALIES DU DEVELOPPEMENT MAMMAIRE :

1-1 DANS LA CHRONOLOGIE:

1-1-1 La prémature thélarche:

L'analyse de son histoire naturelle montre que la régression est la règle (86%) dans les semaines ou les mois qui suivent son apparition. Toutefois, l'évolution de la prémature thélarche peut être marquée par la persistance ou l'aggravation. Dans ce cas, un démarrage pubertaire doit être suspecté [1, 24, 48, 49].

Dans notre série, l'évolution chez les deux malades présentant la prémature thélarche et suivis régulièrement était marquée par la disparition de la symptomatologie chez un des malades et par sa persistance chez l'autre.

1-1-2 La puberté précoce:

Après traitement, la vitesse de croissance diminue. La stabilisation des caractères sexuels est très appréciable, et la qualité de vie est grandement améliorée [48, 49].

Dans notre série, seul un des trois malades était suivi régulièrement. L'évolution était marquée par le développement harmonieux de sa puberté.

1-1-3 La puberté tardive:

La puberté tardive ne pose plus de problème. L'arsenal thérapeutique dont on dispose à nos jours, fait que les malades qui en souffrent peuvent avoir un déroulement normal de leur puberté [11].

1-2 DANS LA MORPHOLOGIE :

En dehors du retentissement psychologique, l'évolution des anomalies de morphologie est favorable [30, 41].

1-3 LA GYNECOMASTIE:

L'évolution naturelle de la gynécomastie se fait souvent vers la régression spontanée dans deux à trois ans [41, 56].

L'évolution chez un de nos deux malades était marquée par la persistance de la symptomatologie sans aggravation. L'autre malade était perdu de vue.

2- LA PATHOLOGIE INFLAMMATOIRE:

Après un traitement adapté, la symptomatologie tend à disparaître vers le 15ème jour. La récidive peut avoir lieu en cas de fistule non traitée [10,11].

3-LA PATHOLOGIE TUMORALE:

3-1 LES TUMEURS BENIGNES:

Pour l'adénofibrome chef de fil des tumeurs bénignes, l'histoire naturelle montre que la probabilité de disparition spontanée à 5 ans est de 46%, pouvant aller jusqu'à 69% après 9 ans de suivi. Les adénofibromes sont réputés n'avoir aucune relation avec le cancer [21, 38, 41].

Dans notre série, l'évolution chez un de nos deux malades était marquée par la disparition de la symptomatologie. L'autre enfant était perdu de vue.

L'évolution des autres tumeurs bénignes est favorable. La guérison est la règle. Toutefois si la tumeur phyllode est de bon pronostic, une surveillance s'impose vu le risque de récidive [14, 41].

3-2 LES TUMEURS MALIGNES:

La pathologie maligne reste toujours de pronostic réservé [16, 43].

Rapport-gratuit.com
LE NUMERO 1 MONDIAL DU MÉMOIRES

CONCLUSION

La pathologie mammaire de l'enfant est caractérisée par sa rareté et sa diversité.

A l'âge pédiatrique, l'histoire clinique est souvent évocatrice du diagnostic. L'échographie mammaire reste l'examen de première intention. Ainsi, en fonction du tableau clinique et des résultats de l'échographie mammaire, une orientation diagnostique et thérapeutique pourra être envisagée.

Le traitement conservateur est souvent la règle.

La pathologie mammaire est bénigne dans la majorité des cas. Cependant, l'hypothèse d'une pathologie maligne ne peut être totalement écartée, et les tumeurs n'entrant pas rapidement dans un cadre précis devront être surveillées avec soin, cliniquement et échographiquement. Au moindre doute, la biopsie permettra de préciser la nature tumorale et guidera le geste thérapeutique

RESUMES

Résumé

La pathologie mammaire de l'enfant est caractérisée par sa rareté et sa diversité. Peu d'études se sont intéressées à cette entité qui regroupe plusieurs aspects physiologiques.

Le but de ce travail est d'élucider les caractéristiques épidémiologiques et cliniques des différentes pathologies mammaires de l'enfant et d'établir une conduite à tenir pratique vis-à-vis du bilan à réaliser ainsi que la prise en charge thérapeutique.

C'est une étude rétrospective réalisée sur une période de 4 ans, allant de Janvier 2003 à Décembre2006 incluant tous les enfants qui ont consulté pour une pathologie mammaire au service de pédiatrie « A » du CHU Mohammed VI à Marrakech. L'analyse des dossiers des patients a été basée sur une fiche d'exploitation pré-établie. Les caractéristiques épidémiologiques, cliniques, paracliniques, thérapeutiques et évolutives ont été analysées.

Nous avons colligé 14 enfants qui ont consulté pour une pathologie mammaire durant la période d'étude. La prédominance féminine était la règle (78,5%). La moyenne d'âge était de 6.09 ans avec des extrêmes allant de 10 jours à 13 ans. La majorité des malades n'avait aucun antécédent personnel ou familial. Le délai de consultation était de 2 mois et 20 jours avec des extrêmes allant de 3 jours à 8 mois. Le motif de consultation le plus fréquent était représenté par la perception d'une masse mammaire isolée (50%). L'examen physique a retenu 5 cas de prémature thélarche, 3 cas de puberté précoce, 2 cas d'abcès du sein, 2 cas de gynécomastie et 2 cas d'adénofibrome. Le bilan paraclinique a été basé sur la réalisation de l'échographie mammaire. Elle a été demandée chez 11 patients et réalisée dans 7 cas seulement. Elle avait conclue à une hypertrophie mammaire dans 6 cas et à un abcès du sein dans un autre cas. L'échographie pelvienne a été réalisée chez un patient ayant une puberté précoce. Elle a été normale. L'IRM cérébrale a été demandée dans un cas de puberté précoce, elle n'a objectivé aucune anomalie. La prise en charge thérapeutique a été basée sur l'antibiothérapie et les anti-inflammatoires non stéroidiens pour les deux cas d'abcès du sein. L'abstention thérapeutique

avec surveillance clinique était la règle pour les autres cas. L'évolution a été marquée par la régression de la symptomatologie chez deux malades alors qu'elle a été stationnaire chez trois autres. Les autres malades n'avaient pas un suivi régulier.

Les résultats de notre étude concernant le profil épidémiologique, le diagnostic positif et la prise en charge thérapeutique rejoignent ceux de la littérature médicale. Toutefois l'évolution des malades était mal élucidée.

Pour redresser le diagnostic positif d'une pathologie mammaire en pédiatrie, il faut se baser sur l'histoire clinique et sur les signes échographiques qui sont souvent évocateurs du diagnostic. Ils peuvent à eux seuls étayer le diagnostic positif et permettront ainsi d'éviter, du fait de la méconnaissance de ces pathologies, la mise en route de bilans onéreux ou des indications thérapeutiques inadaptées

Summary

The childhood breast diseases are characterized by its scarcity and its diversity. Few studies were interested in this entity.

The aim of this study is to elucidate the epidemiologic and clinical characteristics of childhood breast diseases, to define exploration para clinic and to propose therapeutic protocol.

Our work is retrospective, concerning 14 cases of childhood breast diseases, collected in the consultation of the pediatry "A" department in UHC Mohamed VI in Marrakech.

In our study, the mean age of our patients was 6,09 years. Of the total patient group 78,5% (12) were female. The mean time of diagnosis was 2 months and 20 days. 50% of our patients were presented palpable breast masses.

Premature thelarche was clinically diagnosed in 5 (35%) cases, while 3 (21,5%) had precocious puberty, 2 (14,5%) gynecomastia, 2 (14,5%) breast abscess and 2 (14,5%) had fibroadenoma.

Sonography is used as the primary imaging modality. It had concluded at 6 cases of breast hypertrophy and one case of breast abscess.

Pelvic sonography and IRM cerebral were required in two cases of precocious puberty. It were normal.

The therapeutic was based on the antibiotics and AINS for the two cases of abscess. The abstention with clinical monitoring was the rule for the other cases.

The evolution was marked by the regression of the symptomatology among two patients whereas it was stationary at three others. The other patients did not have a regular follow – up.

The result of our study concerning the epidemiologic profile, the diagnosis and the therapeutic join those of the medical literature.

ملخص

تتميز أمراض الثدي عند الأطفال بندرتها و تنوعها

قليلة هي الدراسات التي اهتمت بهذه الأمراض و مميزاتها

يهدف هذا العمل إلى معرفة المميزات الإيبدميولوجية و السريرية لمختلف أمراض الثدي عند الطفل، مع استخلاص استراتيجية عملية لتشخيص هذه الأمراض و تحديد بروتوكولات علاجية ملائمة.

يرتكز هذا العمل على دراسة استيعادية لـ 14 طفلا جاؤوا من أجل استشارة طبية بخصوص أمراض الثدي بمصلحة طب الأطفال "أ" بالمستشفى الجامعي محمد السادس.

معدل سن مرضانا 6.09 سنة مع حدود تراوحت بين 10 أيام و 13 سنة. لاحظنا أن نسبة إصابة الإناث كانت أكبر(78,5%). اكتشاف كتلة ثديية كان في غالب الأحيان الدافع للاستشارة الطبية بنسبة 50%، و كان معدل أجل التشخيص شهرين و 20 يوما.

الفحص السريري مكن من تشخيص 5 حالات نهود مبكر، 3 حالات للبلوغ المبكر، الخراج الثديي في حالتين، حالتي تثديي الرجل، و أخيرا حالتي ورم ليف غدّي.

اعتمدت دراستنا على فحص الثدي بالصدى في مجمل الحالات حيث تم طلبه في 11 حالة، لكنه لم ينجز إلا في 7 حالات و أسفرت نتائجه على 6 حالات لتضخم الثدي و حالة خراج الثدي.

الفحص بالصدى للحوض تم في حالة واحدة للبلوغ المبكر و طلب الفحص الرنيني المغناطيسي في حالة أخرى، لم يظهر هذين الفحصين على أي خلل.

من الناحية العلاجية تم استعمال المضادات الحيوية و مضادات الالتهاب في حالتي خراج الثدي، بينما اكتفينا بالمراقبة السريرية بالنسبة للحالات الأخرى.

من الناحية التطورية، لوحظ زوال الأعراض عند حالتين و بقاءها في 3 حالات، أما الحالات الأخرى فلم نتمكن من معرفة تطور المرض.

إن نتائج دراستنا، تتوافق و نتائج مختلف الدراسات التي اهتمت بهذا المرض.

و أخيرا، نركز على أهمية الفحص السريري و فحص الثدي بالصدى باعتبارهما الوسيلتين الناجعتين لتشخيص أمراض الثدي عند الطفل، و بالتالي تحديد بروتوكولات علاجية ملائمة.

Rapport-Gratuit.com

ANNEXES

1. Prépubertaire

2. Apparition du bourgeon mammaire

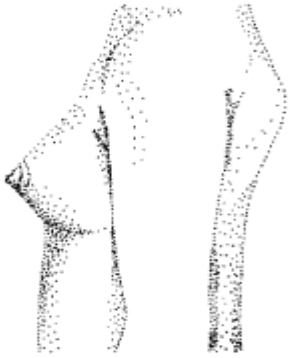

3. Elargissement et saillie du sein et de l'aréole

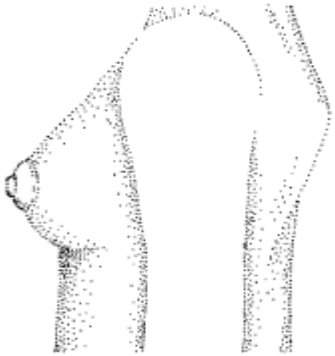

4. Projection en avant de l'aréole et du mamelon

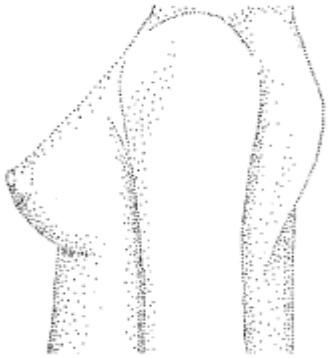

5. Stade adulte: aréole pigmentée, seul le mamelon fait saillie

ANNEXE I : DEVELOPPEMENT DU SEIN SELON LA CLASSIFICATION DE TANNER

Rapport-gratuit.com
LE NUMERO 1 MONDIAL DU MÉMOIRES

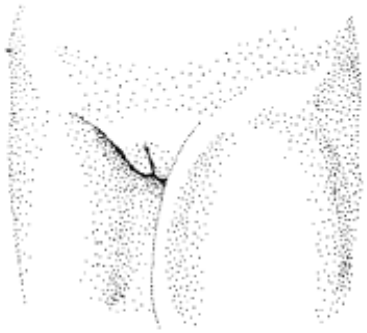

1. Prépubertaire

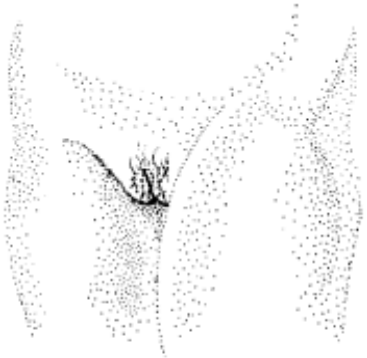

2. Pilosité pubienne débutante



3. Pilosité plus dense, dépassant la symphyse pubienne

4. Pilosité adulte. n'atteignant pas les cuisses

5. Pilosité adulte atteignant la partie interne des cuisses

ANNEXE II : DEVELOPPEMENT DE LA PILOSITE PUBIENNE SELON LA CLASSIFICATION DE TANNER

BIBLIOGRAPHIE

1- **Arca.MJ et Caniano.D.A**
Breast disorders in the adolescent patient
Adolesc Med 2004, 15:473-485

2- **Alados.J.C, Perez .M et Fontes.J**
Bacteriology of non puerperal breast abscesses
Int J Gynaecol Obstet 1995, 48: 1O5-106

3- **Altchek.A**
Premature thelarche.
Pediatr.Clin.N.Amer 1972, 19: 543-545

4- **Atul.A et Anju.S**
Juvenile fibroadenoma of breast
Indian Pediatrics 2005, 42: 72

5- **August.G.P, Chandra.R et Hung.W**
Prepubertal male gynecomastia
J Pediatr 1972, 80: 259-263

6- **Bajpai. A, Sharma.J, Kabra.M et al**
Precocious puberty: clinical and endocrine profile and factor indicating neurogenic precocity in Indian children
J Pediatr Endocrino Metab 2002, 15: 1173-81

7- **Binokay. F, Soypak.S.K, Inal.M et al**
Primary and metastatic rhabdomyosarcoma in the breast: report of two pediatric cases
Eur J Radiol 2003, 48: 282-284

8- **Bock.K, Duda.VF, Hadji.P et al**
Pathologic breast conditions in childhood and adolescence: evaluation by sonographic diagnosis
J Ultrasound Med 2005, 24: 1347-54

9- **Biro. F.M, Lucky.A.W, Huster.G.A et al**
Hormonal studies and physical maturation in adolescent gynecomastia
J Pediatr 1990, 16: 450-455

10- **Boisserie-Lacroix.M, Bokobsa J, Coll M et al**
Les lésions inflammatoires et infectieuses du sein
J Chir 1993, 130 :408-415

11- **Boisserie- lacroix.M**
Sénologie de l'enfant et de l'adolescente
Edition Flammarion. Paris 1998

12- **Bower.R, Bell.M.J et Ternberg.J.L**
Management of breast lesions in children and adolescents
J Pediatr Surg 1976, 11: 337-346

13- **Brauner.R, Couto-Silva. A-C, Chemaitilly. W et al**
Pubertés précoces centrales des filles: prédiction de l'étiologie
Arch Pediatr 2005, 12 :1661-1664

14-**Buchberger. W, Stasser. K, Heim. K et al**
Phylloids tumors: findings on mammography, sonography and aspiration cytology in 10 cases
AJR 1991, 157: 715-719

15- **Carel.J.C**
Le traitement des pubertés précoces par agonistes de la GnRH
Ann Uro 2005, 39 : 585-588

16- **Chateil.JF, Arboucalot. F, Perely et al**
Breast metastases in adolescent girls: US finding
Pediatr Radiol 1998, 28:832-5

17- **Della.M.T, Setian. N, Demiani. D et al**
Premature thelarche: identification of clinical and laboratory data for the diadnosis of precocious puberty
Rev Hosp Clin Fac Sao Paulo 2002, 57: 49-54

18- **De Silva k.Nirupama et Brandt.M.L**
Disorders of the breast in children and adolescent: disorders of growth and infections of the breast
J Pediatr Adolesc Gynecol 2006, 19: 345- 349

19- **DE Vries.L, Horev. G, Schawartz.M et Phillip. M**
Ultrasonographic and clinical parameters for early differentiation between precocious puberty and premature thelarche
Eur J Endocrinol 2006, 154: 891-8

20- **Diehl.T, et Kaplan D.W**
Breast masses in adolescent females
J Adolesc Health 1985, 6: 353-357

21- **Duflos-Cohade. C et Kuttenn. F**
Mastopathie bénignes de l'adolescente : expectative ou traitement ? In C. Sultan. La puberté féminine et ses desordres.
Edition ESKA. Paris 2000: 237-242

22- Faden. H
Mastitis in children from birth to 17 years
Pediatr Infect Dis J 2005, 24: 1113

23- Feketel.P, Petrek.J, Majmudar.B et al
Fibradenomas with stromal cellularity. A clinicopathologic study of 21 patients
Arch Patho Lab Med, 1987, 111:427-432

24- Ferey.S, Merzoug.v et Khalifa.G
Développement pubertaire normal et anomalies de la puberté
Service de radiologie, Hôpital Saint Vincent de Paul-Paris
www.sfip-radiopediatrie.org

25- Foxcroft.L.M, Evans.E.B, Hirst.C et Hicks.B.J
Presentation and diagnosis of adolescent breast disease
Breast 2001, 10: 399-404

26- Greenberg. R, Skornick. Yet Kaplan. O
Management of breast fibrodenoma
J Gen Intern Med 1998, 13: 640- 645

27- Gunhan - Bilgen. I, Bozkay. H, Ustun. EE et al
Male brest disease: clinical, mammographyic and ultrasonographic features
Eur J Radiol 2002, 43: 246-255

28- Hein.K, Dell.R et Cohen.M.I
Self-detection of a breast mass in adolescent females
J Adolesc Health Care 1982, 3:15-17

29- Imamoglu.M, Cay. A, Reis. A et al
Bloody nipples discharge in children: possible etiologies and selection of appropriate therapy
Pediatr Surg Int 2006, 22 :158-163

30- lacave.B
Pathologies mammaires chirurgicales chez l'enfant
Thèse de médecine, Strasbourg, 1990, n° 150

31- Larriuz-Serrano.MC, Perez-Cardona. CM et Bourdony. CJ
Natural history and incidence of premature thelarche in Puerto Rican girls aged 6 months to 8 years diagnosted betwenn 1990 and 1995
P R Health Sci J 2001, 20: 13-8

32- Lawrence.S.E, Faught. K.A, Vethamuth. J et al
Beneficial effects of Raloxifene and Tamoxifen in the treatment of pubertal gynecomastia
J Pediatr 2004, 145: 71- 6

33- Merlob. P
Congenital malformation and developmental changes of the breast: a neonatological view
J Pediatr Endocrineol Metabo 2003, 16: 471

34- Midyett.L.K, Moore.WV et Jacobson.J.D
Are pubertal changes in girl before age 8 benign?
Pediatrics 2003, 111: 47-51

35-Morrow M, Wong S et Vental
The evaluation of breast masses in women younger than forty years of age
Surgery 1998, 124: 634-640

36- Murphy.J.J, Morzaria.S, Gow.K.W et Magee.J.F
Breast cancer in a 6 year old child
J Pediatr Surg 2000, 35: 765-767

37- Neinstein.L.S, Atkinson.J et Diament.M
Prevalence and longitudinal study of breast masses in adolescent
J Adolesc Health 1993, 13: 277-281

38- Neinstein. L .S
Breast disease in adolescent and young women
Pediatr Clin North Am 1999, 46: 607-609

39- Noh.W.C, Paik. N.S, Cho.K.J et al
Brest mass in a 3 year old girl: differentiation of secretory carcinoma versus abnormal thelarche by fine needle aspiration biopsy.
Surgery 2005, 137: 109-10

40- Osler.D.C
Management of pubertal gynecomastia
J Pediatr 1977, 91: 856-7

41- Poli-Mérol.M.L, Souchon.P.F, Lawane.M et al
Pathologie mammaire de l'enfant
EMC- Pédiatrie 2005, 2: 187-195

42- **Remadi.S, Ismail.A, Karpuz.V et al**
Fibroadénome cellulaire du sein
Ann Patho, 1994, 14:392-397

43-**Rogers. DA, Lobe. TE, Raoe. TE et al**
Breast malignancy in children
J Pediatr Surg 1994, 29: 4851

44- **Shinzo.K, Mineo.w, Tadaaki.S et al**
Mammary duct ectasia in children presnentig bloody nipple discharge: a case in a pubertal girl
J Pediatr Surg 2001, 36(6)

45- **Siegal. A, Kaufman. Z et Sieagl.G**
Breast masses in adolescent females
J Surg Oncol 1992, 51:169-73

46- **Stone A.M, Shenker I.R et McCarthy.K**
Adolescent breast masses
Am J Surg 1977,134: 275- 277

47- **Stricker.T, Navratil. F, Forester.I et al**
Nonpuerperal mastitis in adolescents
J Pediatr 2006, 148:278-81

48- **Sultan.CH, Sampario. D, Medeiros.P et al**
Précocités sexuelles: formes cliniques
Service d'Endocrinologie Gynécologie Pédiatrique, Service de Pédiatrie CHU Montpellier
www.gyneweb.fr

49- **Sultan.C, Paris.F, Jeandel.C et al**
Expression clinique des précocités pubertaires chez la fille
Gynécol Obstet Fertil, 2005, 33 : 197-207

50- **Sultan.C, Paris.F, Jeandel.C et Lumbroso.S**
Puberté précoce périphérique par autonomie gonadique
Arch Pédiatr 2OO2, 9:234-6

51- **Stehr. KG, Lebeau.A, Stehr.M et Grantzow.R**
Fibroadenoma of the breast in an 11 year-old girl
Eur J Pediatr Surg 2004, 14: 56-9

52- **Stetler.H, Martin.E, Plotkin.S et Kartz.M**
Neonatal mastitis due to Escherichia coli
J Pediatr 1970, 76: 611

53- Szehr, Lebeau.A, Sther.M et al
Fibroadenoma of the breast in an 11 year-old girl
Eur J Pediatr Surg 2004, 14:56-59

54- Szanto. J, Andras.C, Tsakiris.J et al
Secretory breast cancer in a 7.5 year-old boy
Breast 2004, 13: 439-442

55- Traggiai.C et Staphone.R
Disorders of pubertal development
Best Pract Res Clin Obstet Gynaecol 2003, 17: 41-56

56-Welch.S.T, Babcock.D.S et Ballard.E.T
Sonography of pediatric male breast masses: gynecomastia and beyond
Pediatr Radiol 2004, 34: 952-957

57-West.K.W, Rescorla.F.J, Scherer.L.R et Grosfeld.J.l
Diagnosis and treatment of symptomatic breast masses in the pediatric population
J Pediatr Surg 1995, 30:182-187

58-Wilson.I.B
Adolescent breast masses in Nigerian igbos
Am J Surg 1979, 137: 367-368

Rapport-Gratuit.com