PLAN

Introduction……

Patients et Méthodes…….. 9

I. Recrutements des malades…….. 10

II. Méthodologie de travail…….. 10

III. Eléments de diagnostic…….. 10

1-Interrogatoire…… 10

2-Examen clinique…… 10

3-Examens radiologiques……... 11

4-Examen histopathologique…….…... 11

VI.Traitement…….. 11

V. Evolution…….. 11

Résultats…….. 12

I. Données épidémiologiques…….. 13

1-Fréquence…… 13

2-Age…… 13

3-Sexe…… 14

4-Origine Géographique…….. 14

5-Antécédents…… 15

6-Niveau socio-économique…….. 16

II. Données cliniques…….. 16

1-Délai de consultation…… 16

2-Motif de consultation…… 17

3-Signes cliniques…… 18

III. Données para cliniques…….. 20

1-La tomodensitométrie cérébrale…… 20

2-Imagerie par résonance magnétique cérébrale. …… 21

3-Autres examens radiologiques …… 21

4- Examens biologiques…….. 22

IV. **Traitement :** 22

1-Traitement médical. 22

2-Traitement chirurgical. 23

2-1 Dérivation du liquide céphalorachidien. 23

2-2 Chirurgie d'exérèse tumorale. 23

a-Voie d'abord 23

b-types d'exérèse. 24

c-Rééducation. 24

d-Résultats anatomopathologiques..... 24

e-Radiothérapie et chimiothérapie..... 28

V. **Résultats thérapeutiques.** 28

1-Suites opératoires. 28

2-Evolution. 29

2-1 Evolution à court terme. 29

2-2 Evolution a long terme. 30

Iconographies..... 32

Discussion. 60

I. **Epidémiologie.** 61

1- Incidence. 61

2-Répartition selon l'âge. 62

3-Répartition selon le sexe. 62

4-Répartition selon la topographie et le type histologique. 63

5-Facteurs de risques. 65

II. **Physiopathologie de la croissance tumorale.** 66

1-Mode de croissance tumorale. 66

2-Conséquences intracrâniennes. 67

2-1 Modification de la barrière hématoencéphalique. 67

2-2 Œdème cérébral. 68

2-3 Hypertension intracrânienne. 69

2-4 Engagement cérébral. 70

IV. Facteurs de risques et syndromes familiaux. .....

1- Tumeurs cérébrales familiales. 71

2- Tumeurs des phacomatoses. 71

3- Tumeurs congénitales. 72

IV. Classifications et grading des tumeurs cérébrales. 72

1- Classification topographique. 72

2- Classification histologique. 73

3-Tumeurs neuroépithéliales : problèmes de classification histologique et du grading... 76

V. Les signes cliniques. 79

1- Hypertension intracrânienne. 79

1-1 Céphalées. 79

1-2 Troubles visuels. 80

1-3 Troubles de conscience. 80

2- Crise d'épilepsie. 80

3- Manifestations déficitaires focales. 81

4- Syndrome cérébelleux. 81

5- Signes ophtalmologiques. 81

6- Atteintes des nerfs crâniens. 82

7- Signes endocriniens. 82

VI. Examens para cliniques. 84

1- La tomodensitométrie cérébrale. 84

2- Imagerie par résonance magnétique cérébrale. 89

3- Imagerie fonctionnelle. 96

3-1 IRM fonctionnelle. 96

3-2 IRM de diffusion. 98

4- Imagerie métabolique. 100

4-1. Résonance magnétique spectroscopique. 100

4-2. Scintigraphie cérébrale. 102

4-3. Tomographie par émission de positrons. 103

5- Angiographie cérébrale. 103

6- Electroencéphalogramme. 104

7- Etude anatomopathologique. 105

7-1. Analyse des principaux types histologiques. 105

7-2. Etude immunohistochimique. 116

VII.Traitement. 117

1- Traitement et consultation anesthésique. 117

1-1 L'évaluation préopératoire. 117

1-2 Prise en charge médicale préopératoire. 118

2- La chirurgie. 121

2-1. Principales voies d'abord chirurgicales. 121

2-2. Traitement de l'hydrocéphalie. 126

2-3. Exérèse tumorale. 127

2-4. Biopsie stéréotaxique. 131

2-5. Neuroendoscopie. 132

2-6. Surveillance postopératoire. 133

2-7. Complications postopératoire. 133

Radiothérapie des tumeurs cérébrales. 135

3-1. Principes généraux. 136

3-2. Indication de la radiothérapie. 138

3-3. Résultats de la radiothérapie. 139

3-4. Complications de la radiothérapie. 140

3-5. Radio chirurgie des tumeurs cérébrales. 141

4-Chimiothérapie. 144

5- Immunothérapie. 147

6- Autres méthodes thérapeutiques d'avenir. 148

6-1 Thérapie photo dynamique et photo illumination. 148

6-2. Thérapie génique. 149

VIII. Les facteurs pronostiques. 152

I X .Contraintes et séquelles. 153

1- Diminuer les effets secondaires des traitements antinéoplasiques..... 153

2- Evaluer les déficits..... 155

Conclusion. 166

Résumés

Bibliographie

INTRODUCTION

Rapport-Gratuit.com

Les tumeurs cérébrales représentent une pathologie fréquente en pratique neurochirurgicale courante.

Elles sont classées en fonction de leurs topographie ou leurs types histologiques et forment un groupe hétérogène de pronostic et d'évolution variable.

La révolution de l'imagerie du système nerveux central a modifié les modalités thérapeutiques aussi bien chirurgicales que les traitements adjuvants, notamment la radiothérapie et la chimiothérapie, contribuant ainsi à l'amélioration de la prise en charge.

Malgré les progrès thérapeutiques réalisés ces dernières années, le pronostic reste encore réservé avec parfois des séquelles lourdes pour certaines formes de tumeurs cérébrales.

Le but de ce travail est de rapporter l'expérience du service de Neurochirurgie du CHU Mohammed VI dans la prise en charge des tumeurs cérébrales.

PATIENTS

&

METHODES

Rapport-gratuit.com
LE NUMERO 1 MONDIAL DU MÉMOIRES

I- Recrutements des Malades :

Sur une période de 5 ans, s'étendant d'octobre 2001 à septembre 2006, 340 cas de tumeurs cérébrales ont été recrutés et opérés au service de Neurochirurgie du CHU MOHAMMED VI à MARRAKECH.

II-Méthodologie du travail :

Notre travail est une étude rétrospective d'une série consécutive de 340 cas de tumeurs cérébrales. Différents paramètres ont été exploités à partir des dossiers médicaux des services de Neurochirurgie, d'Anatomopathologie et d'Oncologie du CHU MOHAMMED VI à MARRAKECH.

Une fiche d'exploitation préétablie réalisée à cet effet a permis le recueil des données épidémiologiques, cliniques, para cliniques, thérapeutiques et évolutives.

III-Eléments du diagnostic :

1- Interrogatoire :

L'interrogatoire a permis un recueil anamnestique des données permettant l'orientation diagnostique vers une tumeur cérébrale.

Les éléments suivants ont été mentionnés :

-la date, le motif et le délai de consultation.

-la présence de signes fonctionnels notamment les céphalées, la baisse de l'acuité visuelle,

les vomissements et les crises comitiales.

2- Examen clinique :

L'examen neurologique complété par un examen général a visé l'appréciation de L'état de conscience, la motricité, la sensibilité, les ROT, l'étude des paires crâniens et l'étude des fonctions supérieurs.

3- Examen radiologique :

Presque la totalité des patients ont eu initialement une TDM crâniocérébrale sans et avec injection de produit de contraste.

Cette dernière a précisé le siège de la tumeur sus ou sous tentorielle, sa densité, sa taille, l'existence ou non de calcification, la présence d'hydrocéphalie et d'œdème péri-lesionelle, le retentissement de la tumeur sur les structures nerveuses avoisinantes.

Certains de nos malades ont pu bénéficier d'une IRM cérébrale d'emblée ou secondairement.

4- Examen histologique:

Cet examen a été réalisé chez tous les patients, sur des pièces d'exérèses chirurgicales ou sur des biopsies chirurgicales.

IV. TRAITEMENT:

Le protocole thérapeutique adopté a consisté en une chirurgie d'exérèse lorsque la tumeur est accessible suivie ou non d'une radiothérapie et/ ou d'une chimiothérapie.

Une dérivation du LCR pour les hydrocéphalies a été réalisée chez certains patients d'emblée ou secondairement.

V. EVOLUTION:

Le suivi médical a visé :

-La recherche de complications postopératoire.

-Un examen clinique lors de chaque consultation de contrôle à la recherche de complications.

-Une TDM a été réalisée pour évaluer l'efficacité du traitement reçu et aussi pour dépister une éventuelle récidive ou reprise évolutive.

RESULTATS

I-Données épidémiologiques :

1-Fréquence :

340 cas de tumeurs cérébrales ont été prise en charge dans le service de Neurochirurgie du CHU MOHAMMED VI de MARRAKECH durant une période de 5ans (d'octobre 2001 au septembre 2006), soit 4,25 % des patients hospitalisés au service durant la même période.

2- Age :

L'âge moyen de nos patients était de 42 ans avec des extrêmes allant de 2 ans à 80 ans, la tranche d'âge 41- 50 ans a été la plus touchée : (Tableau 1 et Figure 1)

Tableau 1 : Répartition des malades selon les tranches d'âge.

Age	Nombre de cas	Pourcentage
0-15	86	25,29
15-30	22	06,47
31-40	52	15,29
41-50	96	28,23
51-60	48	14,11
61-70	30	08,82
>70	6	1,76

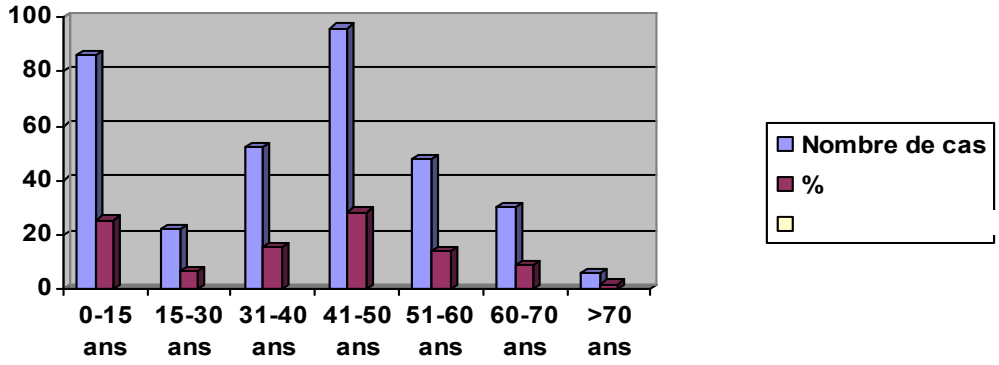

Figure 1 : Répartition selon l'âge

3- Le Sexe :

Dans notre série de 340 cas, nous avons noté une prédominance masculine avec 200 hommes (58,82%) et 140 femmes (41,76%), soit un sexe-ratio de 1,42. (Figure 2)

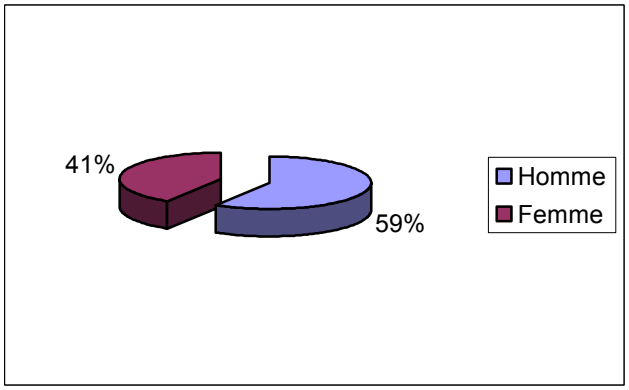

Figure 2 : Répartition selon le sexe.

4- Origine géographique :

Tous les patients de cette série sont venus du sud du Maroc, et La plupart résident à la ville de MARRAKECH et ses régions. (Tableau 2)

Tableau2 : Répartition géographique des patients

Ville	Nombre de cas
Marrakech	237cas
Safi	23cas
Ouarzazate	17cas
Agadir	15cas
kalaa magona	09cas
Za goura	08cas
El kalaa sragharna	07cas
Chichawa	06cas
Taroudant	05cas
Essaouira	03cas
Béni mellal	03cas
Errachidia	02cas
Tinghir	02cas
Sidi ayad	02cas
Settat	01cas

5- Antécédents :

La majorité des patients (292 cas) n'avait pas d'antécédents personnels ni familiaux de tumeurs cérébrales. Dans notre série, on n'a pas noté d'antécédent d'irradiation cérébrale.

Les 48 patients restants soit 14,11% avaient des antécédents différents :

13cas : Une hypertension artérielle sous traitement.

10cas : Suivie pour diabète.

1cas : Néo du cavum traiter par radiothérapie et chimiothérapie.

1cas : Opéré pour épondymome de la queue de cheval.

2cas : Suivie pour nodules thyroïdiens et traiter par des hormones thyroïdiennes.

1cas : Antécédent AVC ischémique

1cas : Antécédent d'hydronéphrose.

1cas : Antécédent de traumatisme crânien.

15cas : Tabagisme actif.

1cas : Femme enceinte au 7 mois.

1cas : Allergie à la pénicilline

1cas : Antécédent de cancer colique chez le frère.

6- Niveau socio-économique :

Tous les malades avaient un niveau socio-économique bas sans aucune prise en charge par un organisme de sécurité sociale.

II. Données cliniques :

1-Délai de consultation :

Il est défini par le délai écoulé entre le premier signe clinique et le diagnostic.La plupart de nos malades ont consulté dans un délai compris entre 3et 6 mois (Tableau3et Figure 3).

Tableau 3 : Délai de consultation

Délai de consultation	Nombre de cas	%
<3mois	104	30,58
3-6 mois	127	37,35
6-9 mois	55	16,17
>12mois	36	10,58
9-12mois	18	5,29

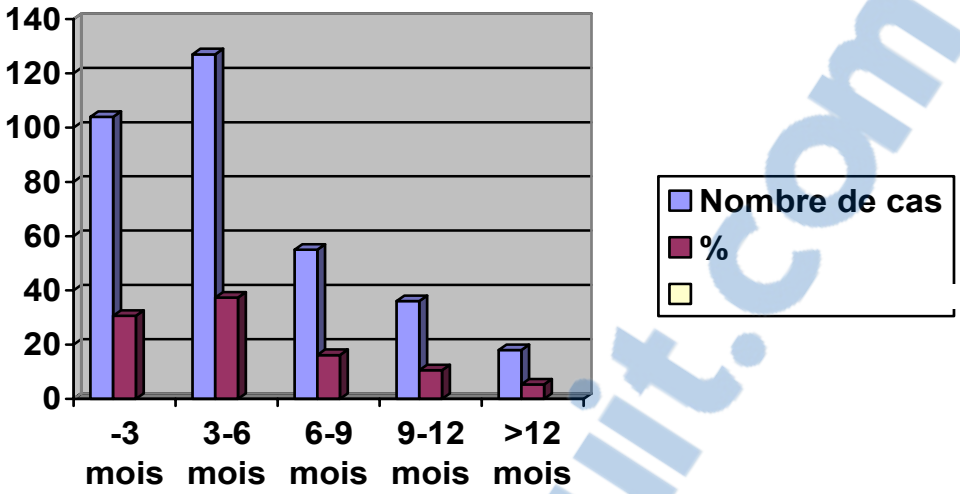

Figure 3 : Délai de consultation

2- Motif de consultation :

Le symptôme clinique le plus fréquent était les céphalées accompagnées ou non de vomissements chez 235 cas (69,11%), suivie de troubles visuels chez 106 cas (31,17%).

D'autres signes ont été rapportés :

- L'altération de l'état général dans 25 cas (7,35%).
- Les vertiges dans 20 cas (5,88%).
- Les troubles sphinctériens, à type de fuite urinaire dans 5 cas (1,47%).
- Des douleurs cervicales dans 6 cas (1,76%).
- Une Tuméfaction pariétale gauche chez1 cas (0,29%)
- Une Tuméfaction pariétale droite dans 1 cas (0,29%)
- Une Tuméfaction pariéto-occipito-frontale chez 1 cas (0,29%)
- Une Tuméfaction frontale dans 1 cas (0,29%)

3- Signes cliniques :

3-1 –Syndrome d'hypertension intra crânienne :

Il a été retrouvé chez la majorité des patients 269 cas soit 79,11%, fait de céphalées subaiguës matinales, d'aggravation progressive, résistantes aux traitements antalgiques habituels et accompagnées ou non par des vomissements faciles en jet dans 69,11% des

Rapport-Gratuit.com

cas, et /ou de troubles visuels allant de la baisse de l'acuité visuelle jusqu'à la cécité dans 31,17% des cas.

3-2-Crises comitiales :

Quelles soient localisées ou généralisées, elles ont été notées chez 132 patients, soit 38,82% des cas.

3-3-Syndrome déficitaire :

Il a été retrouvé chez 204 cas de nos patients, soit 60% des cas.

3-4-Troubles de la conscience :

Dans notre série, ils ont été retrouvés chez 54 malades soit 15,88% des cas.

3-5-Syndrome cérébelleux :

Statique, kinétique ou mixte, il a été constaté chez 56 cas de nos patients soit 16,47%.

3-6-Exophtalmie :

C'est un signe observé chez 6 patients soit 1,76% des cas, de caractère unilatéral, non battante et non axile chez 4 patients, traduisant une localisation intraorbitaire de la tumeur et unilatérale, battante chez deux malades.

3-7-Atteinte des nerfs crâniens :

Elle a été retrouvée chez 89 cas soit 26,17 % (tableau 4).

3-8-Syndrome frontal :

Il a été noté chez 41 cas de nos patients soit 12,05%.

3-9- Signes endocriniens :

Ils sont retrouvés chez 8 de nos malades soit 2,35% à type de :

- Aménorrhée ; galactorrhée dans 4 cas.
- Acromégalie dans 3 cas.
- Retard statural dans un seul cas.

Traduisant un processus sellaire et suprasellaire dans 7 cas et une tumeur pinéale dans un seul cas.

3-10-Le fond d'œil :

Il a montré un œdème papillaire chez 31 cas soit 9,11% (bilatéral chez 21 cas et unilatéral chez 10 cas) et une atrophie optique bilatérale chez 17 cas soit 5%. (Figure 4)

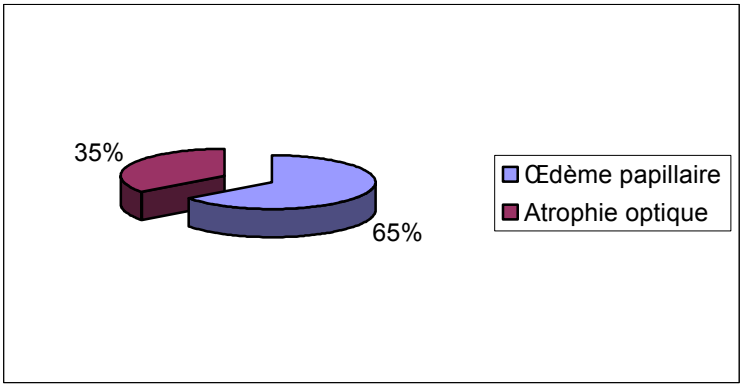

Figure 4 : Résultat du fond d'œil.

Le tableau suivant résume les principaux signes cliniques rencontrés chez les patients de notre série d'étude. (Tableau 4)

Rapport-gratuit.com
LE NUMERO 1 MONDIAL DU MÉMOIRES

Tableau 4 : Répartition des signes cliniques

Signes cliniques	Nombre de cas	Pourcentage %
-HIC	269	79,11
-Crises comitiales	132	38,82
-Sd.déficitaire	204	60
-Troubles de la conscience	54	15,88
-Sd .cérébelleux.	56	16,47
-Sd.frontal	41	12,05
-Trouble de la marche.	163	47,94
-Hypertonie.	47	13,82
-Hypotonie	20	5,88
-ROT : -diminué	56	16,47
-vifs	39	11,47
-Romberg positif	27	7,94
-Atteinte des nerfs crâniens :	89	26,17
II :	14	4,11
III :	11	3,23
V :	1	0,29
VI :	34	10
VII :	18	5,29
VIII :	9	2,64
IX :	1	0,29
X :	1	0,29
-Exophtalmie :	6	1,76
-Signes endocriniens	8	2,35

III. Données para cliniques :

1-Tomodensitométrie cérébrale :

L'examen scannographique a été réalisé chez 320 cas, soit 94,11%. IL a permis de mettre en évidence le processus lésionnel et de préciser son siége :

-Sus-tentoriel chez 220 patients soit 64,70% des cas.

-Sous-tentoriel chez 100 patients soit 29,41% des cas.

-Chez l'adulte le siége a été sus tentoriel dans 87% et sous tentoriel dans 13% des cas.

- Chez l'enfant le siége a été sus tentoriel dans 33% et sous tentoriel dans 67% des cas.

D'autres signes tomodensitométriques associés ont été retrouvés :

-Hydrocéphalie :	73cas	21,47%
-Oedème cérébral :	145cas	42,64%
-Effet de masse :	91cas	26,76%
- Calcification :	80cas	23,52%
-Lyse osseuse :	10 cas	2,94%
-Engagement sous falcoriel :	13 cas	3,82%

2-Imagerie par résonance magnétique cérébrale (IRM) :

L'IRM n'a été réalisé que chez 52 cas de notre série, soit 15,29% des cas, d'emblée chez 20 patients et secondairement chez 32 patients après une TDM cérébrale.

L'IRM a montré une localisation sus tentoriel de tumeurs cérébrales dans 20 cas et une localisation sous tentoriel chez 32 cas.

3- Autres examens radiologiques

3-1 Radiographie du thorax :

Tous nos patients ont bénéficié d'une radiographie du thorax. Cet examen a montré chez 5 malades des opacités arrondies disséminées aux deux champs pulmonaires, faisant suspecter des néo pulmonaires.

3-2 TDM thoracique :

Elle a été pratiquée chez les 5 malades qui présentaient des opacités pulmonaires suspectes de malignité.

3-3 Echographie abdomino-pelvienne :

Elle a été pratiquée chez 26 patients soit 7,64% des cas et s'est avérée anormale chez une seule patiente qui présentait des métastases cérébrales et pulmonaires, en objectivant une urétérohydronéphrose bilatérale avec diminution de l'index cortical.

3-4 Echographie thyroïdienne :

Dans notre série elle a été pratiquée chez 4 malades présentant des lésions cérébrales d'allure métastatiques ou elle a montré des nodules thyroïdiens hétérogènes, fermes, non adhérents au plan profond chez 2 de nous patients.

4- Examens biologiques :

4-1 Marqueurs tumoraux et bilan hormonal :

Le bêtaHCG et l'alpha feotoprotiène ont été demandés chez un patient présentant une tumeur de la région pinéale dont le résultat était négatif.

Chez les 12 malades présentant un adénome hypophysaire un dosage de la prolactinémie, TSH, FSH, LH, et ACTH a été demandé. Ce bilan a été perturbé chez 4 patients avec une hyperprolactinémie et une augmentation du TSH.

4-2 Bilan préopératoire :

Tous nos patients ont bénéficié d'un bilan préopératoire qui a compris :

- Un groupage sanguin.
- Un bilan d'hémostase.
- Un bilan hydroéléctrolitique.
- Une numération formule sanguine.
- Un ECG chez 200 patients.

IV- TRAITEMENT:

1- Traitement médical :

Il a été à base de :

- Traitement antalgique, corticothérapie en cas d'œdème cérébral.
- Traitement antiépileptique chez 132 patients présentant une comitialité.

2- Traitement chirurgical:

2-1 Dérivation du LCR :

34 de nos patients (10%) ont bénéficié d'une dérivation ventriculo-péritonéale (DVP) première. Il s'agissait de malades présentant des tumeurs de la fosse cérébrale postérieure, associées à des hydrocéphalies.

Une DVP a été pratiqué secondairement chez 5 malades présentant respectivement une tumeur de quatrième ventricule et une tumeur cérébral sus-tentoriel et ceci devant la persistance de l'hydrocéphalie après le geste d'exérèse tumorale.

2-2 Chirurgie d'exérèse tumorale :

a. Voie d'abord :

Elle est variable selon le siége et l'extension de la tumeur, dans notre série plusieurs volets ont été utilisés :

Abord fronto-temporal.	57 cas, soit	16,76%
Abord frontal.	29 cas, soit	8,52%
Abord fronto-pariétal.	29 cas, soit	8,52%
Abord ptérional.	19 cas, soit	5,58%
Abord pariétal.	23 cas, soit	6,76%
Abord fronto-pariéto-temporal.	42 cas, soit	12,35%
Abord occipito-pariéto-temporal.	13 cas, soit	3,82%
Abord occipito-cervical-médian.	101 cas, soit	29,70%
Abord transphénoidale	6cas, soit	1,76%
Abord fronto-ptérional.	3 cas, soit	0,88%
Abord temporo-pariétal.	14 cas, soit	4,11%
Abord occipito-cervical latéral.	1 cas, soit	0,29%
Abord rétro auriculaire.	3cas, soit	0,88%

b. Type d'exérèse

L'exérèse était macroscopiquement totale chez 290 patients soit 85,29% des cas et partielle chez 21 malades soit 6,17 % des cas.

Le geste chirurgical a consisté en une simple biopsie chez 29 patients soit 8,52% des cas en raison du siége profond de la tumeur.

- A ciel ouvert chez 17 malades.
- A main levé par le trocart de SEDAN chez 12 autres.

c .Rééducation :

Dans notre étude, tous les malades présentant un déficit neurologique pré ou postopératoire ont bénéficié d'une rééducation qui a commencé au sein du service.

d. Résultats anatomopathologiques :

Selon la classification de l'OMS qui est adoptée dans le service de Neurochirurgie, a noté que le type histologique le plus fréquemment retrouvé était le méningiome chez 78 des malades soit 22.94% des cas, suivi du glioblastome chez 62 des patients soit 18.23% des cas, les astrocytomes chez 46 cas soit 13,52% des malades et les métastases cérébrales chez 33 cas soit 9,70% des patients. (Tableau 5).

Tableau 5 : Le type histologique des tumeurs.

Le type histologique	Nombres de cas	Pourcentage %
Méningiome	78	22,94%
Glioblastome	62	18,23%
Astrocytome :		
➢ Grade 1	15	4,41%
➢ Grade 2	13	3,82%
➢ Grade 3	18	5,29%
Médulloblastome	33	9,70%
Ependymome	12	3,52%
Craniopharyngiome	18	5,29%
Neurocytome central	05	1,47%
Adénome hypophysaire	12	3,52%
Gliome de la voie optique.	04	1,17%
Cavernome	03	0,88%
Gliosarcome	01	0,29%
Gongligliome	01	0,29%
Chondrome	01	0,29%
Papillome du plexus choroïde.	01	0,29%
Séminome de la région péniale	01	0,29%
Lymphome cérébral	05	1,47%
Métastase	33	9,70%
Oligodendrogliome anaplasique	06	1,76%
Hémangioblastome	05	1,47%
Hémangioendothélium épitheloide	01	0 ,29%
Kyste de la poche de Rathke	01	0,29%
Kyste arachnoïde	02	0,58%
Kyste dermoide	04	1,17%
Neurinome de l'acoustique	05	1,47%

Concernant les 33 cas de métastases cérébrales on note :

- 4 Métastases d'un adénocarcinome moyennement différencié (prostate où tube digestif).
- 10 Carcinomes bien différenciés d'origine métastatique probable (poumon ou ORL).
- 4 Métastases d'un carcinome peu différencié d'origine endocrinoide.
- 1 Métastase cérébrale d'un carcinome thyroïdien de type vésiculaire probable.
- 1 Métastase d'un hépatocarcinome bien différencié.

- 7 Métastases d'un adénocarcinome peu diffus et indifférencié dont l'origine primitive reste à confirmer
- 5 Métastase d'un adénocarcinome tubulopapillaire dont l'origine primitive reste à déterminer.
- 1 mélanome de localisation méningé dont l'origine primitive ou secondaire doit être déterminé.
- Chez les enfants, le type histologique prédominant est le médulloblastome, suivie par les astrocytomes et les craniopharyngiomes. (Tableau 6)

Tableau 6 : Répartition des tumeurs cérébrales chez les enfants

Le type histologique	Nombres de cas
Médulloblastome.	30
Astrocytome.	17
Craniopharyngiome.	14
Ependymome.	10
Glioblastome.	09
Gliome du nerf optique.	02
Kyste dermoide.	02
Neurinome de l'acoustique.	01
Hémangioendothélium épithéloide.	01
TOTAL	**86**

Notre étude a montré chez l'adulte une prédominance des méningiomes, suivie des glioblastomes et des métastases cérébrales. (Tableau 7)

Tableau 7 : Répartition des tumeurs cérébrales chez l'adulte

Le type histologique	Nombres de cas
Méningiome	78
Glioblastome	53
Métastase cérébrale	33
Astrocytome	29
Adénome hypophysaire	12
Oligodendrogliome anaplasique	06
Hémangioblastome	05
Lymphome cérébral	05
Neurocytome central	05
Craniopharyngiome	04
Neurinome de l'acoustique	04
Médulloblastome	03
Cavernome	03
Gliome du nerf optique	02
Kyste dermoide	02
Ependymome	02
Kyste arachnoïdien	02
Papillome du plexus choroïde	01
Séminome de la région pinéale	01
Kyste de la poche de RATHKE	01
Gliosarcome	01
Gongligliome	01
Chondrome	01
TOTAL	**254**

e. Radiothérapie et chimiothérapie :

Dans notre série 179 malades soit 52,64% ont été adressés au service d'oncologie pour bénéficier d'un complément thérapeutique à base de radiothérapie seule ou associée à une chimiothérapie. 50% d'entre eux soit 89 malades ont bénéficié d'une association radiothérapie avec chimiothérapie alors que 53 patients soit 30% ont eu une radiothérapie seule.

Rapport-Gratuit.com

- ✓ 42 Astrocytomes.
- ✓ 55 Glioblastomes.
- ✓ 06 Oligodendrogliomes anaplasiques.
- ✓ 26 Médulloblastomes.
- ✓ 12 Ependymomes de V 4.
- ✓ 33 Métastases.
- ✓ 5 Lymphomes.

V – Résultats thérapeutiques:

1- Suites opératoires:

Tous les malades opérés ont bénéficié d'une antibioprophylaxie, d'un traitement anti-oedémateux et d'un traitement anticomitial, avec un séjour en réanimation au moins 24 heures en post-opératoire.

Les suites post-opératoires étaient simples chez 259 malades soit 76,17% des cas, cependant l'évolution pour les 81 patients restants soit 23,82% des cas, a été marquée par des complications, en particulier :

- Un syndrome fébrile sur méningite dans 20 cas et un abcès du cerveau repris chirurgicalement dans 4 cas.
- Un déficit neurologique moteur chez 26 malades soit 7.64 % des cas, transitoire dans 20 cas et permanent chez 6 cas.
- Un hématome post opératoire chez 14 patients soit 4,11% des cas, évacué chirurgicalement.

- Une fistule du LCR chez 6 malades soit 1,76% des cas.
- Une infection de la paroi chez 5 patients soit 1.47% des cas traitées par une antibiothérapie.
- Une complication thromboembolique chez deux malades soit 0,58% des cas.
- Un diabète insipide chez 4 patients soit 1,17% des cas.
-

2- Evolution

2-1 Evolution à court terme .

30 patients sont décédés, soit 8,82% des cas :

- 5méningites post-opératoires :

  -Méningiome de la convexité décédé à J10.

  - Glioblastome décédé à J15.

  -Glioblastome décédé à J13.

  -Glioblastome décédé à J 15.

  -Médulloblastome décédé à J10.

- Un cas de tableau de trouble de rythme inexpliqué à J1 (méningiome).
- Un cas de tableau d'embolie pulmonaire à J3 (médulloblastome).
- Par une aggravation neurologique :

  -1 Neurocytome central décédé à J6.

  -5 Médulloblastomes décédés à J3, J4, deux à J6 et J10.

  -4 Glioblastomes décédés, deux à J6 et deux à J7, J9.

  -2 Astrocytomes anaplasiques décédés à J28 et J35.

  -8 Métastases cérébrales décédés à J45, J48, J50.

  -3 Méningiomes décédés à J4.

Les causes des décès ont été dominées dans la plus part du temps par l'infection et les poussées d'œdème cérébral postopératoire.

2-2 Evolution à long terme :

a. Ostéite du volet :

Elle a été notée chez 4 de nos malades soit 1,17% :

- ✓ Méningiome opéré il y a un an.
- ✓ Méningiome opéré il y a 10 mois.
- ✓ Glioblastome opéré il y a neuf mois.
- ✓ Astrocytome grade 2 opéré il y a 10 mois

Rapport-gratuit.com
LE NUMERO 1 MONDIAL DU MÉMOIRES

Cette affection a nécessité une ablation du volet avec démarrage d'un traitement antibiotique, puis une cranioplastie par le ciment acrylique, après guérison de l'infection.

b. Récidive ou poursuite évolutive :

Nous avons noté 18 cas de récidives tumorales soit 5,29%.Le type histologique le plus retrouvé chez nos malades était l'astrocytome dans 6 cas soit 33,33% des récidives.

Le délai de récidive varie entre 6 mois et 18 mois. Ces récidives ont nécessité la reprise chirurgicale dans la majorité des cas. Le tableau 8 résume les caractéristiques des récidives tumorales.

Tableau 8 : les principales caractéristiques des récidives ou des poursuites évolutives :

Histologie	Age (ans)	Délai de récidive	Type d'exérèse
Ependymome V4	14	08 mois	Totale
Oligodendrogliome anaplasique	45	09 mois	Totale
Médulloblastome	08	12 mois	Totale
Craniopharyngiome	16	24 mois	Large
Craniopharyngiome	17	26 mois	Large
Craniopharyngiome	13	24mois	Large
Méningiome	63	09 mois	Totale
Méningiome	52	11 mois	Totale
Méningiome	46	09 mois	Totale
Glioblastome	80	09 mois	Large
Glioblastome	58	10 mois	Large
Glioblastome	62	11 mois	Large
Astrocytome grade 1	22	16 mois	Totale
Astrocytome grade 1	34	11 mois	Totale
Astrocytome grade 2	51	07 mois	Large
Astrocytome grade 2	36	10 mois	Large
Astrocytome grade2	49	09 mois	Large
Astrocytome grade 3	43	06 mois	Large

ICONOGRAPHIE

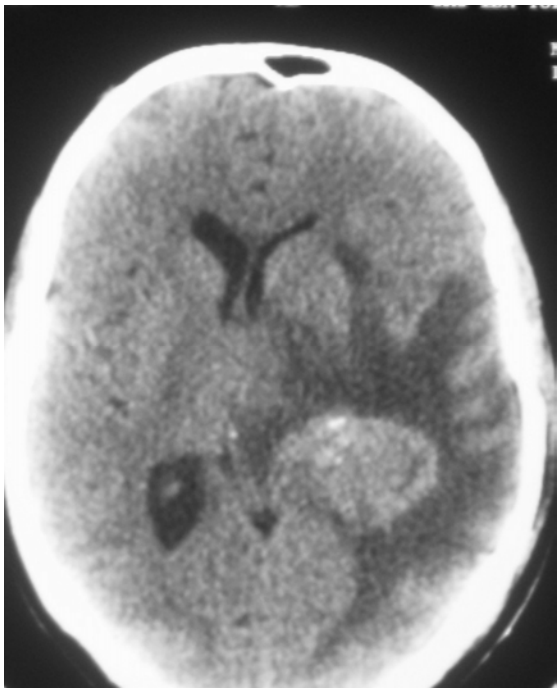
(a)

(b)

Photo 1 : TDM cérébrale en coupe axiale avant injection du produit de contraste (PDC) (a) et après injection du PDC (b) montrant un processus tumoral pariétal gauche suspectant des métastases cérébrales.

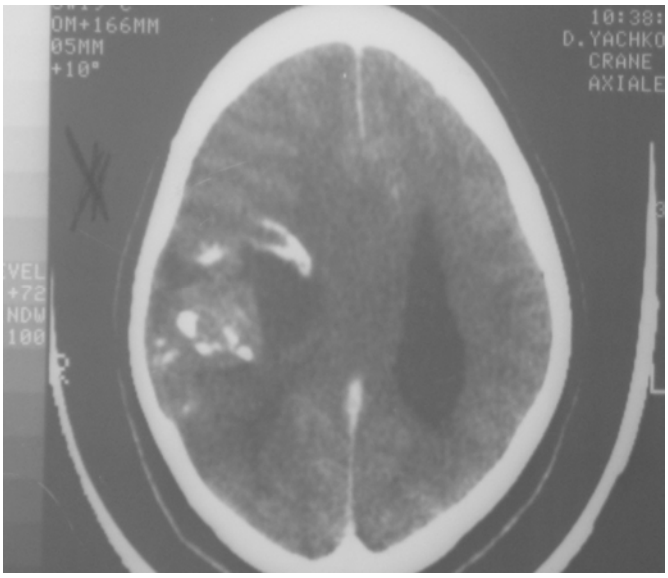

(2a)

Photo 2 : 2a-TDM cérébrale en coupe axiale après injection du PDC montrant un processus tumoral pariétal droit à triple composante kystique, charnue tissulaire et calcique évoquant un oligodendrogliome anaplasique.

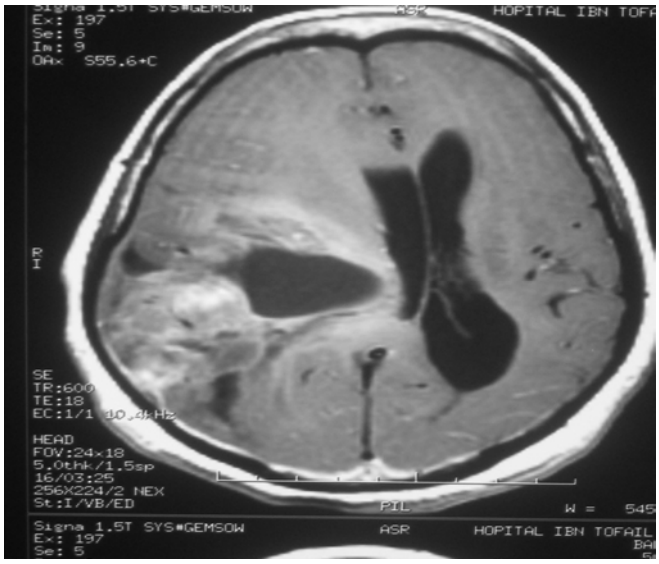

(2b)

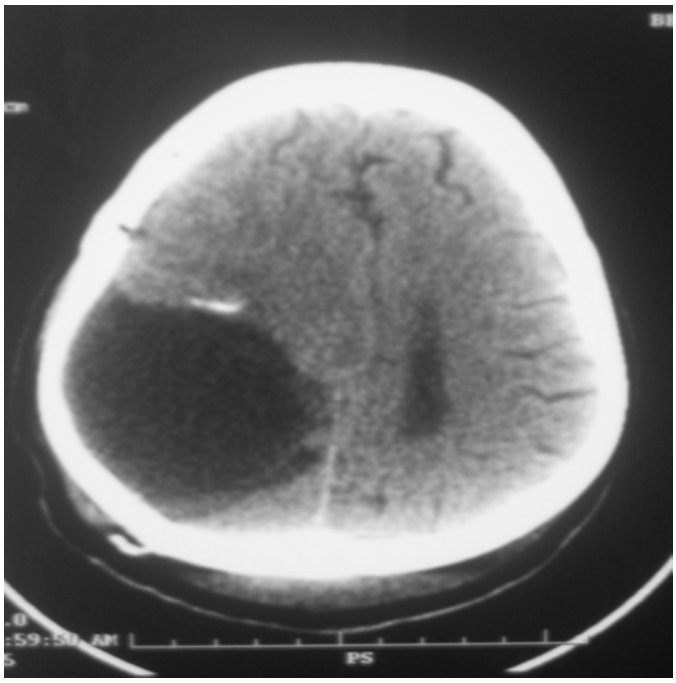

(2c)

2b- IRM cérébrale en coupe axiale après injection de Gadolinium montrant un processus pariétal droit mal limité en signal hétérogène avec effet de masse sur la ligne médiane évoquant un oligodendrogliome anaplasique.

2c- TDM de contrôle en coupe axiale après exérèse de la tumeur.

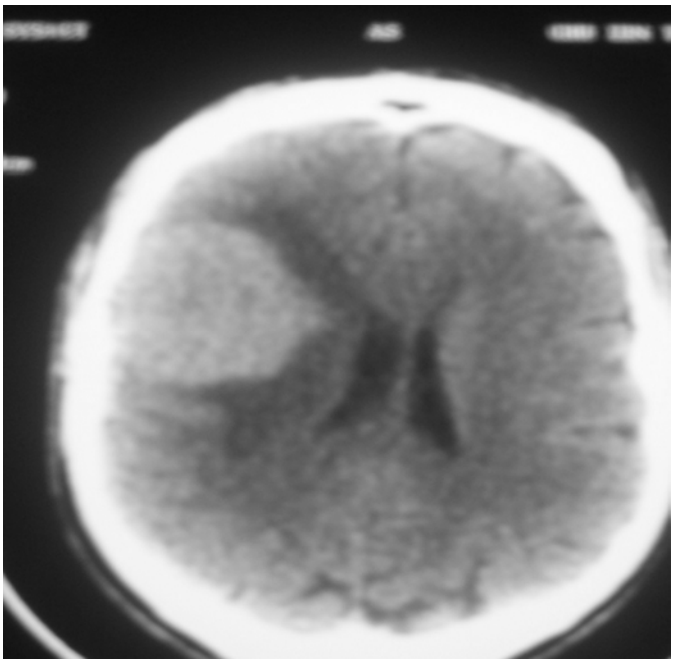

(3a)

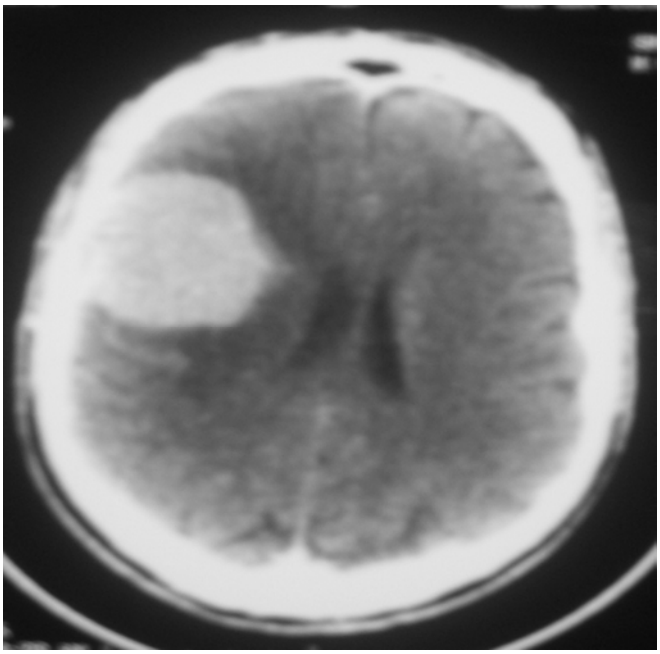

(3b)

Photo 3 : TDM cérébrale en coupe axiale avant injection du PDC (3a) et après injection du PDC (3b) montrant un méningiome de la convexité fronto-pariétale droite.

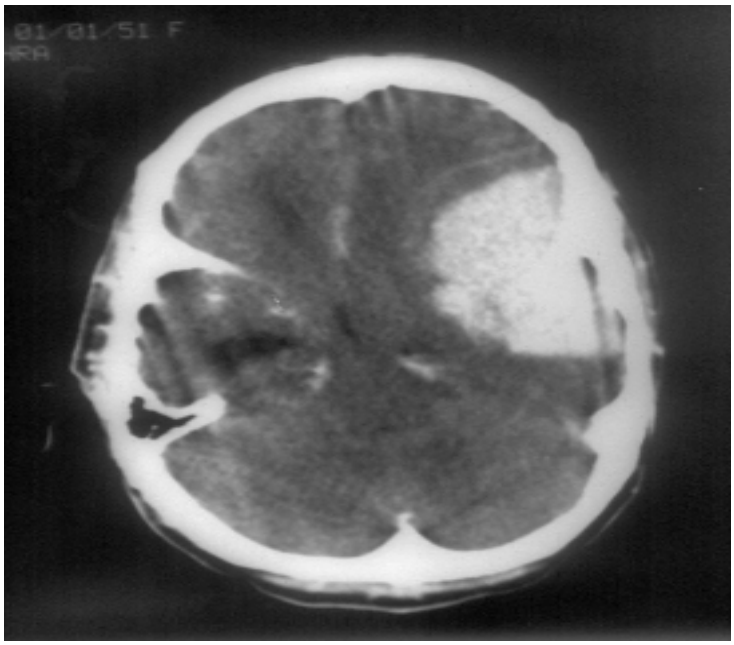

(4a)

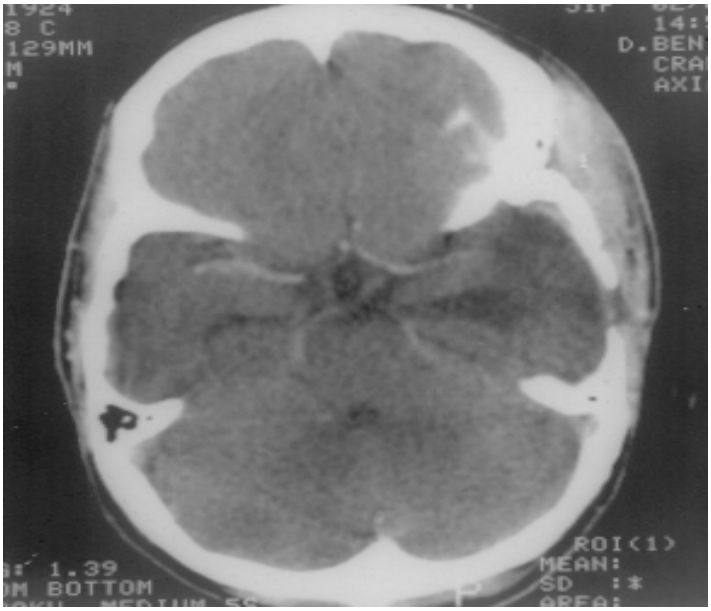

(4b)

<u>Photo 4 :</u> 4a- TDM cérébrale en coupe axiale après injection du PDC montrant un méningiome la convexité pariétale gauche avec effet de masse important sur la ligne médiane.

4b- TDM cérébrale de contrôle en coupe axiale après exérèse de la tumeur.

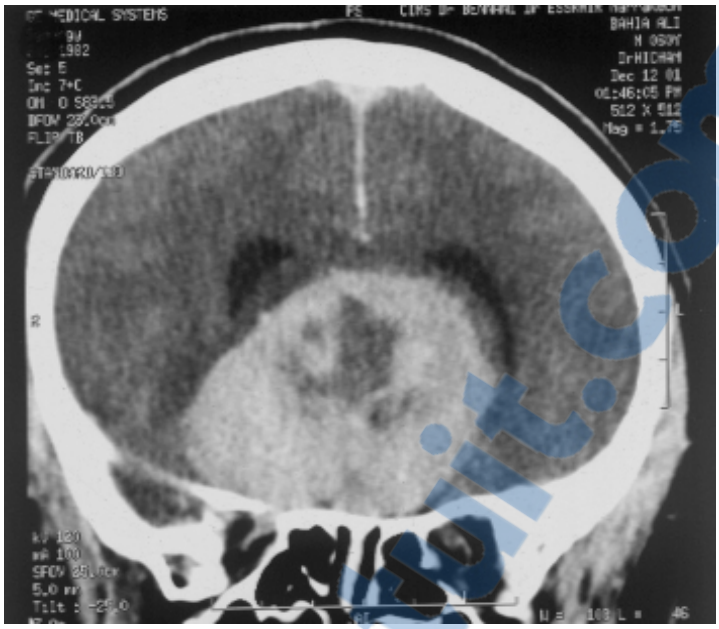

(5a)

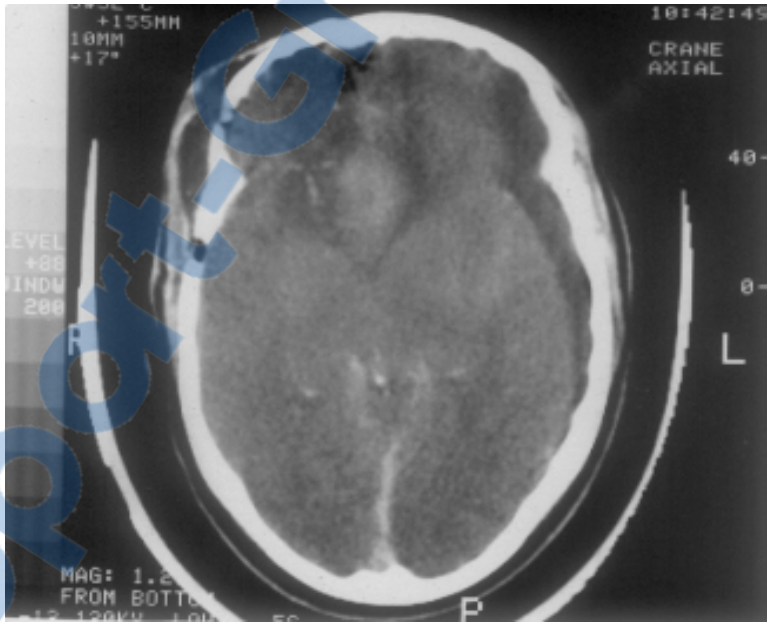

(5b)

<u>Photo 5 :</u> 5a- TDM cérébrale en coupe coronale avec injection du PDC montrant un méningiome de l'étage antérieur de la base du crâne avec œdème périlésionnel.

5b- TDM cérébrale de contrôle en coupe axiale après exérèse de la tumeur.

Rapport-Gratuit.com

(6a)

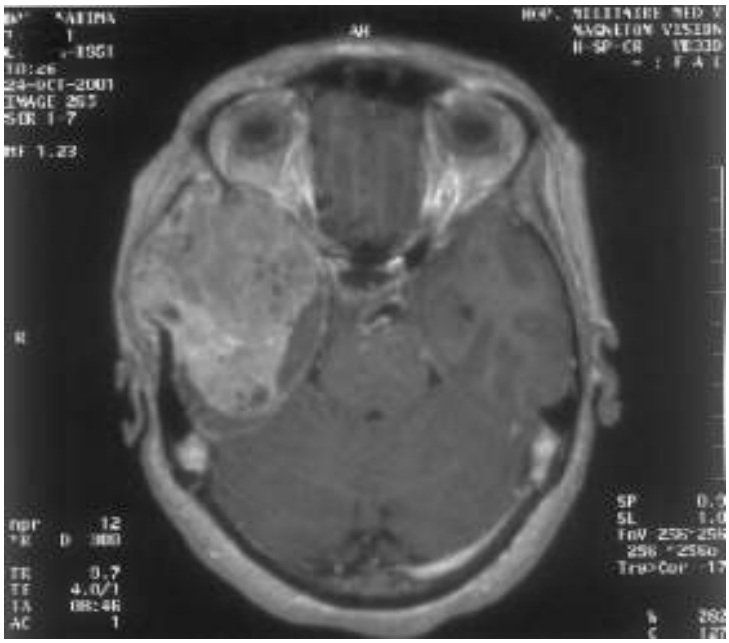

(6b)

Photo 6 : 6a- TDM cérébrale en coupe axiale sans injection du PDC montrant un Méningiome temporal droit avec envahissement du sinus caverneux.

6b- IRM cérébrale en coupe axiale pondérée T1 avec injection du Gadolinium montrant un méningiome temporal droit.

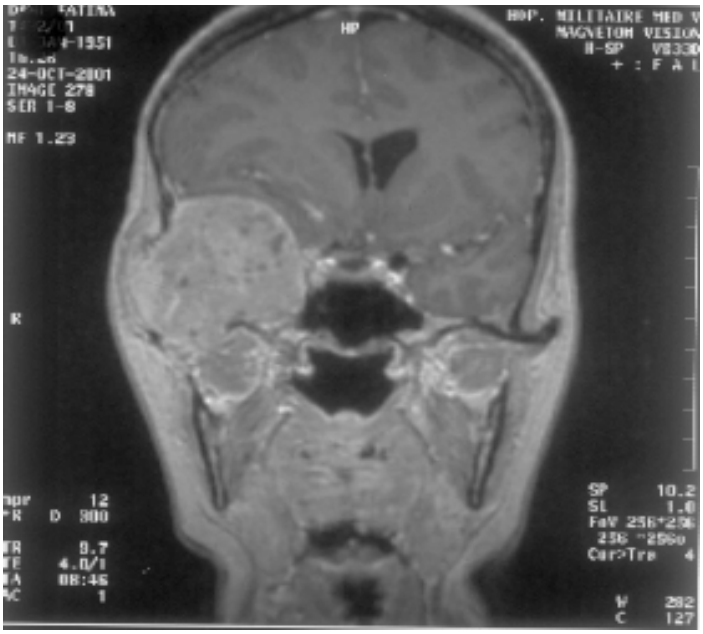

(6c)

(6d)

6c- IRM cérébrale en coupe coronale pondérée T1avec injection du Gadolinium montrant un méningiome temporal droit.

6d- TDM cérébrale de contrôle en coupe axiale avec injection du PDC après exérèse de la tumeur.

Rapport-gratuit.com
LE NUMERO 1 MONDIAL DU MÉMOIRES

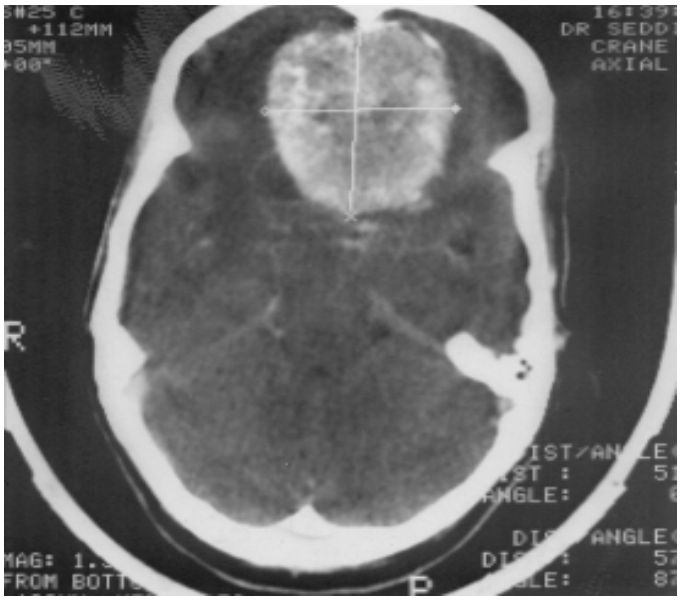

(7a)

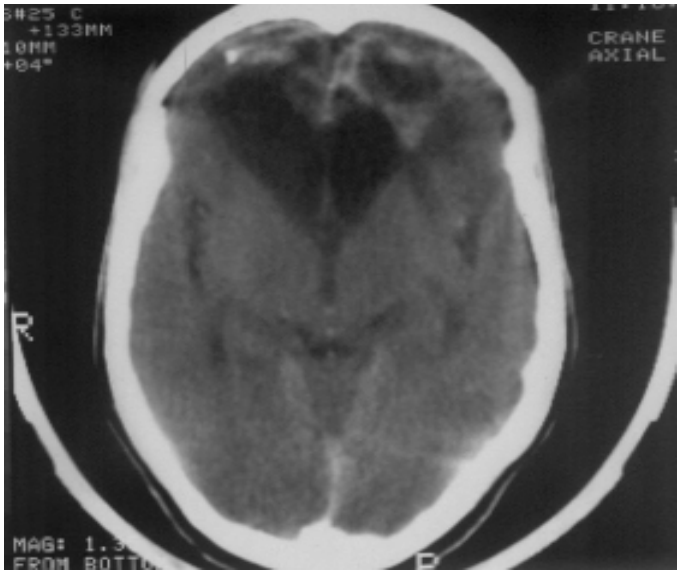

(7b)

<u>Photo 7 :</u> 7a- TDM cérébrale en coupe axiale après injection du PDC montrant un Méningiome partiellement calcifié de l'olfactif.

7b- TDM cérébral de contrôle en coupe axiale après exérèse de la tumeur.

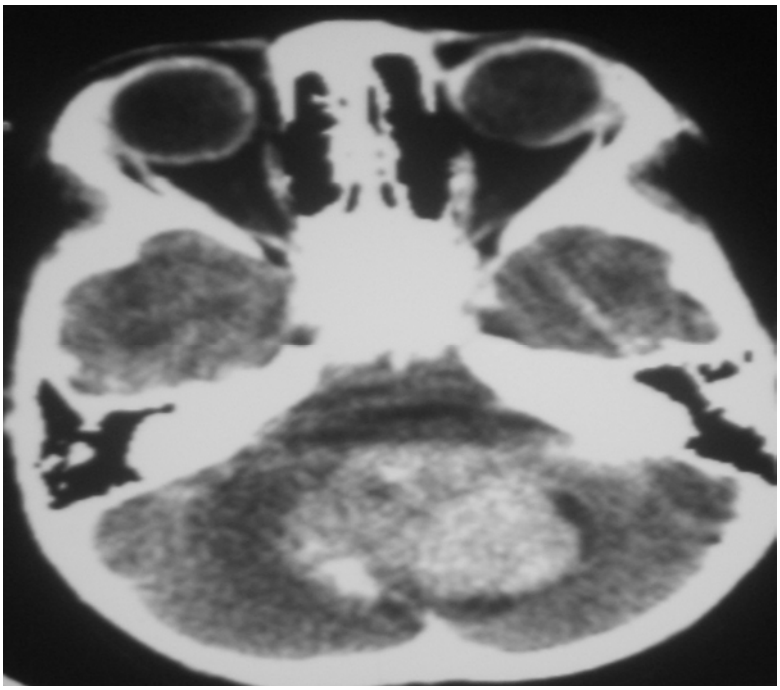

(8a)

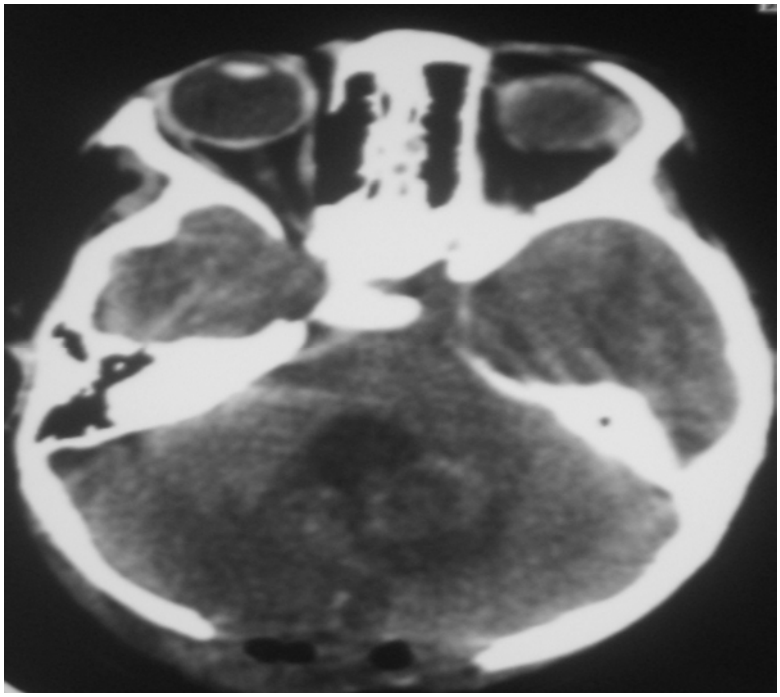

(8b)

Photo 8 : 8a- TDM cérébrale en coupe axiale après injection du PDC montrant un médulloblastome.

8b- TDM de contrôle en coupe axiale après exérèse de la tumeur.

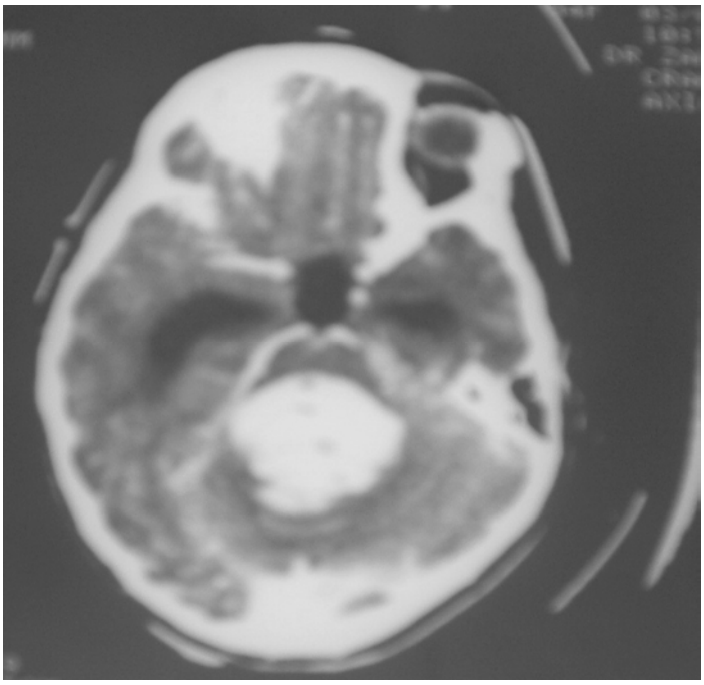

(9a)

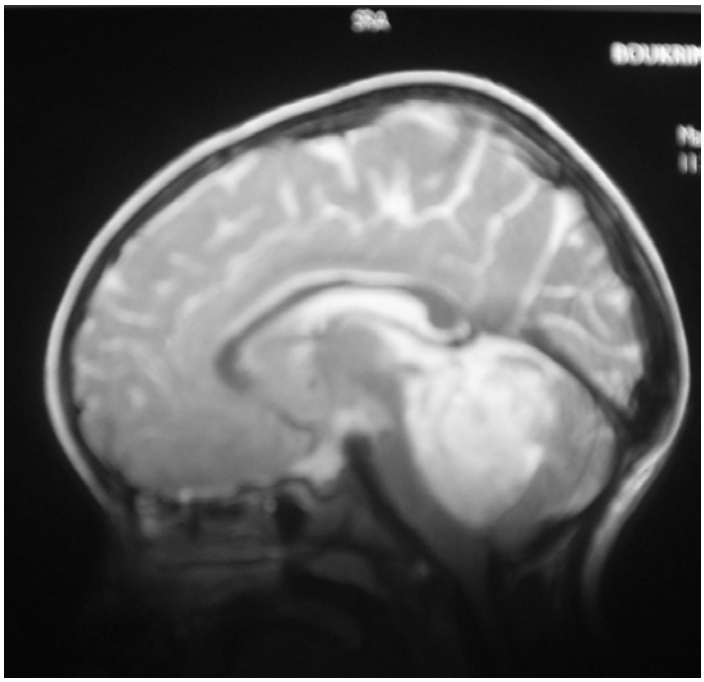

(9b)

<u>Photo 9 :</u> 9a- TDM cérébrale en coupe axiale montrant un médulloblastome.

9b- IRM cérébrale en coupe sagittale après injection de Gadolinium montrant un médulloblastome.

(9c)

9c- TDM cérébrale de contrôle en coupe axial après exérèse de la tumeur.

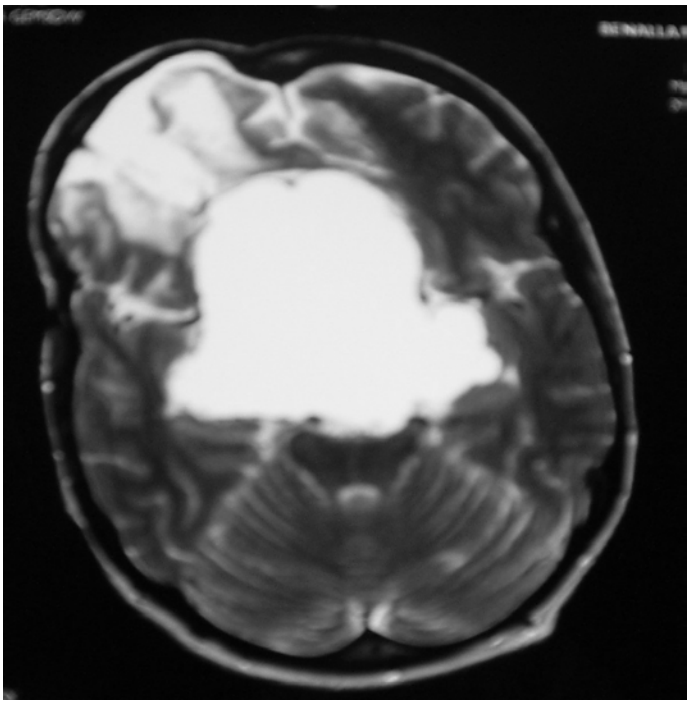

(10a)

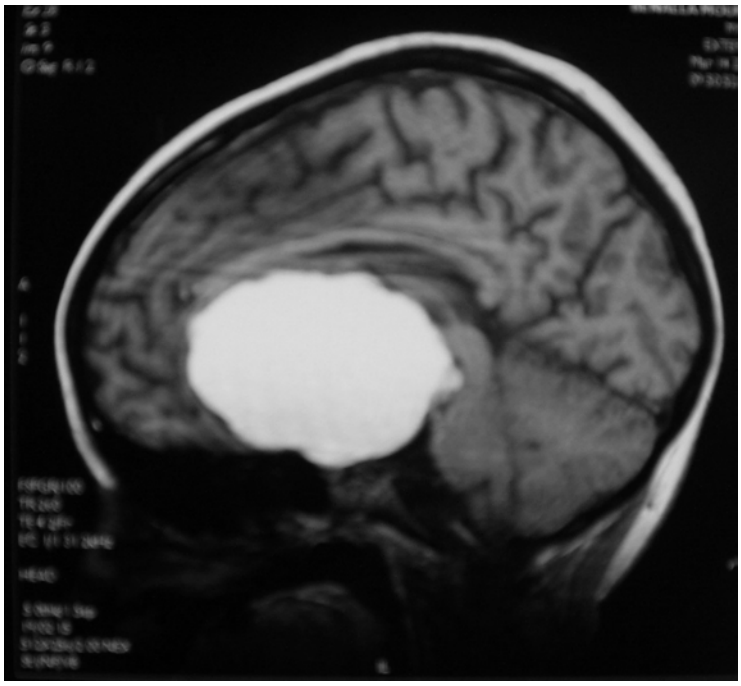

(10b)

<u>Photo 10 :</u> IRM cérébrale en coupe axiale (10a) et sagittale (10b) en séquence pondérée T1 et T2 montrant l'aspect d'un craniopharyngiome kystique.

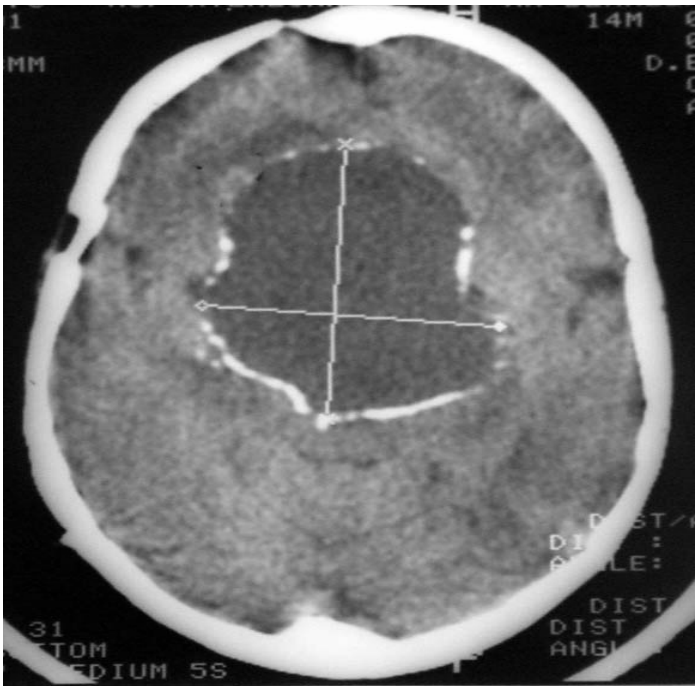

(10c)

10c- TDM cérébrale en coupe axiale après injection du PDC montrant un aspect de craniopharyngiome en récidive.

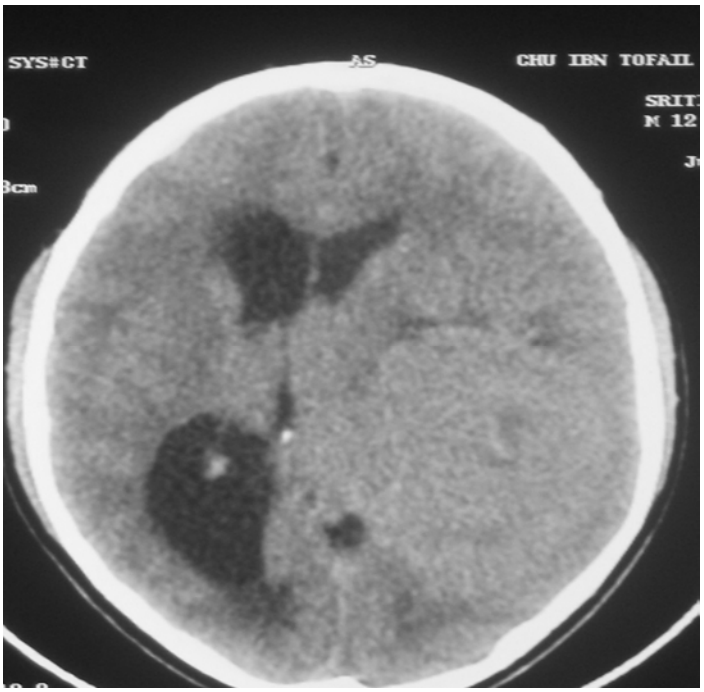

(11a)

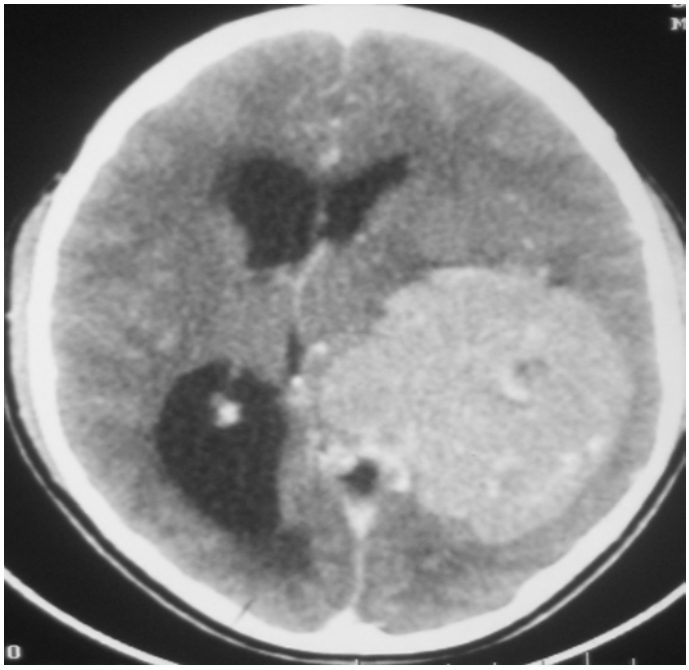
(11b)

<u>Photo 11 :</u> TDM cérébrale en coupe axiale avant injection du PDC (11a) et après injection du PDC (11b) montrant un processus tumoral temporal gauche, évoquant un astrocytome anaplasique.

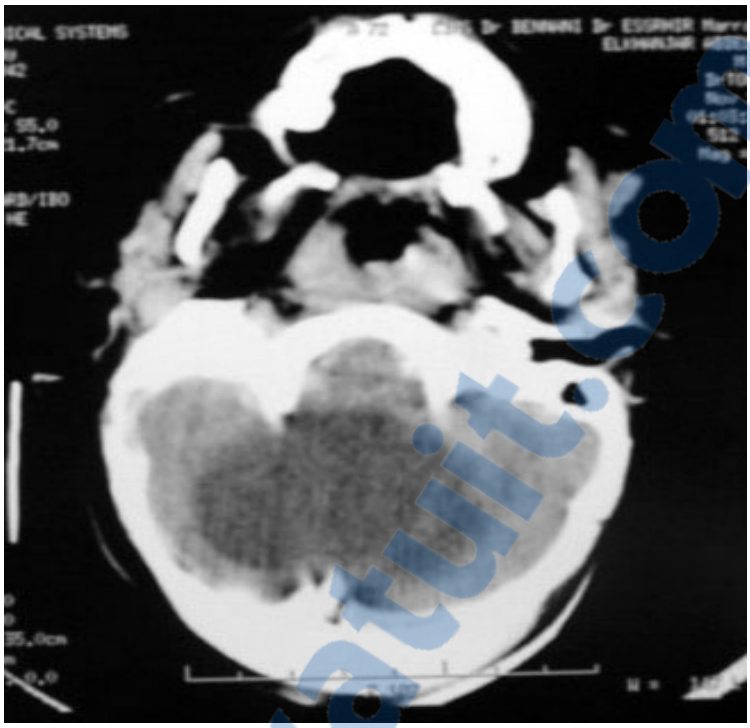

(12a)

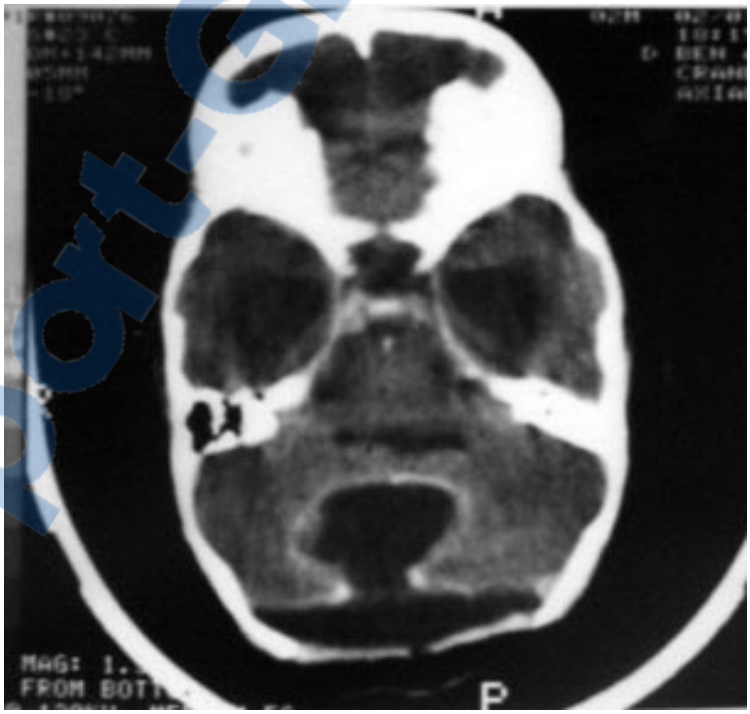

(12b)

Rapport-Gratuit.com

<u>Photo 12 :</u> 12a- TDM cérébrale coupe axiale après injection du PDC montrant un aspect d'un astrocytome de la fosse cérébrale postérieure.

12b- TDM cérébrale de contrôle en coupe axiale après exérèse de la tumeur.

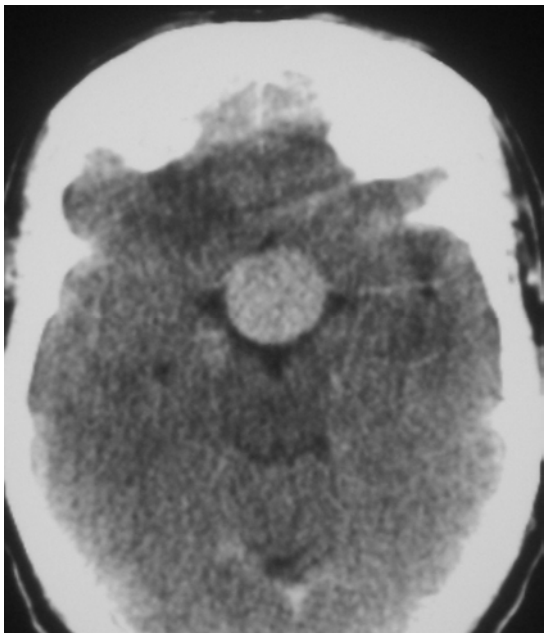

(13a)

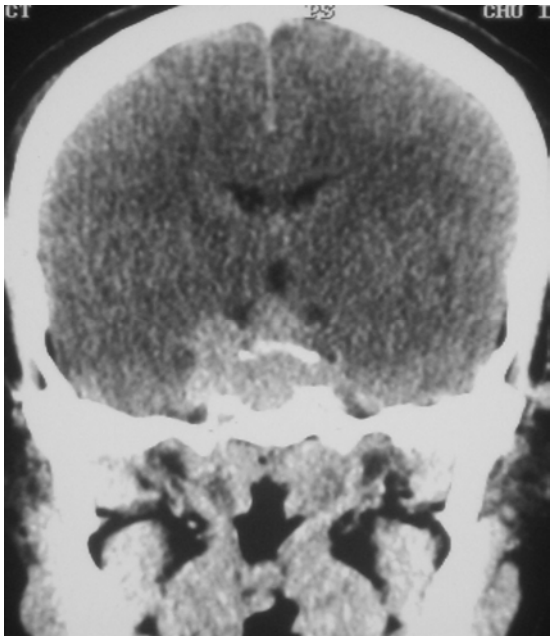

(13b)

<u>Photo 13 :</u> 13a- TDM cérébrale en coupe axiale après injection du PDC montrant un processus tumoral de la région sellaire évoquant un adénome hypophysaire.

13b- TDM en coupe coronale du même malade.

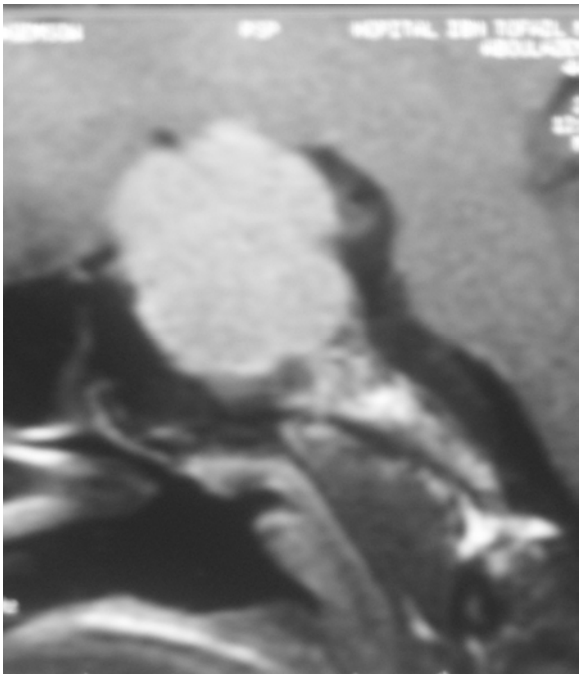
(13c)

13c- IRM cérébrale en coupe coronale T1 après injection du Gadolinium montrant un macroadénome hypophysaire.

Rapport-gratuit.com
LE NUMERO 1 MONDIAL DU MÉMOIRES

(14a)

(14b)

<u>Photo 14 :</u> TDM cérébrale en coupe axiale (14a) et sagittale (14b) après injection du PDC montrant un processus tumoral de la région sellaire évoquant un adénome hypophysaire.

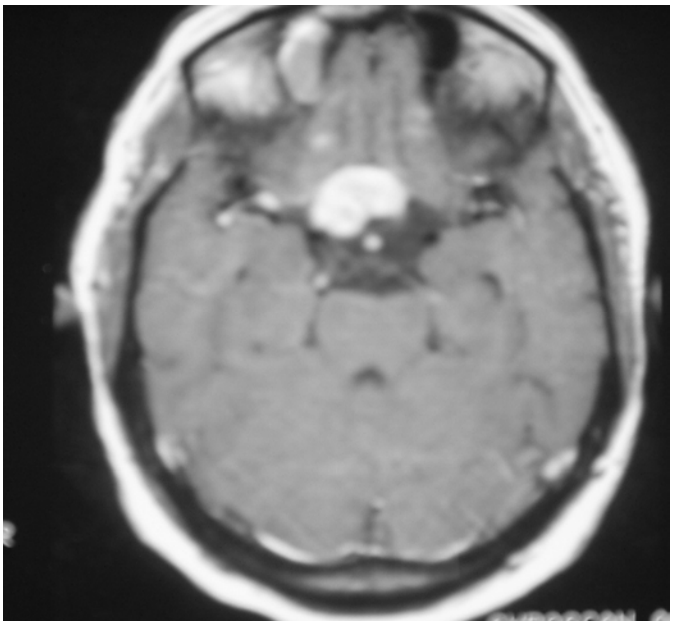

(14c)

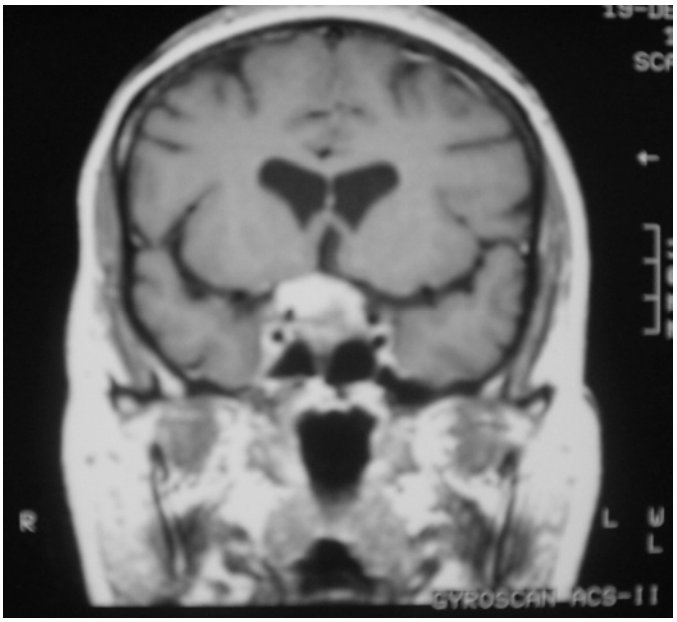

(14d)

14c-14d : IRM cérébrale en coupe axiale (14c) et en coupe coronale (14d) après injection de Gadolinium en séquence pondérée T1, montrant un processus tumoral de la région sellaire évoquant un adénome hypophysaire.

(15a)

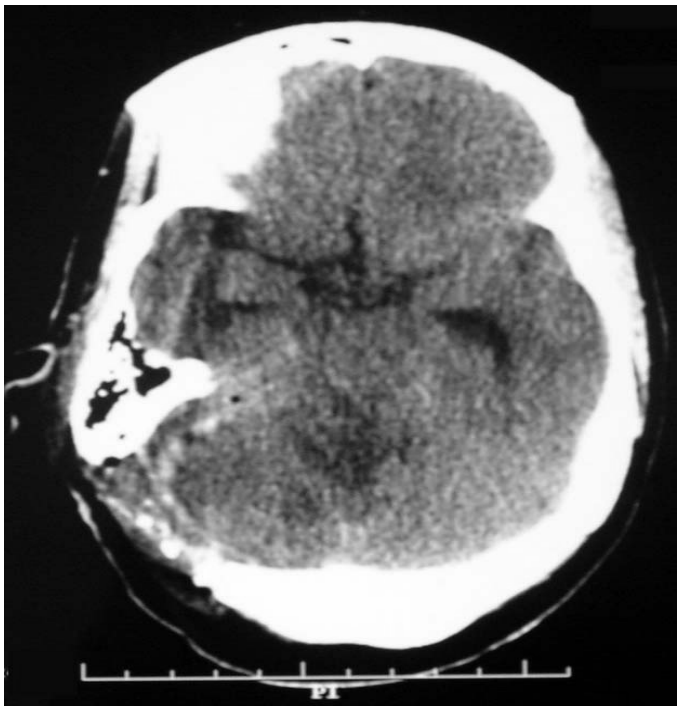
(15b)

<u>Photo 15 :</u> TDM cérébrale en coupe axiale en pré (15a) et post (15b) opératoire d'un malade opéré pour un neurinome de l'acoustique droit.

(16a)

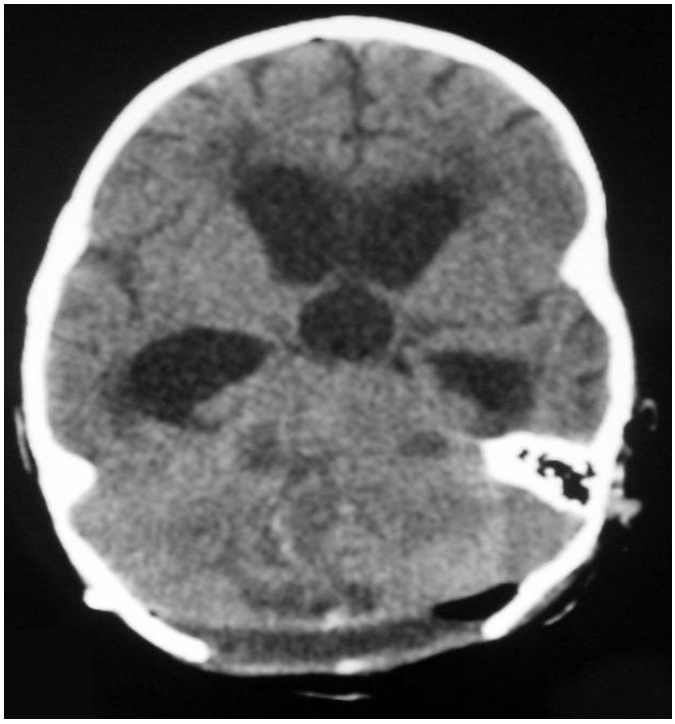

(16b)

<u>Photo 16 :</u> 16a- IRM cérébrale en coupe coronale en séquence pondérée T1 après injection de Gadolinium montrant un aspect d'un épendymome de V4.

16b- TDM cérébrale de contrôle postopératoire en coupe axiale après exérèse de la tumeur.

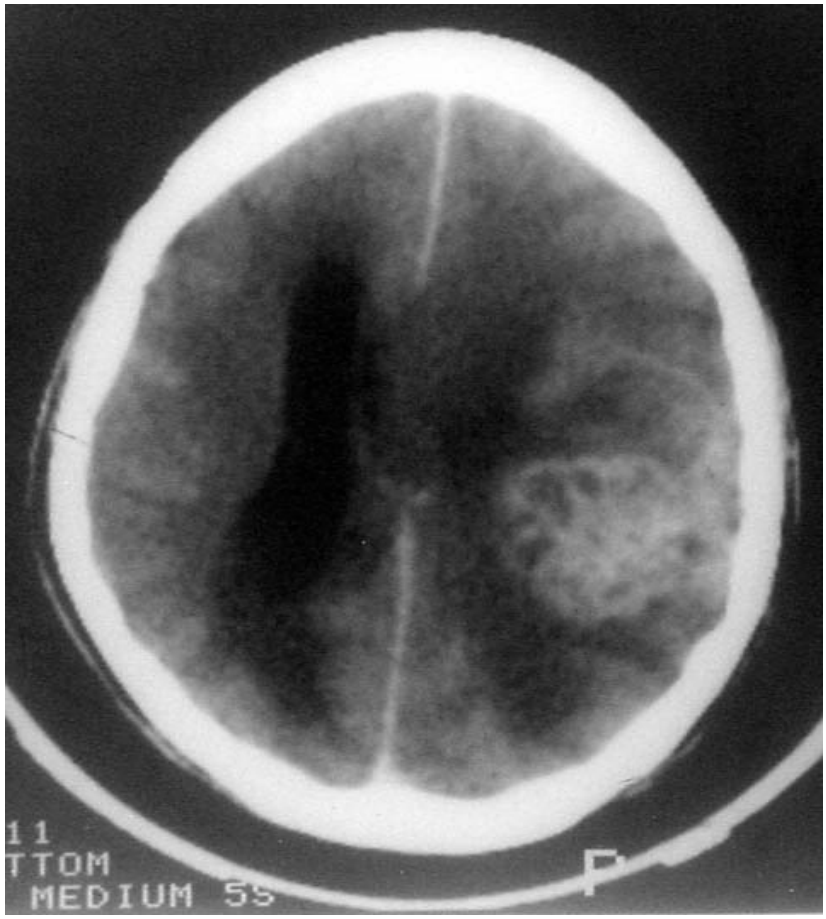

(17)

<u>Photo 17:</u> TDM cérébrale en coupe axiale montrant un processus tumoral pariétal gauche évoquant un glioblastome.

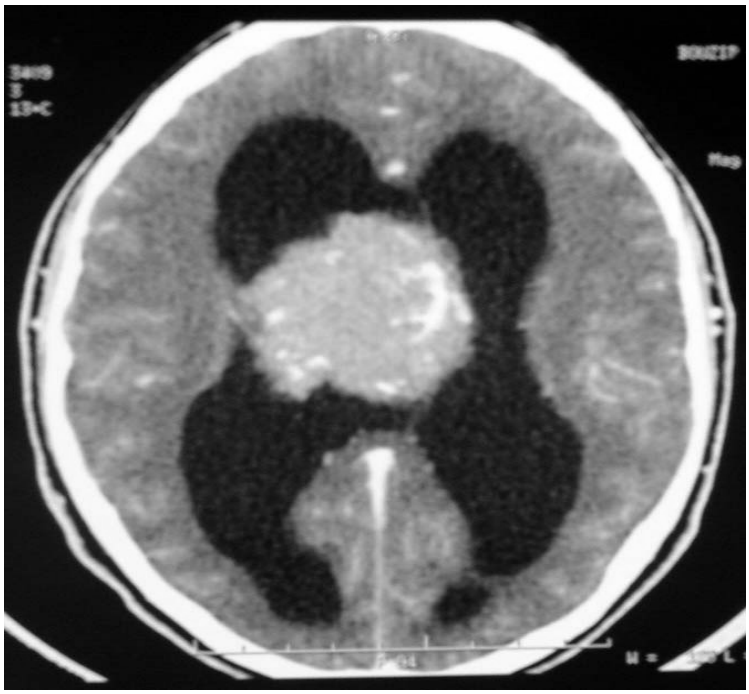

(18a)

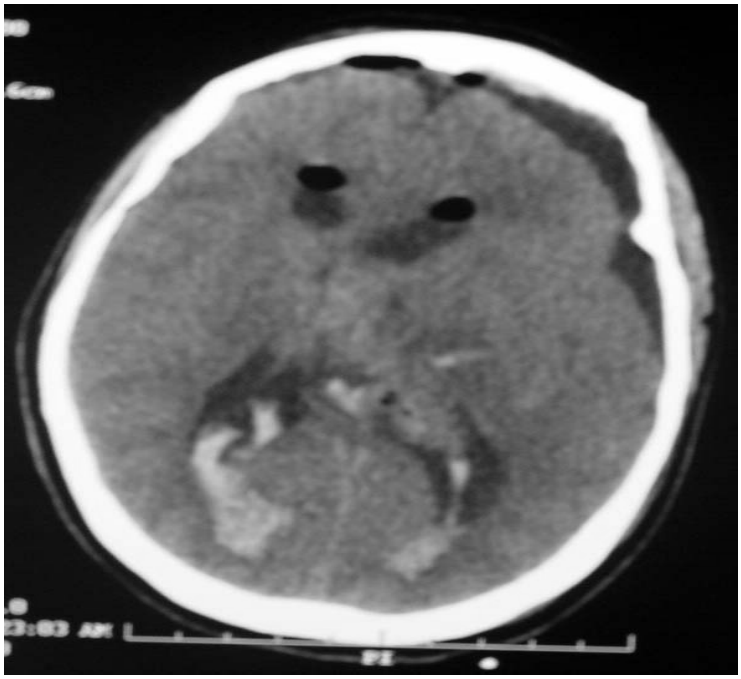

(18b)

<u>Photo 18</u> : 18a- TDM cérébrale en coupe axiale avec injection du PDC montrant une Tumeur ventriculaire.

18b- TDM cérébrale de contrôle en coupe axiale après exérèse de la tumeur.

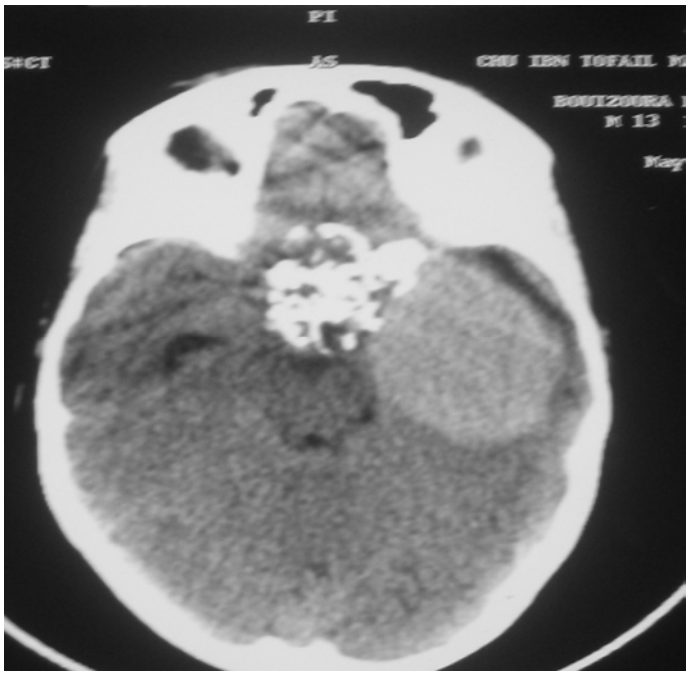

(19a)

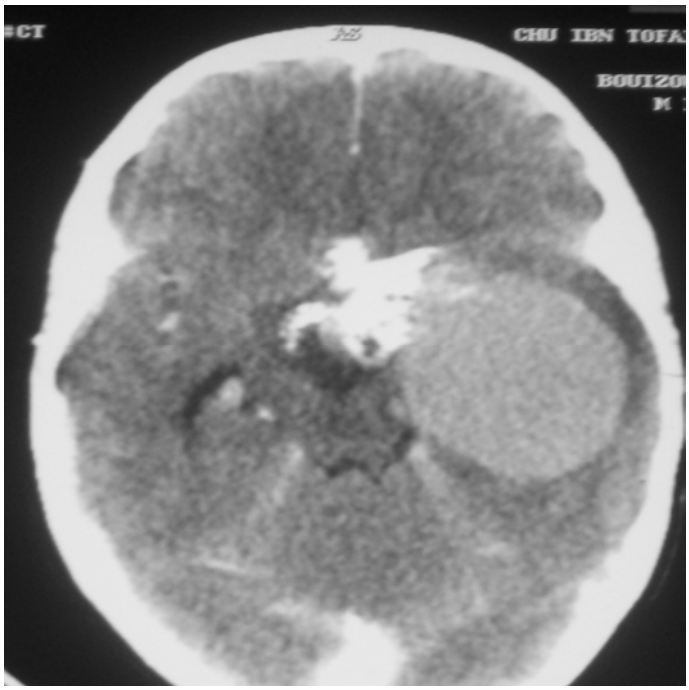

(19b)

<u>Photo 19 :</u> TDM cérébrale en coupe axiale avant injection du PDC (19a) et après injection du PDC (19b) montrant un processus tumoral de la région sellaire à double composante calcique et kystique hyperdense ne prenant pas le PDC évoquant un craniopharyngiome.

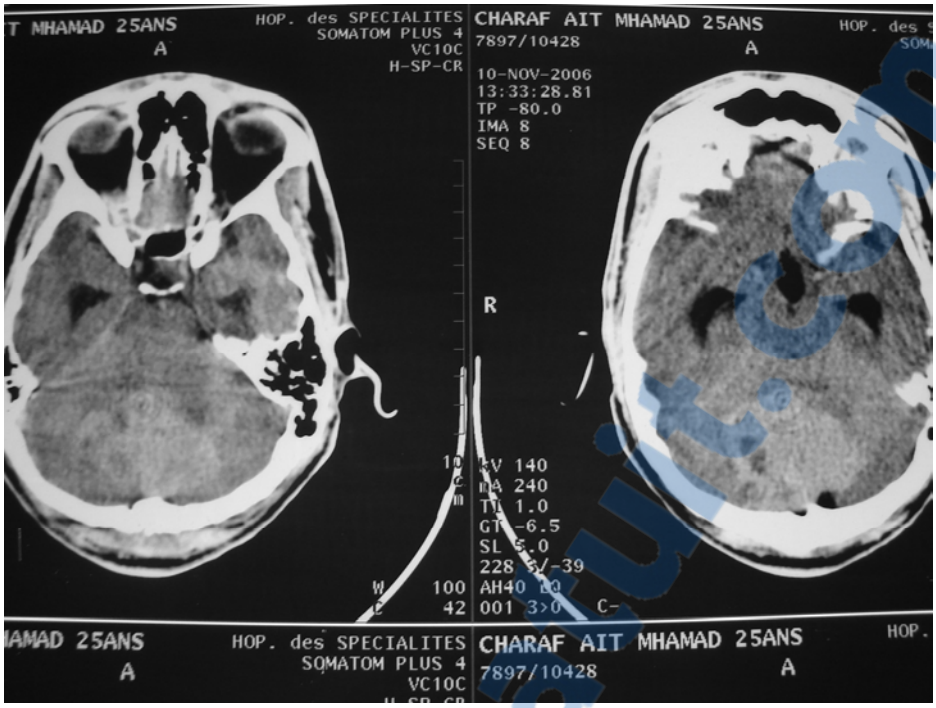

(20a)

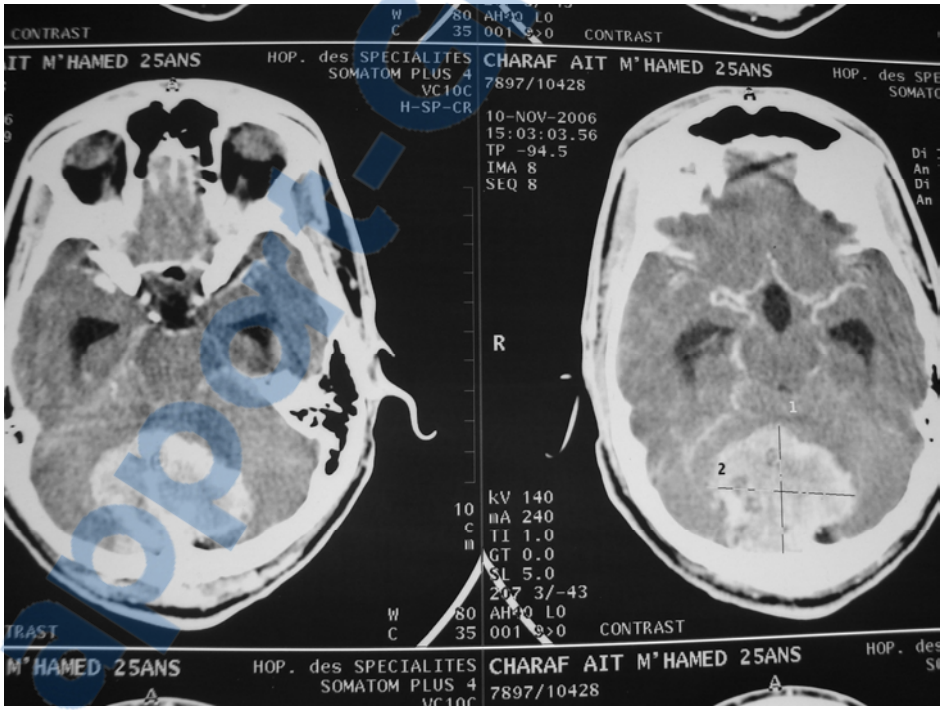

(20b)

<u>Photo 20</u> : (20a) TDM Cérébrale en coupe axiale avant injection du PDC montrant un processus tumoral sous tentoriel de la convexité cérébelleuse avec hydrocéphalie.

(20b) TDM cérébrale en coupe axiale après injection du PDC montrant une prise importante du PDC par la tumeur.

Rapport-Gratuit.com

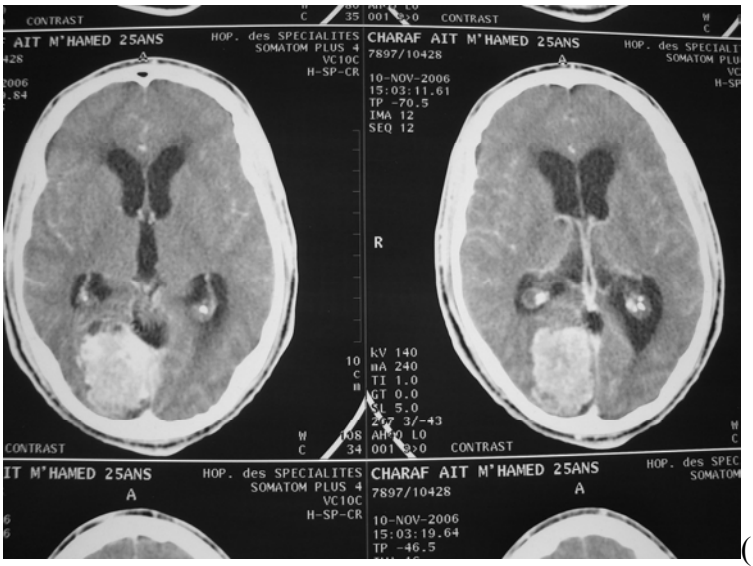

(20c)

(20d)

(20c) : TDM cérébrale en coupe axiale après injection du PDC montrant la portion sus tentoriel de la tumeur.

(20d) : IRM cérébrale en coupe sagittale en séquence T1 pondérée avec injection du Gadolinium montrant un méningiome en iceberg sus et sous tentoriel compriment fortement le cervelet et entraînant un engagement des amygdales cérébelleuses da le trou occipital.

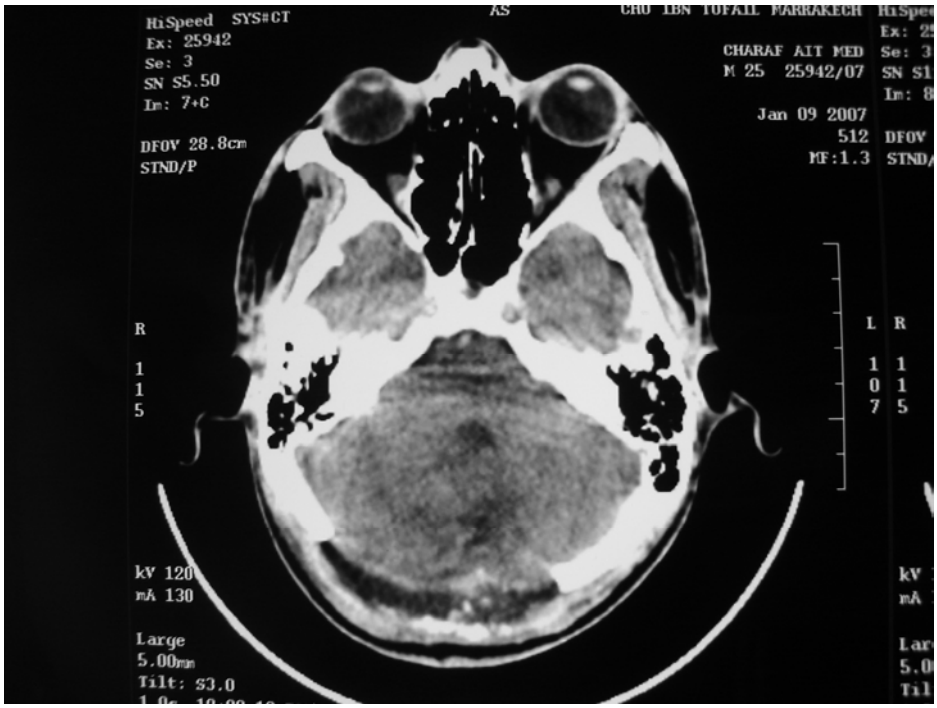

(20 e)

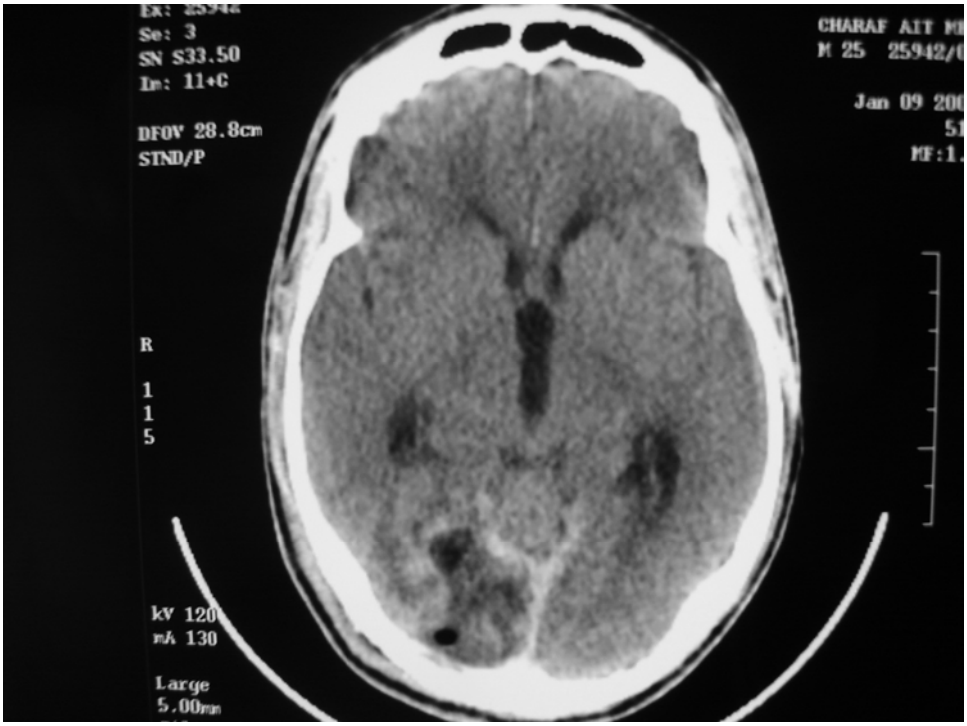

(20f)

(20 e) : TDM cérébrale en coupe axiale de contrôle après exérèse tumorale macroscopiquement totale de la portion sous tentorielle

(20 f) : TDM cérébrale en coupe axiale après exérèse totale de la portion sus tentorielle de la tumeur.

Rapport-gratuit.com
LE NUMERO 1 MONDIAL DU MÉMOIRES

DISUSSION

I. Epidémiologie :

1- L'incidence des tumeurs cérébrales :

L'incidence des tumeurs cérébrales est difficile à estimer avec précision car les séries de la littérature sont très hétérogènes : Séries neurochirurgicales ou neuropathologiques, autopsies et /ou pièces opératoires, séries pédiatriques ou au contraire séries n'incluent que des adultes. (73, 186)

Les chiffres habituellement fournis situent l'incidence des tumeurs primitives du système nerveux autour de 6 à 20 par 100000 personnes par an .L'apparente augmentation d'incidence des tumeurs cérébrales au cours des derniers décennies, observée par certains auteurs, semble principalement être liée à l'amélioration du diagnostic précoce depuis l'avènement du scanner et de l'IRM. (73, 109)

En suisse, les tumeurs cérébrales touchent 400 à450 personnes chaque année soit 6/100000 habitants. (184)

Dans les pays occidentaux l'incidence des tumeurs cérébrales primitives de l'adulte est de 5à 11 cas /100000 habitants et ajustés à la population française, elle est de 3000 à 6000 cas / an. (97, 114).

Aux États-Unis, 16800 nouveaux cas des tumeurs cérébrales ont été diagnostiqués en 1999, soit deux fois plus que des cas de la maladie d'Hodgkin et deux fois moins que les mélanomes. (42)

Toujours en 1999,13100 personnes sont mortes d'une tumeur cérébrale primitive et plus de 100000 avec des métastases intracrâniennes d'un cancer viscéral. (42)

Les tumeurs cérébrales représentent la première cause de mortalité par tumeurs chez l'enfant et la deuxième pathologie tumorale en fréquence après les leucémies.

A la Pitié salpêtrière, les tumeurs cérébrales chez l'enfant représentent 20% des urgences neurochirurgicales et 150 interventions annuelles. (186)

Notre étude a colligé 340 patients atteints de tumeur cérébrale sur une période de 5 ans soit un pourcentage de 4,35% de l'ensemble des recrutements du service de Neurochirurgie.

2-Répartition selon l'âge :

Chez l'adulte, l'incidence des tumeurs cérébrales augmente régulièrement avec l'âge, avec un pic d'incidence entre 65 et 74 ans. (41, 73, 186, 190)

Chez l'enfant, les tumeurs cérébrales représentent environ 20% des tumeurs solides et viennent juste derrière les leucémies. Environ 10% des tumeurs cérébrales primitives surviennent chez l'enfant avec un pic d'incidence avant l'âge de 5 ans. (Figure 5) (41, 73, 98, 186)

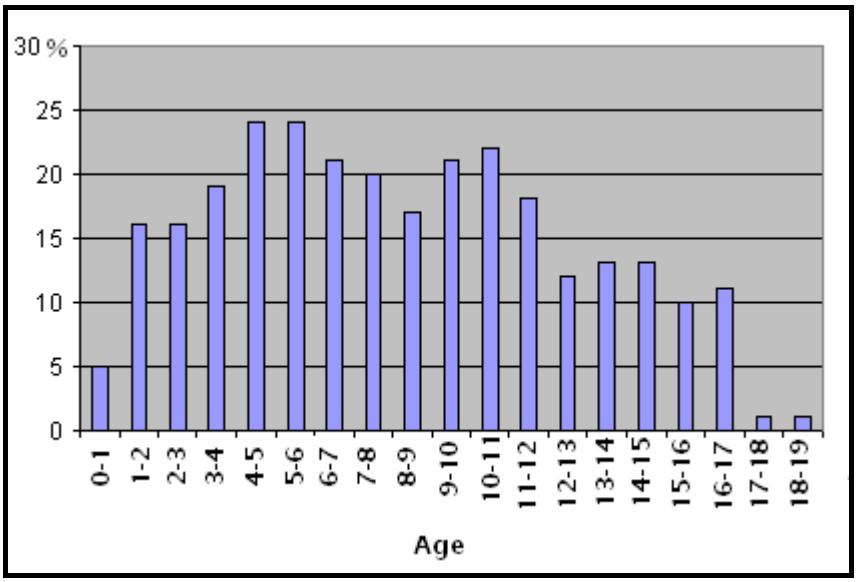

Figure 5 : Fréquence des tumeurs cérébrales chez l'enfant en fonction de l'âge. (41)

Dans notre étude, l'âge moyen est de 42 ans, avec des extrêmes de 2 à 80 ans. La tranche d'âge 41-50 ans a été la plus touchée avec une fréquence de 28,23% des cas.

3-Répartition selon le sexe :

Dans l'ensemble, les tumeurs cérébrales sont légèrement plus fréquentes chez l'homme que chez la femme avec un sexe ratio de 1,1 à 1,6, la seule exception concerne les méningiomes, beaucoup plus fréquents chez la femme avec un sexe ratio de 0,1à 0,4. (41, 73, 91, 135, 184)

Selon Tribolet (148), un cas sur six concerne les enfants, les adolescents et les adultes jusqu'à 30ans, un cas sur trois des personnes de 30 à 60 ans et un cas sur deux des

personnes de plus de 60 ans. Dans notre étude une prédominance masculine a été notée avec 58,82%.

4-Répartition selon la topographie et le type histologique des tumeurs :(73)

La classification des tumeurs cérébrales en fonction de leur topographie est importante tant sur le plan du diagnostic que sur celui du pronostic (72,186). Les tumeurs cérébrales de l'enfant se distinguent de celles de l'adulte par une topographie particulière. Ainsi on note une grande fréquence des tumeurs de la fosse cérébrale postérieure représentant 50 à 70% des tumeurs de l'enfant. Chez l'adulte par contre les tumeurs supra-tentorielles prédominent. (Figure 6) (72).

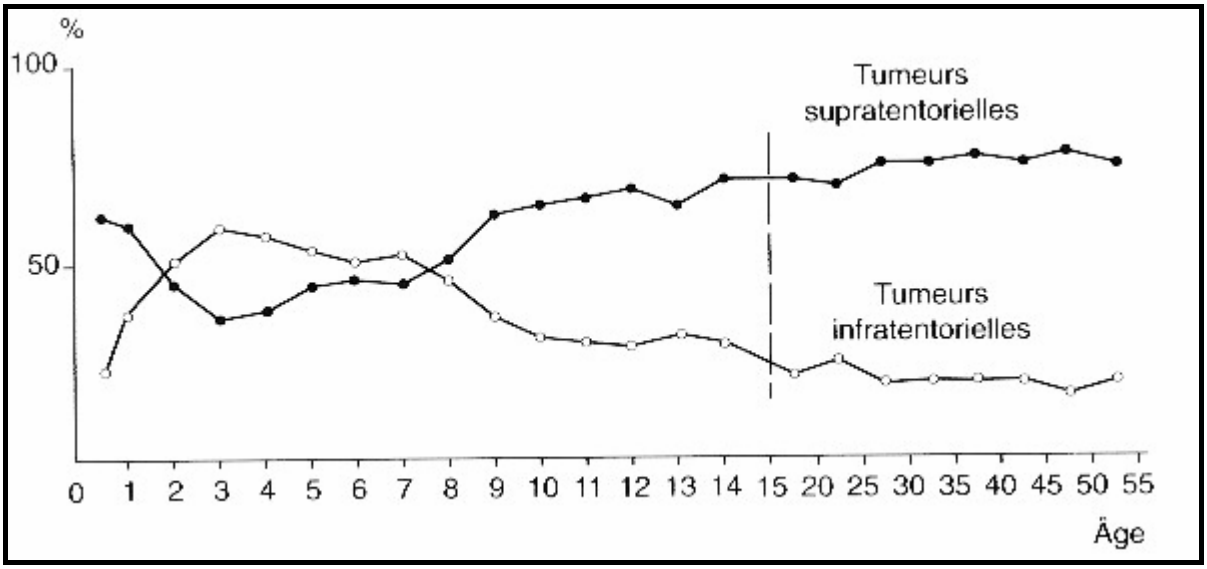

Figure 6 : Répartition des tumeurs infra-et supratentorielles selon l'âge.(72)

La classification des tumeurs cérébrales en fonction de leur histologie est aussi importante que la classification topographique tant sur le plan diagnostic que sur celui du pronostic.

En 6 ans, de 1994 à 2000, chez l'adulte, 2168 tumeurs ont été opérées dans le service de Neurochirurgie de CHU pitié salpêtrière. Trois grandes variétés représentent la très grande majorité des tumeurs examinées, ce sont par ordre de fréquence les méningiomes (29%), les tumeurs gliales (28%) et les métastases (18,5%). Les tumeurs gliales se répartissent elles même en glioblastomes (20%) et gliomes-astrocytaires ou oligodendrocytaires (8%).Les schwannomes et les neurofibromes représentent le 4 ème

grand groupe (9%), suivi des autres tumeurs de la région sellaire notamment l'adénome hypophysaire et le craniopharyngiome (4,9%), suivi des lymphomes (4,1%). Des tumeurs de nature diverse (neuf variétés histologiques) se partagent les 7,5% restant. (73)

Notre étude a confirmé cette distribution, elle a montré une prédominance des méningiomes

avec 22,94% et des glioblastomes avec 18,23%, suivi des métastases avec 9,70%, des neurocytomes centraux (1,47%), des tumeurs de la région sellaire l'adénome hypophysaire et le craniopharyngiome (8,82%) et en dernier les lymphomes avec 1,47%.

Chez l'enfant, le médulloblastome, l'astroctytome et l'épendymome représentent les types histologiques les plus fréquents au niveau de la fosse cérébrale postérieure. Au niveau supratentoriel, prédominent les gliomes en particulier les astrocytomes de bas grade avec 20% des cas alors que les astrocytomes de haut grade représentent 10% des cas. (17, 106, 146).

Notre étude a montré chez l'enfant une prédominance des médulloblastomes avec 34,88% des cas suivie des astrocytomes par19,76% des cas suivie par les craniopharyngiomes avec16,27% des cas.

Il est important d'avoir à l'esprit les principales corrélations qui peuvent exister entre la topographie et la variété histologique des tumeurs du système nerveux central et se rappeler les localisations électives habituelles des tumeurs les plus fréquentes. La répartition des tumeurs cérébrales à l'hôpital Pitié Salpêtrière chez l'enfant est illustrée dans la figure 7.(200)

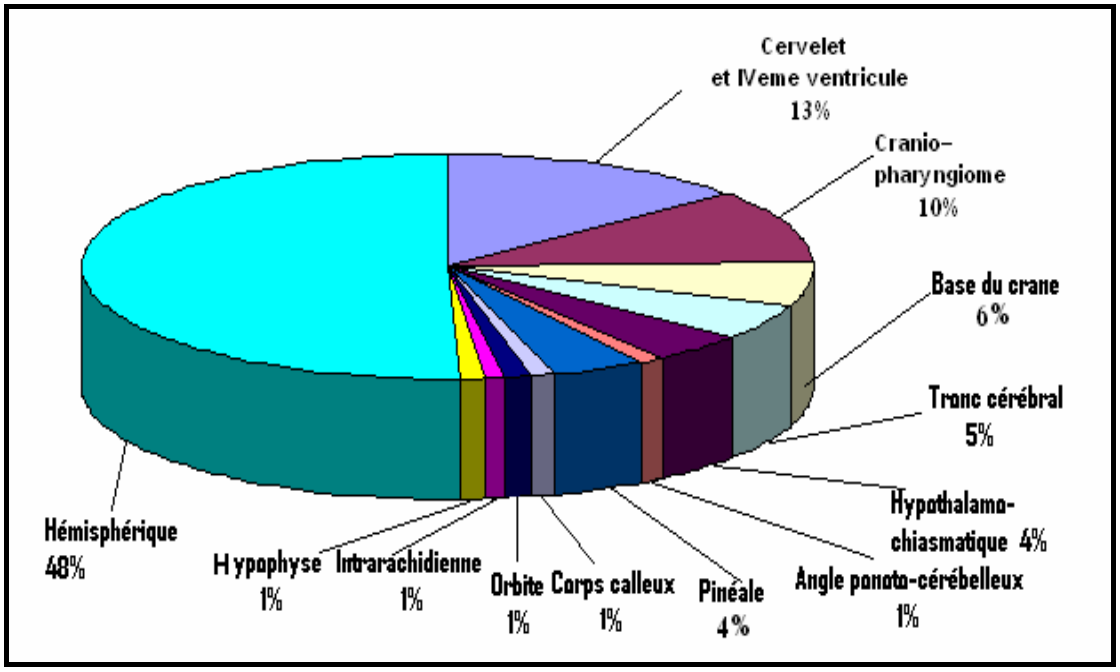

Figure 7 : La répartition des tumeurs cérébrales à l'hôpital Salpêtrière chez l'enfant.(200)

5-Facteurs de risques :

Il n'est pas douteux que des facteurs génétiques interviennent dans l'appréciation de certaines tumeurs cérébrales, ainsi que la survenue de tumeurs cérébrales chez deux ou plusieurs membres d'une même famille est connue.

L'existence d'une immunodépression augmente le risque de survenue d'un lymphome cérébral. On estime qu'environ 2% des patients présentant une immunodépression prolongée et 5 à 8% des malades du sida développent un lymphome malin cérébral primitif. (73, 109)

En dehors de l'immunodépression, les radiations ionisantes sont le seul facteur de risque indiscutable pour l'apparition d'une tumeur cérébrale. Les critères retenus pour considérer qu'une tumeur est radio induite sont l'existence d'une longue période de latence (de 1 à 26 ans ; 10 ans et demi de moyenne), la localisation de la tumeur dans le champs d'irradiation, et enfin le fait que la nature histologique de la tumeur soit différente de celle de la lésion pour laquelle le patient a été irradié. (42, 73)

Il est difficile de dégager avec certitude d'autres facteurs de risque environnementaux. La plupart des résultats publiés sont non ou peu significatifs, contestables et non convaincants. Ainsi ont été plus au moins incriminés, sans preuve

indiscutables, les traumatismes crâniens, l'épilepsie, des facteurs nutritionnels, infectieux ou hormonaux, le tabac, l'alcool (42, 73). Plus récemment, l'usage des téléphones portables a été mis en cause, mais bien qu'il n' y ait pas encore suffisamment de recul pour évaluer les risques potentiels à long terme, aucune donnée sérieuse ne permet de confirmer cette hypothèse. (159)

II. Physiopathologie de la croissance tumorale :

1-Mode de croissance tumorale :

L'évolution naturelle de toutes les tumeurs cérébrales va se faire vers une augmentation progressive de volume, qu'elle qu'en soit la nature histologique. Cette croissance dépend du cycle de multiplication cellulaire propre à chaque tumeur. Celle-ci n'est cependant pas toujours régulière. Pouvant rester stable pendant de nombreuses années (méningiome), ou à l'inverse présenter des aggravations brutales par hémorragie intra -tumorale ou formation d'un kyste.

Lors de la croissance, le rapport avec le tissu cérébral péri tumoral correspond à deux types :

-tumeurs expansives : il s'agit alors d'un simple refoulement avec phénomène de compression locale, elle même secondairement responsable de nécrose ou d'ischémie : c'est le fait des tumeurs bénignes. (54, 149, 180)

-tumeurs infiltrantes : la pénétration du tissu nerveux est plus au moins étendue, la progression se fait alors souvent le long des fibres nerveuses (corps calleux, capsule interne, faisceau d'association antéropostérieur), mais également au niveau de la surface corticale par l'intermédiaire des leptoméninges. (149)

Les tumeurs cérébrales primitives, malignes ont essentiellement une progression locale, par contre les métastases extranévraxiques par voie hématogène y sont exceptionnelles. En revanche dans certaines variétés histologiques (médulloblastome, germinome) des métastases peuvent survenir par dissémination par voie du liquide céphalo-rachidien (LCR). (54, 149, 180).

2-Conséquences intracrâniennes :

2-1 Modifications de la barrière hémato-encéphalique (BHE) : (Figure 8) (149)

Elles sont évidentes dans certaines circonstances pathologiques, phénomène que traduit la prise de contraste au scanner et en IRM lors de développement de certaines tumeurs. Il ne s'agit pas d'une véritable destruction, mais d'un dysfonctionnement local par ouverture des jonctions serrées, fenestration capillaire et augmentation de l'activité vésiculaire pinocytique.

Ces modifications sont en général limitées au pourtour de la tumeur, mais peuvent parfois la déborder, suggérant la possibilité de facteurs d'induction d'origine tumorale. Le maintien d'une perméabilité normale dépend de facteurs trophiques provenant des astrocytes entourant les capillaires cérébraux. Lors d'un envahissement tumoral, on assiste à une disparition de ces astrocytes péri capillaires.

En dehors de ces modifications structurelles, des facteurs intervenants directement sur la perméabilité jouent également un rôle. De nombreuses substances ont pu être incriminées : Prostaglandines, acide Arachidonique, radicaux libres, Platelet aggregating factor (PAF), Vascular endothelial growth factor (VEGF). Particulièrement important semble être le rôle joué par la classe des Leukotriènes en particulier C4, retrouvé dans les tumeurs cérébrales et le tissu péritumoral.

Rapport-Gratuit.com

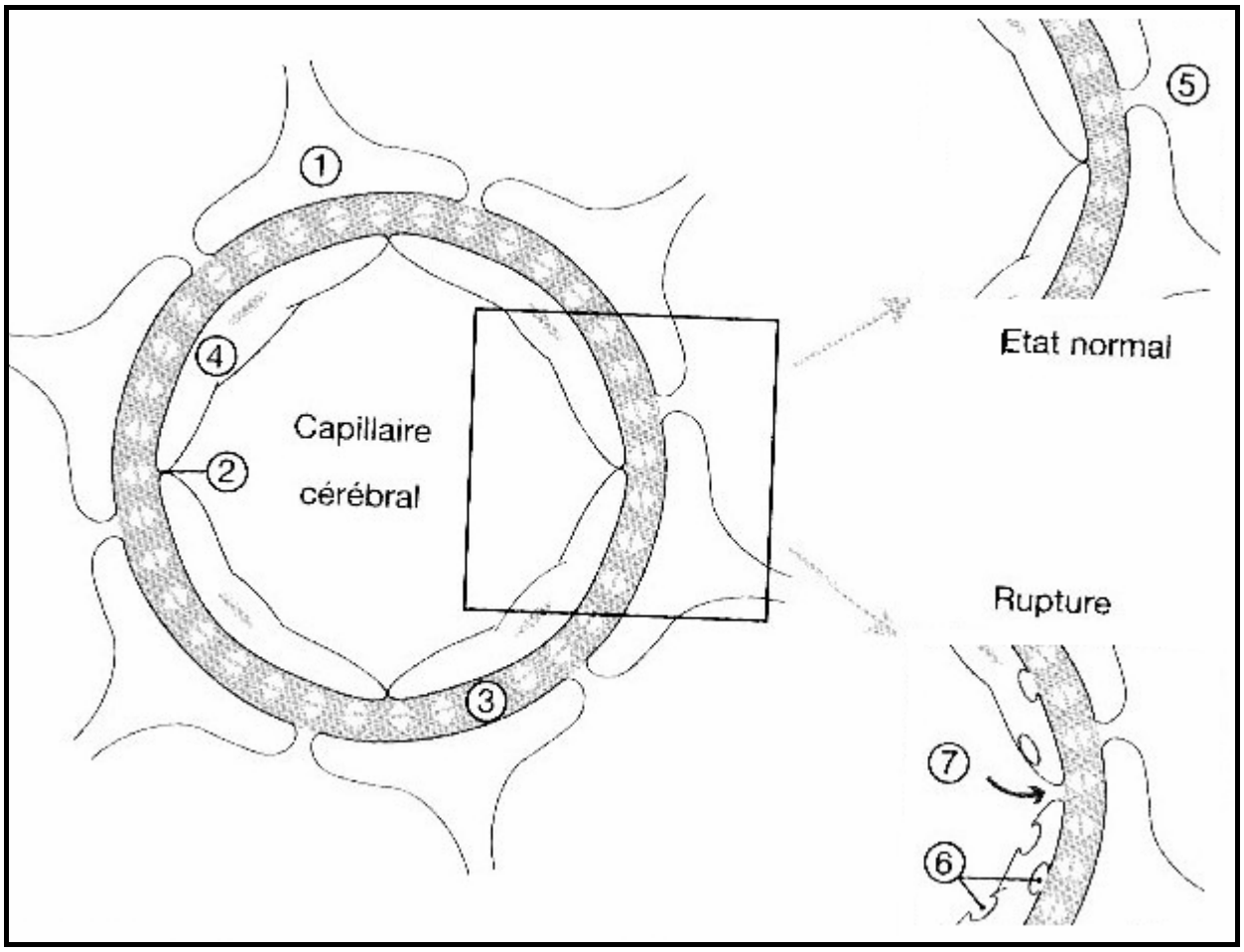

Figure 8 : Barrière hémato-encéphalique.(149)

1-Astrocyte. 2-Jonctions serrées. 3-Membrane basale. 4-Cellule endothéliale.

5- Espace extracellulaire. 6-Pinocytose. 7-Ouverture jonctions serrées.

2-2 Oedème cérébral : (77, 149, 177)

L'augmentation de la perméabilité capillaire causée par le développement tumoral entraîne le passage dans l'espace extracellulaire d'un filtrat plasmatique riche en protéines ; sa rétention au niveau de l'espace extracellulaire est à l'origine d'un œdème vasogénique. A cette étiologie purement mécanique s'associe l'action de médiateurs chimiques directement produits par la tumeur et susceptibles de modifier la perméabilité capillaire (VEGF, produits de dégradation des phospholipides membranaires, et plus récemment des enzymes protéolytiques sécrétées par les gliomes ont été individualisées. (149)

Les modifications capillaires sont particulièrement importantes au niveau des vaisseaux tumoraux, en particuliers les gliomes avec fenestration fréquente permettant le passage direct de larges molécules.

2-3 hypertension intracrânienne : (137, 149)

Sur le plan physique, le contenu intracrânien est constitué de trois éléments : le parenchyme cérébral, le volume sanguin et le liquide céphalorachidien. Trois mécanismes vont s'associer pour créer une hypertension intracrânienne (HIC) au cours du développement tumoral : la tumeur elle-même, l'œdème péritumoral et éventuellement l'hydrocéphalie associée par blocage des voies d'écoulement du LCR. Une hémorragie intra-tumorale peut encore aggraver ces phénomènes.

L'évolution de la pression intracrânienne lors d'une croissance tumorale ne se fait pas de façon linéaire (Figure 9). Dans une première étape (HTC compensée) l'augmentation de volume du contenu intracrânien ne s'accompagne d'aucune modification de la pression intracrânienne, les mécanismes compensateurs essentiellement la fuite du LCR assurant l'équilibre .Dans une deuxième étape les mécanismes compensateurs deviennent insuffisants, et la pression intracrânienne s'élève d'abord de façon lente puis rapide, lorsque la compliance cérébrale s'abaisse.

En pathologie tumorale, l'allure plus ou moins rapide de la croissance explique la très bonne tolérance des lésions à évolution lente (méningiome par exemple) et la décompensation plus rapide dans les tumeurs malignes, surtout si elles s'accompagnent d'un œdème important.

Rapport-gratuit.com
LE NUMERO 1 MONDIAL DU MÉMOIRES

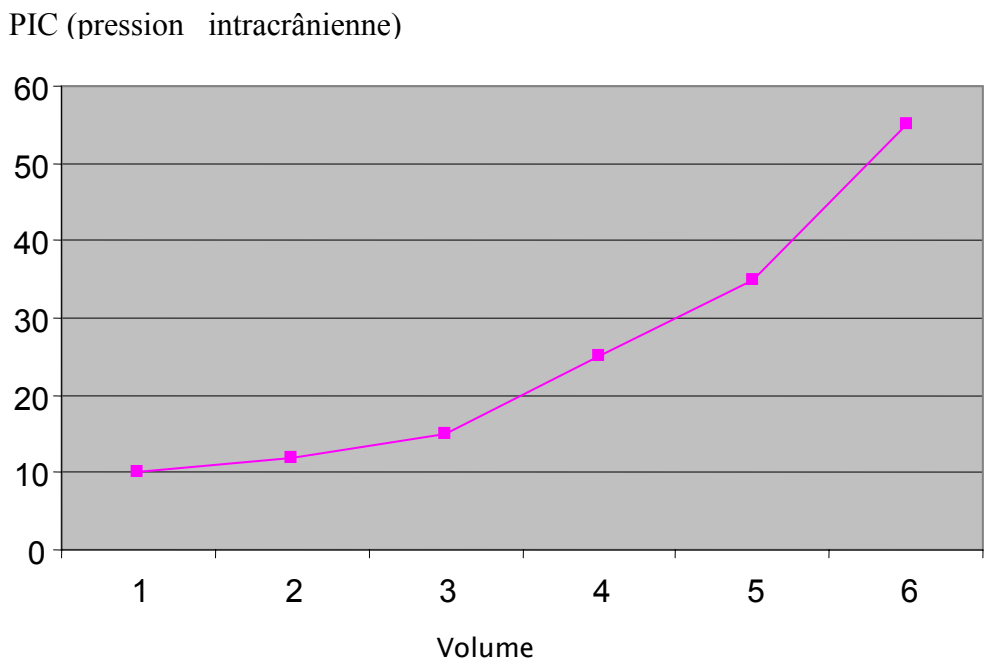

Figure 9 : Courbe pression-volume. (149)

1: PIC normale. 2:HIC compensée. 3:Mécanisme compensateur insuffisant (début HIC).

4: Compliance cérébrale très basse. 5-6 : Perte d'autorégulation (HIC maligne).

2-4 Engagement cérébral : (149)

La cavité crânienne est multicompartimentale. Lorsqu'il existe une différence de pression entre deux compartiments en communication par un étroit passage, Il se produit une poussée de la zone cérébrale en hyperpression vers la zone de moindre pression. C'est le phénomène d'engagement, dont les principales variétés sont résumées dans la figure 10 :

-Engagement cingulaire : Correspond à une expansion sous la faux du gyrus cingulaire.

Il s'observe plutôt dans les tumeurs à développement antérieur.

-Engagement temporal : Correspond à la poussée en dedans et vers le bas de la circonvolution hippocampique à travers l'incissure tentorielle. Il entraîne une compression latérale du tronc cérébrale ; s'il est non traité son évolution se fait vers des troubles de la conscience avec hémidécérébration ou hémidécortication.

-Engagement amygdalien : C'est le plus fréquent, dont l'évolution est la plus rapide, il est le fait des tumeurs de la fosse cérébrale postérieure, entraînant une poussée vers le bas d'une ou des amygdales cérébelleuses à l'origine de perturbation de la fonction bulbomédullaire avec des troubles cardiorespiratoires. Cependant l'engagement amygdalien peut être purement asymptomatique ou se présenter avec un minimum de signes notamment une raideur douloureuse de la nuque.

-Engagement central transtentoriel : Les tumeurs bilatérales ou paramédianes peuvent exercer une pression de haut en bas du diencéphale, responsable de troubles de la conscience. L'évolution non traitée peut ce faire vers des modifications pupillaires, un état de décérébration et des troubles respiratoires.

-Engagement rétrograde du vermis cérébelleux : Il est lié à une poussée ascendante du cervelet exercée par une tumeur sous-jacente, à travers l'incisure tentorielle, entraînant une compression aigue du pédoncule avec une fixité pupillaire, une dilatation ventriculaire sus-jacente, voir une ischémie cérébelleuse par écrasement de l'artère cérébelleuse supérieure contre le bord libre de la tente.

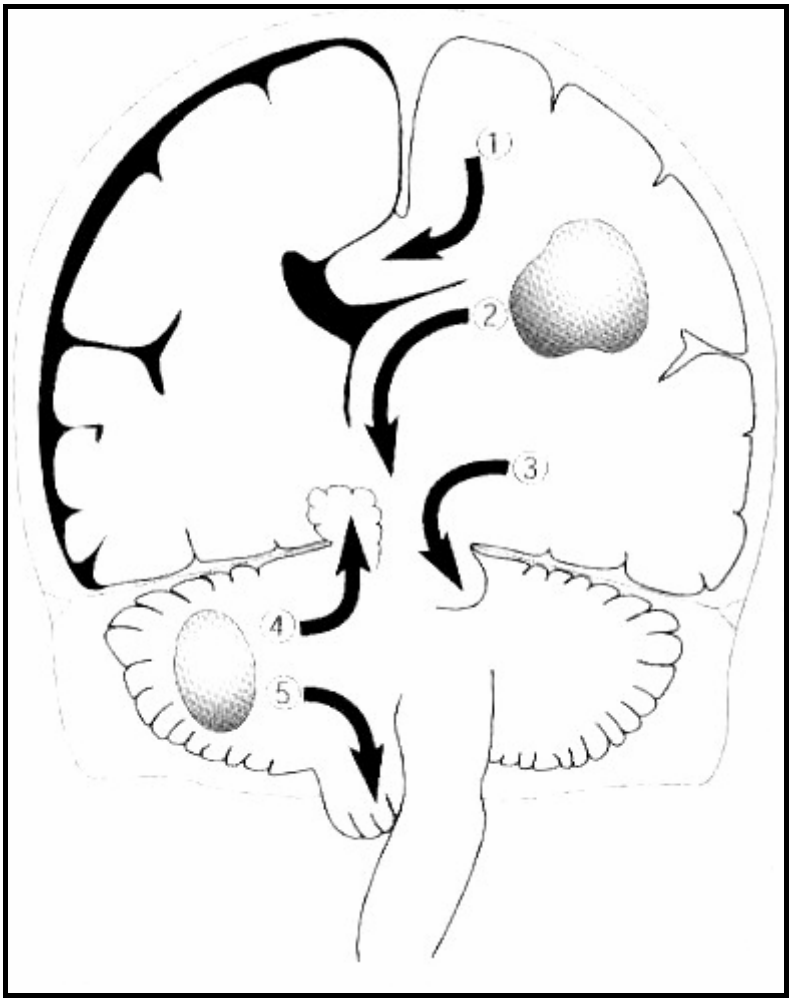

Figure10 : Différents types d'engagements cérébraux. (149)

1-Engagement cingulaire.

2-Engagement central.

3-Engagemnt temporal.

4-Engagement culmen cérébelleux.

5-Engagement amygdalien.

III .Facteurs de risque et syndromes familiaux : (69, 179, 185))

1-Tumeurs cérébrales familiales :

La survenue d'une tumeur cérébrale chez deux ou plusieurs membres d'une même famille est connue. Dans certains cas, il paraît difficile d'exclure le fait du hasard, dans

d'autres cas, certains auteurs ont été amenés à évoquer l'intervention de facteurs carcinogènes environnementaux ou la possibilité d'une carcinogenèse transplacentaire.

L'étude du rôle possible de l'histoire familiale dans la survenue de tumeurs cérébrales chez l'enfant suggère une élévation modeste de ce risque chez l'enfant dont les familles maternelles présentent des anomalies congénitales. En revanche, les antécédents familiaux de tumeurs ne semblent pas contribuer de façon significative à l'augmentation du risque de tumeurs cérébrales pédiatriques (69).

2-Tumeurs des phacomatoses :

Une détermination génétique est établie pour les rétinoblastomes, ainsi que pour les tumeurs survenant au cours des phacomatoses. Dans la neurofibromatose de type 1, outre les neurofibromes, les astrocytomes pilocytiques notamment des voies optiques sont quatre fois plus fréquentes que dans la population générale. La neurofibromatose de type 2, caractérisée par un neurinome du nerf auditif (VIII) bilatéral, s'associe fréquemment à de multiples autres tumeurs (neurinomes, neurofibromes, méningiomes, gliomes). Les astrocytomes sous-épendymaires à cellules géantes ne s'observent que dans le cadre de la sclérose tubéreuse de Bourneville. Les hémangioblastomes encéphaliques et intrarachidiens se rencontrent préférentiellement au cours de la maladie de Von Hippel-Lindau.

Quelques syndromes héréditaires comportent, en plus de leur symptomatologie propre, des tumeurs cérébrales, c'est le cas par exemple de l'ataxie télangiectasie (syndrome de Louis Bar), c'est un syndrome autosomique récessif qui associe une ataxie cérébelleuse, des signes extrapyramidaux, des télangiectasies cutanées et oculaires, ainsi que de perturbations complexes du système immunitaire responsables de l'apparition de lymphomes, médulloblastomes et astrocytomes. Les personnes homozygotes pour cette affection semblent présenter un risque de cancers 100 fois supérieur au reste de la population (179).

3- Tumeurs congénitales :

Dans le groupe des tumeurs souvent qualifiées de congénitales, on peut distinguer des tumeurs histologiquement bénignes, à croissance très lente, et qui de ce fait, ne

s'observent que rarement dans les tous premiers stades de la vie (tératomes, kystes dermoides, et épidermoïdes, chordomes, lipomes, craniopharyngiomes, kystes colloïdes) et à l'opposé, des tumeurs embryonnaires extrêmement malignes, prenant naissance durant la période embryonnaire, fœtale ou néonatale à partir de tissus immatures (neuroblastome, médulloblastomes, rétinoblastomes, tumeurs neuroectodermiques primitives, médullo-épithéliomes). (69)

IV. Classifications et grading des tumeurs cérébrales : (72, 84)

1-Classification topographique :

Les tumeurs supratentorielles (ou sus-tentorielles), situées au-dessus de la tente du cervelet, comprennent les tumeurs des lobes cérébraux (tumeurs frontales, pariétales, temporales et occipitales), les tumeurs hémisphériques profondes (tumeurs du centre ovale, des noyaux gris centraux et des ventricules latéraux), et les tumeurs hémisphériques médianes (tumeurs du corps calleux, de la région sellaire, du III ème ventricule et de la région pinéale).

Les tumeurs infratentorielles (ou sous -tentorielles, ou tumeurs de la fosse cérébrale postérieure), peuvent être distinguées en tumeurs de la ligne médiane (tumeurs du vermis et tumeurs du IVème ventricule), des lobes cérébelleux, du tronc cérébral et extra-axiales antérieures et latérales (tumeur du ganglion de Gasser, tumeurs de l'angle ponto cérébelleux).

Les tumeurs du foramen ovale sont situées à cheval entre l'étage sus-tentoriel et la fosse cérébrale postérieure. Les tumeurs du trou occipital siégent à cheval entre la fosse cérébrale postérieure et le canal rachidien.

Il existe un intérêt surtout pronostique, car retentissant sur le geste chirurgical et le résultat fonctionnel. Il est important d'avoir toujours à l'esprit les principales corrélations qui peuvent exister entre la topographie et la variété histologique des tumeurs du système nerveux central, et de se rappeler les localisations électives habituelles des tumeurs les plus fréquentes.

2- classifications histologiques :

L'année 1926, date de la parution de l'ouvrage fondamental de Bailey et Cushing,(72) marque la naissance de la plupart des conceptions et des classifications encore en usage actuellement. La classification de Bailey et cushing repose sur la théorie des restes embryonnaires de Conheim, posant que le développement des tumeurs se fait à partir de cellules embryonnaires arrêtées à différents stades de leur développement, ce qui conduit à superposer aux différentes étapes de (l'arbre généalogiques) des cellules cérébrales, une classification histogénétique des tumeurs du système nerveux (Figure 11). Bailey et Cushing ont joué un rôle important en adaptant aux tumeurs du système nerveux la notion histopronostic.

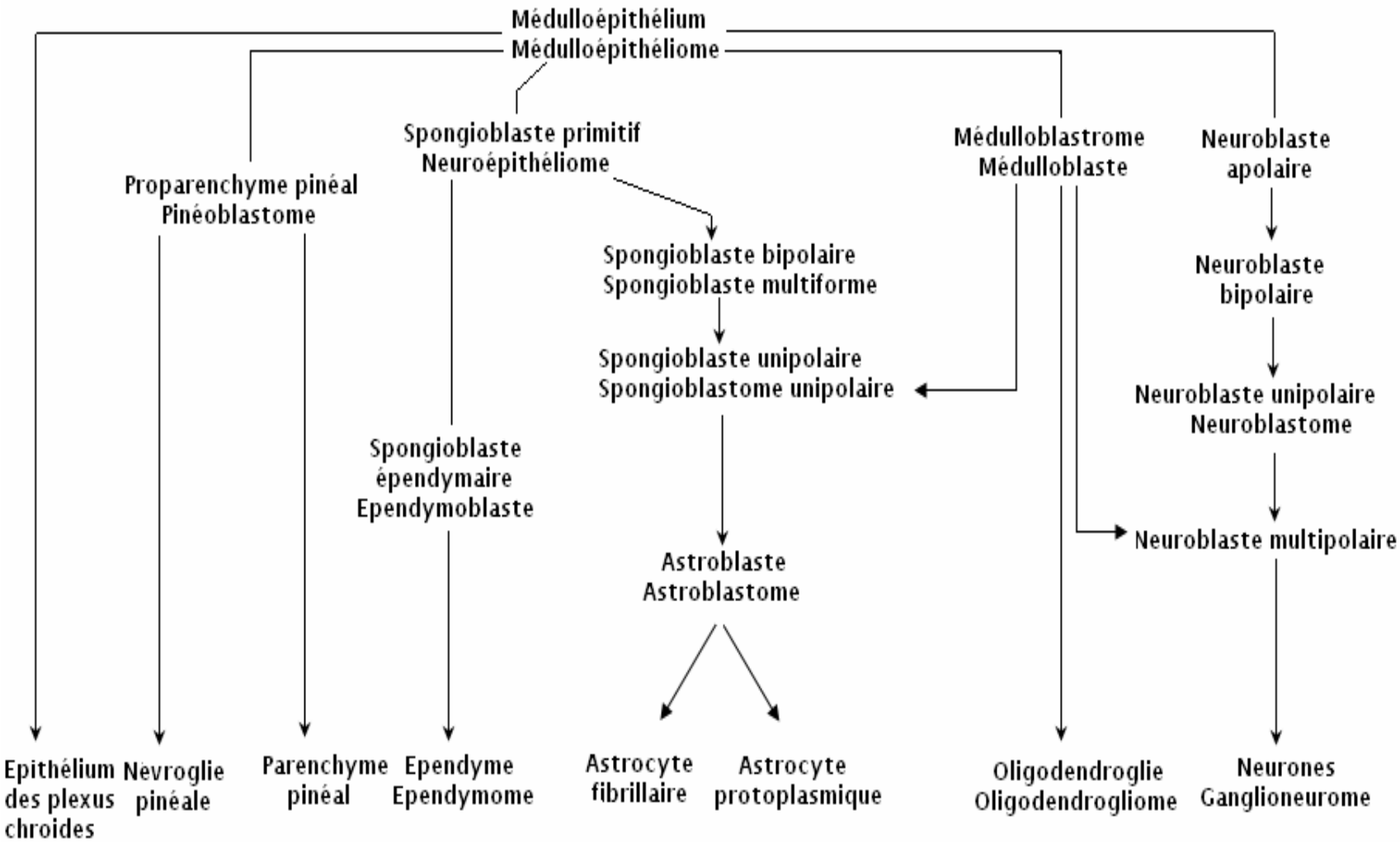

Figure11: Histogenèse des tumeurs cérébrales superposée à celle des cellules du système nerveux central (d'après Bailey et Cushing).

De multiples classifications ont vu le jour dans les décennies suivantes, mais aucune ne diffère fondamentalement de celle de Bailey et Cushing. Une voie différente a été ouverte à partir de 1949 par Kernohan (72). Le principe de base de sa classification est celui de la théorie de l'anaplasie : les cellules tumorales ne naîtraient pas à partir des cellules embryonnaires arrêtées dans leur développement mais par dédifférenciation (anaplasie) des cellules normales. Chaque type tumoral peut être divisé en grades de malignité croissante (I, II, III, IV) selon l'importance de l'anaplasie. Le grading qu'il préconise se fonde sur quelques critères facilement évaluables : lenombre de mitoses, le pourcentage de cellules indifférenciées, l'étendue de la nécrose, l'importance de la prolifération vasculaire et le degré de polymorphisme. Au total le grading est un outil d'évaluation pronostique, un moyen d'obtention de groupes de patients ayant des pathologies comparables, un outil décisionnel majeur dans les options thérapeutiques.

Aujourd'hui, en pratique clinique ,le besoins est plus celui d'une nomenclature histologique universellement accepté que celui d'une véritable classification , c'est-à-dire d'un système de classement qui implique une répartition en groupes hiérarchisés, d'un répertoire permettant à tous les neuropathologistes à travers le monde de donner le même nom à des tumeurs phénotypiquement reconnaissables comme identiques et ayant un patron commun d'évolution clinique prévisible (tumeurs de même pronostic histologique), c'est ce à quoi tend la classification réalisée par l'OMS (Tableau 9). (72)

Quelles que soient les opinions et l'expérience personnelles de chaque neuropathologiste, il est raisonnable de viser à l'homogénéité des diagnostics (indispensable en particulier pour l'évaluation et la crédibilité des protocoles d'essais thérapeutiques et des statistiques de survie des patients) et donc d'adopter comme base la classification de l'OMS. Essentiellement fondée sur les caractères morphologiques des tumeurs examinées au microscope optique, cette classification à le mérite d'avoir fait l'objet d'un consensus minimal entre une vingtaine de neuropathologistes venus de pays différents.

La seule classification d'OMS qui doit donc être utilisée actuellement est sa version la plus récente éditée en 2000. Quelle que soit la classification histologique adoptée par le neuropathologiste, il est important de souligner la difficulté et la subjectivité de

Rapport-Gratuit.com

l'interprétation histologique avec comme conséquence la faible reproductivité des diagnostics entre observateurs différents et même pour le même observateur.

Quelques messages fondamentaux :

-Adopter la classification histologique WHO de l'OMS 2000, la plus universellement reconnue.

-Se rappeler que les examens histologiques extemporanés ne donnent pas un résultat définitif.

-Savoir que les résultats de l'examen histologique d'une biopsie stéréotaxique ne sont pas toujours formels.

-Favoriser au maximum les relectures de lames et ne pas craindre de rectifier les diagnostics.

-Multiplier les confrontations et corrélations, prospectives et rétrospectives, entre l'imagerie, l'évolution clinique, les constatations peropératoires et l'histologie.

-Maintenir en permanence une bibliographie à jour, pour guetter les réinterprétations, les cadres nouveaux, les remises en question, les cas anciens revisités, etc.

3-Tumeurs neuroépithéliales : problèmes de classification histologique et de grading (Tableau 10). (84)

Depuis une quinzaine d'années, grâce à la microscopie électronique, à l'immunocytochimie des tumeurs qui auparavant étaient diagnostiquées comme oligodendrogliomes ont été rapportées a des cellules de nature autre qu'oligodendrocytaire ; c'est en particulier le cas des oligodendrogliomes intra ventriculaires, qui sont en fait soit des neurocytomes soit des épendymomes à cellules claires. Inversement des tumeurs autrefois considérées comme astrocytaires ont été reconnues comme oligodendrocytaires.

Le vrai problème est celui de l'homogénéité des séries de patients inclus dans différents protocoles thérapeutiques, il est clair que si certains investigateurs incluent dans les oligodendrogliomes des tumeurs que d'autres incluent dans l'astrocytomes, et réciproquement, la crédibilité des conclusions thérapeutiques et des comparaisons de durée et de qualité de survie devient douteuse.

Tableau 9 : La classification des tumeurs du système nerveux (OMS 2000). (72)

Tumeurs Neuroépithéliales
-Tumeurs astrocytaires -Tumeurs oligodendrogliales -Gliomes mixtes -Tumeurs épendymaires -Tumeurs des plexus choroïdes -Tumeurs gliales d'origine incertaine -Tumeurs neuronales et tumeurs mixtes neurono-gliales -Tumeurs neuroblastiques -Tumeurs du parenchyme pinéal -Tumeurs embryonnaires
Tumeurs des nerfs périphériques
-Schwannome -Neurofibrome -Périneurome -Tumeurs malignes des gaines des nerfs périphériques
Tumeurs des méninges
-Tumeurs des cellules méningothéliales -Tumeurs mésenchymateuses non-méningothéliales -Lésions mélanocytaires primitives -Tumeurs d'origine incertaine
Lymphomes et tumeurs hématopoïétiques
-Lymphomes malins -Plasmocytome -Sarcome granulocytique
Tumeurs des cellules germinales
-Germinome -Carcinome embryonnaire -Tumeur du sac vitellin -Choriocarcinome -Tératome -Tumeurs germinales mixtes
Tumeurs de la région sellaire
-Craniopharyngiome -Tumeur à cellules granuleuses
Tumeurs métastatiques

Rapport-gratuit.com
LE NUMERO 1 MONDIAL DU MÉMOIRES

Tableau 10 : La Classification des tumeurs neuroépithéliales (OMS 2000). (84)

Tumeurs astrocytaires	Tumeurs neuronales et tumeurs mixtes neuro-gliales
-Astrocytome diffus (grade II) Astrocytome fibrillaire Astrocytome protoplasique Astrocytome gémistocytique -Astrocytome anaplasique (grade III) -Glioblastome (grade IV) Glioblastome à cellules géantes Gliosarcome -Astrocytome pilocytique -Xanthoastrocytome pléiomorphe -Astrocytome sous-épendymaire à cellules géantes	-Gangliocytome -Gangliocytome dysplasique du cervelet -Astrocytome/ Ganglioglioome desmoplastique infantile -Tumeur neuroépithéliale dysembryoplastique -Ganglioglioome -Ganglioglioome anaplasique -Neurocytome central -Liponeurocytome cérébelleux -Paragangliome du filum terminal
Tumeurs oligodendrogliales	**Tumeurs neuroblastiques**
-Oligodendrogliome (grade II) -Oligodendrogliome anaplasique (grade III)	Neuroblastome olfactif (Esthésioneuroblastome) -Neuroépithéliome olfactif
Tumeurs mixtes	**Tumeurs gliales d'origine incertaine**
-Oligoastrocytome -Oligoastrocytome anaplasique	-Astroblastome -Gliomatose cérébrale -Gliome choroïde du III ème ventricule
Tumeurs épendymaires	**Tumeurs embryonnaires**
-Ependymome (grade II) Ependymome cellulaire Ependymome papillaire Ependymome à cellules claires Ependymome tanycytique -Ependymome anaplasique (grade III) -Ependymome myxopapillaire -Subépendymome (ou gliome sous-épendymaire)	-Médulloépithéliome -Ependymoblastome -Médulloblastome Médulloblastome desmoplastique Médulloblastome à grandes cellules Médullmyoblastome Médulloblastome mélanotique -Tumeur neuroectodermique primitive supratentorielle Neuroblastome Ganglioneuroblastome -Tumeur tératoïde atypique / rhabdoïde
Tumeurs des plexus choroïdes	**Tumeurs du parenchyme pinéal**
-Papillome des plexus choroïdes -Carcinome des plexus choroïdes	-Pinéocytome -Pinéoblastome -Tumeurs pinéales transitionnelles / mixtes

V. Clinique :

Le mode de révélation des tumeurs cérébrales est variable et dépend surtout de la localisation tumorale. L'HIC, l'épilepsie et les syndromes déficitaires focaux sont les plus souvent rencontrés (71, 111).

1-L'hypertension intracrânienne :

Quelque soit le siége de la tumeur sus ou sous tentoriel, l'HIC est la circonstance de révélation la plus fréquente (25, 71, 111, 118, 146,200). En effet, les signes d'HIC sont rencontrés dans 50 à 63% des cas. (25, 111).

Dans notre série 79,11% des malades avaient présenté des signes en rapport avec l'HIC.

Dans d'autres cas, le tableau est plus important constitué par des modifications du comportement, des erreurs du jugement, de courts épisodes de désorientation, une altération des fonctions mnésiques ou intellectuelles. Le caractère isolé d'une telle symptomatologie en l'absence de tout symptôme sensitivomoteur ou sensoriel pourra faire errer le diagnostic vers un syndrome dépressif ou démentiel. La persistance ou l'aggravation du tableau entraînera la mise en route de la démarche étiologique. (25)

1-1 Céphalées et vomissements :

Les céphalées sont souvent à prédominance matinales, bilatérales avec des renforcements paroxystiques apparaissant lors des changements de position, lors de la toux et de l'éternuement ; une tendance nauséeuse, éventuellement des vomissements compléteront la symptomatologie. Les vomissements sont classiquement faciles en jets, surtout en cas de lésion de la fosse cérébrale postérieure chez l'enfant. L'association céphalées et vomissements évoluant de façon subaigues ou chronique ne pourra manquer d'évoquer un tableau d'HIC. (25, 87,146)

Cependant chez l'enfant, l'importance de la symptomatologie digestive pourra poser un problème de diagnostic différentiel avec un syndrome abdominal aigu. Les céphalées ont inauguré les tumeurs cérébrales dans 80 % des cas. (25 , 113)

Dans notre étude, les céphalées touchaient 69,11% des malades.

1-2 Troubles visuels :

Dominés par l'atteinte fréquente de la sixième paire crânienne. Le tableau clinique varie du simple brouillard visuel signalé en cas de parésie du nerf jusqu'au tableau de strabisme convergeant lorsque l'atteinte du nerf est totale. (25)

1-3 Troubles de la conscience : (25,149)

Ils peuvent s'installer insidieusement ou plus rapidement suivant l'importance de l'HIC et sa rapidité de constitution. Il peut s'agir de troubles au niveau de la vigilance (allant d'une simple obnubilation passagère à une léthargie profonde) ou d'une atteinte des fonctions supérieures (mémoire, jugement, personnalité). Au maximum, ils peuvent évoluer vers un coma profond avec une rigidité de décérébration et des troubles neurovégétatifs en rapport avec un engagement. Ces engagements peuvent être plus trompeurs et se manifester par un torticolis persistant.

Chez l'enfant, un fléchissement des acquisitions, avec modifications du comportement et difficultés scolaires doivent attirer l'attention. (98)

Dans notre étude, les troubles de conscience ont été notés chez 15,88% des cas.

2-Crises d'épilepsies :

Une crise comitiale partielle ou généralisée est révélatrice de 20% à 40% des tumeurs cérébrales. (71, 98, 137) Une tumeur est d'autant plus épiléptogène qu'elle est bénigne (gliome bas grade, méningiome) et proche du cortex. (25, 71, 98) Certaines tumeurs peuvent ainsi se manifester par une longue histoire d'épilepsie. La survenue d'une première crise chez un patient

adulte justifie la réalisation systématique d'une imagerie cérébrale notamment une IRM sans et avec injection de gadolinium à la recherche d'un processus expansif.

Dans notre étude, les crises d'épilepsie ont été notées chez 38.82%.

3-Manifestations déficitaires focales :

Elles sont liées directement à la compression (méningiome, neurinome) ou à l'infiltration (gliome) du parenchyme cérébral par la tumeur. Le mode d'apparition du déficit est généralement plus ou moins rapidement progressif, s'étendant « en tâche d'huile ». Le déficit peut avoir une valeur localisatrice convaincante avant même la réalisation d'une imagerie cérébrale. (25, 137)

Les principaux signes déficitaires en fonction de la localisation tumorale sont illustrés dans le tableau 11.

4- Syndrome cérébelleux :

Il se voit essentiellement dans les localisations au niveau de la fosse cérébrale postérieure. L'atteinte vérmiènne est fréquente, responsable d'un syndrome statique (63).

5- Signes ophtalmologiques : (25)

Ils sont très souvent retrouvés au moment du diagnostic s'ils sont cherchés de manière systématique. Ces signes peuvent être en rapport avec l'HIC déjà vue ou en rapport avec une lésion envahissant ou comprimant les voies optiques comme le réalise les tumeurs de la région sellaire ou suprasellaire. Le fond d'œil peut révéler la présence d'un flou papillaire débutant, d'une dilatation veineuse, alors que l'acuité visuelle est normale.

Dans les stades avancés, l'examen trouve une exagération du flou papillaire, une courdure des vaisseaux, des hémorragies et des exsudats péris papillaires. Dans notre étude, 31 malades avaient un œdème papillaire et 17 malades avaient une atrophie optique bilatérale et quatre malades une cécité.

6- Atteinte des nerfs crâniens : (25)

L'atteinte fréquente du nerf moteur oculaire externe (VI) n'a pas de valeur localisatrice en présence de signes d'HIC. L'atteinte du nerf optique par HIC représente par contre une cause de cécité inacceptable, ce qui souligne l'intérêt de la dépister au cours de tout syndrome d'HIC

7-Signes endocriniens :

Ils se voient surtout dans les tumeurs se développant au niveau de la région sellaire, ils sont à type de :

- Un syndrome hypothalamo-hypophysaire : Le plus fréquent chez l'enfant est un retard de croissance et un retard pubertaire, (56) moins souvent une obésité. Le diabète insipide est présent dans environ 18% des cas. (29)
- Un déficit antéhypophysaire : aménorrhée, troubles sexuels, déficit endocrinien portant sur une ou plusieurs lignes (surtout un déficit en GH, pouvant aller jusqu'au pan hypopituitarisme) (83). Dans notre étude, les signes endocriniens ont été retrouvés chez 8 de nos malades.

Tableau 11 : Les principaux signes déficitaires en fonction de la localisation tumorale. (137)

Principales localisations tumorales	Principaux signes cliniques	remarques
Frontale/calleuse Pariétale	-Syndrome frontal avec apragmatisme ou désinhibition. -Troubles de l'attention et de la concentration, amnésie des faits récents, grasping. -Hémiparésie controlatérale dans les atteintes de la région prérolandique -Sydrome d'HIC isolé -Hémihypoesthésie. -Hémiastéréognosie. Quadranopsie inférieure controlatérale	Apparition des signes cliniques souvent tardive
Temporale Occipitale	-Aphasie, apraxie (hémisphère dominant). -Aphasie (hémisphère dominant) -Troubles mnésiques Quadranopsie supérieure controlatérale Syndrome d'HIC isolé -HLH controlatérale	Manifestations cliniques précoces
Chiasmatique/sellaire	-Hémianopsie bitemporale avec évolution Possible vers la cécité -Déficits hormonaux par envahissement de la région hypothalamo-hypophysaire	Dans les atteintes du lobe temporal droit, la tumeur est très longtemps silencieuse
Noyaux gris et capsule interne	-Déficits sensitivomoteur controlatéral Hydrocéphalie -Hémiparésie proportionnelle (capsule interne)	Manifestations précoces
Intra ventriculaire Cérébelleuse Tronc cérébral Base de crâne	-Hydrocéphalie -Syndrome cérébelleux statique (vermis) ou cinétique (hémisphères cérébelleux) -Atteinte des paires crâniennes (surtout VI et VII), nystagmus, hémi- ou tétraparésie, hypoesthésie, troubles de déglutition, dysarthrie. Paralysie des paires crâniennes.	Manifestations précoces

VI. Examens Paracliniques :

Les techniques à disposition sont nombreuses, la scanographie et l'IRM cérébrales ont une place prépondérante. Certains examens vont permettre d'effectuer le diagnostic positif, d'approcher la nature de la tumeur, sa situation par rapport aux zones fonctionnelles, de participer à l'élaboration du pronostic et au suivi post-thérapeutique (scanner et surtout IRM). (25, 71)

Les technologies nouvelles précisent alors la morphologie de la tumeur (imagerie morphologique), peuvent orienter vers un diagnostic histologique de la lésion (imagerie métabolique), offrent la possibilité d'un repérage peropératoire de la lésion si besoin (neuronavigation). (22)

L'artériographie cérébrale, quant à elle, a vu ses indications nettement diminuées depuis l'avènement de ces autres méthodes. (22, 25, 71)

1-La tomodensitométrie cérébrale (TDM) :

Il s'agit généralement de la première exploration en imagerie effectuée devant une suspicion de pathologie tumorale intracrânienne (71), le scanner cérébral à rayon X est habituellement l'examen qui va révéler l'existence d'une tumeur cérébrale, visible sous forme d'une anomalie de densité souvent associée à des signes indirects : effet de masse, œdème péritumoral. L'injection de produit de contraste iodé pourra préciser le diagnostic si la densité de la tumeur se rehausse après injection. L'utilisation de fenêtres osseuses permet de visualiser une éventuelle déformation de la voûte crânienne, révélant ainsi l'évolution lente de la tumeur (22).

Elle est utile aussi chez les patients agités ou en cas de contre indication à l'IRM (pacemaker, corps étranger métallique intraoculaire). Par contre, en raison d'artefacts spécifiques, elle ne permet pas une bonne analyse des structures de la fosse cérébrale postérieure, des régions adjacentes à l'os (25).

L'analyse radiologique portera sur les principaux types histologiques.

1-1 -Astrocytomes et oligodendrogliomes de bas grade :

L'imagerie des astrocytomes est en général assez univoque, qu'il s'agit d'un astrocytome diffu ou localisé. Il s'agit en général d'une lésion hypodense ne prenant pas le contraste. L'effet de masse, du fait du caractère infiltrant, est minime ou nul. Cependant, aucune de ses caractéristiques n'est absolument formelle pour affirmer avec certitude le grade précis.

Dans la série de VERTOSICK (187), seulement 60 % des lésions répondaient à l'ensemble de ces critères. Par contre 12 % se présentaient avec un effet de masse, 12% étaient partiellement calcifiées et 8% avaient une prise de contraste. Cette prise de contraste est retrouvée dans les proportions voisines par Piépmeir (153) et Kondziolka (100).

L'aspect radiologique des oligodendrogliomes est voisin de celui des astrocytomes avec cependant quelques particularités. Il se présente sous forme d'une hypodensité dans environ 2/3 des cas, mais la présence de calcifications est fréquente (plus de la moitié des cas). Celle-ci a une forme irrégulière, plus rarement punctiforme ou linéaire. Des kystes sont retrouvés dans à peu près 1/3 des cas (144, 150).

1-2 Glioblastomes et astrocytomes anaplasiques :

En général, un gliome malin se compose de deux compartiments :

- Le premier est fait par un noyau tumoral dense comportant parfois une zone centrale nécrotique et/ou kystique. L'aspect est hypodense sur un examen TDM. Le rehaussement après injection de produit de contraste définit la zone tumorale « active » cette prise de contraste est d'épaisseur variable, parfois irrégulière, souvent polylobée.
- Le deuxième compartiment se trouve en périphérie, apparaît hypodense (25, 117).

De manière classique, la présence ou l'absence d'une prise de contraste permettant d'anticiper sur les résultats de l'examen anatomopathologique en considérant que toute prise de contraste (en particulier annulaire) était synonyme de glioblastome ou d'astrocytome anaplasique et qu'en revanche, son absence témoignant d'un grade de malignité moins élevé (un « bas grade »). Plusieurs travaux sont venus apporter des

Rapport-Gratuit.com

modulations à ces spéculations. D'une part les astrocytomes pilocytiques doivent nécessairement comporter une prise de contraste, d'autre part l'absence de prise de contraste ne permet pas d'exclure un gliome malin. Un gliome peut ne pas s'accompagner d'une prise de contraste massive dans 10 à 30 % (7, 68).

1-3 Méningiomes :

La TDM représente un moyen de diagnostic fiable puisque selon les séries on obtient entre 95-100% de diagnostics positifs. (87)

L'appréciation du volume exacte de la tumeur, de son extension (en particulier au niveau de la base) et l'existence d'un œdème cérébral ont été transformées par l'apparition du scanner :

- Avant l'injection du PDC, il s'agit le plus souvent (60-75% des cas) d'une lésion hyperdense ou isodense dans 25% des cas, présentant dans 20 à 25 % des calcifications intratumorales, elle est enfin entourée d'une zone hypodense dans plus de la moitié des cas 60 % environ ce qui signifie l'existence d'un œdème associé. La nécrose hémorragique intratumorale est rare. (87)

- Après injection du PDC, on note une nette prise de contraste homogène au contour le plus souvent régulier dans 90% des cas. (87)

- L'atteinte osseuse, quant-elle existe, est également évidente. Une structure hétérogène est rarement observée (aspect de nécrose centrale ou kyste paratumoral). (25, 71, 87, 148)

Le diagnostic des méningiomes sera alors étayé par :

- L'existence d'une insertion durale.

-L'existence de signes osseux (hyperostose, sillons vasculaires) au niveau du point d'insertion de la tumeur sur des coupes en fenêtres osseuses. (87)

1-4 -Métastases :

L'aspect scannographique est assez univoque montrant des lésions hypo ou légèrement hyperdenses rehaussées en périphérie par le contraste (aspect en cocarde) (12, 25, 71). Le rapport œdème réactionnel/ taille de la tumeur est élevé. Cette particularité

permet souvent de faire le diagnostic différentiel avec une tumeur gliale de haut grade. L'autre diagnostic différentiel avec une tumeur est l'abcès cérébral, mais celui-ci a une paroi plus fine et son contour est plus régulier.

1-5 Médulloblastome :

La lésion a un aspect homogène, bien limitée, spontanément hyperdense. La prise de contraste est forte et homogène. Plus rarement, la tumeur apparaît isodense et la prise de contraste est modérée et irrégulière. S'accompagnant le plus souvent d'oedème perilésionnel, parfois de zone de nécrose et de formations kystiques. Le siége est hémisphérique cérébelleux chez l'adulte et vermien chez l'enfant. (30, 164)

1-6 Ependymome :

En dehors de leur localisation intraventriculaire, il n'a rien de spécifique. Il s'agit d'une lésion de densité variable, très hétérogène, très souvent ponctuée de calcification, parfois kystique et hémorragique, prenant le contraste généralement massivement. Le plus souvent, c'est une lésion isodense parfois avec des calcifications. (25, 27, 118)

1-7 Craniopharyngiome :

C'est une tumeur arrondie, souvent polylobée, de taille variable avec des formations kystiques et des calcifications. La portion solide peut être iso ou hypodense et prend habituellement le contraste. Le diagnostic différentiel se pose surtout pour les tumeurs
intrasellaires pures ou intra et suprasellaires. L'élargissement de la selle turcique, la présence de calcification évoquent le diagnostic de craniopharyngiome plutôt que celui d'adénome. Le scanner a un intérêt pour confirmer l'existence de calcifications (25, 147).

1- 8 Neurinome : (25,136)

Le neurinome du VIII nécessite un protocole d'exploration précis : coupes fines (1mm) centrées sur les conduits auditifs internes (CAI) sans, puis avec injection, complétées par un examen standard du crâne. Les neurinomes de petite taille se traduisent par un

Rapport-gratuit.com
LE NUMERO 1 MONDIAL DU MÉMOIRES

élargissement unilatéral d'un CAI, l'injection du produit du contraste (PDC) confirme le diagnostic quand elle montre une élévation de densité dans l'angle ponto cérébelleux.

Les tumeurs plus volumineuses se traduisent par un refoulement du pédoncule cérébelleux moyen homolatéral, du IVème ventricule du tronc cérébral avec parfois hydrocéphalie sus-jacente et par une masse isodense prenant fortement le contraste. Des formes kystiques, plus rarement calcifiées, peuvent se voir.

1- 9 Neurocytomes :

Leur aspect est très voisin de celui des oligodendrogliomes, avec présence de kyste ou calcification (le siège intra-venticulaire constituant la seule particularité). (25, 151)

1-10 Lymphomes : (25)

Ce sont des lésions isodenses ou spontanément hyperdenses sans injection de PDC. Après injection, les lésions prennent le contraste classiquement de manière intense et homogène réalisant un aspect « en boule de neige » ou «cotonneux». Les lésions siégent préférentiellement dans les régions profondes (noyaux gris centraux, corps calleux, substance blanche périventriculaire, infiltration sous épendymaire).

L'œdème péritumoral et l'effet de masse sont souvent modestes au regard de la taille des lésions. Certains aspects plus inhabituels des LCP peuvent mimer un méningiome quand ils sont superficiels et présentent une extension sur la dure-mère. Ces lésions sont corticosensibles dans un peu moins de la moitié des cas.

1- 11 Tumeur du plexus choroïde (papillome) : (151)

C'est une prise de contraste intense au niveau d'une masse polylobée siégeant dans la lumière ventriculaire. Un kyste ou des phénomènes hémorragiques sont parfois notés.

1-12 Hémangioblastome : (25)

Il se présente sous quatre aspects :

- Forme kystique avec un nodule mural.

- Forme solide prenant intensément le contraste ayant un aspect voisin d'une malformation artèrio-veineuse.
- Forme solide avec microkystes intratumoraux.
- Forme ou l'hypervascularisation est périphérique autour d'un kyste.

2-Imagerie par résonance magnétique cérébrale : (Tableau 12 ; 13 ; 14 ; 15) (25, 35, 119, 141)

L'IRM constitue donc l'examen de seconde intention. Les séquences en T1, T2 (sans et avec injection de Gadolinium) et en flair sont les plus couramment utilisées. L'IRM permet une analyse beaucoup plus précise du volume tumoral et de son retentissement sur le parenchyme cérébral adjacent. Une prise de contraste après injection de Gadolinium peut exister soit dans le cas d'une tumeur hypervascularisée (bas ou haut grade), soit dans le cas d'une prolifération microcapillaire (tumeur de haut grade), soit dans le cas de rupture de la barrière hémato-encéphalique (visible principalement dans les tumeurs de haut grade, mais également dans certaines de bas grade) (22).

Le développement de l'imagerie par résonance magnétique (IRM) couplée aux analyses de transfert et d'analyse d'images par ordinateur, permet de mieux définir le volume, la vascularisation (angio-IRM), le métabolisme (spectroscopie), l'état du parenchyme (diffusion et transfert de magnétisation), les zones fonctionnelles . Elle permet d'améliorer la qualité du repérage stéréotaxique, pour l'exérèse tumorale ou la radiothérapie en diminuant le risque iatrogénique. (114)

Aux séquences spécifiques les plus couramment utilisées, sont quelquefois rajoutées des séquences spécifiques pouvant répondre à certains problématiques opératoires : séquences d'inversion récupération (haut définition anatomique), séquences d'angio-IRM (rapports vasculaires).

Après traitement, le diagnostic de résidu post-opératoire repose sur l'existence d'une prise de contraste qu'il faut distinguer de celle des remaniements liés à l'intervention. La prise de contraste post-chirurgicale est habituellement linéaire et débute tôt dès les premières 24 heures. Elle pose de réels problèmes d'interprétation après le 3 e jour et il est

recommandé de réaliser l'IRM de contrôle post-opértatoire au plus tard 3 jours après la chirurgie. (119, 93)

L'analyse radiologique portera sur les principaux types histologiques.

2- 1 Les astrocytomes pilocytiques :

Leurs sièges préférentiels sont les voies optiques, le thalamus, les noyaux gris centraux et le cervelet. En IRM, ils se présentent sous la forme de lésions bien limitées, kystiques, rehaussées après injection de produit de contraste.

2- 2 Les astrocytomes ordinaires :

Ils se manifestent sous la forme de processus mal limité, en isosignal ou hyposignal sur les séquences pondérées en T1 et en hypersignal sur les séquences pondérées en T2. Une prise de contraste et un aspect plus hétérogène s'observent dans les formes très évolutives (astrocytomes anaplasiques).

2-3 Glioblastomes :

Processus expansif hétérogène, avec prise de contraste et nécrose. Ce dernier, élément capital du diagnostic, est centrotumorale, hypointense en T1 et hyperintense en T2.

2- 4 Les oligodendrogliomes :

Ils siègent surtout à l'étage supratentoriel, dans le lobe frontal. En IRM, les formes peu évolutives se présentent sous l'aspect d'une lésion atteignant le cortex et la substance blanche sous-jacente, sans effet de masse, en hyposignal en T1 et en hypersignal en T2. Les calcifications sont mieux visibles en scanographie. Une prise de contraste signe le caractère très agressif de la lésion.

2-5 Les lymphomes primitifs :

Ils siègent préférentiellement dans les noyaux gris centraux, les régions périventriculaires et le corps calleux. Ils peuvent être uniques ou multiples, s'accompagnent d'une réaction oedèmateuse discrète et sont responsables d'un effet de masse modéré compte tenu de leurs dimensions. Ils sont en isosignal ou discret hyposignal par rapport à la

substance grise en T1 et isosignal ou discret hypersignal en T2. La prise de contraste, pratiquement constante en l'absence de traitement par corticoïdes, est variable selon le terrain : chez les sujets immunocompétents, les lésions sont le plus souvent rehaussées de façon homogène et intense ; chez les sujets immunodéprimés, leur aspect est plus volontiers hétérogène avec prise de contraste en anneau, foyers de nécrose et d'hémorragie.

2-6 Métastases cérébrales :

Bien que de rares métastases ne s'opacifient pas, l'injection de produit de contraste représente la technique la plus adaptée pour la détection de métastases : rehaussement nodulaire ou en anneau. Les performances de l'IRM pour la détection des métastases ne semblent pas être sensibilisées par la réalisation d'un examen retardé après injection de produit de contraste ; elles sont en revanche augmentées par la technique de transfert de magnétisation.

2- 7 Les médulloblastomes : (30, 35, 36)

Ils sont des tumeurs malignes du cervelet qui touchent l'enfant de moins de 15 ans dans 75 % des cas. Chez l'adulte, ils siègent principalement dans les hémisphères et se présentent sous la forme de lésions hétérogènes, mal limitées, de signal hypo-intense en T1 et variable en T2, prenant le contraste de façon modérée.

2-8 Les hémangioblastomes :

Les hémangioblastomes siègent dans 80 % des cas (35) dans le cervelet et se présentent le plus souvent sous la forme de lésions bien circonscrites, kystiques et/ou nodulaires, rehaussées de façon intense après injection de produit de contraste.

2-9 Méningiomes :

Il est habituellement isointense ou légèrement hypointense en T1 et isointense ou hyperintense en T2 ; il augmente après injection de Gadolinium. Il existe, à la base d'implantation de la tumeur, un épaississement méningé prenant le contraste, évocateur mais non spécifique du méningiome. (87)

2-10 Les schwannomes du VIII : (87)

Se présentent sous l'aspect de lésions bien limitées, de signal homogène lorsqu'ils sont de petite taille : hypointense ou isointense au cervelet en T1 et hyperintense en T2. Après injection de Gadolinium, un rehaussement important est trouvé. L'IRM haute résolution en T2 permet le diagnostic des neurinomes intracanalaires et rend souvent inutile l'injection de Gadolinium.

2-11 Les kystes arachnoïdiens :

Siègent dans plus de 50 % des cas (35) dans la fosse cérébrale moyenne et sont fréquemment découverts de façon fortuite. Le signal des kystes, très homogène, est identique à celui du liquide cérébrospinal (hyposignal en T1, hypersignal en T2).

2-12 Les kystes épidermoïdes : (35)

Leur signal, hétérogène, est hypointense en T1 et plus intense que celui du liquide cérébrospinal en T2. Le diagnostic différentiel entre kyste arachnoïdien et épidermoïde peut être difficile. Les éléments en faveur du diagnostic de kyste épidermoïdes sont le caractère irrégulier des contours, le signal hétérogène et l'hypersignal sur les séquences pondérées en diffusion.

Tableau 12 : Principales caractéristiques des tumeurs intraparenchymateuse en IRM (13) :

	Gliomes (40-45%)			Métastases (20%)	Lymphome
	Astrocytome	Glioblastome	Oligodendrogliomes		
Age (ans)	20-25	45-55	30-50	Variable	Variable (sida)
Sexe	M>F	M>F	M>F	Variable	Variable
Localisation	Hémisphérique	Hémisphérique	Hémisphérique (frontal superficiel)	Jonction cortico-sous-corticale	Hémisphérique Profonde (corps calleux, Périventriculaire)
Sep T2	Hypersignal homogène	Hypersignal Hétérogène	Hypersignal Hétérogène	Variable (nécrose, hémorragie possible)	Hypersignal Proche de la Substance grise
Calcification	±	±	+++	±	±
Hémorragie	+	++	++	++	±
Œdème	+	++	±	+++	+
Prise de contraste	Variable	Intense	Variable (50 %)	En Couronne	Habituelle

Tableau 13 : Principales caractéristiques d'autres tumeurs intraparenchymateuses en IRM (13)

TUMEURS INTRAPARENCHYMATEUSES						
Histologie	Age	Localisation	Aspect	T1	T2	T1 Gd
Astrocytome Pilocytique Astrocytome II, III	Enfant Adulte	Vermis, TC Hémisphères protubérance	kyste	Iso LCS	Iso LCS	Non
			Nodule, paroi	Iso TC	Iso, hyper TC	Oui
			Infiltrant	Hypo TC	Hyper TC	+/-
Astrocytome III, IV et glioblastome	Adulte ++	protubérance	+/- exophytique	Iso + Hypo TC	Hyper hétérogène	Anne au
			Œdème	Iso TC	Hyper	Non
Médulloblastome	Garçon (10 ans)	Toit V4, vermis Localisations	Masse nette	Iso TC	+-/ hyper	oui
			Ca, Ky œdème			Non
Hémangioblastome	Adulte Jeune M. Von Hippel Lindau Fréquent	Périph. Hémisphère. Plancher V4…	2/3 masse kystique	Iso LCS	Iso LCS	Non
			Nodule, coque	Iso TC	Hyper TC	Oui
			1/3 masse charnue	Iso TC	Hyper TC	Oui
			Œdème	Iso TC	Hyper TC	Non
Métastases	*50 ans 50% unique	Toutes localisations	Tous aspects	Varié	Varié	Varié
			Œdème	Iso TC	Hyper TC	Non
LCS= Liquide cérébrospinal ; TC=Tronc cérébral ; M.=Maladie de ; Gd= Gadolinium						

Tableau 14 : Principales caractéristiques des tumeurs intraventriculaires en IRM.(14)

Histologie	Age	Localisation	Aspect	T1	T2	T1 Gd
Ependymome	5ans 35 ans	Prés V4 Vers APC	Sang, nécrose, calcifications	Iso TC Hétérogène	Iso ou Hyper TC hétérogène	oui hétérogène
Méningiome	Adulte, rare	Dans V4	Calcifications, Kystes	Iso TC	Varié	oui
Cholestéatome	Jeune	Dans V4	« festons » masse solide	Iso LCS Hétérogène	Hyper LCS Sans flux	Non
Papillome	Rare jeune	Dans V4 Vers APC	Hétérogène calcifications	Iso TC	Hyper	Oui +++ Massif, intense

APC= Angle pontocérébelleux ; V4= 4ème ventricule ; TC= Tronc cérébral ;Gd=Gadolinium

Tableau 15 : Principales caractéristiques des tumeurs extraparenchymateuses en IRM.(14)

MASSES EXTRAPARENCHYMATEUSES						
Histologie	Fréquence	Localisation	Aspect	T1	T2	T1 Gd
Neurinome du VIII	Adulte, 70% à80 %	MAI* 1cm en avant du parus	Rond, ovale +/- Kystes	Iso TC	Iso ou hyper TC	Oui
Méningiome	Adulte, 10%	APC, FM	Base large Ca, kystes	Iso TC	Iso ou Hyper TC	Oui
Cholestéatome	Jeune, 5%	APC, V4	« festons » masse solide	Iso LCS hétérogène	Hyper LCS sans Flux	Non
Kyste arachnoïdien	Adulte, 10%	APC grande Citerne	Refoule nerfs masse liquide	Iso LCS	Iso LCS images de flux	Non
MAI= méat acoustique interne ; TC= tronc cérébral ; APC= angle pontocérébelleux ; FM = foramen Magnum ; Ca = Calcifications.						

3-Imagerie fonctionnelle :

3-1 L'IRM fonctionnelle (IRM f) :

L'IRM comme la tomographie à émission de positrons, repose sur un principe que les régions activées s'accompagnent d'une augmentation locale et transitoire du débit

Rapport-Gratuit.com

sanguin et du métabolisme. La méthode de loin la plus utilisée aujourd'hui pour l'IRM f est la méthode de BOLD (Blood Oxygen Level Dependent) qui exploite les propriétés magnétiques de l'hémoglobine contenue dans les globules rouges (139).

Le principe du l'IRM f repose sur la comparaison de deux états cognitifs différents. Ainsi, les protocoles utilisés en clinique font le plus souvent alterner des périodes de « référence » et « d'activité » (par exemple, un mouvement comparé au repos). On assiste dès le début de la période d'activation à une augmentation progressive de signal localisée dans la zone activée par rapport à l'état de « référence ». L'imagerie fonctionnelle par IRM peut être réalisée sur la plupart des systèmes récents avec un champ supérieur ou égal à 1,5 Tesla, les séquences sensibles à l'effet BOLD sont les séquences à échos de gradient. Le plus souvent ce sont les séquences échoplanar (EPL) qui sont utilisées lorsqu'elles sont disponibles, en raison de leur rapidité. (139)

L'IRM fonctionnelle est un examen non invasif pouvant être répété plusieurs fois chez le même malade (22), elle permet une analyse dynamique du parenchyme cérébral normal et pathologique. Cette technique ne nécessite pas d'injecter un PDC et permet une acquisition possible dans les différents plans de l'espace (90). L'intérêt majeur réside dans le fait d'épargner les zones des fonctions majeures (motricité, langage, mémoire, vision) lors de la résection chirurgicale de la tumeur (90)

- **Cartographie fonctionnelle préopératoire de la motricité :**

L'IRM f est déjà utilisée dans de nombreux centres pour établir une cartographie fonctionnelle motrice préopératoire. Elle consiste à localiser les aires sensorimotrices fonctionnelles chez des patients qui présentent une lésion proche de la région rolandique.
Les patients vont réaliser au cour d'une session IRM des mouvements segmentaires (en général main et pied) permettant de localiser la région sensorimotrice primaire au contact de la lésion à opérer. Les renseignements qui sont fournis par l'IRM f sont de plusieurs types. (22)

- **Somatotopie, correspondance anatomie –fonction :**

L'IRM f permet de localiser avec une grande fiabilité le sillon central. (116, 194). L'activation du sillon central est obtenue dans la majorité des cas (116). L'utilisation de mouvements segmentaires (main, pied, lèvres, yeux) permet de mettre en évidence les

différents territoires somatotopiques du sillon central (Figure 12).Les techniques électrophysiologiques modernes ont montré une excellente corrélation entre l'IRM f et les résultats peropératoires. (116, 156, 194)

L'ablation chirurgicale des tumeurs de la région frontale médiane peut entraîner la survenue d'un déficit postopératoire moteur et /ou du langage (28, 161, 199), évoluant généralement vers une récupération progressive. Krainik et Al (103) ont pu montrer en IRM f qu'il était lié à l'exérèse de la partie postérieure de l'aire motrice supplémentaire (post-AMS), et non pas à la survenue d'un œdème postopératoire ou des lésions veineuse.

Aussi l'IRM f s'est avérée très fiable pour latéraliser les aires du langage avant chirurgie temporale ou frontale. La technique de référence actuelle pour latéraliser les fonctions du langage est le test Wada. Ce test consiste à injecter un barbiturique dans l'une puis l'autre carotide et à tester l'hémisphère controlatéral chez le sujet éveillé (22).

L'IRM f a donné des résultats bien corrélés à ceux du test Wada aussi bien chez l'adulte (10, 115) que chez l'enfant (79). Ces limitations sont la compréhension, la réalisation et la répétition de la tâche par les patients.

Rapport-gratuit.com
LE NUMERO 1 MONDIAL DU MÉMOIRES

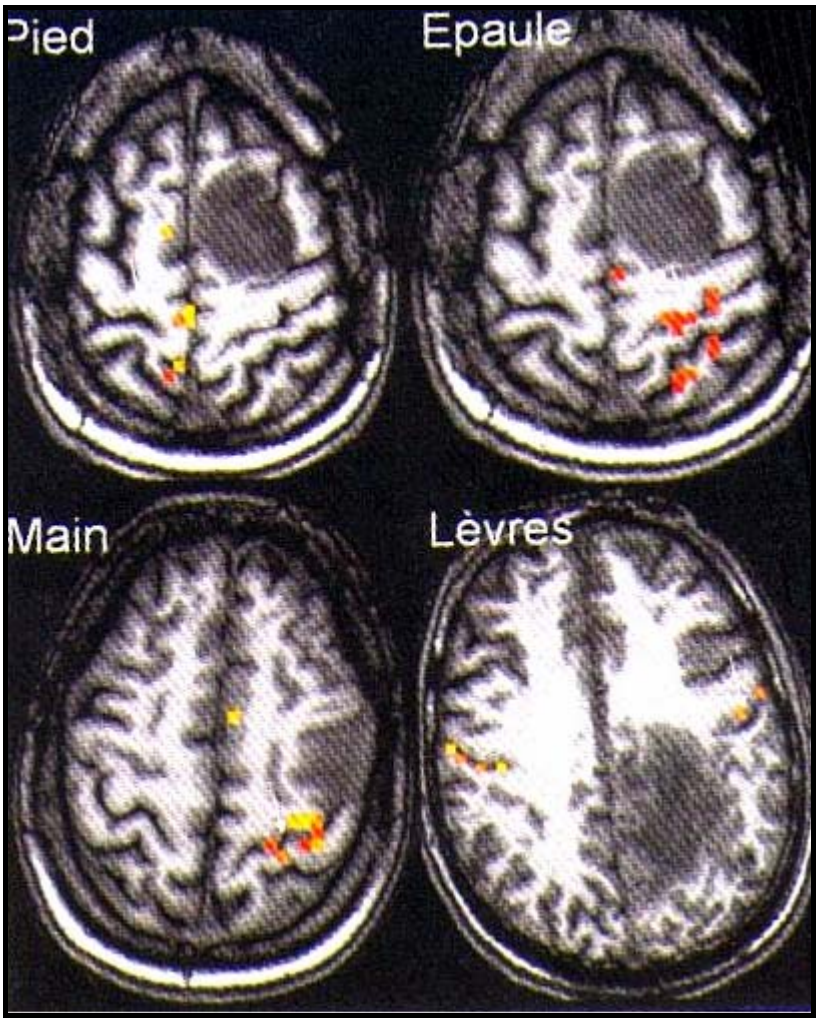

Figure 12 : Somatotopie du sillon central.(116)

3-2 L'IRM de diffusion : (22, 33, 81, 86, 133)

Une seconde méthode d'imagerie fonctionnelle par IRM, l'IRM de diffusion, présente un intérêt dans le bilan préchirurgical des tumeurs cérébrales puisqu'elle permet de localiser les faisceaux de fibres de la substance blanche. La diffusion moléculaire désigne le déplacement thermique, aléatoire des molécules. Dès le début des années 80, le Bihan et Al (112) ont montré qu'elle pouvait être mise en évidence par IRM. Il s'agit d'un mouvement dans les trois plans de l'espace.

Cependant, dans la substance blanche, la mobilité moléculaire n'est pas la même dans toutes les directions (anisotropie) en raison des propriétés physiques du tissu ou d'obstacles qui limitent la diffusion dans certaines directions. Dans la substance blanche, les coefficients de diffusion sont plus bas quand les fibres de myéline sont perpendiculaires à la direction de mesure. Cette anisotropie est due à une baisse de la mobilité des molécules

qui se déplacent perpendiculairement aux fibres de myéline. Pour calculer l'anisotropie et l'orientation des fibres cérébrales, il est nécessaire de calculer le tenseur de diffusion (matrice décrivant le processus de diffusion en fonction de la direction). Il est ensuite possible de calculer en tout point de l'image un vecteur principal qui représente la direction de la diffusion la plus rapide, elle-même parallèle à la direction des fibres. A partir d'une telle carte de direction, il est possible de suivre de proche en proche la trajectoire des principaux faisceaux à travers la substance blanche. La définition du faisceau de fibres est obtenue à l'aide d'algorithmes spécifiques permettant de reconstruire ce faisceau en trois dimensions (155).

Cette technique est encore du domaine de la recherche, et les procédures de calcul nécessitent de nombreuses heures de travail. La définition du faisceau pyramidal a pu être obtenue récemment (Figure 13) (33, 81, 86, 133). Cette identification peut également être validée à l'aide des stimulations cérébrales peropératoires. Elle a un intérêt dans les gliomes de haut grade et les astrocytomes de bas grade (71)



Figure 13 : Visualisation du faisceau pyramidal à l'aide de l'imagerie du tenseur de diffusion. (116)

4-Imagerie métabolique :

4-1 Résonance magnétique spectroscopique (MRS) : (90, 110, 188)

La MRS est une méthode non invasive permettant une étude quantitative des métabolites dans une région sélective du cerveau. Les métabolites les plus souvent présents dans l'analyse de l'activité métabolique du cerveau sont le N-acéthylaspartate (NAA) considéré être un marqueur neuronal fiable. La choline est un constituant membranaire dont l'augmentation indique une majoration de l'activité cellulaire.

Les autres métabolites sont représentés par le lactate qui est un produit anaérobique rencontré dans les aires hypoxiques, la créatine et la phosphocréatine, mises en jeu dans le métabolisme énergétique. (Figure 14)

Le cerveau normal de l'enfant montre une concentration relativement élevée de la choline, de N-acéthylaspartate et virtuellement pas de lactate. L'augmentation de la choline, du lactate et la diminution du rapport NAA/ choline indique en principe une majoration de l'activité cellulaire témoignant d'une récidive tumorale. (90) A l'opposé une diminution des NAA peut être rencontrée dans le cas d'une récidive tumorale ou d'une radionécrose (90, 110).

- <u>Les principales perspectives d'application de la spectroscopie RMN sont (110) :</u>

  - Faire un diagnostic positif de tumeur cérébrale
  - Permettre un diagnostic de nature, au sein des diverses tumeurs cérébrales et même dans l'appréciation du grading tumoral au sein des tumeurs gliales.
  - Assurer une surveillance de l'évolution des tumeurs gliales sous traitement complémentaire à savoir la Radiothérapie et la chimiothérapie.

- <u>Limites de cette méthode :</u>

  - L'information est limitée à quelques métabolites sans spécificité tumorale
  - Le temps d'acquisition est relativement long pour des résolutions spéciales encore limitées.

La quantification absolue pose des problèmes surtout dans les zones qui se trouvent en périphérie du cerveau, soit à cause des artefacts liés à la présence d'air ou d'os à proximité, soit à cause de la contamination des lipides du scalp ou de l'os spongieux.

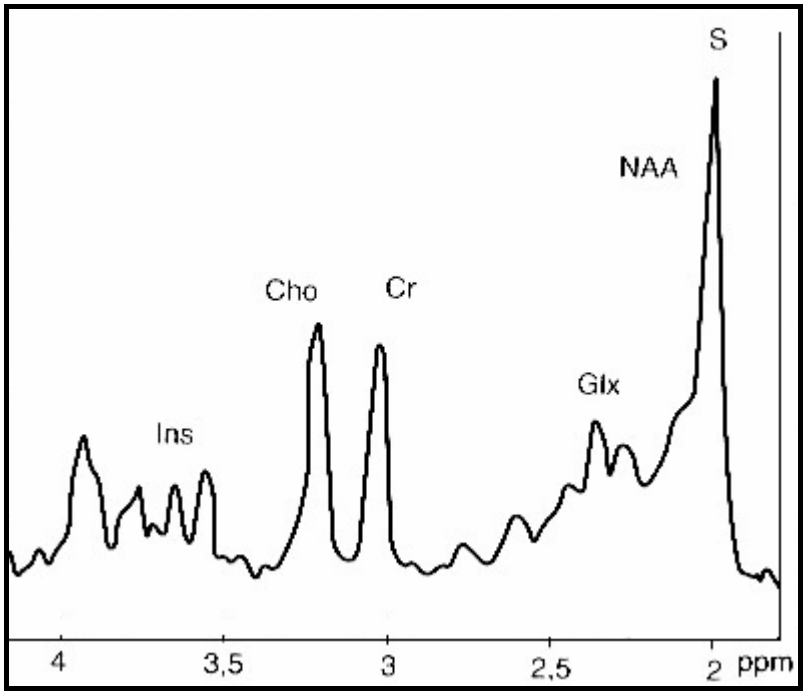

Figure 14 : Spectre obtenu en IRM spectroscopique. (90)

NAA : N-Acétyl-L-Aspartate. Cr: créatine totale et phosphocréatine.

Cho: choline. Glx: glutamate total et glutamine. Ins : myo-inositol.

4-2 Scintigraphie cérébrale : (131)

Se base sur l'émission monophotonique de marqueurs radioactifs. Plus stable dont la demi-vie est d'environ 6heures (Thallium 201, Technétium99). Une scintigraphie au thallium permet de différencier un lymphome d'une toxoplasmose cérébrale avec une spécificité de 90 % et une sensibilité de 94 %. Une scintigraphie au technétium 99 permet de différencier une radionécrose d'une récidive tumorale avec une spécificité de 92 %, une sensibilité de 88%, une valeur prédictive positive de 98 % et une valeur prédictive négative de 65%. Habituellement, le technétium se fixe différemment dans le cadre de tumeur de haut grade et de bas grade.

D'autres travaux récents de scintigraphie sur le récepteur à la somatostatine ont montré une fixation intense dans les médulloblastomes, une bonne fixation dans les épendymomes et les tumeurs de bas grade, et une franche hypofixation dans les glioblastomes.

4-3. Tomographie d'émission à positions (TEP) (22, 45, 48, 90, 160) :

La TEP est la plus ancienne technique de neuroimagerie fonctionnelle. C'est une technologie lourde et onéreuse mais elle garde quelques rares indications qui sont d'ordre diagnostique.

Cette une méthode qui utilise le 18 fluoro-déoxyglucose ou d'autres marqueurs spécifiques. Elle permet de retirer des informations sur le débit et le volume sanguin cérébral régional, sur l'utilisation de glucose et les protéines par le cerveau (45, 90).

- **Interprétation :**

Les tumeurs malignes sont en général associées à une augmentation du taux de glycolyse et inversement pour les lésions de radionécrose ou l'activité de déphosphorylation est réduite.

- **Indications :**

Les principales indications de la TEP peuvent être résumées comme suit :

- Etablir un grading tumoral.
- Déterminer la réponse au traitement.
- Distinguer entre des lésions de radionécrose et une récidive tumorale.

- **Inconvénients :**

Cette méthode paraît avoir certains points négatifs limitant ainsi son utilisation :

- Taux de faux négatif plus ou moins important
- La distinction entre récidive tumorale et radionécrose est moins bonne pour les tumeurs de bas grade.
- Son prix de revient est extrêmement cher.
- Sa disponibilité est limitée à certains centres spécialisés.
- Taux d'irradiation important récusant ainsi son utilisation chez l'enfant.

5- L'angiographie cérébrale : (32)

L'angiographie cérébrale a vue avec le temps ses indications diminuer au profit d'autres investigations plus sophistiquées notamment la TDM et l'IRM. Cependant, dans certaines circonstances préopératoires, elle peut être demandée pour préciser les rapports vasculaires de la tumeur.

En plus, l'angiographie permet de localiser la lésion et de fournir des images de néovascularisation affirmant le diagnostic d'une tumeur cérébrale. Cet acquis revêt un intérêt capital au niveau de la fosse cérébrale postérieure et au niveau hémisphérique. Par contre, au niveau de la région supra-sellaire, cet intérêt est limité compte tenu des rapports lointains des vaisseaux avec les structures nerveuses (32).

Dans notre étude aucune angiographie cérébrale n'a été pratiquée.

6-L'électroencéphalogramme (EEG) : (17)

L'EEG pratiqué en routine ne joue aucun rôle dans le diagnostic des tumeurs cérébrales et n'aide pas choix du traitement anti-convulsivant. Quand il est réalisé, il peut montrer des altérations dans les tumeurs hémisphériques et corticales sous forme d'ondes lentes delta ou thêta plus ou moins rythmiques.

7-Etude anatomo-pathologique :

L'examen histologique reste encore aujourd'hui indispensable tant pour le diagnostic que pour l'évaluation pronostique des tumeurs du système nerveux.

Les moyens du diagnostic et du pronostic histologiques se sont affinés depuis quelques années : les techniques de microscopie optique de routine (fixation formolée, inclusion en paraffine, coupes colorées par l'HE et/ ou le trichrome de Masson) suffisent le plus souvent. Mais parfois, il est nécessaire d'avoir recours à de multiples recoupes, à des colorations spéciales, à des techniques immunocytochimiques (marqueurs de différenciation et marqueurs de prolifération) et / ou à la microscopie électronique.

7-1 Analyse des principaux types histologiques :

Dans sa révision récente, l'OMS a classé les tumeurs du système nerveux central en 7 catégories, seules certaines tumeurs seront détaillées.

7-1-1 Tumeurs gliales (181) :

Les gliomes sont définis comme des tumeurs faisant preuve d'une différenciation gliale dans leurs caractéristiques histologiques, immunohistologiques, chimiques et ultrastructurelles. Ils sont classés selon leur cellule originelle probable (OMS 2000), il y a donc des astrocytomes, des oligodendrogliomes et des épendymomes. En se basant sur différents critères histologiques, ces tumeurs sont classées de I à IV selon leur grade de malignité.

Les tumeurs de grade I sont biologiquement considérés comme bénignes et peuvent être guéris chirurgicalement (181).

Il faut préciser que plus de la moitié des gliomes de grade II, à faible degrés de malignité peuvent dégénérer en tumeurs de grade III à IV et se comporter cliniquement comme des gliomes à haut degré de malignité d'emblée(121).

Le grading des gliomes se base essentiellement sur :

-Des caractéristiques microscopiques conventionnelles.

-Des examens complémentaires surtout les anticorps contre les antigènes prolifératifs.

- Tumeurs astrocytaires :

Classées selon OMS en 4 grades, DAMMAS-DUPORT (classification Sainte-Anne/Mayo) classe ces tumeurs selon 4 critères (l'atypie nucléaire, les mitoses, la prolifération endothélio-capillaire et la nécrose) en 4 grades (38).

Ces différents systèmes de grading ne permettant pas des corrélations histopronostiques vraiment satisfaisantes, au point que certains auteurs concluent que la présence ou l'absence de mitoses reste encore le meilleur indicateur pronostic que des gliomes malins. (178).

- Astrocytomes à expansion diffuse (grade II OMS) : (181)

Constitués d'astrocytomes fibrillaires, gémistokystiques et protoplasmiques, l'astrocytome fibrillaire est de loin le plus fréquent. Les caractéristiques de ces tumeurs sont :

Rapport-Gratuit.com

- Une densité cellulaire faible, avec des atypies cellulaires et nucléaires, avec n'en règle pas de mitoses, de nécroses ni de prolifération vasculaire.

-Le degré de prolifération (Index Ki 67) est normalement au dessus de 4%. Le sous type gémistokystique a une tendance plus marquée à la progression vers un degré tumoral plus élevé (53, 193), sa principale caractéristique est la présence d'astrocyte adipeux.

○ Astrocytome anaplasique (grade III OMS) :

Se caractérise par :

-Une densité cellulaire plus élevée.

-Des atypies cellulaires évidentes.

-Des mitoses plus nombreuses.

-L'indice proliératif Ki 67 est plus élevé (5-10%).

-L'activité mitotique et proliférative est donc l'un des critères qui le différencie des astrocytomes
grade II.

-L'absence de nécrose et de prolifération vasculaire le différencie de l'astrocytome grade IV.

○ Glioblastome polymorphe (141) GBM :

C'est la tumeur la plus fréquente de l'adulte (50 à 60% des astrocytomes). Il s'agit sans doute de la tumeur la plus maligne. Histologiquement c'est une tumeur très cellulaire, anaplasique, avec des cellules astrocytaires indifférenciées, pleiomorphes. L'activité mitotique est très élevée.

Les proliférations vasculaires glomérulоïdes et/ou des nécroses enguinlandes le caractérisent des astrocytomes grade III. L'indice de prolifération est supérieur à 200.

Le glioblastome polymorphe se développe de Novo, primitivement ou secondairement à partir d'astrocytomes préalablement plus différenciés (98). Les GBM primitifs et secondaires pourraient avoir des modes d'apparition différents du point de vue de la génétique moléculaire (99).

●Tumeurs oligodendrogliales :

Classées en oligodendrogliomes et oligodendrogliomes anaplasiques selon l'OMS (98). Smith et Al (169) séparent 4 grades de malignité croissante (A, B, C, D) associés à des durées de survie décroissante, et le grading de Smit-Anne/ Mayo superposable à celui des astrocytomes (38).

○ Oligodendrogliome grade II :

C'est une tumeur modérément cellulaire infiltrative, ses caractéristiques sont :

-Des cellules avec cytoplasme souvent limpide comme l'eau.

- Un réseau de fins capillaires pathologiques et des microcalcifications.

-L'index de prolifération Ki 67 est bas (181).

○ Oligodendrogliome grade III ou anaplasique :

Les critères de malignité pouvant se présenter en foyer ou diffus comprennent :

-Une densité cellulaire élevée.

-Des atypies cellulaires et nucléaires.

-Une activité mitotique marquée et parfois des proliférations vasculaires ou des nécroses (181).

●Tumeurs Ependymaires :

Les épendymomes se rencontrent surtout chez l'enfant et l'adolescent, mais peuvent parfaitement se voir chez l'adulte (98). Dans notre étude nous en rapportons 12 cas, 10 cas chez l'enfant et deux cas chez l'adulte.

Son incidence est estimée à 2, 3 cas/million d'habitants/année et l'âge moyen de survenue est de 5 ans (123).

Il s'agit de tumeurs généralement bien différenciées, à densité cellulaire modérée à l'histologie, avec des cellules relativement monomorphes. Les caractéristiques sont les rosettes épendymaires et les pseudorosettes périvasculaires. Les rares mitoses et foyers nécrotiques sont parfaitement compatibles avec les diagnostics d'épendymome à faible degré de malignité (degré II). Ils présentent souvent aussi des images régressives sous forme de dégénérescence myxoïde, hémorragies tumorales et calcifications. Comme les autres

Rapport-gratuit.com
LE NUMERO 1 MONDIAL DU MÉMOIRES

gliomes, les épendymomes anaplasiques se caractérisent par leur densité cellulaire élevée, leur activité mitotique, une prolifération vasculaire et des foyers de nécroses étendus (181).

7-1-2 Médulloblastome :

Il s'agit d'une des tumeurs les plus fréquentes de l'enfant, elle représente 15 à 20% des tumeurs du système nerveux central avant 15 ans et 1/3 environs des tumeurs de la fosse cérébrale postérieure.(200) L'incidence est de 6 nouveaux cas/million d'habitants/ année (200). Dans notre étude, le médulloblastome a été trouvé chez 33 cas soit 9,7 %.

Ce sont des tumeurs embryonnaires malignes ayant un fort pouvoir métastatique au niveau du LCR (2). Histologiquement, elles sont faites de petites cellules rondes, très abondantes, s'agençant en palissades ou en rosettes. Les mitoses sont fréquentes et le stroma est pauvre. Tous les degrés de différenciation peuvent être observés (18).

On distingue des variantes au médulloblastome notamment la forme desmoplastique, le médullomyoblastome et le médulloblastome mélanotique.

• Forme desmoplastique :

Dans cette forme, le médulloblastome présente une abondante réaction en fibres de collagène et de réticuline qui isolent des îlots tumoraux cellulaires denses. Ces aspects sont observés au niveau des leptoméninges infiltrées (18).

• Médullomyoblastomes :

Ces formes associent en plus une prolifération de cellules musculaires striées. Leur pronostic est non encore établi. (18).

• Médulloblastome mélanotique :

Cette forme est exceptionnelle. Elle touche surtout le garçon de moins de 6 ans. L'étude en microscopie optique trouve des amas de structures tubuleuses ou parfois papillaires pseudo épithéliales avec des cellules pigmentées. Ces aspects traduiraient la double origine de ces lésions, à partir du tube et des crêtes neurales. L'étude immunohistochimique trouve une positivité inconstante à la vimentine et à la protéine S 100.

Le principal diagnostic différentiel se pose avec l'épendymome, toutefois, la présence de pigments et l'immunohistochimie permettent de redresser le diagnostic.

7-1-3 Méningiomes : (18)

Les méningiomes représentant 15 à 18% des tumeurs intracrâniennes sont généralement des tumeurs de l'adulte avec prédominance féminine (rapport 3/2).Ils sont exceptionnellement observés chez l'enfant (1% des tumeurs de l'enfant) et chez l'adolescent, sauf dans le cadre d'une maladie de Recklinghausen (148).

Dans notre étude, ils ont constitué 22,94%. Les méningiomes proviennent le plus souvent des cellules arachnoïdiennes, et plus particulièrement des cellules de villosités arachnoïdiennes qui s'invaginent en « doigt de gant» dans les veines et les sinus duraux. Ceci explique leur présence préférentielle au niveau des grandes voies de drainage veineux des méninges et leur relative rareté « à l'intérieur du cerveau» ou dans les ventricules où ils se développent à partir de cellules leptoméningées s'invaginant le long des artères perforantes ou des artères choroïdiennes.(87)

• Macroscopie :

Macroscopiquement, le méningiome se présente habituellement sous la forme d'une tumeur bosselée, charnue, dense et blanchâtre, s'incrustant dans le cortex dont elle reste toujours distincte, plus ou moins facilement clivable. La teinte est jaunâtre dans les tumeurs riches en lipides. L'aspect gélatineux dans les tumeurs myxoïdes ou riches en mucines. La consistance est ferme à dure, variant selon la quantité de tissus fibreux et le degré de calcification intra tumorale. La texture est plus rarement élastique ou spongieuse dans les variantes micro kystiques ou richement vasculaires.

• Microscopie :

Les méningiomes sont des tumeurs susceptibles d'être polymorphes et de très nombreuses variétés ont été décrites par KEPES (131). L'OMS reconnaît 13 sous types histologiques dont les plus fréquents sont les types : méningothèlial, fibroblastique et transitionnel.

-Type méningothélial :

Aussi appelé syncytial ou endothélial, il est composé de lobules polycycliques avec des cellules aux limites flous, les cellules méningiomateuses se disposent fréquemment en enroulement cellulaire concentrique.

-Type fibroblastique :

La morphologie de la cellule méningothéliale est allongée, fusiforme, avec des noyaux arrondis qui contiennent de manière assez caractéristique des pseudo inclusions intranucléaires.

-Type transitionnel ou mixte :

Il associe souvent des images d'enroulement souvent centrées par un capillaire et des faisceaux de cellules fusiformes.

-Méningiomes angioblastiques :

Ils posent le difficile problème de leur distinction avec les hémangi-percytomes, il convient en effet de distinguer :

- Les méningiomes angioblastiques de type hémangiopercytique.
- Les méningiomes angioblastiques de type hémangioblastiques.

-Méningiomes malins :

Comprennent les méningiomes anaplasiques qui peuvent survenir dans n'importe quel sous groupe déjà cité et les méningiomes papillaires, très rare générateurs de métastase en dehors du système nerveux central.

Classification des différents types histologiques des méningiomes en fonction du grading : (98)

- **Méningiomes de grade I** :

- Méningothélial
- Fibreux
- Transitionnel
- Psammomateux
- Angiomateux
- Microkystique

- Sécrétoire
- Riche en lymphocytes
- Métaplasique

➢ **Méningiome de grade II :**

-Méningiome à cellules claires
- Choroïde
- Atypiques

➢ **Méningiome de grade III** :

-Rhabdoide
-Papillaire
-Anaplasique (malin)

7-1-4 <u>Tumeurs des nerfs périphériques</u> (18,136) :

Les neurinomes ou Schwannomes sont des tumeurs bénignes naissant des cellules de Schwann.

• <u>Macroscopiquement</u> :

Ce sont des tumeurs fermes, bien circonscrites, de taille variable, brunâtres, présentant parfois des remaniements kystiques ou nécrotico-hémorragiques. Ces tumeurs refoulent sans l'envahir le nerf à partir duquel elles se développent. En règle générale, les neurinomes sont des tumeurs uniques solitaires.

• <u>En microscopie optique</u> :

Les neurinomes apparaissent entourés d'une capsule conjonctive. Le tissu tumoral peut revêtir deux aspects le plus souvent entremêlés au sein d'une même tumeur.

Le tissu fibrillaire dense (type A d'Antoni) est constitué de cellules bipolaires étroites et allongées possédant un cytoplasme peu abondant à limites floues et un noyau en forme de bâtonnet. Ces noyaux sont disposés en faisceaux allongés, en tourbillons, en douves de tonneau (nodules de Verocay) ou en palissades, caractéristiques mais ni constantes ni pathognomoniques.

De fines fibres réticuliniques peuvent être mises en évidence par les colorations spéciales.

L'aspect réticulaire lâche (type B d'Antoni) est habituellement prédominant dans les neurinomes intracrâniens. Sa densité cellulaire est moindre. Les noyaux arrondis et pycnotiques sont disposés au hasard dans un stroma lâche. Des fibres de réticuline sont présentes.

Il faut signaler en outre l'épaississement hyalin évocateur des parois des vaisseaux intratumoraux, l'absence habituelle de mitoses, et l'absence de fibres nerveuses dans le tissu tumoral, celles-ci se trouvant refoulées et incorporées à la capsule.

•En microscopie électronique :

Les neurinomes apparaissent, quel que soit leur aspect en microscopie optique, comme constitués d'une prolifération exclusive de cellules de Schwann possédant des prolongements cytoplasmiques intriqués, bordés par une lame basale, présentant quelques petites jonctions intercellulaires de type serré et ayant une tendance à envelopper de matériel extracellulaire avec formation de pseudo-mésaxones, une production plus ou moins importante de collagène dont la périodicité peut être anormalement longue est associée à cette prolifération cellulaire.

7-1-5 Tumeurs pinéales (18, 200) :

Représentent de 0,5 à 8% des tumeurs cérébrales de l'enfant (4% dans la Tunisie) (ref) avec une prédominance géographique nette au Japon.

Elles sont divisées en 3 grands groupes :

-Tumeurs germinales :

Elles représentent la majorité des tumeurs pinéales de l'enfant 56% selon ZERAH, jusqu'à 70% au Japon avec une nette prédominance masculine. En fonction de leur caractère bénin ou malin et leur caractère sécrétant on les classe en 6 catégories :

*Germinome.

*Carcinome embryonnaire.

*Tumeur du sac vitellin.

*Choriocarcinome.

*Tératome mature.

*Tératome immature.

Le germinome reproduit plus ou moins fidèlement l'architecture d'un séminome typique. Il est fait de grandes cellules rondes ayant un noyau central vésiculeux et un cytoplasme clair. Les mitoses à leur niveau sont fréquentes. (18)

-Les tumeurs issues des cellules de la glande pinéale :

L'OMS les classes en 4 grades de malignité croissante du pinéalocytome au pinéaloblastome (grade4).

- Les pinéalocytomes : Au microscope optique (MO), on trouve une densité cellulaire modérée faite de cellules fusiformes ou arrondies, de taille variable, à cytoplasme oxyphile et à noyau foncé. Les prolongements sont bien visibles s'appuyant sur les vaisseaux sanguins et lui donnant une forme en «club de glob» après imprégnation à l'argent (18).
- Les pinéaloblastomes : De nature maligne, les pinéaloblastomes ressemblent beaucoup au médulloblastome et peuvent diffuser au niveau sous arachnoïdien avec des métastases au niveau du LCR. Sur le plan microscopique, ces tumeurs ont une densité cellulaire importante et présentent des noyaux ayant un aspect sombre. Les prolongements en forme de «club de golf» sont difficiles à mettre en évidence. (18)

-Les tumeurs non spécifiques :

Pratiquement tous les types histologiques ont été décrits dans cette topographie.

7-1-6 Autres tumeurs :

• Hémangioblastome :

Macroscopiquement, l'hémangioblastome est bien limité, kystique et d'aspect jaunâtre. Il est généralement bénin mais les récidives sont possibles.

Microscopiquement, l'hémangioblastolme est fait de nombreux capillaire de taille variable séparée par des amas de cellules tumorales sans caractère nucléocytoplasmique de malignité, avec présence de vacuoles lipidiques.(18, 98))

• Neurocytome central :

C'est une tumeur classée grade II selon l'OMS, elle représente 0,25 à 0,5% des tumeurs intracrâniennes. Elle se localise typiquement dans le ventricule latéral composé de

cellules à différenciation neuronale. Elle est formée par des petites cellules à cytoplasme éosinophile et des noyaux ovales (170).

• Métastases :

Avec une incidence comprise entre 3 et 12 cas sur 100000 habitants par an, les métastases représentent les plus fréquentes des tumeurs cérébrales (93).

Le siége primitif de la tumeur est le poumon dans 44% des cas, les seins 10% des cas, le tube digestif 7% des cas, le rein 6% des cas, le mélanome 5% et d'origine inconnue 15% des cas (12)

La localisation des lésions est de 80% en sus-tentorielle et 20%(12) en sous-tentorielle, dans notre étude 100% des métastases étaient en sus-tentorielle. Les métastases se situent le plus souvent dans l'épaisseur du parenchyme, à la jonction entre substance grise et substance blanche. Cependant les localisations profondes ou léptoméningées ne sont pas exceptionnelles, en particulier dans les cancers mammaires. Du fait de la dissémination métastatique par voie artérielle, la localisation se fait volontiers au voisinage de la scissure sylvienne, en particulier en fronto-pariétal. Elles donnent l'aspect d'un nodule bien circonscrit dur ou mou nécrosé ou hémorragique, et facilement clivable.

• Lymphomes intracrâniens :

Les LCP de l'immunocompétent sont, dans plus de 80% des cas des lymphomes non hodgkiniens de type B et de grande malignité (ou à grandes cellules) (18).

Les lymphomes cérébraux primitifs (LCP) des patients immunocompétents se distinguent dans la majorité des cas de ceux des patients immunodéficients par l'absence de nécrose et un type histologique le plus souvent centroblastique polymorphe. Les lymphomes T sont beaucoup plus rares (moins de 5% des cas). (18)

7-2 Etude immunohistochimique (2, 18, 53, 123) :

L'étude immunohistochimique a rendu un grand service au diagnostic des tumeurs cérébrales. Cependant, leur utilisation doit être réservée aux cas posant des problèmes diagnostiques.

Les principaux marqueurs utilisés lors du diagnostic des tumeurs cérébrales sont résumés dans le tableau 16.

Tableau 16 : Le profil immunohistochimique des tumeurs cérébrales. (53)

	GFAP	EMA	CK	LCA	NF/SYN	NK	VIM	S100
Astrocytome	+					+	±	±
Glioblastome	+		+	±		+	+	+
Ependymome	+	±	±			+	+	
Ganglioneurome					+			+
Gangliogliome					+		±	±
Médulloblastome	±				±	±	+	+
Hémangioblastome	±						+	
Neurofibrome					±	+	+	+

GFAP : Glycoproteine fibrillaire acide. EMA : Epithelial muqueuse antigène

CK : Cytokératine. NK : Naturel Killer. S100 : Protéine S100

VII-Traitement :

1-Traitement médical et consultation anesthésique : (1)

La prise en charge anesthésique des tumeurs cérébrales débute non pas dans la salle d'opération, mais bien avant au moment où la décision chirurgicale a été prise.L'évaluation clinique des patients, l'optimisation du traitement médical, le dépistage d'éventuels effets secondaires de celui-ci, l'appréciation des caractéristiques radiologiques de la tumeur sont d'autant d'éléments contribuant à l'élaboration d'une stratégie anesthésique de même de réduire le risque opératoire.

Le neuroanesthésiste doit avoir des connaissances neuroanatomiques, neurophysiologiques, et pharmacologiques lui permettant une meilleure mise en condition du malade et par conséquent un meilleur climat de travail pour le neurochirurgien.

1-1 L'évaluation préopératoire :

Outre l'évaluation de l'état général et des grandes fonctions de l'organisme, elle apprécie :

- L'état neurologique :

Rapport-Gratuit.com

Etablir un inventaire précis des troubles engendrés par la lésion. Cet examen neurologique et non seulement de référence pour l'évaluation post-opératoire mais permet aussi d'anticiper les complications pouvant survenir en pré-, per-, post-opératoire.

L'existence des signes cliniques d'HTIC ou de trouble de la vigilance, véritables indicateurs des caractères urgents de la chirurgie, impose des mesures thérapeutiques «agressives» et immédiates.

L'existence de certains déficits moteurs incite à la prudence car ils sont souvent majorés par la chirurgie. Les troubles de la déglutition peuvent rendre l'extubation difficile voire impossible en post-opératoire. De même, l'existence d'une hémiplégie préopératoire peut altérer la mécanique ventilatoire.

- Evaluation du risque lié au type tumoral :

Les caractéristiques radiologiques de la tumeur, appréciés par la TDM et L'IRM, permettent d'établir un bilan complet et précis de la situation et d'élaborer une stratégie adaptée à même de minimiser le risque périopératoire. La taille, la localisation de la tumeur, la richesse de sa vascularisation, son aspect, l'importance de l'œdème et de l'effet de masse qu'elle exerce sur les structures médianes, sont d'autant d'élément précieux qui guident la conduite de la neuroréanimation périopératoire, le choix de la position chirurgicale et la technique anesthésique. Une tumeur richement vascularisée comporte un risque opératoire hémorragique majeur. Elle impose donc le choix d'une stratégie transfusionnelle. L'embolisation vasculaire préopératoire réduit notablement les pertes sanguines, en particuliers dans les volumineux méningiomes.

Certains tumeurs à localisation proche du système ventriculaire qu'elles soient sus ou sous tentorielles peuvent se compliquer d'hydrocéphalie et doivent faire l'objet d'une surveillance toute particulière. La position du malade durant l'intervention est discutée avec le neurochirurgien dans le but d'adapter le matériel de réanimation à cette situation.

- Evaluation du bilan cardio-respiratoire et métabolique général :

Les troubles de la fonction respiratoire contribuent à l'aggravation de l'état neurologique essentiellement par le biais d'une hypoxémie et d'une hypercapnie. Ces deux anomalies concourent à majorer l'HTIC préexistante.

Les troubles hydroélectrolytiques souvent retrouvés chez les patients constituent un facteur d'aggravation du pronostic neurologique, en majorant le risque ischémique cérébral et justifiant une prise en charge. Chez les patients les plus fragilisés, souvent longtemps alités, la recherche de foyers infectieux et de signes de thrombophlébite doit être systématique.

1-2 Prise en charge médicale périopératoire :

Pendant l'anesthésie, l'objectif est de créer les conditions optimales pour la craniotomie et la résection tumorale avec un minimum de risque, en agissant sur deux facteurs :

-La réduction du volume intracrânien pour faire baisser la pression intracrânienne.

-Une protection cérébrale pour assurer la tolérance du cerveau à l'ischémie.

- Les diurétiques osmotiques :

Le mannitol améliore la compliance cérébrale essentiellement par le biais d'une réduction de la teneur en eau du parenchyme cérébrale par création d'un gradient osmotique transcapillaire. Par ailleurs la baisse de la viscosité qu'il entraîne améliore la perfusion des zones cérébrales ischémiques. L'effet du mannitol utilisé en perfusion à la dose de 0,25 à 1g/kg en 15 à 20 minute, débute 5 minutes après la fin de l'administration avec un effet maximum entre la 30ème et la 40ème minute et dure de 2 à 3 heures. (1)

Le sérum salé hypertonique est aussi efficace que le mannitol, il semble particulièrement indiqué dans les situations de choc hypovolémique avec hypertension intracrânienne où il restaure l'hémodynamique systémique et concoure à la baisse de la pression intracrânien.

- Les corticoïdes :

Systématiquement institués en préopératoire car particulièrement efficaces sur l'œdème tumoral (1,168), les corticoïdes (déxamethasone et méthyle prédnisolone) entraînent une amélioration neurologique spectaculaire. Leur mécanisme d'action est cependant loin d'être parfaitement élucidé associant une inhibition de certains enzymes

Rapport-gratuit.com
LE NUMERO 1 MONDIAL DU MÉMOIRES

notamment la phospholipase A2 responsable de la libération d'acide arachidonique, une action directe sur les capillaires tumoraux, une stabilisation des membranes cellulaires. Ainsi est réalisée une réduction de la perméabilité de la BHE (149).

Leur réaction est rapide, en quelques heures, particulièrement nette dans les tumeurs s'accompagnant d'un œdème important comme les métastases.

- L'hyperventilation :

La réactivité au CO2 peut être utilisée pour réduire le volume intracrânien. L'hyperventilation entraîne une vasoconstriction à l'origine d'une baisse de débit sanguin cérébral et du volume sanguin cérébral. (1) Le recours à l'hyperventilation comme traitement de l'HTIC, ne peut se faire que si la réactivité au CO2 est conservée.

- Maintien de l'hémodynamique :

Le maintien d'une pression artérielle normale assure le maintien d'une hémodynamique cérébrale correcte. Le recours à l'hypertension artérielle modérée permet d'améliorer la pression de perfusion cérébrale et de réduire la pression intracrânienne, par une stimulation du volume sanguin cérébral. Cette augmentation doit cependant être contrôlée car une hypertension artérielle sévère est un facteur d'aggravation de l'œdème vasogènique tumoral avec risque d'hernie cérébrale peropératoire qui doit être évité.

- Remplissage vasculaire :

La normovolémie fait partie des objectifs de la neuroanesthésie réanimation. Elle est assurée par des solutés isoosmolaires voir légèrement hyperosmolaires dépourvus de glucose. Les solutés hypoosmolaires sont proscrits, car elles majorent l'œdème cérébral par baisse de l'osmolarité sanguine. De même, les solutés contenant du glucose sont contre indiqués en raison des effets délétères sur le cerveau qui est en situation d'ischémie. Le sérum salé isotonique 9% est le soluté de choix. Le recours à la transfusion sanguine s'impose si l'hématocrite chute en dessous d'un chiffre de 27. (1)

● Contrôle de la température :

L'hyperthermie est responsable d'une augmentation du métabolisme cérébral, du débit sanguin cérébral et du volume sanguin cérébral. Elle contribue à majorer l'œdème et l'ischémie cérébrale. Son contrôle est donc impératif (1).

● Anesthésie : (1)

Tableau 16 : Principaux anesthésiques utilisés en neurochirurgie.

	DSC	VSC	CMRO²	PIC	ACTIONS	UTILISATION
Intraveineux Barbiturique Propofol Etomidate	 ↧ ↧ ↧	 ↧ ↧ ↧	 ↧ ↧ ↧	 ↧ ↧	 Neuroprotecteur Neuroprotecteur Découplage Débit/CMRO²	Les plus utilisés
Volatils Halogénés N2O	 ↥ ↥	 ↥ ↥	 ↥	 ↥ ou 0 ↥	 Inadapté	Contre-indication si HIC À éviter
Morphiniques	↥	↥			Pas d'effet sur TA	Constamment associés A l'anesthésie
Curares Non dépolarisant Dépolarisant					Rapide	Induction Intubation difficile

N2o : Protoxyde d'azote. DSC : Débit sanguin cérébral VSC : Volume sanguin cérébral
PIC : Pression intracrânienne

2- Chirurgie :

2-1 Principales voies d'abord chirurgicales : (152)

Nous n'envisagerons qu'un résumé des principales approches utilisées en chirurgie crânienne.

2-1-1 Voies d'abord de la fosse cérébrale postérieur :

● Craniectomie sous-occipitale médiane : (Figure 15)

Indiquer pour les lésions de la région médiane : Vermis et région paramédiane des hémisphères cérébelleux, IV ème ventricule, région pinéale (en cas de voie supra cérébelleux), lésions postérieurs du tronc cérébral. Elle peut être réalisée :

Soit en position assise, dont les avantages sont bien connus : Facilitation à la fois du drainage du LCR et du sang veineux, entraînant une réduction de PIC, meilleur ventilation et bonne orientation anatomique. Inversement, elle peut être à l'origine de complications dont la principale est l'embolie gazeuse.

Soit en décubitus ventral, avec la tête légèrement fléchi.

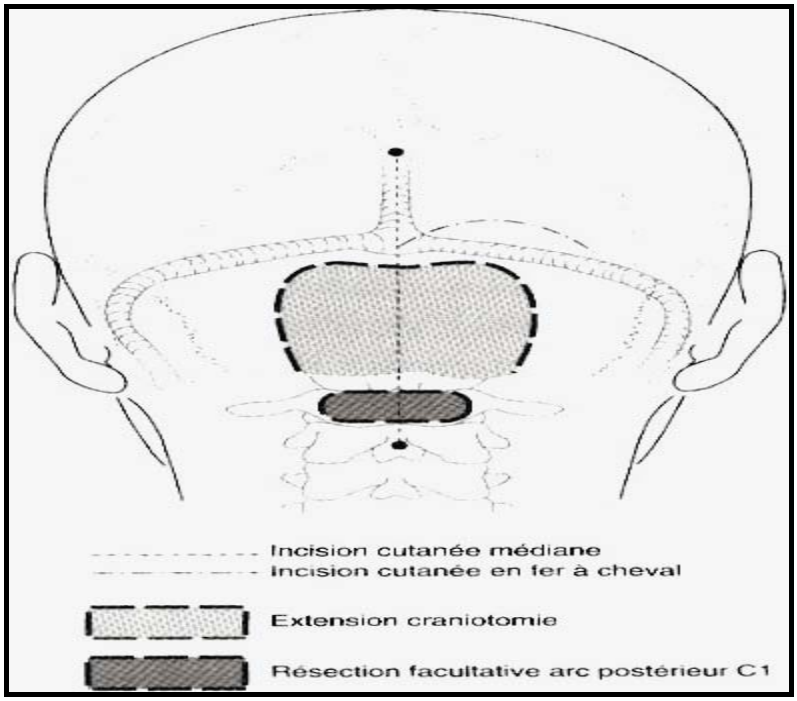

Figure 15 : Craniectomie sous-occipitale médiane (152)

- Craniectomie sous-occipitale latérale

Utilisée dans les lésions de l'angle ponto cérébelleux et d'une manière générale, dans les lésions antéro latérales par rapport au tronc cérébral. Le patient peut être placé en position assise ou demi-assise, ou en décubitus dorsal, avec une surélévation de l'épaule et un plan sagittal céphalique presque horizontal ou latéral oblique.

***Avantages :**

-Excellente visualisation des structures anatomiques de l'angle.

-Position plus physiologique des bras du chirurgien en cas d'intervention plus longue.

-Risque faible d'hypotension ou d'embolie gazeuse.

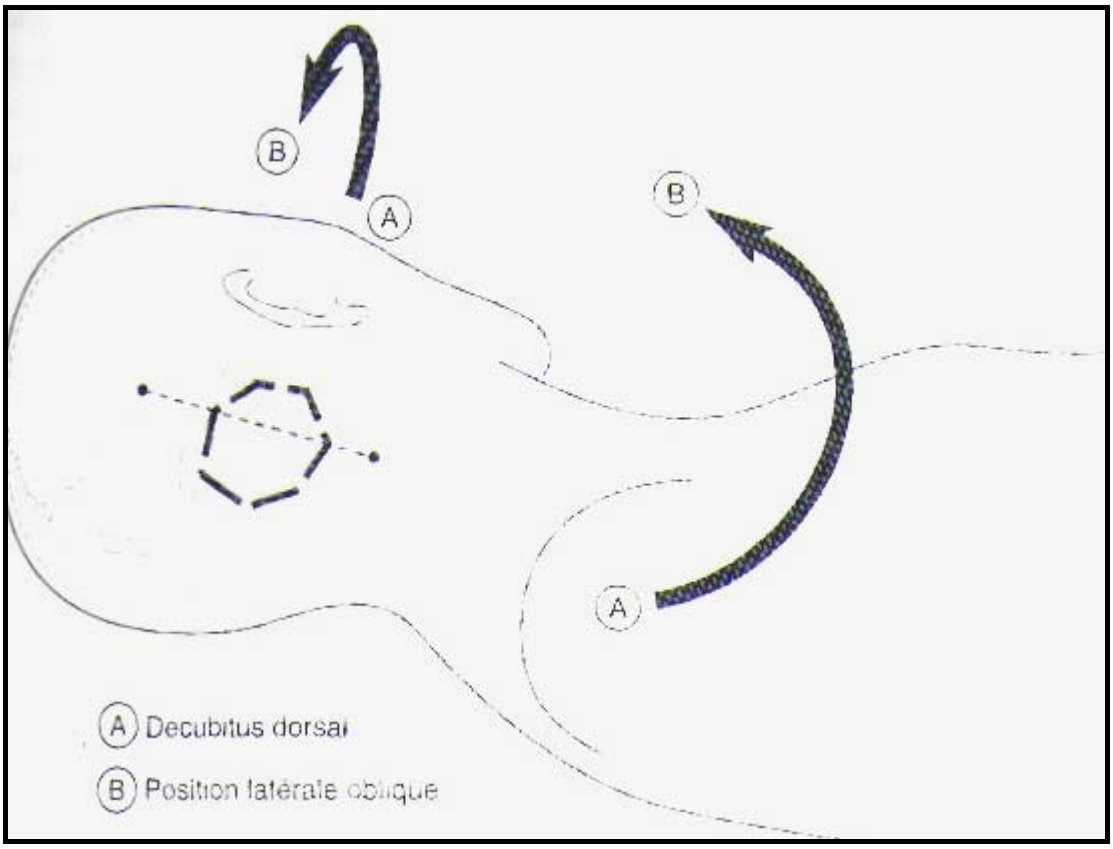

Figure 16 : Craniectomie sous-occipitale latérale.(152)

2-1-2 Voies d'abord de la région sus-tentorielle :

● Voie ptérionale : (Figure 17)

Elle est une des plus employées en neurochirurgie, car elle donne accès aux régions sellaire et parasellaire. La position de la tête est légèrement surélevée par rapport au thorax pour réduire la stase veineuse, avec une rotation variant de 30° jusqu' à 60°. La craniotomie se fait à partir de deux trous de trépan, l'un postéro- inférieur au niveau de la partie postérieur de l'arcade zygomatique, l'autre à la jonction de la partie externe de l'arcade orbitaire de zygoma et de la ligne temporale supérieur.

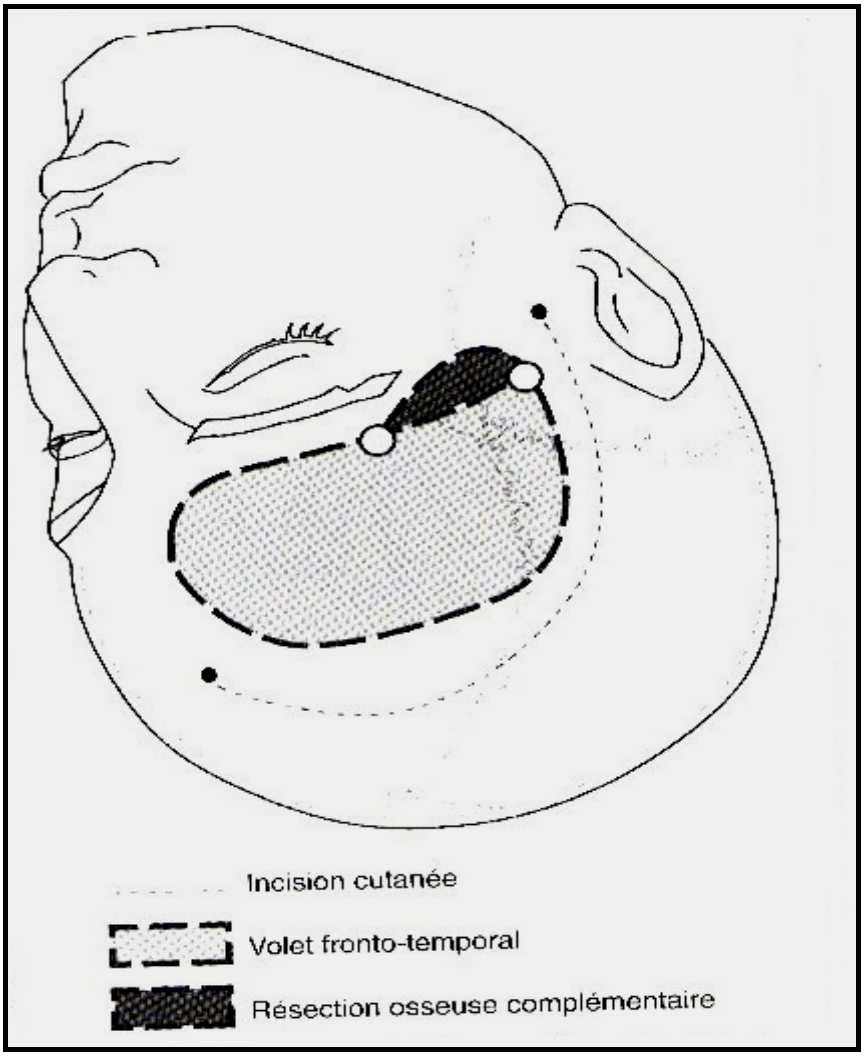

Figure 17 : Voie d'abord ptérionale.(152)

● Craniotomie frontale : (Figure 18)

Elle peut être uni ou bilatérale, la tête est placée en légère surélévation, dans un plan sagittal rectiligne ou avec une rotation légère (10° à 20°). L'emplacement des trous de trépan est identique à l'abord ptérionale pour le trou antéro-externe. Par contre, deux autres doivent être forcés le long de la ligne médiane, ou de chaque côté pour décoller le sinus longitudinal en cas d'abord bilatéral.

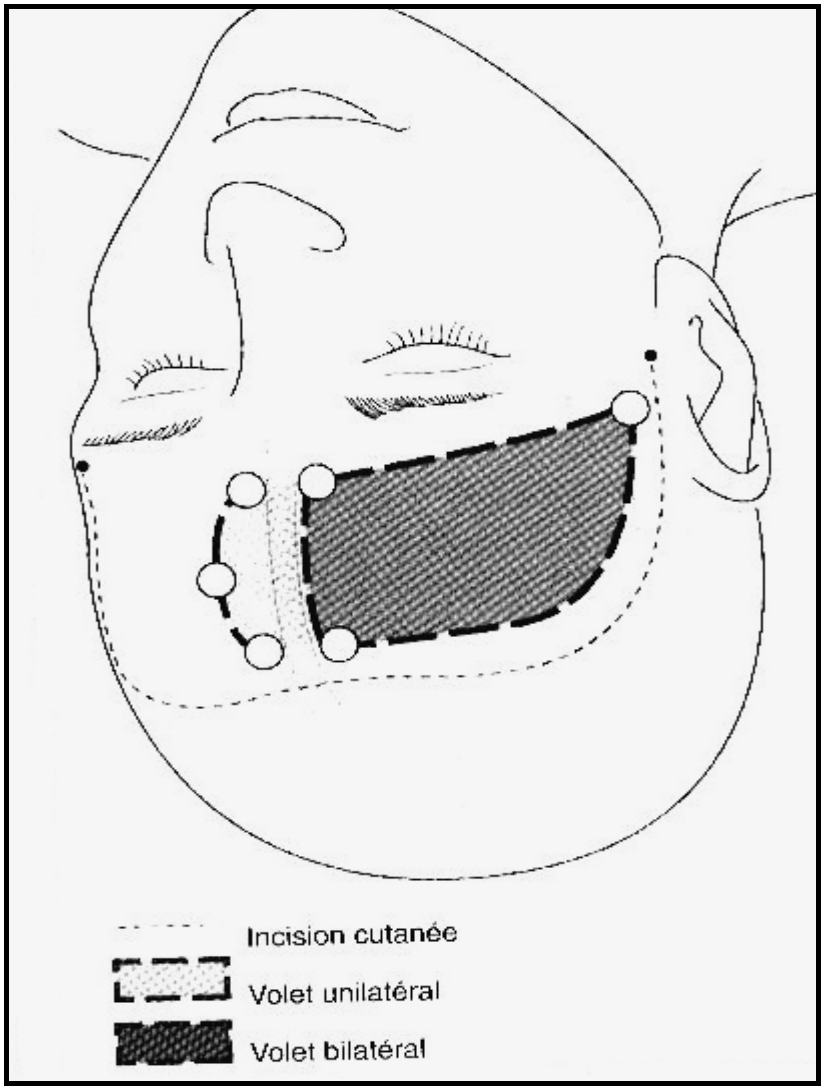

Figure 18 : Voie d'abord frontale.(152)

● Craniotomie paramédiane : (Figure 19)

Elle peut être uni ou bilatéral et permet d'exposer les lésions au contact de la ligne médiane. Elle est également utilisée dans l'abord de la scissure interhémisphérique, et du corps calleux. Elle sera effectuée en décubitus dorsal avec une légère surélévation de la tête ou en position transatlantique (pour les lésions postérieur).

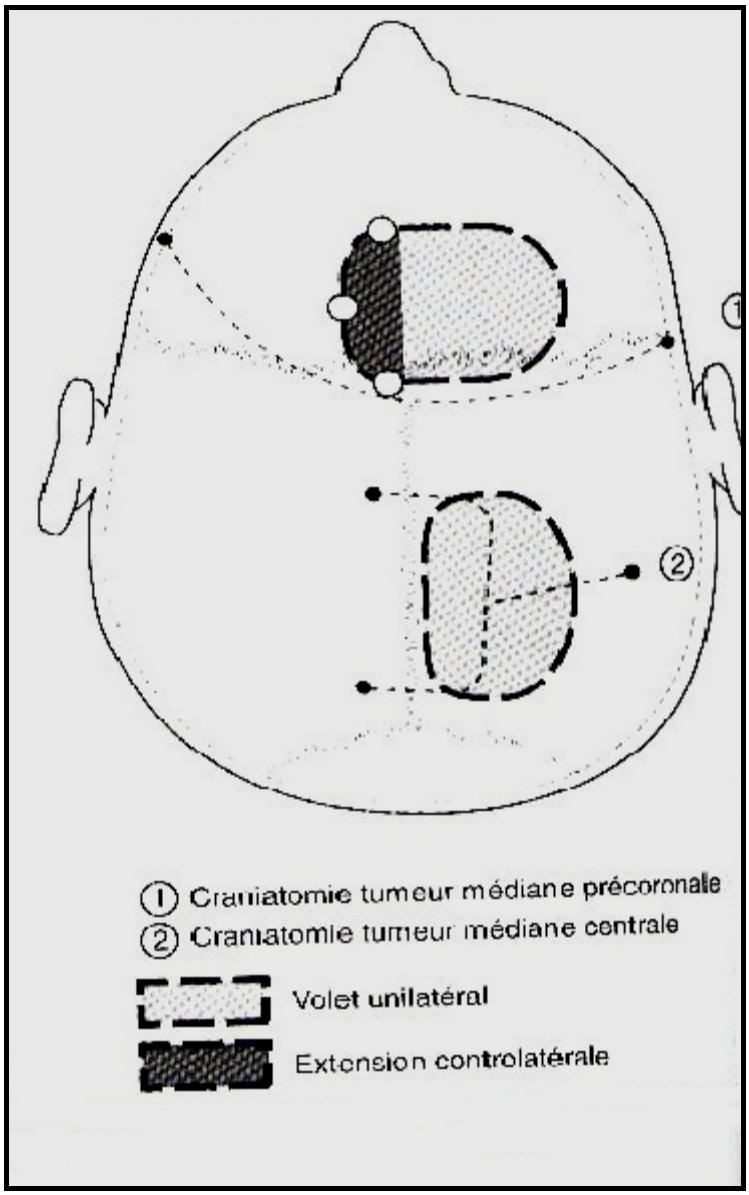

Figure 19 : Craniotomie paramédiane. (152)

2-2 Traitement de l'hydrocéphalie (17) :

Elle est indiquée chaque fois que les signes de l'HTIC s'accompagnent de signes de souffrance cérébrale et de troubles de la conscience. C'est un geste palliatif pour l'HTIC et la dilatation ventriculaire en amont (170).

L'hydrocéphalie symptomatique représente l'indication type de la dérivation du LCR en raison de ses effets néfastes sur le parenchyme cérébral notamment l'atrophie post-hydrocéphalique (17) .Cependant certains auteurs préfèrent traiter l'hydrocéphalie tumorale par l'exérèse de la tumeur elle-même sans dérivation préalable et ce pour ne pas altérer

l'équilibre précaire des pressions intracrânienne et aussi pour ne pas rendre l'enfant dépendant d'une dérivation permanente (126)

Les dérivations du LCR peuvent être scindées en dérivation externe réalisée souvent dans un contexte d'urgence et en dérivation interne couramment utilisée notamment la dérivation ventriculo-péritonéale.

Dans notre série, la dérivation ventriculo-péritonéale a été pratiquée chez 34 Malades.

2- 3 Exérèse tumorale :

La décision du traitement chirurgical d'une tumeur cérébrale se fonde sur des éléments multiples prenant en compte l'histoire clinique, l'examen neurologique, les données des explorations radiologiques (152).

Le point essentiel reste l'appréciation du bénéfice que peut attendre le malade d'une intervention, que le but de celle-ci, soit de le guérir en cas de tumeur bénigne ou de prolonger sa vie, s'il s'agit d'une tumeur maligne. Pour les tumeurs sensibles aux traitement non chirurgicaux (germinomes, lymphomes), la biopsie permet le diagnostic et indique le traitement alors que pour d'autres (méningiomes, neurinomes, métastases solitaire, tumeurs gliales), l'exérèse, lorsqu'elle peut être complète et carcinologique, influence la survie directement.

Un certains nombres d'innovations techniques ont permis d'augmenter le nombre de patients opérables, de réduire la morbidité périopératoire et d'associer d'autre traitement comme la chimiothérapie intracavitaire et la radiothérapie interstitielle. (114).

2-3-1 Exérèse chirurgicale totale : (114)

Elle est le plus souvent possible dans les tumeurs bénignes extracérébrales : la nécessité du caractère radical de résection doit dans certains cas être évaluée en fonction du risque fonctionnel

2-3-2 Exérèse subtotale ou partielle :

Elle sera faite pratiquement toujours dans le cas des tumeurs gliales. En effet, en dehors de certaines variétés comme l'astrocytome pilocytique, où existe une interface relativement nette avec le tissu cérébral avoisinant, l'organisation des tumeurs macroscopiquement délimitées, on trouve une infiltration périphérique s'étendant plus ou

Rapport-Gratuit.com

moins dans le parenchyme cérébral. L'infiltration est même la règle dans les tumeurs diffuses (oligodendrogliomes, astrocytomes diffus) (152).

2-3-3 Intérêt de la chirurgie d'exérèse :

L'intérêt de l'intervention d'exérèse apparaît clairement lorsque l'on compare les résultats des séries comportant uniquement un traitement par radiothérapie externe après biopsie stéréotaxique, à ceux des séries comportant une chirurgie d'exérèse associée à une radiothérapie externe et à une chimiothérapie.

Dans les astrocytomes anaplasiques, la médiane de survie des patients non opérés (biopsie stéréotaxique+ radiothérapie) est seulement de l'ordre de 15 mois (34), alors que celle des patients opérés (chirurgie+chimiothérapie+radiothérapie) se situe entre 40 et 55 mois (55, 105).

De même, en matière de glioblastomes, la médiane de survie des patients traités uniquement par radiothérapie (biopsie stéréotaxique + radiothérapie) est en moyenne de 7 mois (34), alors qu'elle est au environ de 17 mois chez les patients traités de façon plus agressive
(Chirurgie+radiothérapie+chimiothérapie) (171).

Certains auteurs ont cependant une opinion plus nuancée. KRETH (105), ne trouve pas de différence significative entre les deux groupes de patients. Il s'agit d'une étude rétrospective concernant une série de patients porteurs de glioblastomes et traités dans un même centre (FREIBURG). La médiane de survie des 58 patients traités par radiothérapie (après biopsie stéréotaxique) a été de 32 semaines et celle des 57 patients traités par chirurgie associée à la radiothérapie est de 39.5 semaines. Le score de karnofski établi à la 6 ème semaine postopératoire n'a pas été non plus significativement différent entre les 2 groupes.

Reprenant une étude similaire, l'équipe de ROCHESTER (47) trouve que les patients porteurs de glioblastomes ont vécu significativement plus longtemps lorsqu'ils ont été opérés que les patients traités uniquement par radiothérapie (la médiane de survie respectivement de 50.6 et 33 semaines). Aucune différence significative n'a été retrouvée entre les 2 groupes lorsqu'il s'agissait d'astrocytomes anaplastiques. Dans une étude

concernant 128 patients âgés de plus de65ans et présentant un glioblastome, cette équipe a également retrouvé une différence significative, en terme de survie, en faveur du groupe des patients opérés (30 contre 16.9 semaines)

CHANDLER (26) a analysé les facteurs pronostiques des patients porteurs de glioblastomes ayant survécu plus de 5 ans (22 patients sur 449 cas (5%).IL a retrouvé les facteurs classiques de bon pronostic que sont l'âge et l'état neurologique initial. Tous les patients ayant eu initialement une exérèse tumorale (large dans 20 cas) suivie de radiothérapie (associée à une chimiothérapie dans 18 cas) et un traitement agressif des récidives (réintervention dans 9 cas et irradiation interstitielle dans 4 cas), l'auteur conclue que la résection tumorale large couplée à la radiothérapie et à la chimiothérapie représente un des éléments importants du pronostic.

2-3-4 Intérêt d'un geste radical :

Des études récentes (21) ont bien démontré que la durée de la survie, le délai avant la rechute et la qualité de la vie des patients étaient significativement améliorés lorsqu'une exérèse radicale avait été effectuée, Comparativement aux cas où l'exérèse tumorale n'avait été que partielle.

JEFFERY (88) a pu réaliser une résection radicale dans 46 % des tumeurs hémisphériques superficielle et seulement dans 8% des tumeurs de la ligne médiane. Dans notre étude, l'exérèse a été totale chez 85,20% et large chez 6,17%.

2-3-5- Autres méthodes de traitement chirurgical :

Actuellement grâce au développement des techniques d'anesthésie neurochirurgicale, des capacités de contrôle de l'HIC et l'apparition récente du laser ainsi que d'autres instruments comme le microscope opératoire, la chirurgie des tumeurs cérébrales est devenue de plus en plus radicale malgré le caractère infiltrant que présente certaines tumeurs (126).

Toutefois, une chirurgie radicale ne devrait être prise en considération que lorsque l'on estime que l'on apportera au malade une qualité et une durée de vie satisfaisante (183).

Rapport-gratuit.com
LE NUMERO 1 MONDIAL DU MÉMOIRES

La neuronavigation vient compléter le traitement chirurgical. En effet, c'est un outil interactif permettant d'indiquer à tout moment au chirurgien la position de ses instruments et de sa focale de microscopie sur l'IRM. (22)

Les images d'IRM acquissent au préalable, sont transférées dans un logiciel opératoire de neuronavigation. Si des séquences d'angio-IRM ou d'IRM fonctionnelle ont été réalisées, elles peuvent alors être fusionnées avec l'IRM morphologique au sein même du programme de neuronavigation (23). Des caméras infrarouges positionnées dans la salle d'opération détectent toutes les secondes le positionnement millimétrique de chacun des éléments (tête du malade, focale du microscope, pointeur, pinces bipolaires). Les principales difficultés opératoires sont ainsi visualisées sur la console avant l'intervention dans une sorte de « simulation opératoire ».

Au début de l'intervention, la neuronavigation permet un positionnement optimal de la craniotomie, puis de la corticotomie dans les tumeurs qui n'affleurent pas le cortex (tumeur non superficielle). Dans certaines tumeurs de bas grade superficielles, les limites tumorales ne sont que peu distinguables à l'œil nu. La neuronavigation révèle alors tout son intérêt.

L'inconvénient de cette technique est que les déformations du parenchyme cérébral induites par le geste chirurgical ne sont pas prises en compte par le logiciel. L'échographie peropératoire vient alors compléter la neuronavigation (22)

2- 4 Biopsie stéréotaxique : (22, 46, 71, 152)

Elle a pour but de réaliser des prélèvements biopsiques dans une lésion supposée tumorale sans risque fonctionnel, en tenant compte des données de l'imagerie.

Avant l'ère du scanner et de l'IRM, elle reposait sur l'utilisation du cadre de Talairach qui servait de référentiel et de support d'instruments. Tout ceci nécessitait l'emploi d'un équipement radiologique lourd et coûteux.

L'apparition des techniques d'imagerie modernes et l'adaptation des cadres à ce type d'imagerie ont permis de simplifier considérablement la procédure stéréotaxique.

Celle-ci peut maintenant être conduite en salle de scanner ou même d'IRM (si l'installation est compatible avec la réalisation d'actes interventionnels), ou alors si tôt le repérage fait, poursuivie au bloc opératoire.

Beaucoup d'équipes pratiquent actuellement un repérage tridimensionnel préopératoire en n'utilisant que quatre marqueurs (métalliques au scanner, plots remplis de gadolinium ou de sulfate de cuivre en IRM) disposés au niveau des points d'ancrage osseux nécessaires à la fixation du cadre chirurgical.

En salle d'intervention, les marqueurs sont remplacés par le cadre chirurgical (Leksell, Reichert).

Toutes les données d'imagerie recueillies (scanner, IRM, artériographie digitalisée) peuvent actuellement être exploitées sur des consoles informatiques de traitement d'image, et il devient possible de :

-calculer avec précision les coordonnées de la cible

-choisir le trajet biopsique le plus sécurisant et le moins long.

Ainsi, grâce à l'informatisation du geste stéréotaxique, les prélèvements peuvent être réalisés avec précision et en toute sécurité. Ils doivent intéresser la tumeur avec toutes ses composantes, la périphérie tumorale et le parenchyme avoisinant. Ils Sont effectués, en général, un à trois trajets biopsiques et chaque trajet doit comporter trois à cinq prélèvements).

- ✓ **Indications (152)**
  - Petites lésions profondes, lésions multiples ou diffusées.
  - Si l'état général du patient constitue une contre indication à une intervention d'exérèse.
  - S'il persiste un doute de diagnostic.

Complications :

Elles sont les suivantes :

-L'hémorragie est le plus souvent en cause dans la morbidité, de l'ordre de 2 à 5% dans les séries modernes (9). Plus fréquente dans certaines tumeurs malignes, richement vascularisées ou sur certains terrains, elle nécessite une

technique rigoureuse, en évitant les trajectoires multiples, dans ces cas rares, elle peut être précédée d'une angiographie afin d'éviter les axes vasculaires majeurs.

-Un œdème focal peut être observé dans les premiers jours et à l'origine d'un déficit transitoire si la lésion se trouve en zone fonctionnelle. Il régresse en général rapidement sous corticothérapie.

- ✓ **Résultat** :

La biopsie stéréotaxique permet de faire le diagnostic positif dans 97% (46) des cas, avec une bonne corrélation de grading avec la pièce anatomique dans 87% des cas (46).

La possibilité d'une biopsie stéréotaxique non concluante est relevée dans 8 à 10% des cas (174).

2-5 Neuroendoscopie : (152)

Elle a trouvé un regain d'intérêt ces dernières années du fait des progrès importants des systèmes optiques et de la miniaturisation instrumentale.

Cette méthode peut être utilisée pour la visualisation de certaines tumeurs profondes, éventuellement combinée à une méthode stéréotaxique. Cependant, la possibilité de résection tumorale reste limitée et particulièrement difficile en cas de tumeur vasculaire. Elle offre par contre une solution simple et efficace pour le traitement de certaines hydrocéphalies obstructives.

2-6 Surveillance postopératoire : (1)

Après avoir transférer le malade vers la salle de réveil, une surélévation de plan de la tête d'au moins 30° est recommandée pour faciliter le retour veineux et réduire l'œdème cérébral.

Une surveillance attentive de l'état neurologique, hémodynamique et respiratoire du malade sera de mise.

2-7 Complications post-opératoires : (152)

Elles englobent à la fois des complications d'ordre général notamment respiratoire, infectieux, métabolique et d'autres plus spécifiques à des malades neurochirurgicaux, qui seules seront envisagées ici.

- Epilepsie post opératoire :

Sa fréquence a été diversement appréciée de 5 à 15%, plus élevée si existait une épilepsie préopératoire (152)

Un traitement systématique débutant si possible en préopératoire, doit être institué. La durée en est discutée, mais en dehors de toute manifestation clinique, il sera de toute façon prolongé 6 à 8 semaines.

- Oedème postopératoire :

Pratiquement constant dans les premiers jours, il peut n'avoir aucune traduction clinique, mais peut être responsable d'une symptomatologie focale en relation avec la zone oedématiée. L'utilisation systématique en préopératoire d'une corticothérapie a considérablement réduit sa fréquence (152).

Dans les cas résistants au traitement, on peut recourir à des méthodes plus agressives, intubation, hyperventilation, utilisation des solutés hyperosmolaires.

- Hématome postopératoire :

Le risque global est évalué à 1% (174), mais il est plus élevé dans certaines variétées tumorales telle les méningiomes.

L'hémorragie une fois sur deux se localise au niveau de la cavité opératoire, plus rarement dans l'espace sous dural ou extra dural.

Les circonstances favorisantes sont représentées par une dissection difficile, l'existence d'un reliquat tumoral ou des modifications tensionelles peropératoires. Si un hématome de petite taille (< 3 cm) peut être simplement surveillé, une évacuation rapide est nécessaire dans les autres cas (152).

Cette complication est retrouvée dans notre série chez 14 cas soit : 4,11%.

- Pneumocéphalie :

Si la présence d'air intracrânien est fréquente en postopératoire, et la règle lorsque existe un collapsus cérébral (intervention en position assise, tumeur intraventriculaire), elle peut dans certains cas, entraîner une symptomatologie compressive, une simple ponction suffit à améliorer les symptômes. Il faut par ailleurs toujours éliminer la présence d'air d'origine infectieuse.

- Complications infectieuses : (7, 101, 152)

Leur fréquence a été diversement appréciée. Dans une étude récente portant sur près de 3000 malades (101) le taux global était de 4 %. Il est plus faible dans la chirurgie tumorale simple (2,5%) plus élevée (6.5%) lorsque existe une effraction d'une cavité physiologiquement contaminée comme les sinus, les mastoïdes, la cavité buccale ou nasale. Aussi, c'est dans la chirurgie des tumeurs de la base, qui comporte par ailleurs des temps d'intervention souvent plus longs, que ce risque est le plus élevé.

Ces complications correspondent essentiellement à deux types : infection superficielle (cutanée et sous-cutanée, ostéite du volet), infections profondes (méningite, abcès ou empyème) de pronostic plus grave. Parmi les facteurs aggravants ce risque, il faut retenir la fuite de LCR, un drainage postopératoire au-delà de 24 heures, une réintervention pour hématome postopératoire. Les germes les plus souvent rencontrés sont des staphylocoques dans environ 50%, des bacilles gram négatifs dans 30%. (7)

Le problème de l'antibioprophylaxie a été longtemps discuté. Une méta-analyse récente a montré que celle-ci diminue notablement le risque infectieux : en effet, sur plus de 2000 craniotomies celui-ci est de 1,87 % avec antibiothérapie, contre 8,7% dans le cas contraire. (7)

Il paraît donc logique de proposer un traitement de courte durée ne dépassant pas 24 h, utilisant des antibiotiques antistaphylococciques avec éventuellement une action sur les bacilles gram négatifs (7).

Dans notre étude tous les malades ont bénéficié d'une antibiothérapie prophylactique. La méningite et l'abcès du cerveau ont été trouvés chez 24 cas 7,05%,

l'infection de la paroi chez 5 cas (1,47%), une fistule du LCR dans 6 cas et une ostéite du volet dans 4 cas.

3- Radiothérapie des tumeurs cérébrales : (Tableau 17).

Faisant partie du traitement standard, la radiothérapie conduit à une amélioration des taux de survie à moyen terme, quelle soit utilisée seule ou en complément d'une chirurgie d'exérèse incomplète, ou en association avec une chimiothérapie.

L'avènement récent des techniques d'imageries tridimensionnelles et de dosimétrie conformationnelle a conduit à une optimisation notable des plans de traitement pour les tumeurs, devant conduire à une meilleure intensité de dose sur la tumeur, tout en préservant les tissus sains avoisinants (80).

La radiothérapie dispose de modalités variées, tel la radiothérapie externe, la curiethérapie et récemment la radio-immunothérapie ou radiothérapie interne et la radiochirurgie.

3-1 Principes généraux :

3-1-1 Irradiation fractionnée :

C'est la modalité la plus courante de radiothérapie externe ou transcutanée (source d'irradiation située à l'extérieur du patient). Le fractionnement de la dose est à l'origine de

«L'effet différentiel» plus favorable aux tissus sains qu'à la tumeur.

Les données radiologiques, acquises ultérieurement ont souligné l'importance de la dose délivrée par séance, du nombre de séances et de l'étalement (nombre de jours séparant la première de la dernière séance) (154).

Après chaque séance d'irradiation, interviennent au moins quatre mécanismes, connus comme « les quatre R de la radiologie». Il s'agit de la réparation des lésions subléthales, plus efficace pour les cellules saines ; de la redistribution des cellules tumorales dans le cycle cellulaire, vers les secteurs plus radiosensibles ; de la réoxygénation des cellules hypoxiques et radiorésistantes ; enfin, de la repopulation (prolifération cellulaire et tumorale) au cours d'un traitement étalé sur plusieurs semaines (191).

• En pratique :

La tolérance des tissus sains, à proximité ou inclus dans le volume cible, est une limitation fréquente à la prescription d'une dose totale suffisamment élevée pour être tumoricide.

Le fractionnement classique, de 1,8 à 2 Gy par séance et de 5 séances par semaine, établi empiriquement est, aujourd'hui encore, la norme de référence pour maîtriser l'effet indésirable. (154)

• Répartition de la dose :

Son homogénéité dans le volume cible distingue la radiothérapie fractionnée de la radiochirurgie et de la curiethérapie, toutes les deux associées à de fortes variations de doses à l'intérieur de ce volume.

Garantir cette homogénéité, quelle que soit la taille de la cible, facilite la spécification de la dose totale, la maîtrise de l'effet différentiel et le respect des contraintes de dose dans les tissus sains inévitablement concernés par l'irradiation.

Il existe un consensus international pour suivre les recommandations de terminologie (international commission of radiation units) pour prescrire et réaliser une radiothérapie fractionnée. (154)

3-1-2 Radiothérapie conformationnelle :

La radiothérapie conformationnelle dont un élément important est l'utilisation d'un collimateur multilames au sein des accélérateurs linéaires de dernière génération, permet de délivrer une dose homogène au volume cible avec une réduction substantielle du volume cérébral sain irradié. Il en résulte une meilleure tolérance immédiate et des séquelles tardives diminuées. Le fait d'épargner le tissu cérébral permet d'augmenter localement la dose au niveau de la tumeur sans accroître la toxicité. (80)

Elle représente aujourd'hui le nouveau standard des irradiations cérébrales localisées (sus et sous-tentorielles)

• Pratique :

* Technique de choix pour les tumeurs cérébrales :

- Particulièrement indiquée si tumeurs bénignes.
- Également comme complément dans les tumeurs malignes.

* Idéal si volume tumoral< à 60 cm3.

* Selon les cas :

- Technique coplanaire.
- Technique non coplanaire.
- En modulation d'intensité.

• Apport des techniques conformationnelles :

La qualité des documents obtenus, lors de l'étude de la distribution de dose, permet une analyse rigoureuse des échecs, basée sur la fusion et la comparaison des examens radiologiques. Cela se traduit, en pratique, par la possibilité de réaliser une nouvelle irradiation pour certaines récidives (95).

3-2 Indications de la radiothérapie : (80)

L'histopathologie et la qualité de l'exérèse chirurgicale sont les deux critères classiquement utilisés pour définir les indications de la radiothérapie (80).

• Histopathologie :Une classification histopronostique sert de base à la prescription des traitements postopératoires, selon qu'elle invoque ou non un risque de récidive ou de dissémination microscopique locale, intraventriculaire ou méningée qui ne relève pas de la chirurgie.

• Qualité de l'exérèse : C'est le second critère, lorsque l'histopathologie ne constitue pas en soi un facteur de risque évolutif suffisant pour poser l'indication d'une irradiation. D'autres facteurs interviennent aussi.

• Risque de complications postradiques : Ce risque est donc inévitablement présent à l'esprit, lorsqu'il s'agit d'irradier une tumeur bénigne. Les techniques conformationnelle limitent ce risque, mais ne l'écartent pas complètement. Lors de la décision, une importance proportionnée au risque de tumeurs radio-induites, ou de radionécroses observées aux

Rapport-Gratuit.com

doses standard ou de séquelles neuropsychiques (lenteur de l'idéation, troubles de la mémorisation). Dans le cadre des tumeurs malignes, où l'irradiation ne se discute habituellement pas, la réapparition d'une symptomatologie rapide peut se faire hésiter entre une récidive précoce et des effets subaigus du traitement. L'imagerie métabolique (IRM, PET) peut être utile dans cette différenciation.

• Critères liés aux patients :

Ils regroupent ceux liés aux risques de complications postradiques. Ils tiennent une place importante aux deux extrêmes de vie. La prise en compte des antécédents vasculaires (diabète, athérosclérose) permettra d'adapter la dose tumorale lors de la définition du volume cible anatomoclinique.

3-3 Résultats de la radiothérapie :

L'interprétation des résultats de la radiothérapie est rendue difficile par l'hétérogénéité des formes cliniques (qualité de l'exérèse, siège de la tumeur), des stratégies thérapeutiques (irradiation post-opératoire ou au moment de la récidive) et des traitements, sans parler des doutes suscités par l'inclusion de tumeurs non biopsiées.

L'amélioration de la survie reste le meilleur critère pour apprécier l'efficacité de la radiothérapie dans le traitement des tumeurs malignes. Depuis la publication de Bloom (11), personne n'a remis en cause sa contribution essentielle dans la guérison du médulloblastome. De la même façon, son apport, dans la survie des gliomes malins, même modeste s'il s'agit des glioblastomes (44) ou dans celle des patients présentant des métastases cérébrales, est globalement reconnu.

La réponse tumorale n'a pas la même valeur pronostique selon le type de tumeur irradiée. Pour les tumeurs malignes, elle varie selon l'histologie. Une régression tumorale, parallèle à celle de la tumeur primitive, est régulièrement observée avec les métastases. Parmi les tumeurs primitives, les modifications morphologiques précoces observées avec les gliomes de haut grade sont difficilement interprétables (récidive et radionécrose) (143). Les dysgerminomes et les médulloblastomes sont de bons répondeurs ; alors que le lymphome primitif de l'encéphale ne présente pas la même radiosensibilité que dans sa forme viscérale.

Pour les tumeurs bénignes, traitées aux doses standards, l'action des radiations ionisantes s'évalue moins par une régression tumorale que par l'absence de poursuite évolutive ou par le délai avant progression (70,122, 143), comme l'avait montré Wara pour les méningiomes (192), mais aussi pour l'adénome hypophysaire ou le craniopharyngiome.

Si de nombreuses études ont déjà démontré l'apport de la radiothérapie dans les tumeurs malignes, leurs résultats ne sont pas toujours concordants lorsqu'il s'agit d'évaluer l'intérêt d'une irradiation prophylactique encéphalique (cancer du poumon) ou craniospinale notamment dans le cadre des tumeurs pinéales et l'épendymome malin ou son influence sur l'évolution de tumeurs au pronostic imprévisible comme les gliomes de bas grade. Une place plus importante doit être faite aux études prospectives, voire randomisées lorsque cela est légitime et possible, afin de clarifier l'impact de la radiothérapie en termes de survie et de qualité de vie. Citons par exemple, la méta-analyse évaluant l'irradiation prophylactique cérébrale chez les patients présentant un cancer bronchique à petites cellules en rémission complète (94) ou l'étude conduite par l'EORTC pour les gliomes de bas grades.

3-4 Complications de la radiothérapie :(80, 191)

- Réactions aigues:

Elles surviennent en 1ère semaine, après le début du traitement. Avec les protocoles classiques (en dose étalement- fractionnement), on peut observer une aggravation des signes cliniques pendant le traitement due au développement d'un œdème cérébral. De telles réactions sont transitoires et cèdent avec une corticothérapie.

En cas d'irradiation fractionnée, il est rarement nécessaire d'utiliser de façon systémique la corticothérapie dés le début du traitement.

- Réactions semi précoces :

Elles surviennent aux 3 premiers mois suivant la fin de l'irradiation. A type de céphalées et de détérioration neurologique avec état de somnolence qui disparaissent vers la sixième semaine.

Le principal diagnostic différentiel se pose avec la récidive tumorale.

Rapport-gratuit.com
LE NUMERO 1 MONDIAL DU MÉMOIRES

● Réactions tardives :

Elles constituent le risque principal de l'irradiation cérébrale, elles sont de 3 ordres : Radionécrose, Atrophie cérébrale, Troubles endocriniens.

· **La radionécrose** : Peut survenir de 4 mois à plusieurs années après l'irradiation. C'est un phénomène irréversible et progressif. Cette radionécrose est dose dépendante et le rôle du fractionnement semble majeur. Elle prend l'aspect d'un processus expansif hypodense et avasculaire à la TDM et la forme d'une lésion de la substance blanche à l'IRM.(191). Son diagnostic repose sur l'examen anatomopathologique mais il est assez fréquent d'avoir la coexistence de nécrose et de récidive tumorale.

· **Atrophie cérébrale** : Responsable de troubles post-radiques tardifs, ils sont plus fréquents et s'observent plus facilement chez l'enfant que chez l'adulte (retard scolaire).

· **Troubles endocriniens** : Les enfants sont quasi exclusivement concernés par les séquelles hypothalamo-hypophysaire. La dose frontière semble être de l'ordre de 25_ 30 Gy. Le principal déficit hormonal est celui de l'hormone de croissance.

3-5 Radiochirurgie des tumeurs cérébrales : (Figure 20)

La radiochirurgie est devenue une approche essentielle dans le traitement des tumeurs cérébrales (4, 138, 158). L'importante expérience aujourd'hui accumulée a permis d'améliorer la technique radiochirurgicale et la compréhension de l'effet-dose tant sur la cible que sur le tissu sain (60). Additionnellement, une sélection de plus en plus pertinente des bonnes indications, l'amélioration de l'imagerie en résonance magnétique, l'accès à des moyens informatiques puissants de navigation dans ces images, ont conduit à une amélioration très significative des résultats de la radiochirurgie (158).

La radiochirurgie a été définie par Lesksell (puis modifiée par Steiner) comme étant une procédure neurochirurgicale en dose unique où des fins faisceaux de rayonnements ionisants convergents sont utilisés avec une précision stéréotaxique pour détruire ou modifier biologiquement une structure sans léser les structures adjacentes (154).

L'appareillage utilisé lors de cette procédure est le « gamma Knife » disponible en deux modèles « U » et « B » et faisant appel à une source de cobalt 60, mais l'utilisation d'accélérateurs linéaires modifiés peut aussi accomplir la même tâche (15).

L'expérience de la pratique de la radiochirurgie a appris qu'il s'agissait d'une méthode particulièrement efficace lorsque sont traitées des lésions de petite taille, bien circonscrites, situées profondément dans le cerveau en des régions où une approche microchirurgicale représenterait des risques fonctionnels et/ou vitaux. La limite principale de la radiochirurgie est incontestablement la taille (au-delà d'un diamètre de 2,5 ou 3 cm une lésion ne relève plus de la radiochirurgie). Bien entendu, il s'agit d'une règle qui doit être adaptée en fonction de la nature de lésion, de sa topographie et de l'évaluation que l'on fait des risques spécifiques des différentes alternatives(158).

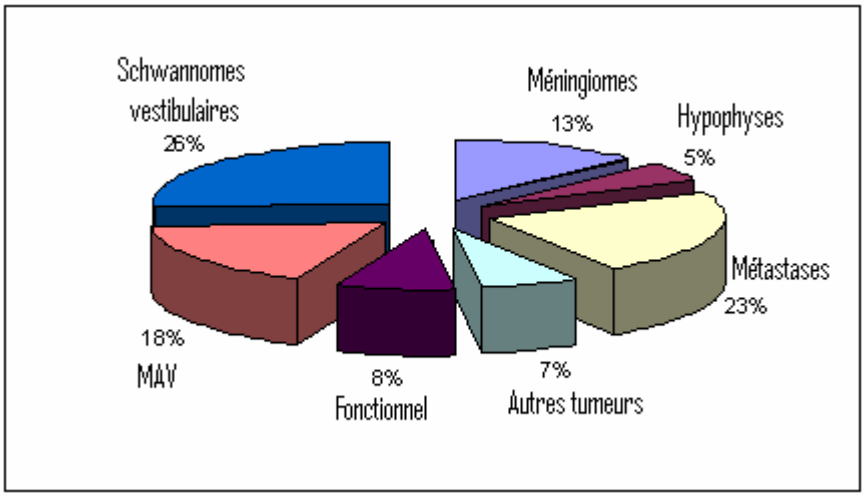

Figure 20 : Fréquence des différentes pathologies traitées par radiochirurgie GK-Expérience de Marseille pour 3420 interventions (1992-2001).(138)

Tableau 17 : Radiothérapie fractionnée. Indications standard et modalités.(80)

Histologie/ localisation	Indication	Volume cible et dose
Glioblastome Gliome anaplasique Oligodendrogliome malin Gliome du tronc cérébral	Postopératoire Ou exclusive si inopérable	VCA – VT + marge. DT – 61,2 Gy Idem Idem VCA – tronc cérébral.DT –54 à 61.2 Gy
Astrocytomes de bas grades (astrocytome, oligoastrocytome, oligodendrogliome)	± postopératoire, si exérèse incomplète ou si récidive inopérable	VCA – VT marge DT – 45 à 61.2 Gy
Astrocytome pilocytique. Gliome des voies optiques.	±si récidive inopérable forme agressive, après échec de la chirurgie ou de la chimiothérapie (enfant)	VCA – VT ± marge. DT – 45 à 54 Gy
Ependymomes : .sus-tentoriel ou bénin .sous-tentoriel ou malin	Postopératoire	VCA – VT + marge. DT – 54 à 61,2 Gy ± Névraxe : DT – 30,6 à 36 Gy
Médulloblastomes : .bas risque .haut risque (reliquat, greffe méningée)	Postopératoire ± chimiothérapie + chimiothérapie	Névraxe : DT – 30.6 à 36 Gy + Fosse postérieure ou lit tumoral + marge. DT – 54 à 61.2 Gy Greffe axiale : DT – 45 à 54 Gy
Tumeur du III° ventricule : .dysgerminome .dysembryome et autres histologies	Postopératoire ou exclusive si Inopérable	VCA – VT + marge ± cavité ventriculaire (III° et IV° ventricule) DT – 30 Gy DT – 54 à 61.2 Gy ± Névraxe : DT – 30.6 à 36 Gy
Lymphome cérébral primitif	Association radiothérapie – Chimiothérapie	Encéphale : DT – 39.6 Gy VCA – VT + marge. DT – 54 61.2 Gy
Craniopharyngiome	± postopératoire Si exérèse incomplète ou récidive	VCA – VT ± marge. DT – 54 Gy
Adénomes hypophysaires : .non sécrétants .sécrétants	± postopératoire Si exérèse incomplète ou récidive Si sécrétion anormale persistante	VCA – VT ± marge DT – 45 à 54 Gy DT –54 Gy
Neurinome de l'acoustique	Si contre-indication chirurgicale Ou radiochirurgicale	VCA – VT. DT –45 0 54 Gy
Méningiomes : .sinus caverneux, bénin .autres localisations, agressif, anaplasique, malin	Si symptomatique postopératoire	VCA – VT ± marge DT –45 à 54 Gy VCA – VT + marge – 54 à ≥ 61.2 Gy
Chordome, chondrosarcome	Postopératoire	VCA –VT± marge. DT– ≥ 68 Gy (proton)
Métastases multiples .unique ou 3	Exclusive, palliative ± chirurgie / radiochirurgie ou exclusive	Encéphale : DT – 30 Gy / 10 séance Encéphale : DT – 30) 40 Gy ± VCA – VT + marge. DT – 54 à 61.2 Gy

VT : Volume tumoral ou lit tumoral. VCA : Volume cible anatomoclinique.
DT : dose totale (1,8 Gy fois 5 séances semaine).

4- Chimiothérapie :

La chimiothérapie est entrée dans l'arsenal thérapeutique des tumeurs cérébrales au cours des deux dernières décennies pour améliorer le pronostic du fait de ses succès dans d'autres pathologies cancéreuses.

Son intérêt réside dans la réduction des indications de la radiothérapie, des volumes et des doses délivrées, améliorant ainsi la qualité de survie et le taux de guérison.

Cette chimiothérapie peut être délivrée en pré, per ou post-radiothérapique. La voie de son administration peut être intraveineuse, intra-artérielle ou directement au niveau de la tumeur au moment de la résection chirurgicale ou via les procédures stéréotaxiques.

Pour les tumeurs gliales de haut garde, la médiane de survie à partir des séries les plus importantes est de 52 semaines, le pourcentage de survivants à 18 mois est de l'ordre de 20%. La stratégie varie selon la chronologie du traitement par rapport à la chirurgie et à la radiothérapie : chimiothérapie néo-adjuvante (après la biopsie), adjuvante (après une exérèse complète ou la radiothérapie), ou à la récidive. Les critères d'évaluation sont cliniques (intervalle libre, taux de réponse objective de survie) et radiologiques, en pratique mesurés par la prise de contraste (réponse complète, partielle, stabilisation). Le nombre des drogues potentiellement efficaces demeure limité (alkylants, méthylants) et il n'a pas encore pu être prouvé l'intérêt d'effectuer une polychimiothérapie plutôt qu'une monochimiothérapie. (131)

Les séries publiées dans la littérature sont très hétérogènes (nombres et âge des patients, histologie, résection chirurgicale, méthodologie). La chimiothérapie adjuvante est effectuée en phase non perceptible après la chirurgie, ou immédiatement après l'irradiation. La méta-analyse de Fine (59) conclut que le bénéfice de la chimiothérapie est significatif sur l'augmentation de la médiane de survie et que ce bénéfice est d'autant plus important qu'elle est effectuée tôt. Des résultats encourageants utilisant les nitrosourées et les sels de platine ouvrent des perspectives de traitements chimiques séquentiels (75) à la radiothérapie. Les études de phase III ont confirmé que les nitrosourées et notamment le BCNU sont la chimiothérapie de référence (74). Associé à la chirurgie et la radiothérapie, il augmente la médiane de survie à 12 mois pour les glioblasmes et à 2-3 ans pour les astrocytomes anaplasiques.

La chimiothérapie néo-adjuvante est effectuée en phase perceptible et permet d'évaluer réellement l'effet du cytotoxique sur la tumeur, en terme de réduction tumorale avant toute autre thérapeutique.

Dans le peu d'études publiées, la séquence chimiothérapie néoadjuvante-radiothérapie ne s'est pas révélée supérieure à la séquence radiothérapie - chimiothérapie adjuvante. Une amélioration significative de la médiane de survie a été observée pour oligodendrogliomes et des astrocytomes anaplasiques avec le PCV (124), et avec l'association fotémustine-cisplatine-étoposide pour les gliomes de haut grade non opérables (65). Pour les récidives, le témozolomide (16, 189), méthylant proche de la dacarbazine, et la fotémustine ont reçu l'AMM en France pour les glioblastomes après échec des traitements standard (Tableau 18).

En 2004, l'essai de l'EORTC (31) et du NCI canada présenté a l'ASCO à, de fait, défini un nouveau standard pour les glioblastomes, reposant sur l'administration de témozolomide en traitement concomitant et au décours du schéma conventionnel de radiothérapie. Sur une population de 573 patients randomisés, ce schéma a permis de porter la médiane de survie de 12,1 à 14,6 mois et le taux de survie à 2 ans de 8 à 26 %, par rapport à une radiothérapie exclusive.

La prise en charge des astrocytomes de bas grade symptomatique de l'adulte (ABGSA) est encore très controversée. Il n'est pas clairement défini de stratégie pour le type de traitement à utiliser en première intention (chirurgie, radiothérapie, simple surveillance), le moment du traitement (19, 166), et l'ordre des traitements (immédiat versus différé). Hormis lorsque l'exérèse totale est possible sous contrôle d'une stimulation corticale dans les cas les plus difficiles, il n'est pas démontré de bénéfice à effectuer un traitement précoce (résection partielle et/ou radiothérapie) sur la survie globale, excepté sur les tumeurs présentant une composante oligodendrogliale (23, 140)

Avec l'étude et l'identification de profils moléculaires particuliers des oligodendrogliomes semblant leur conférer un certain degré de chimiosensibilité, l'intérêt de la chimiothérapie a été récemment relancé (172, 176). Quelques publications hétérogènes rapportent une efficacité potentielle pour les ABGSA de la chimiothérapie comprenant une nitroso-urée pour plusieurs protocoles utilisés en association à la radiothérapie ou en situation de transformation maligne sans gain sur la survie globale. Il est possible que la chimiothérapie néo-adjuvante ait un intérêt potentiel dans les ABGSA purs.

Dans les autres histologies, les sels de platine pour les germinomes (3), la méthotréxate pour les lymphomes (76) prolongent la survie et le temps sans progression. Après plusieurs publications contradictoires, l'hydroxyurée pour les méningiomes n'a pas encore fait la preuve de sa réelle utilité (135).

Tableau 18 : principaux essais cliniques de chimiothérapie chez les patients en récidive de Glioblastome :

CHIMIOTHÉRAPIE	NOMBRE DE PATIENTS	POURCENTAGE DE PATIENTS PRÉSENTANT UNE RÉPONSE RADIOLOGIQUE	INTERVALLE LIBRE DE PROGRESSION (SEMAINES)	MÉDIANE SURVIE (SEMAINES)	RÉFÉRENCE
Carboplatine	15	7%	10	-31	Yung. 1991[197]
Etoposide	21	/	7,5	12	Fulton. 1996 [67]
Carboplatine -étoposide	30	17%	14	43,5	Jeremis.1992 [89]
Procarbazine versus témozolomide	113 112	5% 5%	8 12,5	25 32	Yung. 1999 [198]
Témozolomide	128	8%	9	24	Brada. 2001 [16]
Irinotécan	48	17%	18	42	Friedman. 1999 [65]
Tamoxifen	20	20%	/	31	couldwell.1996 [37]
13-cis-RA	15	0%	19	58	Yung. 1996 [197]

5- Immunothérapie : (195)

L'un des principaux obstacles au traitement des gliomes provient de la grande capacité d'infiltration du système nerveux et la difficile accessibilité des cellules tumorales

aux traitements conventionnels. La possibilité d'induire une réponse immunitaire antitumorale efficace, en mettant à profit des propriétés migratoires et antitumorales des cellules immunitaires, constitue une alternative thérapeutique intéressante.

Des progrès récents en immunologie fondamentale et tumorale ont montré que dans certaines circonstances les cellules tumorales gliomateuses pouvait interagir avec des cellules immunitaires et induire une réponse immunitaire antitumorale.

Schématiquement, l'immunothérapie des gliomes malins peut être divisée en quatre catégories de traitement : (Tableau 19)

- Les modificateurs de réponse biologique, constitués des agents immunomodulateurs amplifiant ou stimulant la réponse immunitaire.
- L'immunothérapie adoptive, basée sur le transfert passif des lymphocytes à activité antitumorale potentielle.
- Anticorps monoclonaux, spécifiques d'antigènes exprimés par les gliomes, qui agissent soit directement comme agents bloquants, soit en véhiculant des agents cytotoxiques.
- L'immunothérapie active qui consiste à vacciner avec antigènes tumoraux ou des cellules tumorales afin de susciter une réponse immunitaire antitumoarale.

Tableau 19 : Immunothérapie des gliomes.(195)

De la réponse immunitaire	Interférons α, β, Υ IL2.IL4, IL7, IL12 PolydI-dC Oligonucléotides riches en motif CpG(CpG-ODN) Antisens TGFβ2
Thérapie cellulaire par immunothérapie adoptive	LAK±IL2 TIL
Anticorps monolonanx	Nom conjugués (anti-EGFR) Radioconjugués (anti-EGFR ,anti-tenascine) Immunotoxines (transferrine couplé à latoxine diphtérique)
vaccinations	Cellules tumorales génétiquement modifiés (IL2,IL4,IL7,IL12,B7, antisens TGFβ, anti IGF1/IGF1R,etc.) cellules tumorales irradiées+GM-CSF cellules dendritiques

6- Autres méthodes thérapeutiques:

6-1-Thérapie photodynamique et photo illumination : (107)

La photochimiothérapie ou photodynamique thérapie (PDT) résulte d'une interaction entre la lumière et une molécule ayant la propriété d'être photosensible.

La PDT constitue donc un moyen thérapeutique nouveau qui ne peut être comparé simplement à aucun autre et qui s'adresse à une population de patients pour lesquels les moyens thérapeutiques classiques sont soit inutilisables (contre-indication opératoire) soit inefficace comme la radiothérapie ou la chimiothérapie.

En ce qui concerne les applications cancérologiques, cette méthode repose sur la captation, après injection intraveineuse d'un agent sensiblement retenu avec une sélectivité relative par le tissu néoplasique. Cet agent photosensible sera secondairement excité par une radiation lumineuse de longueur d'onde adaptée au spectre d'absorption lumineuse du sensibilisant.

L'irradiation lumineuse d'un tissu ayant fixé cet agent photosensible entraîne deux types de réactions produisant des espèces radiculaires entraînant des réactions d'oxydation et de peroxydation au niveau des tissus qui ont fixé le photosensibilsant et qui ont été irradiées, et par suite la mort cellulaire. Pour obtenir un effet photochimique, il faut donc disposer à la fois d'un colorant réagissant à la lumière et d'une source lumineuse.

Trois types d'agents photosensibilisants sont actuellement en cours de développement, mais de nombreuses autres molécules sont à l'essai dans divers laboratoires :

-Le plus ancien et le plus utilisé est l'hématoporphyrine dérivée (HPD).

- Les agents photosensibles de seconde génération sont des chlorines en particulier le m- THPC, déjà utilisé par Kostnon (102) dans le glioblastome et les métastases cérébrales.

-Enfin l'acide delta aminolevulinique (ALA) représente une voie très intéressante pour le développement de la photochimiothérapie.

En neurochirurgie, l'aventure a commencé en 1980 avec C.PERRIA puis d'autres études ont été réalisées avec E.LAWS ,P.MULLER (132), H.kostnon (102) et Lajaty, Patrice.T (108).

Rapport-Gratuit.com

Il s'agissait essentiellement d'études de faisabilité portant sur un petit nombre de malades souvent déjà en récidive et suivis peu de temps. Cependant, il apparaissent déjà, des éléments en faveur d'une efficacité de la photochimiothérapie avec pénétration de l'HPD au sein du tissu tumoral et des contrôles de tumeur de durée variable mais dépassant déjà la médiane connue avec les thérapeutiques conventionnelles.

Ainsi on considère l'approche photochimiothérapeutique particulièrement intéressante en neurochirurgie tout d'abord du fait de l'évolution catastrophique des tumeurs malignes primitives mais également parce qu'il existe au niveau du cerveau une barrière hématoencéphalique altérée dans les processus tumoraux malins permettant la diffusion des agents photosensibles (107).

6-2 Thérapie génique : (14)

Cette nouvelle approche consiste à introduire et à faire exprimer du matériel génétique à visée thérapeutique (transgène) dans une cellule malade. Le transfert intracellulaire du transgène (transfection) nécessite la création des systèmes cellulaires ou viraux (vecteurs) propres à assurer son intégration au sein de la cellule cible. Une fois le transgène intégré dans la cellule, il faudra encore qu'il s'exprime, et que le produit de cette expression tende à modifier le phénotype de la cellule, soit en la conduisant vers la destruction, soit en la guérissant à proprement parler, c'est-à-dire en restaurant chez elle un comportement normal.

Cette thérapie n'est encore qu'à ses débuts, dans les années avenir, elle pourra être décisive pour le traitement des tumeurs résistantes aux traitements conventionnels notamment les tumeurs gliales.

Les méthodes d'introduction du transgène dans la cellule font appel à des vecteurs viraux modifiés, dont les plus fréquemment utilisés sont les adénovirus, le virus herpès et certains rétrovirus. Pour leur utilisation thérapeutique, les virus modifiés doivent satisfaire à certaines règles de sécurité :

-Faible toxicité tissulaire.

-Absence de réaction immune ou inflammatoire.

-Absence de réplication active qui pourrait être à l'origine d'une dissémination incontrôlée chez le patient

- Sélectivité de la cible cellulaire (en générale cellule en division).

Les vecteurs non viraux, tout en étant l'objet de recherches intenses, n'ont pour le moment pas été utilisés dans la recherche humaine. Parmi les principales stratégies de la thérapie génique à visée antitumorale, on peut schématiquement distinguer :

-Introduction dans la cellule tumorale d'un gène visant à bloquer la synthèse d'ADN et conduisant à la mort de la cellule transfectée « gène suicide».

- Le renforcement de l'activité immunologique antitumorale (par expression d'interleukine.

- L'utilisation de virus détruisant directement les cellules tumorales (virus oncolytique).

- La Thérapeutique antisens visant à antagoniser les effets de gènes pathologiques.

- L'apport de gènes suppresseurs manquants (type 53).

Les trois premières approches cherchent à réaliser une destruction tumorale, tandis que les dernières visent à modifier le comportement de la cellule pathologique.

A côté de ces stratégies axées directement sur la cellule tumorale, des thérapies à visée anti-angiogènique ont été proposées de façon récente pour supprimer ou ralentir la prolifération anarchique des cellules endothéliales de la microvascularisation lésionnelle (49), facteur important de la croissance tumorale.

L'approche utilisant les gènes « suicides» (thymidine kinase du HSV1) est la plus largement utilisés (14). La première étude clinique date de 1992, et plusieurs études ont suivi dans les cinq dernières années. (96)

Si la faisabilité et la relative absence de toxicité sont maintenant démontrées, l'efficacité de la technique n'apparaît pas encore clairement. Ainsi, dans la série du Shand (167), le temps moyen de survie des glioblastomes récidivants après traitement était de 6-8 mois et 27% des patients survivaient à un an. Des résultats analogues sont publiés par Klatzmann (96) avec une médiane de survie de 7 mois.

- <u>Limitations actuelles</u> :
  - -Insuffisance du nombre de cellule transfectées
  - - Transfection limitée aux cellules en division.

Rapport-gratuit.com
LE NUMERO 1 MONDIAL DU MÉMOIRES

- Absence de transfection à distance du site principal (tumeur infiltrante).
- Persistance transitoire du transgène.
- Probable multiplicité des anomalies génétiques.

● Voies d'avenir :

-Connaissance plus approfondie de la physiologie et de la génétique tumorale.

-Développement de vecteurs plus efficaces.

-Amélioration de l'expression du transgène

-Nouvelles stratégie : l'anti-angiogenèse.

-Méthodes combinées de thérapies géniques ou association à des méthodes conventionnelles (radio/ chimiothérapie).

VIII- Les facteurs pronostiques :

Parmi les facteurs pronostics des tumeurs gliales, certains sont en rapport avec le malade (âge, état clinique et en particulier l'indice de performance), d'autres sont en rapport avec la tumeur (grade histopathologique, volume tumoral, localisation et métastases) et enfin certains sont en rapport avec le traitement entrepris.

Il est évident que le pronostic sera meilleur si la symptomatologie clinique se résumait à une simple crise d'épilepsie qu'à un déficit neurologique focal ou une HIC. De même, l'état général du malade lorsqu'il est conservé, va lui permettre de bien supporter une thérapeutique malgré quelle soit agressive.

L'âge des patients interfère aussi avec le pronostic de ces tumeurs. En effet, le pronostic est moins bon chez les enfants d'âge jeunes (< 3 ans), dont le cerveau est en cours de maturation ne permettant pas de supporter la radiothérapie.

Sur le plan histopathologique, une tumeur de bas grade est associée à un taux de survie meilleur par rapport à une tumeur de haut grade de malignité.

Le rôle de l'imagerie dans l'étude des facteurs pronostiques est controversé, les études se sont intéressées à l'étude de la localisation tumorale, l'existence de l'œdème, la

présence de calcifications, mais ces facteurs n'interfère pas statistiquement avec la survie. En fait, seulement deux facteurs sont associés à un retentissement sur le taux de survie, la nécrose tumorale et la prise de contraste par la tumeur.

La nécrose tumorale prend l'aspect d'une lésion centrotumorale, irrégulière, hypodense en TDM, hypointense en T1 et hyperintense en T2 en IRM sans rehaussement après injection de PDC. Il s'agit d'un facteur pronostic important quel que soit son volume.

La prise de contraste périphérique peut être due à l'édification vasculaire de certaines tumeurs mais aussi à la rupture de la barrière hématoencéphalique. De ce fait, la corrélation entre la radiologie et l'histologie est moins bonne.

I X- Contraintes et séquelles : (13)

Les progrès réalisés dans la prise en charge et le traitement des tumeurs intracrâniennes

Ont offert une survie prolongée, voire une guérison à des malades de plus en plus nombreux.

Cette amélioration du pronostic vital, obtenue au prix de thérapeutiques agressives, ne va cependant pas toujours de pair avec une conservation des fonctions neurologiques, ce qui peut être à l'origine de handicaps prolongés pendant des années.

L'histoire des malades qui en sont affectés est souvent celle d'une détérioration neurologique progressive, avec des phases d'aggravation et des phases de stabilisation, le tout se dirigent plus au moins vite vers le grand handicap et vers la mort.

L'amélioration de la qualité de vie (ou de survie) des patients porteurs d'une tumeur cérébrale est un but aussi important que le développement de nouvelles stratégies curatives, ce but peut être scindé en trois objectifs :

- Diminuer les effets secondaires des traitements antinéoplasiques
- Evaluer les déficits
- Traiter les déficits.

1-Diminuer les effets secondaires des traitements antinéoplasiques :

Le traitement doit tendre vers toujours plus de spécificité, c'est-à-dire une destruction de tout le tissu pathologique et respect de tout le tissu sain.

Chaque type de traitement doit être optimisé quant à ces effets secondaires éventuels, il faut garder à l'esprit que la sommation des traitements est souvent responsable d'une multiplication des risques. Ainsi, la radiothérapie appliquée en postopératoire chez un patient déficitaire ralentit la récupération neurologique. De même, l'association chimiothérapie et radiothérapie a une toxicité cumulée dont il faut tenir compte dans la planification des traitements.

- **Chirurgie** :

De la qualité du geste chirurgical va dépendre une grande partie des séquelles. Les nouveaux outils de repérage (stéréotaxie, neuronavigation, échographie peropératoires, potentiels évoqués, stimulations nerveuses centrales et périphériques) et d'exérèse (bistouri à ultrasons, laser) permettent aujourd'hui une grande précision du geste. (92)

Avant d'envisager une grande intervention d'exérèse délabrante, pour des résultats carcinologiques souvent douteux, le chirurgien se doit de consulter son bon sens, mettant honnêtement en balance les risques et les bénéfices attendus, sans oublier de tenir compte de sa propre tendance à négliger les séquelles supportées par autrui. Pour des lésions profondes et de petite taille (neurinomes, de l'acoustique, métastases), l'alternative radiochirurgicale ne doit pas être négligée.

- **Radiothérapie** :

Les effets délétères de la radiothérapie sur le parenchyme cérébral sont bien connus : radionécrose, leucoencéphalite, artérite, tumeurs radioinduites, surdité, déficit antéhypophysaire, retard de développement psychomoteur chez l'enfant.

La limitation des effets secondaire passe par un respect strict des techniques d'irradiation et de radioprotection (intérêt d'irradiation conformationnelles), la recherche des doses minimales efficaces, surtout une grande attention portée aux indications.

L'indication de la radiothérapie doit être mûrement réfléchie devant une tumeur bénigne dont l'évolution ou la récidive n'est pas inéluctable même après une chirurgie partielle, chez un patient à longue espérance de vie.

Ainsi une tumeur de la base du crâne (méningiome adénomes hypophysaire, craniopharyngiome) ne doit être irradiée que devant une évolution prouvée et inaccessible ou une chirurgie de réduction tumorale.

Le terrain du patient est aussi à prendre en compte : il existe une sensibilité particulière du cerveau aux deux extrêmes de la vie.

- **Chimiothérapie :**

Si elle peut être responsable d'une intense asthénie et de multiples complications au moment des cures, la chimiothérapie semble moins toxique à long terme que la radiothérapie encéphalique. On connaît néanmoins les neuropathies périphériques dues à la vincristine, et les accidents vasculaires après chimiothérapie intra-artérielle. Reste que la chimiothérapie est en général associée à un protocole de radiothérapie, combinaison qui semble responsable des déficits neuropsychologiques globaux en rapport avec une leucoencéphalopathie atrophiante.

2-Evaluer les déficits :

L'évaluation de la qualité de vie est devenue un aspect important des études en cancérologie. Dans le domaine des tumeurs cérébrales, cette évaluation n'est pas facile car elle doit tenir compte du ralentissement mental, des déficits cognitifs, et des modifications de la personnalité.

L'impact d'une maladie sur l'individu peut faire l'objet d'une description selon trois étages :

- Altération d'une fonction est le premier étage.
- Infirmité tient compte de la réduction des activités possibles du fait de l'altération de la fonction.
- Le handicap, conséquence de l'infirmité intègre des données socioprofessionnelles.

L'altération de la fonction neurologique est évaluée grâce à l'examen clinique affiné par des tests spécifiques. De nombreuses échelles ont été développées pour analyser l'infirmité et le handicap qui résultent d'un déficit neurologique. La plus classique est l'index de Kanofsky. (Tableau 20).

Cet index se révèle insuffisant en Neuro-oncologie (5), notamment chez les patients situés dans la partie haute (Index de kanofsky de 90 à 100). La prise en compte des difficultés cognitives et psychologiques est quasiment nulle puisque ces handicaps ne confinent pas le patient au lit. De plus, l'indice de kanofsky est très lié à l'âge du patient. D'autres échelles ont été proposées pour pallier ce manque. Il s'agit souvent de questionnaires d'auto ou d'hétéroévaluation, faisant participer ou non l'entourage familial. On peut citer le Functionnal assessment of cancer therapy-brain (FACT-Br), le questionnaire qualité de vie de l'EORTC.

Les déficits locaux, les troubles cognitifs sont les principales séquelles des tumeurs cérébrales. D'autres sont beaucoup moins fréquentes à type de difficulté de concentration, de troubles de mémoire, du langage et de la lecture, sans oublier l'asthénie, les troubles du sommeil et la douleur.

Chez l'enfant, les performances scolaires et les nouvelles acquisitions sont souvent compromises. Un déficit endocrinien doit systématiquement être recherché après une radiothérapie.

En définitive, les déficits altèrent la qualité de vie chez plus de la moitié des patients pour une tumeur cérébrale maligne. Plus inquiétant sont les résultats obtenus chez les patients traités pour des lésions bénignes, 20 à 40% de ces patients ont un retentissement significatif sur leur qualité de vie (5, 92)).

Tableau : Correspondance entre les échelles de Karnofsky et OMS(5)

OMS	KARNOVSKY	DESCRIPTION
1	100	Asymptomatique.activité normale
2	80-90	Symptomatique mais ambulatoire
3	60-70	Au lit moins de 50% du temps. Assistance minimale
3-4	40-50	Au lit plus de 50% du temps. Assistance minimale
5	20-30	Confiné au lit. Assistance complète
	10	Moribond

3-Le traitement du déficit neurologique :

Le traitement du déficit neurologique est lourd, nécessitant un traitement médical, une rééducation et un soutien psychologique des patients.

CONCLUSION

Les tumeurs cérébrales présentent un groupe hétérogène ayant un tableau clinique et un pronostic variés. Leur diagnostic est facilité grâce aux progrès de la neuroradiologie.

Les progrès réalisés dans la prise en charge et le traitement ont offert une survie prolongée, voire une guérison des tumeurs cérébrales.

Cette amélioration du pronostic vital, obtenu aux prix de thérapeutiques agressives reste cependant responsable de séquelles post-thérapeutique lourdes à l'origine de handicaps prolongés pendant des années.

Dans notre travail, les particularités sont liées à une prise en charge tardive et des moyens de diagnostics et thérapeutiques très limités.

L'amélioration de prise en charge de nos malades et la diminution de la mortalité passent tout d'abord par l'amélioration du plateau technique et obligatoirement par une bonne collaboration multidisciplinaire entre neurochirurgien, anatomopathologiste, oncologue, neuro-radiologue et neuro-anésthésie-réanimateur et constituent aujourd'hui un projet en réalisation.

Rapport-Gratuit.com

RESUMES

RESUME

Notre étude rétrospective concernant 340 cas de tumeurs cérébrales colligé au service de Neurochirurgie au CHU MOHAMED VI de Marrakech sur une période de 5 ans (d'octobre 2001 au septembre 2006).

•la fréquence des tumeurs cérébrales était de 4,25 % des patients hospitalisés au service.

•l'âge moyen des malades était de 42 ans avec des extrêmes d'âge entre 2 ans et 80ans.

•Le sexe masculin était prédominant avec un sexe-ratio de 1,42.

•Le délai moyen de diagnostic était compris entre 3 et 6 mois.

•Le tableau clinique était dominé par l'hypertension intracrânienne (79,11%), un syndrome déficitaire de (60%), des crises comitiales (38,82%), une atteinte des paires crâniennes (26,17%), un syndrome cérébelleux (16,47%), un oedéme papillaire (9,11%) et une atrophie optique chez 5% des cas.

•La TDM a été réalisée chez 94,11% cas et l'IRM chez 15,29% cas. Le siége sus-tentoriel était dominant

• Chez adulte le siège sus-tentoriel était prédominant avec 87% des tumeurs de l'adulte.

•Chez l'enfant par contre, le siége sous-tentoriel était prédominant avec 67% des tumeurs de l'enfant.

•Les types anatomopathologiques les plus fréquents étaient : 78 cas de méningiomes, 62 cas de glioblastome, 46 cas d'astrocytomes, 33 cas de métastases et 33 cas de médulloblastome.

La dérivation du liquide céphalorachidien a été pratiquée chez 39 patients.

•La chirurgie d'exérèse était totale chez 85,29% des cas, partielle chez 6,17% des cas et la biopsie a été pratiquée chez 8,52 % patients.

•52,64% de nos malades ont bénéficié d'un complément thérapeutique (radiothérapie et / ou chimiothérapie).

•L'évolution postopératoire reste greffée de plusieurs complications dominées par les infections chez 8,23% des cas.

•Le taux de mortalité postopératoire était de 8,82%.

Rapport-gratuit.com
LE NUMERO 1 MONDIAL DU MÉMOIRES

• La guérison définitive est difficile à apprécier, l'évolution à long terme était marquée par 4 cas d'ostéites et 18 cas de récidives ou poursuites évolutives.

SUMMARY

Our retrospective study concerning 340 cases of cerebral tumours admitted to the service of Neurosurgey of the CHU MOHAMED VI MARRAKECH for a period of 5 years (October 2001 at September 2006)

- The frequency of the cerebral tumours was 4,25% of the patients hospitalized in the service.
- The average age of the patients was 42 years (2 to 80 years)
- The male sex was prevalent with a sex ratio of 1, 42.
- The average time of diagnosis lay between 3 and 6 months.
- The clinical symptomatology was dominated by the intracranial hypertention (79,11%), an overdrawn syndrome (60%), crises committals (38,82%), an attack of the cranial pairs (26,17 %), a cerebellar syndrome (16,47%) a papillary oedema (9,11%) and an optical atrophy(5%)
- The TDM was carried out at 94, 11% cases and the IRM at 15, 29% cases. The subject known-tentoriel was dominant.
- In the adult the subject known-tentoriel was prevailing 87% of the tumours of adult
- In the child on the other hand the subject under-tentoriel was prevailing 67% of the tumours of the child.
- The most frequent types anatomopathologic were : 78 cases of meningiomas, 62 cases of glioblastomas, 46 cases of astrocytomas, 33 cases of metastases and 33 cases of medulloblastomas.
- The derivation of the LCR was practised at 39 cases.
- The surgery of exerese was total at 85,2O% of the cases, partial at 6,17% of the cases,and the biopsy was practised at 8,52% .
- 52, 64% of our patients profited from a therapeutic complement (radiotherapy and /or chemotherapy)

- Evolution postoperative remainder grafted several Complications dominated by the infections at 8, 23 % of the cases.
- The postoperative death rate was 8, 82 %.

•The final cure is difficult to appreciate; the long-term evolution was marked by 4 cases of osteites and 18 cases of repetitions.

ملخص

نتناول في هذه الدراسة الاستعادية 340 حالة أورام دماغية، حصرت خلال 5 سنوات (من أكتوبر 2001 إلى سبتمبر 2006) بمصلحة جراحة الدماغ والأعصاب بالمستشفى الجامعي محمد السادس بمراكش.

إن الأورام الدماغية قد مثلت 4,25٪ من مجموع المرضى الذين توافدوا على المصلحة خلال نفس المدة.

بلغ متوسط السن 42 سنة مع حدين أدناهما سنتين و أقصاهما 80 سنة.

يتضح أن الغالبية من جنس الرجال بنسبة 58,82٪ مقابل 41,76٪ عند النساء.

متوسط مدة استشارة الطبيب تراوح بين 3 و6 اشهر.

الأعراض السريرية عرفت غالبية ارتفاع ضغط الرأس بنسبة 79,11 ٪ ، حالات متلازمة عجزية بنسبة 60٪، حالات متلازمة مخيخية بنسبة 16,47٪ ، إصابة الأعصاب الدماغية بنسبة 26,17٪ثم الصرع بنسبة 38,82٪.

ثم الفحص بالتصوير المقطعي في 320 حالة و بالرنين المغناطيسي في 52 حالة.

من الناحيةالهيستولوجية (علم الأنسجة) نجد تقدم أورام السحايا ب78 حالة ثم الأورام الدبقية ب62 حالة، ورم النجيمات الكشمي ب46 حالة، 33 حالة انبثاث ثم 33 من الميديلوبلاستوم.

تفريغ سائل الرأس السيسائي تم في 39حالة.

الاستئصال بالجراحة كان تاما في 85,20٪ و جزئيا في 6,17٪ و بخزع في 8,52٪ . بعد الجراحة، استفاد 52,64٪ من المرضى من علاج تكميلي يشمل العلاج بالأشعة والعلاج الكيميائي.

إن التطور بعد الجراحة لازال عرضة لكثير من المضاعفات، حيث تمثل المضاعفات التعفنية الأغلبية بنسبة 8،23٪.

إن نسبة الوفاة بعد الجراحة قد مثلت 8،82٪.

الشفاء النهائي صعب التحديد و قد تشكل من التهاب العضام في 4 حالات ، و معاودة التطور في 18 حالات.

BIBLIOGRAPHIE

1. **ABDENNOUR L, PUYBASSET L..**
Anesthésie et traitement périopératoire.
Tumeurs cérébrales du diagnostic au traitement. Edition Masson, paris 2004 chap. 7 ; 65-75.

2. **AMAR GAJJAR, MARYAM F, ANDREW WAND COLL..**
Comparaison of lunber and shurt cerebrospinal fluid specimens for cytologic detection of leptomeningeol disease in pediatric patients with brain tumors.
J.Clin. Oncol, 1999; 17; 1825-1828.

3. **AOYAMA H, SHIRATO H, IKEDA J et al.**
Induction chemotherapy followed by lour-dose involved field radiotherapy for Intracranial germ cell tumors.
J. Clin oncol, 2002; 20; 857-65.

4. **APPUZO M.**
Reinventing neurosurgey: entering the third millennium.
J. Neurosurg ,2000; 46; 1-2.

5. **BAMPOE J, LA PERRIRE N, PINTILIE M ET al.**
Quality of life in patients with glioblastoma multiforme participating in a ramdomized study of brachytherapie as a boost treatment.
J. Neurosung 2000; 93; 917-926.

6. **BARKER FG.**
Efficacy of prophylactic antibiotics for craniotomy : a meta analysis.
J.Neurosug 1994 ; 35 ; 484-490.

7. **BARKER FG, CHANG SM, HUHM SL et al.**
Age and the risk of anaplasia in magnetic resonance - nonenhancing supratentoriel cerebral
Tumors.
Cancer 1997; 80; 936 - 941.

8. **BARKER FG, PARADOS MG, CHANG SM et al.**
Radiation response and survival time in patients with glioblastoma multiforme.
J. Neurosurg 1996; 84: 442-448.

9. **BERNSTEIM M, PARRENT AG.**
Complications of CT - guided stereotactic biopsy of intra-axial brain lesions.
J.Neurosug 1994; 81; 165-168.

10. **BINDER JR, SWANSON SJ, HAMMEKE TA et al.**
Determination of language dominance using functional MRI: A comparison with the wada test.
Neurology 1996; 46; 978-984.

11. **BLOOM HJ, WALLACE EN, HENK JM.**
The treatment and prognosis of medulloblastoma in children. A study of 82 verified cases.
AM J Roentgenol radium ther Nucl Med 1969, 105: 43-62.

12. **BOCH A. L..**
Métastases cérébrales.
Tumeurs cérébrales du diagnostic au traitement, Edition Masson, Paris 2004, Chap. 25, 259- 265p.

13. **BOCH A. L.**
Qualité de vie en neuro-oncologie.
Tumeurs cérébrales du diagnostic au traitement, Edition Masson, Paris 2004, Chap. 27, 277-282p.

14. **BOCH A.L, PHILIPPON J.**
Thérapie génique.
Tumeurs cérébrales du diagnostic au traitement, Edition Masson, Paris 2004, Chap.14 ; 137- 141p.

15. **BRADA M AND COLL.**
Radiosurgery for brain tumours.
BMJ 1999 ; 318 : 411-12.

16. **BRADA M, HOANG-XUOM K, ROMPLING R et al.**
Multicenter phase II trial of temozolomide in patients with glioblastoma multiforme at first
relapse.
Ann. Oncol 2001; 12: 259-66.

17. **BUISSONNIERE R-F.**
Tumeur cérébrale de l'enfant.
EMC (Paris) 1994. 4 - 092 - A - 10.

18. **CABANNE F, BONEN FANT J.L.**
Anatomie pathologique. Principe de pathologie générale et spéciale.
Maloine S.A Editeur. Paris 1993.

19. CAIRNCROSS TC.
Understanding low- grade glioma. A decade of progress.
Neurology, 2000; 54: 1402-3.

20. CARPENTIER A, PUGH KR, WESTERVELD M et al.
Fonctional MRI of language processing: dependence or input modality and temporal lobe epilepsy.
Epilepsia 2001; 42: 1241-1254.

21. CARPENTIER A.C, LEHERICY. S, DUFFAN H, CORNU. P, KRAINK A, HERTZ L, PANNIER D, LEBIHAN, MARSAULT C.
Méthodes modernes d'aide à la chirurgie tumorale.
Tumeurs cérébrales du diagnostic au traitement, Edition Masson, Paris 2004, Chap. 6 : 51-64.

22. CARPENTIER A.F.
Nouvelles approches thérapeutiques des glioblastomes.
Bull Cancer 2005 ; 92(4) :355-9.

23. CARTALAT- CAREL S, CHINOT O, HONNORAT J.
Place de la chimiothérapie et de la radiothérapie dans le traitement des oligodendrogliomes.
J. Neurochirurgie vol51 N° 3-4-C2 2005.

24. CALABRESE C, POPPLETON H, KOCAK M, HOGG TL, FULLER C, HAMNER B, OH EY, GABERMW, FINKLESTEIN D, ALLEN M.
A perivascular niche for brain tumor stem cells.
Cancer Cell. 2007 Jan; 11(1):69-82.

25. CHANALET S, CHATEL M, GRELLIER P, LEBRUN C et FRENAY M.
Symptomatologie clinique et diagnostic neuroradiologique des tumeurs intracrâniennes.
Encycl Med. Chir (Paris France) Neurologie, 17-210-A-60, 1994, 18 p.

26. CHANDLER KL, PRADOS MD, MALEC M, WILSON CB.
Long-term survival in patients with glioblastoma mutliforme.
Neurosurgery 1993; 32: 716-720.

27. CHANG T, TENG MM, LIRNG JF.
Posterior cranial fossa tumors in children.
Neuroradiology 1993; 35: 274 -278.

Rapport-Gratuit.com

28. **CHASSOUX F, DEVAUX B, LANDRE et al.**
Postoperative motor deficits and recovery after cortical resections. In: H.Stephan,F. Andermann,
P. Chanvel, SD shorvon eds. Advances in Neurology. Plasticty in epilepsy: dynamic aspects of
brain fuction.
Lippicott williams et wilbirs, Philadelphia 1999; 81: 189-199.

29. **CHOUX M, LENA G, GENTORI L.**
Le craniopharyngiome de l'enfant.
Neurochirurgie 1991, 37 suppl. : 1 -174.

30. **CHOUX. M, LENA G.**
Le médulloblastome.
Neurochirurgie 1982, 28 ; 11 -23.

31. **CHINOT O.**
Nouvelle place de la chimiothérapie des gliomes.
Bull Cancer 2005, 92(4) :343-54.

32. **CLARISSE J. And COll.**
Tumeurs cranio-encéphaliques. Radio standard – Scanner – IRM- Angiographie
EMC (Paris) France, Radio diagnostic II 31657 C 10, 6-1989.

33. **COENEN VA, KRINGS T, MAYFRANK L et al.**
Three-dimensional visualization of the pyramidal tract in a neuronavigation system during
brain tumor surgens: first experience and technical note.
Neurosurg 2001, 49: 86 -92.

34. **COFFEY RJ, LUNSFORD LD, TAYLOR FH.**
Survival after sterotactic biopsy of malignant gliomas.
Neurosurgery 1988, 22: 465 – 473.

35. **CONANET D, ADANESBAUM C.**
Imagerie des tumeurs cérébrales de l'enfant.
J. radiologie, vol 87, N°6-C2 2006, 732-747.

36. **COULBOIS S, CIVIT T, GRIGNON Y, TAILLANDIER L., GIRARD F.**
Médulloblastome de l'adulte : à propos de 22 cas, revue de la littérature et perspectives thérapeutiques.
Neurochirurgie2001 ; 47(1) : 6-12

37. COULDWELL WT, HINTON DR, SURNOCK AA et al.
Treatment of recurrent malignant gliomas with chronic oral high-dose tamoxifen.
Clin Cancer Res 1996, 2: 619-22.

38. DAUMAS – DUPORT C, SCHITHAUER B, O'FALLON J et al.
Oligodendrogliomas. Part I: Patterns of growth, histological diagnosis,clinical and imaging correlation: a study of 153 cases.
J.Neuroncol 1997; 34: 37-59.

39. DAUMAS- DUPORT C.
Patthers of tumor growth and problems associated with histological typing of low-grade gliomas In: Apuzzo MLJ
Benign Cerebral Glioma, volume 1. AANS Publications commite, park Ridge,Illinois, 1995: 125-47

40. DAVID BRIAN SOLIT, BAS, JOEL, GOLDWEIN, MD.
Posterior fossa: Analysis of a popular technique for estimating the location in children with
medulloblastoma.
Radiology 1995; 195: 697-98.

41. DAVIES FG, PRESTON-MARTIN S.
Epidemiology. Incidence and survival IN: DD Bigner, REMC Lendon, JM Bruner, Russed And rubius stein's.
Pathology of tumours *of the nervous system 6th ed, Arnold, London, 1998, Vol 1:5-45.*

42. DEANGELIS LM.
Medical progress: brain tumors.
J.Med 2001, 344 : 114-123.

43. DEBORAH T, LISAM.
Anging primary central nervous system neoplasm's.
Neurologie clinic, 1998, 16(3): 671 -84

44. DE CREVOISIER R, PIERGA JY, DENDALE R et al.
Radiothérapie des glioblastomes.
Cancer Radiother 1997, 1 :194-207.

45. DERLON JM.
Exploration métabolique in vivo des gliomes par tomographie d'émission à positon thérapeutiques et neurologie.
Tumeurs gliales et maladies neuro musculaires. Edition Arnette 1996.

Rapport-gratuit.com
LE NUMERO 1 MONDIAL DU MÉMOIRES

46. DEVAU B AND COLL
Stéréotaxie et neurochirurgie clinique.
J.Neuroradiol 1997 ; 24 : 116-25.

47. DEVAUX BC, O'FALON JR, KELLY PJ.
Resection , biopsy, and survival in malignant glialneoplams.
J. Neurosurg 78 : 767-775; 1993.

48. DE WITTE O., OULAD BEN TAIB N., BRANELE F., RORIVE S., GOLDMAN S.
Apport de la tomographie à l'émission des positons dans la prise en charge des gliomes de bas grade.
Neurochirurgie, 2004, 50(4) ,468-473

49. DEBOUARD S, GUILLAMO J.S
Angiogenèse et stratégies anti-angiogéniques des glioblastomes.
Bull Cancer 2005 ; 92(4) :360-72

50. DELHAYE M., CLAVEREUL A., GARCION E, MENEI P.
Vaccination contre les gliomes.
Neurochirurgie 2003 ; 49(4), 459-463

51. DHERMAIN.F, DUCREUX.D, BIDAULT.F.
Apport des nouvelles techniques d'imagerie à la planification radiothérapie des patients
porteurs de glioblastomes.
Bull Cancer 2005, 92(4) : 333-42

52. EBERLEIN KH, NAGEL B, FRANZ K, IMHOFF D, SEIFERT V, BOETTCHER HD, MOSE S.
Concomitant radiochemotherapy with temozolomide in non-selected patients with newly diagnosed high-grade gliomas.
Anticancer Res. 2006 Nov-Dec;26(6C):4959-64

53. ENESTROM S, VAVRUCH L, FRENLUND B, NORDENS K, JOLD B
Ki-67 antigen expression as a pronostic factor in primary and recrrent astrocytoma,
Neurochir, 1998, 44: 25-30.

54. ENGELHARDH H., GROOTHITT DG.
The blood brain barrier structure function and reponse to neoplasia.
In Berger MS, Wilson CG, The gliomes , W.B. Saunders, philadelphia, 1999:115-121.

55. EYRE HJ, QUAGLIANA JM, EL TRINGHAM JR et al.
Randomized comparisons of radiotherapy and CCNU verus radiotherapy,CCNU plus procarbazine for the treatment of malignant gliomas following surgery.
A southwest oncology group report. J.Neurolooncol 1:171-177,1983.

56. FAHLBUSCH R. HONEGGER J. PAULUS S et al.
Surgical treatment of cranipharyngiomas: experience with 168 patients.
J.Neurosurg, 1999,90 : 237-50.

57. FIGARELL A, BRANGER D, BOUVIER- LABITIC, LIPRANDIA , PELLISSIER J.F.
Facteurs pronostiques dans les méningiomes
Ann. Pathol. 2000. 20 : 438-47

58. FIGARELLA-BRANGER D, BOUVIER C.
Classification anatomopathologique des gliomes : faits et controverses
Bull Cancer 2005 ; 92(4) :301-9

59. FINC HA , DEAR KB,LOEFFER JS et al
Meta-analysis of radiation therapy with and without adjuvant chemotherapy for maligment
gliomas in adults.
Cancer 1993 ; 71: 2285-97.

60. FLICKINGER J, KONDZIOLKA D, LUNSFORD L et al
A multi-institutional experience with stereotactic radiosurgery for solitary brain metastasis.
J Rad oncol Biol Phys. 1994; 28 : 797-802

61. FOUNTZILAS G, KARKAVELAS G, KALOGERA-FOUNTZILA A, KARINA M, IGNATIADIS M.
post-operative combined radiation and chemotherapy with temozolomide and irinotecan in
patients with high-grade astrocytic tumors. A phase II study with biomarker evaluation
Anticancer Res. 2006 Nov-Dec;26(6C):4675-86

62. FONTAINE S, DUFFAU H, LITRICO S.
Apports des nouvelles techniques dans le traitement chirurgical des tumeurs cérébrales.
Revue neurologique 2006, vol 62 N°8-9 : 801-812.

63. FOURNIER S, PASCO-PAPONA, MENEI P, MERCIER P, et GUY G.
Tumeurs intraventriculaires.
EMC (Elsevier .Paris). Neurologie. 17 -250 -A - 10. 1997. 14 p

64. FRENAY M, LEBRUN C, FONTAINE D et al.
First-line chemotherapy in non-resectable low oncology group study.
J.Neurosurg 1993 ; 78 : 909-14

65. FRERARY M, LEBRUN C, LONJON M et al
Up- front chemotherapy with fortemustine (F) / cisplatine (CDDP) / Et oposide (VP 13)
regimen in the treament of 33non- renovable giloblastomas.

Eur J . Cancer 2000 ; 36 : 1026-31

66. FULCI G, CHIOCCA EA.
The status of gene therapy for brain tumors
Expert Opin Biol Ther. 2007 Feb;7(2):197-208.

67. FULTON D, URTASUN R, FORSYTH P.
Phase II study of prolonged oral therapy with etoposide (UP 16) for patients with recurrent
malignant glioma.
J. Neuro oncol 1996, 27:149-55.

68. GINSBERG LE , FULLER GN, HASHMI M, LEEDS NE et al.
The significance of back of MR contrast enhancement of supratentoriel brain tumors in adults:histopathological evaluation of a series.
Surg Neurol. 1998. 49 : 436 - 40

69. GOLDEB. LEVITONA . LOPEZ R et al.
The role of family history in risk of childhood brain tumors.
Cancer 1994. 73 : 1302-1311.

70. GOLDSMITH BJ, WARA WM, WILSON CB et al.
Postoperative irradiation for subtotally resected meningiomas. A retrospective analysis of
140 patients from 1967 to 1990.
J. Neurosurg 1994, 80 : 195-201.

71. GONDRY-JOUET C, DEMASURE F, LE BARS E, TOUSSAINT P, ROUBERTOU H et DERAMOND H.
Tumeurs hémisphériques intracrâniennes.
Encycl med chir (Elsevier Paris). Radiodiagnostic - Neuroradiologie -Appareil locomoteur.31-
658 - A - 10. 1999 .37 p.

72.GRAY F, POIRIER J.
Classifications et grading des tumeurs cérébrales.
Tumeurs cérébrales du diagnostic au traitement, Edition Masson, Paris 2004.Chap 2. 7-15 p.

73.GRAY F, MOKHTARI K, POIRIER J.
Epidémiologie.
Tumeurs cérébrales du diagnostic au traitement, Edition Masson, Paris 2004. Chap 1 : 3 - 6P

74.GREEN SB, BRAN DP, WOLDER MD.
Comparaison of carmustine , procarbazine and high dose methylprednisolone as addition to surgery and radiotherapy for the treatment of malignant gliomas.
Cancer treat Rep . 1983 ; 67 : 121 - 132.

75.GROSSMAN S, WHARAM M, SHEIDLER V et al.
Phase II study of continuous infusion carmustine and cisplatin followed by cranial irradiation adults with neurly diagnosed high - grade astrocytoma.
J clin oncol 1997 ; 15 : 2596-603.

76.HAAXMA - REICHE - POORTMANS P, ROZEWICZ C et al.
Final results of EORTC phase II trial 20962 : high dose methotrexate based chemotherapy
followed by consolidating radiotherapy in primary CNS lymphoma in immunocompetent
patients.
An AC Neurol ,neurology 2003 : 501 - 05.

77.HAROL DK , KIDELBERG PH .
Current concept's of brain edema .
J . Neurosurg .1995 ; 83 : 1051 - 59

78. HATTAB N, FREGER P, TADIE M , CREISSARD P.
Traitement des kystes colloïdes du 3 ventricule par dérivation ventriculaire.
Neurology 1990 ; 36 : 129 - 131

79. HERTZ- PANNIER L, GAILLARD WD, MOTTSH et al
Non invasive assessment of language dominance in children and adolescents With functional
MRI : a preliminary study .
Neurology 1997, 48 : 1003 - 1012

80. HERY M ; BENSADOUN RJ, COURDI A et BONDIAU PY.
Radiothérapie des tumeurs cérébrales primitives de l'adulte
Encycl Med chir. Elseiver SAS Paris, Neurologie, 17 - 235 - A 10 ; 2000,15p

81. HOLODNY AI, OLLENSCH LEGER MD, LIU WC et al.
Identification of the cortisospinal tracts achived using blood-oxygen - level-dependent and diffusion functional MR imaging in patients with brain tumors.
AJNR An J. Neuro radiol 2001 ,22 : 83-88.

82. HORMIGO A, GUTIN PH, RAFII S.
Tracking normalization of brain tumor vasculature by magnetic imaging and proangiogenic
biomarkers
Cancer Cell. 2007 Jan; 11(1):6-8

83. HONEGGER J, BUCHFELDER M, FAHLBUSCH R.
Surgical treatment of craniopharyngiomas, endocrinological results.
J . Neurosurg 1999,90 : 251 - 7.

84. HOANG- XUAN K., IDBAIH A., MOKHTARI K, SANSON M.
Vers une classification moléculaires de gliomes
Bull Cancer 2005, 92(4), 310-6

85. HOTTEVILLE J.P, BRET P.
Les oligodendrogliomes intracrâniens.
Rev Neurol, 2001, 2S164.

86. INOUE T, SHIMIZU H, YOSHIMOTO T.
Imaging the pyramidal tract in patients with brain tumors
Clin neurol Neurosurg 1999 , 101 : 4 -10

87. JAN M, VELUT S, LEFRANQ T.
Méningiomes intracrâniens.
Encycl Med Chir. (Elseiver, Paris), Neurologie 1999,17 - 251 -A-10, 20 p.

88. JEFFREY H, WISOFF AND COLL..
Curent neurosurgical mangement and the impact of the extent of resection in the treatment
of malignant gliomas of childhood :a report of the children's cancer group Trail N0-CCG-945.
J . Neurosurg , 1998; 89 :52 - 59.

89. JEREMIC B, GRAJICIC D, JERREMOVIC S, et al.
Carboplatin and etoposide chemotherapy regimen for recurrent malignant glioma: a phase II study.
J. Clin Oncol. 1992, 10: 1074-7.

90. JOEL K , ERICKSON.
Advanced neuroimaging techniques to distinguish brain tumors recurrence from post radiation Necrosis.
P et S Medical Review :wspring 1997 , vol 4 .n 1.

91. JONES RD.
Epidemiology of brain tumours in man and thein relation ship with chemical agents.
Food chem toxical, 1986; 24 :99 – 103

92. KALKANIS SN, QUINONES – HINOSOJA A, BUZNEY E, RIBAUDO HJ, BLACK PM.
Quality of life following surgery for intracranial meningiomas at brigham and Women's hospital :a study of 164 patients using a modification of the functional assessment of cancer therapy brain questionnaire.
J .Neurooncol 2000,48 : 233-241

93. KEHRLI P., MOUMI M.
Les métastases cérébrales: le point de vue de neurochirurgien.
Bull Cancer 2004, 91(4), 333-7.

94. KEHRLI P.
Epidemiologie des métastases cérébrales.
Neurochirurgie 1999; 45 : 357 – 363.

95. KIM HK, THORNTON AF , GREENBERG HS et al.
Results of re-irradiation of primary intracranial neoplasms with three-dimensional conformal therapy.
An.J clin oncol 1997 ; 20 : 358 – 363.

96. KLATZMAN ND, VALERY CA, BENSI MON G et al.
A phase I/II. Study of herpes simplex virus type 1 thymidine kimase ((suicide)) gene therapy for reccurment glioblastoma.
Hum gene ther 1998, 9 : 2595 – 2604.

97. KLEIHUES P,CAVENNEE WK.
Pathology and genetics. Tumours of the nervous system
IRAC, Press, Lyon,1997

98. KLEIHUES P.
Tumours of the nervous system.
IRAC,Press,Lyon,2000

99. KLEIHUES P, OHGARI H
Primary and secondary glioblastoma : for conceptto clinical diagnosis
Neuro-oncology 1999 ; 1 : 44 – 51

100. KONDZIOLKA D, LUNDSFORD LD, MARTINEZ AJ.
Unreability of contemporary. Neurodiagnostic imaging in evaluating suspected adult supratentorial (low – garde) astrocytoma.
J Neurosurg 1993,79 : 4, 533 – 536.

101. KORINEK AM .
Risk factors neurosurgical site infections after craniotomy ; a retrospective multicenter study of 2944 patients.
J Neurosurg 1997; 41 :1073-1079.

102. KOSTRON H, OBWEGESER A, JAKOBER R.
Photodynamic therapy in neurosurgery : a review.
J Photochem photobiol B 1996, 36 : 157 – 168.

103. KRAINK A , LEHERICY S, DUFFAU H .et al .
Role of the supplementary motor area in motor deficit following medical frontal lobe surgery.
Neurology 2001 , 57 : 871 – 878.

104. KRAUS JA , WENGHOEFER M , SCHMIDT MC and al
Long term survival of glioblastoma multiforme importance of histopathological reevaluation .
J . Neuro 2000 ,247 , 455-460.

105. KRETH FW , WARNKE PC , SCHEREMET R ,OSTERTAG CB.
Surgical resection and radiation therapy in the treatment of glioblastoma multiforme.
J. Neurosurg. 78 :762 – 766, 1993

106. KURAISU J., SHIOY U.
Epidemiological study of primary intracranial tumors.
J .Neurol. Neurosurg. Psy .1997, 63 : 116 – 18

107. LAJAT Y, EL SABAGH E, THIBAUT S, PATRICE T.
Thérapie photodynamique et photo illumination dans les tumeurs cérébrales.
Tumeurs cérébrales du diagnostic au traitement, Edition Masson,Paris 2004, chap.13 ; 129- 136p.

108. LAJAT Y, PATRICE T.
Photochemotherapy appliced stereotacticolly to brain tumors
Surg Neurol 1987,27 :403 – 404.

109. LANTOS PL, VANDENBERG SR, KLEIHUES P.
Tumours of the nervous system.in : Digraham, p . lantos, greenfidd's.
Neuropathology Arnold, London,1997 , Vol2 : 583 – 879

110. LE BAS J.F, GRAND S, AND COLL.
Intérêts et perspectives de la spectroscopie RMN dans l'étude des tumeurs gliales
Tumeurs gliales et maladies neuro musculaire Arnette 1996.

111. **LE JEUNE J.P, LE GARS D, HADDAD E.**
Tumeurs du troisième ventricule : analyse d'une série de 262 cas.
Neurochirurgie, 2000, 46, n°3,211-238.

112. **LE BIHAN D, BRETON E, LALLEMAND et al.**
MR imaging of intravoxel incoherent notions: application to diffusion and perfusion in neurolgic disorders.
Radiology 1986, 161 (2):401-7.

113. **LEBRUN C, FONTAINE D, VANDENBOS F.**
Chimiothérapie néoadjuvante dans les astrocytomes fibrillaires de grade II symptomatiques non opérables de l'adulte.
Revue Neurologique, 2004, vol 60, N°5-C1 : 533-537.

114. **LEBRUN C, PRENAY M, FONTAINE D, VANDENBOS F et le groupe de neurooncologie de Nice.**
Tumeurs cérébrales.
Neurologie Avril 2003, vol 6, 200-204 p

115. **LEHERICY S, BAZIN B, COHEN L et al.**
Functional MRI language dominance : comparison of 3 different tasks with the wada test.
Radiology 1998, 209 (P): 242.

116. **LEHERICY S, DUFFAU H, CORNU et al.**
Correspondence between f MRI somatotopy and individual brain anatomy of the central
region: comparaison with intrasurgical stimulation in patients with brain tumors.
J. Neurosurg 2000, 92:589-598.

117. **LOISEAU H.**
Gliobastomes et astrocytomes anaplasiques.
Tumeurs cérébrales du diagnostic au traitement. Edition Masson, Paris 2004, Chap.16 :155-167

118. **LONJOM M, ROCHE J.L et CHATEL M.**
Tumeurs épendymaires.
Encycl Med. Chir (Paris France), Neurologie, 17-210-B-50, 1995,5p.

119. **LOPEZ A, STOFFELS G, VIGNAUX O, ABANOU A, VAN EFFENTERRE R, IBA ZIZEN MT, CABANIS EA.**
Pathologie tumorale supratentorielle, IRM stéréotaxique et spectroscopie.
IRM 3° édition, 2001 Paris : 177-201 p.

Rapport-Gratuit.com

120. LOSUARD G/Y, CANIDOLIARI S.
Pathologie de la fosse cérébrale postérieure.
IRM 3° Edition, 2001 Paris 263-279p.

121. MAHER EA, FURNAIR FB, BACHOO RM, ROWITCH DH, LOUIS DN, CAVENE WK, et al.
Malignant glioma: genetics and biology of a grave Maher.
Genes and Dev. 2001, 15: 1311-33.

122. MAIRE JP, CAUDRY M, GUERIN J et al.
Fractionated radiation therapy in the treatment of intracranial meningiomas : local control,
functional efficacy , and tolerance in 91 patients.
Int J. Rad Oncol Biol Phys , 1995, 33:315-321.

123. MALLUCI CL, BARBE RP, PARKES SE et al.
Ependymomas in child hood. Apopulaition- Based report of 44 cases.
Childs Nerv.Syst. 1995; 11: 543.

124. MC DONALD DR, GASPAR LE, CAIRNCROSS JG.
Successful chemotherapy for neurly diagnosed aggressive oligodendroglioma.
Neurol 1990; 27:573-74

125. MENEGOZ F, MARTIN E, DANZON A, MATHIEU_DAUDE H.
Incidence et mortalité des tumeurs de système nerveux central en France, évolution de 1978 à
2000 et influence des pratiques d'enregistrement sur les résultats.
Revue d'épidémiologie et de santé publique, vol 54, N°5 2006 : 399-406.

126. MICHAEL D. PRADOS AND COLL.
Primary central nervous system tumors :advances in knowledge and treatment.
CA CANCER J clin 1998,48:331-360.

127. MITTLER MA, WALTERS BC, STOPA EG
Observer reliability in histological grading of astrocytoma stereotactic biopsies.
J. Neuro surg 1996,85:1091-1094.

128. MINEO J.F, QUINTIN-ROUE I., LUCAS B., BUBURUSAN V.
Les glioblastomes : Etudes clinique et recherches de facteurs pronostiques.
Neurochirurgie,2002,48(6), 500-509

129. MORGAN M, JENKINS L, RIDSDALE L..
Patient pressure for referral for headache: a qualitative study of GPs' referral behaviour.
Br J Gen Pract. 2007 Jan;57(534):29-35.

130. MORNEX F , BEAUVOIS S,VAN HOUTTE P.
Late effects of ionizing radiations on central nervous system, original cod and peripheral
nerves.
Cancer Radiother, 1997; 1:6; 667-82.

131. MULLER HL FRUHWALD MC, SCHEUBECK M et al.
A possible role for somatostatin receptor scintigraphy in the diagnosis and follow up of children with medullobastoma.
J .Neuro orcol 1998, 38(1) : 27-40

132. MULLER PJ, WILSON BC.
Photodynamic therapy of malignant brain tumours.
Lasers in medical science 1990, 5 : 245-252.

133. NAKADA T, NAKAYAMA N, FUJH Y, KWEE IL.
Clinical application of three - dimensional anisotropy contrast magnetic resonance axonography .Technical not.
J .neuro sung 1999 ; 90:791 -795

134. NAGPAL J, JAMOONA A, GULATI ND, MOHAN A, BRAUN A, MURALI R.
Revisiting the role of p53 in primary and secondary glioblastomas.
Anticancer Res. 2006 Nov-Dec;26(6C):4633-9.

135. NEWTON HB, .VOLPI CL , SCOTT SR
Hydroxyurea chemotherapy for unresectable or residual meningioma: enlarged cohort with extended follow-up.
Neurology 2003,60(Supp 1.1) :501.004

136. NGUYEN JP, LOCOMBE H, KERAVEL Y0, BRUGIERE P,GRAY F.
Les neurinomes intracrâniens.
Encyclo .Med Chir (Paris - France), Neurologie ,17250 B-10, 7 -1989, 9p.

137. NICOLAS A,VICK.
Tumeurs intracrâniennes et modification de la pression intracrâniennes.
Traité de médecine interne. Médecine - sciences Flammarion, 1997 ; 2125-2132.

138. NIRANJAN A, LUNSFORD L.
Radiosurgey : where we were are ,and my be in the third cillennium
Neurosurg 2000, 46 : 531 - 543.

Rapport-gratuit.com
LE NUMERO 1 MONDIAL DU MÉMOIRES

139. OGAWA S, LEE TM.

Magnetic resonance imagines of blood vessels at high fields in vivo and in vitro measurements and image simulation.
Magn Reson Med, 1990, 16: 9-18.

140. OLSON JD, RIEDEL, DE ANGELIS L.
Long-term out come of low grade oligodendroglioma and mixed glioma.
Neurology 2000; 54: 1442-48.

141. OPPENHEIM C, DERAMON H, SOULIE D, PRUVO JP.
Neuroradiology.
J. Radiol 1998; 79; suppl. n° 5

142. PACE A, BOVE L, INNOCENTI P AND COLL.
Epilepsy and gliomas; incidence and treatment in 119 patients.
J.Exp Clin cancer 1998; 17 (4) : 479-82

143. PACKER RJ, ZIMMERMAN RA , KAPLAN A et al.
Early cystic/ necrotec change after hyperfractionated radiation therapy in children with brain stem gliomas.
Cancer 1993, 71:2666-2674.

144. PAQUIS P, CHATEL M, LE BRUN FRENAY C, MICHIELS JF, FOUCHAN F.
Astrocytomes de bas grade.
Encycl Med chir (Elsevier, Paris) Neurologie, 17-210-B-20, 1996, 12 p.

145. PAQUIS P, PIGNOL J.Ph, BRETEAU N.
Radiothérapie des gliomes de haut grade : utilisation des neutrons rapides, thérapie potentialisation par capture de neutrons.
Neurochirurgie, 2000,46(1),23-33

146. PATRICIAL AND COLL
Pediatric brain tumours, Primary care.
Clinics in office practice 1998, 25 (2): 324 -39.

147. PENCALET P, VISOT A.
Tumeurs sellaires et parasellaires.
Tumeurs cérébrales du diagnostic au traitement. Edition Masson, Paris 2004, chap 22, 209- 231 p.

148. PHILIPPON J.
Méningiomes.
Tumeurs cérébrales du diagnostic au traitement, Edition Masson,Paris 2004 Chap. 17 ; 169- 179 p.

149. **PHILLIPON J.**
Physiopathologie des tumeurs cérébrales.
Tumeurs cérébrales du diagnostic au traitement, Edition Masson,Paris 2004, Chap.4, 31-37

150. **PHILLIPON J.**
Gliomes hémisphériques de bas grade.
Tumeurs cérébrales du diagnostic au traitement, Edition Masson, Paris 2004, Chap.15 ; 145- 154 p

151. **PHILLOPON J.**
Tumeurs intra ventriculaires.
Tumeurs cérébrales du diagnostic au traitement, Edition Masson,Paris 2004, Chap.18,181- 186p.

152. **PHILLIPON J, CLEMENSEAU S.**
Stratégie chirurgicale.
Tumeurs cérébrales du diagnostic au traitement. Edition Masson,Paris 2004, chap 5 ; 41-49.

153. **PIERMEIR J , CHRISTOPHER S , SPENCER D et al.**
Variations in the natural history and survival of patients with supatentorial low-grade astrocytomas.
Neurosurg 1996,38 : 872-879.

154. **PONTVERT.D, GABORIAUD.G, GOUDERS.D.**
Radiothérapie des tumeurs cérébrales.
Tumeur cérébrales du diagnostic au traitement, Edition Masson,Paris 2004; chap .8 : 79 - 91

155. **POUPON C, CLARK CA, FROUIN V et al.**
Regularization of diffusion - based direction maps for the traking of brain white matter
faxicles.
Neuroimage 2000,12 (2) : 184-95.

156. **PUCE A, CONSTABLE RT, LUBY ML et al.**
Functional magnetic resonance imaging of sensory and motor cortex :Comparison with
electrophysiological localization.
J .Neurosurg 1995, 83 : 262 - 70

157. **RAIS H, FAKHRI A, AL ATTAR H, ANIBA KH, AIT BEN ALI S, ESSADKI O, OUSSEHAL A, BELAABIDIA B.**

Les tumeurs cérébrales de l'enfant: à propos de 64 observations avec revue de la littérature.
Annales de pathologie, 2006, vol 26- N° HS1 :152

158. REGIS.J, PORCHERON.D, HAYASHI.M.
Radiochirurgie des tumeurs cérébrales.
Tumeurs cérébrales du diagnostic au traitement. Edition Masson, Paris 2004, chap. 9, 93 - 107.

159. ROOSLI M, MICHEL G, KUEHNI CE, SPOERRI A
Cellular telephone use and time trends in brain tumour mortality in Switzerland from 1969 to 2002
Eur J Cancer Prev. 2007 Feb;16(1):77-82

160. ROELKE U , VON AMMON K AND COLL.
Operated low grade astrocytoma : a long term PTE study on the effect of radiotherapy.
J . Neurol .Neurosurg. 1999;66 :644 -47.

161. ROSTOMILY RC, BERGER MS, OJEMANN GA, LETTICHE.E.
Postoperative deficits and functional recovery following removal of tomors involving the
dominant hemisphere supplementary motor area.
J .Neurosurg 1991, 75 : 62 - 68

162. SBATIER J, ROBERT O, CATALAA I, GIGAUD M.
Sept ans d'analyse par spectroscopie de résonance magnétique (SPM) in vitro des biopsies de tumeurs cérébrales primitives: intérêt de la méthode.
J. Neurochirurgie vol 50, 2004, N° 2-3.

163. SARRAZIN JL.
Tumeurs de la fosse postérieure.
Journal de radiologie, 2006, vol 87, N° 6-C2 :748-763.

164. SARRAZIN J.L., HELIE.O, LEVEQUE C, MINVIELLE F, et CORDOLIANI YS.
Tumeurs de la fosse cérébrale postérieure de l'adulte.
Encycl Med Chir.(Elseiver Paris) , radiodiagnostic - Neurologie , appareil Locomoteur, 31 - 658 D- 10, 1999, 16p.

165. SCHEBEIL RS, MEYERS CA, LEVIN VA.
Cognitive dysfunction following surgery for intracerbral glioma : influence of histopathology,
lesion localization and treatment.

J .Neuroonocol 1996 ;3D : 61 -69.

166. SCOTT JN, BRASHER PMA, SEVICK RJ et AL.
How often are nonenhancing supratentorial gliomas malignant? Apopulation study.
Neurology 2002 ; 59 : 947 - 49.

167. SHAND N, WEBER F, MARIANI L et AL..
A phase 1-2 clinical tri of gene therapy for recurrent glioblastoma multiforme by tumor
transduction with the herpes simplex thymidine kinase gene followed by ganciclovir.
Hum Gene ther 1999; 10 : 2325 - 2335.

168. SKJOETH.J , BJERRE PK.
Effect of glucocorticoids on ICPin patients with a cerebral tumor
Acta Neurol Scand 1997 ; 96 : 167 - 70.

169. SMITH MT, LUDWIG CL, GODFREY AD et al .
Grading of oligodendrogliomas.
Cancer 1983 ; 52 : 2107 - 2114.

170. SMOKER W R, TOWNSEND .J.J, REICHMAN M.V.
Neurocytoma accompanted by intraventicular hemorrhage : case report and Literature review.
Ann .J.Neuroradiol, 1991 ; 12 : 765 - 770.

171. SOLERO CL ,MONFARDINI S, BRANBILLA C et al.
Controlled study with BCNU vs CCNU as adjuvant chemotherapy following surgery plus radiotherapy for glioblastoma multiforme.
Cancer clin trials 2 : 43 - 48 ; 1979.

172. SAMSON M, LEURAULD P, MARIE Y,et al.
Preferential loss of paternal 19q, but not 1p , allels in oligodendroglimoas.
Ann neurol 2002 ; 52 :105 -7.

173. SINGH S, DIRKS PB.
Brain Tumor Stem Cells: Identification and Concepts
Neurosurg Clin N Am. 2007 Jan;18(1):31-38.

174. SOO TM, BERNSTEIN M, PROVIAS J et al.
Failed stereotactic biopsy in a series of 518 cases .
Stereotact funct neurosurg 1995 ; 64 : 183 - 196.

175. STEWART PA, HAYA KAWA K, FARREL CL , DEL MAESTRO RF .
Quantitative study of microvessel ultrastructure in human peritimoral brain tissue.Evidence for a blood brain barrier defect.

J .Neurosurg. 1987 ; 67 : 697 – 705.

176. STREFFER J, SCHABET M, BAMBERT M et al .
A role for preirradiation PCV chemotherapy for oligodendroglial brain tumors.
J .neurol 2002 : 1647 – 49.

177. STRUGARD JOHN AND COLL..
Vascular permeability factors in brain metastases: correlation with vasgenic brain edema and tumor angiogenesis.
J. Neurosurg 1994, 81: 560-66

178. STRUIKMANS H, RUTGERS DH, JANSE N GH et al .
Prognostic relevance of celle proliferation markers and DNA-ploidy in gliomas.
Acta neurochir (Wien) 1998, 140: 140-147.

179. SWIFT M, MORREL D, MASSEY RB, CHASE CL.
Incidence of cancer in 161 families affected by ataxid teleangiectasia.
N. Engl J Med 1991, 325: 1831-1836.

180. THE CHILDHOOD BRAIN TUMOUR CONSORTIUM.
Intra observer reproductibility in assaigning brain tumors to class in the world health organization diagnostic scheme.
J. Neuro-oncologie, 1989; 7: 211-24

181. TOLMA.Y.
Neuropathologie des tumeurs cérébrales gliales.
Forum Med Suisse N° 29-30, Juillet 2002 p : 698-703.

182. THOMAN WJ, AMMIRATI M, CARAGINE LP JR, MCGREGOR JM, SARKAR A, CHIOCCA EA.
Brain tumor imaging and surgical management: the neurosurgeon's perspective
Top Magn Reson Imaging. 2006 Apr;17(2):121-6

183. TRIBOLET .N.
Chirurgie des gliomes malins. Pourquoi ?, quand et comment opérer une tumeur gliale maligne ?
Thérapeutique et neurologie : tumeurs gliales et maladies neuromusculaires arnette blackwelle
1996.

184. TRIBOLET .N.
Tumeurs cérébrales : Causes, symptômes, Diagnostic, traitement, pronostic.
Ligue Suisse contre le Cancer, 1997.

185. TUSSEN CC, HALPRIN MR, ENDTZL J.
Familial brain tumours, developements in oncology.
Maritmus Nijnoff. ed, La Haye, Boston, Londres 1982.

186. VALLAT AV., PAIRIER J., GRAY F., CHATEL M.
Tumeurs du système nerveux central, classifications histologiques et topographiques, épidémiologique.
EMC (Elsevier, Paris), Neurologie, 17-205-A-10, 197, 9p.

187. VERTOSICKFT J R, SELKER RG, ARENA VC.
Survial of patients with well, differentiated astrocytomas diagnosed in the era of computed
tomography.
Neurosurg 1991, 28 4:496 - 501.

188. VION -DURYJ .AND COLL.
Atlas of brain proton magnetic resonance sepectra.
J neuroradiolo,1998,25,207 -12.

189. VANDEM BENT et al.
EORTC study 26972 : second lire temozolomide CT in reccurent oligodendroglial tumors
after PVC chemotherapy.
Proceeding of ASCO ,2001 : A 203.

190. WALKER AE, ROBINS M, WEINFELD.
Epidemiology of brains tumors survey of intracranial neoplasus .
Neurology 1985: 35 :219 - 226

191. WAMBERSIE A.
Le facteur temps en radiothérapie externe.
Bull cancer/radiother 1992 ,79 : 33 -51.

192. WARA WM, SHELINE GE, NERUMAN A et al.
Radiation therapy of meningiomas.
Am J.Roentgenol Radium ther Nucl Med 1975, 123: 453-458.

193. WATANABE.K, TCHIBANA.O , YONEKAWA.Y, KLEIHUES.P, OHGARI.H.
Role of gemistocytes in astrocytoma progression.
Lab invest 1997 ; 76 : 277 - 84.

194. YOUSRI TA, SCHMID UD, JASSOY AG et al.
Topography of the cortical motor hand area : prospective study with FMRI and direct motor mapping at surgers .
Radiology 1995,195 :23 - 29.

195. YU JJ, SUN X, YUAN X, LEE JW, SNYDER EY, YU JS.
Immunomodulatory neural stem cells for brain tumour therapy.
Expert Opin Biol Ther. 2006 Dec;6(12):1255-62.

196. YUNG WK, ALBRIGHT RE, OLSON J et al.
A phase II study of temozolomide vs procarbazine in patients with glioblastoma multiforme at first relapse.
Br J. Cancer 2000, 83:588-93.

197. YUNG WK, KYRITSIS AP, GLEASON MJ, LEVIN VA.
Treatment of recurrent malignant gliomas with high dose 13 cis- retinoic acid.
Clin Cancer 1991, 9:860-4.

198. YUNG WK, PRADOS MD, YAYA-TU et al.
Multicenter phase II trial of temozolomide in patients with anaplastic astrcytoma or anaplastic oligoastrocytoma at first relapse. Temodal brain tumor Group.
J. Clin Oncol 1999, 17:2762-71.

199. ZENTER J, HUFNAGEL A, PECHSTEN et al .
Functional results after resective procedure involing the supplementary motor area.
J .Neurosurg 1996, 85 : 542 - 54.

200. ZERAH.M, ROUGALT TH.
Tumeurs cérébrales de l'enfant.
Tumeurs cérébrales du diagnostic au traitement, Edition Masson, Paris 2004, chap 23,223 - 252 p.

201. ZHANG JG, EGUCHI J, KRUSE CA, GOMEZ GG, FAKHRAI H, SCHROTER S, MA W, HOA N, MINEV B, DELGADO C, WEPSIC HT, OKADA H, JADUS MR.
Antigenic profiling of glioma cells to generate allogeneic vaccines or dendritic cell-based therapeutics.
Clin Cancer Res. 2007 Jan 15;13(2):566-75

Rapport-Gratuit.com