

TABLE DES MATIERES

TABLE DES ILLUSTRATIONS	13
INTRODUCTION	17
PREMIERE PARTIE : RAPPELS ANATOMIE DES MEMBRES	19
1. Structures osseuses des membres	19
2. Muscles, ligaments et tendons des membres	23
2.1. Le carpe ou genou.....	23
2.2. Le doigt.....	24
2.3. Le tarse ou jarret.....	26
3. Pied et sabot	27
3.1. Enveloppes du pied.....	27
3.2. Structures internes.....	28
DEUXIEME PARTIE : LES APLOMBS NORMAUX	31
1. Les règles d'aplombs	31
1.1. Membres antérieurs.....	32
1.1.1. Examen de face.....	32
1.1.2. Examen de profil.....	33
1.2. Membres postérieurs.....	34
1.2.1. Examen de derrière.....	34
1.2.2. Examen de profil.....	35
1.3. Aplombs du pied.....	36
1.3.1. Examen de face et de derrière.....	36
1.3.2. Examen de profil.....	37
1.4. Cas du poulain.....	38
2. Examen des aplombs	39
2.1. Examen des aplombs du poulain non sevré.....	39
2.2. Examen des aplombs du jeune cheval ou de l'adulte.....	40
3. Importance de bons aplombs	41
3.1. Importance de bons aplombs pour la station.....	41
3.2. Importance de bons aplombs pour la locomotion.....	43

TROISIEME PARTIE : DEVIATIONS ANGULAIRES ET ROTATOIRES.....47

1. Les déviations angulaires	47
1.1. Généralités.....	47
1.1.1. Les différentes déviations angulaires.....	48
1.1.2. Localisation des déviations angulaires.....	48
1.1.3. Fréquence d'apparition des déviations angulaires.....	51
1.2. Etiologie des déviations angulaires.....	53
1.2.1. Etiologie des déviations angulaires congénitales.....	54
1.2.1.1. Origine des tissus osseux des membres.....	54
1.2.1.2. Les anomalies de développement.....	57
1.2.1.2.1. Laxité des structures périarticulaires.....	58
1.2.1.2.2. Retard d'ossification endochondrale.....	59
1.2.1.2.3. Croissance osseuse déséquilibrée.....	62
1.2.1.2.4. Difformités du squelette.....	63
1.2.2. Etiologie des déviations angulaires acquises.....	64
1.2.2.1. Physiologie de la croissance osseuse.....	64
1.2.2.2. Apparition de déviations pendant la croissance.....	66
1.2.2.2.1. Troubles métaboliques.....	67
1.2.2.2.2. Charge excessive de la plaque de croissance.....	67
1.2.2.2.3. Traumatismes de la plaque de croissance.....	68
1.2.2.3. Apparition de déviations à l'âge adulte.....	70
2. Les déviations rotatoires	72
2.1. Généralités.....	72
2.1.1. Les différentes déviations rotatoires.....	72
2.1.2. Localisation des déviations rotatoires.....	72
2.2. Etiologie des déviations rotatoires.....	74
2.2.1. Etiologie des déviations rotatoires congénitales.....	74
2.2.2. Etiologie des déviations rotatoires acquises.....	74
2.2.2.1. Position du membre sur le thorax ou le bassin.....	74
2.2.2.2. Déviations angulaires.....	76
3. Conséquences des déviations angulaires et rotatoires	77
3.1. Conséquences fonctionnelles.....	77
3.1.1. Influence sur l'aplomb des pieds.....	77
3.1.2. Influence sur la biomécanique du cheval.....	79
3.2. Conséquences lésionnelles.....	82
3.2.1. L'ostéochondrose.....	83
3.2.2. L'arthrose.....	86
3.2.3. Autres lésions.....	88

QUATRIEME PARTIE : DEVIATIONS SAGITTALES..... 93

1. Généralités	93
1.1. Types de déviations sagittales.....	93
1.2. Localisation anatomique des déviations sagittales.....	94
1.2.1. Les défauts d'extension.....	94
1.2.1.1. Défaut d'extension de l'articulation interphalangienne distale.....	95
1.2.1.2. Défaut d'extension de l'articulation interphalangienne proximale.....	97
1.2.1.3. Défaut d'extension de l'articulation du boulet (articulation métacarpo- ou métatarso-phalangienne).....	97
1.2.1.4. Défaut d'extension de l'articulation du carpe.....	99
1.2.1.5. Défaut d'extension de l'articulation du tarse.....	101
1.2.1.6. L'arthrogrypose ou syndrome du poulain contracté.....	101
1.2.2. Les déviations en hyperextension.....	101
2. Etiologie des déviations sagittales	103
2.1. Etiologie des déviations sagittales congénitales.....	104
2.1.1. Etiologie des défauts d'extension congénitaux.....	104
2.1.2. Etiologie des déviations en hyperextension congénitales.....	106
2.2. Etiologie des déviations sagittales acquises.....	106
2.2.1. Etiologie des défauts d'extension acquis.....	106
2.2.1.1. Apparition de contractures chez le poulain en croissance.....	106
2.2.1.2. Apparition de contractures chez l'adulte.....	109
2.2.2. Etiologie des déviations en hyperextension acquises.....	110
3. Conséquences des déviations sagittales	111
3.1. Défauts d'extension et reproduction.....	111
3.2. Conséquences fonctionnelles.....	112
3.2.1. Influence sur l'aplomb des pieds.....	112
3.2.2. Influence sur la biomécanique du cheval.....	113
3.3. Conséquences lésionnelles.....	116
3.3.1. Risque septique.....	116
3.3.2. Conséquences lésionnelles des défauts d'extension.....	117
3.3.3. Conséquences lésionnelles des hyperextensions.....	120

CINQUIEME PARTIE : TRAITEMENT DES DEVIATIONS..... 123

1. Traitement conservateur	124
1.1. Correction de l'alimentation.....	124
1.2. Confinement et exercice contrôlé.....	125
1.2.1. Le confinement.....	125
1.2.2. L'exercice contrôlé.....	126

1.3. Bandages, attelles et plâtres.....	127
1.3.1. Description des systèmes de contention.....	127
1.3.2. Indications des bandages, plâtres et attelles.....	129
2. Traitement médical.....	131
2.1. Les anti-inflammatoires.....	131
2.2. L'administration intraveineuse d'oxytétracycline.....	131
3. Parage et ferrures correctrices.....	132
3.1. Parage du pied.....	132
3.2. Ferrures correctrices du poulain.....	134
3.3. Ferrures correctrices du jeune cheval ou de l'adulte.....	136
4. Traitement chirurgical.....	138
4.1. Traitement chirurgical des déviations d'origine osseuse.....	138
4.1.1. Accélération de la croissance : les périostotomies.....	139
4.1.2. Retardement de la croissance : pontage transphysaire temporaire.....	141
4.1.3. Combinaison entre l'accélération et le retardement de la croissance.....	142
4.1.4. Ostéotomies correctrices.....	143
4.2. Traitement chirurgical des déviations d'origine tendineuse et ligamentaire.....	145
4.2.1. Traitement chirurgical de la contracture de l'articulation interphalangienne distale.....	145
4.2.1.1. La desmotomie de la bride carpienne.....	145
4.2.1.2. Ténotomie du tendon fléchisseur profond du doigt.....	147
4.2.2. Traitement chirurgical de la contracture de l'articulation du boulet.....	147
4.2.2.1. La desmotomie de la bride radiale.....	147
4.2.2.2. Autres techniques.....	148
4.2.3. Traitement chirurgical de la contracture du carpe.....	148
CONCLUSION.....	149
BIBLIOGRAPHIE.....	153

TABLES DES ILLUSTRATIONS

• **FIGURES**

Figure 1 : squelette du corps du cheval.....	20
Figure 2 : squelette d'une main gauche de cheval.....	21
Figure 3 : vue latérale du squelette d'un pied gauche de cheval.....	22
Figure 4 : appareil musculo-tendineux du membre antérieur gauche du cheval.....	25
Figure 5 : vue médiale de l'articulation du tarse gauche d'un cheval.....	26
Figure 6 : conformation du pied.....	27
Figure 7 : fibrocartilages complémentaires du pied du cheval.....	28
Figure 8 : derme du pied du cheval.....	29
Figure 9 : aplombs normaux des membres antérieurs de face.....	32
Figure 10 : aplombs normaux des membres antérieurs de profil.....	33
Figure 11 : aplombs normaux des membres postérieurs de derrière.....	34
Figure 12 : aplombs normaux des membres postérieurs de profil.....	35
Figure 13 : aplombs normaux du pied de face et de derrière.....	36
Figure 14 : aplombs normaux du pied de profil.....	37
Figure 15 : morphologie normale d'un poulain.....	38
Figure 16 : centre de gravité du corps du cheval.....	42
Figure 17 : oscillation d'un membre d'aplomb au soutien et à l'appui.....	43
Figure 18 : trajectoire et empreintes des membres d'un cheval aux aplombs normaux.....	44
Figure 19 : trajectoire du pied d'un cheval aux aplombs normaux.....	44
Figure 20 : déviations angulaires du carpe.....	49
Figure 21 : déviations angulaires du tarse.....	49
Figure 22 : déviations angulaires du boulet.....	50
Figure 23 : déviations angulaires de l'articulation interphalangienne proximale.....	50
Figure 24 : photographie d'un poulain âgé de deux mois, atteint d'un valgus bilatéral du carpe.....	52
Figure 25 : poulain atteint d'un valgus du carpe droit et d'un varus du carpe gauche.....	53
Figure 26 : ossification primaire.....	55
Figure 27 : représentation schématique de la croissance en longueur de l'extrémité distale du radius d'un poulain nouveau-né.....	56
Figure 28 : coupe sagittale du radius et de l'ulna d'un poulain.....	57
Figure 29 : déviations angulaires du carpe dues à un retard d'ossification.....	61
Figure 30 : radiographie latéro-médiale du tarse d'un poulain présentant un collapsus de l'os tarsal III.....	61
Figure 31 : déviations angulaires du carpe dues à une croissance dissymétrique.....	62
Figure 32 : facteurs intervenant dans le développement des déviations angulaires congénitales.....	63

Figure 33 : classification de SALTER et HARRIS (1963) des affections de la plaque de croissance.....	69
Figure 34 : facteurs intervenant dans le développement des déviations angulaires acquises.....	71
Figure 35 : déviations rotatoires des membres.....	73
Figure 36 : influence de la conformation du thorax sur les aplombs.....	75
Figure 37 : association d'un valgus du carpe et d'un aplomb panard.....	76
Figure 38 : vue palmaire du pied droit d'un cheval présentant un valgus du boulet.....	78
Figure 39 : trajectoire et empreintes des membres d'un cheval aux aplombs panards.....	80
Figure 40 : trajectoire et empreintes des membres d'un cheval aux aplombs cagneux.....	81
Figure 41 : allure d'un cheval aux aplombs cagneux.....	82
Figure 42 : radiographie latéro-médiale du grasset d'un cheval âgé de trois ans, présentant des lésions d'ostéochondrite disséquante.....	84
Figure 43 : molettes de la région du boulet.....	86
Figure 44 : radiographie dorso-plantaire du paturon d'un poulain âgé d'un an, présentant des lésions osseuses.....	87
Figure 45 : lésion d'éparvin.....	88
Figure 46 : suros en région métacarpienne.....	89
Figure 47 : gradation des défauts d'extension de l'articulation interphalangienne distale.....	96
Figure 48 : photographies de membres antérieurs présentant une contracture de l'articulation interphalangienne distale.....	96
Figure 49 : aplomb droit-jointé.....	97
Figure 50 : bouleture légère.....	98
Figure 51 : photographie d'une bouleture modérée des antérieurs.....	98
Figure 52 : bouleture sévère.....	99
Figure 53 : genou arqué ou brassicourt.....	100
Figure 54 : photographie d'une contracture sévère du carpe, non extensible manuellement.....	100
Figure 55 : aplomb bas-jointé.....	102
Figure 56 : photographie d'une hyperextension digitale.....	102
Figure 57 : genou creux.....	103
Figure 58 : contractures des articulations interphalangienne distale et métacarpo-phalangienne.....	109
Figure 59 : facteurs intervenant dans le développement des contractures.....	111
Figure 60 : aplombs des pieds lors de contracture de l'articulation interphalangienne distale.....	113
Figure 61 : défaut d'extension du jarret ou jarret coudé.....	114
Figure 62 : trajectoire du pied d'un cheval aux aplombs bas-jointé et droit-jointé.....	116
Figure 63 : photographie d'un poulain atteint d'une bouleture sévère, en appui sur la face dorsale de ses boulets	117

Figure 64 : photographie d'un poulain ayant une rupture bilatérale du tendon extenseur commun du doigt.....	119
Figure 65 : photographie d'un pur sang de course, présentant un genou creux et une hyperextension du boulet.....	121
Figure 66 : systèmes de contention.....	128
Figure 67 : parage du pied d'un cheval présentant un valgus du boulet.....	133
Figure 68 : parage du pied d'un poulain présentant une flaccidité des tendons fléchisseurs du doigt.....	134
Figure 69 : plaque correctrice pour un valgus du boulet.....	135
Figure 70 : plaque avec une extension en talon pour corriger une flaccidité des tendons fléchisseurs du doigt	135
Figure 71 : quelques exemples de ferrures orthopédiques	137
Figure 72 : ferrure correctrice de la contracture du boulet.....	137
Figure 73 : périostotomies.....	140
Figure 74 : épiphysiodèse à l'aide d'une plaque vissée.....	141
Figure 75 : orientation des cerclages pour la correction d'une déviation rotatoire.....	142
Figure 76 : les différentes techniques d'ostéotomies.....	144
Figure 77 : technique de la desmotomie de la bride carpienne.....	146

• **TABLEAUX**

Tableau 1 : périodes de croissance rapide des os.....	64
Tableau 2 : périodes de fermeture des plaques de croissance.....	65
Tableau 3 : quelques exemples de déviations et de leurs conséquences lésionnelles.....	91
Tableau 4 : moments idéaux d'intervention chirurgicale selon la plaque de croissance.....	139

INTRODUCTION

Les allures d'un cheval, ses aptitudes au travail, ses performances en compétition, sont en grande partie imputables à sa morphologie. Et bien qu'il y ait certaines spécificités propres à chaque race équine, certaines exigences de conformation demeurent essentielles à tous les chevaux.

C'est le cas des **aplombs**, c'est-à-dire la direction présentée par les membres, lesquels conditionnent l'équilibre du cheval, l'efficacité et l'amplitude de ses mouvements, ainsi que la résistance de son appareil locomoteur aux lésions, et donc sa longévité.

Lorsque les aplombs sont défectueux, on parle de **déviations** des membres.

Il y a alors une modification de l'alignement des différents segments osseux. Notons que les déviations des membres ne sont pas propres aux chevaux, elles existent également dans d'autres espèces animales et chez l'homme.

Selon la direction de la déformation, on distingue des déviations **angulaires**, **rotatoires** et **sagittales**.

Pour ces différents défauts d'aplombs, l'étiologie, les mécanismes d'apparition et les structures anatomiques mises en jeu ne sont pas les mêmes. Néanmoins, tous peuvent être d'origine congénitale ou acquise.

Dans le passé, les poulains qui naissaient avec des déviations des membres étaient généralement euthanasiés, et représentaient donc une perte économique pour les éleveurs.

Les chevaux avec de mauvais aplombs étaient, quant à eux, précocement sujets à diverses boiteries, qui rendaient leur utilisation impossible et anticipaient leur réforme.

D'importants progrès dans le diagnostic, la prévention et le traitement de ces anomalies de conformation ont été réalisés ces dernières années. Ils permettent désormais aux praticiens équins d'intervenir afin de corriger les défauts d'aplombs.



Il paraît donc intéressant, en se référant à la littérature, de recenser les connaissances actuelles sur les déviations des membres.

Ainsi, après quelques rappels anatomiques, nous étudierons ce que sont les aplombs corrects et leurs implications dans la biomécanique du cheval.

Puis, nous considérerons leurs défauts, en traitant successivement d'une part les déviations angulaires et rotatoires, qui concernent essentiellement les structures ostéo-articulaires des membres, d'autre part les déviations sagittales, qui intéressent plutôt les muscles et les tendons.

Pour chacune, nous détaillerons les éléments de diagnostic, l'étiologie et les conséquences qu'elles entraînent.

Enfin, nous aborderons les diverses modalités de traitement que le praticien peut mettre en œuvre pour corriger ces déviations.

PREMIERE PARTIE

RAPPELS ANATOMIE DES MEMBRES

La nomenclature de certaines formations anatomiques mérite d'être rappelée afin de pouvoir localiser précisément les structures impliquées dans les aplombs et leurs défauts.

Les os, muscles, tendons et ligaments sont en effet responsables de la conformation des membres et, lorsque celle-ci est défectueuse, ils sont susceptibles de développer diverses lésions.

1. STRUCTURES OSSEUSES DES MEMBRES

Les **membres thoraciques ou antérieurs** ne sont pas articulés avec la colonne vertébrale : chez les Ongulés, la clavicule étant absente, c'est une puissante sangle musculaire qui soutient le thorax entre les épaules.

La **scapula** constitue donc la seule pièce véritablement développée de la ceinture thoracique, elle ne s'articule qu'à l'**humérus**, l'os du bras. L'avant-bras est formé par le **radius** et l'**ulna**, dont l'olécrâne est extrêmement puissant.

Les **membres pelviens ou postérieurs**, plus spécialement adaptés à la propulsion, prennent une solide attache sur le rachis. La ceinture pelvienne est constituée de l'**ilium**, le **pubis** et l'**ischium**, convergeant sur un acétabulum qui reçoit la tête du **fémur**.

L'ensemble forme un os unique, le **coxal**. Les deux coxaux sont unis l'un à l'autre médio-ventralement par la symphyse pubienne et s'articulent dorsalement au **sacrum**.

Dans l'articulation du grasset, un os sésamoïde volumineux, la **patella** (ou rotule), est annexé au fémur. La jambe comprend deux os : le **tibia**, os médial et principal, et la **fibula**, réduite à un mince stylet latéral (figure 1, page suivante).

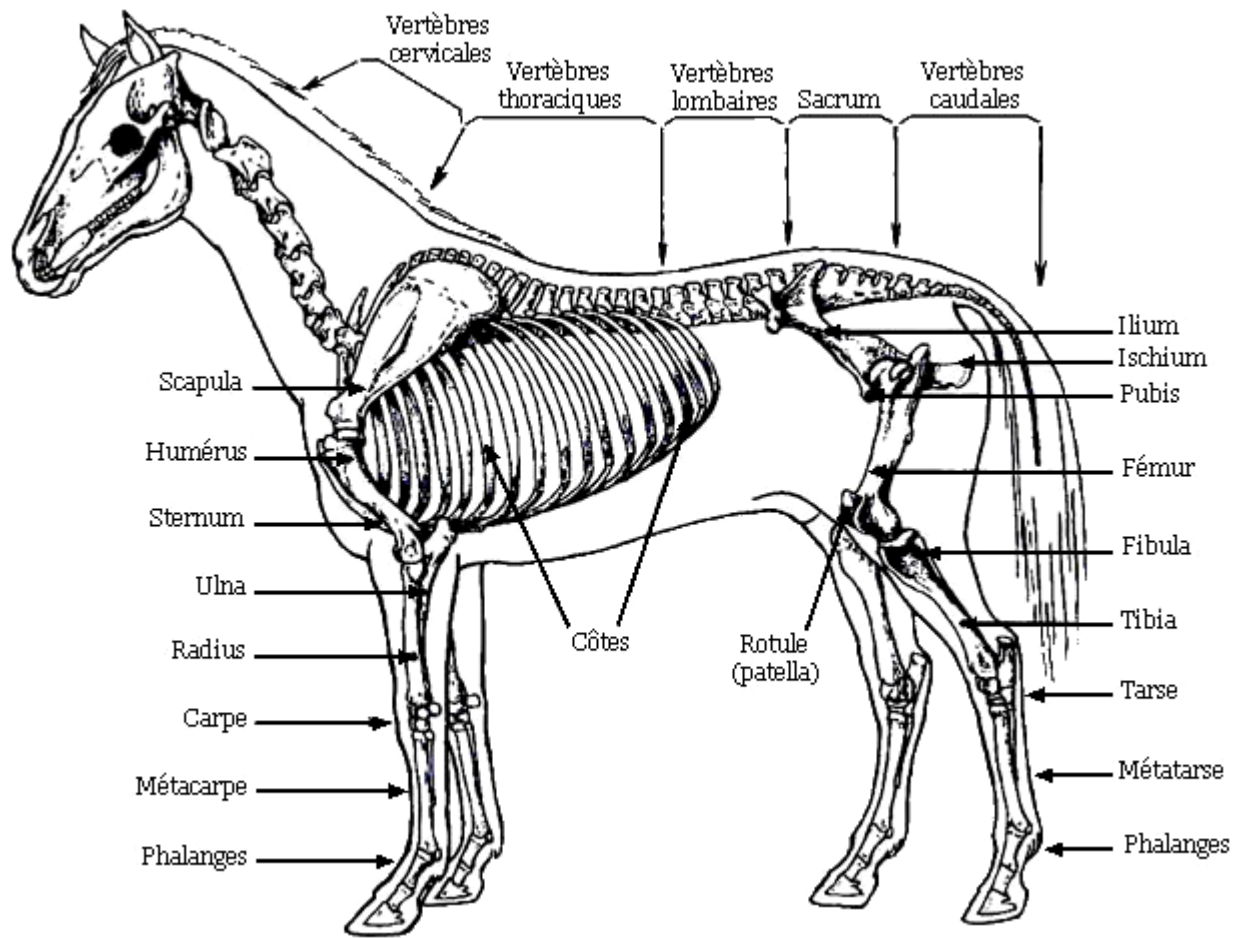


Figure 1 : squelette du corps du cheval

(d'après R. BARONE - 13)

Le **carpe** (genou) se compose de sept os courts qui s'organisent en deux rangées superposées. La rangée proximale comprend, du plus médial au plus latéral : l'**os radial** (ou scaphoïde), l'**os intermédiaire** (ou semi-lunaire), l'**os ulnaire** (ou pyramidal) et l'**os accessoire** (ou pisiforme). Les **os carpiens II, III**, le plus volumineux, et **IV** forment la rangée distale.

Le **métacarpe** compte trois os : le métacarpien principal (III, ou "os canon"), par lequel passe l'axe de symétrie de la main, et deux métacarpis rudimentaires, le médial (II) et le latéral (IV).

Le **doigt** est formé de la **phalange proximale** (première phalange, P.I, ou "os du paturon"), deux **os sésamoïdes proximaux**, la **phalange intermédiaire** (deuxième phalange, P.II, "os de la couronne"), la **phalange distale** (troisième phalange, P.III, "os du pied") et l'**os sésamoïde distal** ("os naviculaire") (figure 2, ci-dessous).

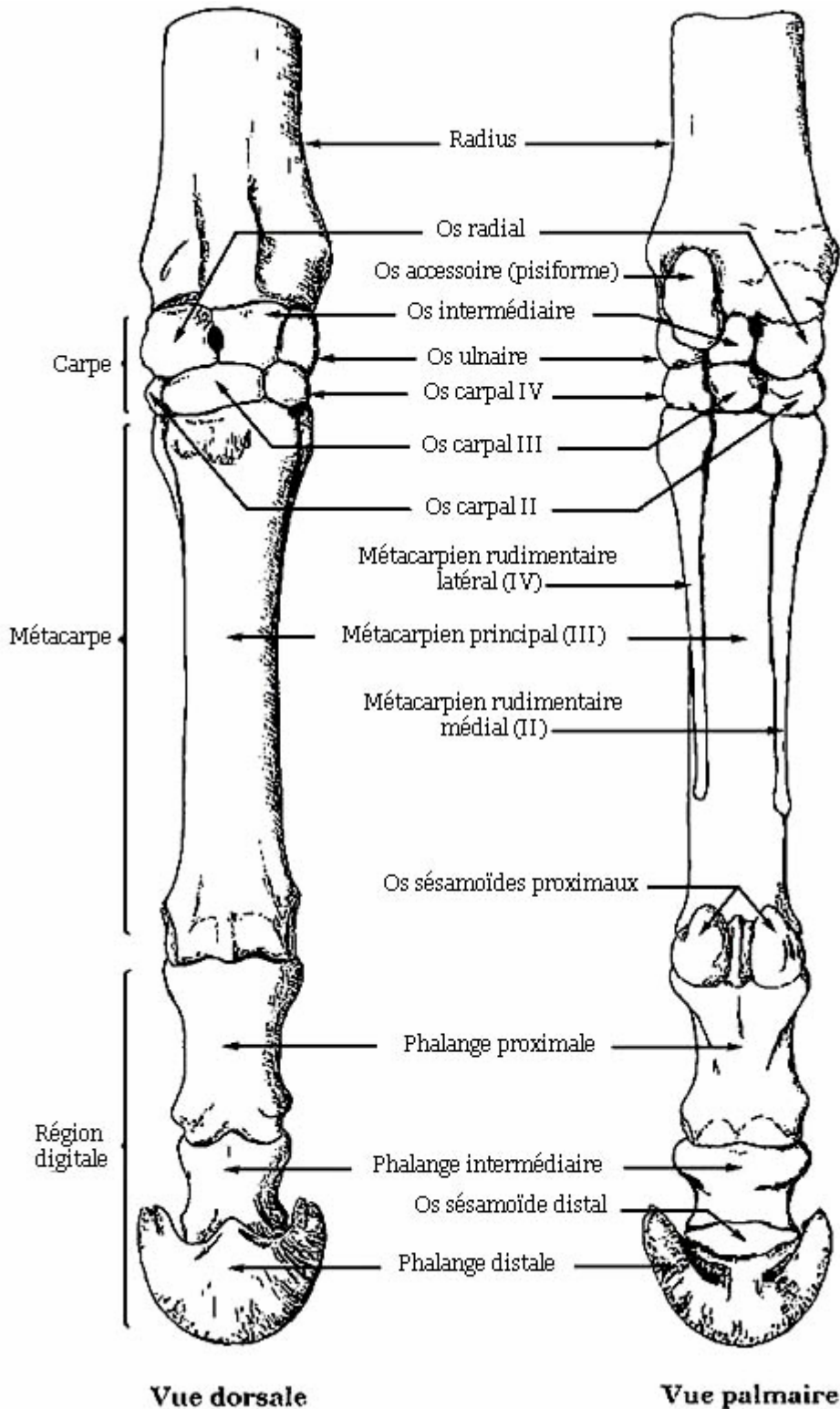


Figure 2 : squelette d'une main gauche de cheval (d'après R. BARONE - 13)

Le **tarse** (jarret) est également constitué de sept os qui s'organisent aussi en deux rangées de part et d'autre d'un **os central** (os scaphoïde). La rangée proximale se compose du **talus** (ou astragale) et du **calcaneum**, la rangée distale des **os tarsaux I à IV**.

Le **métatarse** et le **doigt** ont la même organisation qu'au membre antérieur. Les phalanges des postérieurs sont généralement plus longues, plus étroites et moins aplaties dorso-plantairement que celles des antérieurs (figure 3, ci-dessous).

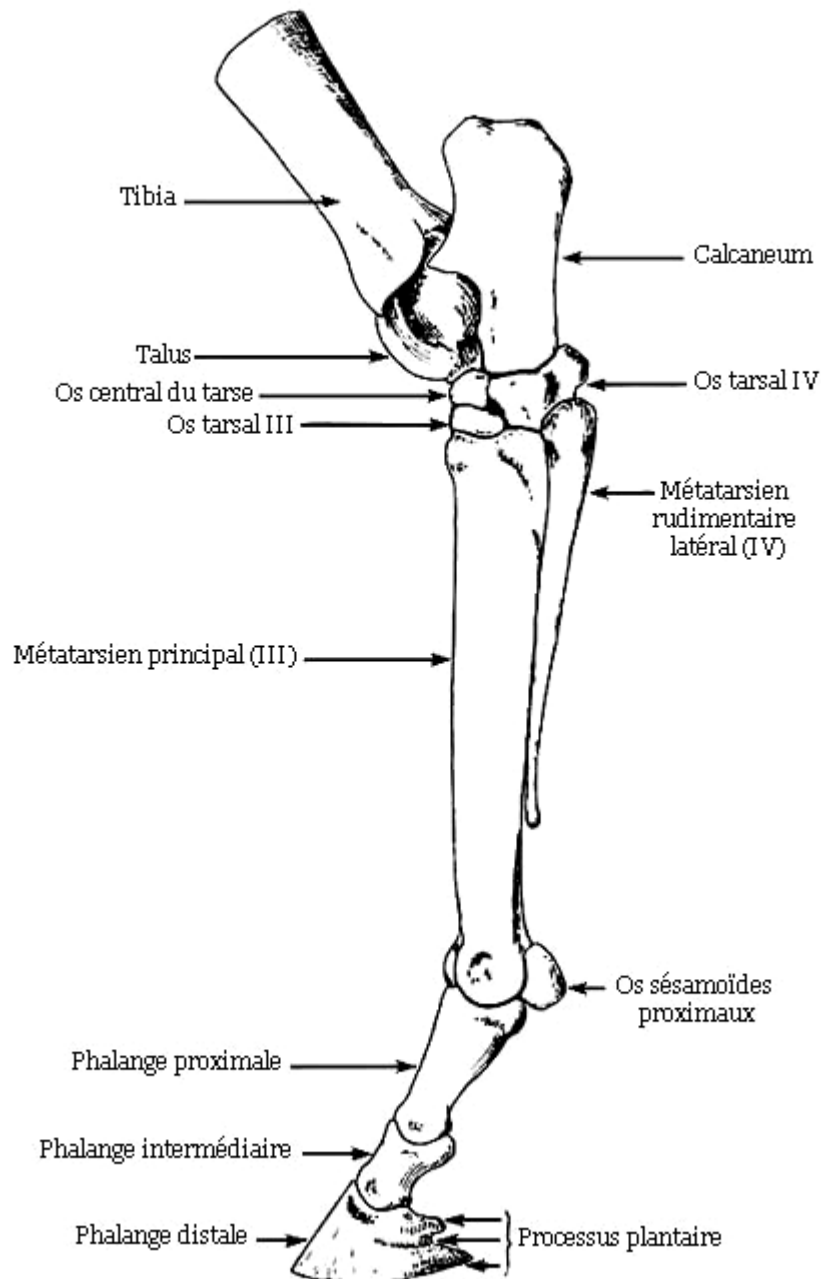


Figure 3 : vue latérale du squelette d'un pied gauche de cheval

(d'après R. BARONE - 13)

2. MUSCLES, LIGAMENTS ET TENDONS DES MEMBRES

Les rayons osseux et les articulations des membres sont soutenus et solidarisés par des structures musculaires, ligamentaires et tendineuses. Nous ne détaillerons ici que quelques régions, qui interviennent fréquemment dans les défauts d'aplombs.

Ainsi, le genou, le doigt et le jarret sont des articulations qui sont particulièrement susceptibles, de part leur localisation, leur complexité et leur mobilité, de développer diverses affections, notamment lorsqu'elles sont le siège de déformations.

2.1. LE CARPE OU GENOU

Le carpe est une région articulaire, nécessitant une grande stabilité à l'appui du membre antérieur, mais pourvue d'une grande mobilité au soutien. La flexion affecte en réalité les articulations radio-carpienne et intercarpienne, les mouvements de l'articulation carpo-métacarpienne étant limités.

De puissants tendons et ligaments stabilisent le massif des os carpiens et les unissent aux extrémités du radius et du métacarpe.

On observe ainsi (figure 4, page 25) :

- un vaste **ligament commun palmaire** formant la paroi dorsale du canal carpien, où passent les tendons fléchisseurs des doigts. Il adhère ensuite au ligament suspenseur du boulet, puis forme la bride carpienne qui rejoint le tendon fléchisseur profond;
- un **ligament radio-carpien dorsal**, large et membraneux;
- les **ligaments collatéraux, médial et latéral**, très développés;
- de nombreux **ligaments interosseux** unissant entre eux les différents os du carpe;
- des **tendons fléchisseurs et extenseurs périarticulaires**.

2.2. LE DOIGT

Nous décrivons ici l'extrémité digitée du membre antérieur. Celle du membre postérieur dispose d'une organisation similaire.

Le doigt est soutenu et mis en mouvement par deux systèmes antagonistes (figure 4, ci-contre) :

- **Le système fléchisseur**, composé des formations suivantes :
 - le **tendon fléchisseur superficiel ou perforé** : il trouve origine sur la tête humérale, se termine sur P.I et P.II., et reçoit le renforcement d'un ligament accessoire qui s'attache à la partie distale du radius, la bride radiale.
 - le **tendon fléchisseur profond ou perforant** : il a une origine commune avec le précédent mais se termine sur P.III, et reçoit la bride carpienne issue, au niveau du carpe, du ligament commun palmaire.
 - le **ligament suspenseur du boulet ou muscle interosseux III** : il est issu du ligament commun palmaire, s'insère aux grands sésamoïdes et émet deux rameaux au tendon extenseur dorsal du doigt. Il évite l'hyperextension de l'articulation métacarpo-phalangienne.

- **Le système extenseur**, moins complexe :
 - le **tendon extenseur dorsal du doigt** : il prend origine sur l'humérus et se termine sur l'éminence pyramidale de P.III.
 - le **tendon extenseur latéral du doigt** : beaucoup plus réduit, il a la même origine mais se termine sur P.I.

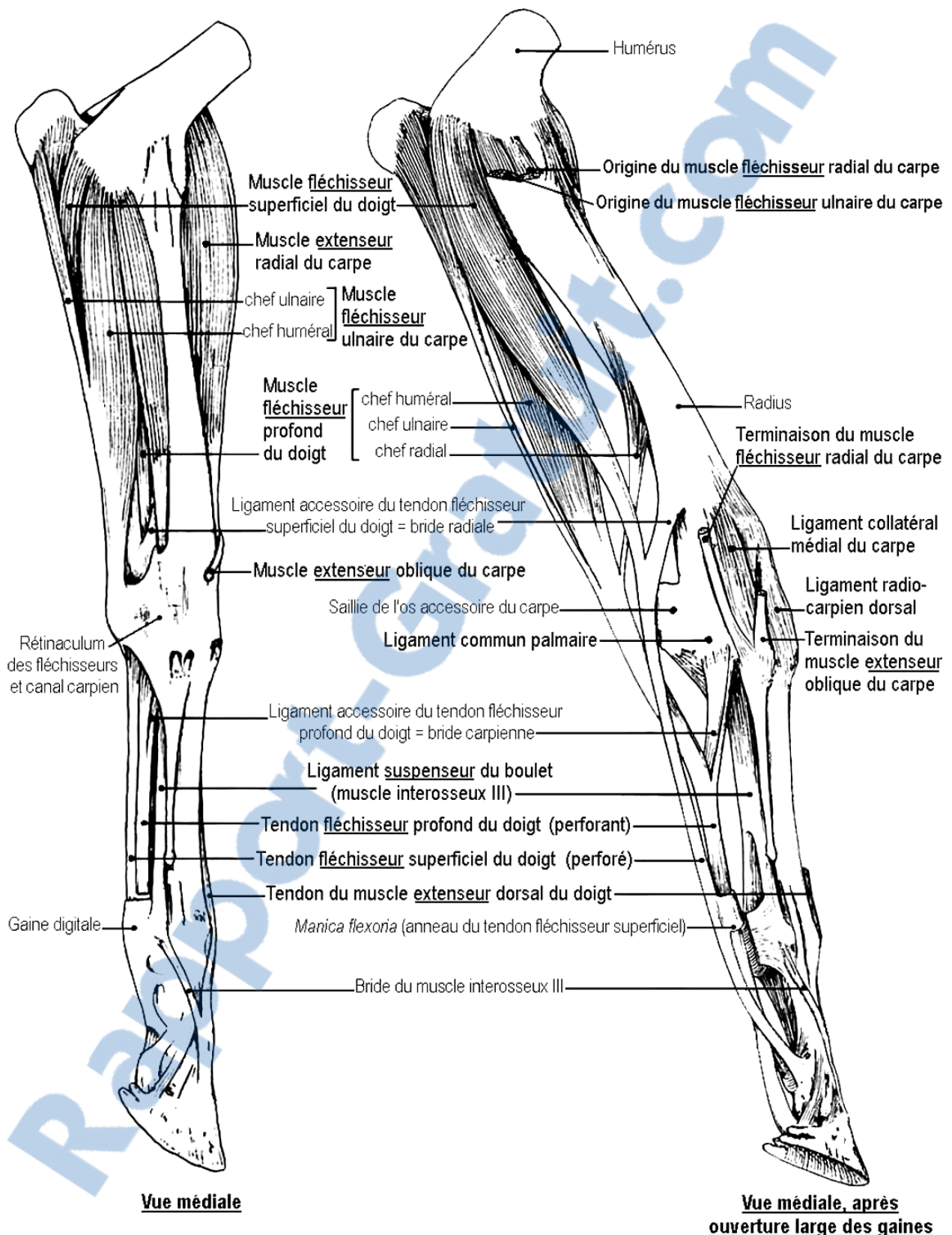


Figure 4 : appareil musculo-tendineux du membre antérieur gauche du cheval

(d'après R. BARONE - 14)

2.3. LE TARSE OU JARRET

L'articulation du **tarse** constitue un centre de transmission de toutes les forces provenant des puissants muscles fémoraux et glutéaux.

Elle fait intervenir, pour solidariser les extrémités des os de la jambe et du métatarse, avec les deux rangées d'os tarsiens:

- les **ligaments tibio-tarsiens**;
- les **ligaments tarso-métatarsiens** qui unissent fermement les os distaux du tarse au métatarse, les mouvements de cette articulation étant presque nuls;
- les **ligaments tarsiens collatéraux**, latéral et médial;
- de nombreux **ligaments interosseux**;
- les **tendons des fléchisseurs et extenseurs périarticulaires** (figure 5, ci-dessous).

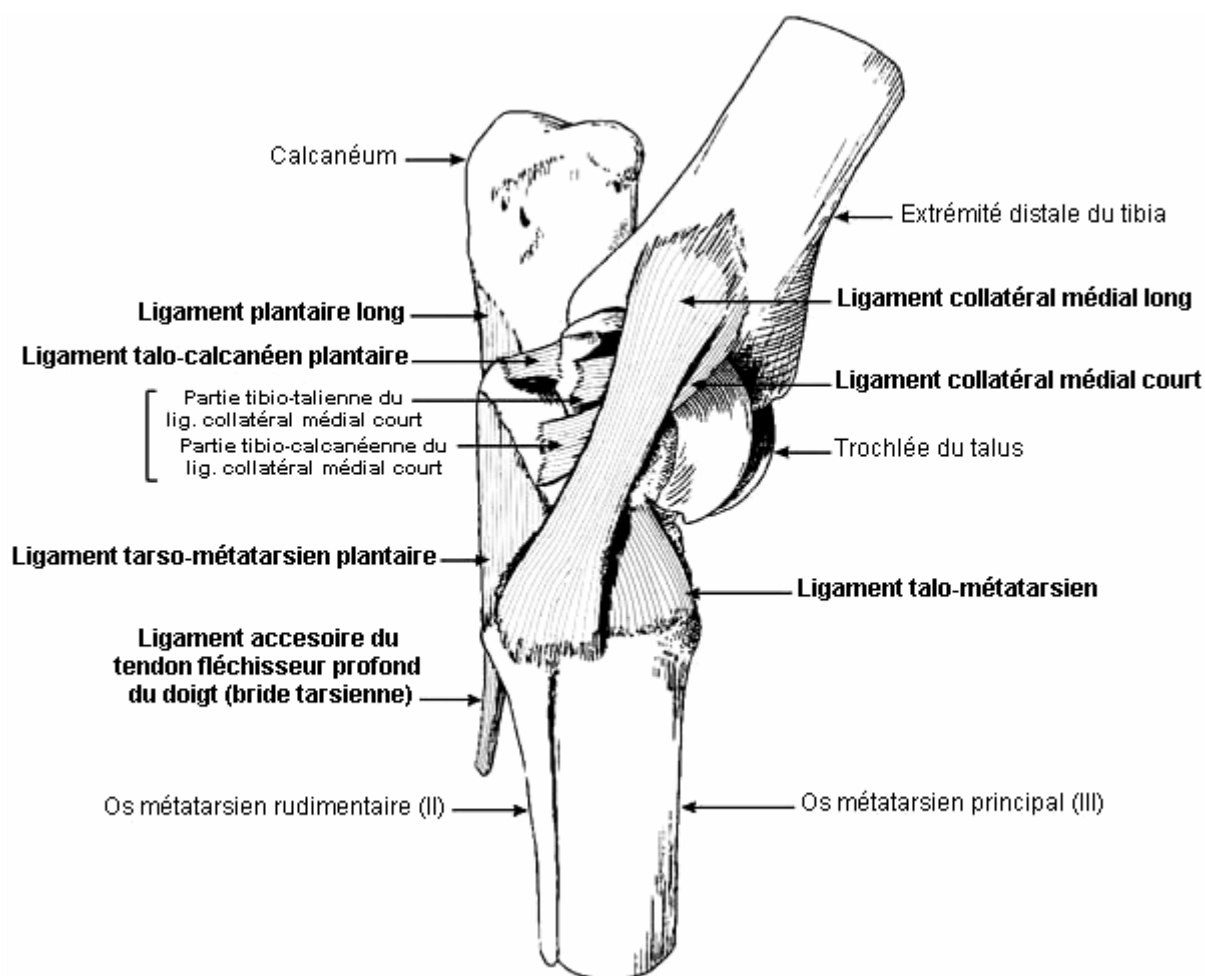


Figure 5 : vue médiale de l'articulation du tarse gauche d'un cheval

(d'après R. BARONE - 14)

3. PIED ET SABOT

Le pied est la partie distale du doigt. Le sabot est son ongle, il recouvre la troisième phalange, une partie de la deuxième et l'os naviculaire. Il contient et protège des tissus mous.

3.1. ENVELOPPES DU PIED

La **paroi ou muraille** est une couche cornée constituée de tubules parallèles à l'axe du pied, ce qui lui confère une grande solidité, mais également une certaine élasticité, indispensable à l'amortissement, lors de l'appui du membre. On distingue plusieurs régions : la **pince**, les **mamelles**, les **quartiers** et les **talons**.

C'est sur le bord plantaire de la paroi que peut être appliqué un **fer**, afin de préserver la corne de l'usure. Si un défaut d'aplomb ou une affection orthopédique le justifie, la ferrure permet également de modifier la conformation et la biomécanique du pied.

Sur la face plantaire du pied, on trouve la **sole**, plaque de corne résistante, plus ou moins concave. La jonction entre la sole et la paroi forme la **ligne blanche**. On distingue également la **fourchette**, en saillie. Sa corne est souple et élastique, elle joue un rôle primordial dans l'amortissement. Elle est encadré par les **barres**, qui sont des replis de la muraille (figure 6, ci-dessous).

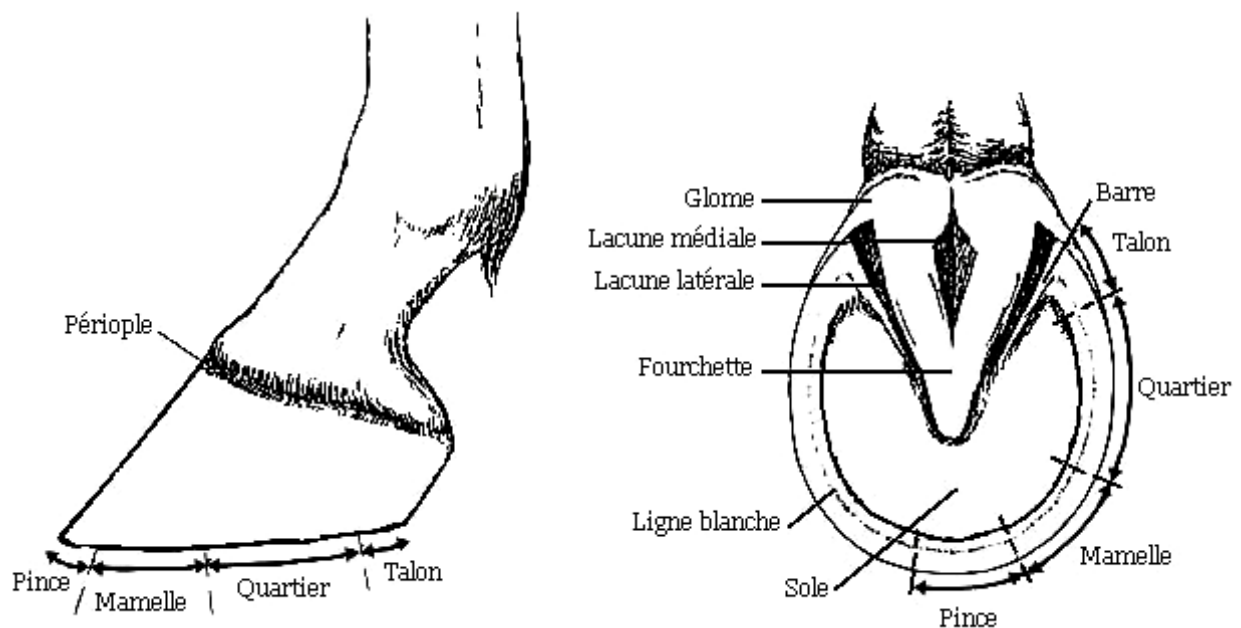


Figure 6 : conformation du pied (d'après J.M. DENOIX - 28)

3.2. STRUCTURES INTERNES

Outre les structures osseuses et articulaires vues précédemment, il y a dans le pied des tissus indispensables au sabot pour remplir ses fonctions biomécaniques d'appui et d'amortissement :

- Les **fibrocartilages complémentaires** sont des formations d'origine hypodermique essentielles à l'amortissement. Il s'agit de deux lames, composées de tissu fibreux et de cartilage hyalin prolongeant les apophyses basilaires de la troisième phalange, à laquelle elles sont fixées par plusieurs ligaments (figure 7, ci-dessous). Les fibrocartilages s'appliquent contre le **coussinet plantaire**, une structure cartilagineuse et grasseuse, elle même appuyée sur la fourchette.

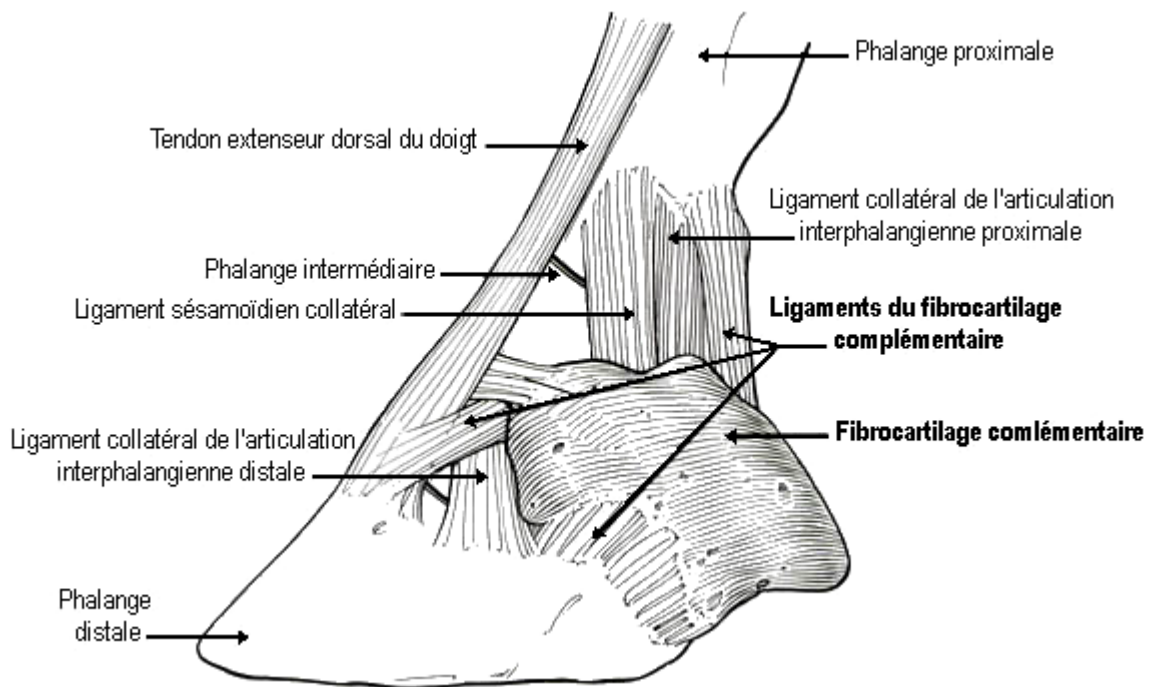


Figure 7 : fibrocartilages complémentaires du pied du cheval

(d'après T.S. STASHAK - 85)

- Le **chorion** est un tissu dermique de type vasculaire qui participe à la nutrition et sécrète la corne du sabot. Il se moule sur la boîte cornée et se différencie selon sa localisation (figure 8, ci-dessous).

Ainsi, le chorion du bourrelet périoplique sécrète le vernis extérieur de la paroi ou périopie. Le chorion de la couronne forme un renflement circulaire, aussi appelé bourrelet principal, qui est responsable de l'**avalure**, c'est-à-dire de la croissance de la paroi. Celle-ci se fait de façon continue, de la couronne vers le bord soléaire, à la vitesse de huit à dix millimètres par mois. Elle est compensée par l'usure de la corne par les frottements du sol, ou par le **parage** du pied si celui-ci est ferré.

Le chorion de la sole et de la fourchette, ou tissu velouté, sécrète la corne de ces dernières.

Enfin, le chorion de la paroi, ou tissu feuilleté, ou encore podophylle, assure la cohésion avec la couche interne de la paroi, le kéraphylle.

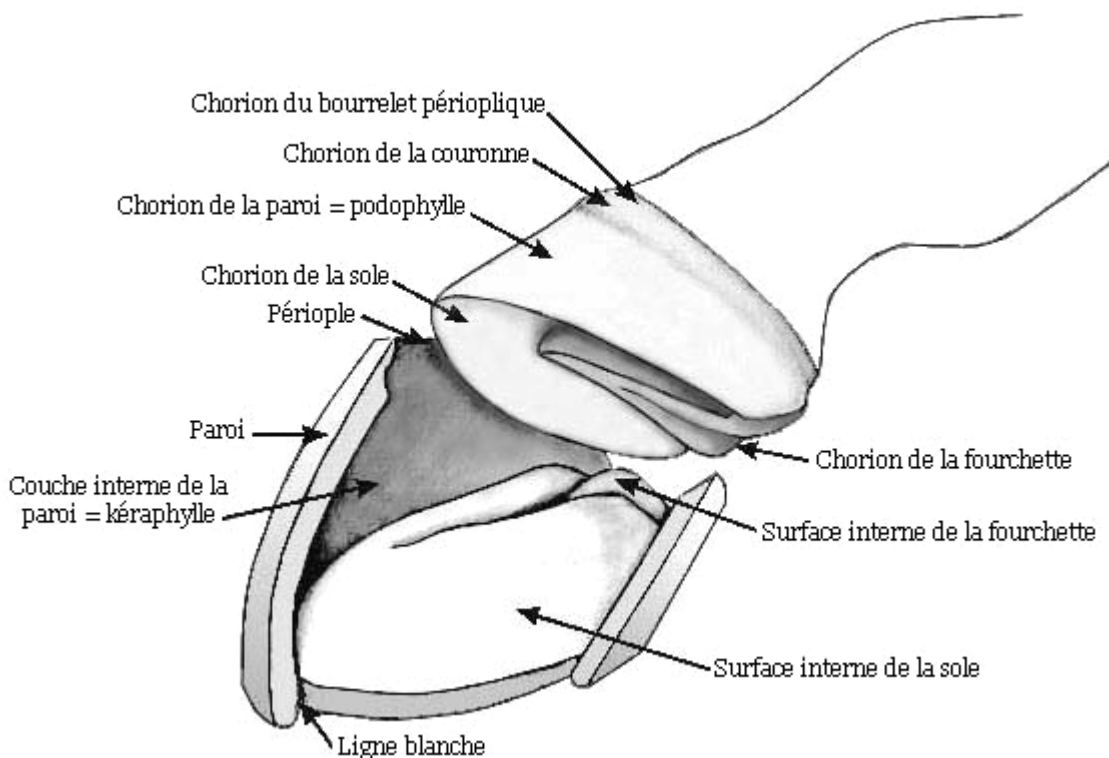


Figure 8 : derme du pied du cheval (d'après T.S. STASHAK - 85)

DEUXIEME PARTIE

LES APLOMBS NORMAUX

On entend par aplombs la direction des membres sous le tronc pendant le repos, dans leur ensemble et dans leurs différentes régions (66).

La conformation du cheval, en particulier ses aplombs, est en relation directe avec ses aptitudes au travail.

De nombreux auteurs ont analysé la morphologie des chevaux. Ils ont cherché à définir les proportions et angulations permettant les meilleures performances, et à les objectiver au moyen de repères géométriques. BOURGELAT, d'abord, en 1762, décrit un "canon hippique" en utilisant des droites : le corps de son cheval pouvait s'inscrire dans un carré. En 1835, le Capitaine MORRIS introduisit la mesure des angles articulaires. Les membres furent ainsi longuement examinés, et leur direction idéale fut définie par les **règles d'aplombs**, utilisant des droites verticales et obliques (50).

Nous étudierons dans ce chapitre ces règles permettant d'évaluer les aplombs d'un cheval et nous décrirons la méthode d'inspection de ces derniers. Nous détaillerons ensuite l'importance que les aplombs soient corrects.

1. LES REGLES D'APLOMBS

Les règles d'aplombs régissent l'orientation idéale des rayons osseux des membres antérieurs et postérieurs, ainsi que la conformation du pied.

Lorsque toutes ces règles sont respectées, on peut affirmer que le cheval a de **bons aplombs**. Au contraire, si ce n'est pas le cas, on parle de **défauts d'aplombs** ou de **déviations**.

1.1. MEMBRES ANTERIEURS

1.1.1. EXAMEN DE FACE

- **Les rayons libres du membre doivent être alignés sur une même verticale.** Celle-ci passe par la pointe de l'épaule et divise le membre en deux parties sensiblement égales. Ainsi, la distance qui sépare les pieds au sol est la même que celle qui sépare les deux membres sur toute leur longueur, jusqu'à leur origine supérieure. Toutefois, une légère déviation du genou et du boulet vers l'intérieur (c'est-à-dire un valgus) est physiologique (figure 9, ci-dessous).
- **Le plan sagittal du membre et le plan médian du corps sont parallèles.**
En réalité, le plan sagittal du doigt est légèrement dévié vers l'extérieur. Cette rotation est parfois ébauchée au niveau du genou (figure 9, ci-dessous) (1-28-50-60-66-79-85).

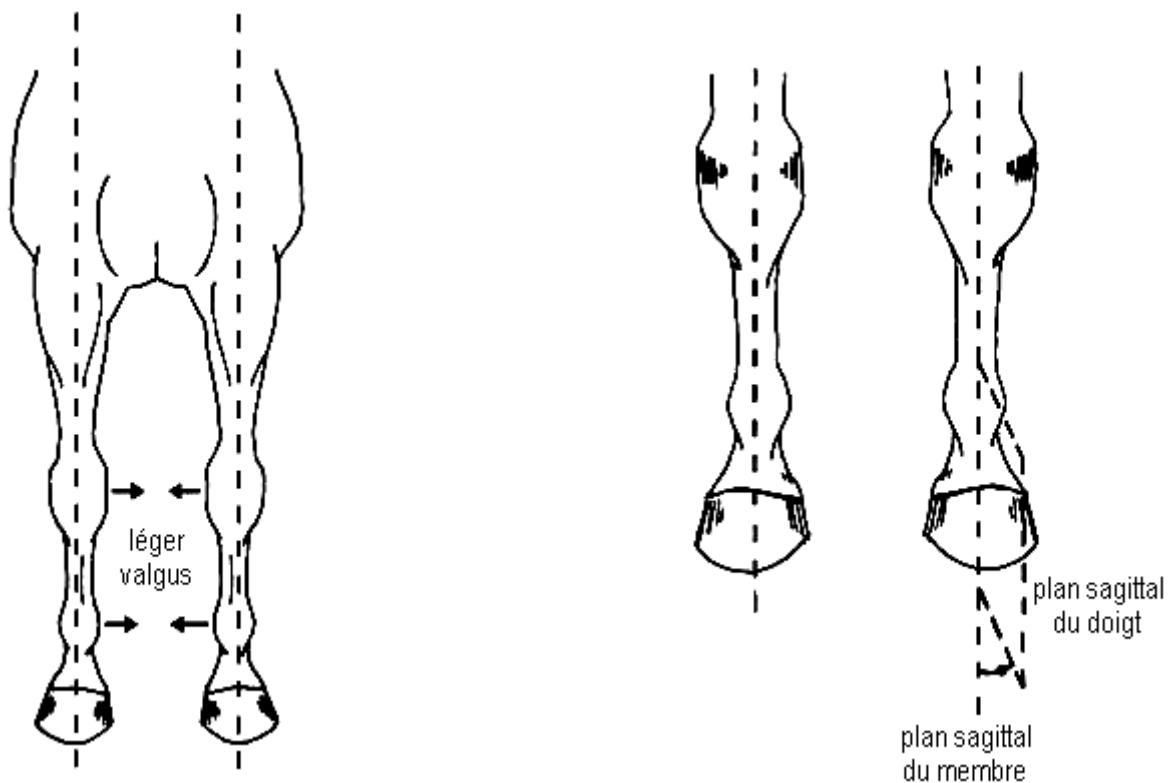


Figure 9 : aplombs normaux des membres antérieurs de face

(d'après J.M. DENOIX – 28)

1.1.2. EXAMEN DE PROFIL

- **Les rayons osseux antébrachial et métacarpal sont alignés sur une même verticale abaissée du centre articulaire du coude.** Celle-ci doit rejoindre l'articulation du boulet et toucher le sol un peu en arrière des talons.

En réalité, il est très fréquent que le boulet soit légèrement en arrière de cette verticale (figure 10, ci-dessous).

- **L'axe du paturon et du pied sont alignés sur une même droite oblique de 45 à 50° par rapport à l'horizontale.**

Par conséquent, l'angle de l'articulation du boulet, entre le canon et le paturon, mesure 130 à 135° (figure 10, ci-dessous) (1-28-50-60-66-79-85).

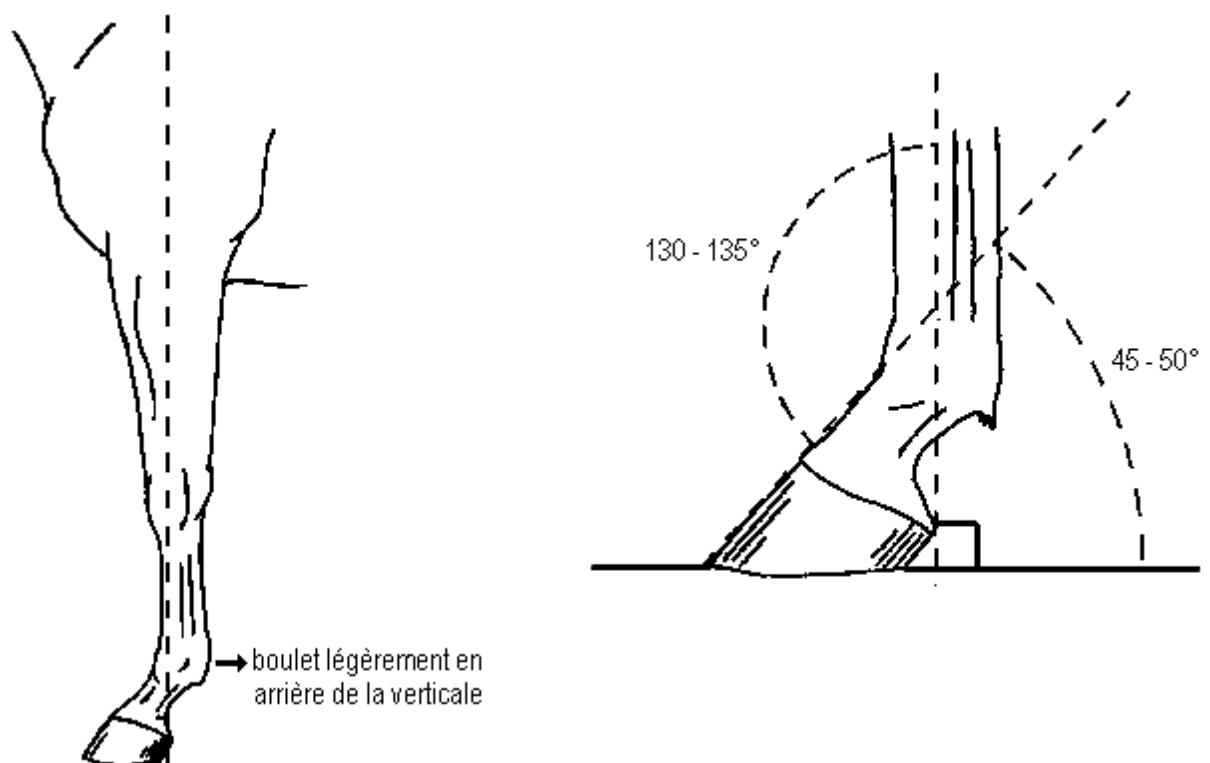


Figure 10 : aplombs normaux des membres antérieurs de profil

(d'après J.M. DENOIX – 28)

1.2. MEMBRES POSTERIEURS

1.2.1. EXAMEN DE DERRIERE

- **La verticale abaissée de la pointe de la fesse doit rejoindre la pointe du jarret, et passer ensuite par le plan sagittal du métatarse et du boulet.** Cette droite divise le membre en deux parties sensiblement égales (figure 11, ci-dessous).
- **Le plan sagittal du jarret et du métatarse est parallèle au plan médian du corps.** Le plan sagittal du grasset et de la jambe, comme celui du doigt, sont légèrement déviés vers l'extérieur (figure 11, ci-dessous) (1-28-50-60-66-79-85).

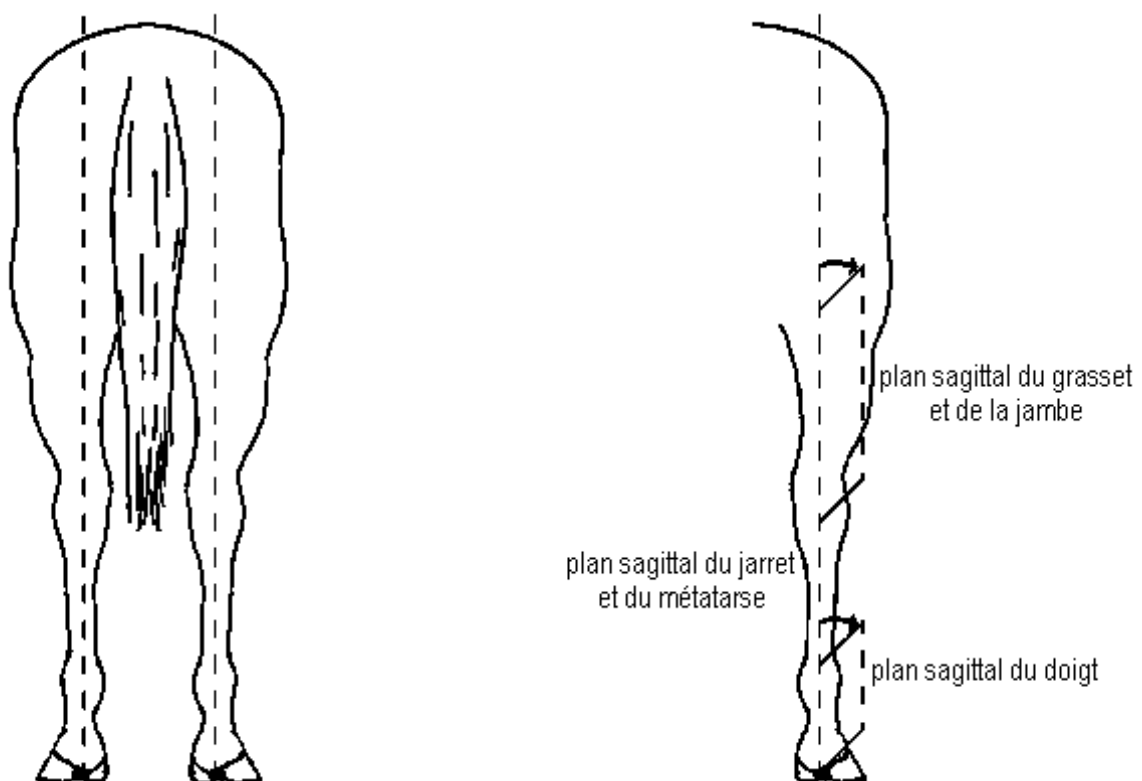


Figure 11 : aplombs normaux des membres postérieurs de derrière

(d'après J.M. DENOIX – 28)

1.2.2. EXAMEN DE PROFIL

- La verticale abaissée de la pointe de la fesse doit rejoindre la pointe du jarret et longer ensuite la face plantaire du métatarse et du boulet (figure 12, ci-dessous).
- L'axe du paturon et du pied sont alignés sur une même droite oblique de 50 à 55° par rapport à l'horizontale. Par conséquent, l'angle de l'articulation du boulet, entre le canon et le paturon, mesure 125 à 130° (figure 12, ci-dessous).

Selon les auteurs et les races de chevaux considérées, l'angle d'inclinaison est variable, mais généralement plus élevé pour les postérieurs (50 à 57°) que pour les antérieurs (45 à 54°) (1-28-50-60-66-79-85).

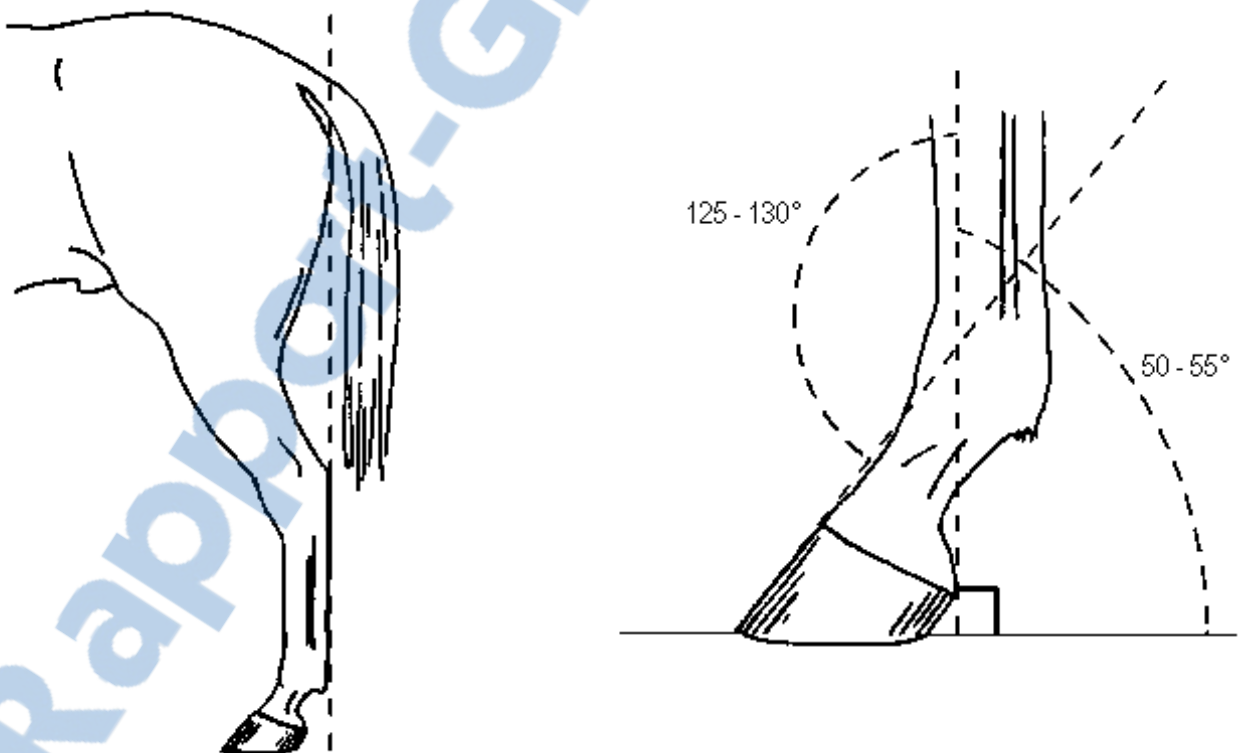


Figure 12 : aplombs normaux des membres postérieurs de profil

(d'après J.M. DENOIX – 28)

1.3. APLOMBS DU PIED

Le pied est un organe absolument essentiel à la locomotion du cheval. Le vieil adage énoncé par l'Hippiatre LAFOSSE, "*Pas de pied, pas de cheval*", nous rappelle qu'un cheval, même aux membres parfaits, est néanmoins inutilisable si les aplombs de ses pieds sont défectueux (50).

Le sabot est un élément majeur de l'appréciation des aplombs d'un cheval : lorsque le pied n'est pas ferré, l'aplomb du membre détermine celui du pied car la corne s'use en fonction de la répartition du poids du corps sur le membre. En revanche, lorsque le pied est ferré, c'est l'aplomb donné au pied qui retient sur celui du membre. Le sabot est donc aussi un outil possible de correction des déviations des membres.

Notons que les règles d'aplombs du pied concernent aussi bien les membres antérieurs que les postérieurs.

1.3.1. EXAMEN DE FACE ET DE DERRIERE

- **L'axe du pied et du paturon est perpendiculaire à la ligne d'appui au sol.**
On peut lever le pied pour faciliter cette observation.
- **La pince doit être dirigée droit devant, les parois latérales et médiales sont de hauteur identique** (figure 13, ci-dessous) (1-28-50-60-66-79-85).

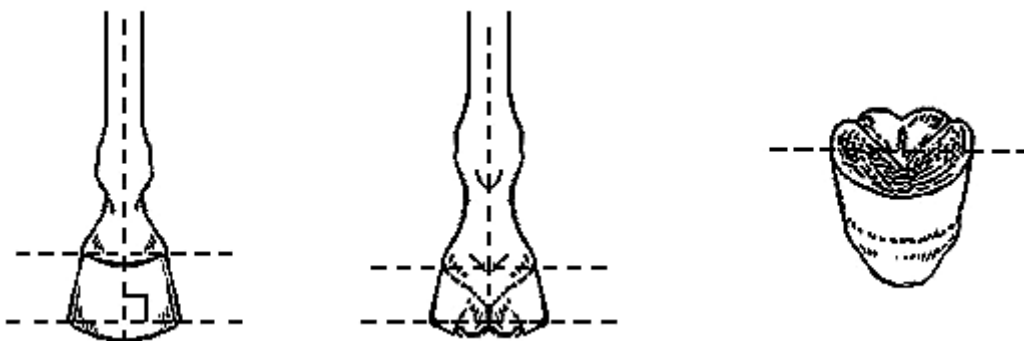


Figure 13 : aplombs normaux du pied de face et de derrière

(d'après J.M. DENOIX – 28)

Nous avons vu que la pince peut physiologiquement être légèrement tournée vers l'extérieur. De même, le boulet et le genou peuvent être déviés vers l'intérieur, sans que cela constitue une anomalie. La paroi médiale du pied supporte, dans ce cas, un peu plus de poids que la paroi latérale, qui s'évase alors facilement. L'obliquité de la paroi est donc souvent un peu plus forte latéralement que médialement (28).

1.3.2. EXAMEN DE PROFIL

- **La sole et la face soléaire de la troisième phalange sont parallèles.**
- **La muraille dorsale du sabot et la muraille palmaire (ou plantaire) sont parallèles**
- **La muraille dorsale du sabot et l'axe du paturon sont parallèles.**

C'est la règle d'alignement phalangien, ou encore de rectilignité phalangienne (figure 14, ci-dessous) (1-28-50-60-66-79-85).

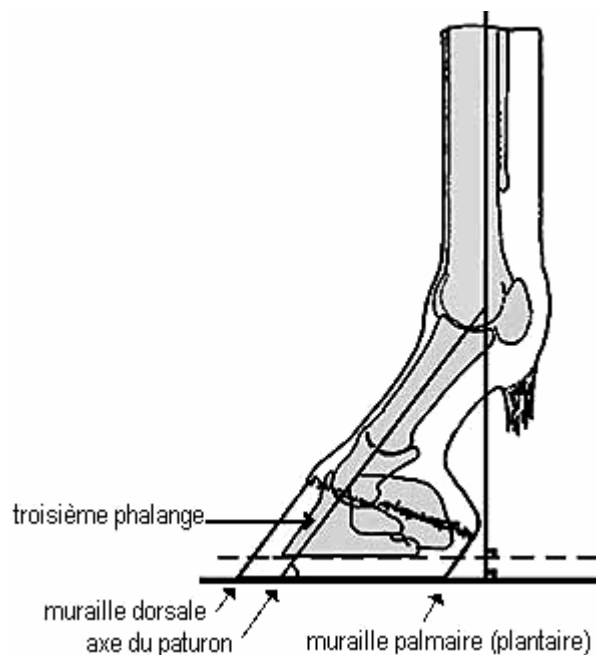


Figure 14 : aplombs normaux du pied de profil

(d'après Y. LIGNEREUX – 60)

1.4. CAS DU POULAIN

Un poulain ne peut pas, jusqu'à l'âge d'un à deux ans, être jugé avec ces règles d'aplombs, car sa conformation présente certaines particularités qui ne doivent pas être assimilées à des défauts.

En effet, la cage thoracique du poulain est étroite car elle n'est pas encore développée. Ses coudes sont donc rapprochés et ses membres se tiennent alors physiologiquement en abduction, il est dit "**ouvert du devant**". Cela se combine fréquemment avec un pivotement des sabots vers l'extérieur, il est donc également "**panard**". Ces déviations se réduiront progressivement, avec l'augmentation de la largeur du thorax, au cours de la première année de vie (figure 15, ci-dessous).

De plus, chez le poulain, l'angle entre le sol et l'axe pied-paturon-boulet est bien souvent supérieur aux valeurs indiquées pour l'adulte. Celles-ci ne sont donc valables que pour un animal âgé d'au moins douze mois (66-85).

Quant aux sabots, à la naissance, ils sont, vus de face, plus larges en couronne qu'en face plantaire. A un an, les quartiers sont parallèles, puis ils divergent et s'évasent plus ou moins selon la race, la nature des sols ou le parage du maréchal-ferrant (figure 15, ci-dessous) (28-79)

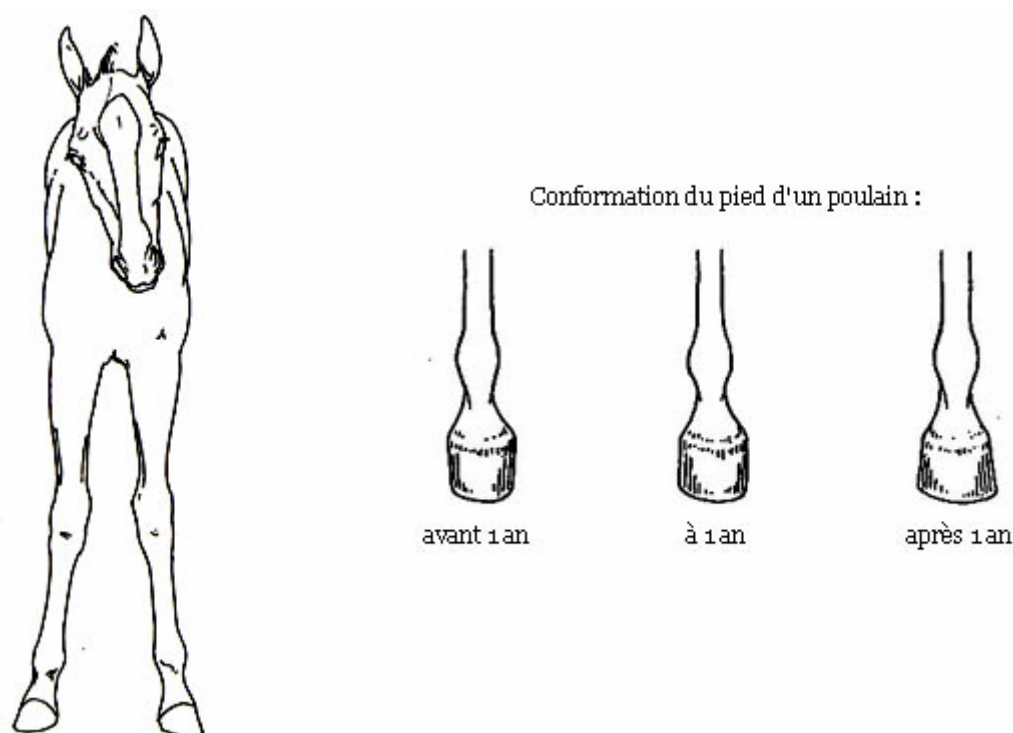


Figure 15 : morphologie normale d'un poulain

(d'après J.M. DENOIX – 28 et T.S. STASHAK - 85)

Nous avons énoncé les règles d'aplombs. En pratique, afin de pouvoir les utiliser, il convient de savoir observer convenablement le poulain ou le cheval pour réaliser l'examen de ses aplombs.

2. EXAMEN DES APLOMBS

L'examen des aplombs d'un cheval doit toujours être réalisé avec méthode, que ce soit par le vétérinaire, l'éleveur, le juge d'un concours de modèles et allures, ou encore la personne désireuse d'acquérir un cheval.

Selon l'âge de l'animal, l'examen ne se fera pas toujours exactement de la même façon. Mais dans tous les cas, il est indispensable, afin de bien apprécier les aplombs et de pouvoir repérer leurs défauts, d'observer d'abord l'animal immobile, et de vérifier la conformité à chacune des règles d'aplombs.

On le regardera ensuite en mouvement, car les défauts d'aplombs ont des répercussions fonctionnelles sur les allures que nous détaillerons plus tard.

Pour le vétérinaire praticien, quel que soit le motif de consultation, **cet examen doit être systématique**. Lorsqu'il s'agit de diagnostiquer précisément une déviation, il faut compléter ce dernier par la palpation, la pression et la mobilisation des membres.

2.1. EXAMEN DES APLOMBS DU POULAIN NON SEVRE

La conformation des membres de tout poulain devrait être surveillée très régulièrement. Idéalement, on préconise le protocole suivant : un examen hebdomadaire de la naissance à un mois, puis mensuel jusqu'à six mois. Des photographies pourront être prises pour réaliser un suivi (3-4).

Le poulain doit d'abord être observé en liberté, à côté de sa mère, sur une surface plane, dégagée de toute litière. Il convient alors d'examiner les membres de face, de profil et de derrière, et d'en apprécier la morphologie, la direction, ainsi que la manière dont le poulain prend appui sur chacun d'eux.

En se plaçant contre le poulain, tandis qu'un assistant immobilise, si possible, le jeune animal en le tenant par le cou, et en regardant du haut vers le bas, l'examineur pourra visualiser l'axe des membres sur toute leur longueur et d'éventuelles rotations (65).

En éloignant lentement la jument, on regarde le poulain marcher et trotter vers elle. Cela permet d'évaluer ses mouvements et d'objectiver une boiterie (85).

Puis, la palpation des membres sur toute leur longueur permet de déceler une douleur, une chaleur anormale, un œdème, ou encore une déformation (85).

La manipulation, enfin, est particulièrement importante chez le poulain, car elle permet de mettre en évidence une hyperlaxité ou une instabilité articulaire. Si une déviation est observée, il faut déterminer si elle est manuellement réductible ou non, car c'est un élément précieux pour le diagnostic (12).

2.2. EXAMEN DES APLOMBS DU JEUNE CHEVAL OU DE L'ADULTE

Tenu au licol par une tierce personne, le cheval est regardé à l'arrêt, sur un sol dur et horizontal, à l'appui sur ses quatre membres, sans qu'une attitude ne lui soit imposée, tête et encolure libres. On peut également l'observer "placé", antérieurs et postérieurs, deux à deux, confondus vus de profil, mais cette position imposée peut parfois masquer des anomalies.

L'examineur se place d'abord à cinq mètres de distance environ pour apprécier l'ensemble, fait le tour de l'animal, puis se rapproche. Pour chaque membre, il faut deux postes d'observation : de face et de profil pour les antérieurs, de dos et de profil pour les postérieurs (1-26-28-66-85).

La conformation des membres peut ainsi être jugée selon les règles d'aplombs. Si des déviations sont observées, il est important de rechercher les éventuelles conséquences, telles qu'une usure irrégulière ou une déformation de la corne des sabots, des lésions osseuses ou articulaires.

Les aplombs des pieds peuvent être observés en levant le membre pour comparer les hauteurs des parois, ou la symétrie du pied avec la ligne des glomes (26).

Il faut voir également le cheval au pas et au trot, de face et de derrière. La personne le tenant fait pour cela des aller-retours en ligne droite devant l'examineur. Les allures peuvent ainsi être soigneusement étudiées et toute variation imputable à un défaut d'aplomb orientera le diagnostic.

Enfin, la palpation des membres visera à déceler des déformations ou des régions douloureuses (1-26-28-66-85).

Au terme de cet examen méthodique, on peut déterminer si les aplombs du cheval sont corrects ou non. Si une déviation est observée, il faut identifier son sens, sa localisation, ses répercussions fonctionnelles et lésionnelles.

3. IMPORTANCE DE BONS APLOMBS

Il y a une relation directe entre l'orientation des membres et l'équilibre du cheval, aussi bien à l'arrêt qu'en déplacement. On considère que **les aplombs sont corrects lorsqu'ils permettent que le corps soit supporté de la manière la plus solide et, en même temps, la plus favorable à l'exécution des mouvements** (66).

Les règles d'aplombs définissent donc la conformation idéale du cheval, non pas arbitrairement ou dans un souci d'esthétisme, mais en réponse aux lois de la physique et de la biomécanique.

LESBRE fait ainsi valoir que les aplombs influent sur :

- la solidité de la sustentation,
- la direction et la souplesse de la colonne vertébrale,
- le mode de répartition des pressions sur les diverses surfaces articulaires du membre et sur la face plantaire du pied,
- le mode de répartition du poids du corps entre les os, les ligaments et les tendons,
- les angles articulaires,
- l'amplitude des enjambées (50, 66).

Ces implications sont donc essentielles, aussi bien pour la station que pour la locomotion, et méritent d'être développées.

3.1. IMPORTANCE DE BONS APLOMBS POUR LA STATION

Le corps du cheval, composé du tronc et du balancier cervico-céphalique, est soutenu au repos par les membres, que l'on peut comparer à quatre piliers. Le centre de gravité du corps se situe dans le plan médian, généralement un peu au dessus et en arrière de l'appendice xiphoïde du sternum. Les antérieurs, parce qu'ils se situent plus près de ce centre de gravité

que les postérieurs, soutiennent, à l'arrêt, 60 à 65 % du poids du cheval (figure 16, page suivante) (1-50-66-79).

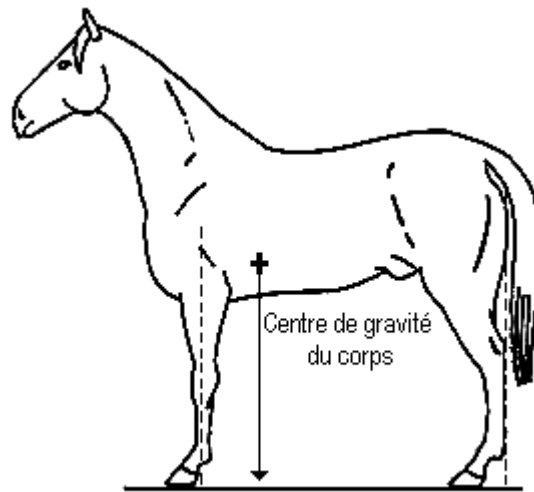


Figure 16 : centre de gravité du corps du cheval
(d'après C. PAVAUX - 79)

Pour que l'équilibre soit **le plus stable possible**, il faut que le poids du corps se répartisse uniformément sur toutes les structures anatomiques des membres. Cette condition se réalise lorsque les axes directeurs des membres sont verticaux, dans le plan sagittal du membre, c'est à dire lorsque les aplombs sont corrects. En effet, il y a alors, pour chaque membre, autant de poids en région médiale que latérale, et autant en région crâniale que caudale.

La station debout nécessite alors le **minimum de fatigue**, car le simple tonus musculaire et la tension des tendons et ligaments suffisent à maintenir les membres dans cette position, de sorte que, même pendant le sommeil, ils ne s'affaissent pas sous le poids du corps.

Dans ces conditions également, les charges imposées aux différents tissus du membre sont conformes à leur physiologie, leur architecture et leur résistance, si bien qu'ils remplissent parfaitement leurs fonctions et ne subissent aucune usure prématurée ni lésion. La **longévité** du cheval est ainsi optimisée (1-50-66-79).

Par contre, dès qu'un membre est dévié de cet axe vertical, l'équilibre perd en solidité et le poids se répartit inégalement. Le cheval doit alors solliciter davantage sa musculature, afin de compenser le déséquilibre. En outre, certaines structures des membres subissent des surcharges localisées, qui peuvent occasionner des lésions.

3.2. IMPORTANCE DE BONS APLOMBS POUR LA LOCOMOTION

Il existera toujours des chevaux performants dont la conformation est défectueuse, mais qui ont une grande générosité, un "désir de vaincre" exacerbé. Néanmoins, la locomotion obéit à des lois mécaniques, et les défauts d'aplombs portent toujours préjudice au potentiel sportif de l'animal.

Lorsque le membre est d'aplomb, son axe directeur, vertical, occupe la bissectrice de l'angle de locomotion. Le membre décrit alors des oscillations régulières, à la façon d'un pendule, également étendues en avant et en arrière, successivement autour de son point d'attache au corps et de son point d'appui au sol (figure 17, ci-dessous).

L'angulation de l'articulation du boulet apporte l'élasticité indispensable à l'amortissement et à l'impulsion, sans pour autant excéder la résistance des structures mises en jeu. C'est ainsi que les foulées sont les plus amples, les plus régulières et les plus sûres.

La verticalité des axes directeurs des membres est donc favorable, tant à l'appui qu'au soutien, et devra être recherchée chez tous les chevaux (1-28-50-66).

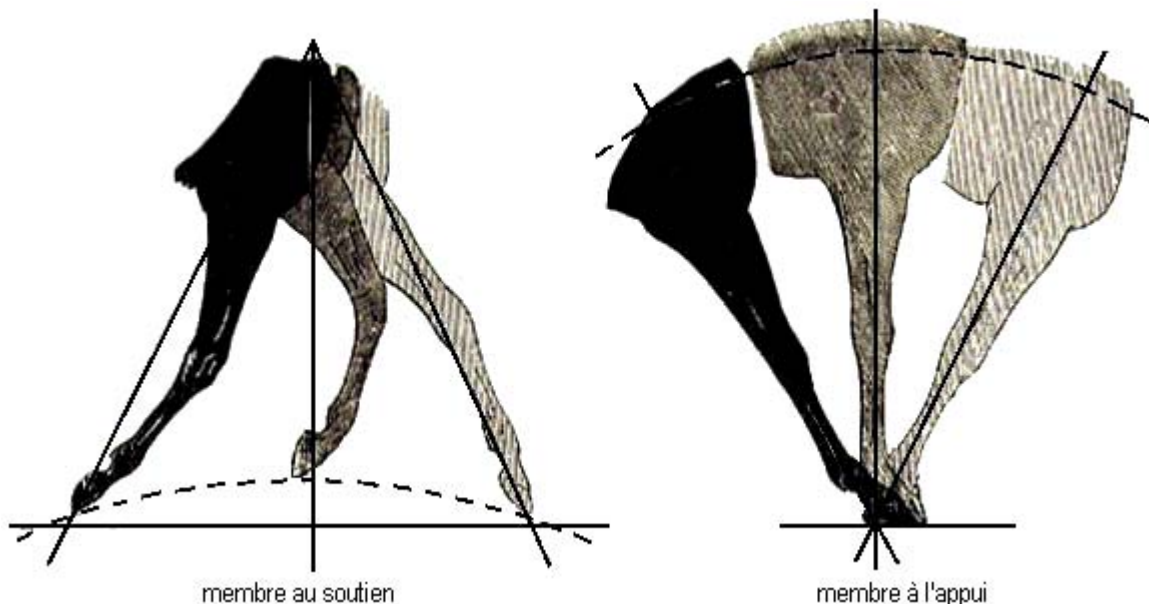


Figure 17 : oscillation d'un membre d'aplomb au soutien et à l'appui

(d'après J. JACOULET, C. CHOMEL – 50)

On observe aussi qu'un cheval aux aplombs réguliers marche " en ligne " : le membre postérieur masque l'antérieur du même côté lorsqu'il s'éloigne, et réciproquement lorsqu'il se rapproche. Les empreintes qu'il laisse s'échelonnent sur deux pistes rectilignes et parallèles. (figure 18, ci-dessous) (1-28-50-66).

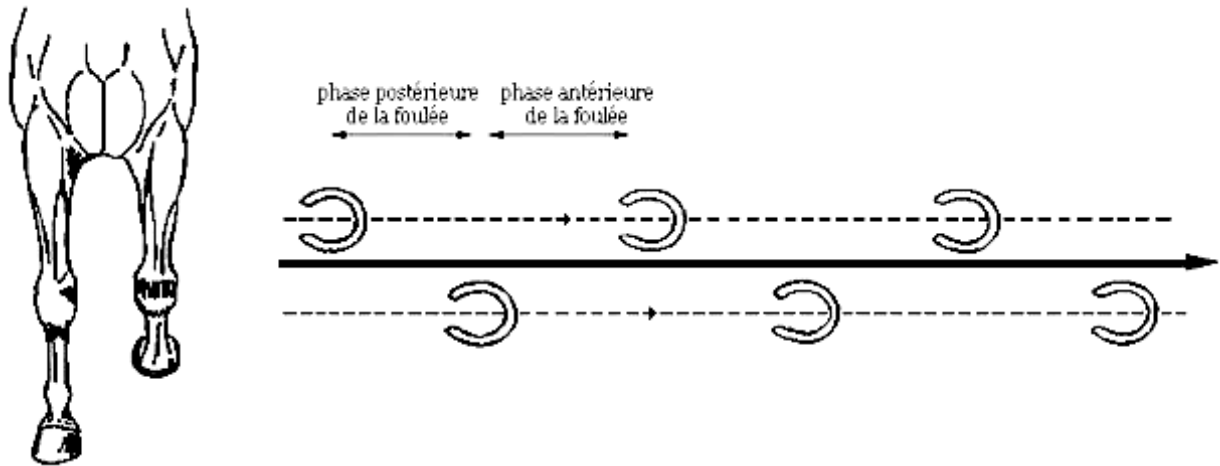


Figure 18 : trajectoire et empreintes des membres d'un cheval aux aplombs normaux (d'après O.R. Adams – 1 et J.M. Denoix – 28)

Le pied d'aplomb quitte le sol par la pince, décrit une trajectoire en arc de cercle, et atteint le sommet de cet arc lorsqu'il dépasse le pied symétrique à l'appui. Les talons retrouvent le sol simultanément, juste avant la pince. Le poids du corps se centre sur la pointe de la fourchette, tandis que le corps se déplace vers l'avant et vers le haut.

C'est ainsi que l'usure de la corne peut se faire régulièrement, autant en pince qu'en talons et autant latéralement que médialement. Au contraire, toute déviation se traduit par une usure irrégulière de la paroi (figure 19, ci-dessous) (1-28-50-66) .

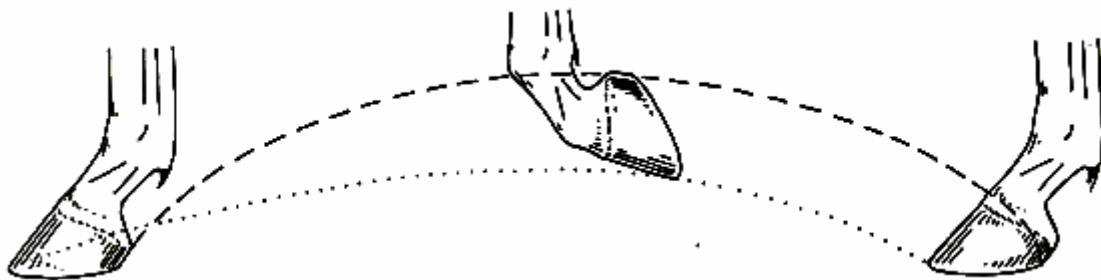


Figure 19 : trajectoire du pied d'un cheval aux aplombs normaux (d'après J.M. DENOIX – 28)

Il est certain que toute la valeur sportive d'un animal ne réside pas dans la seule conformation de ses membres, car de nombreux autres facteurs interviennent, tels que le caractère, l'entraînement, les potentialités cardio-vasculaires et respiratoires, l'alimentation, le cavalier...

Toutefois, de la même manière qu'un édifice solide repose sur de bonnes fondations, il apparaît que des aplombs réguliers constituent un élément très favorable, voire indispensable, à la carrière sportive d'un cheval.

Les règles d'aplombs que nous avons énoncées permettent de reconnaître les poulains et chevaux aux aplombs corrects, et de déceler des déviations des membres. Pour le vétérinaire, c'est la **première étape du diagnostic d'un défaut d'aplomb**.

Il s'agit ensuite de préciser la nature linéaire, rotatoire ou sagittale de la déviation, la localisation, le sens, l'origine congénitale ou acquise et la gravité du défaut car, comme nous allons le voir, il existe une grande variété de déviations .

TROISIEME PARTIE

DEVIATIONS ANGULAIRES ET ROTATOIRES

On parle de **déviatiion angulaire, ou linéaire**, lorsqu'il y a **modification de l'alignement normal des rayons osseux des membres dans un plan frontal, c'est-à-dire latéro-médial**.

Une **déviatiion rotatoire ou axiale** correspond à une **rotation de tout ou partie du membre autour de son axe proximo-distal**.

Il nous a paru intéressant de regrouper, dans notre étude, les déviations angulaires et rotatoires. En effet, bien qu'elles n'aient pas la même origine et qu'elles se traduisent par des défauts d'aplombs différents, ces déviations sont souvent associées et peuvent être responsables des mêmes conséquences, notamment des mêmes lésions tissulaires.

Nous verrons donc successivement les différents types de déviations angulaires et rotatoires, ainsi que les causes et mécanismes de leur apparition. Puis nous étudierons les diverses conséquences que peuvent engendrer tous ces défauts d'aplombs.

1. LES DEVIATIONS ANGULAIRES

1.1. GENERALITES

Une déviatiion angulaire se traduit par une **déformation de l'axe du membre, latéralement ou médialement**, distalement à un point d'origine.

Il y a alors non-respect des règles d'aplombs concernant l'examen du cheval de face ou de derrière : les rayons osseux des membres ne sont pas alignés.

1.1.1. LES DIFFERENTES DEVIATIONS ANGULAIRES

On distingue, selon leur sens, deux formes de déviations angulaires :

- **Valgus** : déviation **latérale** (vers l'extérieur) d'un segment du membre, par rapport au segment immédiatement proximal à lui.
- **Varus** : déviation **médiale** (vers l'intérieur) d'un segment du membre, par rapport au segment immédiatement proximal à lui (1-19-28-65-66-76-85).

1.1.2. LOCALISATION DES DEVIATIONS ANGULAIRES

Les déviations angulaires peuvent être uni ou bilatérales, et il peut y avoir une ou plusieurs déformations sur un même membre.

Elles peuvent avoir pour point d'origine l'épiphyse, la métaphyse, plus rarement la diaphyse des os longs, de même que les os courts du carpe ou du tarse, et les tissus périarticulaires.

L'âge de l'animal, son examen clinique, et éventuellement des radiographies, permettent de déterminer le site lésionnel précis.

Dans un premier temps, l'inspection des aplombs permet d'identifier la ou les régions du membre concernées. Il s'agit essentiellement de certaines articulations (1-19-28-50-65-66-76-85) :

- **Le carpe ou genou** : il peut alors s'agir d'un :
 - **valgus du carpe**. Traditionnellement, on parle aussi de "genou de bœuf" ou "de vache" ou "genou dévié en dedans".
 - **varus du carpe**. on parle aussi de "genou cambré" ou "genou dévié en dehors" (figure 20, ci-contre).

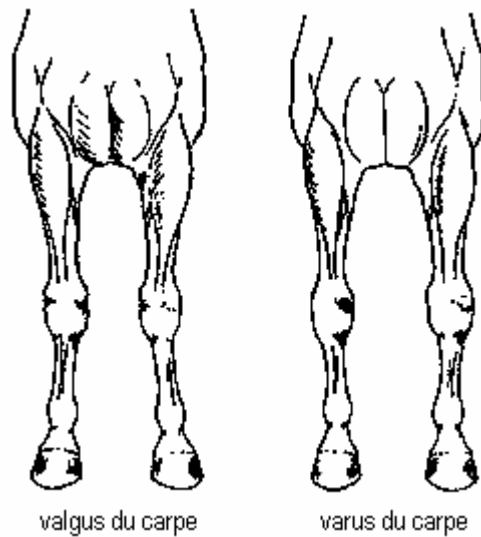


Figure 20 : déviations angulaires du carpe

(d'après J.M. DENOIX – 28)

- **Le tarse ou jarret** : de même, il peut s'agir d'un :
 - **valgus du tarse**, aussi appelé "jarret clos" ou "jarret crochu".
 - **varus du tarse**, ou encore "jarret cambré" ou "jarret trop ouvert". Le cheval est alors qualifié de "bancal" (figure 21, ci-dessous).

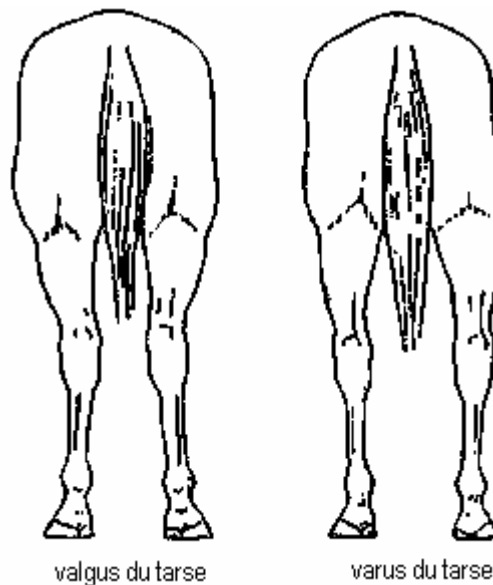


Figure 21 : déviations angulaires du tarse

(d'après J.M. DENOIX – 28)

- **L'articulation métacarpo-phalangienne ou boulet :**

- **valgus du boulet**, le cheval est alors dit "serré des boulets".
- **varus du boulet**, le cheval est alors dit "ouvert des boulets" (figure 22, ci-dessous).

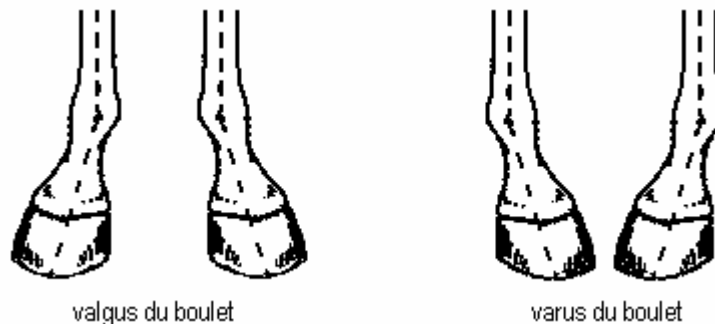


Figure 22 : déviations angulaires du boulet

(d'après J.M. DENOIX – 28)

- **L'articulation interphalangienne proximale :**

- **valgus interphalangien**, ou "pied déporté en dedans".
- **varus interphalangien**, ou "pied déporté en dehors" (figure 23, ci-dessous).

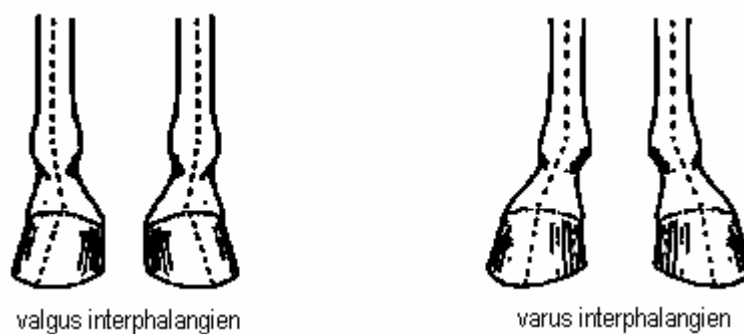


Figure 23 : déviations angulaires de l'articulation interphalangienne proximale (d'après

J.M. DENOIX – 28)

1.1.3. FREQUENCE D'APPARITION DES DEVIATIONS ANGULAIRES

Les déviations angulaires représentent l'**affection orthopédique la plus fréquente du poulain**. Dans une analyse concernant les élevages de Pur-sang anglais en Irlande, plus de 60% des poulains ont été déclarés atteints de déviations angulaires (77).

En outre, il semble que les déviations angulaires des membres soient régulièrement associées, chez les poulains, à d'autres troubles de l'appareil locomoteur, en particulier à l'**ostéochondrose** (77).

Certaines régions des membres sont plus susceptibles que d'autres d'être le siège de déformations. Il conviendra, par conséquent, de les examiner soigneusement.

Ainsi, les résultats d'une étude réalisée par AUER (8), concernant 53 poulains et portant sur 115 déviations angulaires distinctes, indique leurs localisations anatomiques préférentielles :

- **le genou** est le site le plus fréquemment atteint (98 cas / 115). La grande majorité des déviations concerne alors l'**extrémité distale du radius**, les autres affectent les **os du carpe**. Le valgus est beaucoup plus fréquent que le varus (8-38-80) (figure 24, page suivante).
- **le boulet** est moins souvent touché (11 cas / 115). Les déviations sont presque toutes de type varus, elles se localisent à l'**extrémité distale du métacarpe et/ou du métatarse**.
- **le jarret** ; moins fréquentes (6 cas / 115) et presque exclusivement de type valgus, les déviations touchent soit l'**extrémité distale du tibia**, soit les **os du tarse**.



Figure 24 : photographie d'un poulain âgé de deux mois, atteint d'un valgus bilatéral du carpe (d'après J.A. AUER - 12)

Il n'est pas rare qu'un poulain ait des déviations de sens opposé sur un même membre ou sur des membres différents (figure 25, ci-contre).

Un cas particulier est celui des poulains qui naissent avec un valgus des deux membres du même côté et un varus sur les deux autres. On parle de poulains "balayés par le vent" ("wind-swept foal").

Notons, enfin, qu'avec ces déviations, est souvent associé un certain degré de **rotation** des membres ou des pieds. On observe ainsi essentiellement :

- une rotation externe (membre ou pied panard) avec le valgus.
- une rotation interne (membre ou pied cagneux) avec le varus (26-28-58-65-66).

Au cours de la croissance, il est fréquent que cette rotation s'accroisse, tandis que la déviation angulaire initialement présente se corrige. On observe donc finalement rarement un valgus ou un varus marqué sur un cheval adulte.

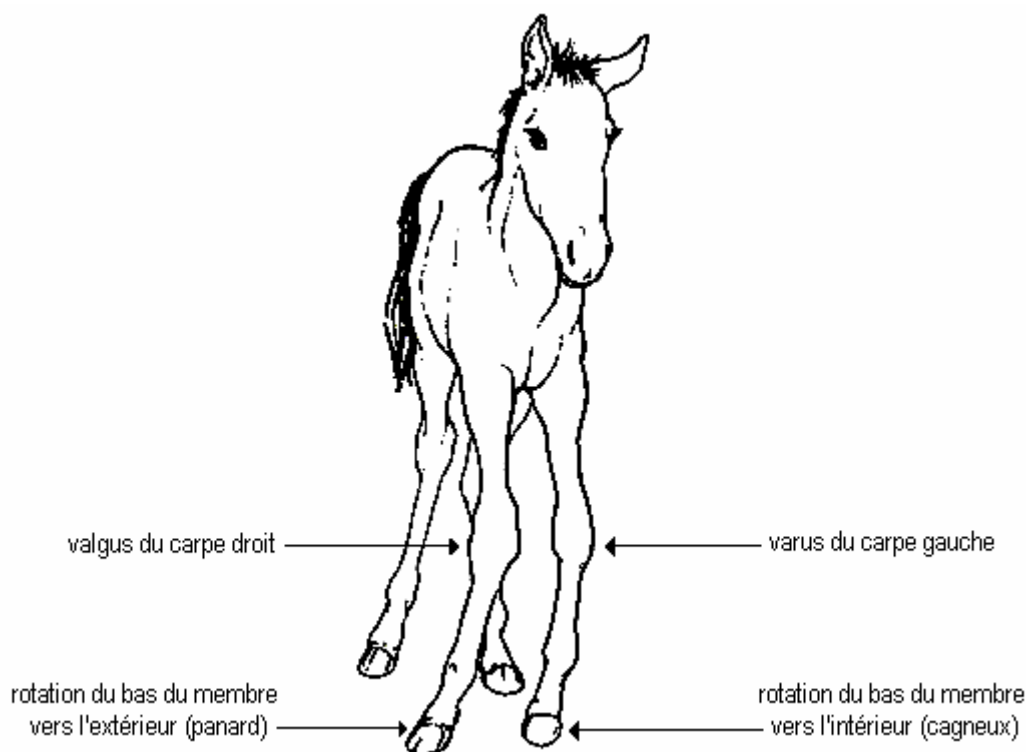


Figure 25 : poulain atteint d'un valgus du carpe droit et d'un varus du carpe gauche (d'après J.A. AUER - 12)

L'étiologie de ces déviations est bien souvent complexe, mais elle mérite qu'on s'y attarde un peu car le choix d'un traitement en dépend étroitement.

1.2. ETIOLOGIE DES DEVIATIONS ANGULAIRES

Les déviations angulaires peuvent être soit **congénitales**, c'est-à-dire présentes à la naissance, soit **acquises**, pendant la croissance ou à l'âge adulte.

Nous verrons successivement les causes possibles d'apparition de déviations, en distinguant leur origine congénitale ou acquise, car ceci présente un intérêt thérapeutique et pronostique (5-6-11-12-19-65-76).

Il convient toutefois de garder à l'esprit que la limite entre ces deux catégories n'est pas toujours nette. Il se peut en effet qu'une déformation congénitale passe inaperçue au début de la vie du poulain, s'aggrave quand il grandit, et soit alors considérée à tort comme acquise.

Il se peut aussi qu'un même mécanisme étiopathologique induise d'abord des déviations congénitales, puis des déviations acquises.

En fait, l'étiologie des déviations est couramment multifactorielle, bien souvent mal élucidée.

1.2.1. ETIOLOGIE DES DEVIATIONS ANGULAIRES CONGENITALES

Afin d'appréhender les mécanismes d'apparition des déviations angulaires congénitales, il semble d'abord indispensable d'étudier le développement fœtal des structures squelettiques.

C'est en effet souvent lorsqu'il y a des anomalies de ce développement que peuvent survenir des déformations des membres, durant la période pré-natale.

1.2.1.1. ORIGINE DES TISSUS OSSEUX DES MEMBRES

A partir du mésoderme embryonnaire qui colonise les quatre bourgeons épidermiques ébauchant les membres, se constituent les os, les articulations et leur vascularisation.

Tout d'abord, il y a formation d'un tissu conjonctif mou avasculaire, dans lequel les fibres de collagène s'orientent, puis différenciation en une maquette cartilagineuse recouverte du périchondrium, et pénétration des vaisseaux dans l'axe du membre.

Ce modèle cartilagineux définit les futurs contours des os. Il est complété par deux mécanismes de développement osseux, l'ossification primaire ou endochondrale et l'ossification secondaire.

- **L'ossification primaire, ou endochondrale**

Elle remplace, dans les derniers mois de la gestation, le tissu cartilagineux en un tissu osseux minéralisé, fibreux, sans orientation fonctionnelle ni valeur mécanique.

Dans la diaphyse des os longs, au sein de la maquette cartilagineuse, se développe, vers 230 jours de gestation, un noyau d'ossification diaphysaire, ou **centre primaire d'ossification**. Il y a alors, progressivement, érosion du cartilage et invasion des cavités formées par des colonnes de tissu ostéogénique. Il s'agit du processus d'**ossification endochondrale** qui permet la formation de l'os.

Plus tardivement, vers 260 jours, apparaissent alors des **centres secondaires d'ossification**. On peut les observer, par exemple, au niveau de l'épiphyse distale du radius et du tibia, puis dans les os carpiens et tarsiens, métacarpiens et métatarsiens.

Sur une radiographie de fœtus, à 320 jours de gestation, tous les os du carpe sont visibles. A la naissance, ils sont constitués d'une épaisse couche cartilagineuse entourant un noyau central ossifié.

Puis, de la naissance à environ 30 jours d'âge, ces noyaux sphériques assurent, du centre vers la périphérie, l'ossification endochondrale des précurseurs cartilagineux, dont les contours cuboïdes définissent la forme définitive (figure 26, ci-dessous) (37-39).

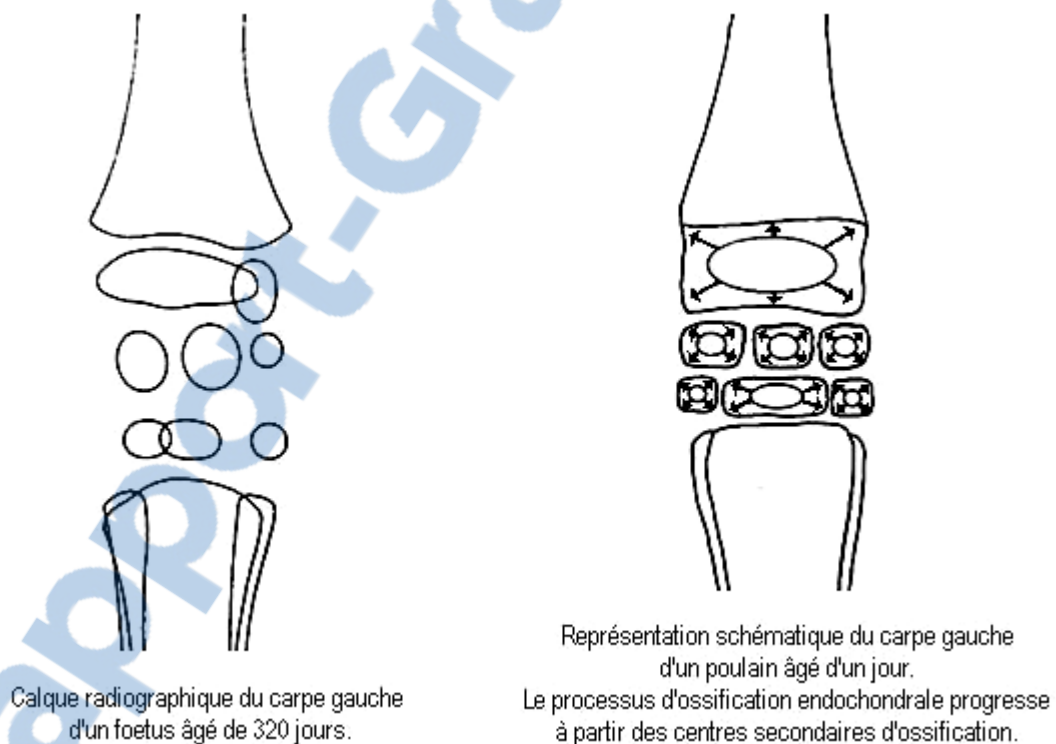


Figure 26 : ossification primaire (d'après P.B. FRETZ – 39)

L'expansion de ces noyaux ne remplace jamais entièrement le modèle cartilagineux et laisse, aux extrémités de l'os, le **cartilage articulaire**. Avec les tissus périarticulaires qui se développent autour simultanément, les articulations se forment.

La rencontre des noyaux d'ossification épiphysaires et diaphysaires délimite quant à elle les **cartilages de conjugaison**, ou plaques de croissance métaphysaires, lieux de phénomènes cellulaires responsables de l'allongement des os.

Ainsi, la **croissance en longueur** de l'extrémité distale du radius, par exemple, a trois origines : les deux côtés du cartilage de conjugaison et le cartilage articulaire. Ce phénomène est également vrai à l'extrémité distale du tibia, du métacarpe et du métatarse (figure 27, ci-dessous) (37-39).

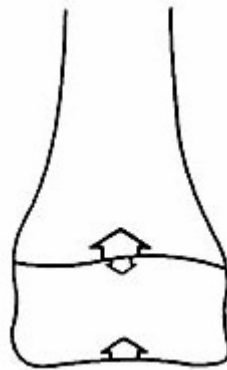


Figure 27 : représentation schématique de la croissance en longueur de l'extrémité distale du radius d'un poulain nouveau-né (d'après P.B. FRETZ - 39)

Par ailleurs, la couche chondrogénique du périchondrium devient couche ostéogénique du **périoste** et assure la **croissance en épaisseur** de l'os, grâce au dépôt de lamelles concentriques autour de la diaphyse. Fermement attaché aux deux épiphyses, le périoste se conduit comme une membrane élastique tendue et joue aussi le rôle de frein anatomique à la croissance (98).

Par un vaisseau de ce périoste, les ostéoclastes créent, dans la zone centrale du cartilage, la **cavité médullaire**. L'ossification secondaire complète ces phénomènes.

- **L'ossification secondaire**

Par le jeu du remaniement haversien, elle modèle un **os de structure lamellaire**, mature, valable mécaniquement et actif métaboliquement. Les fibres de collagène y sont arrangées en fonction des contraintes mécaniques, parallèles entre elles.

Il se forme ainsi, normalement, chez le poulain nouveau-né, un os qui a toutes les caractéristiques architecturales d'un os adulte, mais dont la croissance, que nous étudierons plus loin, n'est pas achevée (figure 28, ci-contre).

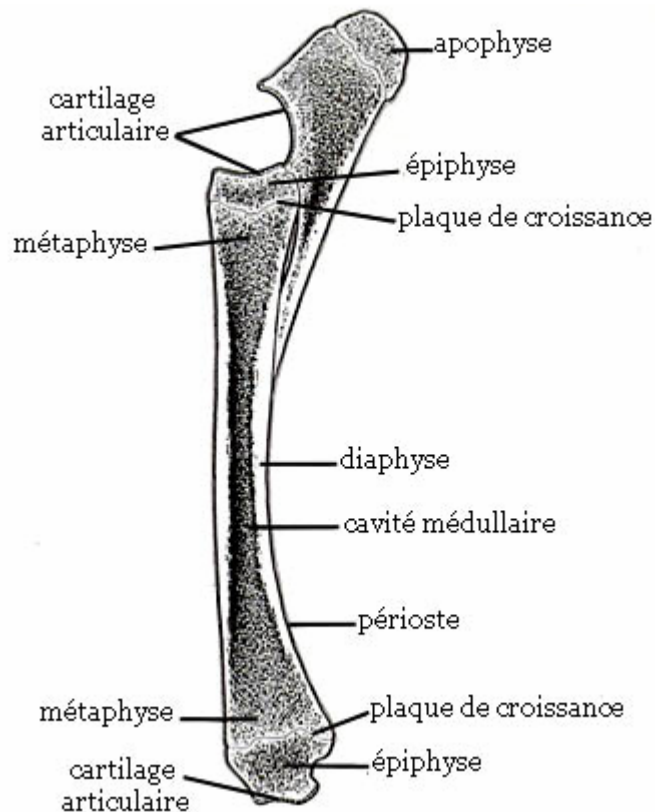


Figure 28 : coupe sagittale du radius et de l'ulna d'un poulain

(d'après T.S. STASHAK - 85)

1.2.1.2. LES ANOMALIES DE DEVELOPPEMENT

Selon les structures anatomiques présentant une anomalie de développement, on peut différencier quatre grands mécanismes pouvant être responsables de déviations linéaires congénitales, les deux premiers étant les plus couramment impliqués :

- **Une laxité des structures périarticulaires**
- **Un défaut d'ossification endochondrale**
- **Une croissance osseuse déséquilibrée**
- **Une difformité du squelette**

Pour le vétérinaire, un examen approfondi du poulain, le recueil minutieux des commémoratifs, ainsi que des radiographies s'imposent généralement pour différencier ces causes de déviations.

1.2.1.2.1. Laxité des structures périarticulaires

Il est normal que les articulations d'un poulain nouveau-né présentent un certain degré de laxité. En effet, les structures périarticulaires (tendons, ligaments, capsules, muscles), encore immatures, doivent acquérir, avec l'activité des deux à trois premières semaines de vie, un tonus suffisant pour soutenir les articulations (5-85).

Cependant, lorsque l'instabilité articulaire persiste plus longtemps, elle peut être à l'origine d'une déviation permanente, de nature osseuse (3-5-6-12-19-20-30-33-39-61-69-72-85-99).

Il est fréquent que plusieurs articulations soient affectées par ce problème. Le genou y est particulièrement sensible, avec une prédominance de valgus, les ligaments stabilisant le côté latéral étant plus larges et plus contentifs que ceux du côté médial.

Toutefois la laxité est parfois telle que de valgus, la déviation peut devenir varus, suivant la posture adoptée par le poulain (3-4-12-39-81).

A l'origine de ces laxités, plusieurs facteurs pré-nataux, essentiellement mécaniques, semblent prédisposants :

- **une mauvaise position intra-utérine** : les membres des poulains étant de grande longueur, une malposition peut aisément contrarier l'orientation d'un membre et être responsable d'une déformation des régions distales (12-39-85).
- **une surnutrition de la mère** : si la jument accumule de la graisse intra-abdominale en trop grande quantité, le fœtus peut subir des pressions exagérées. Or, celui-ci est particulièrement vulnérable car la quantité de liquides fœtaux est réduite chez les chevaux (85).
- **des facteurs hormonaux**, induisant une croissance aberrante des tissus mous, sont envisagés.

Une déviation angulaire due à une laxité des structures périarticulaires peut, momentanément, être corrigée manuellement, la manipulation des articulations n'étant alors

aucunement douloureuse pour l'animal (11-85). Tant que les structures osseuses ne sont pas concernées, aucune anomalie ne peut être décelée à la radiographie (39).

La résolution de telles déformations est parfois spontanée, lorsque le tonus des structures périarticulaires augmentent.

Mais, si elle n'est pas correctement stabilisée, elle peut engendrer des forces de compression excessives sur les cartilages de conjugaison ou des tensions anormales sur les os, ce qui est susceptible de déséquilibrer la croissance osseuse et de transformer rapidement l'affection en une déviation angulaire persistante.

1.2.1.2.2. Retard d'ossification endochondrale

Ce trouble concerne essentiellement, au niveau du carpe :

- l'os ulnaire, l'os III et l'os IV du carpe. Ce sont les plus souvent impliqués (85-99).
- l'épiphyse distale du radius, l'extrémité distale du processus styloïde ulnaire (99).
- les épiphyses proximales des métacarpiens accessoires, plus fréquemment celle du IV que du II (85).

Et au niveau du tarse :

- l'os III et l'os central du tarse (5-85).

Ces os commencent à s'ossifier, nous l'avons vu, dans les deux à trois derniers mois de la gestation (5-6). Ainsi à la naissance, le squelette du nouveau-né a déjà acquis une certaine maturité physiologique.

Néanmoins, divers facteurs sont susceptibles de contrarier ce développement normal, et être à l'origine de déviations angulaires des membres (3-5-6-9-12-19-21-30-33-39-61-69-72-85-99) :

- **la durée de gestation** : une mauvaise condition physique, ainsi que diverses maladies, sont susceptibles de réduire la gestation de la jument à une durée inférieure à 320 jours. Le poulain naît alors prématuré, avec un squelette immature (6-20-65).

- **la gémellité** : elle s'accompagne souvent d'une insuffisance fonctionnelle du placenta à assurer un développement correct des deux fœtus (2-6-65).
- **la vascularisation de l'utérus** : indispensable au développement fœtal, elle peut être diminuée lors de coliques, chocs septiques ou infestations parasitaires massives de la poulinière (2-6-65).
- **les traitements médicaux**: vaccinations, anti-inflammatoires ou anthelminthiques administrés à la jument peuvent être néfastes au développement (5).
- **les anomalies thyroïdiennes** : elles peuvent retarder l'ossification (6-20-65-85).

Fréquemment, le retard d'ossification s'accompagne également d'une laxité périarticulaire. Comme précédemment, le nouveau-né présente alors des déviations des membres réductibles manuellement.

En l'absence de laxité, il n'y a pas nécessairement de déviation à la naissance, c'est uniquement un examen radiographique qui peut permettre de déceler le retard d'ossification. Si le poulain reste "droit", et si l'ossification peut se réaliser convenablement durant les premières semaines de sa vie, le trouble reste subclinique, puis disparaît à la faveur d'un développement se poursuivant normalement (2-9-99).

Toutefois, les os cuboïdes insuffisamment ossifiés sont déformables. Par conséquent, tout phénomène leur imposant des pressions inégalement réparties, tel qu'une laxité associée, ou une activité en liberté trop précoce, peut altérer leur contour et endommager leur cartilage. Dans ce cas, il se forme des os déformés, hypoplasés, avec des cartilages articulaires atrophiés et la déviation devient irréversible (6-12-20-85-99).

Pour le genou, la majorité des déformations ainsi créées sont de type valgus, en rapport avec la présence, latéralement au carpe, de la plupart des forces de tension des extenseurs (figure 29, ci-contre) (12-81).

Dans les atteintes sévères, il peut y avoir des déplacements des métacarpiens ou métatarsiens, ou des fractures des os cuboïdes (6-12-20-85-99).

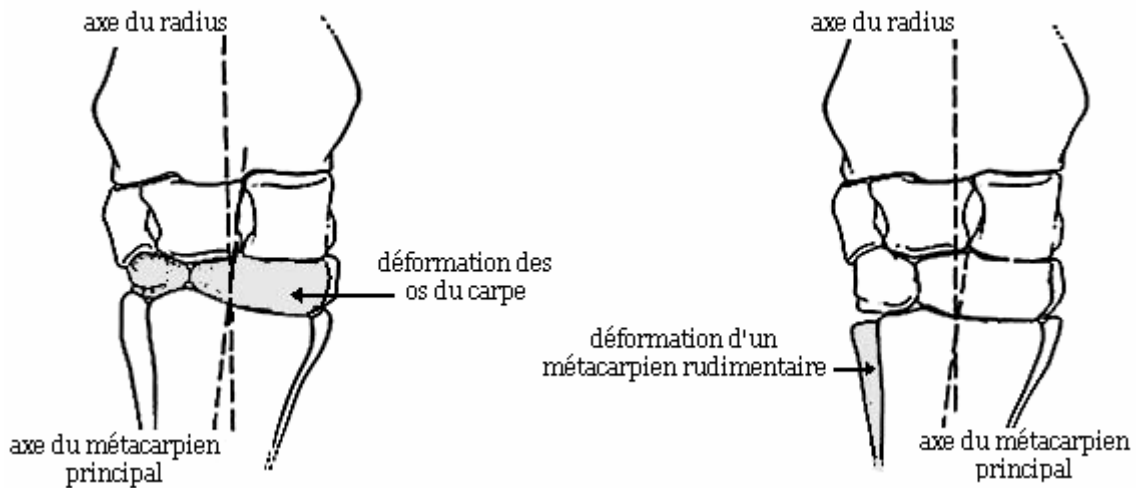


Figure 29 : déviations angulaires du carpe dues à un retard d'ossification

(d'après T.S. STASHAK - 85)

Au niveau du tarse, l'os III subit de fortes pressions, à cause de sa position au sommet de l'angle formé entre tibia et métatarse. Insuffisamment ossifié, son bord dorsal est comprimé, s'atrophie, voire se fracture. On parle alors de **nécrose aseptique de l'os III** du tarse, le poulain ne peut alors pas trotter normalement, mais a une allure typique en "bonds de lapin" (figure 30, ci-dessous) (5-85).

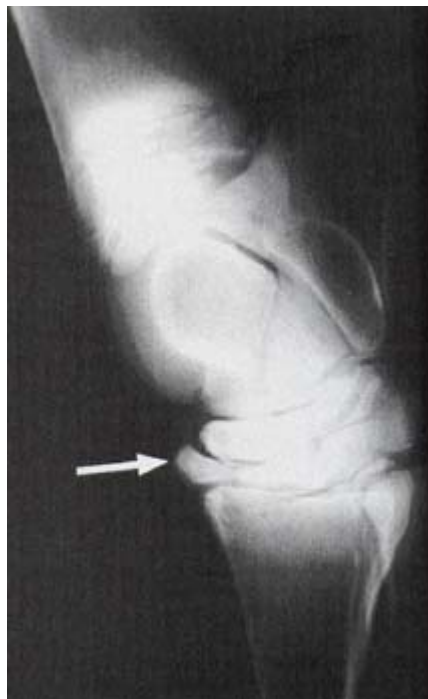

Figure 30 : radiographie latéro-médiale du tarse d'un poulain présentant un collapsus de l'os tarsal III (d'après T.S. STASHAK - 85)

1.2.1.2.3. Croissance osseuse déséquilibrée

La croissance des pièces osseuses commence avant même leur ossification. Il peut exister une dys-coordination de la croissance in utero entre les côtés médial et latéral du radius, tibia, métacarpe ou métatarse. Généralement, il s'agit d'un ralentissement ou d'une cessation de la croissance d'un côté. L'anomalie peut se situer soit sur la **métaphyse**, soit sur l'**épiphyse** de l'os (figure 31, ci-dessous) (6-85).

La palpation de l'articulation montre une grande stabilité articulaire.

A l'examen radiographique, on peut constater que le cartilage de croissance est plus ou moins incliné (39-69-80-85).

Ce type de déviation s'apparente aux déviations acquises au cours de la croissance, que nous étudierons plus loin.

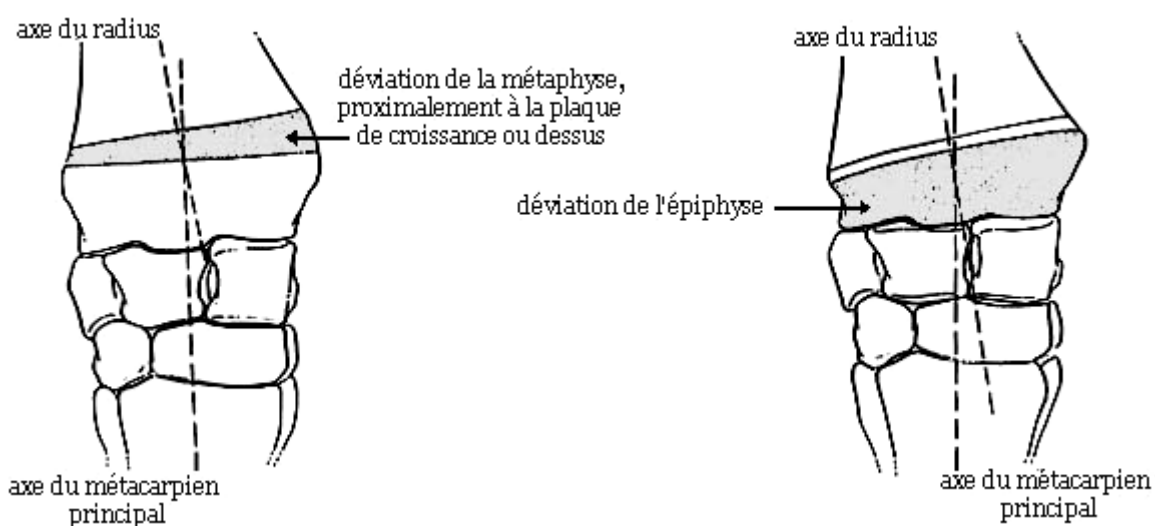


Figure 31 : déviations angulaires du carpe dues à une croissance dissymétrique

(d'après T.S. STASHAK - 85)

Lorsque l'affection est légère, elle s'améliore dans les premiers jours de vie. Sinon, sans correction, la déformation persiste voire s'aggrave progressivement.

1.2.1.2.4. Difformités du squelette

Elles sont exceptionnelles, mais graves, et affectent souvent plusieurs membres du poulain nouveau-né. On constate alors des **déviations diaphysaires ou épiphysaires**. Plusieurs hypothèses concernant leur origine, sont avancées (85-101):

- un mauvais développement des modèles cartilagineux des os.
- des aberrations dans la vascularisation.
- une fracture in utero.

La cause de ces troubles est mal élucidée. On invoque fréquemment un excès d'énergie dans l'alimentation de la jument en fin de gestation, ou un malpositionnement intra-utérin, ou une composante génétique, ou encore des facteurs tératogènes ou toxiques.

Il y a donc, pour résumer, de nombreux facteurs pré-nataux pouvant être responsables de déviations angulaires congénitales, essentiellement à cause d'une instabilité articulaire ou d'un retard d'ossification (figure 32, ci-dessous).

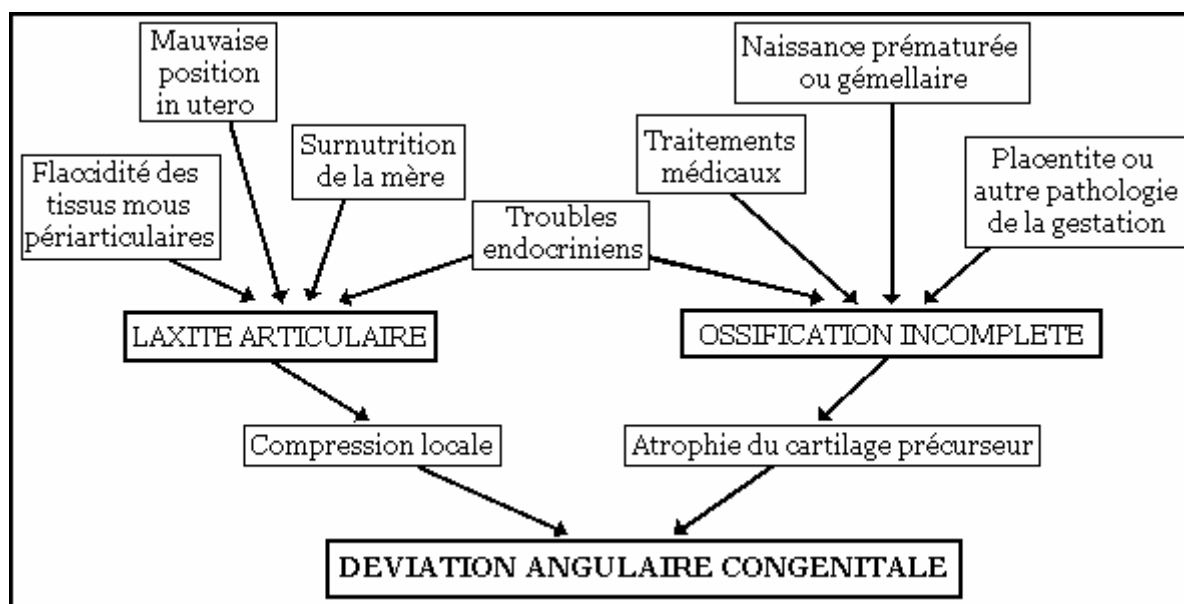


Figure 32 : facteurs intervenant dans le développement des déviations angulaires congénitales (d'après J.A. Auer – 12)

Toutefois, un poulain qui naît avec des membres d'aplombs doit quand même **être surveillé attentivement, notamment pendant sa croissance**, car il peut encore acquérir des défauts d'aplombs.

1.2.2. ETIOLOGIE DES DEVIATIONS ANGULAIRES ACQUISES

Un poulain atteint sa taille définitive environ à l'âge de deux ans. Au cours de la croissance, dont nous allons détailler la physiologie, le squelette est particulièrement malléable. Il est donc susceptible, dans certaines conditions, de développer des déformations.

Il est également possible, dans une moindre mesure, que des déviations des membres apparaissent chez le cheval adulte.

Rappelons cependant que certaines déviations sont considérées à tort comme acquises, alors qu'elles sont dans le prolongement de déviations congénitales et de leur aggravation.

1.2.2.1. PHYSIOLOGIE DE LA CROISSANCE OSSEUSE

Pendant les premiers mois de vie, on observe d'abord, pour tous les os des membres, une **phase de croissance rapide**. Cette période correspond à une activité intense des cartilages, ou plaques de croissance.

Nous verrons qu'elle détermine les délais d'intervention thérapeutique pour les déviations (tableau 1, ci-dessous) (24-41).

<u>Epiphyse distale</u>	<u>Période de croissance rapide</u>
Radius	0 - 8 mois
Tibia	0 - 6 mois
Métacarpe III / Métatarse III	0 - 3 mois
Phalange proximale	0 - 3 mois

Tableau 1 : périodes de croissance rapide des os (d'après Fretz - 41)

Il y a ensuite une **diminution exponentielle** de la vitesse de croissance. Au fur et à mesure, les cartilages de conjugaison s'amincissent, jusqu'à disparaître lors de la **soudure diaphyso-épiphysaire** qui signe l'arrêt de la croissance osseuse et le passage au stade adulte. La période de fermeture de la plaque de croissance dépend de la race, du sexe, de l'os, voire du membre (23-35-41-60-85) (tableau 2, ci-dessous).

<u>Epiphyse distale</u>	<u>Soudure diaphyso-épiphysaire</u>
Radius	24 mois
Tibia	8 mois
Métacarpe III / Métatarse III	9 mois
Phalange proximale	6 mois

Tableau 2 : périodes de fermeture des plaques de croissance (d'après BUTLER – 23)

La croissance, afin de se réaliser précisément et harmonieusement, est sous la dépendance de multiples facteurs :

- **alimentaires** : Une alimentation carencée ou déséquilibrée peut induire rapidement des troubles de la croissance.

L'alimentation de la poulinière est également essentielle car elle est en relation directe avec le développement du fœtus et la production du colostrum et du lait indispensables au poulain.

La nutrition du cheval en croissance est donc complexe et délicate. Elle doit toujours être régulée en fonction des besoins et du stade physiologique de l'animal. (15-42-46-47-49-54-55-57-59-75).

- **hormonaux** : les sécrétions étroitement régulées d'hormone de croissance, d'hormones thyroïdiennes, d'insuline, d'hormones sexuelles ainsi que de nombreux autres facteurs, stimulent ou inhibent tour à tour la croissance, et synchronisent ainsi le développement de tous les tissus et organes (44-47-56-81).

- **génétiques** : la race impose la taille, le gabarit et la vitesse de croissance, par le biais, vraisemblablement, d'équilibres hormonaux et d'utilisations de nutriments. Les déviations ont effectivement une plus grande incidence dans certaines races à croissance rapide, et dans la descendance de certains étalons (44-49-59).
- **biomécaniques** : chaque plaque de croissance est soumise à des forces de tension exercées par l'appareil musculo-tendineux, et à des forces de compression dues au poids de l'animal.
Tant que ces forces se situent sous un seuil physiologique, la croissance est stimulée (loi HEUTER-VOLKMANN), car les pressions intermittentes facilitent les échanges nutritionnels. Au delà, elle est ralentie, voire arrêtée (35-37-85).

1.2.2.2. APPARITION DE DEVIATIONS PENDANT LA CROISSANCE

Pour que le squelette grandisse régulièrement et harmonieusement, nous venons de le voir, la croissance doit être étroitement régulée. Les **troubles métaboliques** peuvent donc induire des déviations des membres.

En outre, au cours de la phase de croissance rapide, le squelette du poulain est particulièrement vulnérable en raison de son intense vascularisation et de la fragilité de l'os en cours de formation, **l'élément anatomique clé de la croissance étant le cartilage de croissance**.

Par conséquent, il y a d'autres causes d'apparition de déviations au cours de la croissance :

- une **charge excessive** de la plaque de croissance
- des **traumatismes** de la plaque de croissance

Dans les deux cas, on assiste à un développement asymétrique des cartilages de conjugaison, auto-aggravable tant que sa cause n'est pas éliminée.

Les déviations angulaires acquises, quelle que soit leur cause, ne sont pas réductibles manuellement (39-85).

1.2.2.2.1. Troubles métaboliques

La surnutrition, les déséquilibres, les carences (en protéines, vitamines, minéraux, et principalement en cuivre et en calcium) ou les excès (en énergie, mais surtout en phosphore et en calcium également) sont souvent impliqués dans les troubles de croissance.

De même, un désordre endocrinien peut altérer le développement du poulain, et participer à l'apparition d'une déviation de ses membres (7-46-49-85-102).

1.2.2.2.2. Charge excessive de la plaque de croissance

Dès les premières heures de sa vie, le poulain est capable de se lever et de se déplacer. Ses membres sont donc soumis très tôt à des pressions importantes.

Or, nous avons évoqué le fait que la croissance pouvait s'arrêter lors de compressions excessives. En effet, celles-ci contrarient la diffusion des nutriments entre les capillaires sanguins épiphysaires ou métaphysaires et les chondrocytes de la matrice cartilagineuse.

Si la pression ne cesse pas, on assiste à un collapsus vasculaire et à une dégénérescence des chondrocytes : **la plaque de croissance se ferme, partiellement ou en totalité**. La déviation devient irrémédiable (81). Ainsi, tous les facteurs qui induisent une charge dissymétrique ou trop importante sur la plaque de croissance peuvent provoquer une déviation :

- **surnutrition** : une prise de poids excessive crée des microtraumatismes continus de la plaque de croissance et une déviation acquise peut en découler (5-27).
- **déviation angulaire congénitale ou néonatale** : sans une résolution spontanée ou une correction appropriée, une déviation présente à la naissance ou peu après, peut persister, se modifier, ou s'aggraver et engendrer des traumatismes des cartilages de croissance. (l'hyperlaxité articulaire est fréquemment incriminée) (99).

Parce que le poulain cherche à rétablir son équilibre et à mieux répartir son poids, peuvent se former sur un même membre, des associations de déviations qui "s'équilibrent" : un valgus du genou et un varus du boulet par exemple (16).

Bien souvent aussi, au fur et à mesure de la croissance, les membres se redressent mais pivotent : des déviations rotatoires compensent les déviations linéaires (58).

- **boiterie du membre opposé** : par compensation, le poulain s'appuie exagérément sur son membre initialement sain, qui développe alors classiquement un varus (69-99).
- **conformation défectueuse** : la morphologie du poulain, génétiquement déterminée, peut être un facteur prédisposant aux déviations angulaires. Une encolure courte, par exemple, oblige le jeune animal à mettre les deux antérieurs en abduction pour brouter, ce qui l'expose au développement d'un varus des carpes (27-29-69).
De même, un parage des pieds inadéquat peut induire les mêmes problèmes de déséquilibre et de surcharge des membres qu'une mauvaise conformation.
- **exercice excessif, sols trop durs** : ils imposent aux membres des pressions importantes et des traumatismes à l'origine de la fermeture précoce de la plaque de croissance (7-12-27-102).

Dans tous les cas, les cartilages de croissance les plus épais sont particulièrement exposés à ces problèmes, car les chondrocytes les plus profonds sont les premiers privés, lorsque la diffusion des nutriments est empêchée. C'est le cas des plaques de croissance métaphysaires distales du radius et du métacarpien principal (81).

Si la croissance cesse en région latérale du cartilage de croissance, tandis qu'elle se poursuit en région médiale, une déviation de type valgus se crée. Réciproquement, si la face latérale se développe plus que la médiale, il y a apparition d'un varus (69).

1.2.2.2.3. Traumatismes de la plaque de croissance

Lorsqu'il y a lésion d'une partie ou de toute la plaque de croissance par un traumatisme direct, externe ou infectieux, il peut y avoir développement d'une déviation. Celle-ci sera d'autant moins marquée que le trouble se produira à une période proche de la fermeture de la plaque de croissance, et que la zone atteinte sera limitée, le cartilage sain pouvant alors pallier les effets du traumatisme (85).

Quelque soit le traumatisme subi, l'animal présente de la douleur et une boiterie. Si l'atteinte est récente, on note également de la chaleur et de l'œdème (85).

On distingue différents traumatismes pouvant endommager la plaque de croissance :

- **fractures** : la plus fréquente chez le poulain est la disjonction métaphyso-épiphysaire, ou type II de SALTER et HARRIS. Elle entraîne la destruction de la couche germinative du cartilage, ainsi qu'éventuellement la rupture de la vascularisation et, par conséquent, une nécrose par ischémie. Il y a parfois lésion de la surface articulaire (type III et IV). Le type V est un écrasement traumatique de la plaque de croissance (figure 33, ci-dessous) (5-11-33-53-69).
- **périostite** : l'inflammation provoque la formation d'un épais tissu fibreux. Le côté concave de la déviation est celui de l'impact (figure 33, ci-dessous) (11-33-69).

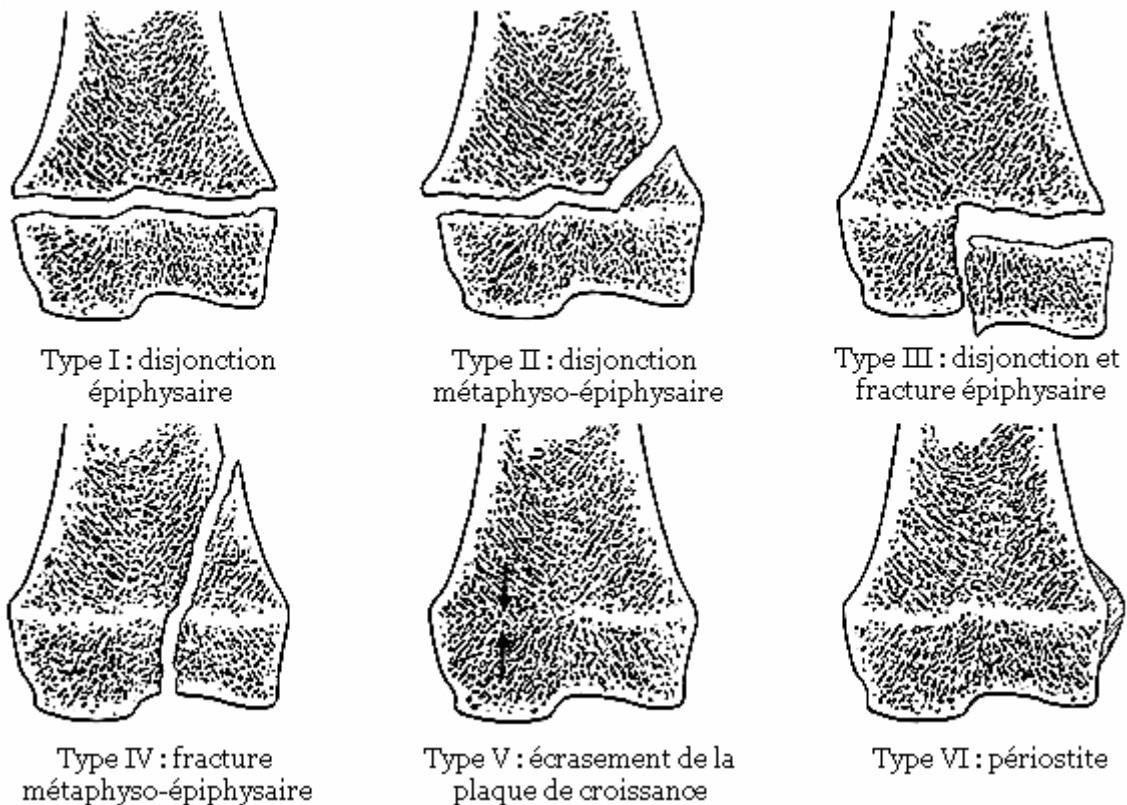


Figure 33 : classification de SALTER et HARRIS (1963) des affections de la plaque de croissance (d'après G.E. FACKELMAN – 33)

- **épiphysite septique** : c'est un processus infectieux, à dissémination hématogène, fréquemment rencontré chez le jeune suite, généralement, à une septicémie néo-natale. Elle peut détruire rapidement le cartilage de croissance (7).

1.2.2.3. APPARITION DE DEVIATIONS A L'AGE ADULTE

Quand la croissance cesse, les plaques de croissance se ferment, les membres ont acquis leur maturité, leur solidité et généralement leur orientation définitive. Malgré tout, dans certaines conditions, des déviations peuvent se constituer, car les os des membres peuvent encore se déformer pour s'adapter à des contraintes excessives.

L'os adulte est en effet un tissu rigide mais dynamique, siège de remaniements permanents, grâce à l'équilibre entre **ostéogenèse** et **ostéoclasie**.

Il obéit à **la loi de WOLFF : l'os s'adapte de façon structurelle aux contraintes mécaniques qui lui sont imposées**. Ainsi, il peut encore changer de morphologie, même une fois la croissance terminée, les régions sollicitées pouvant être progressivement très remaniées.

Les pressions qui s'exercent sur les membres d'un cheval adulte peuvent être déséquilibrées pour différentes raisons :

- **mauvais parage / ferrage** : avec un pied aux aplombs durablement faussés par une intervention humaine maladroite, il peut y avoir des répercussions sur la direction des membres. La répartition inégale du poids du corps sur sa surface d'appui peut, en effet, induire des déformations compensatrices progressives des os et des articulations, dans le but de rétablir un équilibre plus stable (1-26).
- **attitude antalgique chronique** : une douleur d'une quelconque origine se manifestant par un changement prolongé de l'appui des membres peut finalement se traduire par une adaptation osseuse et une modification persistante des aplombs (28).
- **modifications lésionnelles d'éléments anatomiques** : diverses séquelles de traumatismes ou d'infections peuvent modifier la répartition du poids du corps sur les membres. C'est le cas par exemple d'une fibrose capsulaire qui, en réduisant définitivement la mobilité d'une articulation, impose un déséquilibre qui sera lentement compensé par des remaniements osseux (28).

- **déviatiion angulaire primitive** : afin de rétablir l'équilibre le plus stable possible, de nouvelles déviations peuvent se développer pour compenser la première apparue. Bien souvent, ce sont des rotations des membres qui s'opèrent progressivement, vers l'extérieur dans le cas d'un valgus, vers l'intérieur pour un varus (58).

Nous retiendrons donc que de nombreux facteurs sont susceptibles de provoquer l'apparition d'une déviatiion angulaire au cours de la vie d'un cheval. **La croissance, en particulier, est une période sensible au cours de laquelle il est important de surveiller les aplombs des membres** (figure 34, ci-dessous).

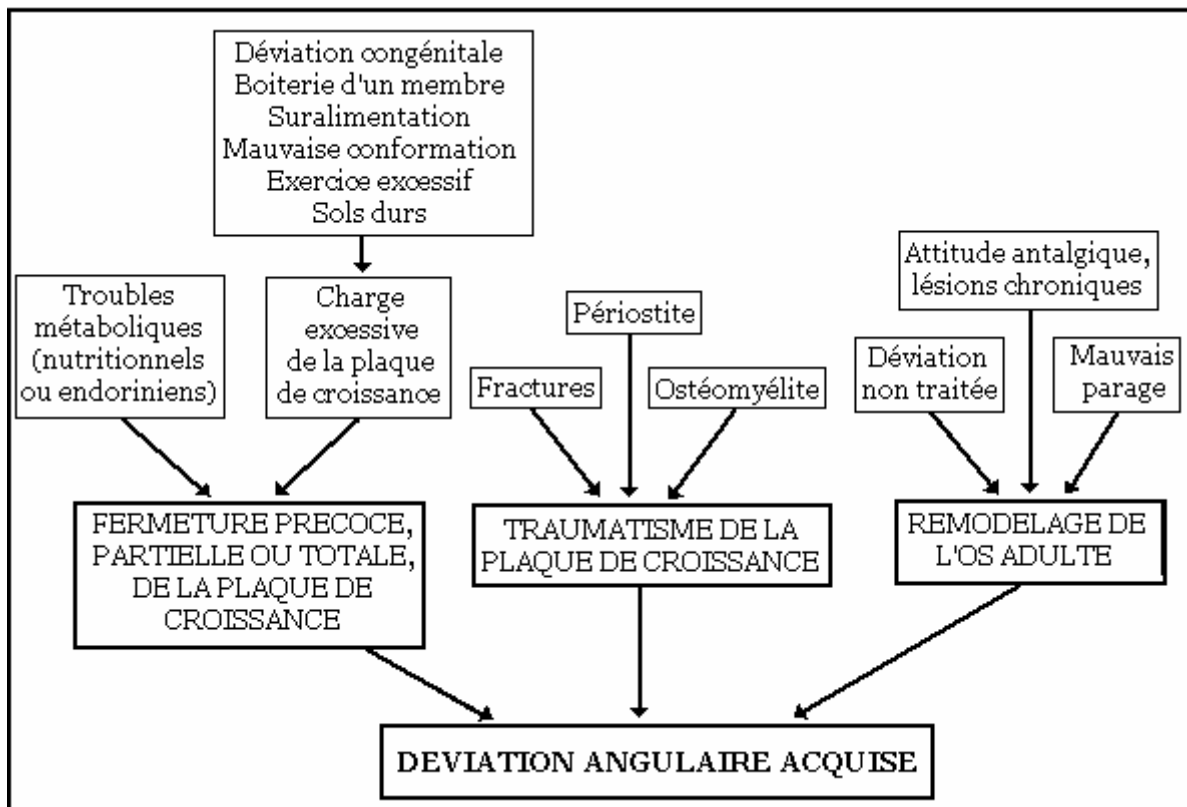


Figure 34 : facteurs intervenant dans le développement des déviations angulaires acquises (d'après J.A. Auer – 12)

Nous abordons maintenant les déviations rotatoires et, comme pour les déviations angulaires, leurs mécanismes d'apparition.

2. LES DEVIATIONS ROTATOIRES

2.1. GENERALITES

Les déviations rotatoires sont très fréquentes chez les chevaux, mais sont souvent considérées comme des problèmes mineurs de conformation. Pourtant, elles engendrent souvent des déséquilibres biomécaniques et prédisposent parfois à des troubles graves.

Il est donc également important de les diagnostiquer précocement et, dans la mesure du possible, de les corriger.

2.1.1. LES DIFFERENTES DEVIATIONS ROTATOIRES

Deux formes de déviations rotatoires sont décrites (1-19-28-50-66-76-85) :

- **Membre panard** : la pince du pied pointe **vers l'extérieur**, c'est une rotation latérale.
- **Membre cagneux** : la pince du pied pointe **vers l'intérieur**, c'est une rotation médiale.

2.1.2. LOCALISATION DES DEVIATIONS ROTATOIRES

L'origine de la déviation peut être **n'importe quelle articulation du membre**. Dans tous les cas, la dénomination « panard » ou « cagneux » n'indique pas la région concernée, on devra donc la préciser.

Il peut s'agir de (figure 35, ci-contre) :

- **l'épaule ou la hanche** : il s'agit alors d'une rotation de tout le membre.
- **le coude ou le grasset**
- **le genou ou le jarret** : ce sont les rotations les plus fréquentes, elles ont généralement pour point de départ l'extrémité distale du radius ou du tibia.
- **le boulet**
- **le pied**

En pratique, on observera, sur le cheval ou le poulain, que le plan sagittal du membre ou de certains rayons osseux n'est pas parallèle au plan médian du corps. Une des règles d'aplombs, dans l'examen de face ou de derrière, n'est donc pas respectée.

Rappelons toutefois qu'un aplomb légèrement panard du doigt ou du genou est considéré comme physiologique.

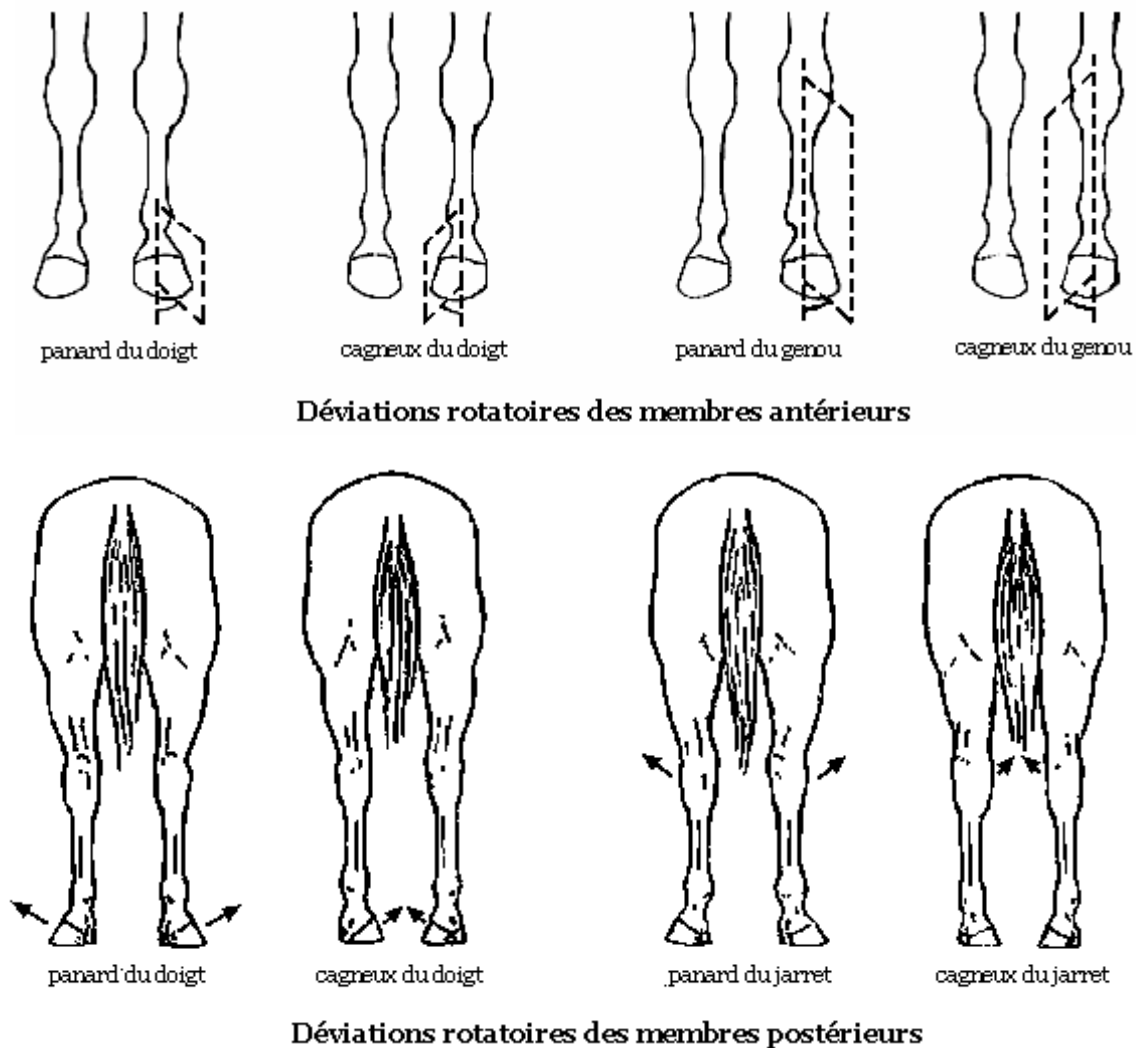


Figure 35 : déviations rotatoires des membres (d'après J.M. DENOIX – 28)

Ces déviations rotatoires peuvent être uni ou, plus fréquemment, bilatérales. Rarement isolées chez le poulain, elles sont très souvent associées à des déviations angulaires, notamment parce que ces dernières sont, nous allons le voir, une des causes d'apparition des rotations .

Chez l'adulte, il ne subsiste souvent que les déviations rotatoires qui ont compensé, au cours de la croissance, les déviations angulaires primitives (28-58).

2.2. ETIOLOGIE DES DEVIATIONS ROTATOIRES

Les déviations rotatoires peuvent, comme les déviations angulaires, être d'origine soit **congénitale**, soit **acquise**.

2.2.1. ETIOLOGIE DES DEVIATIONS ROTATOIRES CONGENITALES

Les rotations des membres présentes à la naissance sont fréquentes, mais leur origine exacte n'est **pas encore élucidée**.

Une composante héréditaire semble souvent être impliquée. Des troubles du développement fœtal pourraient, en outre, être responsables de la formation de certaines déviations sévères.

Les déviations congénitales peuvent se produire à n'importe quel niveau, voire à des niveaux multiples des membres (58).

Rappelons qu'à la naissance, le poulain présente une panardise physiologique du membre, en rapport avec l'étroitesse de son thorax, se réduisant normalement avec la croissance. Donc un poulain de six mois, dont les deux antérieurs sont parallèles, est fortement prédisposé à présenter des aplombs cagneux à l'âge adulte (28).

2.2.2. ETIOLOGIE DES DEVIATIONS ROTATOIRES ACQUISES

Il y a deux mécanismes pouvant provoquer l'apparition de déviations axiales, chez un jeune cheval ou un adulte :

- la position du membre sur le thorax ou le bassin.
- une déviation angulaire primitive, beaucoup plus fréquemment.

2.2.2.1. POSITION DU MEMBRE SUR LE THORAX OU LE BASSIN

L'insertion , au niveau du thorax ou du bassin, du membre sur le tronc, influence son orientation (1-16-28-50-66-85).

Ainsi, un cheval dont le développement de la cage thoracique se réalise insuffisamment au cours de la croissance, peut avoir les coudes trop rapprochés l'un de l'autre,

ce qui induit une rotation latérale globale des membres antérieurs, et par conséquent des aplombs panards (figure 36, ci-dessous).

Dans ce cas, si l'on tire latéralement la pointe du coude, on constate que le membre ne présente pas de déformation. Il faut alors se garder de toute intervention orthopédique ou chirurgicale, qui soumettrait le membres à des forces de torsion inappropriées pouvant être à l'origine de lésions graves.

Il en est de même pour un animal souffrant de cachexie ou d'une atrophie de la musculature proximale des membres, car la perte de muscle ou de graisse axillaire provoque un rapprochement excessif de la pointe du coude vers la cage thoracique.

Réciproquement, un cheval ayant un thorax large et cylindrique, ou des muscles pectoraux très développés, peut avoir des aplombs cagneux (figure 36, ci-dessous).

On peut, de la même façon, selon la morphologie du bassin, observer des rotations des membres postérieurs (1-16-28-50-66-85).

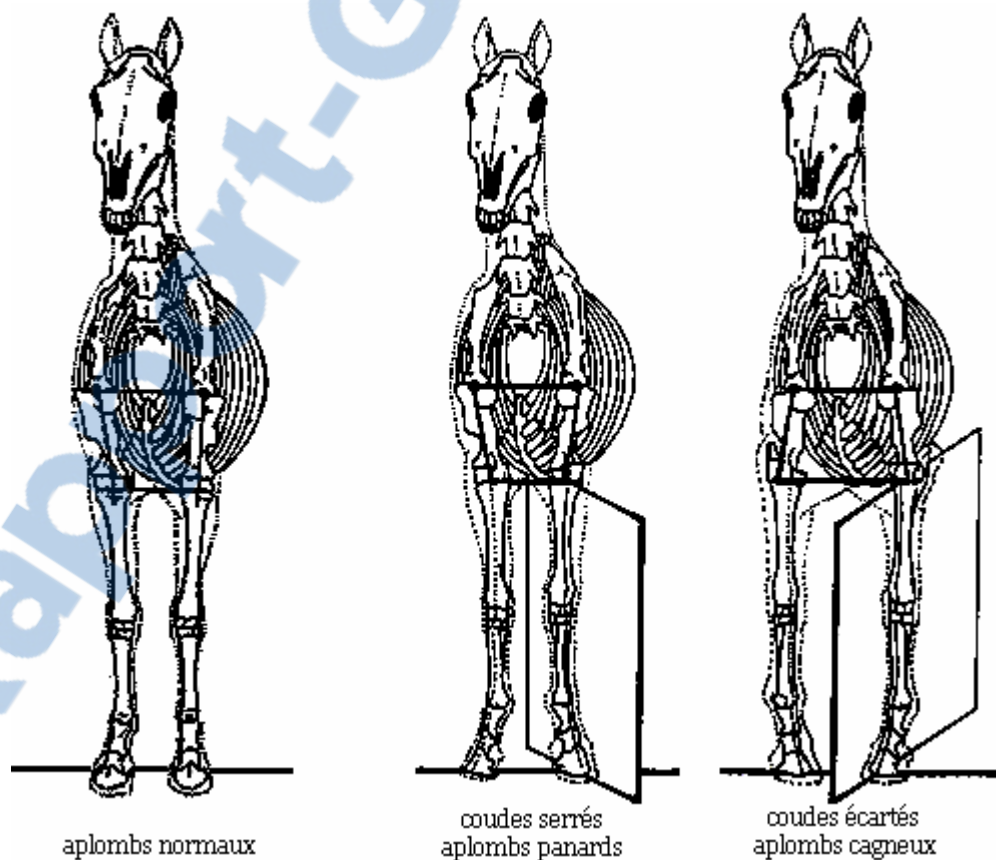


Figure 36 : influence de la conformation du thorax sur les aplombs

(d'après D. Bennet – 16)

2.2.2.2. DEVIATIONS ANGULAIRES

Les déviations angulaires, de type valgus ou varus, en modifiant l'alignement vertical des rayons osseux des membres, suscitent des contraintes biomécaniques anormales, et en particulier des **forces de torsion**.

Des rotations s'opèrent alors, notamment au cours de la **croissance**, au niveau des cartilages de conjugaison, pour rééquilibrer les charges imposées aux membres.

C'est ainsi que, fréquemment, les déviations angulaires d'un jeune poulain s'estompent, jusqu'à disparaître, à la faveur du développement de déviations rotatoires.

On trouve alors l'association quasiment systématique :

- **varus et aplomb cagneux,**
- **valgus et aplomb panard.**

C'est également ce mécanisme qui explique le fait que les rotations interviennent presque **toujours au niveau, ou au dessous, de la déviation angulaire primitive**. Les forces s'exercent en effet normalement au dessus (figure 37, ci-dessous).

Ces torsions ne concernent donc qu'une partie du membre, et ont des conséquences souvent plus graves que les rotations du membre tout entier. (1-28-58-65).

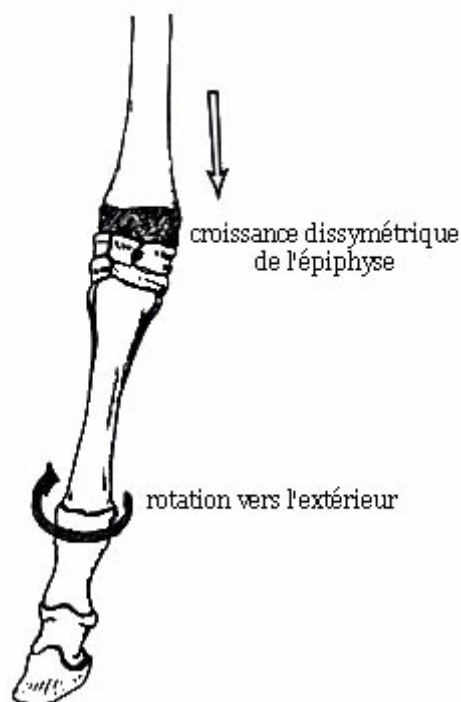


Figure 37 : association d'un valgus du carpe et d'un aplomb panard

(d'après O.R. ADAMS -1)

En bilan, nous retiendrons que les déviations angulaires et rotatoires des membres d'un cheval peuvent être d'origine **congénitale** ou **acquise**, mais, selon l'âge de l'animal, leurs mécanismes d'apparition sont différents.

Pour identifier ces derniers, afin de poser un diagnostic et d'envisager un traitement, un **examen clinique approfondi** et un **recueil minutieux des commémoratifs** sont indispensables.

Nous allons voir toutefois que les déviations engendrent de nombreuses conséquences, qu'il faut également prendre en considération, notamment pour établir un pronostic.

3. CONSEQUENCES DES DEVIATIONS ANGULAIRES ET ROTATOIRES

La gravité des déviations, et leur importance pour le pronostic vital et sportif de l'animal, sont variables selon les conséquences fonctionnelles d'une part, lésionnelles d'autre part, qu'elles entraînent.

3.1. CONSEQUENCES FONCTIONNELLES

Les déviations des membres, en modifiant la répartition du poids du corps sur les pieds, influencent l'aplomb de ces derniers, et agissent également sur la locomotion.

3.1.1. INFLUENCE SUR L'APLOMB DES PIEDS

Lorsqu'un cheval a des aplombs des membres irréguliers, l'appui est inégal sur les différentes parties du sabot : **la paroi la plus proche du centre de gravité du membre est la plus chargée.**

Par conséquent, **en l'absence de ferrure**, la corne **s'use exagérément** dans cette zone, tandis qu'elle **s'allonge et s'évase** dans les régions supportant moins de poids, ce qui déséquilibre le pied.

Le talon surchargé a tendance à s'enrouler et à repousser la fourchette qui se déforme et s'amincit progressivement. Elle assure alors moins bien sa fonction d'amortissement (1-26-28-85).

Remarquons que, si un cheval est panard ou cagneux parce que le membre est tourné dans son ensemble, alors l'usure du sabot est régulière et les parois ont une inclinaison normale.

Ce n'est que lorsque la rotation concerne seulement une partie du membre, que le poids du membre se répartit inégalement sur le pied et que l'on observe des phénomènes d'**usure excessive** et d'**avalure réduite** dans les zones surchargées.

Avec, par exemple, une déformation en valgus ou un aplomb panard, la partie médiale du pied reçoit la plus grande part du poids imparti au membre, l'usure de la corne est donc excessive en mamelle, quartier et talon internes. Il se produit le contraire avec un varus ou un aplomb cagneux (figure 38, ci-dessous) (1-26-28-50-85).

En outre, la surcharge se répercute localement sur le **boulet périoplique** : l'écrasement de son système vasculaire entrave l'avalure.

Ainsi, un cheval aux aplombs défectueux, **même muni de fers empêchant l'usure de la corne**, n'aura pas pour autant de bons aplombs des pieds.

Il y a donc aggravation du déséquilibre : la corne pousse moins bien, la paroi s'amincit et perd en résistance et en élasticité. Elle peut se déformer sous la pression et prendre un aspect **bombé** (figure 38, ci-dessous) .

Dans le cas des déviations rotatoires, le pied est, de plus, dévié de son axe longitudinal et subit, en touchant le sol, des forces latérales. La paroi pourra donc prendre un aspect particulièrement irrégulier (1-26-28-50-85).

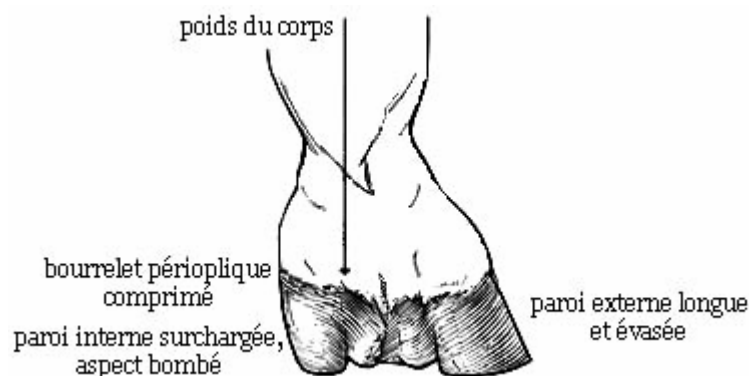


Figure 38 : vue palmaire du pied droit d'un cheval présentant un valgus du boulet (d'après T.S. STASHAK - 85)

3.1.2. INFLUENCE SUR LA BIOMECHANIQUE DU CHEVAL

Les déviations des membres, en modifiant l'équilibre du corps du cheval, peuvent nuire à la bonne santé de l'animal, à ses allures et à son potentiel de performances.

L'**équilibre** d'un cheval ayant des défauts d'aplombs est toujours moins stable qu'avec une conformation correcte. Nous avons vu, en effet, que la rectitude et la verticalité des axes directeurs des membres est garante d'un équilibre solide, sans excès de fatigue, et d'allures amples et régulières.

Dans un membre présentant des déviations, les muscles, les tendons et les ligaments se fatiguent donc exagérément en cherchant constamment, par instinct, à rétablir un meilleur équilibre. Dans le cas d'un poulain, les déviations peuvent être telles qu'elles occasionnent des chutes et des difficultés à se lever (1-50-66-79).

En outre, **diverses boiteries** sont susceptibles de se manifester. Ainsi, lorsque la déviation est due à un traumatisme, par exemple à une fracture de la plaque de croissance d'un poulain, une boiterie marquée apparaît soudainement. Elle s'accompagne généralement d'une chaleur et d'un œdème de la région concernée.

Dans le cas d'une déviation du tarse avec déformation de l'os tarsal III, la boiterie est caractéristique, en "bonds de lapin"(5-85).

Notons également que les lésions imputables aux déviations, que nous détaillerons plus loin, peuvent provoquer secondairement l'apparition de boiteries chroniques.

Chez les chevaux adultes présentant des défauts d'aplombs, on déplore surtout des **irrégularités d'allures**, qu'il est important d'observer lors de l'examen dynamique du cheval, au pas et au trot, de face et de derrière.

Les déviations rotatoires, en particulier, ont des répercussions marquées sur la locomotion, parfois plus facilement identifiables que les défauts d'aplombs eux-mêmes.

Ces déviations se traduisent tout d'abord par une orientation anormale du pied, lors du poser, la pince pointant médialement ou latéralement. On pourra regarder les empreintes laissées au sol pour apprécier cette direction.

Ainsi, le pied d'un cheval aux **aplombs panards** aborde le sol par le talon ou le quartier externe, tandis que sa pince est tournée en dehors au poser, puis il quitte le sol par la mamelle ou le quartier interne (figure 39, ci-dessous).

Les allures, ensuite, sont particulièrement modifiées car les membres ne se déplacent alors plus seulement dans le plan longitudinal. Avec des aplombs panards, le pied, quelle que soit l'allure, **se dirige vers le membre opposé, le frôle et repart en dehors** (figure 39, ci-dessous) (1-26-28-50-66-85).

Le cheval est alors prédisposé aux "**coups de manchette**". En effet, le pied, surtout s'il est ferré, risque donc de toucher et de blesser le boulet du membre opposé. On dit que le cheval "**s'atteint**", voire "**se coupe**".

On constatera alors des blessures ou des cicatrices de la peau en face interne et un peu en arrière des boulets (1-26-28-50-66-85).

Notons que ces atteintes se situent sur le trajet du nerf digital palmaire (plantaire) médial qui, à cet endroit, repose sur un plan osseux résistant. Donc, si le cheval se touche assez fortement, le choc sur le nerf peut être suffisant pour provoquer l'affaissement, et parfois même, la chute de l'animal (66).

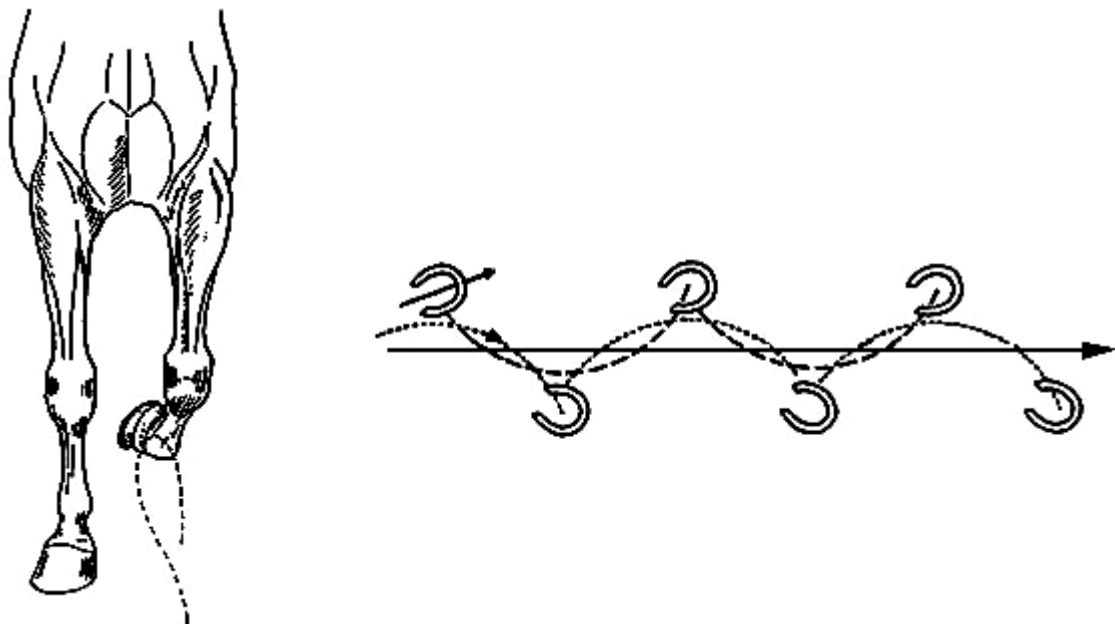


Figure 39 : trajectoire et empreintes des membres d'un cheval aux aplombs panards

(d'après O.R. ADAMS – 1 et J.M. DENOIX – 28)

Pour les membres postérieurs, l'aplomb panard n'est généralement pas un défaut grave, beaucoup de chevaux panards des postérieurs marchant parfaitement en ligne. La déviation a souvent pour origine le jarret et s'observe fréquemment en particulier chez des chevaux peu musclés.

Chez les trotteurs, cette anomalie peut même être recherchée, car elle facilite le passage des antérieurs à l'intérieurs des postérieurs. Toutefois, quand la déviation est très prononcée, souvent associée à des jarrets clos, les chevaux sont exposés à se couper (1-26-28-50-66-85).

Le pied d'un cheval aux **aplombs cagneux**, au contraire, aborde le sol par le talon ou le quartier interne puis quitte le sol par la mamelle ou le quartier externe.

Un cheval cagneux des antérieurs a ainsi tendance à "**billarder**" pendant les allures, autrement dit à jeter ses sabots en dehors pendant leur phase de suspension (figure 40, ci-dessous) (1-26-28-50-66-85).

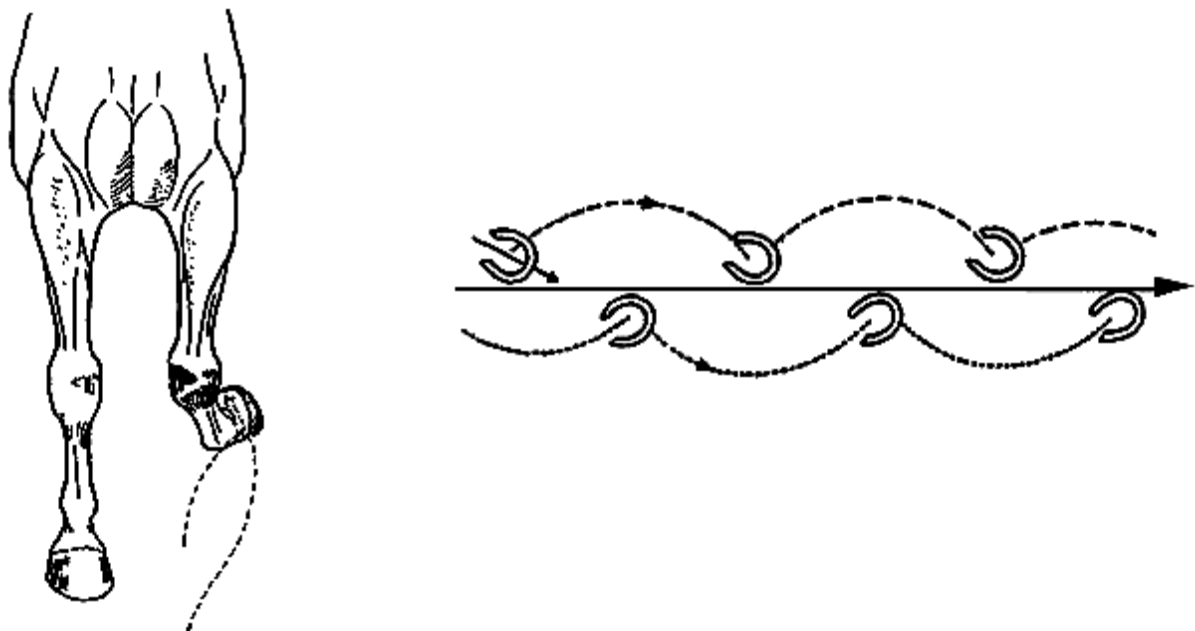


Figure 40 : trajectoire et empreintes des membres d'un cheval aux aplombs cagneux
(d'après O.R. ADAMS – 1 et J.M. DENOIX – 28)

Le mouvement de rotation du pied est variablement marqué selon la localisation de la déviation. Généralement, plus elle est haute, plus les mouvements latéraux sont amples (figure 41, ci-dessous).

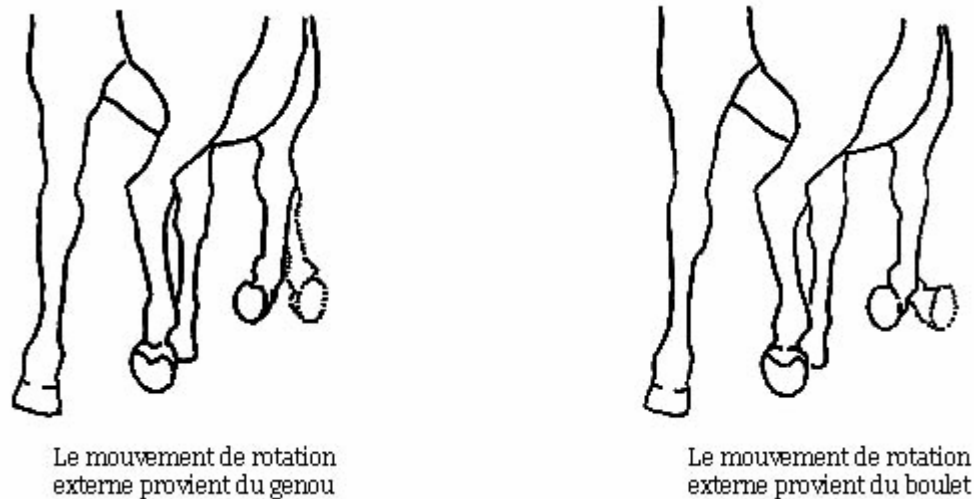


Figure 41 : allure d'un cheval aux aplombs cagneux

(d'après O.R. ADAMS – 1)

Un cheval à la fois ouvert des jarrets et cagneux du bas des membres **vacille des jarrets** : à la fin de l'appui, le membre pivote sur la pince du pied et la pointe du jarret se porte davantage en dehors (1-26-28-50-66-85).

Les déviations angulaires et rotatoires des membres sont donc responsables de conséquences marquées sur la conformation des pieds et la locomotion. Néanmoins, les lésions qu'elles peuvent causer sont également non négligeables.

3.2. CONSEQUENCES LESIONNELLES

Les défauts d'aplombs modifient la nature et l'intensité des contraintes mécaniques s'exerçant sur les éléments anatomiques. Ces derniers réagissent, plus ou moins précocement, par divers mécanismes pathologiques altérant leur structure normale.

Des lésions de l'appareil locomoteur se développent alors, avec une expression clinique plus ou moins marquée. Pour le vétérinaire, il est indispensable de savoir les rechercher et les diagnostiquer, souvent à l'aide de l'imagerie médicale (radiographie, échographie).

D'une manière générale, on doit bien comprendre que les déformations des membres, aussi bien angulaires que rotatoires, créent :

- des **compressions** dans la région surchargée du membre,
- des **tractions** des tissus du côté opposé.

Ainsi, quelle que soit l'articulation concernée, une déviation de type **valgus** ou un aplomb **panard** concentre les pressions sur la face articulaire latérale, et provoque des tensions sur les ligaments articulaires internes.

Réciproquement, un **varus** ou un aplomb **cagneux** accroît les compressions articulaires médiales et les tractions sur les ligaments externes.

Consécutivement à ce déséquilibre de forces chronique, selon les structures des membres mises en contrainte, se développent différentes entités pathologiques susceptibles d'entraîner des répercussions sur la mécanique régionale.

Les principales sont l'**ostéochondrose**, essentiellement chez le poulain, et l'**ostéoarthrose**, plutôt chez l'adulte, mais d'autres lésions peuvent également être observées.

3.2.1. L'OSTEOCHONDROSE

L'ostéochondrose correspond à un **trouble de l'ossification de l'os sous-chondral**, se développant au cours de la croissance du poulain et pouvant être à l'origine de diverses affections ostéo-articulaires.

Elle peut reconnaître la même étiologie que les déviations des membres due à un défaut d'ossification endochondrale, mais elle peut aussi être directement imputable aux surcharges créées par les déviations.

C'est pourquoi, face à une déviation des membres, afin d'établir un pronostic sportif, le vétérinaire doit toujours suspecter la présence de lésions d'ostéochondrose, d'autant plus que ces dernières revêtent une expression clinique variée : certaines entraînent une **inflammation articulaire** et de la **douleur**, responsables de boiteries dès le plus jeune âge. D'autres ne se manifestent qu'en pleine activité sportive chez l'adulte et sont responsables de mauvaises performances, d'autres enfin restent asymptomatiques toute la vie du cheval.

Seul un examen radiographique permet alors de diagnostiquer les signes d'ostéochondrose.

Les principales formes lésionnelles d'ostéochondrose chez le cheval sont :

- Les **kystes osseux sous-chondraux** : ce sont des zones ostéolytiques qui peuvent apparaître, dans le cas d'une déviation du membre, par dégénérescence de l'os sous-chondral, à cause des microtraumatismes engendrés par l'excès de pression sur les articulations (figure 44, page 87) .

Ces kystes peuvent entraîner des troubles mécaniques, associés à des phénomènes douloureux, notamment lorsqu'ils sont volumineux et proches de l'espace articulaire.

Ils se situent principalement au niveau du grasset, du boulet, du genou, du paturon, et de l'épaule (12-27-85).

- L'**ostéochondrite dissécante** : il s'agit de l'isolement d'un fragment ostéo-cartilagineux. En effet, lorsque l'ossification endochondrale s'est mal réalisée, il est possible qu'un fragment de cartilage articulaire, subissant un traumatisme ou une surcharge causée notamment par une déviation du membre, s'use prématurément, se nécrose et se détache de l'os en raison des mouvements de l'articulation.

Il est alors libéré dans le liquide synovial et, comme il n'est pas détruit, il perturbe le fonctionnement articulaire, génère une inflammation, de la douleur, et entraîne des lésions secondaires des surfaces articulaires, en particulier de l'arthrose à long terme. Le cartilage endommagé ne se régénère pas, c'est l'os sous-chondral qui comble la lésion, se densifie et durcit.

Les grassets, les jarrets et les boulets sont principalement touchés (figure 42, ci-dessous) (12-27-85).

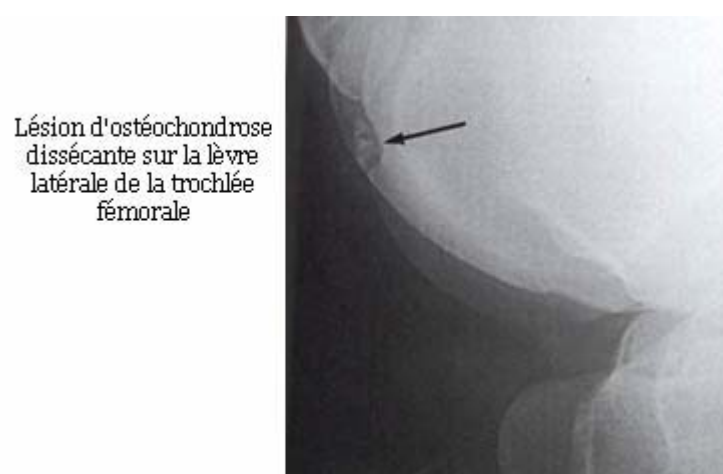


Figure 42 : radiographie latéro-médiale du grasset d'un cheval âgé de trois ans, présentant des lésions d'ostéochondrite dissécante (d'après T.S. STASHAK - 85)

- **L'épiphyse** : cette réaction inflammatoire se manifeste par un épaississement et un engorgement des épiphyses et des métaphyses, associés à des lésions du cartilage de croissance. C'est une affection fréquente chez le poulain, notamment sur l'épiphyse distale du radius, du métacarpe ou du métatarse.
Ses causes d'apparition sont multifactorielles, mais il semble que la surcharge locale occasionnée par les déviations des membres soit un élément déterminant (1-27-28-85).

3.2.2. L'OSTEO-ARTHROSE

L'ostéo-arthrose est une **affection articulaire dégénérative**, dont la physiopathologie est complexe et encore mal élucidée. Elle se traduit par le développement progressif de lésions osseuses, cartilagineuses, et des tissus périarticulaires.

L'arthrose atteint essentiellement les chevaux âgés ou ceux, bien plus précocement, atteints de pathologies locomotrices, en particulier de déviations des membres.

En effet, des compressions mécaniques excessives peuvent provoquer **l'altération de la trame collagénique du cartilage articulaire**. Ce phénomène initie une inflammation.

Les chondrocytes prolifèrent alors et réalisent des synthèses anormales, en particulier d'enzymes protéolytiques qui détruisent progressivement le cartilage : **les lésions d'arthrose s'auto-aggravent**, elles sont toujours graves et irréversibles, car le cartilage ne se régénère pas (11-27-85).

Il perd sa souplesse et ses propriétés amortissantes, ce qui accroît l'agression mécanique.

La **membrane synoviale** répond elle aussi, tout d'abord aux contraintes mécaniques, mais aussi secondairement aux lésions cartilagineuses, ainsi qu'osseuses ou ligamentaires, et développe une réaction inflammatoire.

Des enzymes et des médiateurs chimiques de l'inflammation sont libérés dans le liquide synovial, déséquilibrant encore sa composition.

Cliniquement, au niveau des articulations atteintes, on observe alors la formation de **tares molles**. On les appelle "**molettes**" jusqu'à mi-canon, "**vessigons**" au dessus (figure 43, page suivante).

Ces déformations correspondent à des distensions synoviales des récessus articulaires ou tendineux, causées par l'excès de production de liquide synovial, en réponse à l'inflammation. Elles représentent alors un **signe précoce d'arthrose**.

Lorsque le phénomène dure depuis longtemps, les tares molles sont aussi causées par l'épaississement et la prolifération des villosités de la membrane synoviale (1-11-27-28-50-66-85).

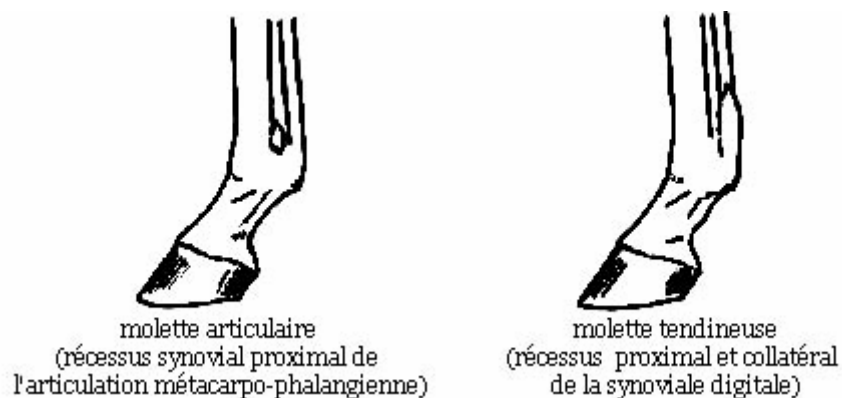


Figure 43 : molettes de la région du boulet (d'après J.M. DENOIX – 28)

Parallèlement, l'**os sous-chondral** qui se situe sous les surfaces articulaires en surcharge, réagit lui aussi aux compressions excessives.

Il subit ainsi des remaniements, s'épaissit, et se **sclérose**. Or, cet os joue un rôle essentiel dans le fonctionnement de l'articulation en stabilisant le cartilage articulaire. Son remodelage amplifie donc encore les lésions d'arthrose.

Sur une radiographie, on peut voir nettement cette **ostéo-condensation sous-chondrale**, témoin d'une surpression (figure 44, ci-contre). Ce phénomène peut aussi atteindre les corticales osseuses.

Au contraire, les régions osseuses qui sont soumises à peu de compressions peuvent s'amincir et, par une **ostéolyse sous-chondrale** compensatrice, devenir ostéopéniques (1-12-27-85).

Des **kystes osseux sous-chondraux** peuvent également apparaître, par dégénérescence de l'os sous-chondral, à cause des microtraumatismes engendrés par la surcharge sur les articulations (figure 44, ci-dessous).

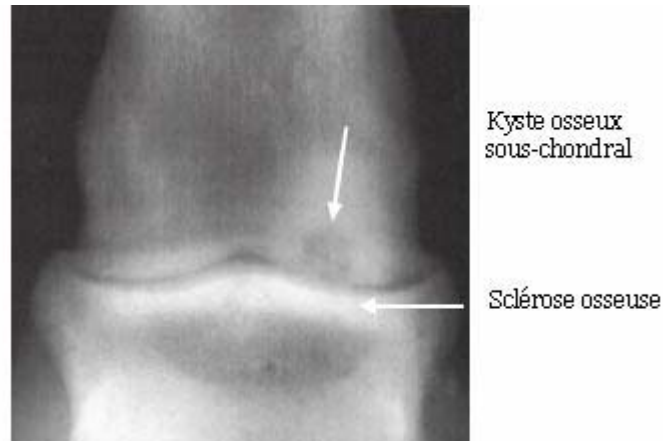


Figure 44 : radiographie dorso-plantaire du paturon d'un poulain âgé d'un an, présentant des lésions osseuses (d'après T.S. STASHAK - 85)

En outre, des **ostéophytes** ou proliférations osseuses peuvent résulter du remaniement des os en surcharge et accompagnent fréquemment l'arthrose.

Ils forment alors des **tares dures** ou exostoses, portant aussi le nom de "**formes**" en région phalangienne (1-27-28-31-50-66-85).

Le **varus du tarse**, par exemple, est l'une des pires déficiences des membres postérieurs : l'excès de pression sur la partie interne de l'articulation tarsienne, prédispose à la formation de l'**éparvin**.

Cette tare osseuse grave, située à la base du jarret, médialement et dorsalement, peut provoquer, au lever du membre, une flexion saccadée appelée "harper" (figure 45, page suivante).

Un cheval avec un **valgus du tarse** développera plutôt des **jardons**, tares osseuses de la face latérale du jarret (1-27-28-50-66).

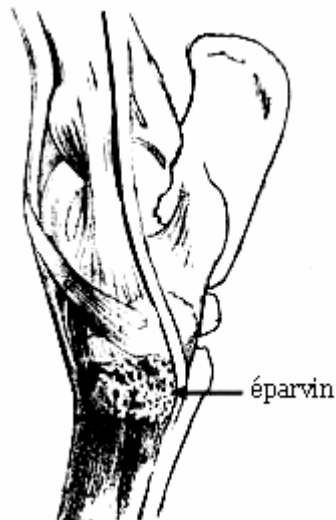


Figure 45 : lésion d'éparvin (d'après J. JACOULET, C. CHOMEL – 50)

On peut observer aussi, avec l'arthrose, la formation d'**entésophytes**. Il s'agit de la déformation et de la calcification des sites d'insertions ligamentaires.

En effet, les ligaments qui subissent des surcroûts de tension ont tendance à se minéraliser au niveau de leurs attaches ou dans leur épaisseur. Ce phénomène est également à l'origine de l'apparition de **tares dures**, plus ou moins volumineuses, sur les membres.

Ainsi, dans le cas des déviations du carpe, les ligaments collatéraux respectivement médiaux et latéraux, selon qu'il s'agit d'un valgus ou d'un varus, sont particulièrement tirillés. Lors de valgus du boulet, la tension est excessive dans la branche médiale du ligament suspenseur du boulet; lors de varus, dans sa branche latérale (1-11-27-28-50-66-85).

3.2.3. AUTRES LESIONS

Lorsqu'une articulation est soumise à une répartition non équilibrée du poids du corps, tous ses tissus peuvent être lésés. Diverses pathologies se développent alors et peuvent affecter la locomotion du cheval.

On peut ainsi observer par exemple des **inflammations aiguës ou chroniques** des tissus mous péri-articulaires : dès que les tensions qui leur sont imposées ne sont plus adaptées à leurs structures histologique et anatomique, ces tissus peuvent être le siège de diverses réactions d'**épaississements, déformations, engorgements...**

Réciproquement, une tension trop faible est également néfaste : quand les capsules articulaires, les tendons et les ligaments sont relâchés, ils se **fibrosent**, se raccourcissent, et conduisent à des défauts de mobilisation articulaire (1-11-27-28-50-66-85).

Plus rarement, des **hypoplasies**, des **fusions**, des **fractures**, ou encore des **subluxations**, peuvent être des conséquences de déviations angulaires.

C'est le cas par exemple lorsqu'il y a eu des troubles du développement squelettique, en particulier de l'ossification des os du carpe ou du tarse. Les pressions qui s'exercent dès la naissance peuvent alors provoquer l'atrophie, voire la **fusion** de plusieurs os.

Notons que l'on découvre parfois fortuitement ces lésions, par radiographie, sur des chevaux adultes ne souffrant pas de boiterie (1-27-28-85).

On peut déplorer aussi ce type de lésions lorsqu'une conformation fortement panarde amène le cheval à s'atteindre et à s'infliger des traumatismes avec ses sabots. Cela peut engendrer des lésions du métacarpien principal, et des **fractures** du métacarpien rudimentaire médial ou de l'os sésamoïde proximal médial (1).

On peut observer également, avec un valgus du carpe, l'évolution de la syndesmose intermétacarpienne en synostose. En effet, le métacarpien rudimentaire médial (II), surchargé, tiraille sur son attache au métacarpien principal (III).

Il irrite le ligament suspenseur du boulet et provoque parfois une périostite ossifiante qui **soude** les deux métacarpiens ensemble.

Cela se traduit par un **suros** en région métacarpienne médiale. (figure 46, ci-dessous) (1-28-50-66).

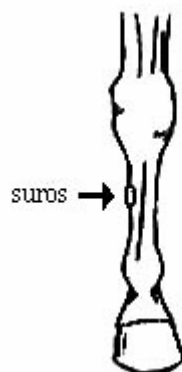


Figure 46 : suros en région métacarpienne (d'après J.M. DENOIX – 28)

Il y a donc une grande variété de lésions, non spécifiques, susceptibles de se développer consécutivement aux déviations angulaires ou rotatoires des membres, et d'interagir entre elles.

Bien souvent ces lésions sont irréversibles, il est donc absolument primordial de les **prévenir**, notamment en surveillant attentivement les aplombs des poulains pour intervenir dès que nécessaire.

Si une déviation est observée, il faut, lorsque cela est envisageable, la **corriger le plus tôt possible** afin d'éviter que cette déviation ne devienne définitive ou qu'elle ne soit responsable de l'apparition d'autres déviations d'abord, notamment rotatoires, puis de lésions prématurées (tableau 3, ci-contre).

La prévention et la correction des défauts d'aplombs du poulain sont indispensables pour préserver le potentiel sportif et ne pas compromettre la carrière du cheval adulte.

Il faut donc bien retenir que, dans tous les cas de défauts d'aplombs, **le diagnostic et le pronostic doivent impérativement tenir compte de toutes les conséquences néfastes, car elles sont bien souvent plus graves que les défauts d'aplombs eux-mêmes.**

Comme nous avons étudié les déviations angulaires et rotatoires, qui sont des anomalies d'orientation ou de conformation des pièces squelettiques, nous allons maintenant voir que les tendons et ligaments peuvent aussi être responsables de déviations.

DEVIATION PRESENTE CHEZ LE POULAIN	DEVIATION PRESENTE CHEZ L'ADULTE	STRUCTURES ANATOMIQUES EXCESSIVEMENT SOLLICITEES	PRINCIPALES LESIONS POUVANT ETRE SUSPECTEES SUR CES STRUCTURES
Valgus du carpe	Souvent, panard du genou ou du boulet . Plus rarement, valgus du carpe ("genoux de bœuf")	- Extrémité distale du radius, os ulnaire, os carpal IV, métacarpe. - Ligaments collatéraux médiaux du carpe. - Os métacarpiens rudimentaires.	- Ostéochondrose du genou ou du boulet . - Atteintes du métacarpe : fractures du métacarpien rudimentaire médial (II), formation de suros. - Hypoplasie, fusion des os latéraux du carpe. - Arthrose du boulet .
Varus du tarse	Souvent, cagneux du jarret ou du boulet . Plus rarement, varus du tarse ("jarrets cambrés")	- Os tarsaux I et II. - Ligament collatéraux latéraux du tarse.	- Arthrose du jarret : développement d'un éparvin ou arthrose du boulet . - Hypoplasie, fusion des os médiaux du tarse.
Valgus du boulet	Souvent, panard du boulet ou du pied . Plus rarement, valgus du boulet ("serré des boulets")	- Ligaments collatéraux médiaux du boulet. - Branche médiale du ligament suspenseur du boulet.	- Ostéochondrose du boulet : kystes osseux, épiphysite, ostéochondrite dissécante. - Arthrose du boulet : apparition de molettes, développement d'entésophytes sur les insertions ligamentaires.
Varus interphalangien	Cagneux du pied ou varus interphalangien ("pied déporté en dedans")	- Ligaments collatéraux latéraux des articulations interphalangiennes. - Fibrocartilages complémentaires du pied.	- Arthrose de l'articulation interphalangienne distale

Tableau 3 : quelques exemples de déviations et de leurs conséquences lésionnelles

QUATRIEME PARTIE

DEVIATIONS SAGITTALES

On parle de déviation sagittale lorsqu'il y a un **degré anormal d'angulation au niveau d'une articulation**, dans le plan sagittal, c'est-à-dire crânio-caudal, du membre.

Il peut s'agir aussi bien d'un excès de **flexion** que d'**extension**.

Les angulations articulaires anormales se traduisent, en pratique, par le non-respect des règles d'aplombs concernant l'examen de profil des membres, d'où l'intérêt de réaliser celui-ci attentivement (1-28-50-60-66-79-85).

1. GENERALITES

Les déviations sagittales sont fréquentes, surtout à la naissance. Elles peuvent atteindre diverses articulations, à des degrés extrêmement variables. Il n'est pas rare qu'elles soient associées aux autres types de déviations, angulaires et/ou rotatoires (73).

Une étude place les déviations sagittales au troisième rang des affections orthopédiques du poulain, en terme de fréquence, derrière les déviations angulaires et les épiphysites (77).

1.1. TYPES DE DEVIATIONS SAGITTALES

Les déviations sagittales correspondent à une **inadéquation entre la longueur fonctionnelle des structures musculo-tendineuses, et celle des structures ostéo-articulaires**.

Selon que les structures musculo-tendineuses sont trop courtes ou trop longues, on distingue deux types de déviations sagittales: les défauts d'extension et les hyperextensions (1-19-28-50-66-76-97).

- **Le défaut d'extension** est couramment désignée par les termes de **contracture tendineuse** ou **rétraction tendineuse** ou **hyperflexion articulaire**.

Les articulations qui en sont atteintes sont continuellement fléchies. Si on palpe la face caudale du membre placé en extension maximale, les tissus mous apparaissent sous tension.

Toutefois "contracture" ou "rétraction" sont des appellations impropres, bien que communément utilisées, car d'une part, les tendons n'ont pas la possibilité de se contracter, d'autre part, diverses formations anatomiques, telles que fascias et ligaments, interviennent aussi dans ces déviations sagittales.

- **L'hyperextension**, à l'opposé, correspond à une **flaccidité** ou **laxité** des tendons fléchisseurs, c'est-à-dire en fait à un manque de tonus musculaire. Les tissus mous de la face plantaire ou palmaire du membre atteint sont alors fonctionnellement trop longs.

1.2. LOCALISATION ANATOMIQUE DES DEVIATIONS SAGITTALES

Les déviations sagittales peuvent affecter une ou plusieurs articulations, d'un ou plusieurs membres, et être uni ou bilatérales.

En fonction de la localisation, du sens et de la gravité de la déformation, on différencie un certain nombre d'entités cliniques, que ce soit en flexion ou en extension, très différentes en ce qui concerne la fréquence de leur survenue, ainsi que le pronostic qui s'y rattache.

1.2.1. LES DEFAUTS D'EXTENSION

On recense cinq articulations, que nous étudierons successivement, susceptibles d'être concernées par un défaut d'extension, leur degré de flexion pouvant être très variable.

Il est important, pour établir un diagnostic précis, d'évaluer la sévérité de l'hyperflexion, et d'identifier les structures impliquées, par la palpation et la manipulation de l'articulation.

Chez le poulain nouveau-né, le défaut d'extension peut être très léger et se corriger spontanément en quelques jours. Au contraire, il peut être très marqué et rendre le poulain incapable de se déplacer, voire même de se lever. A l'extrême, la plus sévère manifestation d'hyperflexion est le syndrome d'arthrogrypose.

Si l'on peut réduire manuellement la contracture, le pronostic est plutôt bon. Par contre, les contractures qui ne s'améliorent pas spontanément ou que l'on ne peut pas redresser, même sous anesthésie, ont un pronostic nettement plus sombre (12-85-91-95).

1.2.1.1. DEF AUT D'EXTENSION DE L'ARTICULATION INTERPHALANGIENNE DISTALE

Il s'agit aussi de la **contracture du tendon fléchisseur profond du doigt** ou **contracture de la couronne**.

L'affection est habituellement bilatérale, les antérieurs étant plus souvent atteints que les postérieurs (3-91-94).

La gravité de cette contracture dépend de l'orientation du sabot :

- **Degré 1** : la paroi dorsale du sabot ne dépasse pas un angle de 90° avec le sol. L'axe phalangien est brisé, la couronne et le bourrelet périoplrique apparaissent proéminents. Les talons ne reposent plus, ou à peine, sur le sol.

Initialement, il n'y a généralement pas de boiterie mais l'animal marche sur ses pinces (figures 47 et 48, page suivante) (1-3-12-26-28-33-68-73-85-94).

Chez le poulain, la correction spontanée n'est alors pas rare mais, si on la laisse évoluer, l'affection peut aussi s'aggraver et passer au degré 2.

- **Degré 2** : Le dos du sabot dépasse la verticale menée depuis la pince. La sole et la fourchette ne touchent plus le sol, l'animal marche sur la paroi dorsale du sabot, voire sur la face dorsale du boulet dans les cas extrêmes.

Si on laisse évoluer cette déformation, il se forme un " **pied bot** ". (figures 47 et 48, page suivante) (1-3-12-26-28-33-68-73-85-94).

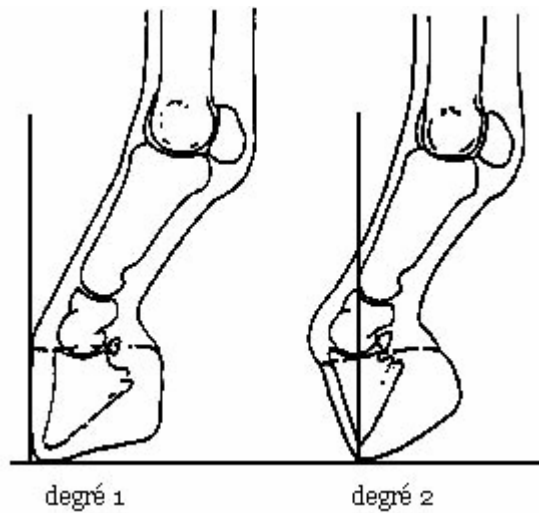


Figure 47 : gradation des défauts d'extension de l'articulation interphalangienne distale (d'après G.E. FACKELMAN – 33)

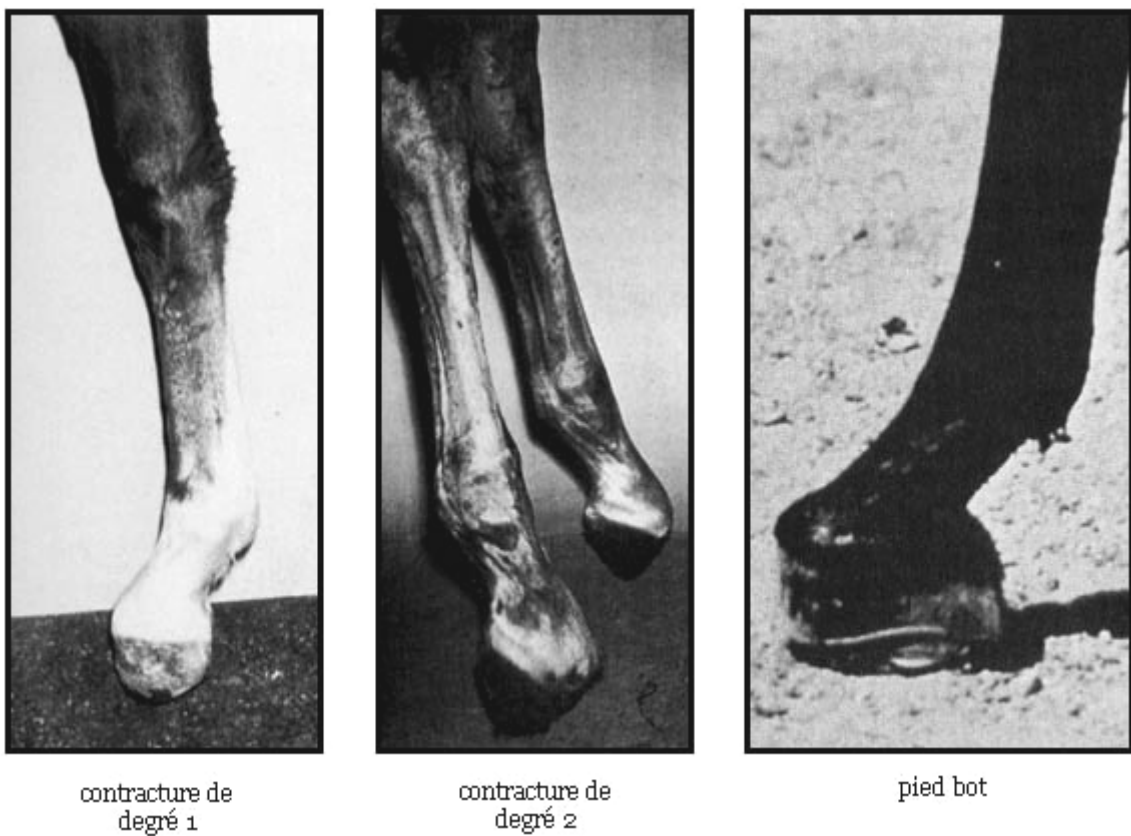


Figure 48 : photographies de membres antérieurs présentant une contracture de l'articulation interphalangienne distale (d'après T.S. STASHAK – 85)

1.2.1.2. DEF AUT D'EXTENSION DE L'ARTICULATION INTERPHALANGIENNE PROXIMALE

On observe alors une déformation qui fait saillie à mi-paturon, sur la face dorsale. Cette anomalie rare atteint surtout les antérieurs, de façon uni ou bilatérale.

Dans les cas sévères, il y a une subluxation dorsale de la première phalange par rapport à la deuxième, non réductible manuellement.

1.2.1.3. DEF AUT D'EXTENSION DE L'ARTICULATION DU BOULET (ARTICULATION METACARPO- OU METATARSO-PHALANGIENNE)

Elle est aussi nommée **contracture du tendon fléchisseur superficiel du doigt**, mais d'autres structures peuvent aussi être impliquées. Il ne faut pas négliger en particulier la rétraction du ligament suspenseur du boulet (1-3-12-28-33-68-73-85-91-95-96).

Parfois, on peut observer simplement un défaut de descente du boulet à l'appui, le paturon étant trop peu incliné, le cheval est alors dit "**droit-jointé**".

L'angle d'inclinaison de l'axe du paturon et du pied par rapport au sol est alors supérieur aux valeurs normales, c'est-à-dire supérieur à 50° pour les antérieurs, 55° pour les postérieurs (figure 49, ci-dessous) (1-12-26-28-50-60-66-85).

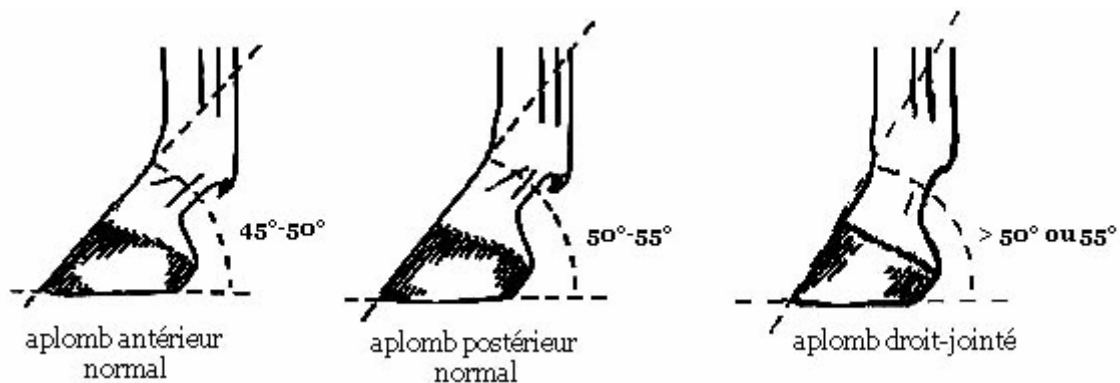


Figure 49 : aplomb droit-jointé (d'après J.M. DENOIX – 28)

Lorsque le défaut d'extension est plus marqué, on peut alors parler de "**bouleture**". Cette affection touche plus souvent les antérieurs que les postérieurs, mais elle peut concerner les quatre membres en même temps. Lorsque le trouble est bilatéral, l'un des membres est généralement plus sévèrement dévié que l'autre (91-95).

Différents degrés d'intensité du défaut d'extension sont décrits :

- **Degré 1, bouleture légère** : le paturon est basculé vers l'avant, le boulet est vertical. Rappelons que l'angulation normale entre paturon et canon est de 135° , ici elle est d'environ 180° . L'animal, qualifié de "bouleté", peut généralement marcher normalement (figure 50, ci-dessous).

Lorsque cette déformation est observée chez un poulain nouveau-né, elle se corrige, dans la majorité des cas, spontanément, en quatre à cinq jours (1-26-28-85-93).

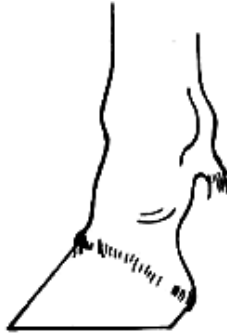

Figure 50 : bouleture légère (d'après O.R. AdAMS – 1)

- **Degré 2, bouleture modérée** : le boulet dépasse la verticale, l'angle entre le canon et le paturon est alors supérieur à 180° , et l'animal a tendance à chuter en avant. Parfois le pied ne se pose plus correctement à plat sur le sol (figure 51, ci-dessous) (1-26-28-85-93).

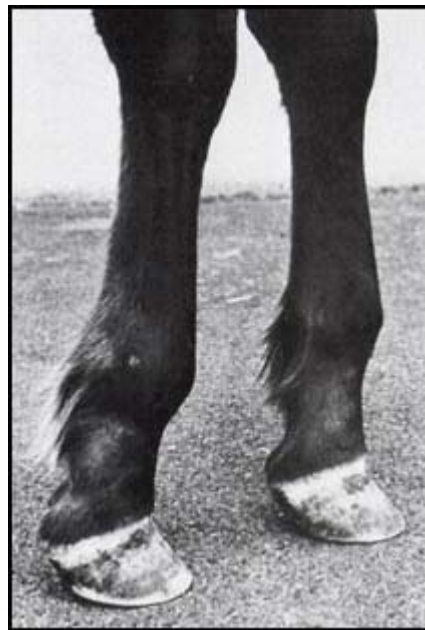

Figure 51 : photographie d'une bouleture modérée des antérieurs

(d'après T.S. STASHAK – 85)

- **Degré 3, bouleture sévère** : c'est une affection dont le pronostic est sombre, et que l'on trouve exclusivement chez le poulain, dans un syndrome congénital de contractures sévères des antérieurs, y compris du carpe, voire des quatre membres (des difformités de la mâchoire y sont parfois associées).

Le boulet est très en avant, son angulation est de 225° et plus. Le poulain prend appui, s'il arrive à se lever, non plus sur le sabot, mais sur la face dorsale du boulet (figure 52, ci-dessous) (1-28-68-91-93-95).

Il y a souvent participation à la contracture des capsules articulaires, du ligament suspenseur du boulet, ainsi que du tendon fléchisseur profond du doigt, ce qui peut alors causer une élévation des talons (figure 52, ci-dessous) (1-12-68-73-85-91-95).

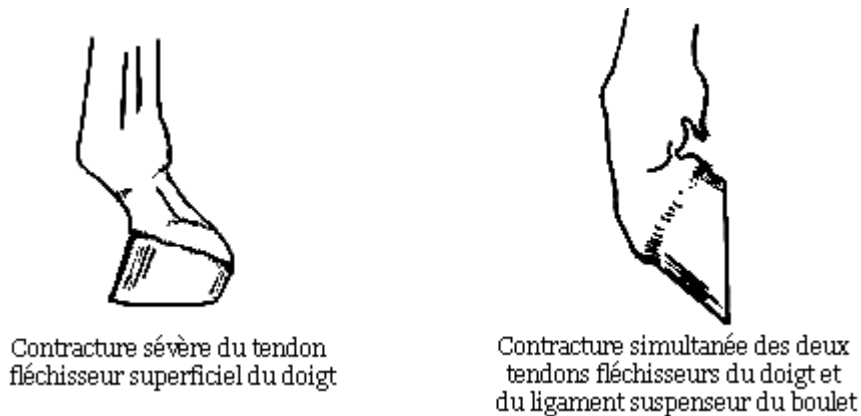


Figure 52 : bouleture sévère (d'après O.R. AdAMS – 1 et J.M. DENOIX – 28)

Notons que le boulet est l'articulation la plus fréquemment touchée par le défaut d'extension congénital. C'est par conséquent **une région qui nécessite d'être méticuleusement examinée chez le poulain** (3-12-33-68-73-35-91-95-96).

1.2.1.4. DEF AUT D'EXTENSION DE L'ARTICULATION DU CARPE

Le **muscle ulnaire latéral** et les **muscles fléchisseurs, ulnaire et radial, du carpe** sont généralement incriminés dans cette anomalie (68).

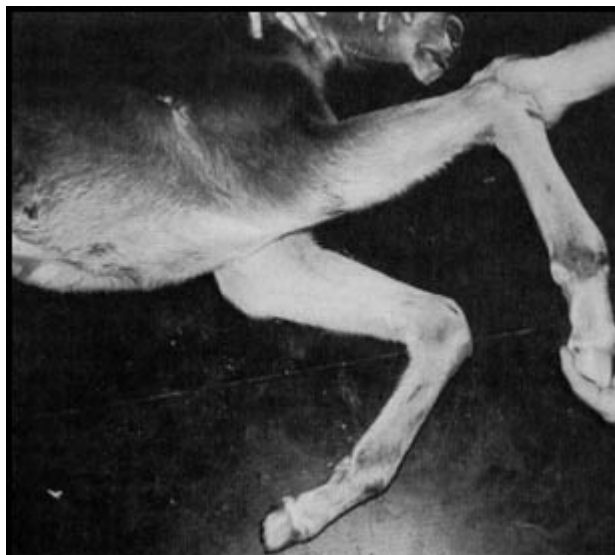On observe une avancée du carpe, formant un angle vers l'avant, on dit alors que le cheval a le genou "**arqué**". Lorsque le défaut est congénital, on parle plutôt de genou "**brassicourt**" (figure 53, page suivante) (1-12-26-28-50-60-66-85).



Figure 53 : genou arqué ou brassicourt (d'après J.M. DENOIX – 28)

Si elle est congénitale, cette attitude est souvent bilatérale, et s'accompagne parfois d'un redressement anormal du boulet par contracture du tendon fléchisseur superficiel du doigt.

Dans les cas légers, une extension manuelle peut remettre l'articulation en position normale, ce qui est d'un très bon pronostic. Dans les cas sévères, le poulain a des difficultés à se lever et à se déplacer (figure 54, ci-dessous) (12-96).



**Figure 54 : photographie d'une contracture sévère du carpe,
non extensible manuellement (d'après J.A. AUER – 12)**

1.2.1.5. DEF AUT D'EXTENSION DE L'ARTICULATION DU TARSE

C'est souvent une atteinte congénitale, mais il y a peu de poulains vivants décrits dans la littérature. Le cas d'un poulain atteint au niveau d'un seul jarret a été signalé, l'origine était une restriction du muscle troisième péronier (86).

Une contracture peut parfois se développer chez des poulains de moins de deux mois. Le membre postérieur est alors placé sous l'animal, et on a l'impression d'un gonflement en face plantaire du tarse distal (19).

1.2.1.6. L'ARTHROGRYPOSE OU SYNDROME DU POULAIN CONTRACTE

Forme très sévère de défaut d'extension, il s'agit d'une anomalie congénitale qui existe chez plusieurs espèces d'animaux domestiques (poulains, veaux, chevreaux, agneaux). On l'observe surtout sur des fœtus avortés entre le septième et le dixième mois de gestation. Les poulains qui en sont atteints ne survivent guère plus de quelques jours (19-83-85).

Toutes les articulations précédemment citées peuvent être bloquées en flexion (parfois les tarse s sont en hyperextension). D'autres anomalies squelettiques sont associées :

- flexion latérale et rotation du cou,
- scoliose qui entraîne un dysfonctionnement de l'innervation ayant pour conséquence une rigidité des masses musculaires,
- déformations du squelette crânien (fissure palatine, brachygnathie, hydrocéphalie...)
- parfois polydactylie (19-83-85).

1.2.2. LES DEVIATIONS EN HYPEREXTENSION

Les articulations touchées par une hyperextension sont souvent le **boulet** et les **articulations interphalangiennes**, soit sur les postérieurs uniquement, soit sur les antérieurs et les postérieurs.

Dans les cas les plus bénins, l'affection se traduit seulement par un excès de descente du boulet et d'obliquité du paturon. Le cheval est alors dit "**bas-jointé**", son appareil suspenseur du boulet est un peu plus long que chez un cheval aux aplombs normaux.

L'angle entre l'axe phalangien et le sol est alors inférieur aux valeurs normales, c'est-à-dire inférieur à 45° pour les antérieurs, 50° pour les postérieurs (figure 55, ci-dessous) (1-12-28-50-60-66-85).

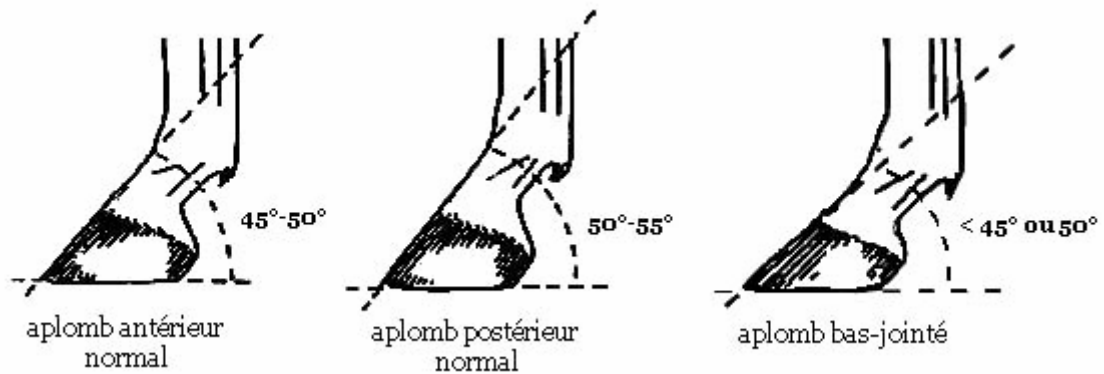


Figure 55 : aplomb bas-jointé (d'après J.M. DENOIX – 28)

Si l'hyperextension est plus marquée, le boulet s'abaisse, la pince ne repose pas sur le sol, et le sabot bascule sur les glomes. On parle dans ce cas de **pied "talus"** (figure 56, ci-dessous) (1-3-26-68-85).

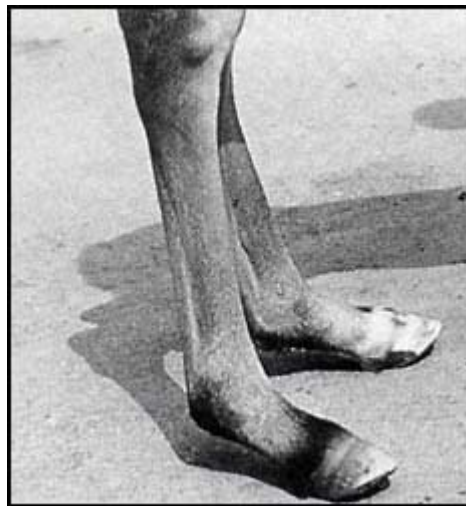

Figure 56 : photographie d'une hyperextension digitale (d'après J.A. AUER – 12)

A la naissance, la laxité de l'ensemble des structures tendineuses et ligamentaires stabilisant les articulations n'est pas rare, sans qu'aucun autre signe de faiblesse n'affecte l'animal.

Ainsi, l'hyperextension digitale est une affection courante du poulain nouveau-né, qui se corrige souvent spontanément, normalement en moins de deux semaines (parfois jusqu'à six semaines si le poulain est atteint d'une maladie intercurrente), de telle sorte qu'elle peut presque être considérée, dans les cas bénins, comme une **variation physiologique** et non comme une anomalie (3-5-33-85).

Par contre, si l'atteinte est plus sévère, le poulain prend appui sur les talons, la surface plantaire ou palmaire des phalanges, des os sésamoïdes proximaux, voire du boulet, ce qui peut entraîner des érosions ou des escarres plus ou moins profonds. La douleur est alors telle que les poulains répugnent à se lever et deviennent incapables de marcher.

Dans les cas où de telles plaies se forment, ou lorsqu'il n'y a pas de résolution spontanée des déviations, le pronostic s'assombrit (33-68).

Le **carpe**, lui aussi, est parfois en hyperextension, on parle alors de **genou "creux"**, "**renvoyé**" ou "**de mouton**". C'est une déformation qui touche beaucoup de chevaux de trait (figure 57, ci-dessous) (1-12-28-50-60-66-85).



Figure 57 : genou creux (d'après J.M. DENOIX – 28)

Il y a donc de nombreuses manifestations cliniques des déviations sagittales, chez le poulain comme chez l'adulte.

Le pronostic est extrêmement variable selon les structures musculo-tendineuses impliquées, et la sévérité de la déformation. Mais il dépend également, nous allons le voir, de l'origine du problème et de sa durée d'évolution.

2. ETIOLOGIE DES DEVIATIONS SAGITTALES

Les déviations sagittales peuvent être, comme les déviations angulaires et rotatoires, d'origine **congénitale** ou **acquise**. Mais, contrairement à ces autres déviations, qui impliquent plutôt les os et cartilages dans leur genèse, les déviations sagittales concernent essentiellement les tissus mous des membres : tendons, ligaments, fascias, muscles, capsules articulaires...

Cependant, nous verrons qu'il existe certaines causes communes au développement de ces différentes anomalies de conformation, notamment lorsqu'elles sont d'origine congénitale, ce qui explique qu'elles soient si souvent associées.

2.1. ETIOLOGIE DES DEVIATIONS SAGITTALES CONGENITALES

Présentes à la naissance, elles ne sont généralement que **transitoires**. En effet, leur correction se fait souvent spontanément dans les jours ou semaines qui suivent.

Les déviations sagittales congénitales concernent régulièrement plusieurs articulations. Parmi les déviations en hyperflexion, la contracture la plus souvent décrite chez le poulain est celle de l'articulation métacarpo ou métatarso-phalangienne, puis vient celle du carpe (3-12-33-68-73-91-95-96).

2.1.1. ETIOLOGIE DES DEFAUTS D'EXTENSION CONGENITAUX

Les causes exactes des problèmes de développement des tendons sont encore mal élucidées, et il est vraisemblable que leur origine soit fréquemment multifactorielle :

- **Facteurs génétiques** : on rapporte le cas de neuf poulains atteints d'un défaut d'extension sévère du boulet, dû à une mutation d'un gène dominant chez l'étalon ayant sailli les neuf poulinières (48-85).

L'arthrogrypose a une origine génétique démontrée uniquement chez les Fjords, on parle d'ailleurs dans cette race "d'arthrogrypose létale héréditaire" (19-83-85).

- **Maladies intercurrentes** : le virus de la grippe semble avoir des propriétés tératogènes. Ainsi, trois cas de contractures congénitales ont été décrits chez des

poulains dont les mères ont été victimes d'une épidémie de grippe lors de leur gestation (34).

- **Malposition intra-utérine** : les mouvements actifs des membres du fœtus semblent indispensables pour que le développement se fasse normalement.

S'ils sont empêchés ou contrariés par un encombrement trop important, des contractures peuvent se développer. Cette situation a été décrite chez des poulains de grand gabarit, dont les mères ont été suralimentées, dans le dernier tiers de gestation (1-3-12-68-85-91-96).

Cette hypothèse est donc plausible mais l'observation de contractures sur des avortons de neuf mois suscite d'autres étiologies (96).

- **Facteurs alimentaires** : *Astragalus mollissimus* est une herbe qui, ingérée par la jument au cours des quatre premiers mois de gestation, semble provoquer des avortements ou des déviations angulaires et sagittales (70).

De même, le *Sorgho*, absorbé par la poulinière, donne lieu à des contractures du poulain (12-82).

- **L'hypothyroïdisme** : des poulains nés de mères ayant ingéré de trop grandes quantités d'iode durant la gestation, présentent des défauts d'extension des membres antérieurs ou des déviations angulaires. La thyroïde joue en effet un rôle important dans la croissance et la maturation osseuse (3-12-73).

- **Un trouble primaire ostéo-articulaire** : il apparaît en effet que les multiples anomalies, responsables d'une instabilité articulaire, voire de déviations angulaires ou rotatoires, telles que les troubles de l'ossification ou la laxité des tissus périarticulaires, accompagnent fréquemment les défauts d'extension.

Elles entraînent des signaux neurologiques déplacés et des réponses musculaires qui aboutissent à la contraction des tissus mous, renforçant l'angulation, souvent déjà anormale, du membre.

L'unité musculo-tendineuse devient alors trop courte pour permettre un alignement normal des rayons osseux (68).

2.1.2. ÉTIOLOGIE DES DÉVIATIONS EN HYPEREXTENSION CONGÉNITALES

La laxité congénitale des tendons fléchisseurs n'a pas d'origine connue actuellement, ce qui signifie également aucune prophylaxie possible.

Elle est souvent observée chez des poulains prématurés, des jumeaux ou des nouveau-nés ayant un retard de croissance intra-utérine. Elle se retrouve aussi lors de maladies systémiques. Certains auteurs avancent comme origine une déficience vitaminique (3-19).

2.2. ÉTIOLOGIE DES DÉVIATIONS SAGITTALES ACQUISES

2.2.1. ÉTIOLOGIE DES DÉFAUTS D'EXTENSION ACQUIS

Les contractures apparaissent essentiellement chez le poulain en croissance. Dans la majorité des cas, les articulations touchées sont alors l'interphalangienne distale et le boulet. Toutefois, dans certains cas, des chevaux adultes peuvent aussi être touchés.

2.2.1.1. APPARITION DE CONTRACTURES CHEZ LE POULAIN EN CROISSANCE

Les désordres nutritionnels ou métaboliques affectant la physiologie de la croissance, évoqués précédemment dans l'étiopathogénie des déviations angulaires ou rotatoires, peuvent également provoquer des déviations sagittales qui sont alors souvent bilatérales.

Néanmoins, il y a des hypothèses, aucune n'étant prouvée, de mécanismes spécifiques, susceptibles de provoquer ou de favoriser l'apparition de contractures au cours de la croissance : il s'agit de la douleur, du manque d'exercice et de la croissance rapide.

- **La douleur** : elle induirait des phénomènes neuromusculaires provoquant, par un **réflexe de retrait**, une contraction permanente des muscles, ainsi qu'un changement de posture. La puissance des muscles et tendons fléchisseurs étant supérieure à celle des extenseurs, cela se traduit par une hyperflexion.

La contracture correspondrait donc d'abord à un effort pour immobiliser et soulager un territoire douloureux (il semble d'ailleurs qu'une anesthésie locale, effectuée suffisamment tôt, puisse faire disparaître la déviation), puis les capsules, ligaments, tendons et fascia finissent par se fibroser dans la nouvelle position, et la déformation devient permanente (12-33-42-55-68-73-91).

Divers phénomènes douloureux atteignant les membres pourraient ainsi être à l'origine de contractures : blessures cutanées, infections podales, remaniements osseux, ostéochondrose, déviations angulaires ou rotatoires...(12-42-68-69-73)

- **Le manque d'exercice** : en effet, l'exercice favorise l'allongement des structures tendineuses et ligamentaires.
Au Danemark, les poulains nés en hiver, et donc gardés à l'abri, présentent plus de contractures que les autres (73).
- **Une période de croissance rapide** : il semble, d'après plusieurs auteurs, qu'il y ait un lien entre l'apparition de contractures et les facteurs favorisant une croissance rapide, tels qu'une prédisposition génétique ou un excès énergétique de la ration (poulinière bonne laitière, suralimentation succédant à un jeûne, préparation en vue des ventes de yearlings...). **La croissance osseuse pourrait alors excéder les possibilités d'étirement des structures tendineuses et ligamentaires** (12-33-45-68-73-78-91-94).

Cette dernière hypothèse n'est pas validée car un certain nombre de contractures se développent après la période de croissance rapide des os. Toutefois, c'est un mécanisme simple et conforté par un certain nombre d'observations :

- Selon l'élevage et l'alimentation distribuée, les proportions d'apparition de contractures varient (91).
- Une réduction de la ration constitue une possibilité de traitement (33).
- Des contractures ont été provoquées expérimentalement en donnant à des poulains une ration pauvre pendant un an puis une ration riche en grande quantité (45).

L'apparition des contractures peut prendre de trois semaines à plusieurs mois, selon la vitesse de croissance, le degré d'exercice, la douleur et la sensibilité du poulain à celles-ci (3-12-78-91).

On observe qu'il y a deux articulations particulièrement concernées par les contractures acquises chez le poulain en croissance : l'interphalangienne distale et la métacarpo ou métatarso-phalangienne.

Selon l'âge, apparaît préférentiellement l'une des deux déviations :

La **contracture acquise de l'articulation interphalangienne distale** concerne presque exclusivement les poulains non sevrés, de six semaines à huit mois, parfois jusqu'à dix mois (3-31-32-33-73-91).

C'est au cours de cette période que la croissance de l'os canon est maximale, à sa plaque de croissance distale. Dans certaines conditions favorisantes, cette croissance osseuse pourrait dépasser l'aptitude de la bride carpienne du tendon fléchisseur profond à s'allonger. Par contre, le ligament suspenseur du boulet possède encore, à cet âge, des fibres musculaires qui lui confèrent une bonne capacité d'extension.

C'est donc l'articulation interphalangienne distale qui fléchit en réponse à l'excès de traction du fléchisseur profond (figure 58, ci-contre) (33-68-78-85).

Des douleurs locales, dues à des bleimes ou des fractures des phalanges, sont parfois aussi incriminées.

La **contracture acquise de l'articulation métacarpo-phalangienne (métatarso-phalangienne)** concerne plutôt les yearlings de neuf à vingt mois (huit mois pour les cas les plus précoces) (12-68-78-91-95).

La croissance du radius distal pourrait alors excéder, toujours dans certaines conditions, l'allongement possible de la bride radiale du tendon fléchisseur superficiel. A cet âge, le ligament suspenseur du boulet a perdu ses capacités d'extension, de même que ses branches à l'extenseur.

Il en résulte une bascule du paturon vers l'avant et une flexion du boulet, les talons restant au sol. Ainsi, la tension du fléchisseur superficiel se relâche, sans augmenter la tension du ligament suspenseur du boulet, et les tendons extenseurs, à la face dorsale, s'étirent (figure 58, ci-contre) (33-73-78-85-91).

On retrouve fréquemment, chez les poulains atteints, certaines affections antérieures à la contracture. Il s'agit en particulier de signes d'épiphysite radiale distale ou d'ostéochondrite disséquante de l'épaule (91).

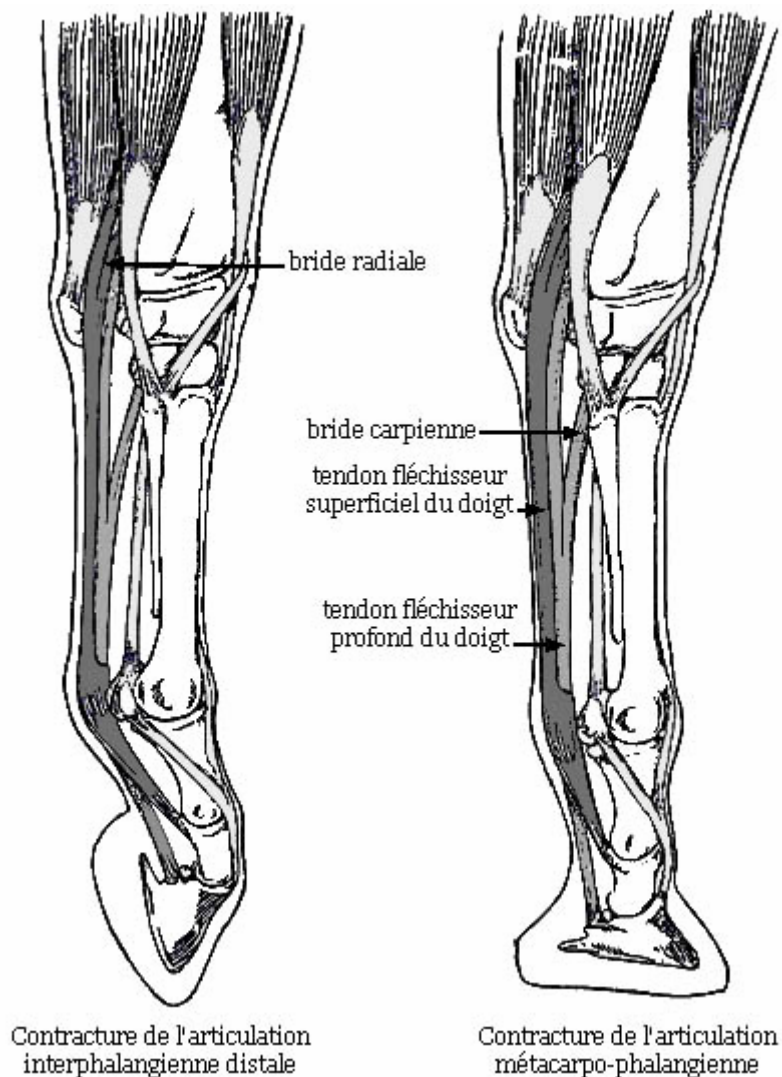


Figure 58 : contractures des articulations interphalangienne distale et métacarpo-phalangienne (d'après T.S. STASHAK – 85)

2.2.1.2. APPARITION DE CONTRACTURES CHEZ L'ADULTE

L'apparition de contractures se fait plus rarement chez l'adulte que chez le poulain. Il est cependant possible, à la suite d'un traumatisme, ou au cours de la guérison d'une tendinite ou d'une rupture de tendon, qu'une contracture se développe, en quelques jours. Généralement, le défaut d'aplomb est alors unilatéral.

Le phénomène est mal compris. Il pourrait être lié à la rétraction de tissus cicatriciels et/ou à un phénomène neuromusculaire, en réponse à la douleur, similaire à celui décrit chez le poulain (1-28).

Le **genou arqué**, par exemple, peut être le résultat de l'adoption d'une attitude antalgique, pour soulager une affection orthopédique, telle que :

- une arthropathie dorsale des rangées articulaires du carpe,
- une desmopathie de la bride carpienne,
- une rupture ou élongation du ligament suspenseur du boulet (avec subluxation de l'articulation interphalangienne proximale),
- une fracture de l'extrémité proximale d'un os métacarpien rudimentaire.

A long terme, ces pathologies peuvent créer un défaut d'extension mécanique, sans forcément de douleur associée. La déviation du genou qu'elles occasionnent s'accompagne quasiment toujours d'un défaut de suspension du boulet, et donc d'un aplomb digital bas-jointé (1-28).

2.2.2. ETIOLOGIE DES DEVIATIONS EN HYPEREXTENSION ACQUISES

Si une hyperextension digitale est observée brutalement sur un animal qui était normal à la naissance, on doit suspecter une **rupture** du tendon fléchisseur profond du doigt ou un **arrachement** de ce même tendon avec, éventuellement, le bord caudal de la troisième phalange (12-28).

On peut également observer l'apparition d'un aplomb bas-jointé, notamment sur les membres postérieurs, lors d'une **élongation dégénérative** du ligament suspenseur du boulet (28).

Notons qu'une hyperlaxité des tendons fléchisseurs apparaît souvent lors de l'**immobilisation d'un membre** pour une quelconque raison, avec un plâtre ou une attelle comprenant le boulet, mais elle est généralement transitoire (3-5-6-12-20-69-85).

L'identification des facteurs causaux et des mécanismes d'apparition des déviations sagittales, particulièrement des défauts d'extension, est donc indispensable pour envisager un traitement. Ainsi, si une contracture a pour origine une douleur quelconque, il convient de traiter avant tout, si possible, l'affection primaire (figure 59, ci-contre).

Toutefois, il faut aussi tenir compte des conséquences de ces déviations que nous allons maintenant étudier.

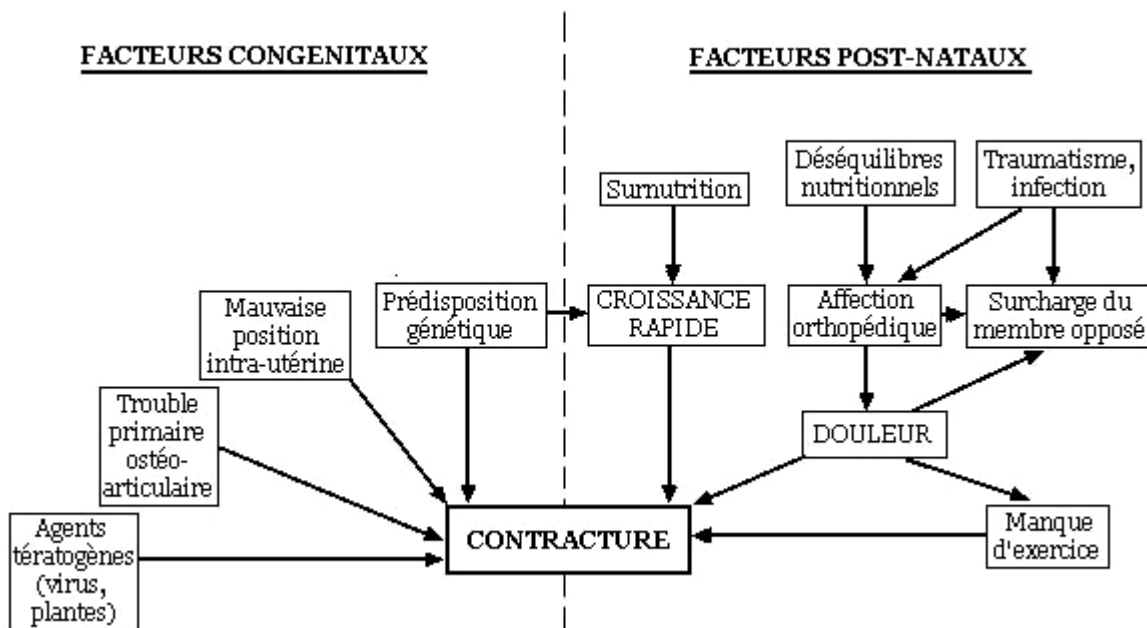


Figure 59 : facteurs intervenant dans le développement des contractures
(d'après J.A. Auer – 12)

3. CONSEQUENCES DES DEVIATIONS SAGITTALES

Les conséquences des défauts d'extension et de flexion sont variées et dépendent de la sévérité de l'atteinte. Nous aborderons les problèmes les plus fréquemment rencontrés.

3.1. DEFAUTS D'EXTENSION ET REPRODUCTION

Dans les cas sévères de contracture, il y a un taux élevé de **mortalité foetale** (l'embryotomie s'avère alors nécessaire) ou **néonatale**.

Une étude réalisée en France pendant sept ans indique que 23,7% des fœtus ou poulains autopsiés présentaient des défauts d'extension (19). Dans le cas extrême de l'arthrogrypose, la mortinatalité est même de 100%.

Si un poulain présentant des contractures arrive à terme, les difficultés à la mise bas sont bien souvent inévitables. Les défauts d'extension sont en effet l'une des plus fréquentes causes de **dystocies** (96).

Avec une contracture des carpes, par exemple, les antérieurs ne pouvant pas se positionner correctement, la tête et l'encolure se présentent en avant. Il faut alors que le praticien puisse, sans endommager le tractus génital, les repousser et tirer suffisamment les antérieurs en extension forcée pour qu'ils sortent les premiers, si cela est possible. Sinon, il faut généralement envisager une césarienne, pour sauver la jument et son poulain.

Par la suite, les poulains sévèrement atteints, quel que soit le type de déviation, ont des difficultés pour se lever et se déplacer, voire n'y arrivent pas. Ils ne peuvent donc pas téter, et dépérissent si aucune aide ne leur est apportée.

3.2. CONSEQUENCES FONCTIONNELLES

Ces conséquences sont nombreuses et d'une grande diversité. Afin d'illustrer les principaux mécanismes de leur apparition, certaines des entités cliniques précédemment décrites, seront prises pour exemples.

3.2.1. INFLUENCE SUR L'APLOMB DES PIEDS

Les déviations sagittales, comme les autres, modifient fréquemment l'aplomb des pieds, car elles sont responsables d'une répartition inégale du poids du corps sur les différentes régions de la boîte cornée. Celle-ci s'use alors plus aux endroits surchargés.

Le défaut d'extension de l'articulation interphalangienne distale et certains cas de **défait d'extension du boulet**, par exemple, se traduisent par une brisure de la rectilignité phalangienne, avec un relever des talons.

Il se forme un **pied "pinçard"**, présentant un appui principalement sur la pince, avec une paroi de faible obliquité. Le poser des talons ne se fait pas forcément, même en mouvement. La sole est souvent fortement voûtée.

Si la flexion du pied est très marquée, on observe plutôt un **pied "rampin"**, dont la pince s'use en rampant sur le sol. Les talons s'allongent alors excessivement.

A long terme, la muraille se déforme considérablement, devient concave, courte et forme un **pied "bot"**, de forme cylindrique et avec des cerclures. La phalange distale peut se détacher de la paroi, et la ligne blanche se séparer (figure 60, ci-dessous) (12-26-28-60-85).

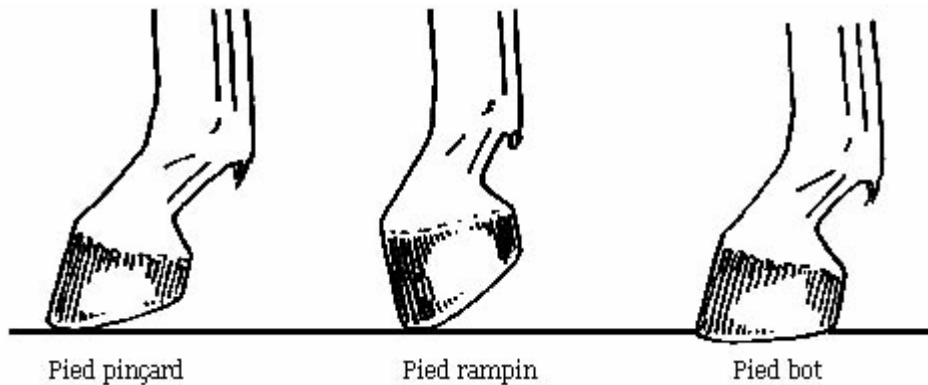


Figure 60 : aplombs des pieds lors de contracture de l'articulation interphalangienne distale (d'après J.M. DENOIX – 28)

Cette affection est généralement bilatérale, souvent avec un membre moins atteint que l'autre, sur lequel l'animal reporte plus de poids, ce qui améliore un peu la déviation. Le sabot de ce membre est plus large, plus évasé. La soustraction de l'appui sur le membre le plus touché auto-aggrave le phénomène (32-33).

Dans une moindre mesure, les défauts d'aplombs **bas et droit-jointé** ont également des conséquences sur l'aplomb des pieds.

Un cheval bas-jointé aura en effet une pince longue et des talons bas. Réciproquement, un cheval droit-jointé doit avoir une pince courte et des talons haut.

Si on cherche, par le parage, à imposer au pied des proportions classiques, on s'expose à briser l'axe phalangien, ce qui aggrave les excès de pressions sur les structures déjà bien surchargées (1-26-28-60).

3.2.2. INFLUENCE SUR LA BIOMECHANIQUE DU CHEVAL

Les déviations sagittales peuvent parfois modifier les aplombs du membre tout entier, car elles peuvent avoir des répercussions sur les angulations de toutes les articulations.

Ainsi, le cheval dont le genou est **arqué** cherche, en adoptant une attitude "**sous-lui du devant**", à moins se fatiguer à l'arrêt. En effet, le genou qui est dévié en avant a naturellement tendance à plier sous le poids du corps.

Lorsque le membre est placé en arrière de la verticale abaissée depuis le centre articulaire du coude, l'extension interphalangienne augmente la tension des tendons fléchisseurs, l'extension du coude augmente pour sa part la tension de la bride antébrachiale du biceps. Le genou est donc mieux fixé.

Cette attitude est cependant préjudiciable car elle surcharge les membres antérieurs, et accentue encore les inégalités de répartition du poids sur les articulations déviées (1-28-66).

La **flaccidité des tendons fléchisseurs** chez le poulain, quant à elle, se rétablit généralement sans l'aide d'un traitement. Toutefois, lorsqu'elle atteint les postérieurs, elle correspond aussi à un allongement des tendons extenseurs du tarse, et entraîne presque toujours le vice de conformation connu sous le nom de **jarrets coudés** (figure 61, ci-dessous) (28).



Figure 61 : défaut d'extension du jarret ou jarret coudé

(d'après J.M. DENOIX – 28)

En outre, la fonction des tendons est de transmettre les forces des contractions musculaires aux os et de permettre les mouvements articulaires nécessaires à la locomotion.

Les déviations sagittales, puisqu'elles sont dues à une inadéquation de longueur entre tendons, ligaments et rayons osseux, peuvent avoir des répercussions fonctionnelles importantes sur la locomotion.

Ainsi, lorsqu'un cheval est atteint de **bouleture**, il présente un grave défaut de descente du boulet, à l'appui.

La phase d'amortissement est alors mal réalisée, les commotions du pied contre le sol retentissent fortement sur toutes les structures du membre. La démarche est donc heurtée et inconfortable, les foulées sont raccourcies.

De plus, la défectuosité de conformation est telle que le cheval trébuche aisément et qu'il est prédisposé aux chutes sur les genoux (1-12-28-50-60-66-85).

Le cheval **bas-jointé** a, nous l'avons vu, un sabot avec une pince longue. Celle-ci agit à la façon d'un levier et retarde l'instant où le pied quitte le sol, si bien que le pied atteint le sommet de sa trajectoire de suspension avant d'avoir dépassé son symétrique à l'appui.

Les allures d'un tel cheval sont d'une grande souplesse, ses foulées sont rasantes mais plus longues que celles d'un cheval aux aplombs normaux (figure 62, page suivante).

C'est dans ce but qu'on laisse volontairement longue la pince de certains chevaux de course, afin qu'ils allongent l'amplitude de leurs foulées (1-12-28-50-60-66-85).

Réciproquement, chez le cheval **droit-jointé**, la pince est courte, le pied quitte donc très vite le sol. Il atteint le sommet de sa trajectoire après avoir dépassé son symétrique à l'appui et retrouve le sol sous un angle qui rend l'allure très inconfortable. Ses foulées sont courtes (figure 62, page suivante) (1-12-28-50-60-66-85).

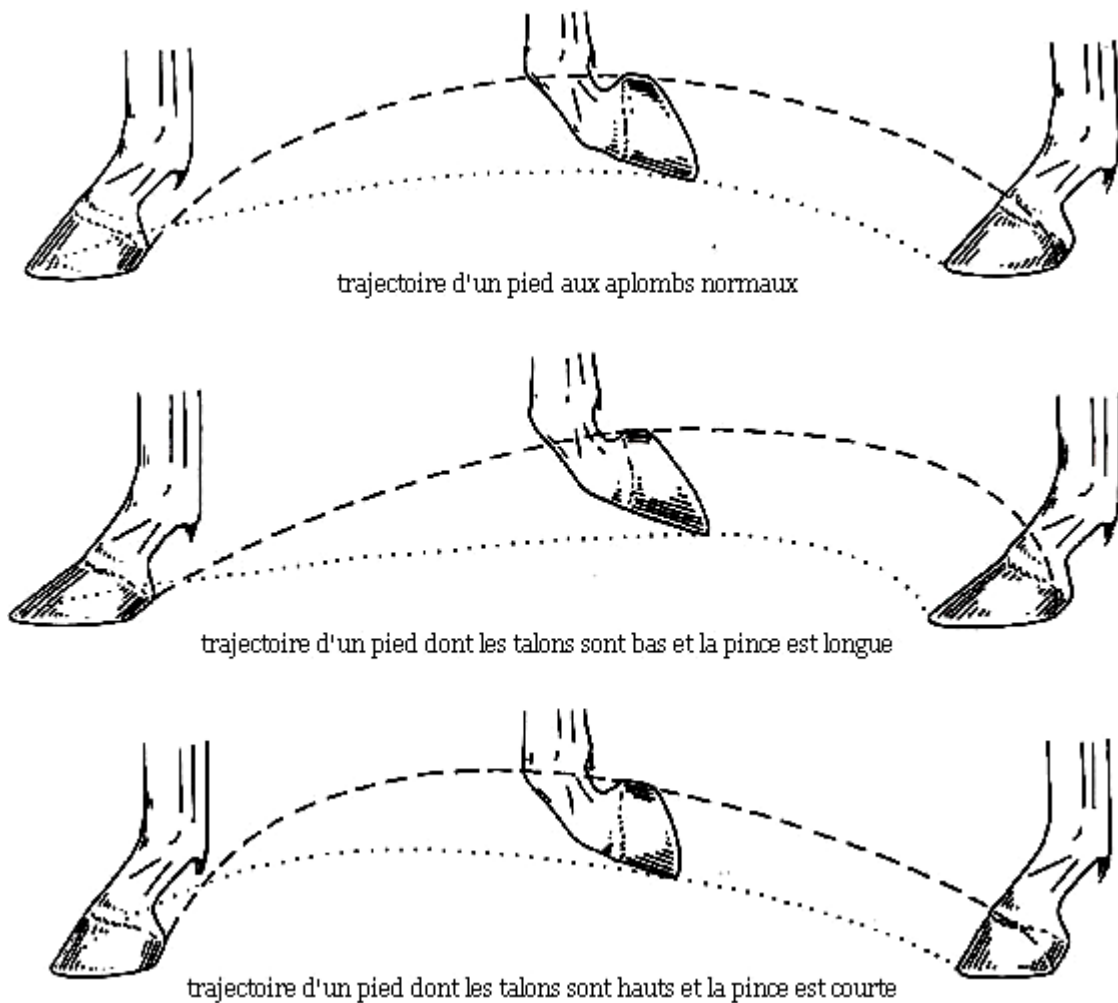


Figure 62 : trajectoire du pied d'un cheval aux aplombs bas-jointé et droit-jointé

(d'après J.M. DENOIX – 28)

3.3. CONSEQUENCES LESIONNELLES

Les déviations sagittales peuvent être responsables de lésions graves, notamment d'infections si l'animal n'arrive pas à prendre appui sur ses sabots, mais aussi d'une usure prématurée de toutes les structures des membres mises en contraintes.

3.3.1. RISQUE SEPTIQUE

Lorsque les déviations sagittales sont telles que l'animal prend appui en permanence non plus sur son sabot mais sur ses articulations, notamment sur les boulets, il se forme des lésions de la peau, puis des tissus mous qui peuvent dégénérer en nécrose et en **arthrite**.

Si tel est le cas, la douleur devient insupportable, l'état nutritionnel se détériore, et une **septicémie généralisée** ne tarde pas à se développer (figure 63, ci-dessous).

Il est donc essentiel de protéger rapidement avec des bandages toutes les régions en contact avec le sol (3-12-85-94).

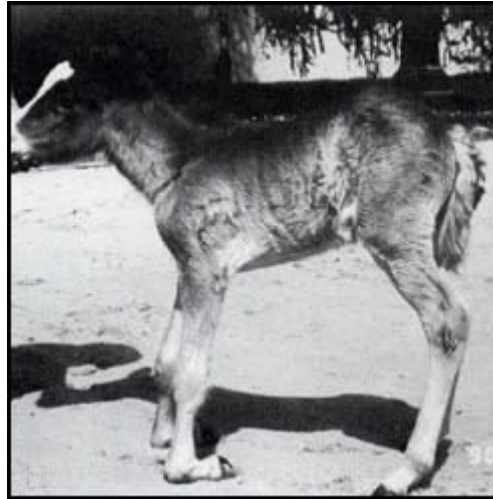

Figure 63 : photographie d'un poulain atteint d'une bouleture sévère, en appui sur la face dorsale de ses boulets (d'après J.A. AUER – 12)

En outre, lors de l'évolution du défaut d'extension de l'articulation interphalangienne distale et de la formation du pied bot, les remaniements de la boîte cornée sont si intenses qu'il peut y avoir des épisodes de **pododermatite suppurée** ("abcès podal") avec de possibles fistulisations et émission de liquide en couronne (31-32-33).

3.3.2. CONSEQUENCES LESIONNELLES DES DEFAUTS D'EXTENSION

Les contractures modifient considérablement les rapports anatomiques normaux, ce qui se traduit, à plus ou moins long terme, par diverses répercussions, de gravité variable, pouvant devenir irréversible si des mesures correctrices ne sont pas envisagées rapidement (68-73).

Tout d'abord, les **lésions osseuses, cartilagineuses, ligamentaires et tendineuses** décrites pour les déviations angulaires peuvent évidemment être observées dans le cas de déviations sagittales. Elles ne sont en effet pas spécifiques, mais se développent dès que les tissus sont soumis à des contraintes anormales.

Ainsi, lorsqu'une articulation telle que le carpe, le boulet ou l'articulation interphalangienne distale est maintenue en flexion permanente, on observe:

- **des réactions des capsules, fascias, tendons et ligaments articulaires** : sous l'influence des tensions, ils s'allongent et peuvent se calcifier. Inversement, l'ankylose fibreuse répond au relâchement (1-12-27-85) .
- **des changements dégénératifs, avec des remodelages, des os soumis aux pressions excessives** : les os sésamoïdes, proximaux et distaux, en particulier, indispensables aux mouvements dans le plan sagittal, s' ils sont trop sollicités par la contracture, sont rapidement remaniés essentiellement dans leur région palmaire (plantaire). (12-32-78-91-94).
- **des modifications pathologiques des tissus cartilagineux** : elles sont fréquentes car les articulations contracturées procurent un faible amortissement, et sont donc soumises à de fortes commotions. Les traumatismes causent notamment de l'arthrose si la déviation évolue sur une longue période (1-12-27-85).

Toutes ces altérations peuvent finalement être telles que le tendon initialement contracturé ne provoque plus directement la flexion. Il reste relâché jusqu'en position d'hyperextension, et ce sont les autres tissus, fortement remaniés qui limitent l'amplitude du mouvement articulaire.

La section du ou des tendons fléchisseurs n'a alors plus aucun effet correcteur sur la déviation, d'où la nécessité d'intervenir précocement (73).

Une autre conséquence lésionnelle possible des défauts d'extension est la **rupture du tendon extenseur commun du doigt**, souvent associée à la **contracture congénitale du carpe**, et quelquefois du boulet.

Il est toutefois difficile de dire si cette rupture est consécutive ou non à la contracture. Elle est habituellement bilatérale et se produit à la naissance ou peu après, surtout chez les poulains en pâture, qui se fatiguent, avec leur défaut d'extension, à suivre leur mère.

La rupture du tendon extenseur commun du doigt se traduit classiquement par une hyperflexion du carpe, réductible manuellement, et par un œdème de la région crânio-latérale du genou (figure 64, ci-dessous).

On sent alors une formation molle, fluctuante qui concerne la gaine tendineuse du tendon rompu. La palpation peut permettre d'identifier les terminaisons proximale et distale de celui-ci.

La posture du poulain est caractéristique : le membre est posé en protraction et en légère abduction, le carpe légèrement fléchi. Durant la marche, le poulain jette ses antérieurs en les étendant (3-12-31-33-68-85-96).

Si on laisse évoluer cette affection, il se produit un remodelage des os carpiens (12-33-68-85).

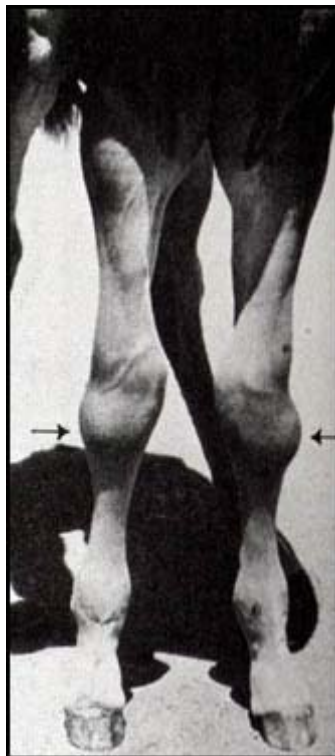


Figure 64 : photographie d'un poulain ayant une rupture bilatérale du tendon extenseur commun du doigt (d'après T.S. STASHAK – 85)

A plus long terme, le **syndrome podotrochléaire** ou **maladie naviculaire** serait quant à lui, une conséquence du **défait d'extension de l'articulation métacarpo-phalangienne**. Les chevaux aux aplombs droit-jointés y sont donc prédisposés.

Mécaniquement, l'os sésamoïde distal forme une poulie de renvoi pour le tendon fléchisseur profond du doigt. Si celui-ci est contracturé, il crée, à chaque foulée, une pression exagérée sur les surfaces articulaires et tendineuses de l'os naviculaire et sur la bourse podotrochléaire.

Il peut alors se produire une dégénérescence de toutes les structures concernées, y compris du tendon fléchisseur profond du doigt.

Par la suite, travail intensif, sur sol dur, et ferrure défectueuse augmentent les symptômes de la maladie naviculaire mais ils n'en sont pas la cause.

Ainsi, **la correction du défaut d'extension du boulet représente une mesure prophylactique de la maladie naviculaire**, ce qui n'est pas une moindre conséquence car celle-ci constitue la boiterie chronique la plus fréquente chez les chevaux de sport et de loisir (19-27).

3.3.3. CONSEQUENCES LESIONNELLES DES HYPEREXTENSIONS

Les hyperextensions peuvent, elles aussi, précipiter l'apparition d'affections orthopédiques. On peut prendre pour exemple le **genou creux**, qui expose le cheval, au cours de l'appui, surtout aux allures rapides, aux :

- lésions tendineuses et ligamentaires palmaires,
- aux compressions articulaires dorsales,
- à une sclérose osseuse et même à des fractures parcellaires, en particulier dans l'articulation médio-carpienne et sur l'os carpal III (figure 65, ci-contre) (1-12-28-50-60-66-85).

Une extension excessive du boulet, à laquelle les chevaux **bas-jointés** sont prédisposés, peut être à l'origine, lors d'efforts violents de réception sur les antérieurs (sauts d'obstacles, courses de galop) :

- d'accidents des tendons fléchisseurs et du ligaments suspenseur du boulet (tendinites, rupture)
- d'inflammations ou de fractures des os sésamoïdes proximaux
- de fractures en copeau de l'extrémité proximale de la première phalange (figure 65, ci-contre) (1-12-28-43-50-60-66-85).

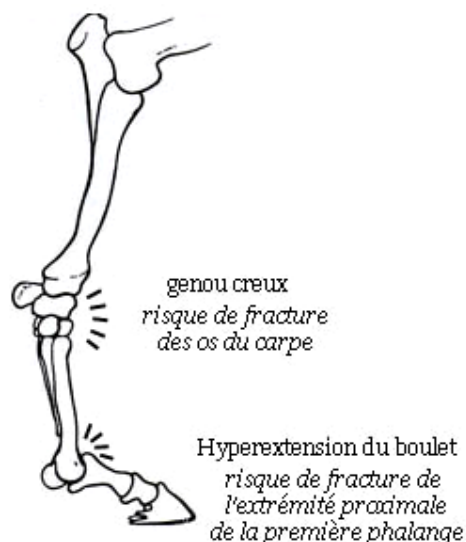


Figure 65 : photographie d'un pur sang de course, présentant un genou creux et une hyperextension du boulet (d'après O.R. ADAMS – 1)

En bilan, nous retiendrons donc que le vétérinaire qui est confronté à un poulain ou un cheval adulte présentant une ou plusieurs déviations des membres, doit avoir une démarche scientifique rigoureuse avant d'envisager une correction.

L'inspection attentive de l'animal, d'abord, doit permettre, grâce à la bonne connaissance de l'anatomie et des règles d'aplombs, d'identifier la **localisation** et le **type** de déviation impliquée, angulaire, rotatoire ou sagittale, ainsi que sa **sévérité**.

L'observation de l'animal en mouvement ne doit pas être négligée afin de détecter des **conséquences** telles que des défauts d'allures ou une boiterie.

Puis, la palpation des membres, à l'appui et au soutien, permet de repérer les **structures anatomiques** concernées par la déformation (os, tendons, ligaments, capsules articulaires), et d'apprécier leur forme, leur consistance et leur sensibilité à la pression.

La manipulation permet de savoir s'il y a possibilité ou non de **réduire manuellement** la déviation. Il est également essentiel de rechercher les éventuelles **lésions** associées, telles que tares molles ou dures, plaies...

La **radiographie** pourra permettre d'objectiver certaines anomalies.

Au terme de son examen, le praticien doit faire le **diagnostic précis** de la déviation et identifier, si possible, ses **causes** et ses **complications**.

Le **pronostic** et les **possibilités de traitement**, que nous allons maintenant détailler, sont alors déduits de ces éléments ainsi que de l'âge de l'animal.

CINQUIEME PARTIE

TRAITEMENT DES DEVIATIONS

Le **traitement** des déviations angulaires, rotatoires ou sagittales, s'il est envisageable, doit être mis en place **le plus tôt possible** après le diagnostic, afin d'augmenter les chances de correction des aplombs et de limiter le développement de lésions secondaires.

Plusieurs stratégies thérapeutiques, qui ont toutes des indications précises, et que nous étudierons successivement, se présentent :

- des mesures conservatrices,
- l'administration de médicaments,
- le parage du pied et l'utilisation de ferrures orthopédiques,
- la chirurgie.

C'est la nature de la déviation, sa sévérité, ainsi que l'âge de l'animal, qui vont dicter le type de traitement à employer, ainsi que la rapidité et l'agressivité nécessaires pour le mettre en œuvre.

Une combinaison de plusieurs traitements s'avère bien souvent indispensable pour aboutir à la guérison. Le traitement comporte dans ce cas une mesure principale et des mesures accompagnatrices.

Chaque cas doit donc être considéré individuellement, mais l'essentiel est toujours de faire appel à l'intervention la plus minime, permettant la correction la plus rapide possible, et assurant à l'animal une conformation ultérieure correcte (22).

Signalons que, lorsqu'une déviation apparaît secondairement à une pathologie orthopédique, il convient de traiter en premier lieu cette dernière avant même de s'intéresser aux défauts d'aplombs.

1. TRAITEMENT CONSERVATEUR

C'est généralement le premier que l'on met en œuvre, quelle que soit la déviation, et il complète presque systématiquement les autres traitements. Il regroupe plusieurs mesures qu'il convient de choisir selon leurs indications respectives :

- la correction de l'alimentation
- le repos, grâce au confinement
- les exercices contrôlés
- l'utilisation de bandages, d'attelles ou de plâtres

1.1. CORRECTION DE L'ALIMENTATION

L'alimentation peut constituer un élément non négligeable de la prévention et du traitement **de tous les types de déviations et d'autres affections orthopédiques**, surtout dans un élevage. On étudiera donc le rationnement de la jument en gestation, du poulain à différents stades de sa croissance et de l'adulte (3-15-59-85).

Si un **trouble nutritionnel** est suspecté, il est conseillé, plutôt que de mettre en place des supplémentations empiriques, d'analyser l'alimentation afin de pouvoir corriger ses déséquilibres. On s'intéressera en particulier à :

- la valeur énergétique de la ration,
- la teneur en protéines brutes
- certains constituants, tels que calcium, phosphore, cuivre, manganèse, zinc, vitamines A et D.

On pourra aussi, selon les cas, prélever des échantillons d'eau, d'herbe ou de sol (12-46-47-54-55-57-78-94).

En cas de **suralimentation**, on veillera à réduire les rations, pour éviter la surcharge par embonpoint, sans pour autant compromettre le potentiel de croissance.

Dans la mesure où un confinement de plus de sept jours est institué, on réduira l'apport énergétique et protéique de la ration (le poulain non sevré pourra être séparé de sa mère une partie de la journée). Cette réduction permet de ralentir la croissance, ce qui est bénéfique car les déviations angulaires et les contractures se développent en particulier pendant la phase de croissance rapide (12-18-33-59-68-73-78-91-94).

1.2. CONFINEMENT ET EXERCICE CONTROLE

Cette thérapie a l'avantage d'être peu coûteuse et relativement simple. Néanmoins, elle a des indications précises et limitées, n'offre aucune garantie de correction et, en cas d'échec, elle implique une perte précieuse de temps.

1.2.1. LE CONFINEMENT

Le confinement en box, sur une litière meuble mais pas trop profonde, ou en petit paddock est un moyen fréquemment utilisé dans le traitement des déviations.

Il ne peut toutefois constituer l'élément essentiel du traitement que dans les seuls cas où l'on peut espérer une guérison spontanée :

- **Les poulains nouveau-nés avec une déviation angulaire légère, n'excédant pas 15°, et résultant d'une laxité des tissus périarticulaires, d'un retard d'ossification ou une croissance osseuse déséquilibrée (4-99).**

Dans ce cas, qui concerne une majorité de poulains, une courte période, de cinq jours à une semaine, de repos en box peut permettre la guérison, tandis qu'au pâturage, les poulains font généralement des efforts excessifs, pour suivre leur mère. Les cartilages de croissance et les articulations subissent alors des charges importantes et asymétriques, ils peuvent donc développer des lésions qui aggravent leur condition (3-4-20-39-69-85-99).

Les déviations diaphysaires, par contre, ne s'améliorent pas avec le repos (85).

Si la déviation ne s'améliore pas, si elle est initialement plus sévère, ou si elle n'est pas traitée dès la naissance, d'autres traitements devront rapidement être envisagés.

- **Les poulains nouveau-nés avec une déviation sagittale en hyperextension ou une contracture légère à modérée, réductible manuellement (3-12-68-91).**

On peut attendre une guérison spontanée, en une à deux semaines, avec un repos en box, que l'on accompagne alors d'exercices contrôlés (12-91-95).

Signalons que si le poulain est en appui sur ses talons, il faut protéger ceux-ci avec des bandages non contentifs ou de la bande collante, sous peine d'une détérioration rapide de son état (12).

- **Les poulains ne présentant pas de déviation mais dont les os sont insuffisamment ossifiés (6-12-20-33).**

Cela concerne essentiellement les poulains nés prématurément. Le repos évite alors que les épaisses couches cartilagineuses autour des centres d'ossification ne soient endommagées par des compressions ou des torsions. Il empêche ainsi un remodelage néfaste des épiphyses et des os cuboïdes, à l'origine des déviations (3-4-20-39-69-85-99).

Ce confinement ne devra pas excéder deux mois et sera accompagné de la prise de clichés radiographiques toutes les deux semaines, jusqu'à un degré d'ossification suffisant pour envisager une activité libre (6-12-39-99).

A titre préventif, on conseille parfois aux éleveurs de respecter un confinement d'une semaine avec **tous les poulains**, même ceux nés à terme, afin de bien surveiller qu'aucune déviation n'apparaisse (33).

Par ailleurs, il est bien entendu que le repos en box doit venir en complément d'autres traitements, tels que la restriction d'exercice, la pose d'un plâtre, d'une attelle ou d'un bandage, une chirurgie...

1.2.2. L'EXERCICE CONTROLE

L'exercice contrôlé est surtout utilisé pour traiter les contractures légères à modérées, les hyperlaxités, ou pour compléter une chirurgie.

On peut contrôler l'exercice pratiqué par le poulain grâce à plusieurs méthodes :

- **Manipulation passive** : elle est contraignante, mais peut contribuer à la correction des **contractures tendineuses** légères à modérées, notamment lorsque celles-ci résultent d'un défaut d'utilisation du membre. Il s'agit de manipuler fréquemment les articulations, cinq à dix minutes toutes les deux heures, éventuellement de masser les muscles fléchisseurs avec de l'alcool. S'il s'agit d'un poulain, on le place pour cela en décubitus.

La mise sous tension des tissus mou a pour but de faire intervenir le **réflexe myotatique inverse** : les fibres nerveuses dans un tendon, proches de la jonction musculo-tendineuse, répondent à la tension par un réflexe d'inhibition du muscle correspondant, ce qui induit une relaxation de ce dernier (3-33-51).

- **Exercice restreint** : en cas d'**hyperlaxité néonatale**, il est bénéfique pour tonifier les tendons et la musculature, d'assurer tous les jours un exercice suffisant au poulain. On peut le faire marcher au pas derrière la mère, ou les mettre tous deux dans un petit paddock, sur un sol meuble, pas trop profond, en veillant toujours à éviter l'excès de fatigue (12-33).
Certains auteurs préconisent aussi la marche dans le cas de **contractures légères** puisqu'elle semble alors avoir, grâce au réflexe myotatique inverse, les mêmes vertus que la manipulation passive. On doit alors utiliser des antalgiques pour limiter la douleur (12-33-69-78-95).
- **Physiothérapie** : en cas d'**hyperextension digitée**, faire nager le poulain trois à cinq minutes chaque jour, est une bonne méthode de physiothérapie. Le poulain, maintenu par deux aides de sorte que ses membres soient immergés, se met immédiatement à agiter ces derniers. Cette activité aboutit avec le temps à une augmentation du tonus tendino-ligamentaire et musculaire qui corrige l'hyperextension (3-12-33-74-99).

1.3. BANDAGES, ATTELLES ET PLATRES

Il s'agit de moyens de contention externes qui assurent le maintien du membre dans un alignement correct, sans pour autant le soustraire à l'appui. Leurs indications sont précises, et leur utilisation comporte des risques à ne pas négliger.

1.3.1. DESCRIPTION DES SYSTEMES DE CONTENTION

Les matériaux dont on dispose sont plus ou moins rigides, on les choisira selon l'importance de la déviation et le gabarit du poulain.

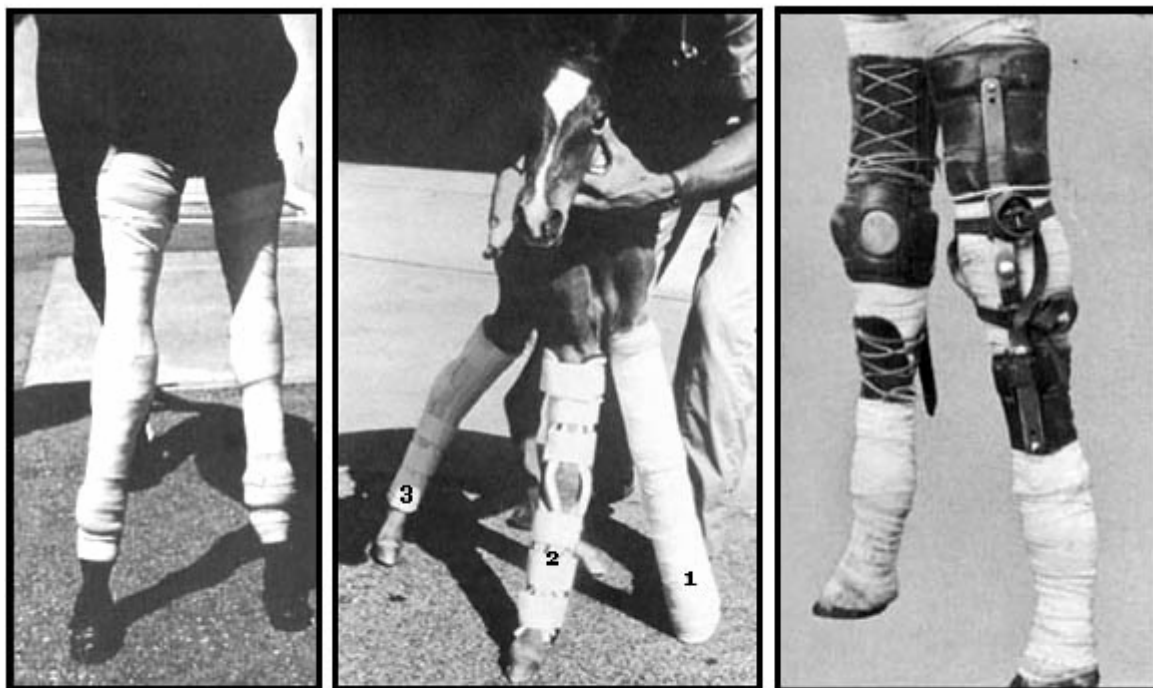
- **Les bandages** : ils sont utilisés chez les animaux de petit format, avec une déviation légère. Ils sont notamment utiles en région du tarse où l'utilisation d'attelles est difficile. Ils doivent être changés tous les jours (figure 66, page suivante) (3-85-91).
- **Les attelles rigides** : elles sont réalisables de multiples manières mais doivent toujours être mises en place sur un membre parfaitement tendu. Des rembourrages protègent le membre (3-5-6-12-51-85-91).

Les attelles peuvent principalement être :

- **des tubes PVC** (polyvinylchlorure), coupés en deux dans leur longueur, et fixés par des bandages, ils sont très utiles pour les antérieurs. Ils peuvent par ailleurs être remplacés par un matériel de soutien thermoplastique, qui peut être chauffé et adapté aux formes (figure 66, ci-dessous)(3-5-6-12-91).
- **des attelles commercialisées**, préformées, rembourrées et fermées par des velcros (figure 67, ci-dessous) (12).

Elles sont retirés tous les trois à quatre jours, pour inspecter la peau, évaluer les progrès réalisés, changer les rembourrages et réaliser des manipulations passives. Le traitement peut durer trois à quatre semaines, parfois jusqu'à deux mois (5-6-12-96).

- **Les attelles articulées** : c'est un système plus récent et plus complexe que les autres qui permet de maintenir le membre droit par quelques points de pression, tout en autorisant le mouvement du carpe ou du jarret (figure 66, ci-dessous) (3-4-12-85).



Bandages

1 : Attelle avec un tube de PVC
2 : Attelle commercialisée pour les antérieurs
3 : Attelle commercialisée pour les postérieurs

Attelles articulées

Figure 66 : systèmes de contention (d'après J.A. AUER – 12 et T.S. STASHAK – 85)

- **Les plâtres** constituent le support le plus rigide. Il peut s'agir de résine synthétique ou de plâtre mélangé à de la fibre de verre.

Le plâtre est moulé, sous anesthésie générale, sur le membre tendu du poulain, dont la peau est protégée par des jerseys tubulaires et des flanelles.

Au bout de dix à quatorze jours, on évalue la nécessité d'en poser un autre, ce qui peut être fait 10 jours plus tard. Le traitement dure ainsi deux à quatre semaines. On le poursuit par quatre à cinq jours de port de bandes et des exercices de nage (3-5-6-12-20-33-39-69-85).

L'utilisation de ces systèmes de contention peut néanmoins induire des complications. On risque en effet de voir apparaître des **lésions par compression**, telles que des escarres, car la peau d'un poulain est très fine, ou une thrombose veineuse locale avec un œdème.

Par ailleurs, le **membre opposé** peut développer lui aussi une déviation, à cause de la **surcharge** induite par le report de poids, surtout lorsqu'on utilise un plâtre. On peut y remédier en plâtrant systématiquement les deux membres, même si un seul est dévié.

Enfin, l'immobilisation peut être responsable d'une **laxité tendineuse et ligamentaire**, d'une **amyotrophie**, d'une **dégénérescence des cartilages articulaires**, ou encore d'une **ostéopénie** des os sous-jacents. Il est donc primordial de surveiller étroitement l'animal pendant le traitement et de détecter tout signe indésirable (boiterie, œdème, lésions cutanées, mauvaise odeur...) (3-5-6-12-20-69-85-96).

1.3.2. INDICATIONS DES BANDAGES, PLATRES ET ATTELLES

Les systèmes de contention externes constituent un adjuvant indispensable des chirurgies, et peuvent permettre seuls la correction de certaines déviations :

- **Les contractures**

Il a été noté que des bandages de support, des attelles ou des plâtres, peuvent entraîner rapidement, en 10 à 14 jours, un relâchement des tendons et des muscles fléchisseurs, par le **réflexe myotatique inverse** (3-5-6-12-20-51-52-69-73-74-85-91-95-96).

Cette atonie est donc mise à profit, essentiellement pour les contractures du carpe et du boulet, congénitales ou acquises. Elle est efficace à condition que la contracture soit récente (avant la fibrose des capsules articulaires).

L'élongation des structures contractées étant souvent douloureuse, on l'accompagnera avec un traitement anti-inflammatoire.

Inversement, on comprend aisément que c'est une méthode **contre-indiquée dans le cas d'une hyperextension digitale** car elle aggraverait la laxité des tendons fléchisseurs (3-5-6-12-20-52-69-73-74-85).

Pour une contracture du **carpe**, il faut que le dispositif de soutien aille du dessous du coude jusqu'au boulet; pour une contracture du **boulet**, du dessous du genou ou du jarret jusqu'à la couronne. Pour une contracture de l'**articulation interphalangienne distale**, il doit inclure tout le pied. (68-73-91-96).

Lorsque la contracture est associée à une rupture du tendon extenseur commun du doigt, la pose d'une attelle permet également la cicatrisation (3-91).

- **Les déviations angulaires manuellement réductibles.**

Une contention externe peut être utilisée pour des déviations manuellement réductibles, consécutives à :

- une **laxité des structures périarticulaires** (3-5-6-11-39-69).
- une **hypoplasie cuboïdienne**, ayant éventuellement évolué vers un collapsus osseux (3-5-6-12-20-39-69-72-85).

L'attelle ou le plâtre doit alors partir du dessous du coude pour un antérieur, du tiers proximal du tibia pour un postérieur, et se terminer juste au dessus des sésamoïdes proximaux. Le paturon et le pied sont laissés libres afin d'éviter que les tendons fléchisseurs ne se relâchent. L'immobilisation d'un antérieur peut toutefois entraîner une hyperextension du carpe, qui n'est souvent que transitoire.

La direction axiale peut ainsi être maintenue afin de contrarier la laxité périarticulaire, et de permettre une **ossification adéquate**, avec une répartition régulière des charges. On en contrôle l'évolution par radiographie (12-73).

Lorsque les os cuboïdes se sont déjà ossifiés dans une forme anormale, qu'un collapsus commence à se mettre en place, on attend, grâce au support externe, leur fusion et leur **stabilisation**. Cela s'observe en particulier au niveau du tarse, entre l'os central et le troisième os, si le traitement a été trop tardif. A ce stade, la seule possibilité d'utilisation future du poulain est la reproduction (12).

2. TRAITEMENT MEDICAL

Seuls les défauts d'extension articulaires congénitaux bénéficient d'un traitement spécifique, il s'agit de l'administration d'oxytétracycline.

Pour tous les autres cas de déviations, les seuls médicaments qui peuvent favoriser la correction sont les anti-inflammatoires.

2.1. LES ANTI-INFLAMMATOIRES

Dans les déviations, la **douleur** joue un rôle néfaste : elle incite l'animal à limiter les mouvements de son membre atteint et à reporter son poids sur les autres membres. Un poulain qui souffre peut refuser de se lever pour téter. La douleur peut même être seule responsable de l'apparition de contractures, par un réflexe neuromusculaire de retrait (12).

On préconise donc très souvent, pour leur effet antalgique, l'administration d'**anti-inflammatoires non stéroïdiens**, tels que la flunixin ou la phénylbutazone, que ce soit pour permettre au cheval de se mettre debout, de se déplacer dans un box, pour limiter la surcharge des membres sains, ou pour faciliter les exercices de correction et soulager les souffrances que causent les traitements, notamment chirurgicaux (12-18-67-68-73-87-91).

Chez le poulain, pour limiter les risques ulcérogènes, il est important de leur associer des **anti-ulcéreux**, tels que la cimétidine, surtout s'ils subissent un stress important, spécialement en environnement hospitalier (3-12).

2.2. L'ADMINISTRATION D'OXYTETRACYCLINE

C'est un traitement qui est indiqué lors de **contractures congénitales légères à modérées, des antérieurs comme des postérieurs, réductibles manuellement**. Il n'a par contre aucune efficacité pour les contractures congénitales sévères ou acquises.

La dose pour un poulain est de 3 grammes in toto, dilués dans 250 à 500 mL de solution saline, par voie intra-veineuse. Le poulain doit être gardé en box, on peut le faire marcher pendant 15 minutes, deux fois par jour (12-26-63-73).

L'effet de l'injection doit être obtenu en **24 à 48h**. On considère qu'il y a échec, s'il n'y a aucune amélioration 72 heures après. Si nécessaire, le traitement peut être répété une ou deux fois.

On obtient dans ces conditions de bons résultats : une étude, réalisée par LOKAI en 1992, révèle que sur des poulains de moins de 14 jours, le taux de réussite a été de 94% (63).

Le mécanisme d'action de ce traitement n'est pas démontré. Il semble que l'antibiotique puisse chélater le calcium ionisé libre, et l'empêcher de pénétrer les fibres musculaires. Ces dernières, par conséquent, se relaxeraient. Cette hypothèse est soutenue par l'observation d'une chute du taux sanguin de calcium ionisé, 90 secondes après l'administration d'oxytétracycline (12-63-103).

Il y a peu d'effets secondaires indésirables. Il est possible, si l'atteinte est unilatérale, que le membre sain se déforme au niveau du genou quelques jours après le traitement, mais il redevient progressivement normal. Il peut aussi se produire une légère coloration anormale des os et des dents, ainsi qu'une toxicité rénale (103).

3. PARAGE ET FERRURES CORRECTRICES

Le parage du pied et les ferrures orthopédiques, ont pour objectif de rectifier l'aplomb du pied afin d'agir sur l'aplomb du membre. Toutefois, plus la déviation est haute, plus elle est difficile à corriger par le parage et la ferrure (23).

Dans tous les cas, la correction doit toujours être progressive, les mesures trop radicales étant souvent sources d'altérations pathologiques et de boiteries (3-23-99).

3.1. PARAGE DU PIED

Le parage du sabot consiste à enlever l'excès de corne, dans les zones où un vice de conformation lui a permis de pousser trop activement. L'objectif est de rééquilibrer le pied, de telle sorte que le poids du corps soit mieux réparti (1-3-23-26).

Chez le poulain, un parage judicieux permet de prévenir et parfois de corriger les déviations des membres. Chez l'adulte, par contre, on ne peut qu'estomper les défauts, jamais les faire disparaître complètement (1-26).

Les pieds du poulain peuvent et doivent être parés très tôt, entre deux et quatre semaines, dès que la corne est suffisamment dure. Quelques passages de râpe suffisent lors des premières interventions où quelques millimètres seulement sont retirés. Le parage est répété selon la pousse de la corne, généralement toutes les deux semaines (3-7-12-23-99).

Dans le cas des **déviations angulaires**, on cherche à rétablir l'**équilibre latéro-médial** du pied. Le parage ne peut cependant corriger seul que des déviations angulaires mineures (inférieures à 5°), mais il peut être associé à d'autres types de traitement pour les déviations plus marquées (3-7-23).

Avec un **valgus du boulet**, par exemple, nous avons vu que le sabot non ferré s'évase latéralement et s'abaisse médialement. On doit donc parer la paroi latéralement; et réciproquement pour un varus (figure 67, ci-dessous) (3-7-12-23-26-85).

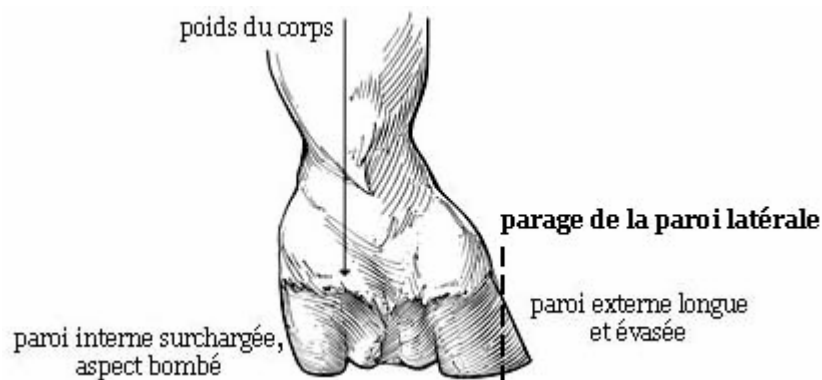


Figure 67 : parage du pied d'un cheval présentant un valgus du boulet (d'après T.S. Stashak - 85)

Pour les **déviations rotatoires**, on procèdera de la même façon pour corriger les déformations de la paroi, mais on peut aussi favoriser le bon départ du pied, en formant un pivot de rotation.

Ainsi, avec un **aplomb panard**, le pied quitte le sol par la mamelle ou le quartier interne. Si on pare la pince et la mamelle latéralement, tandis qu'on les laisse plus longues médialement, le pied, quand il se soulève, tourne autour de ce pivot médial, ce qui provoque la rotation du bas du membre vers l'extérieur, et redresse peu à peu l'aplomb.

On fera le contraire pour un aplomb cagneux (3-7-12-23-26-65).

Pour les **déviations sagittales**, enfin, on agit plutôt sur l'équilibre crânio-caudal du pied et sur la tension imposée aux tendons (3-26-62-85).

Ainsi, en cas de **faiblesse des tendons fléchisseurs du doigt**, on pare régulièrement les quartiers et les talons, sans toucher à la pince, pour donner au pied une surface d'appui plane, et éliminer l'effet de bascule sur les talons (figure 68, ci-dessous) (3-12-68-73-74-85).

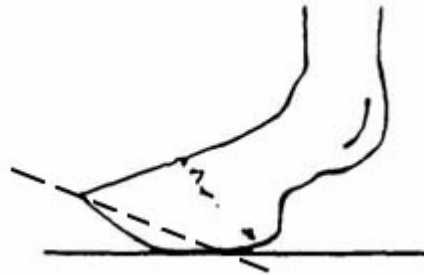


Figure 68 : parage du pied d'un poulain présentant une flaccidité des tendons fléchisseurs du doigt (d'après S. METCALF, P.C. WAGNER et O. BALCH-BURNETT – 74)

Lors de **contracture de l'articulation interphalangienne distale**, les talons doivent également être parés pour placer le tendon fléchisseur profond sous tension et induire le réflexe myotatique inverse (73).

3.2. FERRURES CORRECTRICES DU POULAIN

Chez le poulain, il faut veiller à ne pas altérer la paroi ou la ligne blanche. On doit essentiellement utiliser des **plaques** rigides, en plastique, contreplaqué ou aluminium. Elles sont légères, collées au sabot, ou fixées grâce à du fil de fer passé dans des trous réalisés dans la paroi du sabot. Elles doivent être changés fréquemment car le pied grandit vite (7-26).

Pour les **déviations angulaires**, une plaque avec une extension du côté où le pied est surchargé, médial si on reprend l'exemple du valgus du boulet, permet de mieux répartir les pressions et empêche le pied de basculer vers l'intérieur.

On peut combler la partie proéminente grâce à une matière acrylique pour éviter que l'antérieur opposé ne marche dessus (figure 69, ci-contre) (7-12-26-85).

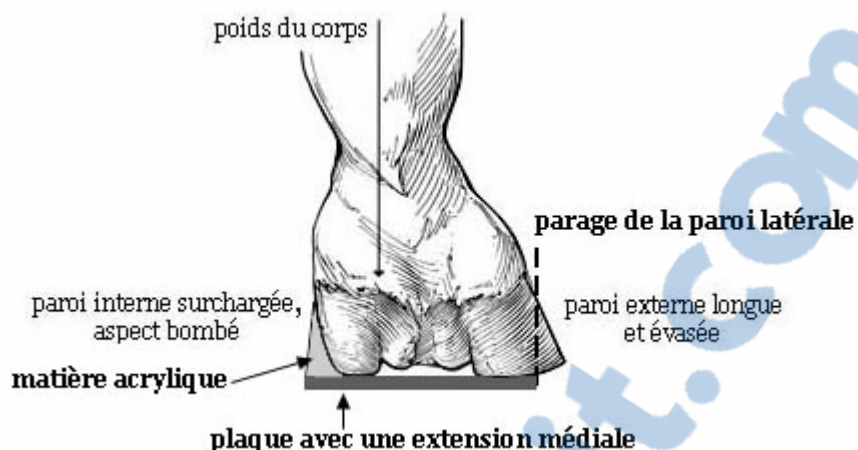


Figure 69 : plaque correctrice pour un valgus du boulet (d'après T.S. STASHAK - 85)

Pour les cas marqués d'**hyperextension digitée** (si la déviation est sévère ou dure plus de 24h), on colle une plaque prolongée en éponge, c'est-à-dire avec une extension en talon, pour forcer la pince à rester au sol et améliorer l'angulation du boulet. Si nécessaire, un rembourrage de l'extension peut venir supporter le paturon. L'amélioration de la déviation se produit en une à deux semaines, parfois plus dans les cas sévères (figure 70, ci-dessous) (3-12-73-74).

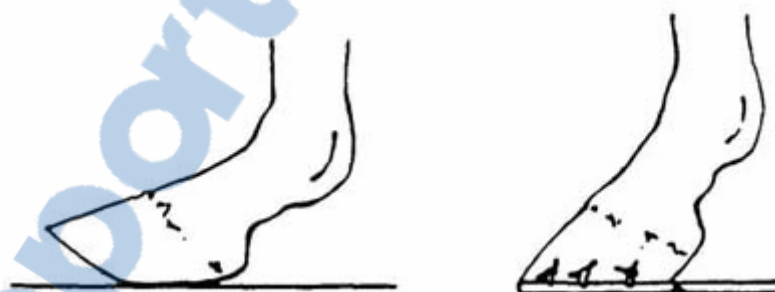

Figure 70 : plaque avec une extension en talon pour corriger une flaccidité des tendons fléchisseurs du doigt (d'après S. METCALF, P.C. WAGNER et O. BALCH-BURNETT – 74)

Lors de **contracture de l'articulation interphalangienne distale ou métacarpo-phalangienne**, l'application d'une plaque avec une extension en pince évite la proéminence du boulet en forçant les talons à rester en contact avec le sol.

Au cours du mouvement, cette plaque retarde le lever du pied, et crée ainsi une tension sur le tendon fléchisseur profond, ce qui doit induire son relâchement par le réflexe myotatique inverse (3-12-33-73-74).

3.3. FERRURES CORRECTRICES DU JEUNE CHEVAL OU DE L'ADULTE

Le pied du jeune cheval ou de l'adulte est suffisamment développé et résistant pour qu'on puisse utiliser des **fers métalliques**, cloués dans la paroi.

Ces fers sont appliqués sur un pied convenablement paré, ils permettent de protéger la corne de l'usure par frottement et d'améliorer, dans une moindre mesure, les aplombs et la dynamique des membres (1-26-85).

Chez l'adulte, en effet, **la correction que l'on peut apporter est minime** : on peut faire varier d'environ 2° l'angulation d'une articulation., à condition de le faire progressivement. Il faut donc bien comprendre que **les défauts d'aplombs doivent être traités autant que possible chez le jeune poulain** (1-26-85).

Les ferrures orthopédiques de l'adulte servent principalement à limiter les défauts d'allures et le développement des lésions. Il en existe une très grande diversité, et il faut parfois en essayer plusieurs pour déterminer celle qui convient le mieux. Toutefois, on tentera toujours d'utiliser la moins draconienne (1-26).

Parmi les nombreuses modifications que l'on peut apporter à un fer normal pour l'adapter à un défaut d'aplomb, on peut citer (figure 71, ci-contre) :

- **une branche plus large et/ou épaisse** si un côté du pied est surchargé, par exemple, lors de déviation en varus ou valgus.
- **une pince tronquée** favorise le départ du pied en ligne droite, lorsque les aplombs sont panards ou cagneux. Elle oblige également le pied à quitter le sol plus rapidement, ce qui permet de corriger les défauts d'allures d'un cheval bas- jointé par exemple.
- **une extension ou un renfort en mamelle** permet de former un point de pivot autour duquel le pied panard ou cagneux se redresse.
- **une extension en talon** force le pied panard ou cagneux à tourner et à se redresser lorsqu'il prend contact avec le sol (1-26-85).

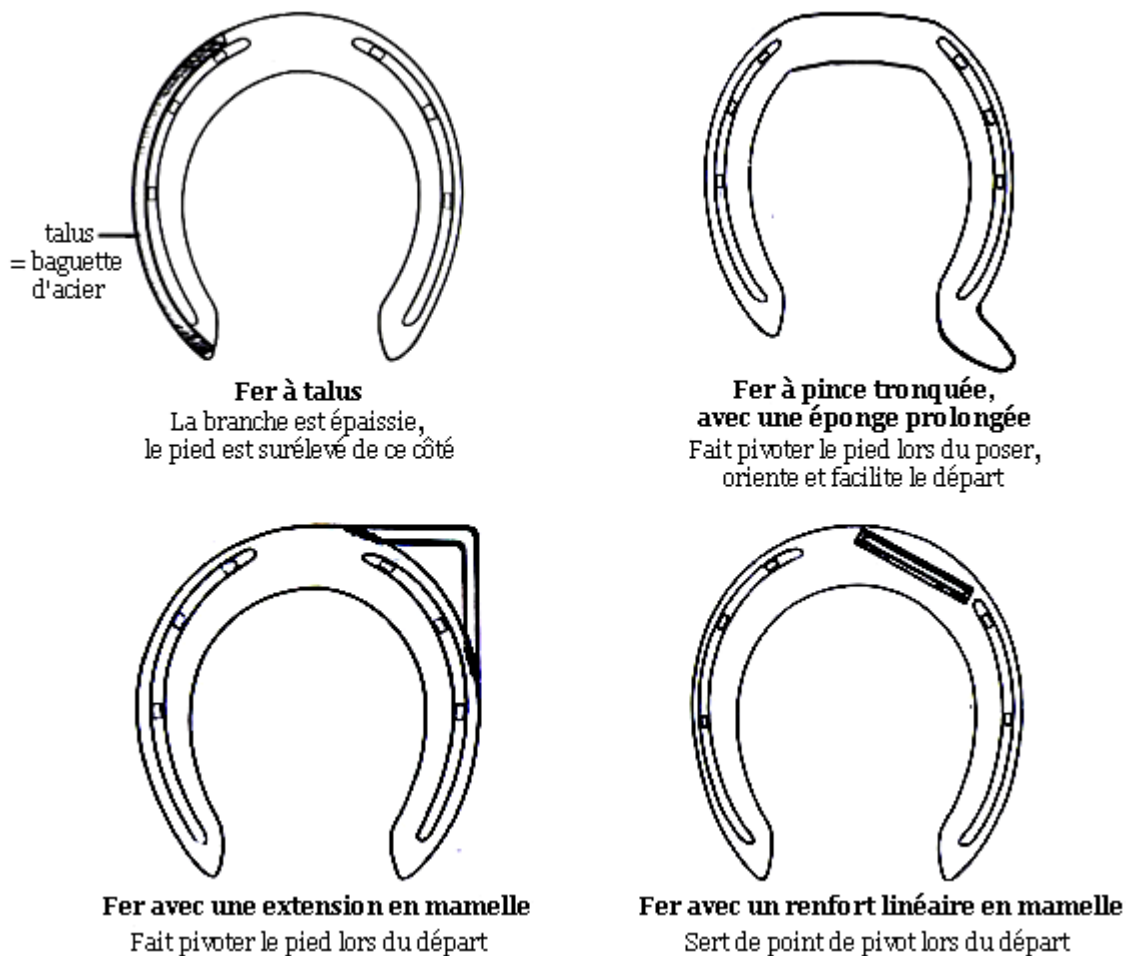


Figure 71 : quelques exemples de ferrures orthopédiques (d'après O. R. ADAMS – 1)

Il existe une ferrure particulière pour contrarier la flexion du boulet lors de **contracture de l'articulation métacarpo (métatarso)-phalangienne**: il s'agit de fers portant deux tiges verticales réunies, à la face dorsale du boulet, par une sangle en cuir ou en élastique. Le membre doit être convenablement protégé et si possible, les tiges doivent être amovibles pour être retirées quand l'animal se couche (figure 72, ci-dessous) (12-33-62-74).

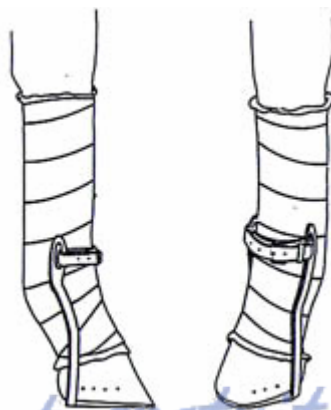


Figure 72 : fers correcteurs de la contracture du boulet (d'après G. E. FACKELMAN – 33)

4. TRAITEMENT CHIRURGICAL

C'est la dernière alternative. Les traitements chirurgicaux sont généralement lourds, coûteux, réservés à des animaux de valeur, et les interventions se font sous anesthésie générale.

Cependant, il est nécessaire d'y faire appel lorsque :

- les **méthodes conservatrices et médicales ont échoué**.
- le **poulain est âgé**, on ne peut plus espérer un redressement physiologique accompagnant la croissance.
- la déviation est **sévère**, d'amplitude supérieure à 15°, ou **s'aggrave**.
- la déviation est due à une **croissance osseuse déséquilibrée** ou à une **contracture sévère** (12-32-67-68-73-85-91-93).

Selon les éléments anatomiques responsables de la déviation, on interviendra soit sur les os soit sur les tendons ou ligaments. Les soins post-opératoires associent généralement tous les traitements que nous avons vu : du repos, des bandages, attelles ou plâtres, des anti-inflammatoires, un parage et une ferrure adaptés.

4.1. TRAITEMENT CHIRURGICAL DES DEVIATIONS D'ORIGINE OSSEUSE

Il s'agit des déviations angulaires ou rotatoires, non réductibles manuellement, dues à un **dysfonctionnement de la plaque de croissance**. Ajoutons qu'il peut s'agir d'une malformation primaire responsable de déviations sagittales secondaires (17).

- **Avant la fin de la croissance**, les alternatives chirurgicales qui se présentent sont l'accélération ou le retardement de la croissance, ou encore une combinaison des deux. On comprend aisément que ces interventions ne sont possibles qu'avant la soudure des plaques de croissance et doivent donc être pratiquées le plus tôt possible (3-11-12-17). Le choix d'une intervention dépend de la technique, de l'âge du poulain, de la sévérité de la déviation et doit permettre que la correction soit la plus rapide possible. Il est en effet primordial, pour garantir au poulain une activité normale, que ses défauts d'aplombs n'entraînent pas de lésions irréversibles.

- **Quand la croissance est achevée**, après la fermeture des plaques de croissance, la seule technique chirurgicale envisageable est une ostéotomie.

4.1.1. ACCELERATION DE LA CROISSANCE : LES PERIOSTOTOMIES

L'élévation de périoste, décrite chez le poulain en 1982 par AUER, est une intervention simple, réalisable sur le terrain et relativement peu coûteuse, qui consiste à favoriser la croissance à la face concave de la déviation (8-10-12).

Les os que l'on peut ainsi traiter sont le radius, le tibia, le métacarpien et le métatarsien principal, ainsi que la phalange proximale lorsqu'ils présentent une **déviatiion qui implique la plaque de croissance**.

Elle ne peut être proposée qu'à des **poulains d'âge limité**, car elle n'est efficace que pendant la phase de croissance rapide des os (tableau 4, ci-dessous) (3-11-12-17-39).

Plus la chirurgie sera précoce, plus la correction aura des chances de succès.

PLAQUE DE CROISSANCE	MOMENT IDEAL D'INTERVENTION
extrémité distale du radius	2 semaines - 4 mois
extrémité distale du métacarpe III ou du métatarses III	naissance - 1 mois
extrémité distale du tibia	2 semaines - 4 mois
extrémité proximale de la première phalange	naissance - 1 mois

Tableau 4 : moments idéaux d'intervention chirurgicale selon la plaque de croissance (d'après P.B. FRETZ - 39)

L'incision du périoste doit être longitudinale et hémicirconférencielle, en forme de "T" si la déviation siège près de la plaque de croissance, en "I" si elle est diaphysaire et

métaphysaire, puis il est simplement soulevé de l'os. L'opération peut être bilatérale si nécessaire (figure 73, ci-dessous) (8-10-11-12-25-29-65-71-85).

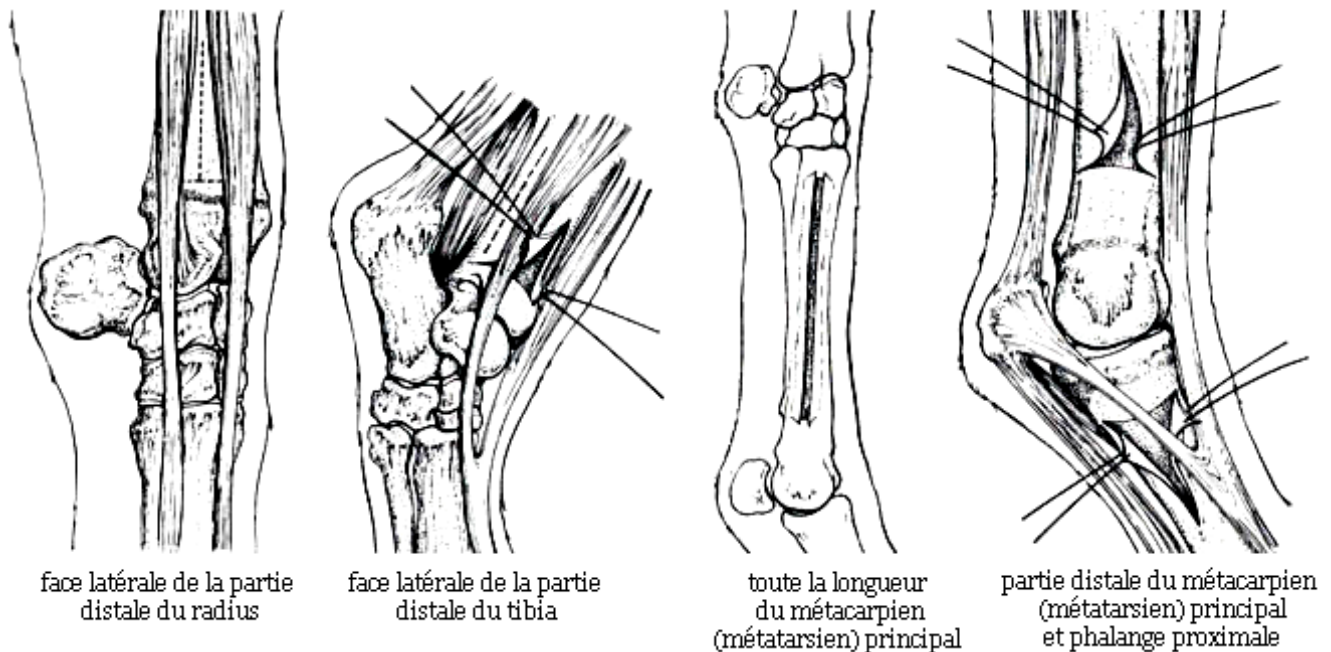


Figure 73 : périostotomies (d'après J. A. AUER – 12)

Le mécanisme d'action de l'incision et de l'élévation du périoste semble résider dans la **décompression mécanique** de la plaque de croissance.

Elle aboutit à une accélération de la croissance longitudinale. Des changements vasculaires se produisent secondairement, ils correspondent à une activité métabolique accrue (10-17-98).

L'effet de l'intervention dure environ 2 mois, pendant lesquels des ponts périostés se forment au dessus de l'incision. La correction maximale qui peut en être attendue est de 15°, en moyenne elle est de 8,2° à 10,7°, mais quelques cas de redressements surprenants, jusqu'à 25°, ont été décrits. En cas de résultats insuffisants, si l'âge du poulain le permet encore, on peut de nouveau intervenir après 2 mois (3-8-10-11-12-17-71).

Une bonne correction de la déviation, sans excès, est garantie dans la majorité des cas. La cicatrice et le risque d'infection sont généralement minimales. La périostotomie est la technique la plus simple et la plus efficace pour les déviations du carpe, ainsi que pour celles du boulet diagnostiquées à temps (8-9-12-17-71).

4.1.2. RETARDEMENT DE LA CROISSANCE : PONTAGE TRANSPHYSAIRE TEMPORAIRE

C'est une chirurgie dont le but est de ralentir, par la pose d'un implant, la croissance longitudinale à la face convexe de la déviation, jusqu'à ce que la face concave rattrape son retard. Les déviations qui peuvent être traitées de cette manière sont celles qui résultent d'une **croissance dissymétrique de la métaphyse** (85).

Les délais d'intervention, et les os pouvant être traités ainsi, sont les mêmes que ceux mentionnés précédemment, pour les périostotomies. La précocité de la chirurgie est, ici aussi, un facteur favorisant la réussite et la rapidité de la correction, car le potentiel de croissance de l'os atteint doit encore être fort lors du traitement (85).

La technique d'épiphyiodèse consiste à insérer des **implants métalliques** (agrafes, vis et cerclages en "8", ou plaques vissées) sur la plaque de croissance (figure 74, ci-dessous).

Une couverture antibiotique post-opératoire est donc recommandée. Les implants peuvent alors rester en place plusieurs mois, jusqu'à correction totale de la déformation. Dès que le redressement est accompli, ils doivent être retirés pour éviter une correction exagérée (11-12-33-38-71-85).

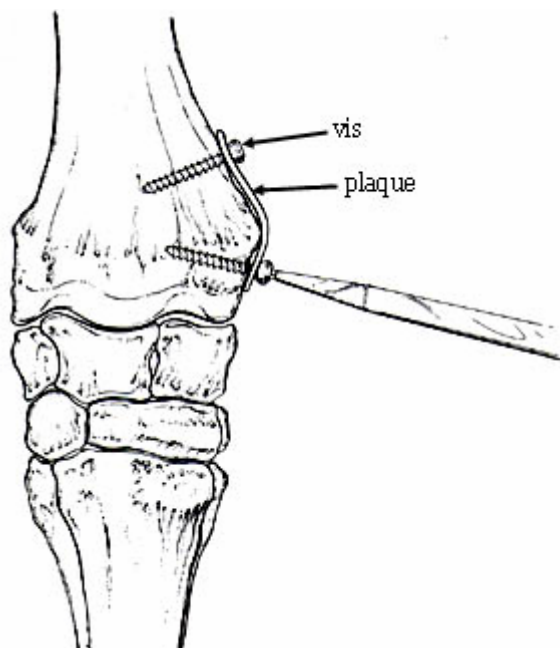


Figure 74 : épiphysiodèse à l'aide d'une plaque vissée

(d'après J. A. AUER – 12)

Dans le cas d'une **déviatiion rotatoire**, à condition que tout le membre ne soit pas impliqué, on peut pratiquer une épiphysiodèse bilatérale, la direction des fils métalliques n'étant pas perpendiculaire à la plaque de croissance mais oblique (figure 75, ci-dessous) (58-65).

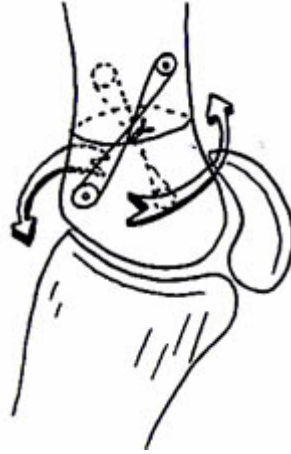


Figure 75 : orientation des cerclages pour la correction d'une déviation rotatoire
(d'après M. K. KR PAN – 58)

L'action d'un pontage transphysaire peut être plus durable que celle d'une périostotomie. Elle permet donc de corriger des déviations plus importantes. Elle peut être pratiquée sur des poulains ayant une déviation sévère pour laquelle la périostotomie est d'emblée insuffisante, ou qui présentent encore une déformation résiduelle après une élévation du périoste (3-71-85).

Les principaux inconvénients de cette technique résident dans l'éventuel mauvais résultat esthétique, et la nécessité d'intervenir une seconde fois pour extraire l'implant, voire une troisième si deux membres ont été traités et que leur redressement ne se fait pas dans les mêmes délais (7-12-38).

4.1.3. COMBINAISON ENTRE L'ACCELERATION ET LE RETARDEMENT DE LA CROISSANCE

Chez un poulain présentant une déviation angulaire sévère, l'association des deux techniques peut permettre d'accélérer la correction (8-12-17)

4.1.4. OSTÉOTOMIES CORRECTRICES

Coûteuses et complexes, ces chirurgies ne sont envisagées que pour des animaux de valeur, pour lesquels :

- **la croissance est terminée**, les plaques de croissance sont fermées (11-40).
- la déviation est **sévère**, les autres traitements n'ont pas eu assez d'effet (40).
- la déviation est **diaphysaire**, certains auteurs font alors appel directement à la technique d'ostéotomie (101).

Pour que l'opération ait toutes ses chances de réussite, il faut qu'il n'y ait ni boiterie, ni image radiologique de maladie articulaire dégénérative (40).

Surtout utilisées pour les déformations angulaires du boulet et de la diaphyse de l'os canon, les ostéotomies sont aussi décrites sur le radius, le tibia et la phalange proximale mais sont alors qualifiées de très difficiles (11-12-40-101).

Le principe des ostéotomies est de découper l'os, d'ajuster les fragments osseux dans une configuration correcte, et de les fixer entre eux par des plaques et des vis. Celles-ci sont retirées lorsque la réparation osseuse est achevée, ce qui nécessite quatre à six mois. Plusieurs techniques existent, les plus souvent utilisées sont :

- **L'ostéotomie cunéiforme ou "en coin"** : l'angle et le point de pivot de la déviation déterminent la position et les dimensions du coin osseux à retirer (figure 76, page suivante) (12-40-101).
- **L'ostéotomie par étages ou "en marches d'escalier"** : c'est la technique chirurgicale la plus délicate. Elle a atteint un tel degré de différenciation qu'elle permet non seulement de sauver la vie de l'animal mais parfois aussi la carrière de futur athlète. L'incision, qui est en forme de "Z", peut être réalisée :
 - dans le plan sagittal : le coin est alors retiré dans ce plan, au centre de l'os.
 - dans le plan frontal : sans retrait d'un coin osseux.

Une rotation peut également être corrigée en retirant un coin osseux supplémentaire à la face dorsale ou palmaire (plantaire) (figure 76, page suivante) (11-12).

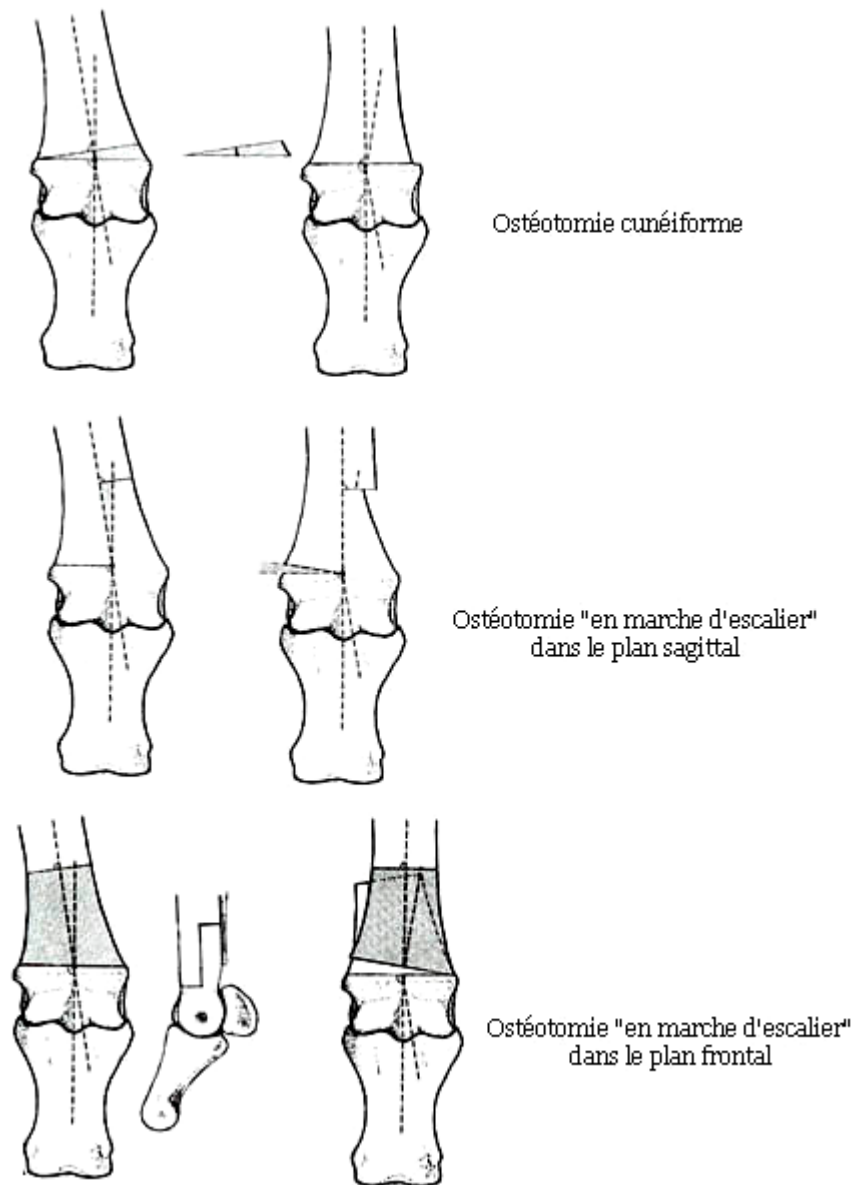


Figure 76 : les différentes techniques d'ostéotomies

(d'après J. A. AUER – 12)

Ajoutons enfin, dans ce chapitre sur les chirurgies osseuses, que les **réparations de fractures** (réduction anatomique et stabilisation par ostéosynthèse) ne sont pas spécifiques au traitement des déviations mais qu'elles constituent parfois un élément indispensable à la correction. En effet, lorsqu'un poulain est atteint d'une fracture affectant la plaque de croissance, il peut, nous l'avons vu, développer une déviation angulaire (3-33-39).

4.2. TRAITEMENT CHIRURGICAL DES DEVIATIONS D'ORIGINE TENDINEUSE ET LIGAMENTAIRE

Certaines techniques consistant à raccourcir les tendons fléchisseurs sont décrites pour traiter une déviation en **hyperextension** mais elles ont très peu d'intérêt car le traitement conservateur, le parage et la ferrure sont généralement suffisants (3-12-68).

Les **contractures**, en revanche, peuvent être si sévères qu'elles ne répondent pas ou trop peu aux autres types de traitements et que la chirurgie devient alors nécessaire, avant que des lésions dégénératives n'apparaissent, pour tenter de sauver l'animal.

Il s'agit dans tous les cas de **sectionner la structure empêchant l'extension** : un tendon, un ligament, ou une capsule articulaire (3-12-32-67-68-73-91).

Lorsqu'on coupe un tendon, il cicatrise grâce à la formation d'un tissu fibreux n'ayant pas exactement la même architecture que le tendon initial. Trois mois sont nécessaires à la réunion des deux extrémités du tendon sectionné, six mois à la réparation complète (100).

4.2.1. TRAITEMENT CHIRURGICAL DE LA CONTRACTURE DE L'ARTICULATION INTERPHALANGIENNE DISTALE

Cette déformation répond généralement bien aux traitements non chirurgicaux, mais une chirurgie est parfois nécessaire. Deux techniques sont décrites, selon la sévérité de la déviation : la desmotomie de la bride carpienne et la ténotomie du tendon fléchisseur profond du doigt.

4.2.1.1. LA DESMOTOMIE DE LA BRIDE CARPIENNE

La bride carpienne, ou ligament accessoire du tendon fléchisseur profond du doigt, s'insère sur le ligament carpien palmaire.

Lors d'une contracture, elle s'oppose à l'extension normale de la phalange distale. Sa section permet une élongation du muscle fléchisseur profond et la correction du pied bot (figure 77, page suivante) (12-68-73-84-87-91-95).

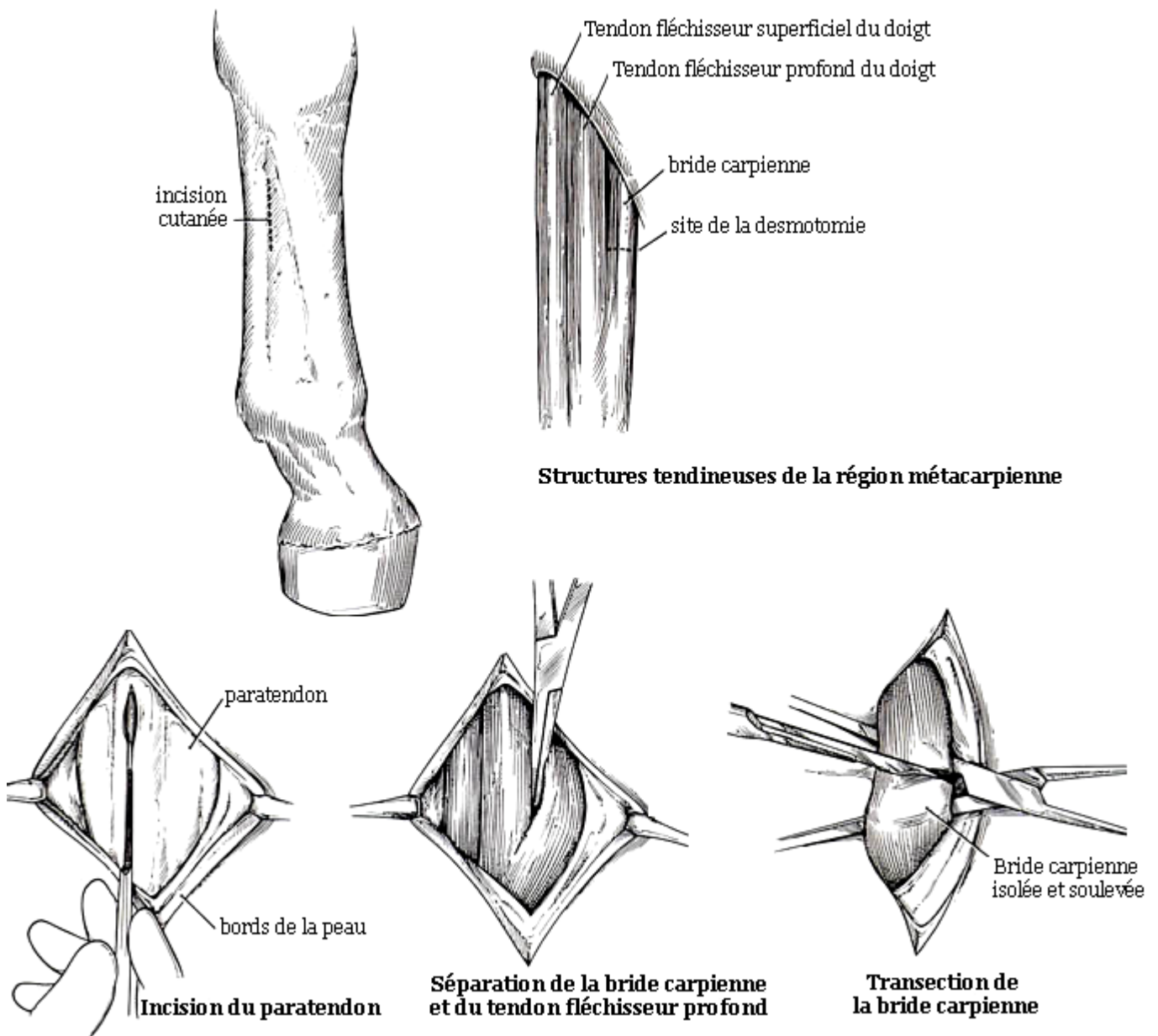


Figure 77 : technique de la desmotomie de la bride carpienne (d'après J. A. AUER – 12)

Cette intervention offre de bons résultats si la contracture est de **degré 1** (la face dorsale du sabot ne dépasse pas la verticale) et s'il n'y a pas encore de lésions irréversibles de l'articulation interphalangienne distale. Dans ces conditions, le taux de réussite est de l'ordre de 85% (67-84-91-92).

Le redressement des phalanges peut être immédiat, comme il peut prendre trois semaines pour se produire. Pendant toute la durée de la cicatrisation tendineuse, on veillera à conserver un bon alignement du membre. Le retour du sabot à une forme normale nécessite quatre à six mois chez le poulain, plus chez l'adulte (3-12-33-67-68-84-91-94).

4.2.1.2. TENOTOMIE DU TENDON FLECHISSEUR PROFOND DU DOIGT

Elle est utilisée pour les **contractures sévères** ou n'ayant pas répondu à la desmotomie de la bride carpienne, mais ses résultats sont variables et ne permettent souvent de sauver le cheval que pour la reproduction ou le loisir.

Le tendon est sectionné dans la région du paturon, à la face palmaire de la deuxième phalange (12-32-33-68-90-94).

4.2.2. TRAITEMENT CHIRURGICAL DE LA CONTRACTURE DE L'ARTICULATION DU BOULET

Les techniques du traitement chirurgical des contractures du boulet ont des résultats plus aléatoires que celle des contractures de l'articulation interphalangienne distale (73-93).

Avant d'intervenir, on doit avoir bien identifié les structures responsables du défaut d'extension, pour agir sur celle qui y participe le plus. Il peut s'agir du :

- **tendon fléchisseur profond**, quelquefois. On a alors recours à la section de la bride carpienne, vue précédemment.
- **tendon fléchisseur superficiel**, plus fréquemment. On pratique alors la desmotomie de la bride radiale.

Les deux brides peuvent être sectionnées si les deux tendons fléchisseurs sont également impliqués dans la contracture (12-33-87-93).

Dans certains cas où ces interventions échouent, quelques autres techniques sont envisageables.

4.2.2.1. LA DESMOTOMIE DE LA BRIDE RADIALE

La bride radiale, ou ligament accessoire du tendon fléchisseur superficiel, s'insère sur le radius. Lors de contracture, elle empêche l'élongation du muscle fléchisseur superficiel.

Après sa section, la majeure partie de l'amélioration est obtenue en 48 heures, la correction se poursuivant encore une à deux semaines.

Il est important de restreindre l'exercice pendant la convalescence, pour éviter qu'une récurrence ne se produise à cause de la douleur (3-12-33-88-91).

4.2.2.2. AUTRES TECHNIQUES

On peut envisager, dans certains cas de contracture du boulet :

- **La ténotomie du tendon fléchisseur superficiel**, dans la région du canon (68-89-95).
- **L'allongement du tendon fléchisseur superficiel**, par une plastie en "Z" (68-89-91).
- **La desmotomie des branches du ligament suspenseur du boulet**, près de leur insertion sur les os sésamoïdes proximaux. C'est une ultime possibilité, qui destine l'animal, au mieux, à la reproduction, car un certain degré de subluxation de l'articulation interphalangienne proximale risque de persister (12-31-33-68-73-91-95).

4.2.3. TRAITEMENT CHIRURGICAL DE LA CONTRACTURE DU CARPE

Dans les cas les plus sévères de contracture du carpe, plusieurs méthodes chirurgicales peuvent être proposées :

- **L'incision de la face palmaire des capsules articulaires radio-carpienne et intercarpienne** : après section, on positionne le membre en extension et on lui met une attelle 2 à 4 semaines. Cette intervention a des résultats incertains, le cheval pourra être utilisé pour la reproduction, parfois pour le loisir (12-91-96).
- **La transection du ligament palmaire carpien**, associée à l'intervention précédente.
- **La ténotomie du tendon ulnaire latéral**, associée aux deux autres interventions.

Lorsque tous les modes de traitements ont été essayés sans succès, ou lorsque la thérapie nécessaire est trop onéreuse pour le propriétaire, l'euthanasie doit être envisagée.

Conclusion

De bons aplombs sont donc un élément favorable, voire indispensable, pour qu'un cheval puisse exprimer toutes ses potentialités au travail, ou qu'il ait une carrière sportive durable. Au contraire, les défauts d'aplombs sont très pénalisants, car ils prédisposent prématurément à diverses lésions des membres qui diminuent nettement, voire empêchent, l'utilisation du cheval à sa juste valeur.

Si la conformation des membres du poulain laisse augurer ce qu'elle sera chez l'adulte, elle ne peut pas pour autant être considérée comme définitive, puisqu'elle peut encore se modifier durant toute la vie de l'animal.

Elle est en effet l'aboutissement du processus de développement des structures ostéo-articulaires et musculo-tendineuses, qui commence pendant la gestation et se poursuit au cours de la croissance, puis du remodelage de ces tissus chez l'adulte. A chaque stade physiologique, des affections orthopédiques, notamment des déviations des membres, sont susceptibles d'apparaître.

Les déviations angulaires et rotatoires, fréquemment associées, concernent les structures osseuses. Elles sont généralement secondaires à un retard d'ossification, à une laxité des tissus périarticulaires ou à des anomalies de la plaque de croissance.

Les déviations sagittales impliquent les tendons et ligaments. Une mauvaise position intra-utérine, une phase de croissance rapide, ou une douleur sont souvent incriminés dans l'origine des contractures.

Le vétérinaire praticien, confronté à une anomalie de conformation ou à une boiterie, doit réaliser un examen attentif de l'animal et juger ses aplombs, à l'aide de critères objectifs simples que sont les lignes d'aplombs.

Le diagnostic d'une déviation est fondé sur le recueil des commémoratifs, les résultats de l'inspection, la palpation et la manipulation, éventuellement sur des radiographies. Il doit renseigner sur la nature et la sévérité de la déformation, et permettre d'émettre un pronostic.

Le traitement, s'il est envisageable, doit être mis en place le plus rapidement possible pour avoir le maximum d'efficacité et limiter le développement de lésions irréversibles. Il peut comprendre, selon le diagnostic, plusieurs volets.

Les méthodes conservatrices peuvent associer une période de repos, qui permet parfois une correction spontanée chez le poulain nouveau-né, ainsi que l'utilisation de moyens de contention externe, et des exercices imposés. Une correction de l'alimentation sera effectuée si un déséquilibre nutritionnel est suspecté. Ces mesures sont presque toujours essentielles, mais doivent souvent être complétées par un parage des pieds et une ferrure plus ou moins coercitive.

L'utilisation d'anti-inflammatoires permet de soulager l'animal, elle est particulièrement importante lorsque la douleur entre dans les facteurs causaux de la déviation. Le seul traitement médical spécifique, l'oxytétracycline, est indiqué pour les contractures congénitales.

Enfin, pour les cas sévères ou ne répondant pas à ces thérapies, de même que pour les chevaux dont la croissance est terminée, certaines techniques chirurgicales sont préconisées.

La nécessité d'intervenir dans de brefs délais justifie que le vétérinaire doive conseiller aux éleveurs de surveiller les aplombs du poulain dès la naissance, et de prendre certaines mesures pour prévenir les affections orthopédiques. Les éleveurs doivent ainsi écarter de la reproduction les lignées prédisposées, apporter aux animaux de tous âges, notamment aux poulinières, une alimentation équilibrée, éviter que les poulains aient une trop grande activité, et veiller à la bonne qualité des sols des paddocks.

Ce n'est qu'en s'efforçant de mieux prévenir, de diagnostiquer précisément, et de traiter précocement et en conséquence les affections orthopédiques telles que les défauts d'aplombs, que leur incidence pourra peu à peu décroître.

BIBLIOGRAPHIE

1. **ADAMS O.R.** Les boiteries du cheval, éditions MALOINE, Paris, 1990, 450 p.
2. **ADAMS R. – POULOS P.** Radiographic evaluation of the carpal and tarsal regions of the neonatal foal – Proceeding of the 33rd annual meeting of the Am. Assoc. Equine Pract., 1987, p.677-682
3. **ADAMS R.** Non infectious orthopedic problems – Equine clinical neonatology, LEA and FEBIGER, Philadelphia, 1990
4. **ADAMS R.** The musculoskeletal system – Equine reproduction, W. B. SAUNDERS Company, Philadelphia, 1993, p.1060-1075
5. **AUER J.A. – MAERTENS R.J.** Angular limb deformities in young foals - Proceeding of the 26th annual meeting of the Am. Assoc. Equine Pract., 1980
6. **AUER J.A. – MAERTENS R.J. – MORRIS E.L.** Angular limb deformities in foals: congenital factors – Compend. Cont. Ed. Pract. Vet., 1982, 4, p.330-339
7. **AUER J.A. – MAERTENS R.J. – MORRIS E.L.** Angular limb deformities in foals: developmental factors – Compend. Cont. Ed. Pract. Vet., 1983, 5, p.27-40
8. **AUER J.A.** Periosteal transection for correction of angular limb deformities - Proceeding of the 28th annual meeting of the Am. Assoc. Equine Pract., 1982
9. **AUER J.A. et al.** The developing equine carpus from birth to six month of age – Equine practice, 1982, vol.4, n°4
10. **AUER J.A. – MAERTENS R.J.** Periosteal transection and periosteal stripping for correction of angular limb deformities in foals – Am. J. Vet. Res., 1982, n°43, p.1530-1534
11. **AUER J.A.** Appendicular deviations – Current practice of equine surgery (N. WHITE), 1991, p.482-500
12. **AUER J.A.** Equine surgery, W. B. SAUNDERS Company, Philadelphia, 1992, 1214 p.
13. **BARONE R.** Anatomie comparée des Mammifères domestiques, tome 1: Atlas d'ostéologie, 2^{ème} édition, VIGOT Edition, Paris, 1976, 428 p.
14. **BARONE R.** Anatomie comparée des Mammifères domestiques, tome 2: Arthrologie et myologie, 3^{ème} édition, VIGOT Edition, Paris, 1989, 984 p.
15. **BEARD W. L. – KNIGHT D. A.** Developmental orthopedic disease – Current therapy in equine medicine III, W. B. SAUNDERS Company, Philadelphia, 1992, p.105-109
16. **BENNET D.** Conformation analysis – Horse breeding and management, ELSEVIER, Amsterdam, 1992

17. **BERTONE A. L. – TURNER A. S. – PARK R. D.** Periosteal transection and stripping for treatment of angular limb deformities in foals: clinical observations and radiographic observations – J. Am. Vet. Med. Assoc., 1985, vol.187, n°2, p.145-156
18. **BLACKWELL R. B.** Response of acquired flexural deformity of the metacarpophalangeal joint to desmotomy of the inferior check ligament - Proceeding of the 28th annual meeting of the Am. Assoc. Equine Pract., 1982, p.107-112
19. **BONGAIN-TONNIN D.** Diagnostic et traitement des affections ostéo-articulaires congénitales du membre du cheval - Th. Med. Vet., Lyon, 1996, 163 p.
20. **de BOWES R. M.** Carpal and tarsal cuboïdal anomalies - Current practice of equine surgery (N. WHITE), 1991, p.501-503
21. **BRAMLAGE L. R.** Clinical manifestations of disturbed bone formation in the horse - Proceeding of the 33rd annual meeting of the Am. Assoc. Equine Pract., 1987
22. **BRAMLAGE L. R. – EMBERTSON R. M.** Observations on the evaluation and selection of foal limb deformities for surgical treatment - Proceeding of the 36th annual meeting of the Am. Assoc. Equine Pract., 1990, p.273-279
23. **BUTLER K. D.** Foot care - Horse breeding and management, ELSEVIER, Amsterdam, 1992, p.177-205
24. **CAMPBELL J. R. – LEE R.** Radiological estimation of differential growth rates of the long bones of foals – Equine Vet. J., 1981, vol.13, n°4, p.247-250
25. **CARON J. P. et al.** The radiographic and histologic appearance of controlled surgical manipulation of the equine periosteum – Vet. Surg., 1987, vol.16, n°1, p.13-20
26. **CHUIT P. A.** Le diagnostic différentiel des boiteries du cheval; notions de ferrage et ferrures orthopédiques – Enseignement optionnel de pathologie locomotrice des Equidés – ENV Toulouse, 2002
27. **DENOIX J. M.** Entités pathologiques générales - Enseignement optionnel de pathologie locomotrice des Equidés – ENV Alfort, 2002
28. **DENOIX J. M.** Extérieur et examen physique du cheval - Enseignement optionnel de pathologie locomotrice des Equidés – ENV Alfort, 2002
29. **DESBROSSE F.** Les affections ostéo-articulaires chez le cheval – Premières rencontres équinés d'Alfort, 1993
30. **FACKELMAN G. E. et al.** Angular limb deformities in foals - Proceeding of the 21st annual meeting of the Am. Assoc. Equine Pract., 1975, p.161-166
31. **FACKELMAN G. E.** Equine flexural deformities in foals - Proceeding of the 26th annual meeting of the Am. Assoc. Equine Pract., 1980, p.97-105

32. **FACKELMAN G. E. et al.** Surgical treatment of severe flexural deformity of the distal interphalangeal joint in young horses – J. Am. Vet. Med. Assoc., 1983, vol.182, p.949-952
33. **FACKELMAN G. E.** Deformities of the appendicular skeleton – The practice of large animal surgery, W. B. SAUNDERS Company, Philadelphia, 1984, p.950-982
34. **FESSLER J. F.** Tendon disorders of the young horse – Archives Vet. Surg., 1977, vol.6, p.19-23
35. **FIRTH E. C. - GREYDANUS Y.** Cartilage thickness measurement in foals – Res. Vet. Science, 1987, vol.42, p.35-46
36. **FIRTH E. C. – SCHAMHARDT H. C. – HARTMAN W.** Measurement of bone strain in foals with altered foot balance - Am. J. Vet. Res., 1988, vol.49, n°2, p.261-265
37. **FIRTH E. C. – POULOS P. W.** Development of the epiphysis, metaphysis and diaphysis in the foal - Proceeding of the 33rd annual meeting of the Am. Assoc. Equine Pract., 1987, p.787-793
38. **FRETZ P. B. – TURNER A. S. – PHARR J. W.** Retrospective comparison of two techniques for correction of angular limb deformities in foals - J. Am. Vet. Med. Assoc., 1978, vol.172, p.281-286
39. **FRETZ P. B.** Angular limb deformities in foals – Vet. Clinics North Am. Large animal practice, 1980, vol.2, n°1, p.125-150
40. **FRETZ P. B. – McILWRAITH C. W.** Wedge osteotomy as a treatment for angular deformities of the fetlock in horses - J. Am. Vet. Med. Assoc., 1983, vol.182, n°3
41. **FRETZ P. B. – CYMBALUK N. F. – PHARR J. W.** Quantitative analysis of long bone growth in the horse - Am. J. Vet. Res., 1984, vol.45, n°8
42. **GABEL A. A. et al.** Comparison of incidence and severity of developmental orthopedic disease on 17 farms before and after adjustment of the ration - Proceeding of the 33rd annual meeting of the Am. Assoc. Equine Pract., 1987
43. **GASPAROUX J. P.** Les fractures de la région phalangienne chez le cheval de sport (synthèse bibliographique) - , Th. Med. Vet., Toulouse, 1989
44. **GLADE M. J.** The role of endocrine in equine developmental orthopedic disease - Proceeding of the 33rd annual meeting of the Am. Assoc. Equine Pract., 1987
45. **HINTZ H. F. – SCHRYVER H. F. – LOWE J. E.** Delayed growth responses and limb conformation in young horses, Proc. Cornell Conference, 1976, p.94
46. **HINTZ H. F.** Factors which influence developmental orthopedic disease - Proceeding of the 33rd annual meeting of the Am. Assoc. Equine Pract., 1987
47. **HURTING M. B. et al.** Defective bone and cartilage in foals fed in low copper diet - Proceeding of the 36th annual meeting of the Am. Assoc. Equine Pract., 1990

48. **HUTT F. B.** Genetics defects of bones and joints in domestics animals, Cornell Vet. (supplement), 1968, vol.58, p.104
49. **JACKSON S. G. – PAGAN J. D.** Developmental orthopedic disease : multiple causes – no sure cures; Growth management of young horses : a key to future success – J. of Equine Vet. Science, 1993, vol.13, n°1, p.9-11
50. **JACOULET J. – CHOMEL. C** Traité d'hippologie, 4^{ème} édition, GENDRON, Saumur, 1975, 756 p.
51. **JONES P. A.** The use of pneumatic splints for treatment of congenital flexural deformities in foals - Proceeding of the 37th annual meeting of the Am. Assoc. Equine Pract., 1991, p.519
52. **KELLY N. J. – WATROUS B. J. – WAGNER P.C** Comparison of splinting and catsing on the degree of laxity induced in thoracic limbs in young horses – Equine practice, 1987, Nov./Dec., p.10-16
53. **KIRK M. D.** Osteochondritis dissecans with epiphyseal separation and unilateral arrest in the distal radius of the growing horse : a case report – J. Equine Med. Surg., 1979, 3, p.394-398
54. **KNIGHT D. A. et al.** Correlation of dietary mineral to incidence and severity of metabolic bone disease in Ohio and Kentucky - Proceeding of the 33rd annual meeting of the Am. Assoc. Equine Pract., 1987
55. **KNIGHT D. A. et al.** Copper supplementation and cartilage lesions in foals – Refresher courses in equine medicine University of Sydney, 1992, p.361
56. **KRONFELD D. S. – DONOGHUE S.** Metabolic convergence in developmental orthopedic disease - Proceeding of the 33rd annual meeting of the Am. Assoc. Equine Pract., 1987
57. **KRONFELD D. S. – MEACHAM T. N. - DONOGHUE S.** Dietary aspects of developmental orthopedic disease in young horses – Vet. Clinics North Am. Equine Practice, 1990, vol.6, n°2
58. **KRPAN M. K.** Rotational limb deformities – Current practice of equine surgery (N. WHITE), 1991, p.504-509
59. **LEWIS L. D. – SAVAGE C. J.** The role of nutrition in musculoskeletal development and disease – Adam's lameness in horses 5th edition, LIPPINCOTT WILLIAMS and WILKINS, Philadelphia, 2002, p.377-399
60. **LIGNEREUX Y.** Le pied du cheval – Service d'anatomie ENV Toulouse, 1986
61. **LIVESAY-WILKINS P. A.** Angular limb deformities in premature foals – Modern Vet. Pract., 1986, Nov./Dec., p.808-811
62. **LOCHNER F. K. et al.** In vivo and in vitro measurement of tendon strain in the horse – Am. J. Vet. Res., 1980, vol.41, p.1929

63. **LOKAI M. D.** Case selection for medical management of congenital flexural deformities in foals – Equine Practice, 1992, vol.14, n°4
64. **LYSHOLT B. – SONNICHSEN H. V.** Senestylefod has fol og plage – Nord. Vet. Med., 1969, vol.21, p.601-608
65. **MARCOUX M.** Les déviations linéaires des membres chez le poulain – Congrès AVEF, Bordeaux, 1993
66. **MARCOUX J. – LAHAYE J. – CORDIEZ E.** Extérieur du cheval, édition DUCULOT, Bruxelles, 1951
67. **McILWRAITH C. W. – FESSLER J. F.** Evaluation of inferior check ligaments desmotomy for treatment of acquired flexor tendon contracture in the horse – J. Am. Vet. Med. Assoc., 1978, vol.172, n°3
68. **McILWRAITH C. W.** Tendon disorders of young horses – Equine medicine and surgery III Am. Vet. Publications, 1982
69. **McILWRAITH C. W.** Angular limb deformities in foals – Equine medicine and surgery III Am. Vet. Publications, 1982
70. **McILWRAITH C. W. – JAMES L. F.** Limb deformities in foals associated with ingestion of locoweed by mares – J. Am. Vet. Med. Assoc., 1982, vol.181, n°3
71. **McILWRAITH C. W. – TURNER A. S.** Transphyseal bridging with screw and wire – hemicircumferential transection and periosteal stripping – Equine surgery / Advanced techniques, LEA and FEBIGER, Philadelphia, 1987, p.120-133
72. **McILWRAITH C. W.** Incomplete or defective ossification of carpal or tarsal bones – Adam's lameness in horses, 4th edition, LEA and FEBIGER, Philadelphia, 1987, p.419-422
73. **McILWRAITH C. W.** Developmental problems in tendons and ligaments - Adam's lameness in horses, 5th edition, LIPPINCOTT WILLIAMS and WILKINS, Philadelphia, 2002, p.598-612
74. **METCALF S. – WAGNER P. C. – BALCH-BURNETT O.** Corrective trimming and shoeing in the treatment of tendon disorders of young horses – Equine Practice, 1982, vol.4, n°9
75. **NATIONAL RESEARCH COUNCIL** Nutrient requirement of horses – Washington, DC, National Academy of Sciences, 1978, 1989
76. **OBERDORFF J. M.** Les défauts d'aplomb du poulain : déviations angulaires, rotatoires et sagittales (synthèse bibliographique) - , Th. Med. Vet., Toulouse, 1993
77. **O'DONOHUE D. D. – SMITH F. H. – STRICKLAND K. L.** The incidence of abnormal limb development in the Irish Thoroughbred from birth to 18 months – Equine Vet. J., 1992, vol.24, n°4, p.305-309



78. **OWEN J. M.** Abnormal flexion of the corono-podal joint or "contracted tendons" in unweaned foals - *Equine Vet. J.*, 1975, vol.7, n°1
79. **PAVAUX Cl.** Extérieurs des animaux de la ferme – Service d'Anatomie ENV Toulouse, 1980
80. **PHARR J. W. – FRETZ P. B.** Radiographic findings in foals with angular limb deformities – *J. Am. Vet. Med. Assoc.*, 1981, vol.179, n°8, p.812-817
81. **POOL R. R.** Developmental orthopedic disease in the horse : normal and abnormal bone formation - Proceeding of the 33rd annual meeting of the Am. Assoc. Equine Pract., 1987
82. **PRITCHARD J. T. – VOSS J. L.** Fetal ankylosis in horses associated with hybrid sudan grass pasture - *J. Am. Vet. Med. Assoc.*, 1967, vol.150, p.871
83. **ROONEY J. R.** Contracted foals – *Cornell Vet.*, 1966, vol.56, p.173
84. **SONNICHSEN H. V.** Subcarpal check ligament desmotomy for the treatment of contracted deep flexor tendon in foals - *Equine Vet. J.*, 1982, vol.14, n°3, p.256-257
85. **STASHAK T. D.** Adam's lameness in horses, 5th edition, LIPPINCOTT WILLIAMS and WILKINS, Philadelphia, 2002, 1174 p.
86. **TROUT D. R. – LOHSE C. L.** Anatomy and therapeutic resection of the peroneus tertius muscle in a foal – *J. Am. Vet. Med. Assoc.*, 1981, vol.179, p. 247
87. **TURNER S. – McILWRAITH C. W.** Inferior check ligament desmotomy – Equine orthopedic surgery – Techniques in large animal surgery, LEA and FEBIGER, Philadelphia, 1989, p.144-146
88. **TURNER S. – McILWRAITH C. W.** Superior check ligament desmotomy (after BRAMLAGE) – Equine orthopedic surgery – Techniques in large animal surgery, LEA and FEBIGER, Philadelphia, 1989, p.147-149
89. **TURNER S. – McILWRAITH C. W.** Superficial digital flexor tenotomy – Equine orthopedic surgery – Techniques in large animal surgery, LEA and FEBIGER, Philadelphia, 1989, p.150-152
90. **TURNER S. – McILWRAITH C. W.** Deep digital flexor tenotomy – Equine orthopedic surgery – Techniques in large animal surgery, LEA and FEBIGER, Philadelphia, 1989, p.153-155
91. **WAGNER P. C. – REED S. M. – HEGREBERG G. A.** Contracted tendons (flexural deformities) in the young horse – The Compendium 5th anniversary series – Equine medicine and surgery in practice, 1983, vol.4, n°3
92. **WAGNER P. C. et al.** Long-term results of desmotomy of the accessory ligament of the deep digital flexor tendon (distal check ligament) in horses, *J. Am. Vet. Med. Assoc.*, 1985, vol.187, p.1351-1352

93. **WAGNER P. C. et al.** Management of acquired flexural deformities of the metacarpophalangeal joint in the equidae - J. Am. Vet. Med. Assoc., 1985, vol.187, p.915-918
94. **WAGNER P. C.** Flexural deformity of the distal interphalangeal joint – Current practice of equine surgery (N. WHITE), 1991, p.472-475
95. **WAGNER P. C.** Flexural deformity of the distal metacarpophalangeal joint – Current practice of equine surgery (N. WHITE), 1991, p.476-480
96. **WAGNER P. C.** Flexural deformity of the carpus – Current practice of equine surgery (N. WHITE), 1991, p.480-481
97. **WAGNER P. C.** Flexural limb deformities (contracted tendons) – Large animal internal medicine, MOSBY, Saint-Louis, 1992, p.1181-1185
98. **WARREL E. – TAYLOR J. F.** The role of periosteal tension in the growth of long bones – J. Anat., 1979, vol.128, n°1, p.179-184
99. **WATKINS J. P.** Angular limb deformities – Large animal internal medicine, MOSBY, Saint-Louis, 1992, p.1133-1139
100. **WATKINS J. P.** Tendon and ligament biology – Equine surgery, W. B. SAUNDERS Company, Philadelphia, 1992, p.910-915
101. **WHITE K. K.** Diaphyseal angular deformities in three foals, J. Am. Vet. Med. Assoc., 1983, vol.182, n°3
102. **WILLIAMS M. A.** Risk factors associated with developmental orthopedic disease – Current therapy in equine medicine III, W. B. SAUNDERS Company, Philadelphia, 1992, p.462-465
103. **WRIGHT A. K.** Oxytetracycline and neonates – Equine Vet. Data, 1993, vol.14, n°1

Toulouse, 2003

NOM : LENOIR

PRENOM : CELINE

TITRE : LES DEFAUTS D'APLOMBS DU CHEVAL : ORIGINE, CONSEQUENCES ET POSSIBILITES DE TRAITEMENT. SYNTHESE BIBLIOGRAPHIQUE.

RESUME :

Les aplombs, c'est-à-dire la direction des membres, influencent l'équilibre et les allures d'un cheval. Pour que son potentiel sportif puisse s'exprimer pleinement et être exploité durablement, il est indispensable que ses aplombs soient corrects.

Lorsqu'ils sont défectueux, on parle de déviations des membres, différenciables selon leur sens. Les déviations angulaires et rotatoires concernent essentiellement les structures ostéo-articulaires, tandis que les déviations sagittales impliquent surtout les muscles et les tendons.

D'origine congénitale ou acquise, la plupart de ces défauts d'aplombs apparaissent chez le poulain, notamment pendant la croissance. Ils peuvent entraîner des répercussions néfastes sur la biomécanique et prédisposent prématurément l'appareil locomoteur à des lésions irréversibles.

La correction des déviations, si elle est envisageable, doit toujours être précoce. Elle peut nécessiter, selon le diagnostic, des mesures conservatrices, médicales, de la maréchalerie, ou une intervention chirurgicale.

MOTS-CLEFS : CHEVAL – POULAIN - MORPHOLOGIE - MEMBRES - ORTHOPEDIE

ENGLISH TITLE : EQUINE LIMB DEFORMITIES : ORIGIN, CONSEQUENCES AND TREATMENT POSSIBILITIES. BIBLIOGRAPHICAL SYNTHESIS.

ABSTRACT :

The direction of the limb influences the balance and the gaits of a horse. For its athletic potential to be fully express and durably exploited, the alignment of the limb's segments must be correct.

When limb conformation is defective, one talks about deviations, distinguished by their direction. The angular and rotatory limb deformities concern mainly the bone and joint structures, whereas flexural deformities or hyperextension involve the muscles and tendons more particularly.

Whether they are congenital or acquired, most of these limb deformities occur in foals, especially during their growth. They can have negative effects on biomechanics and prematurely expose locomotion system to irreversible lesions.

Correction of limb deformities, if conceivable, has always to be early. Depending on the diagnosis, conservative methods, medical treatment, shoeing, or a surgical intervention can be required.

KEY WORDS : HORSE - FOAL - MORPHOLOGY - LIMBS – ORTHOPEDICS