# Plan

Rapport-gratuit.com
LE NUMERO 1 MONDIAL DU MÉMOIRES

Introduction.....1
Rappel :.....4

I. Historique .....5
II. Embryologie.....6
III. Anatomie .....10
1. Définition.....10
2. Situation .....10
3. Dimensions et formes.....11
4. Rapport avec l'anse porteuse.....12
5. Contenu .....13
5.1. Enterolithes .....13
5.2. Phytobezoards.....14
5.3. Rétention d'autres corps étrangers .....14
IV. Histologie .....14
1. L'hétérotopie tissulaire gastrique.....15
2. L'hétérotopie tissulaire pancéatique.....15
3. Les autres hétérotopies.....15
4. Les métaplasies .....15
4.1. Métaplasies carcinoïdes.....15
4.2. Autres métaplasies.....16

Patients et méthodes .....17

I. Patients .....18
II. Méthodes d'études .....18

Résultats .....20

I. Epidémiologie.....21
1. Fréquence.....21
1.1 Age .....21
1.2 Sex ratio.....21
2. Origine géographie .....22
3. Consanguinités .....22
4. Les antécédents .....22
II. Clinique .....23
1. Circonstances de découvertes.....23
1.1. Fortuite.....23

1.2. Symptomatique....23
III. Paraclinique ....25
1. La radiologie ....25
1.1. ASP....25
1.2. Echographie....25
2. La biologie....26
➢ NFS....26
IV. Traitement ....27
1. Traitement chirurgical....28
1.1. Chirurgie conventionnelle ....28
a. Voie d'abord....28
b. Exploration chirurgicale ....28
c. Le diverticule de Meckel....29
d. Les techniques opératoires ....30
1.2. Traitement par cœlioscopie....30
2. Gestes associés....31
2.1. Réduction de l'invagination....31
2.2. Débridement....31
2.3. Appendicectomie ....31
2.4. Lavage péritonéal....31
3. Traitement médical ....31
4. Anatomie pathologie....31
V. Evolution ....32
1. Court terme....32
2. Moyen et long terme....32

Discussion ....33

I. Epidémiologie ....34
1. Fréquence ....34
2. Age ....34
3. Sex ratio....34
4. Les antécédents....35
5. Malformations ....35
6. Le profil évolutif....36
II. Clinique ....36
1. Complications mécaniques....36
1.1. Invagination intestinale aigue ....37
1.2. Occlusion intestinale aigue ....38
➢ Volvulus ....38

➢ Occlusion sur bride .....39
➢ Hernie de Littré.....39
➢ les coudures intestinales .....40
➢ nœuds diverticulaires .....40
➢ enterolithes et les phytobésoards .....40
2. Les accidents inflammatoires .....40
2.1. Diverticulite ou Meckelite .....40
3. Les accidents perforatifs .....41
4. Les accidents hémorragiques.....42
5. Complications dégénératives .....44
➢ Malignes .....44
➢ Bénignes.....44
6. Douleurs abdominales chroniques.....44
III. Paraclinique.....45
1. ASP.....45
2. Echographie .....45
3. Les opacifications digestives.....45
3.1. Transit du grêle.....46
3.2. Lavement baryté et l'insufflation d'air.....47
4. L'artériographie coelio-mésentérique.....47
5. La scintigraphie au 99 mT pertechnate.....47
6. Les examens endoscopiques.....48
7. Tomodensitométrie et l'imagerie par résonance magnétique.....49
8. La vidéo capsule endoscopique .....49
9. La biologie.....49
9.1. NFS.....49
9.2. Bilan hydro électrolytique.....50
IV. Traitement.....51
1. But .....51
2. Les moyens .....51
2.1. Traitement du diverticule de Meckel.....52
a. La chirurgie conventionnelle.....52
➢ Les voies d'abord chirurgicales.....52
- Mc Burney.....52
- Voie médiane.....52
➢ Les techniques opératoires.....52
- La diverticulectomie simple.....53
- La résection cunéiforme .....53
- La résection segmentaire avec anastomose termino-terminale.....53
b. Traitement par la cœlioscopie.....54

➢ Coelio chirurgie avec extériorisation du D.M.....54
- La méthode d'ASTWOOD.....54
- La méthode de S VALLA.....55
➢ Traitement purement laparoscopique.....55
↳ Diverticulectomie par pinces automatiques.....55
↳ La diverticulectomie par ligature.....55
2.2. Traitement des complications.....59
2.2.1. Invagination intestinale aigue.....59
2.2.2. Les brides.....59
2.2.3. Lavage péritonéal.....59
2.2.4. Appendicectomie .....59
3. Indications.....59

Conclusion .....62
Résumés.....66
Annexes.....70

Bibliographie .....74

# Introduction

Rapport-gratuit.com
LE NUMERO 1 MONDIAL DU MÉMOIRES

Le diverticule de Meckel (DM) reste l'anomalie embryonnaire la plus fréquente du tube digestif, peu connu du monde médical et quasi inconnu de la population générale. Il semble avoir été décrit pour la première fois en 1598 par HILDANUS, mais ce n'est qu'en 1809 que le chirurgien et anatomiste Allemand JOHAN FRIEDERICH MECKEL a précisé l'origine embryologique de cette entité qui porte son nom.

En effet, le D.M. résulte d'une anomalie d'involution du canal vitellin ou canal omphalo-mésentérique qui s'oblitère normalement vers la sixième semaine de la vie intra utérine.

C'est une malformation assez rare dont la fréquence varie entre 0.3% à 4% selon les auteurs.

Dans l'immense majorité des cas, le D.M reste latent et asymptomatique sans aucune traduction clinique ou pathologique dans ce cas il sera découvert fortuitement.

Cependant, il peut être responsable de complications souvent graves, qui sont de quatre ordres mécaniques, hémorragiques, infectieuses et tumorales, pouvant survenir tout au long de l'existence, mais particulièrement fréquentes chez l'enfant.

Le diagnostic de D.M est rarement posé en préopératoire du fait de son polymorphisme clinique si bien que le Docteur Charles-Horace Mayo (1865-1939) débutait sa conférence thématique par une phrase restée désormais célèbre, « fréquemment suspecté souvent recherché et rarement rencontré, is frequently suspected, often loocked for, and seldom found ».

Les examens complémentaires sont très peu contributifs au diagnostic de D.M sauf dans le cas où il se manifestera par des douleurs abdominales chroniques et ou des hémorragies digestives récurrentes inexpliquées. La cœlioscopie devrait améliorer ce constat.

Le traitement du D.M est chirurgical basé sur sa résection soit de manière chirurgicale classique, soit la coelio-chirurgie.

Un autre problème posé par le D.M est celui de l'opportunité de son exérèse lors de sa découverte fortuite au cours d'une intervention.

Par ce travail, nous rapportons l'expérience du service de chirurgie générale infantile du centre hospitalier universitaire Mohamed VI durant ces trois dernières années.



Rapport-Gratuit.com

La fréquence relative et le polymorphisme de cette pathologie nous ont incité à faire une étude globale avec une analyse épidémiologique , clinique ,para clinique et thérapeutique des différents cas afin de tenter de replacer le D.M à sa juste place dans la pathologie abdominale de l'enfant.

# Rappel



Rapport-gratuit.com
LE NUMERO 1 MONDIAL DU MÉMOIRES

# I. Historique

FABRICIUS HILDANUS [3] en 1598 a été le premier à décrire la notion de diverticule en latin Diverticulum, DI : chemin écarté, dévié de son trajet, et vertere : tourner. LAVATER (1672) et RUYSCH (1698) signalent la présence d'un diverticule de l'intestin grêle.

ALEXIS LITTRE, chirurgien français décris en 1700, deux cas de hernies inguinales étranglées comportant un diverticule iléal [42]. MORGANI (1769) suspecta l'origine congénitale du diverticule, de même SANDIFORT (1777) et DUPUYTREN (1804). Il faudrait attendre le travail fondamental de JOHAN FRIEDERICH MECKEL, d'une famille d'anatomistes allemands, qui a démontré en 1809, sur des coupes d'embryon de poulet la connexion de tube digestif primitif à la vésicule vitelline par l'intermédiaire d'un canal vitellin ou omphalo mésentérique. Il a ainsi prouvé l'origine congénitale, et démontré le caractère involutif du diverticule dont il a précisé les principaux caractères [3,20]. La distinction proposée ultérieurement par AUGIER entre diverticule iléal libre qui serait, selon lui, un simple reliquat de caractère ancestral, et le diverticule relié à l'ombilic qui seul serait d'origine vitelline, n'a pas été retenue, et selon la conception uniciste de MECKEL, on englobe actuellement les deux variétés dans le même processus embryologique. Depuis Meckel, les travaux se sont multipliés. D'abord les descriptions furent le plus souvent anatomiques que cliniques. PEAKE, en 1811 signale pour la première fois, dans un rapport d'autopsie, la fistule omphalo-mésentérique. KING, en 1843 a précisé l'origine omphalo-mésentérique d'une fistule ombilicale. En 1897; DENUCE et BEALE, PIQUE et GUILLEMONT décrivent pour la première fois les suppurations du DM et montrent qu'il peut tuer par infection et péritonite.

En 1861, ZENKER décrit la première fois la présence d'une hétérotopie tissulaire au sein d'un diverticule. En 1902, HILGENREINER ET AMYAND ont décrit les premiers cas d'occlusion mécanique diverticulaire. 1907 ; 200 ans plutard, c'est encore deux chirurgien français, FORGUE et RICHE, qui précisent tous les caractères cliniques et chirurgicaux dans une longue étude du diverticule de Meckel à propos des 650 cas. 1913 : HUBSCHMANN établi la spécificité

histologique de l'ulcère peptique du diverticule de Meckel [4]. 1959, parait la plus importante littérature : 413 observations recueillies par SODERLUND. 1970 : JEWETT, ouvre l'ère nouvelle du diagnostic topographique par scintigraphie [34,42].

# II. EMBRYOLOGIE

Les malformations congénitales de l'intestin ont été classées par DUHAMEL ET HAEGEL en 3 groupes :

- les anomalies de développement.
- les anomalies de position et d'accolement.
- les compressions extrinsèques.

Le diverticule de Meckel se classe dans le premier groupe, c'est un vestige du canal omphalo-mésentérique ou canal vitellin [1,2,35,7].

Si l'on considère le stade embryonnaire de 7mm, on constate que l'embryon est constitué de deux feuillets ecto et endodermiques continuant chacun par une cavité amniotique du coté dorsal et vitelline du côté ventral.

Le feuillet endodermique va constituer l'intestin primitif qui est représenté chez l'embryon de 2 à 3 semaines par une gouttière qui s'étend de l'extrémité céphalique à l'extrémité caudale et qui est largement ouverte dans la vésicule vitelline (Figure 1).

Cette gouttière va s'allonger et se fermer du coté céphalique par la membrane pharyngienne et du coté caudal par la membrane cloacale.

L'intestin va être divisé en trois parties par la formation des replis cardiaques et allantoïdiens (Figure 3).

- L'intestin antérieur : à l'origine du pharynx, œsophage, estomac et partie proximale du duodénum
- L'intestin postérieur l'origine de l'ébauche sigmoïdienne, rectale et anale
- L'intestin moyen qui sépare les deux donnera : duodénum distal, jéjuno-iléon, le colon.

Le développement de l'intestin moyen est caractérisé par son allongement rapide aboutissant à la formation de l'anse intestinale primitive dont le sommet communique avec la vésicule vitelline par l'intermédiaire du canal vitellin ou omphalo-mésentérique. La croissance de l'embryon et de ses annexes va entrainer d'une part une ombilication de la face ventrale de l'embryon, de ce fait, la communication embryon vésicule vitelline se rétrécit et aboutit à la formation du cordon ombilical, et d'autre part d'une expansion progressive de l'amnios allongeant le cordon ombilical et refoulant la vésicule vitelline.

Ce canal vitellin devient de plus en plus étroit pour s'oblitérer entre la 5eme et la 8eme semaine de gestation dont la persistance définit la pathologie omphalo-mésentérique.

Parallèlement les pédicules artério-veineux vitellins qui longent, vont confluer pour former l'artère mésentérique qui constituera l'axe de l'intestin moyen en général à droite. Les anomalies de l'involution du canal omphalo-mésentérique seront à l'origine (Figure 2) :

- Involution totale : tout le canal reste perméable, on parlera de fistule omphalo-mésentérique.
- involution partielle : selon le segment touché
- si l'involution touche le segment distal ou ombilical il s'agira alors de sinus omphalo-mésentérique, de kyste juxta-ombilical ou de vestiges cutanés.
- si l'involution touche le segment moyen, on parlera de kyste enteroide ou vitellin, suspendu entre l'intestin et l'ombilic.
- si elle touche le segment proximal ou intestinal, le vestige, libre ou appendu par un cordon fibreux, sera nommé diverticule de Meckel

  Ces anomalies d'involution peuvent toucher le pédicule artério-veineux à l'origine des brides fibreuses se rattachant à l'artère mésentérique supérieure.

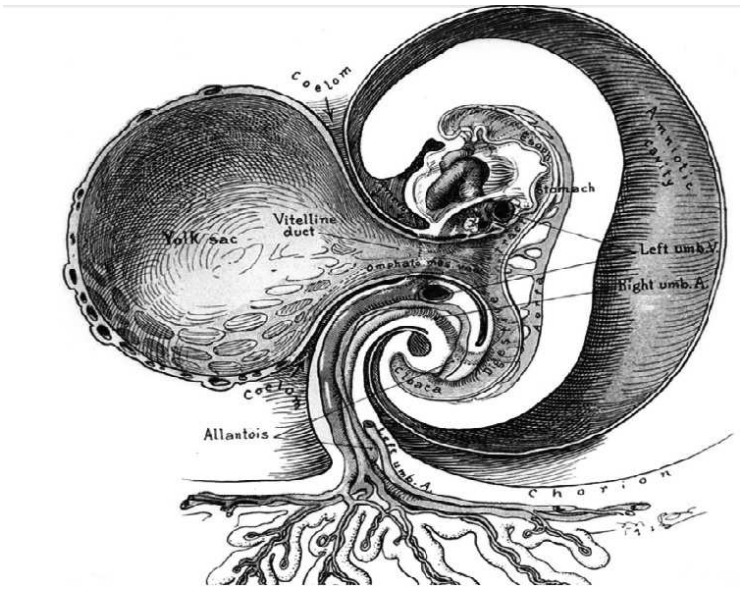


**Figure 1** : coupe embryologique montrant le canal omphalo-mésentérique (jenkins et sylvester [65])

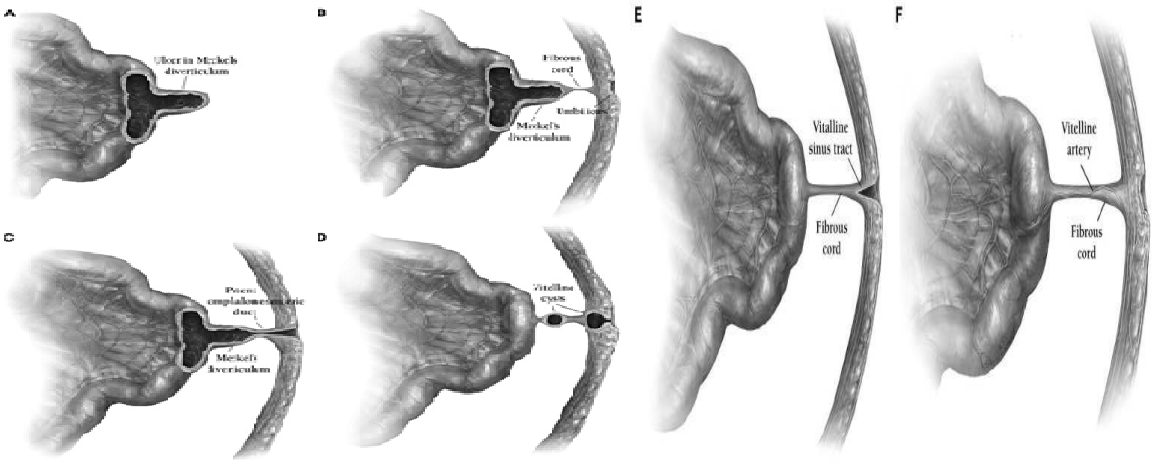


**Figure 2** : les anomalies d'involution du canal omphalo – mésentérique. (Jenkins and Sylvester [65])

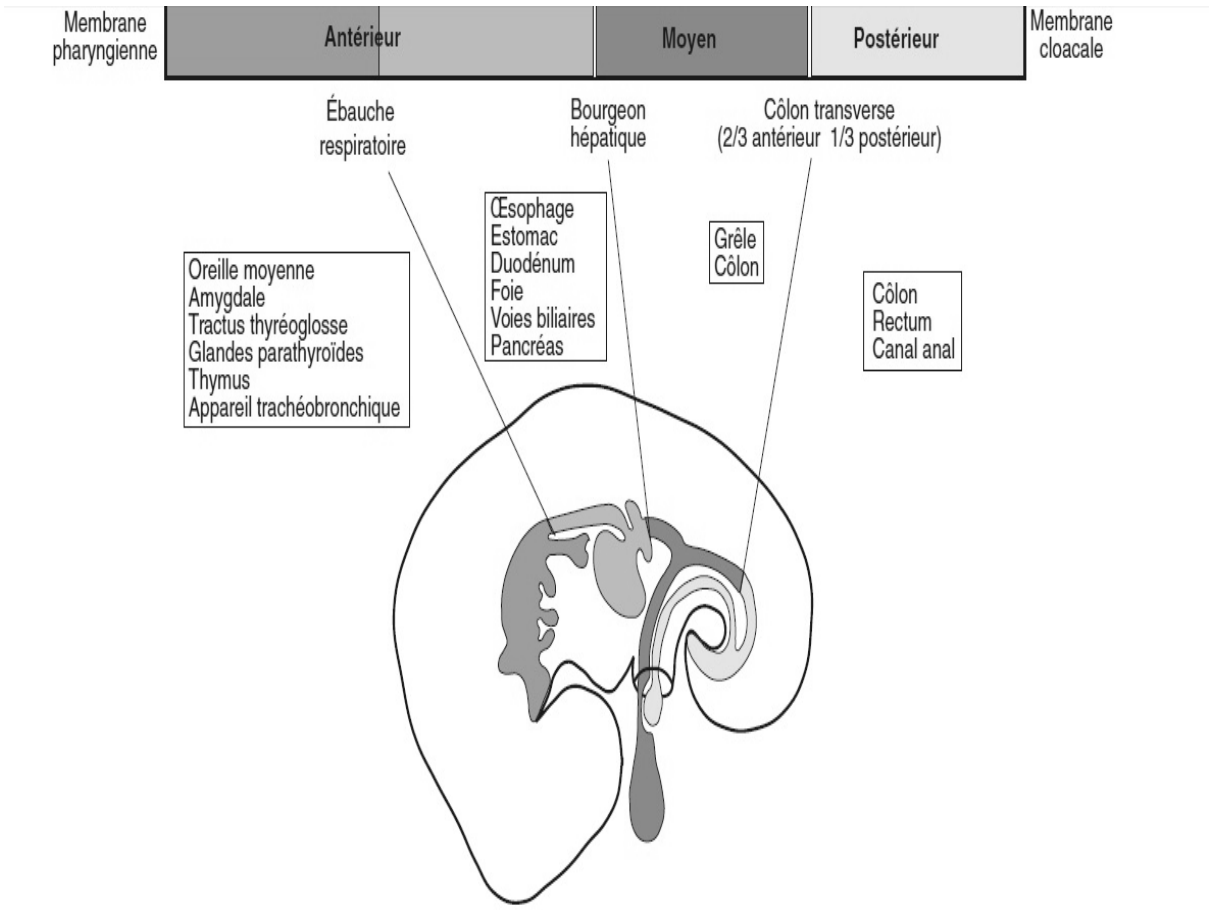


**Figure 3** : intestin primitif et ses dévirés (Razavi et Escudier édition Masson [20]).

# III. ANATOMIE

## 1.Définition

Plusieurs éléments macroscopiques définissent le diverticule de Meckel [15,16] :

- il est unique
- il siège au niveau du dernier tiers de l'intestin grêle, au niveau de l'anastomose entre l'artère mésentérique supérieure avec la branche iléo -caeco-appendiculo-colique.
- Il est vascularisé par une branche particulière de l'artère mésentérique supérieure qui lui est destiné en général mais non obligatoire.
- il s'implante sur le bord anti mésentérique de l'intestin grêle, exceptionnellement elle se situe sur le versant mésentérique.
- présence de quatre tuniques digestives (séreuse, musculeuse, muscularis mucosae et muqueuse)

## 2.Situation

le diverticule de Meckel se situe sur les derniers centimètres de l'iléon jusqu'à 150 cm environ, mais avec un maximum de fréquence entre 50 cm et 80 cm [4].

Selon Yamaguchi [8], cette distance varie avec l'âge : chez l'enfant de moins de 2 ans, le D.M siège en moyenne à 34 cm de la valvule iléo -caecale. Entre 3 ans et 21 ans cette distance est de 46 cm environ. Pour SODERLUND [12] il siègerait à 40 cm chez l'enfant et 50 cm chez l'adulte. Selon PELLERIN [14], la seule définition topographique du D.M est son implantation sur le grêle, à l'endroit où se termine l'artère mésentérique supérieure au niveau de l'anastomose entre la branche terminale de l'artère mésentérique supérieure avec la branche iléale récurrente de l'artère iléo-colique.

NB : cette notion est importante notamment lorsque le D.M est recherché de principe au cours d'une laparotomie.

## 3.Dimension et forme

Selon SKANDALAKIS, 75% des diverticules de Meckel mesurent de 1 à 5 cm pouvant aller jusqu'à 17 cm [6,35].

Rapport-gratuit.com
LE NUMERO 1 MONDIAL DU MÉMOIRES

La forme est très variée :

- sessile: court à large base d'implantation
- pédiculé : long à base étroite
- parfois il peut être retourné en doigt de gant (invagination endoluminale) ne pouvant être perçus que par la dépression radiée que forme sa base retournée.

GRUNNER et GRAPIN [3] ont constaté une corrélation entre l'aspect du D.M et certaines complications : un D.M long à base étroite à tendance à se tordre et à s'infecter, par contre un D.M court à large base aurait tendance à s'invaginer.

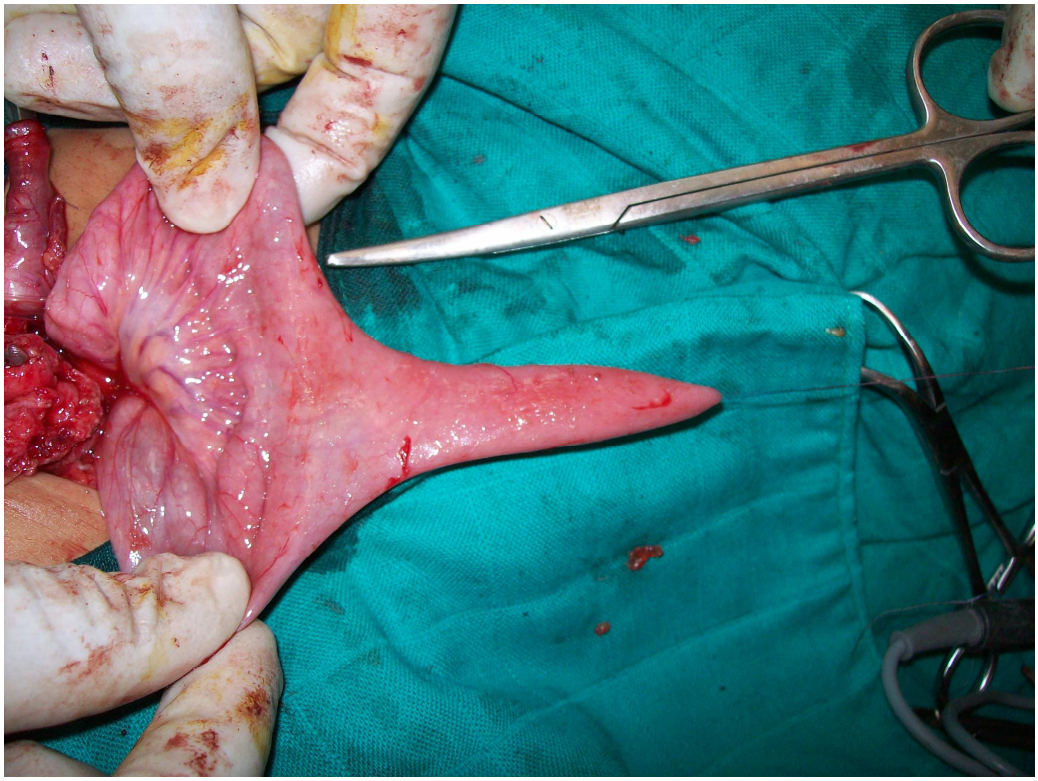

**Figure 4** : Diverticule de Meckel chez la patiente K.F

## 4.Rapport avec l'anse porteuse et les variantes

Ces rapports sont variables, ce qui peut être responsable de la méconnaissance per opératoire du D.M. Dans la majorité de cas, le D.M siège sur le bord anti mésentérique de l'anse porteuse, à partir de laquelle il se dresse perpendiculairement à son axe. Parfois, l'existence d'un pédicule vasculaire aberrant, né directement du mésentère, peut recourber la pointe du D.M pour le coucher sur la face latérale du grêle. A l'extrême, le D.M a une base d'implantation qui n'est pas strictement anti mésentérique et dans ce cas il adhère par une de ses faces à l'anse intestinale [55,36].

Certaines variantes sont à connaitre aussi notamment [4]:

- Le D.M avec bride omphalique: présente une forme vestigiale totale du canal omphalo mésentérique mais avec une extrémité distale omphalique scléreuse et l'autre l'extrémité proximale entérale.
- L'équivalent Meckel : c'est un très petit résidu fibreux, sessile ou pédiculé.
- Le diverticule de Meckel plaqué et a minima.

Cependant le D.M est souvent libre dans la cavité péritonéale dans 73.8% cas selon SODERLUND [12] et peut être fixé soit à l'ombilic ou à n'importe quel point de l'abdomen par des adhérences inflammatoires.

Rapport-Gratuit.com

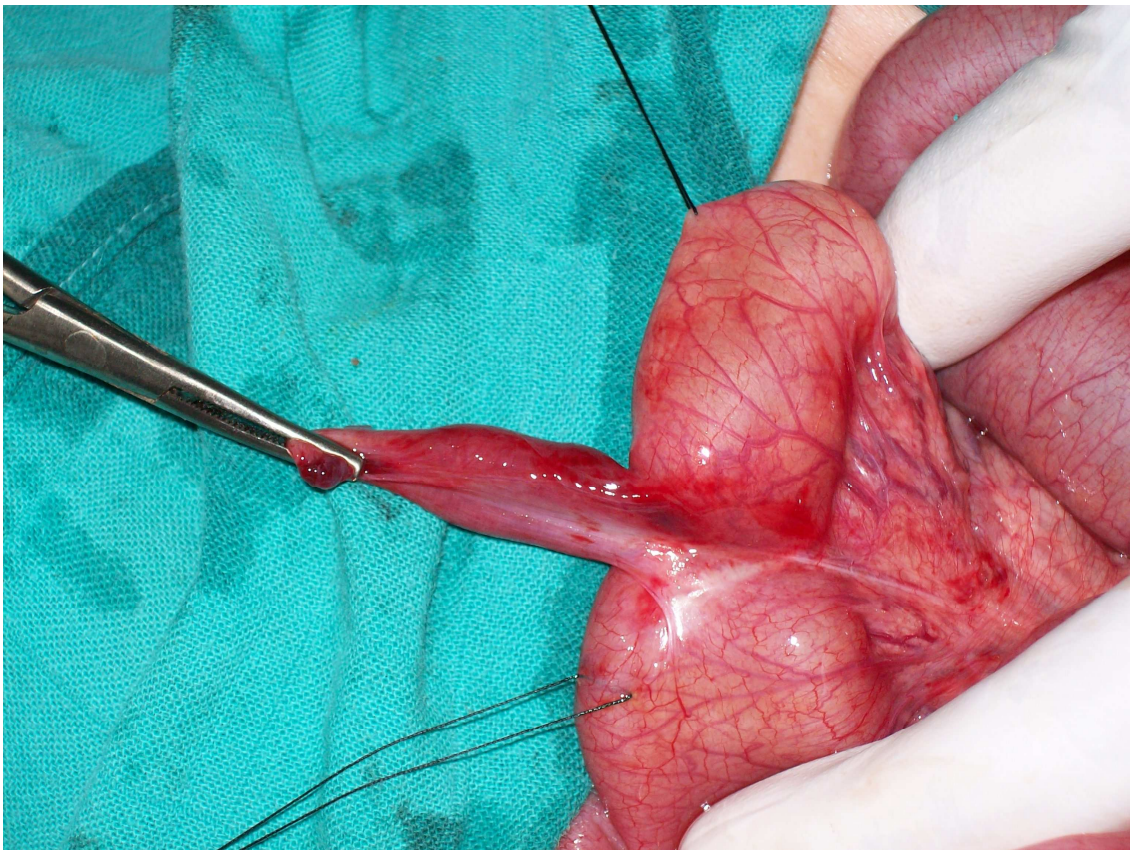

**Figure 5** ; rapport entre DM et son anse porteuse chez le patient A.M âgé de 2ans. NB : DM est perforé à son sommet.

## 5.Contenu

### 5.1. Entérolithes

Ce sont des calculs radio opaques. Ils résultent de la stagnation de sécrétions muqueuses à l'intérieur du D.M du fait d'un mauvais drainage. Ceci favorise la précipitation de calcium et d'autres minéraux. L'inflammation est un facteur favorisant la formation d'entérolithes, de même que l'étroitesse du col diverticulaire [1,50,55]. Ces entérolithes sont rarement retrouvés, certains auteurs expliquent cela par le fait que le D.M a souvent une base large et que sa musculeuse est douée de péristaltisme favorisant le drainage de son

contenu. De plus, les entérolithes ont tendance à se former en PH (potentiel d'hydrogiène) alcalin, alors que le D.M est siège en général d'hétérotopie gastrique dont les sécrétions tendent à rendre le PH local acide [30,41].

#### 5.2. Phytobesoards

C'est l'accumulation d'aliments dans le diverticule, ils favorisent l'inflammation et donc les complications.

#### 5.3. Rétention d'autres corps étrangers

Ils sont exceptionnels et ne représentent en fait que 0.6% dans la pathologie du diverticule [4]. Pouvant être responsable de perforation du diverticule.

Ils sont divers et variés : pièces de monnaie, Epine de pin, Os de poulet, Arête de poisson, Schistosoma, mansoni, taenia saginata etc.....

## IV. Histologie

Contrairement aux diverticules acquis, le D.M est constitué par quatre tuniques de l'intestin grêle : une muqueuse, une sous muqueuse, une musculeuse et une séreuse. Par contre, on note la rareté des plaques de Peyer et un développement réduit des villosités [1]. Des hétérotopies de muqueuse sont souvent rencontrées principalement gastriques, mais aussi pancréatiques, duodénales, coliques et biliaires. L'incidence globale de l'hétérotopie varie entre 15% selon SAINT-VIL [13] et 50% Selon YAMAGUSHI [8]. Pour Mackey et DINEEN [18] ce pourcentage s'élève en cas de complications. Le pourcentage d'hétérotopie serait de 16.4% pour les formes asymptomatiques contre 34% pour les symptomatiques. Pour SAINT VIL [13], il serait respectivement de 28% et 61%.



Rapport-gratuit.com
LE NUMERO 1 MONDIAL DU MÉMOIRES

## 1.L'hétérotopie tissulaire gastrique

C'est la plus fréquente, elle est retrouvée dans 60% à 85% selon les auteurs. La relation hémorragie-hétérotopie gastrique est présente dans 98% [4]. Selon KUSUMOTO [19] la fréquence d'hétérotopie gastrique chez 90 jeunes patients présentant une hémorragie digestive est de 90%. Plusieurs études se sont intéressées à la recherche de l'Hélicobacter pylori dans cette muqueuse hétérotopique, mais celui-ci n'a été retrouvé que quelques rares fois , donc difficile d'en conclure. Cette présence tissulaire gastrique qui est à l'origine du principe de la scintigraphie, le 99mTC-Pertechnate étant préférentiellement capté par des cellules muco sécrétantes de la muqueuse gastrique.

## 2.L'hétérotopie tissulaire pancréatique

Elle n'est rencontrée que dans 2% à 16% selon les auteurs : YAMAGUSHI 16% [8], SAINT - VIL 7% [13], Carlioz 10.4 [4] et MACKEY 2% [18].

## 3.Les autres hétérotopies

Sont plus rares notamment de la muqueuse colique, duodénale ou des tissus biliaires peuvent être retrouvée au sein du DM.

## 4.Les métaplasies

### 4.1. La métaplasie carcinoïde

Elle est rare 0.5% des diverticules de Meckel tous âges confondus, reste la plus fréquente des métaplasies [4].

### 4.2. Les autres métaplasies

Elles n'ont pas été décrites chez l'enfant et restent très rares, voire exceptionnelles chez l'adulte. Ainsi ont été retrouvés : adénocarcinomes, leimyosarcome , fibrosarcome , mélanome , adénomes , hamartome , adénomyome , lipome , lymphome et tumeur myoide

# Patients & méthodes

# I. Patients

La présente étude est rétrospective et a porté sur 14 cas de diverticule de Meckel, colligés au service de chirurgie générale infantile du CHU Mohamed VI Marrakech, durant une période de 3ans de juin 2008 à juillet 2011.

# II. Méthodes d'étude

L'analyse rétrospective des dossiers médicaux est réalisée à l'aide d'une fiche pré établie comportant :

Données anamnestiques :

- âge
- sexe
- résidence
- origine
- consanguinité
- antécédents personnels : de malformations digestives , d'autres malformations , et autres antécédents particuliers
- antécédents familiaux : diverticule de Meckel et d'autres antécédents

Données cliniques :

- Circonstances de découverte
- Le début des symptômes
- Le tableau clinique : invagination intestinale aigüe, syndrome occlusif, syndrome appendiculaire, syndrome hémorragique, autres signes.

Données para cliniques :

- Biologie
- Radiologie
- Diagnostic retenu avant la chirurgie

La prise en charge thérapeutique :

- Médicale
- Chirurgicale : – conventionnelle (voie d'abord, techniques, explorations) et coeliochirurgie

Gestes associés

Concernant le Diverticule de Meckel

- Siège
- Aspect
- Contenu
- Dimension et forme
- Distance /valvule de bauhin
- Etude histologique

Evolution à court, moyen et long terme.

A été retenu comme diverticule de Meckel, toute cavité en doigt de gant portée par le bord libre de l'iléon sur son dernier mètre, communiquant avec la lumière.

Un malade est classé symptomatique, si la pathologie pour laquelle l'opération est faite est en relation avec le diverticule Meckel.

Par ailleurs tout malade dont le diverticule est découvert au cours d'une exploration, pour une pathologie autre que la symptomatologie habituelle du diverticule de Meckel, est classé asymptomatique.

# Résultats

# I. Épidémiologie

## 1. La fréquence

La fréquence du diverticule dans notre service est 0.5% (14 D.M sur 2783 hospitalisation), autrement dit nous rencontrons en moyenne 5 diverticule de Meckel par an (14 DM pour 3 ans).

### 1.1. L'âge

L'âge moyen de nos patients est 3 ans ½ avec des extrêmes de 5 jours à 13 ans.

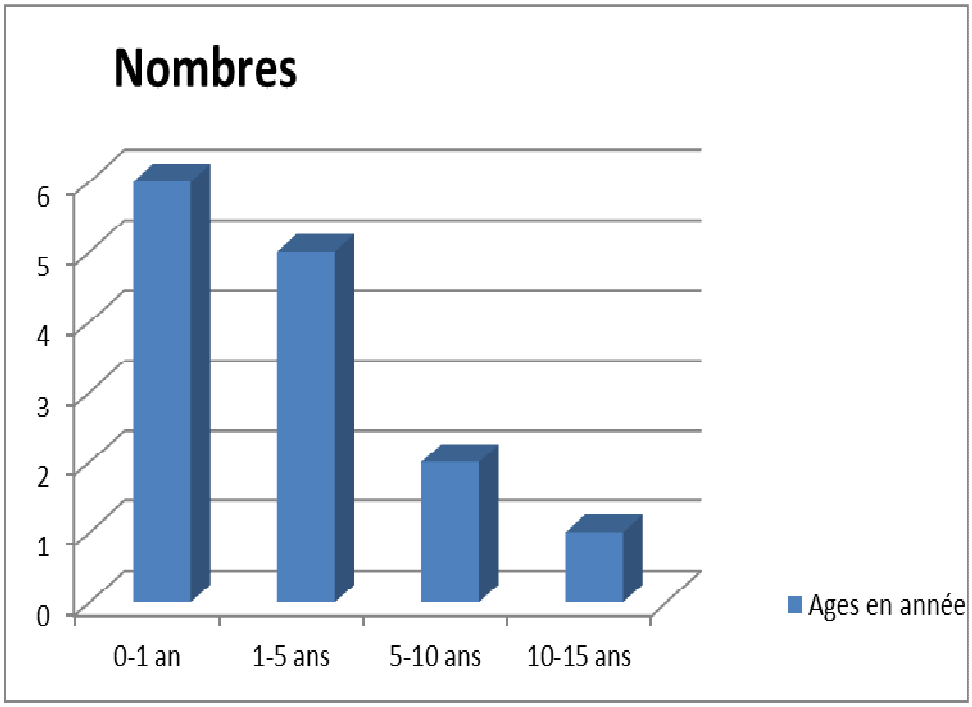


**Figure 6** : répartition du DM selon l'âge.

### 1.2. Sex ratio

Une prédominance masculine est constatée dans notre série avec 10 garçons pour 4 filles, soit un sex ratio 2.5/1

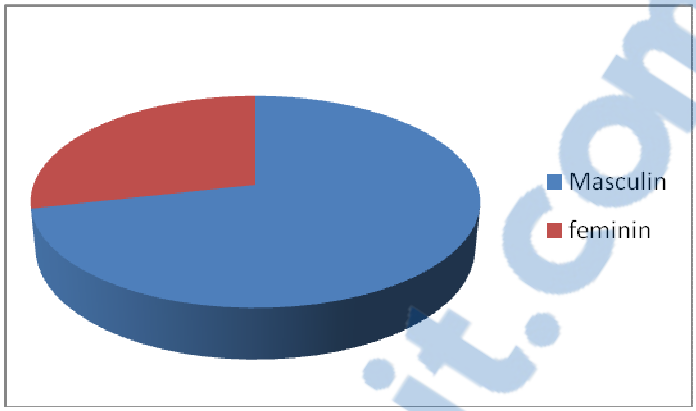


**Figure 7** : répartition du DM selon le sexe

## 2. Origine géographique

Aucun facteur géographique n'a été noté

## 3. Consanguinité

Trois patients dans notre série étaient issus d'un mariage consanguin ( 2 de 1er degré et un de 2eme degré )

## 4. Les antécédents

Le plus jeune de nos malades âgé de 5 jours était issu d'une grossesse gémellaire. Un malade était connu porteur d'une hernie inguinale et suivi pour une anémie chronique. Quant aux malformations associées, 3 de nos patients étaient porteurs d'une malformation (hernie diaphragmatique, omphalocèle type I, hernie inguinale), soit un pourcentage de 21.42%. Aucun antécédent familial n'a été noté dans notre série.

Rapport-Gratuit.com

# II. Clinique

## 1. Circonstances de découverte

### 1.1. Fortuite

Le diverticule de Meckel a été découvert de façon fortuite chez 4 de nos malades, soit un pourcentage de 28.5%.

2 cas découverts au cours de la cure d'une pathologie malformative (omphalocèle type I, hernie diaphragmatique)

Les 2 autres restants ont été découverts lors de l'exploration chirurgicale d'une péritonite appendiculaire et lors d'un Mitrofanoff pour un traumatisme de l'urètre. D'ailleurs chez ce dernier le diverticule de Meckel a été initialement laissé en place pour une cure ultérieure, mais un an après le malade est venu consulter dans un tableau de douleurs abdominales chroniques avec vomissements d'où le diagnostic de diverticule de Meckel compliqué a été suspecté.

### 2.2. Symptomatiques

10 patients étaient symptomatiques dans notre série, soit un pourcentage de 71.5%.
La majorité de ces malades était âgée de moins de 2 ans (6 patients : 4 garçons et 2 filles). Le diagnostic du diverticule de Meckel a été suspecté chez un seul malade qui présentait une rectorragie avec comme antécédent une anémie chronique rebelle au traitement martial.
Le délai moyen de consultation était de 3 jours avec des extrêmes de 1 à 15 jours. Le tableau clinique est fait :

Rapport-gratuit.com
LE NUMERO 1 MONDIAL DU MÉMOIRES

- **Invagination intestinale aigüe :**

4 patients avaient une symptomatologie évocatrice d"une invagination (soit 40%). Tous ces malades se plaignaient de douleurs abdominales paroxystiques, vomissements étaient présents chez tous les malades, le refus d'alimentation et les rectorragies étaient absents chez un seul malade. la survenue de l'invagination à des âges inhabituels chez 2 malades (4 mois, 3 ans) a fait suspecter une origine secondaire (D.M ou autre) En absence d'occlusion à la

radiologie, la réduction d'invagination intestinale par l'insufflation a été tentée, elle a été vouée à l'échec imposant une réduction chirurgicale.

- **Occlusion intestinale :**

L'occlusion intestinale était présente chez 3 de nos malades soit 30%. Un malade âgé de 4 jours a présenté un syndrome occlusif à ventre distendu avec une épreuve à la sonde négative nous avait fait penser à une atrésie du grêle. Les 2 autres malades étaient âgés : 1 an 1/2 et 2 ans 4mois, dont le premier malade avait une fièvre. Devant ces tableaux cliniques, plusieurs étiologies ont été évoquées en fonction de l'âge du patient, une exploration chirurgicale s'était imposée à but diagnostique et thérapeutique.

- **Péritonite**

Un tableau de péritonite a été retrouvé chez 2 enfants soit 20%, fait de douleurs abdominales généralisées, vomissements alimentaires puis bilieux, arrêt du transit avec fièvre. L'examen clinique des patients retrouvaient une contracture abdominale généralisée. Dans les 2 cas l'étiologie appendiculaire a été évoquée en premier du fait de sa fréquence chez l'enfant.

- **Syndrome hémorragique**

L'hémorragie a été retrouvée dans un seul cas 10%, fait des rectorragies et de maelena avec douleurs abdominales associées, sans hématémèse, chez un patient ayant comme antécédent une anémie chronique dont la fibroscopie digestive haute était normale. Vue cette constations le diagnostic de diverticule de Meckel a été suspecté et la cœlioscopie a été réalisée à but diagnostique et thérapeutique.

En somme, la majorité de nos patients symptomatiques ont été admis dans un tableau d'abdomen aigu chirurgical.



Rapport-gratuit.com
LE NUMERO 1 MONDIAL DU MÉMOIRES

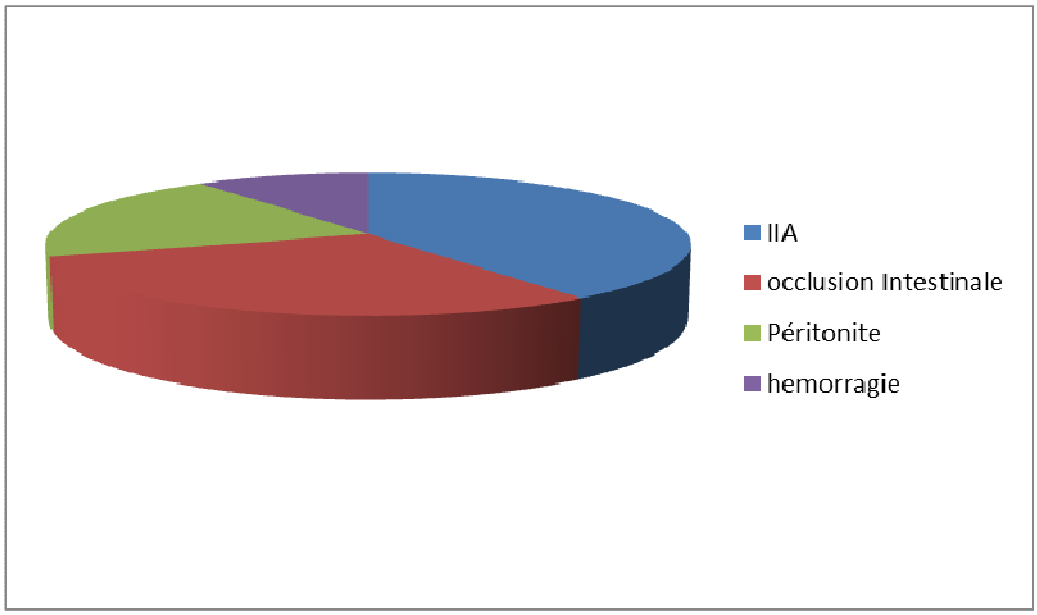


**Figure 8** : complications du DM chez l'enfant.

# III. Para clinique

Les examens para cliniques ont été dictés par le tableau clinique à l'admission. Ces examens complémentaires n'étaient nullement orientés vers la recherche du diverticule de Meckel.

## 1. La radiologie

### 1.1. Abdomen sans préparation (ASP) :

réalisé chez 10 patients a montré des niveaux hydro-aériques grêliques (NHA) dans seulement 4 cas, en rapport avec le syndrome occlusif. Il était normal dans les 6 autres cas.

### 1.2. Échographie

a été réalisée chez 8 patients. Elle était normale chez 3 patients, elle a permis dans 3 cas de confirmer le diagnostic de l'invagination en objectivant le boudin. Dans les 2 autres cas

restants, elle a montré un épanchement liquidien dans la cavité abdominale en rapport avec une péritonite.

Ces 2 examens radiologiques ont été les seuls demandés chez nos patients.

## 2. La biologie

- **NFS**

a été réalisée chez 4 patients. Elle a montré une anémie sévère chez le patient qui présentait une hémorragie digestive. Une hyperleucocytose a été retrouvée chez l'un des malades qui présentait une péritonite. Dans les 2 autres cas elle était normale. Elle a été le seul examen biologique demandé chez nos patients.

En gros aucun examen complémentaire n'a permis de mettre en évidence le D.M, et même si l'examen se révélait anormal, il ne montrait que les conséquences en rapport avec le diverticule de Meckel notamment : des images hydro-aériques en rapport avec le syndrome occlusif, une anémie en rapport avec le saignement, présence d'un épanchement liquidien péritonéal en rapport avec la péritonite.

**Figure 9**: NHA de type grêlique chez le patient Z.R de 18 mois

## IV. Traitement

Tous nos malades ont été opérés, soit pour la pathologie principale si le D.M est découvert fortuitement, soit pour les complications du D.M. Ainsi 12 patients ont subi une résection du D.M (tous les malades symptomatiques et 2 malades asymptomatiques soit 85.71%). Le D.M a été laissé en place pour les 2 malades asymptomatiques restants (soit14.28%), l'un pour raison septique et l'autre pour le contexte de l'opération, en effet ce malade était opéré pour une hernie diaphragmatique donc par crainte d'une hyperpression après la réintégration des viscères et le risque élevé de lâchage de sutures que le diverticule de Meckel a été laissé pour une étape ultérieure.

# 1. Traitement chirurgical

## 1.1. La chirurgie conventionnelle

### a. Voie d'abord :

La voie d'abord a été choisie selon le diagnostic présumé. Les différentes voies d'abord sont :

**Tableau I** : différentes voies d'abord.

| Voie d'abord | Nombre de cas |
|---|---|
| Médiane sus ombilicale | 8 |
| Médiane à cheval sur l'ombilic | 4 |
| Cœlioscopie par voie ombilicale | 1 |
| Incision circulaire du collet de l'omphalocèle | 1 |

### b. Exploration chirurgicale :

Les résultats de l'exploration sont résumés dans le tableau suivant :

**Tableau II** : constatations à l'exploration chirurgicale.

| Constatations opératoires | Nombre de cas (N) |
|---|---|
| Epanchement de la grande cavité péritonéale : | 4 |
| - Purulent | |
| - Séro hématique | 2 |
| - séreux | 1 |
| | 1 |
| Occlusion : | 3 |
| -volvulus | 2 |
| -bride inflammatoire | 1 |
| IIA : | 3 |
| -iléo-iléale | 1 |
| -iléo-colique | 1 |
| - D.M invaginé | 1 |
| Souffrance intestinale : | 7 |
| Réversible : | 5 |
| Irréversible : | 2 |
| Anomalies malformatives associées : | 3 |
| Malrotation digestive : | 1 |
| Hernie diaphragmatique gauche : | 1 |
| Omphalocèle typeI | 1 |

**c. Concernant le DM**

Les comptes rendus opératoires des patients étaient incomplets concernant le diverticule de Meckel, sa description, son siège et ses dimensions. Néanmoins, certains renseignements ont pu être exploités. Les différents aspects per opératoires du diverticule de Meckel sont résumés dans le tableau ci-dessous.

**Tableau III** : Aspect per opératoire du DM

| Aspect du diverticule de Meckel | Nombre de cas |
|---|---|
| Normal | 3 cas |
| Inflammé | 4 cas |
| Infecté | 2 cas |
| Perforé | 3 cas |
| Nécrosé | 2 cas |

La distance par rapport à la valvule iléo-caecale a été mesurée chez 13 patients, est en moyenne de 36 cm. Les dimensions et la forme du D.M : la longueur a été mesurée chez 6 patients seulement, cette longueur est en moyenne de 3.5 cm avec des extrêmes de 1.5 à 8 cm.

**d. Techniques opératoires :**

- ***La résection segmentaire et anastomose***

Elle a été la seule technique utilisée chez tous nos patients ayant subis une diverticulectomie (12 patients). Elle a emporté le diverticule de Meckel et 2 à 3cm d'intestin grêle de part et d'autre de celui-ci chez 10 patients. Elle s'est étendue dans seulement 2 cas à plus de 10 cm de l'intestin grêle du fait de la nécrose intestinale associée. Cette résection a été suivie dans le même temps opératoire d'une anastomose termino-terminale, chez tous les malades.

**1.2. Traitement par coelio-chirurgie :**

La cœlioscopie a été réalisée chez un seul patient présentant une hémorragie digestive. La voie d'abord a été ombilicale. La technique opératoire utilisée, a été la résection segmentaire avec anastomose termino-terminale, après extériorisation du diverticule de Meckel par voie ombilicale.

## 2. Gestes associés

### 2.1. Réduction de l'invagination

Elle a été faite chez 2 patients.

### 2.2. Débridement

A été réalisé chez un seul malade.

### 2.3. L'appendicectomie

Réalisée chez 7 patients, de principe dans 6 cas et du fait de son état inflammatoire dans un seul cas.

### 2.4. Le lavage péritonéal

Il a été réalisé chez 8 patients.

## 3. Traitement médical

4 patients ont été mis sous triple antibiothérapie (amoxicilline-acide clavulanique ,métronidazole, aminoside) pendant 10 jours (cas de péritonites). Les autres ont été mis sous antibioprophylaxie à base d'amoxicilline – acide clavulanique pendant 24 à 48 heures.

## 4. Anatomo pathologie

L'étude histologique du diverticule de Meckel a été réalisée chez 3 patients. 2 cas d'hétérotopie gastrique a été retrouvée, un avec un ulcère de la poche du D.M à hélicobacter pylori positif. Un autre cas d'infarcissement hémorragique avec nécrose de la muqueuse. Dans tous les cas, la muqueuse retrouvée était de type intestinal.

# V. Evolution –Résultats

## 1. Court terme

L'évolution était bonne sur le plan clinique chez 10 patients, jugée sur la reprise du transit à partir du 3eme jour, la défervescence thermique, la normalisation de l'examen de l'abdomen. Dans deux cas, les malades ont nécessité un séjour de plus 5 jours en réanimation et une réhabilitation alimentaire. Dans tous les cas l'évolution a été favorable et la reprise alimentaire a été faite en moyenne au 4 eme jour post opératoire.

## 2. Evolution à moyen et long terme

Nous avons revu deux malades à la consultation un an après la chirurgie, le premier qui a été opéré pour une hernie diaphragmatique gauche dont le diverticule avait été initialement laissé en place et le second qui a été opéré pour un DM par cœlioscopie et chez qui nous avons trouvé une hernie inguinale droite. Aucune complication post chirurgicale n'a été notée chez ces malades. Une cure chirurgicale ultérieure est programmée pour leurs différentes pathologies. Tous les autres malades ont été perdus de vue notamment le malade chez qui on avait laissé le diverticule de Meckel en place pour raison septique.

Rapport-Gratuit.com

# Discussion

# I. Epidémiologie

## 1. fréquence

La fréquence du diverticule de Meckel est difficile à apprécier et varie entre 0.3 à 4% selon les auteurs [5,6,15], cette variabilité s'explique par le fait que certaines séries sont purement chirurgicales, que d'autres sont autopsiques, que certaines ne concernent que des enfants, que d'autres enfin mélangent enfants et adultes [7]. Néanmoins la plupart des auteurs la situent aux alentours de 2% de la population générale [1,10,12,14]

Dans notre étude la fréquence du diverticule de Meckel est de 0.5%, ce chiffre est probablement sous-estimé, car dans notre contexte le diagnostic se fait le plus souvent au stade de complication.

Rapport-gratuit.com
LE NUMERO 1 MONDIAL DU MÉMOIRES

## 2. Age

L'âge de découverte du diverticule de Meckel reste fortement lié à deux facteurs : le type de l'activité (pédiatrique ou générale) et la nature de l'activité (chirurgie réglée ou chirurgie urgente) [4]. Cependant, tous les auteurs considèrent que la plupart des complications du diverticule de Meckel surviennent chez l'enfant surtout dans les deux premières années de vie. Gruner [3] rapporte que 50% des complications surviennent avant 2 ans contre 33% pour Soderlund [12]. Pellerin [14] lui, estime qu'elles représentent 31% avant un an. Le risque de complications décroit en effet avec l'âge, il n'est plus que 2% à 30 ans, et presque nul au-delà de 60 ans. Dans notre série, le plus jeune patient a 5jours, le plus âgé 13 ans. 8 malades sont âgés de moins de 2 ans avec 5 d'entre eux ayant un diverticule de Meckel compliqué.

## 3. Sex ratio

La répartition selon le sexe, est un sex ratio général masculin : 1.9% selon Carlioz [4]. Dans le groupe asymptomatique, cette répartition selon le sexe est quasiment identique entre mâle et femelle, alors qu'on note une nette prédominance masculine dans le groupe de



Rapport-gratuit.com
LE NUMERO 1 MONDIAL DU MÉMOIRES

diverticule de Meckel compliqué. Dans ce cas le sex-ratio est de 2.4/1 pour YAMAGUSHI[8], 2.8/1 pour CULLEN [9], MACKEY [18] et CARLIOZ [4]. Dans notre série, qu'il soit compliqué ou non, il ya une prédominance masculine avec un sex-ratio de 2.5/1.

## 4. Les antécédents

A ce jour aucun antécédent ne peut être retenu formellement dans cette pathologie. Toutefois, il n'est pas exceptionnel de retrouver un diverticule de Meckel chez plusieurs membres d'une même famille et l'existence d'une notion de consanguinité suggèrent une certaine prédisposition familiale, comme cela a été rapporté par de nombreux auteurs [10,24,26,35]. Dans notre série, trois de nos patients étaient issus d'un mariage consanguin (2 de 1er degré et un de 2 eme degré) ce ci est un argument de plus en faveur de cette hypothèse.

## 5. Malformations associées

Pour certains auteurs, le diverticule de Meckel s'associe fréquemment avec certaines malformations [13,5] telles que :

- L'omphalocèle dans 25 à 45%
- Hernie de la coupole diaphragmatique dans 10 à 15%
- Les atrésies duodénales et jéjunales hautes dans 12%
- Les malformations anorectales dans 11.4%
- Les malrotations digestives
- Les atrésies de l'œsophage

Dans notre série le diverticule de Meckel était associé à une anomalie malformative chez 3 patients soit un pourcentage de 21.4%. Les différentes malformations rencontrées chez nos patients sont :

- 1 cas d'omphalocèle type I avec une malrotation digestive.

- 1 cas d'hernie inguinale droite.
- 1 cas d'hernie diaphragmatique gauche.

### 6. le profil évolutif du diverticule de Meckel

Le diverticule de Meckel est une des anomalies qui passe le plus souvent inaperçue. La plupart du temps, il n'entraine aucun trouble, son existence n'étant révélée que fortuitement (58.7% selon Carlioz) à l'occasion notamment d'une exploration systématique de l'intestin grêle, mais il peut évoluer vers des complications dont la difficulté diagnostique est bien classique. En ce qui concerne les complications, le diverticule de Meckel a un risque de se compliquer, durant la vie, dans 4.2% selon SOLTERO et BILL [49], pour CULLEN [9] le risque de complication est de 6%. Pour certains auteurs le risque de l'évolutivité d'un diverticule de Meckel doit tenir compte : la présence d'hétérotopie tissulaire, l'âge, taille, le sexe. Dans notre série 71.5% de nos malades étaient symptomatiques contre 28.5% asymptomatiques, ces mêmes chiffres ont été retrouvés par saint-vil (29% asymptomatique et 71% symptomatique).

## II. L'étude clinique

Comme nous l'avons dit ci haut le diverticule de Meckel, peut se présenter sous deux formes, une forme asymptomatique de découverte fortuite et une forme symptomatique lorsqu'il se complique. Seule la forme symptomatique sera responsable des signes cliniques que nous allons étudier.

### 1. Complications mécaniques

Ce sont les accidents les plus fréquents. Habituellement limitées à l'invagination et à l'occlusion sur bride. Quel que soit l'âge ils représentent 62.7% de toutes les complications. Dans notre série, ces complications mécaniques représentent 70% des complications (7 complications sur 10 cas de complications).

### 1.1. Invagination intestinale aigue

C'est la complication mécanique la plus fréquente du DM, elle représente 67.5% pour PELLERIN [14]. Dans notre série elle représente 57.14% de complications mécaniques (7 cas de complications mécaniques dont 4 invaginations et 3 occlusions intestinales). L'invagination du diverticule de Meckel résulte du retournement en doigt de gant de celui-ci entrainant initialement une invagination iléo-iléale, puis elle progresse, du fait du péristaltisme intestinal, vers l'avant et devient habituellement iléo-transvalvulaire, la valvule de bauhn étant le plus souvent entrainée. Ainsi le diverticule de Meckel va constituer la tête du boudin. Les diverticules courts à base étroite ont le plus tendance à s'invaginer [3,5,18,38]. Cette invagination est caractérisée par sa rapidité de progression, le tableau clinique d'invagination fait de cris paroxystiques, de vomissements alimentaires, de refus d'alimentation et souvent de rectorragies, va faire rapidement place à un tableau de syndrome occlusif franc voire souvent une péritonite. Dans notre série trois malades sont arrivés au stade occlusif et le 4$^{eme}$ était dans un tableau de péritonite. Le diagnostic de diverticule de Meckel doit être suspecté chaque fois que l'invagination survient en dehors de l'âge classique, c'est à dire avant 4 mois et après 18 mois, de même la notion d'invagination récidivante doit toujours rester un signal d'alerte [3,9,12]. Le diagnostic d'invagination est porté par la clinique dans les cas typiques et ou par la palpation du boudin d'invagination. L'ASP peut être normal ou objectiver des niveaux hydro-aréiques. L'échographie reste l'examen de choix, il permet de porter le diagnostic d'invagination en montrant une image en cocarde qui représente le Boudin. Mais aucun de ses examens ne permet de porter le diagnostic du D.M. Le lavement baryté et l'insufflation d'air, dont les facettes diagnostiques se sont un peu effacées depuis l'avènement de l'échographie, mais gardent un intérêt thérapeutique dans l'invagination idiopathique. Cependant, pour l'invagination secondaire à un diverticule de Meckel, la réduction au lavement ne pourra être obtenu, le segment iléo-iléal reste irréductible, imposant alors un traitement chirurgical [3]. Enfin, on a décrit des

invaginations du diverticule de Meckel sur lui-même réalisant un obstacle intra-luminal sans invagination iléo-iléale, responsable de douleurs abdominales chroniques et cycliques [4].

### 1.2. Occlusion intestinale aigüe

C'est la complication la plus fréquente chez l'adulte, mais chez l'enfant elle occupe la deuxième place. Cette complication se manifeste par un tableau occlusif du grêle plus ou moins grave fait de vomissement bilieux, arrêt des matières et des gaz, distension abdominale et des niveaux hydro-aeréiques grêliques sur l'abdomen sans préparation [3,40]. Les mécanismes responsables de cette occlusion sont variés :

- **Volvulus**

Moins fréquent que l'invagination intestinale aigue, il représente près de 20% des complications mécaniques [12,50]. Le volvulus est lié à la présence des brides qui peuvent être congénitales (fibreuse ou vasculaire) ou acquises secondaires à une poussée de diverticulite ( bride inflammatoire). Il s'agit du volvulus d'une anse intestinale autour de cette bride, l'axe de la torsion est l'artère mésentérique supérieure. Le tableau clinique est celui d'une occlusion intestinale rapidement évolutive avec une altération de l'état général. L'ASP montre des niveaux hydro-aréiques grêliques. L'échographie a peu d'intérêt, elle peut montrer des épanchements liquidiens dans la grande cavité péritonéale. Il s'agit d'une véritable urgence chirurgicale car dans 50% des cas l'anse intestinale se nécrose. Dans notre série, le volvulus représente 28.5% des complications mécaniques (2 cas de volvulus).

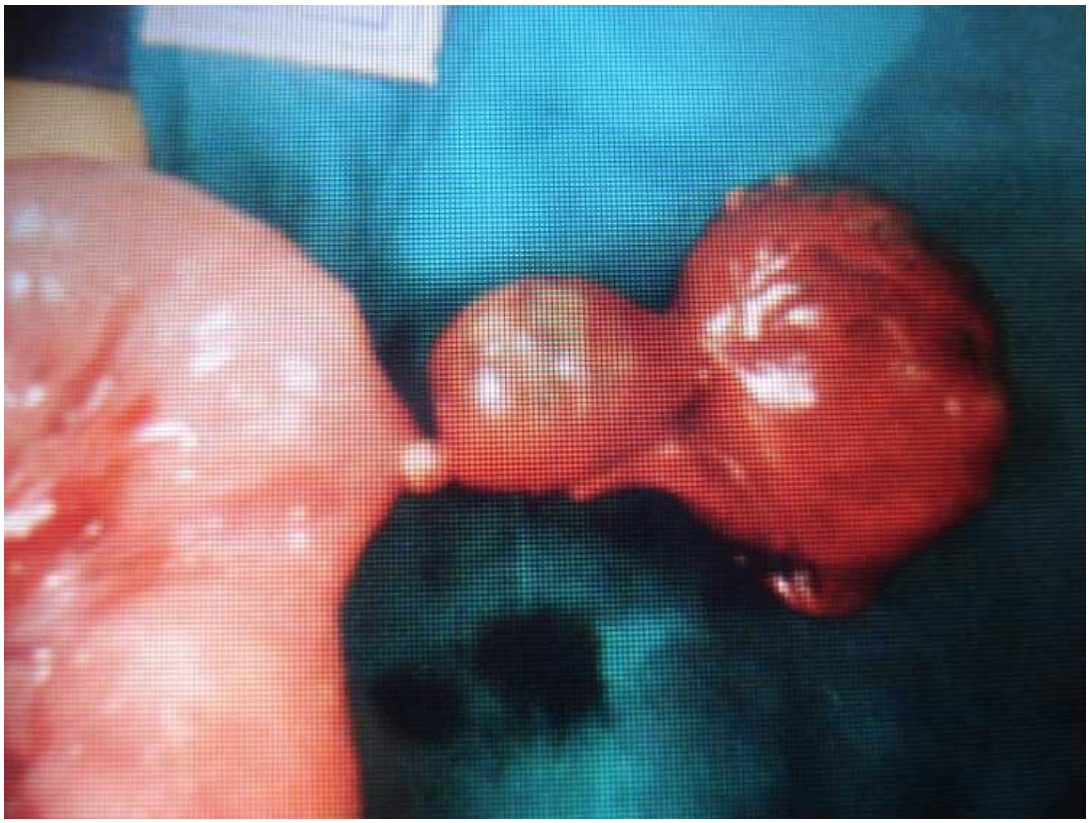

**Figure 10** : diverticule de Meckel tordu chez le patient Z.R âgé de 18 mois

- **Occlusion sur bride**

Il s'agit des hernies internes liées aux brides qui forment un pont en arceau avec le mésentère, sous lequel viennent s'engager une ou plusieurs anses intestinales. Le tableau occlusif est moins grave et peut être de résolution spontanée. Le pronostic ici est souvent favorable, car comporte peu de risque de nécrose [3]. Dans notre série un seul cas d'occlusion sur bride a été constaté.

- **Hernie de Littré**

Survient dans 10 à 12% des cas selon Mackey [18]. Selon Carlioz [4], elle est peu fréquente chez l'enfant de l'ordre de 0.78% Initialement ce terme regroupé uniquement les hernies crurales dont le contenu comprenait un DM, actuellement, elle se caractérise par la

présence d'un diverticule de Meckel dans un processus herniaire quel qu'il soit [4,15,80]. Le siège est prioritairement inguino-cruro-ombilical dans 99% [4] :

- inguinal pour 54.2% dont 97.6% à droite
- crural pour 27.7% aussi majoritairement à droite
- ombilical pour 18.8dont 88.6% chez l'enfant de moins d'un an.
- Les autres sièges dans un seulement 1% des cas.

Les signes d'étranglement herniaire sont moins nets que d'habitude.

- **Les coudures intestinales**

Elles sont également assez rares. Tant tôt, c'est un accolement d'anses intestinales agglutinées sans striction, tant tôt l'anse d'amont et celle d'aval s'accole en canon de fusil, du fait de la traction exercée par le diverticule, celui-ci étant fixé à l'ombilic ou en un point quel conque du péritoine pariétal ou le mésentère.

- **Les nœuds diverticulaires**

Ce sont des diverticules longs et pédiculés qui s'enroulent comme une sangle autour d'une ou plusieurs anses.

- **Les entérolithes et les phytobesoards**

issus du diverticule de Meckel peuvent être à l'origine de l'occlusion par obstruction [3,14,41,2].

## 2. Accidents inflammatoires

### 2.1. La diverticulite ou la meckelite

Décrite pour la première fois par PICQUE et GUILLEMOT en 1897 comme étant des suppurations du diverticule de Meckel stimulant l'appendicite. Elle peut se voir à tout âge, elle touche principalement le garçon (sex-ratio :12/1) C'est une complication qui reste rare chez l'enfant, 10% pour SAINT-VIL [13] et 11% pour PELLERIN [14]. Elle est due à l'inflammation du

D.M liée soit à la sécrétion acide de la muqueuse gastrique hétérotopique, soit à l'obstruction par des phytobézoards ou par des entérolithes. La diverticulite reste une complication peu fréquente, cela s'explique par la rareté des formations lymphoïdes au niveau du D.M et par sa communication large avec l'intestin. Il est donc logique de l'observer surtout dans les D.M longs à base étroite [3,9,7,14,18]. Sur le plan clinique, elle mime le tableau d'une appendicite, avec une symptomatologie faite d'une douleur plus ombilicale et péri ombilicale, plutôt que de la fosse iliaque droite, vomissements alimentaires, parfois bilieux, la fièvre associée à un météorisme et défense en para ombilical (témoignant d'une souffrance iléale à proximité). A bas bruit et à long terme, des épisodes répétitifs de diverticulite peuvent conduire à fixer le D.M dans une position secondairement responsable d'une occlusion sur bride. Une autre particularité de cette diverticulite, est sa possibilité de donner une complication hémorragique, en absence d'hétérotopie, simplement liée aux caractères inflammatoires [62]. Cette complication est grave du fait de la fragilité distale du D.M ce qui facilite la perforation. Les stades évolutifs anatomopathologiques sont le même que ceux décrits pour l'appendicite, avec des diverticulites catarrhales, suppurées, abcédées, gangreneuses ou perforées. De point de vue traitement, et concernant cette diverticulite, une règle est importante à retenir, à chaque fois qu'au cours d'une intervention pour appendicite, l'aspect de l'appendice n'explique pas le tableau clinique, il faut vérifier systématique le dernier mètre de l'iléon, à la recherche d'un diverticule de Meckel.

## 3. Les accidents perforatifs

D'étiologies variables [3,7,31,32], il en existe principalement trois :

- **Perforation d'ulcère peptique**

C'est l'accident le plus typique et le plus grave. Un ulcère peptique sur trois, voire sur deux, peut évoluer vers la perforation. Cette perforation peut se faire en péritoine libre réalisant un tableau de péritonite généralisée et un pneumopéritoine, il peut s'agir aussi d'une péritonite couverte, enkystée, localisée mais pouvant se généraliser secondairement. La perforation peut être isolée ou associée à une hémorragie mais alors le plus souvent l'hémorragie précède la

douleur et la douleur précède la perforation. Curieusement dans l'ulcère peptique perforée, l'hétérotopie de la muqueuse gastrique n'est retrouvée que dans 30% des cas selon YAMAGUSHI. Il est supposé que cette muqueuse ectopique siège à l'endroit de la perforation. Parfois la perforation se fait dans un organe voisin, entraînant une fistule diverticulo-iléale, diverticulo-colique, diverticulo-vésicale. Cette fistulisation serait probablement favorisée par l'association d'un diverticule de Meckel à une maladie de crohn, association qui reste rare [43].

- **Perforation sur diverticulite**

Un tiers des diverticulites se compliquent de perforation, réalisant soit un abcès méso-cœliaque, soit une péritonite généralisée [18].

- **Perforation par corps étranger**

Le séjour d'un corps étranger dans le diverticule de Meckel peut entrainer son érosion et conduire à la perforation. Cette perforation est une complication grave chez l'enfant, quel que soit son éthiopathogénie. Devant ce tableau de perforation, l'étiologie diverticulaire est rarement suspectée du fait de la fréquence peu élevée de cette pathologie. C'est pourquoi les patients sont souvent opérés avec le diagnostic de péritonite appendiculaire, mais le siège para ombilical droit de la douleur initiale doit nous faire penser au diverticule de Meckel [3,70]. Dans notre série, nous avons retrouvé trois cas de perforation lors de l'exploration : 2 cas qui se sont manifestés par un tableau de péritonite et le 3eme cas qui était une perforation secondaire à une IIA sur diverticule de Meckel.

## 4. Les accidents hémorragiques

La méconnaissance prolongée et la reconnaissance tardive de la relation cause à effet entre hémorragie intestinale et le diverticule de Meckel était surprenante. Il faut attendre 1933 avec les travaux de DROGSTEDT et MONDOR pour établir cette relation, confirmée en 1970 par JEWETT. Ces accidents hémorragiques gardent cependant une valeur d'orientation, et restent un



Rapport-Gratuit.com

des arguments majeur dans l'élaboration du diagnostic préopératoire. La fréquence globale généralisée des accidents hémorragiques est de 25.7% [4]. Le saignement du diverticule de Meckel est lié à la présence d'une muqueuse gastrique hétérotopique. Le mécanisme de l'hémorragie reste variable :

- Erosion vasculaire directe ou par ulcération peptique, avec inondation hémorragique massive intra-luminale d'aval ou en péritoine libre, responsable d'un choc déglobulinique.
- Suffusion hémorragique : elle peut être liée à une ulcération peptique chronique sur plaque d'hétérotopie ou à une ulcération muqueuse chronique sur diverticule intra-luminal, ou sur un corps étranger, ou sur un foyer de diverticulite. Le saignement est très lent, minime, voire imperceptible et ne se révéler que par un masque d'anémie isolé. Il s'agit d'une hémorragie digestive basse en général, le saignement peut être : rouge vif(35%), rouge sombre (40%) ou noiratre (7%), exceptionnellement, il peut s'agir d'une hémorragie interne entrainant un état de choc [5,9,18,80].

  L'âge inférieur à 2 ans associé à une hémorragie digestive reste un argument prépondérant dans l'approche diagnostique du diverticule de Meckel, puisque cette association représente 2/3 des cas [4]. Les signes accompagnants cette hémorragie se résument à une douleur plutôt ombilicale parfois très vive et à caractère volontier cyclique et répétitif. L'hématémèse associée n'est jamais décrite.

Dans la séquence évolutive l'hémorragie précède la douleur qui précède elle-même la perforation. La scintigraphie au 99 mTC-pertechnate permet une approche diagnostique (sensibilité 85% et spécificité 95%), elle efface l'intérêt de l'artériographie sélective, qui ne doit plus être utilisée chez l'enfant (complications thrombotiques sévères). L'étude histologique confirme la relation forte entre hémorragie-hétérotopie tissulaire surtout gastrique dans 98% à 100% et la présence de l'Hélicobacter Pylori, qui jouerait un rôle dans le mécanisme de l'hémorragie [6,31]. Dans notre série, l'hémorragie représentait 10% des complications, et cette hémorragie était associée histologiquement à une hétérotopie gastrique avec ulcère de la poche

du diverticule à Hélicobacter pylori positif. Ce qui vient confirmer encore une fois de plus cette relation hémorragie-hétérotopie.

## 5. Les complications dégénératives

Cette complication est rare chez l'enfant, les pourcentages varient entre 0.5 et 3% (tout âge confondu) [4,6].Les formations tumorales sont de même type que celles qui touchent l'intestin. Par ailleurs, l'hétérotopie gastrique et pancréatique auraient aussi tendance à dégénérer.

- **Les tumeurs malignes**

Elles sont révélées par des douleurs abdominales chroniques, hémorragies digestives basses, altération de l'état général. Rarement il s'agit de masses palpables. Ces tumeurs sont essentiellement : de tumeurs carcinoïdes (33 à 36%), des sarcomes (27 à 44%) et des adénocarcinomes (12% à 20%). Ces tumeurs se disséminent par voie hématogène, péritonéale, rarement lymphatique. Les métastases sont hépatiques, pulmonaires ou cérébrales.

- **Les tumeurs bénignes**

le plus souvent asymptomatiques, découvertes à l'anatomo-pathologie. Ce sont des léiomyomes (12%), des lipomes, fibromes ou neurofibromes. Par ailleurs, il a été décrit que les hétérotopies pancréatiques seraient susceptibles de dégénérescence "maligne ou bénigne" sous forme d'adénome, de cystadénomes ou d'adénocarcinome.

## 6. les douleurs abdominales chroniques

Classiquement ombilicale ou péri ombilicale, voire discrètement latéralisée à la fosse iliaque droite. Elle est chronique, récidivante, sans horaire fixe, rebelle au traitement symptomatique, sans fièvre associée, souvent associée à une hémorragie digestive [41,45], ou leur association à la très rare notion d'antécédent familial est souvent évocatrice.



Rapport-gratuit.com
LE NUMERO 1 MONDIAL DU MÉMOIRES

# III. Para cliniques

Rapport-gratuit.com
LE NUMERO 1 MONDIAL DU MÉMOIRES

## 1. Abdomen sans préparation

Cet examen n'a d'utilité que pour la mise en évidence de certaines complications du diverticule de Meckel, telles que l'occlusion [3]. Dans ces cas l'abdomen sans préparation fait de face et débout montre des niveaux hydro-aréiques sur le grêle. En cas de perforation, il objective un pneumopéritoine représenté par un croissant gazeux inter-hépato-diaphragmatique. Parfois l'empreinte du boudin d'invagination peut être visualisée sur l'abdomen sans préparation.

Les entérolithes ont l'aspect de calculs à périphérie radio-opaque et centre radio-transparent, leur diamètre moyen est de 3 cm (1à 5 cm) et ils siègent le plus souvent dans le quadrant inférieur droit de l'abdomen. Cet aspect est très évocateur mais rarement trouvé. Dans notre série l'abdomen sans préparation n'a été contributif que pour la mise en évidence d'un syndrome occlusif.

## 2. Echographie

Le diagnostic échographique du diverticule de Meckel est exceptionnel. Il est décrit comme une structure digestive borgne à paroi épaisse et différenciée, de morphologie variable arrondie "Image en cible digestive". L'échographie pose le diagnostic d'invagination intestinale aigue et celui de la péritonite. Elle peut mettre en évidence les entérolithes lorsqu'ils existent [15,33,41]. Elle permet parfois, la mise en évidence au sein du boudin d'une masse avec un centre hyperéchogène et d'une couronne périphérique hypoéchogène, pouvant correspondre au diverticule de Meckel inversé.

## 3. Les opacifications digestives

Il s'inscrit dans le bilan d'un syndrome douloureux abdominal chronique isolé ou associé à des hémorragies ou à une anémie chronique.

### 3.1. Transit du grêle

Doit être réalisé dans d'excellentes conditions techniques pour permettre une détection du diverticule de Meckel. Les meilleurs résultats ont été obtenus avec 2 techniques.

- **L'entéroclyse**

elle consiste en l'opacification intestinale par la mise en place d'une sonde duodénale complétée par une insufflation en double contraste. La détection d'un diverticule de Meckel tous les 50 à 100 examens est un critère de qualité de l'examen [54].

- **La technique d'ingestion barytée massive de Bret**

Elle ne nécessite pas d'intubation gastroduodénale. La durée de l'examen est inférieure à une heure. Après opacification, les anses intestinales sont dissociées à l'aide d'un palpeur manuel et des images centrées sur les anses intestinales sont prises une à une. Cet examen est d'une grande sensibilité, il montre le diverticule de Meckel, sa situation, sa forme, celle du collet et même l'existence d'hétérotopie muqueuse et l'ulcération. Du point de vue spécificité, cette méthode ne prêterait guère la confusion si n'est qu'avec une duplication digestive communicante. Au transit du grêle, le diverticule de Meckel apparaît comme une "image d'addition" diverticulaire, allongée, oblongue, en "doigt de gant", implantée perpendiculairement sur le bord anti-mésentérique de l'iléon. Il peut exister des faux négatifs, qui sont dus à un défaut de remplissage du diverticule en raison du collet étroit, d'un diverticule plein de corps étrangers ou de phénomènes spastiques. Les inconvénients de cette technique sont aussi nombreux :

- Elle n'est pas réalisable en urgence.
- Elle est opérateur dépendant.
- Nécessite la bonne coopération de l'enfant.
- Elle expose à une irradiation importante.

### 3.2. Le lavement baryté et l'insufflation d'air

Ces examens ont peu d'intérêt chez l'enfant. Parfois, ils sont utilisés pour la réduction d'invagination intestinale aigüe et peuvent rarement mettre en évidence le diverticule de Meckel si celui-ci est la cause.

## 4. L'artériographie coelio-mésentérique

Cet examen n'a d'indication que dans le cadre du bilan d'une hémorragie digestive non expliquée. L'artère mésentérique est cathétérisée sélectivement et une étude avec soustraction des artères intestinales terminales en regard de la fosse iliaque droite est effectuée. Elle permet parfois, d'avoir de belles images évocatrices de diverticule de Meckel à type de rassemblement de petites et tortueuses artères provenant de l'artère mésentérique supérieure et s'étendant au delà des limites de l'iléon pour vasculariser le diverticule de Meckel. Cependant l'artériographie a beaucoup d'inconvénients limitant son usage chez l'enfant :

- Elle ne permet un diagnostic précis que dans 33% des cas.
- Le saignement doit être abondant, supérieur à 1ml/mn, pour qu'il soit localisé.
- Cet examen invasif comportant un risque non négligeable de thrombose des vaisseaux iliaques internes ou externes.

## 5. La scintigraphie au 99mTC-Pertechnate

Elle représente depuis plusieurs années une avancée intéressante, puisqu'il s'agit d'un examen non invasif. Elle permet l'exploration radio-isotopique de l'abdomen par l'injection intraveineuse de 1 à 2 ml de 99mTC pertechnate et son suivi grâce à un gamma camera pendant 1 heure [4,54]. Le 99m TC pertechnate est un traceur radioactif qui se fixe sur les cellules de la muqueuse gastrique, au niveau des glandes salivaires et thyroïdiennes. Il a une demi-vie de 6 heures avec un pic de concentration de 15 à 30 min, son excrétion se fait essentiellement par les voies urinaires, une petite partie est éliminée par les selles [54]. Lors d'une scintigraphie

normale, seuls l'estomac et les voies urinaires retiennent le traceur, il peut être aussi visualisé, en faible quantité, plus tardivement, au niveau de l'intestin [54]. Lorsque le diverticule de Meckel contient une muqueuse gastrique hétérotopique, le traceur se fixe sur celle-ci, de façon concomitante à l'estomac, permettant ainsi le diagnostic (figure 11). L'hémorragie s'associe dans 98 à 100% des cas à l'hétérotopie de la muqueuse gastrique d'ou l'intérêt de cet examen en cas d'hémorragie. Sa sensibilité est de 85% et sa spécificité est de 95%. Cependant il existe des faux positifs et des faux négatifs [4,16,13,51,54] :

- **Les faux positifs**

l'invagination intestinale aigüe, inflammation intestinale ou duplication digestive, une pathologie obstructive du tractus uro-génital, des lésions vasculaires et des hémangiomes ou des malformations artério-veineuses, une hétérotopie muqueuse gastrique sans diverticule de Meckel.

- **Les faux négatifs**

la surface d'hétérotopie de muqueuse gastrique est inférieure à 1cm$^2$, le diverticule de Meckel est nécrosé, l'hétérotopie se situe trop près des voies urinaires, le phénomène «de Wash Out" qui peut empêcher la formation de l'image : soit par accélération du transit intestinal avec excrétion rapide du TC par les cellules de Meckel, soit par saignement du diverticule de Meckel. L'utilisation de la cimétidine, qui inhibe la sécrétion du traceur par les cellules, permet d'améliorer l'image et celle du glucagon, qui diminue le péristaltisme intestinal, entraine une fixation plus durable du produit dans le diverticule de Meckel. L'association pentagastrine-glucagon augmente de façon significative la sensibilité et la précision de la scintigraphie.

## 6. Les examens endoscopiques

Ils n'ont d'intérêt que pour le bilan d'hémorragie digestive en éliminant certains diagnostics différentiels du diverticule de Meckel [3,4].

## 7. Tomodensitométrie et imagerie par résonnance magnétique

Ils sont de plus en plus utilisés dans l'exploration d'un syndrome douloureux abdominal aigu ou chronique. En particulier, il est difficile de différencier le diverticule de Meckel de l'intestin grêle normal. Ils n'apportent rien de plus que l'échographie en matière du diverticule de Meckel [15].

## 8. La vidéo endoscopique par capsule (CVE)

Elle permet un diagnostic du diverticule de Meckel par visualisation du collet sur le bord anti-mésentérique de l'iléon terminal, ou de façon indirecte quand la capsule reste bloquer au niveau de ce diverticule (figure 12) [4,15,48].

## 9. La biologie

### 9.1. Numération formule sanguine

Elle peut révéler une anémie aigue lorsqu'il existe une hémorragie digestive de grande abondance. Le taux d'hémoglobine peut être alors très bas nécessitant une transfusion. L'anémie peut être chronique par saignement occulte. Une hyperleucocytose est souvent retrouvée lorsque le diverticule de Meckel est compliqué d'infection ( diverticulite, péritonite).

### 9.2. Le bilan hydro électrolytique

Il peut être perturbé dans certains cas de diverticule de Meckel compliqué, notamment d'occlusion ou d'état de choc septique.

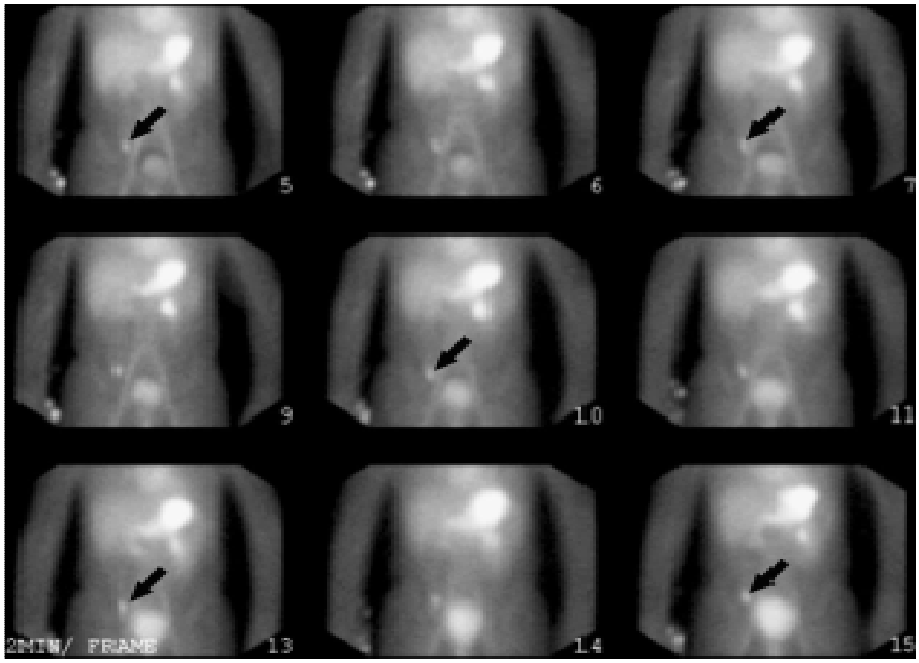


**Figure 11** : la scintigraphie au 99m TC-Pertechnate montrant un diverticule de Meckel [33].

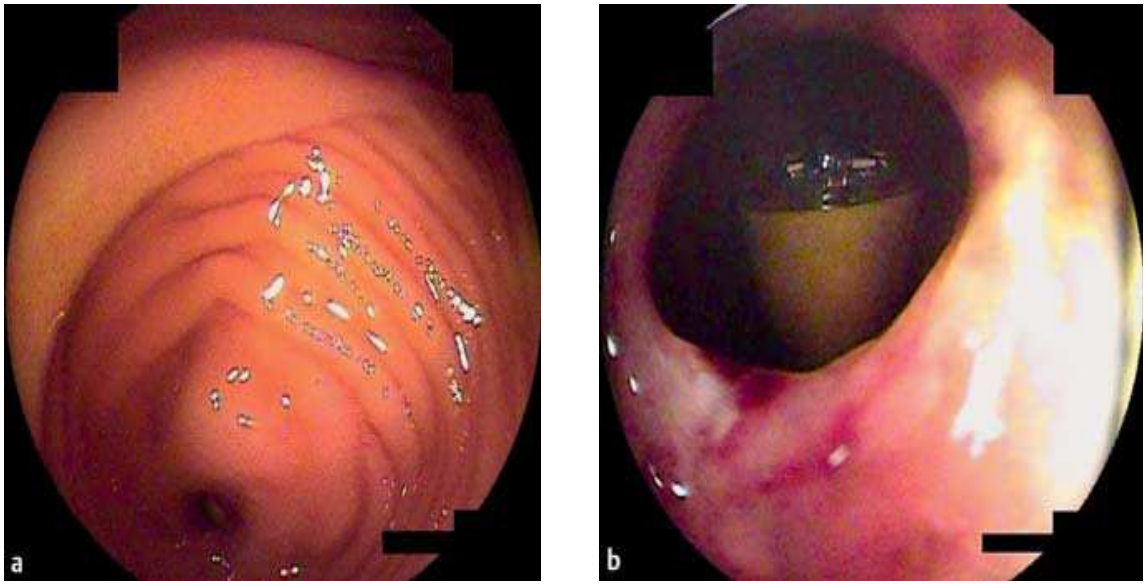


**Figure 12** : la vidéo endoscopie par capsule (Tanaka et Al [48]).

a : présence d'un DM au niveau du bord anti mésentérique

b : rétention de la capsule à l'intérieur du DM

# IV. Traitement du diverticule de Meckel

## 1. But

- Traiter le diverticule de Meckel et éviter les complications. Ce traitement est strictement chirurgical et nécessite non seulement la résection du diverticule et puis anastomose termino-terminale en T en passant au large de la base, mais aussi celles des zones d'hétérotopiques.
- Traiter les complications du diverticule de Meckel.

Mais la spécificité du diverticule de Meckel, liée à son caractère asymptomatique, va poser le problème d'indication.

## 2. Les différents moyens

### 2.1. Traitement du diverticule de Meckel proprement dit

#### a. La chirurgie conventionnelle

➢ **voies d'abord chirurgicales**

Elles sont nombreuses et dépendent fortement du mode de révélation du diverticule de Meckel [3]. En cas du diverticule de Meckel découvert fortuitement, la voie d'abord sera celle imposée par la pathologie pour laquelle le patient est opéré. Mais en règle générale toute intervention nécessitant l'ouverture du péritoine chez l'enfant impose la recherche du diverticule de Meckel. En cas de complications les différentes voies d'abord sont :

- ***La voie de Mc BURNEY***

Par incision horizontale dans le pli abdominal. Cette voie est utilisée lorsque le diagnostic du diverticule de Meckel s'est révélé par un tableau pseudo appendiculaire ou lorsqu'il est compliqué d'invagination intestinale aigüe et que le boudin est retrouvé cliniquement ou radiologiquement au niveau de la fosse iliaque droite [15,31].

- ***La voie médiane***

Cette voie d'abord est surtout celle des urgences. Elle est utilisée pour les diverticules de Meckel révélés par un tableau de péritonite ou d'occlusion. Le diagnostic du diverticule de Meckel est alors rarement suspecté en préopératoire, cette voie permet donc l'exploration de toute la cavité abdominale. Quelle que soit la voie d'abord ou le mode de révélation du diverticule de Meckel, sa recherche se fait par l'examen rétrograde du grêle à partir de la valvule iléo-caecale, on le retrouvera à l'endroit ou se termine l'artère mésentérique supérieure

- **Les techniques chirurgicales**

Le principe est, quelle que soit la voie d'abord utilisée, que les sutures digestives doivent porter sur une zone parfaitement saine, non inflammatoire, et bien vascularisée [7 ].

- ***La diverticulectomie simple***

Par la ligature et section de la base du diverticule de Meckel suivi d'un enfouissement du moignon, à la manière d'une appendicectomie. Malgré sa simplicité et sa rapidité, cette technique est actuellement abandonnée, notamment chez l'enfant pour nombreuses raisons: il y a un risque de rétrécissement du grêle, de fistule iléale, sténose en cas d'exérèse trop large, de laisser en place des zones d'hétérotopies muqueuses qui pourraient ultérieurement s'ulcérer, saigner ou dégénérer [3,4].

- ***La résection cunéiforme***

Elle consiste à réséquer le diverticule de Meckel à l'exception de sa base d'implantation sur le grêle, avec une incision en forme de triangle "résection losangique", les sutures digestives se feront dans le sens transversal. Cette technique, si elle est trop économique, expose au risque de laisser en place de l'hétérotopie de la muqueuse gastrique, si elle est trop large, expose à une suture sténosante ou à une invagination secondaire [3,7, 15].

Rapport-Gratuit.com

- ***la résection segmentaire avec anastomose termino-terminale***

Elle consiste à réséquer un court segment de grêle de part et d'autre de la base d'implantation du diverticule. Les vaisseaux mésentériques sont disséqués, et liés à proximité du tube digestif, pour ne pas couder le grêle au niveau de la suture. L'artère du diverticule est liée séparément, l'intestin est sectionné perpendiculairement à son axe (figure 13). La suture termino-terminale est réalisée dans l'immédiat, par des points extra-muqueux. Comme elle peut être différée, si l'état local (septique) ou général ne le permet pas, dans ce cas on fera une iléostomie et le rétablissement de la continuité sera ultérieurement fait dès que l'état du patient le permet. Cette technique est la plus fiable, et c'est celle que préfèrent la plupart des chirurgiens pédiatres. Ces complications sont exceptionnelles. Elle est un peu plus longue à réaliser que les techniques précédentes.

**b. Traitement par la coelio-chirurgie**

Actuellement de plus en plus indiquée dans la pathologie du diverticule de Meckel, la cœlioscopie a un double rôle : diagnostic et thérapeutique. La technique opératoire est identique à celle de l'appendicite. Trois orifices de trocart sont nécessaires l'un au niveau de l'ombilic (figure 14), l'autre au niveau de la fosse iliaque droite et le dernier en suspubien. Ainsi l'exérèse du diverticule est possible par la laparoscopie, soit totalement (exérèse intra corporelle), soit par voie mixte (exérèse extra corporelle). Quelle que soit la méthode, l'étape initiale reste la même et consiste en la recherche du diverticule de Meckel (figure 15). Pour cela il est souvent utile de mettre le patient en position de Trendelenburg et en léger décubitus latéral gauche afin de repousser de l'autre côté la masse intestinale. Par la suite, sous contrôle de la vue, par deux pinces non traumatiques, on déroule l'intestin grêle en commençant par la jonction iléo-caecale et en recherchant le diverticule de Meckel sur le bord anti-mésentérique du grêle de la même façon que pour la chirurgie conventionnelle. Une fois le diverticule de Meckel trouvé, sa résection peut se faire selon les deux techniques :

- **La coeliochirurgie avec extériorisation du diverticule de Meckel**

Une fois détectés, le diverticule de Meckel et son anse porteuse, pris sur une pince, sont amenés à la surface et sont extériorisés après agrandissement d'une des incisions. La résection se fera en extra corporel selon deux méthodes possibles :

- ***La méthode d'ASTWOOD***

qui consiste en une simple diverticulectomie à la base du diverticule après agrafage avec la pince JA55, elle a les mêmes inconvénients que la diverticulectomie par la chirurgie classique [3,24].

- ***La méthode de S. VALLA*** (21) :

qui consiste en une résection segmentaire du grêle et un rétablissement de la continuité par une anastomose termino-terminale. L'intestin est ensuite remis en place. L'intérêt de cette méthode est qu'elle obéit à la règle de la chirurgie du diverticule de Meckel (figure 16).

- **Traitement purement laparoscopique (intra corporel)**

La résection du DM se fait in situ. Deux techniques sont possibles [7,32,40] :

- La diverticulectomie grâce aux pinces automatiques « EndoGIA », la résection du DM doit être transversale afin d'éviter la réduction du diamètre intestinal. Pour cela le clamp doit être perpendiculaire au bord anti-mésentérique et non parallèle (figure 17). les sutures se font par des agrafes. Cette méthode comporte deux inconvénients : 1) elle nécessite une pince à agrafes imposant une incision de 12 mm. 2) elle laisse des corps étrangers dans la cavité abdominale (Agrafes métalliques non résorbables).
- La diverticulectomie par ligature à la base du DM au moyen d'une « endoloop » avec électrocoagulation de la tranche de section permettant l'aversion de la muqueuse, elle a l'avantage d'utiliser l'endoloop qui ne nécessite qu'une incision de 5 mm.



Rapport-gratuit.com
LE NUMERO 1 MONDIAL DU MÉMOIRES

En somme la coelio chirurgie du DM présente des avantages et des inconvénients :

❖ **Avantages**

- Réduction de la durée d'hospitalisation (24-48h)
- Reprise rapide des activités (1 à 2 semaines)
- Diminution des douleurs post opératoires
- Meilleurs résultats esthétiques.

❖ **Inconvénients**

- Risque de laisser en place de l'hétérotopie de muqueuse gastrique
- Elle nécessite un chirurgien expérimenté
- La résection segmentaire est difficile, les sutures étant trop longues et fastidieuses et n'apportent pas la même sécurité qu'avec la chirurgie conventionnelle.
- Elle ne peut être utilisée pour des DM de trop grandes de taille ou s'il existe une bride.

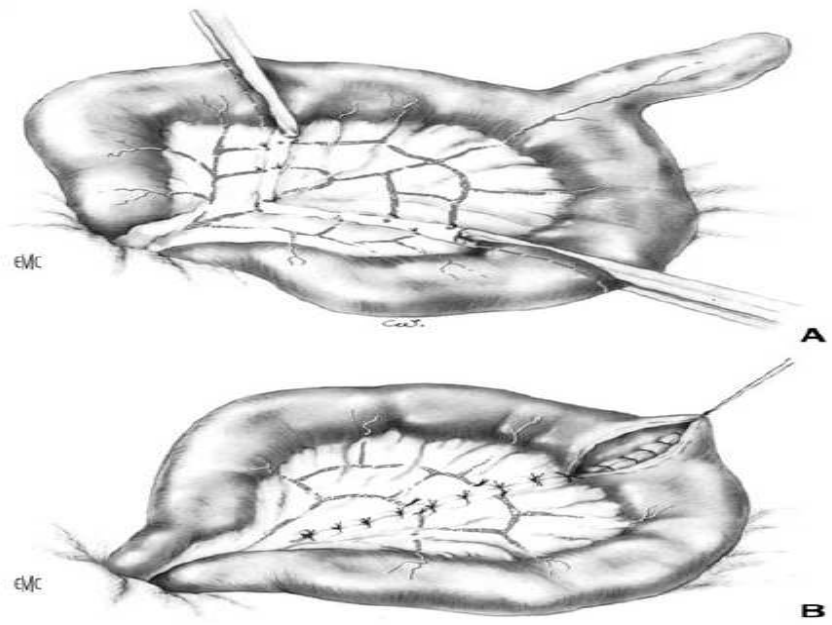


**Figure 13** : Résection anastomose termino-terminale [7]

A : hémostase et section du mésentère, section intestinale. B : suture transversale.

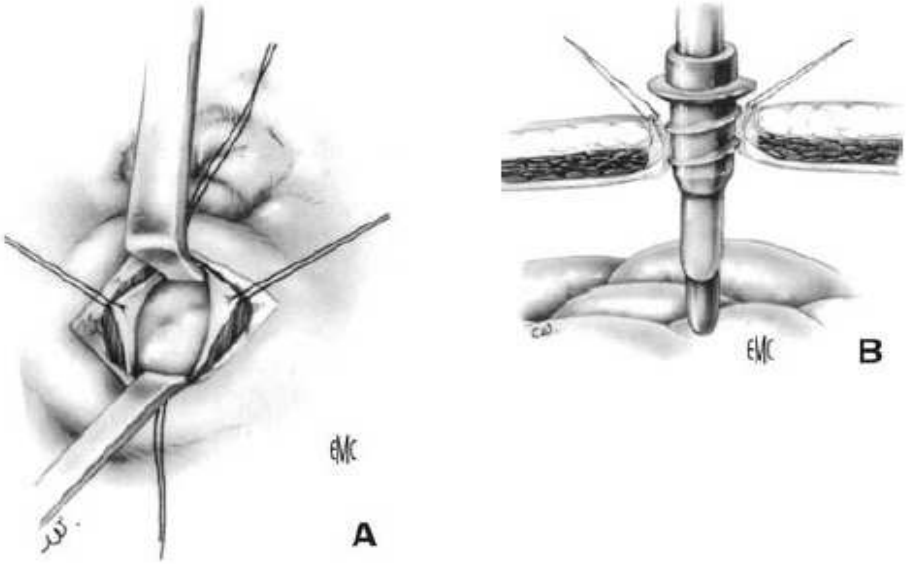


**Figure 14** : la mise en place du premier trocart sous contrôle de la vue [7]

A : ouverture du péritoine B : introduction du trocart

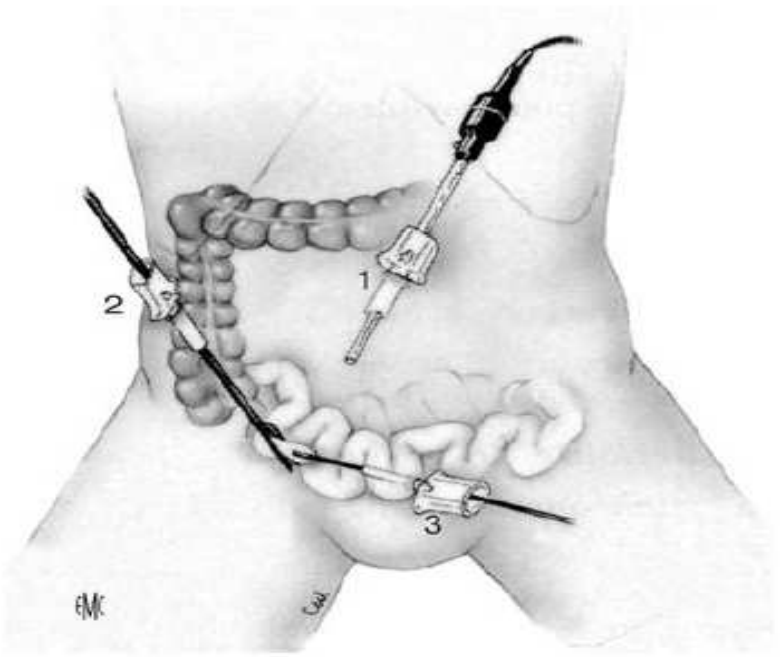


**Figure 15** : recherche du diverticule de Meckel par déroulement du grêle [7].

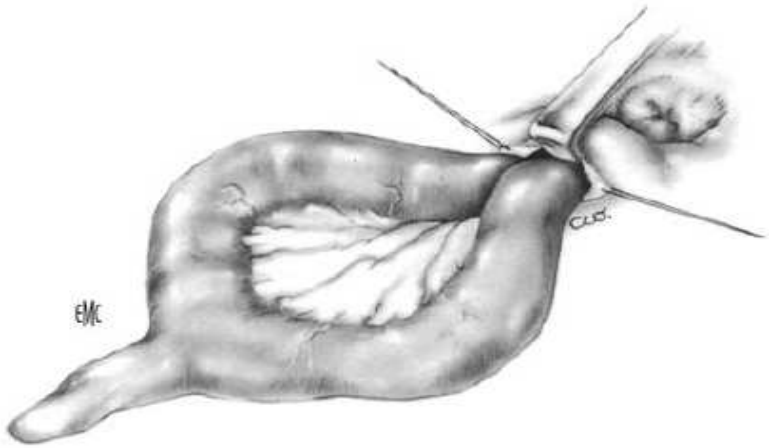

**Figure 16** : résection en extra corporel [7]

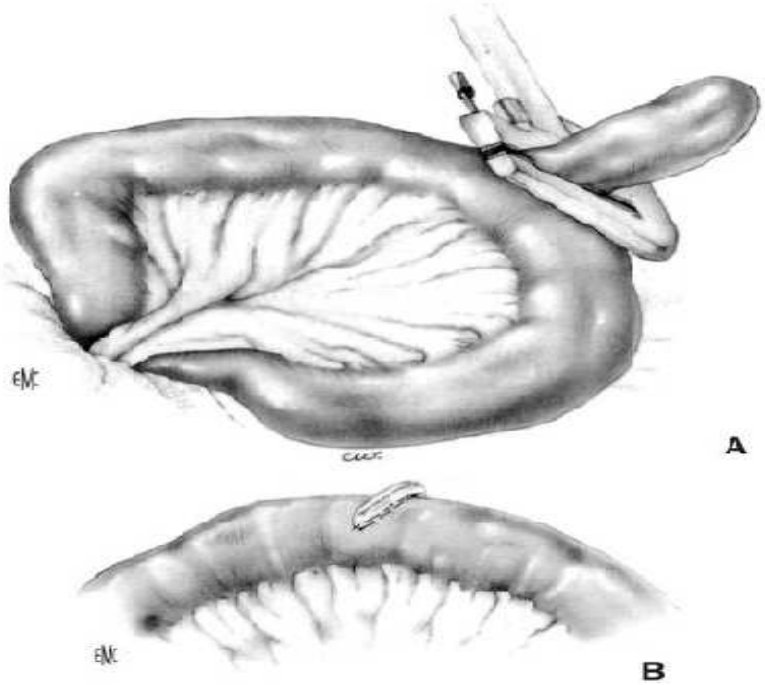


**Figure 17** : résection à la pince automatique TA [7].

A : mise en place de la pince à la base du diverticule. B : suture.

### 2.2. Traitement des complications du DM

#### 2.2.1. l'invagination intestinale aigue

La réduction manuelle préalable de l'invagination est nécessaire. Elle est parfois irréductible, et une résection du segment intestinal invaginé est alors nécessaire emportant aussi le diverticule de Meckel. C'est à l'ouverture obligatoire de la pièce opératoire que le diverticule de Meckel est retrouvé [24,40].

#### 1.2.2. les brides

Qu'elles soient congénitales ou acquises, le débridement est nécessaire afin d'éviter la récidive des complications.

#### 1.2.3. lavage péritonéal

Un bon lavage de la cavité péritonéale est nécessaire de même que la mise en place de drains.

Rapport-gratuit.com
LE NUMERO 1 MONDIAL DU MÉMOIRES

#### 1.2.4. l'appendicectomie

Aucune attitude n'est établie. Certains auteurs réalisent une appendicectomie de principe, d'autres n'en voient pas l'utilité. Cependant il nous parait logique de la réaliser dans certaines situations particulières : lorsque l'appendice est inflammé, lorsqu'il participe à l'invagination ou lorsque la voie de Mc Burney est choisie pour le traitement du DM.

## 2. Les indications

L'exérèse chirurgicale du DM compliqué ne se discute pas. La résection segmentaire semble être la méthode de choix, car elle emporte aussi les zones d'hétérotopie de muqueuse, elle est adoptée par tous les auteurs [5,6,15,66], c'est aussi l'attitude de notre service. La discussion se porte en premier lieu sur le type de chirurgie à adopter : chirurgie conventionnelle ou coelio-chirurgie.

- La chirurgie conventionnelle présente certainement beaucoup d'avantages dont la possibilité de palper le DM, permettant la mise en évidence d'une éventuelle hétérotopie muqueuse ressentie comme une induration, et de réaliser une résection segmentaire.
- La coeliochirurgie a pour avantage de permettre le diagnostic et le traitement du DM. Elle diminue la durée d'hospitalisation et les douleurs post opératoires sont moindres. Cependant elle présente un certain nombre d'inconvénients non négligeables :
  - celui de ne pas permettre la résection segmentaire avec le risque de laisser la muqueuse hétérotopie en place. Pour cela la méthode de S. VALLA semble être une solution intermédiaire puisqu'elle permet de faire cette résection segmentaire en extra corporel.
  - en cas d'occlusion intestinale, la distension et la fragilité du grêle rendent difficile l'exploration d'autant plus que le système adhérentiel est souvent complexe.
  - elle ne peut être utilisée qu'en cas de diverticulite ou de péritonite récentes, car elle permet une toilette péritonéale complète.

Un autre problème posé par le diverticule de Meckel est sa découverte fortuite au cours d'une autre intervention. Pas de consensus sur la prise en charge de diverticule de Meckel asymptomatique de découverte fortuite. Les bénéfices de la résection : c' est d'éviter les complications du diverticule de Meckel, mais les risques sont aussi là, notamment les complications de la chirurgie : infection, fistule anastomotique, les brides. La littérature comporte en effet plusieurs exemples regrettables de cas grave ou mortels résultant de ces diverticules non recherchés ou non enlevée. Certains auteurs (SOLTERO 1976, CIARDO 2004, MALIK 2010), défendent l'abstention thérapeutique, pour SOLTERO seulement 1 diverticule de Meckel sur 800 diverticules en général (1/800) conduira à une complication grave. Par contre d'autres recommandent une ablation systématique du diverticule de Meckel (CULLEN). Par ailleurs d'autres préconisent l'exérèse de certains diverticules :

- Pour Mackey et ses collaborateurs, 1983 : le diverticule porteur de brides
- Pour Clary, 1997 : porteur d'hétérotopie digestive.

En fait, et en fonction de tous ces éléments. L'attitude pratique devant un diverticule de Meckel va dépendre de plusieurs facteurs :

- **L'âge du malade**

La plupart des complications s'observent chez l'enfant de moins de 2 ans, et après 50 ans pour la faiblesse des taux de mortalité et de morbidité liées à cet acte dans ces conditions. Le risque de complications s'efface avec l'âge, avec un risque inversement proportionnel à l'âge.

- **Le sexe**

le diverticule de Meckel se complique plus fréquemment chez le sexe masculin que le féminin.

- **L'aspect macroscopie du DM**

L'aspect, en effet peut faire prévoir certains complications ; un diverticule de taille supérieure ou égale 2 cm et à collet étroit peut se compliquer de diverticulite, ou un diverticule fixé par une bride ou relié au mésentère exposerait au risque d'occlusion. La présence d'une hétérotopie tissulaire palpable expose au risque de complications hémorragiques et de dégénérescence.

- **La nature et le type de l'intervention**

Il parait licite de ne pas faire l'exérèse d'un diverticule de Meckel de rencontre au cours d'une intervention septique pour éviter la diffusion du processus infectieux, ou lors d'une chirurgie carcinologique digestive ou le risque potentiel d'une exérèse doit être pris en compte. Par contre, au cours d'un Mac Burney pour appendicectomie, si on découvre un appendice peu malade, le diverticule de Meckel, s'il est retrouvé doit être réséqué quelque soit son aspect. La possibilité d'exérèse d'un diverticule de Meckel doit tenir compte également de l'état physiologique du patient et des conditions chirurgicales (urgence ou chirurgie programmée).

Dans tous les cas qui ouvrent la discussion, le princeps médical « Primum non nocere » s'impose, et le risque de l'ablation doit être opposé au bénéfice de l'abstention [4].

Il faut recommander la plus grande attention à l'exposé et à la transmission de l'information relative à une éventuelle abstention chirurgicale, auprès du patient, de sa famille ou de ses parents

# Conclusion

Rapport-Gratuit.com

De l'analyse de la littérature sur le diverticule de Meckel, et des 14 observations qu'on a pu réunir dans notre série, il ressort que :

-Le diverticule de Meckel reste une malformation congénitale de découverte rare bien que cette anomalie est présente chez 2% des individus.

-La répartition selon le sexe semble à peu près égale dans les séries autopsiques, par contre en ce qui concerne le DM pathologique, il existe une nette prédominance masculine. Quant à l'association avec une autre malformation, elle a été décrite par plusieurs auteurs, elle est retrouvée dans notre série. Son caractère héréditaire a été suggéré par plusieurs auteurs, mais à l'heure actuelle, ce caractère reste hypothétique.

-Sur le plan clinique, le diverticule de Meckel reste le plus souvent asymptomatique, mais il peut se manifester par des complications souvent redoutables, diverses les unes entrant dans le cadre de l'urgence et stimulant un tableau d'abdomen aigu chirurgical et les autres responsables d'un tableau moins grave, fait des douleurs abdominales chroniques et ou d'hémorragie digestive récidivante.

Ces complications se voient essentiellement chez l'enfant de moins de 2 ans, malheureusement, le diagnostic étiologique des tableaux cliniques qu'il réalise reste difficile à poser. Les accidents mécaniques restent la complication la plus fréquente, 62.7% selon CARLIOZ, 70% dans notre série. Elle est dominée par l'invagination intestinale aigue chez l'enfant. La pathologie inflammatoire est relativement moins fréquente chez l'enfant que chez l'aldute, elle a en général les mêmes manifestations cliniques qu'une appendicite, et le plus souvent, c'est avec ce diagnostic qu'elle est découverte à l'intervention. La pathologie peptique responsable en général d'hémorragie digestive, est aussi fréquente chez l'enfant, 25.7% selon CARLIOZ et 10% dans notre série.

Pour l'exploration radiologique, la radiographie de l'abdomen sans préparation fournit peu de renseigments, et les images sont très peu spécifiques. L'échographie abdominale, Tomodensitométrie et l'imagerie par résonance magnétique sont également peu performantes. Le transit du grêle peut être intéressant s'il est réalisé avec une certaine technique.

L'angiographie mésentérique ne doit plus être utilisée chez l'enfant car expose au risque de thrombose des vaisseaux iliaques. La scintigraphie au 99m TC-pertechnate garde son intérêt en cas d'hémorragie secondaire à une hétérotopie gastrique, mais elle a des faux négatifs et des faux positifs. La vidéo-endoscopie par capsule permet le diagnostic du diverticule de Meckel.

Sur le plan thérapeutique, la recherche systématique du D.M au cours de toute laparotomie, et son exérèse, sauf contre indication, semble être l'attitude la plus raisonnable, permettant d'éviter une morbidité et une mortalité pouvant survenir à n'importe quel âge. La diverticulectomie simple et la résection cunéiforme sont actuellement abandonnées car elles ont beaucoup d'inconvénients. La résection segmentaire de l'iléon portant le D.M avec anastomose termino-terminale est la seule méthode recommandée actuellement. Le choix entre la coelio-chirurgie et la chirurgie conventionnelle dépend des circonstances de découverte du diverticule de Meckel, de l'âge du patient et la présence ou non d'hétérotopie muqueuse. Ainsi l'indication de choix de la coelio-chirurgie est le diverticule de Meckel du grand enfant, quand il est découvert en dehors d'un contexte de souffrance intestinale et quand l'hétérotopie de muqueuse n'est pas suspectée.

Quant au grand débat concernant sa découverte fortuite, faut-il oui ou non le réséquer ? A cette question il n y a pas une attitude systématique, la décision du chirurgien doit tenir compte de certains éléments : l'âge (avant 2 ans, après 50 ans), le sexe (masculin), la taille du diverticule supérieur à 2 cm, présence d'une hétérotopie tissulaire, le contexte opératoire et la nature de l'intervention.

A travers cette analyse, il apparaît que ce diverticule « deuxième appendice » semble attaché approximativement à une règle de 2 :

- Fréquence : aux alentours de 2%
- Age : avant 2 ans les complications sont graves et fréquentes.
- Sexe : ratio global à 2 garçons pour une fille.
- Clinique : asymptomatique une fois sur 2.
- Siège : situé à 2 « pieds » (70 cm) de la valvule.



Rapport-gratuit.com
LE NUMERO 1 MONDIAL DU MÉMOIRES

- Taille : long de 2 « pouces » (4.5 cm)
- Diamètre : plus de 2 cm expose au risque de complications.
- Hétérotopie : présence en général de 2 types de muqueuses (gastrique et pancréatique).

# Résumés

# Résumé

Le diverticule de Meckel est une anomalie d'involution du canal omphalomésentérique, dont la fréquence varie entre 0.3 à 4% de la population. Nous rapportons l'expérience de notre service concernant cette pathologie à travers une analyse épidémiologique, clinique, paraclinique et thérapeutique. La fréquence était de 0.5 %, l'âge moyen était 3 ans et 1/2 avec une prédominance masculine (sex ratio : 2.5/1). La notion de consanguinité a été notée chez trois patients, dans 21.42% il était associé à une malformation. Le diverticule de Meckel était asymptomatique dans 28.5% (4 cas) et était symptomatique dans 71.5% (10 cas). Le tableau clinique était fait d'invagination intestinale aigüe dans 40% (4 cas), occlusion intestinale dans 30% (3 cas), d'une péritonite dans 20% (2 cas) et d'un syndrome hémorragique dans 10% (un cas).Aucun examen complémentaire n'a permis de porter le diagnostic. Le traitement a consisté en une résection segmentaire avec anastomose termino-terminale chez 12 patients soit 85.7% (dont 11 par la chirurgie conventionnelle et un par coelio-chirurgie) et le diverticule a été laissé en place pour deux patients. L'étude histologique a trouvé 2 cas d'hétérotopie de la muqueuse gastrique et un cas d'infarcissement hémorragique. Les suites opératoires étaient simples avec une évolution favorable.

# Abstract

Meckel's diverticulum is an involution anomaly of the vitelline duct, whose frequency varies between 0.3 to 4% of the population. We report our experience about this condition through an analysis of epidemiological, clinical, paraclinical and therapeutic. The frequency was 0.5%, mean age 3 years and 1 / 2 with a male predominance (sex ratio: 2.5 / 1). The concept of consanguinity was noted in three patients, 21.42% was associated with a malformation. Meckel's diverticulum was asymptomatic in 28.5% (4 cases) and was symptomatic in 71.5% (10 cases). The clinical picture was made by acute intussusception in 40% (4 cases), bowel obstruction in 30% (3 cases), peritonitis in 20% (2 cases) and a hemorrhagic syndrome in 10% (1cases). No further examination was possible to make the diagnosis. Treatment consisted of segmental resection with anastomosis in 12 patients whether 85.7% (including 11 by conventional surgery and 1 laparoscopic surgery) and the diverticulum was for two patients. Histological study has found two cases of the heterotopic gastric mucosa and one case of hemorrhagic necrosis. The postoperative course was uneventful with a favorable outcome.

Rapport-gratuit.com
LE NUMERO 1 MONDIAL DU MÉMOIRES

## ملخص

رتج ميكل هو ارتداد غير طبيعي في القناة السرية المعوية، تتراوح نسبته ما بين 0.3 إلى 4٪ من السكان. في هذه الدراسة, نتحدث عن تجربة قسم جراحة الأطفال بمستشفى الجامعي محمد السادس بمراكش مع هذا المرض من خلال التحاليل الابيديميولوجيّة ، السريرية، و الوسائل التشخيصية والعلاجية. كان تردد هذا المرض 0.5٪ ومتوسط العمر 3,5 سنوات , مع أغلبية للجنس الذكري (نسبة الجنس : 2.5 / 1)، وقد وجد أن الوالدان تربطهما علاقة قرابة في ثلاثة حالات ، مع تشوه خلقي بنسبة 21.42 ٪. لقد كان هذا المرض بدون عارض سريري في 4 حالات ( 28.5٪), بينما كان عرضيا في 10 حالات (71.5٪)، مع 4 حالات للإنغلاف المعوي الحاد (40٪)،و 3 حالات لانسداد الأمعاء (30٪)، و حالتين من التهاب الصفاق (20 ٪) وحالة كانت عبارة عن نزيف ( 10٪). لم يمكن أي فحص تشخيصي من تشخيص المرض بصفة مؤكدة. تألف العلاج من استئصال معوي قطعي لفائدة 12 مريض (85.7٪) من بينهم 11 عن طريق الجراحة التقليدية وحالة واحدة بواسطة الجراحة بالمنظار وترك الرتج في مكانه لاثنين من المرضى. وقد وجدت الدراسة النسيجية حالتي توضع مغاير لغشاء مخاطي مَعدي, وحالة واحدة من نَخْر نَزْفي. وكانت المتابعة بعد الجراحة جيدة مع نتائج ايجابية أثناء متابعة المرضى.

# Annexes

**Annexe**

# Fiche de d'exploitation

## FICHE D'EXPLOITATION

Fiche n° :…….
N° du dossier :…….

## Diverticule de meckel chez l'enfant :

❖ ***DONNEE ANAMNESTIQUES :***

**AGE** :……..ans. **Sexe :** M ☐ ; F ☐ .

Residence : …… origine geograpghique :……

NSE :……. consanguinité :……

ATCDS : - **Personnels :**

- Antécédents de malformationns digestives : oui ☐ non ☐

-si oui preciser :…….

- Antecedents d'autres malformations : non ☐ oui ☐

- Si oui preciser :……..
Autres antécédents particuliers : oui ☐ non ☐
Si oui preciser :……..
……..

-**Familiaux :**
- Antecedents de DM : oui ☐ non ☐

-**Autres**
**ATCD** :……

***Circonstances de découvertes :***
*1) Fortuite : oui ☐ non ☐*
*Si oui preciser :……..*

2) complications :
- le debut des symptomes :……

- la durée d'evolution :…….

**Tableau clinique** :

- ◻ IIA
- ◻ sydrome occlusif
- ◻ Syndrome appendiculaire
- ◻ syndrome péritonéal
- ◻ Syndrome hémorragique
- ◻ Autres signes :……

***DONNEES PARACLINIQUES***

**Radiologique :**

-ASP:……

Echographique

**Abdo:**……

-opacification **digestive :**

……

Scintigraphie au Tc 99 : …….

-Endoscopies digestives : …….

- transit du grêle : ……..

- Autres :……

-**biologie** :

- NFS :……

-ionogramme sanguin :……

AUTRES EXAMENS : ……

***Diagnostic retenu avant la chirurgie* : ……**

-**la prise en charge therapeutique**:

- Medicale :…….

……

……

- chirurgicale :

Immediate ☐ differée ☐

Si differée pour combien de temps :……

Si immediate : type de chirurgie

Conventionnelle ☐ coeliochirurgie ☐

**Si conventionnelle** :

1) **voie d'abord**

-Mc burney :

-voie mediane :

-autres :

2)**techniques operatoires** :

- ☐ Diverticulectomie simple
- ☐ resection cunéiforme
- ☐ Resection segmentaire avec ATT
- ☐ Autres :

**Si coeliochirurgie** :

Resection apres extoriation resection laparoscopique
autres :……

***Gestes associés :***

Appendicectomie lavage peritonéal
Reduction de l'invagination debridement
Autres :……..

**Description du DM**

Siege :……. dimensions et formes :……
Aspects :…… distance valvule IC :……
Contenu :……

**histologie:**

type de muqueuse :……. présence hétérotopie : ……
Autres :……

**EVOLUTION :**

Court terme :……
……
…
……..

Moyen terme :……

……
……

Long terme :……

……

……..

# Bibliographie



Rapport-gratuit.com
LE NUMERO 1 MONDIAL DU MÉMOIRES

1. **Bellanger GV.**
Le diverticule de Meckel et ses complications chez l'enfant : expérience ANGEVINE.
Thèse en Med.1998

2. **Perlman JA, Hoover HC, Safer PK.**
Femoral hernia with strangulated Meckels diverticulum (Littre's hernia).
An J Surg 1980, 139:286-9

3. **Grapin C, Helardot P, Bargy F.**
Diverticule de Meckel et pathologie du canal omphalomésentérique.
EMC, Pédiatrie -Maladies Infectieuses, 1990 ;4 :18-30.

4. **Carlioz P.**
Le diverticule de Meckel : De l'embryologie à la chirurgie.
Sauramps. Monpellier,2007,258p.

5. **Kemberly A, Fisher JN, Christopher D, Neff S, Campbell T.**
National trends in the surgical management of Meckel's Diverticulum.
Journal of Pediatric surgery 2011; 46:893-6.

6. **Malik A, Bari S, Wani K, Khaja A.**
Meckel's Diverticulum-Revisited.
The Saudi Journal of Gastroenterlogy 2010;(16)1:3-7.

7. **Grapin C, Bonnard A, Helardot G.**
Chirurgie du diverticule de Meckel.
EMC-Chirurgie 2006; 613-20.

8. **Yamaguchi M, Takeuchis T, Awazu S.**
Meckel diverticulum, Investigation of patients in Japanese literature.
An J surg 1978;136:247-9.

9. **Cullen J, Kelly A, Moir C, Hodge O.**
Surgical management of Meckel's diverticulum: an epidemiologic, Population-Based Study.
Ann of surgery vol.220.No 4;564-9.

10. **Tekou H, Akakpo-Numado G, Gnassingbe K, Tchama R, Attipou K.**
Les diverticules de Meckel chez l'enfant à propos de 11 cas.
Gastroenter clin Biol 2007;3:617-20.

11. **Arnold J.f, Pellicane J.V.**
Meckel's diverticulum: ten-year experience.
Am surgery 1997;63:354-5.

12. **Soderlund S.**
Meckel's diverticulum : a clinical and histological study.
Acta chir scand 1959;248 (suppl):53.

13. **Saint-Vil D, Brandt M, Bensoussan A, Blanchard H.**
Meckel's diverticulum in children: a 20-year review.
J of Pediatric surgery 1991;26:1289-92.

14. **Pellerin D, Harouchi A, Delma P.**
Le diverticule de Meckel revue de 250 cas chez l'enfant.
Ann chir Infant 1976;17:157-72.

15. **Sauvat F, Révillon Y.**
Diverticule de Meckel et Pathologie du canal omphalomésentérique.
EMC gastro-enterologie 2010;9-075-M-10.

16. **Tseng YY, Yang Yj.**
Clinical and diagnostic relevance of Meckel's diverticulum in children.
Eur J pediatr 2009;168:1519-23.

17. **Park J, Wolff G, Tollefson K, Walsh E, Larson R.**
Meckel diverticulum: the mayo clinic experience with 1476 patients (1950-2002).
Ann surg 2005;24:529-33.

18. **WC, Dineem p.**
A fifty year experience with Meckel's diverticulum.
Surg gyneco-obst 1983;156:56-65.

19. **Kusumoto H, Yoshida M, Takahashi I.**
Complications and diagnosis of Meckel's diverticulum in 776 patients.
Am J Surg 1992;164:382-3.

20. **Encha-Razavi F, Escudier E.**
Embryologie.
EMC, 2010 ;5 :001-50.

21. **Valla JS, Steyaert H, Leculee R, Pebeyre B.**
Meckel's diverticulum and laparoscopy of children: What new?
Eur J Ped Surg 1998;8:26-8.

22. **Yao-Zaou H, Gangar SB.**
Adenonyomue araising in a Meckel diverticulum.
Ped and developmental pathology 2002;3:497-500.

23. **Pentograg-Brown L, Levine MS, Buetow PC, Buck JL, Elsayed MA.**
Meckel's enteroliths.
A J R 1996;167:1447-50.

24. **Jayesh S, Vikas K, Shah DK.**
Meckel's diverticulum: a systematic review.
J R Soc Med 2006;99:501-5.

25. **Dumper J, Shawn M, Mitchell P, Sutherland F, Quan ML, Mew Daphne.**
Complications of Meckel's diverticulum in adults.
Can J Surg 2006;5:49.

26. **Galifet M, Micheal P.**
Complications occlusives en relation avec le diverticule de Meckel.
Presse Med 2009 ;38 :1009-22.

27. **Diamond IR, Hayes-Jordan A, James M, Langer J.**
Crohn's disease in a Meckel's diverticulum : report of a case.
Ped Surg Int 2008 ;24 :361-3.

28. **Stone P, Hofeldt M, Campbell, Vedula G, Deluca J, Flaherty S.**
Meckel's diverticulum: Ten year experience in adults.
The south Med association 2004;4:36-8.

29. **Zani A, Eaton S, Clare R, Pierro A.**
Incidentally Detected Meckel's Diverticulum : to resect or not to resect?
Ann Surg 2008;247:276-81.

30. **Tuzum A, Zulfikar P, kilcider G, Turan I, Kilic A.**
Evaluation for Helicobacter pylori in Meckel's diverticulum by using real time PCR.
Dig Dis Sci 2010;55:1969-74.

31. **Uppal K, Tubbs R, Matusz, Shaffer K, Loukas M.**
Meckel's diverticulum: A review.
Clinical Anatomy 2011;24:416-22.

32. **Prasad TR, Chui HC, Singaporewalla FR, Ong P, Low Y, Yap TL, Jacobsen A.**
Meckel's diverticulum complications in children: is laparoscopy the order of day?
Ped Sur Int 2007;23:141-7.

33. **Kotecha M, Bellah R, Pena A, Jaimes C, Mattei P.**
Multimodality imaging manifestations of the Meckel diverticulum in children.
Ped Radiol 2011;11:2252-7.

34. **Lu SJ, Sinha A.**
Ectopic gastric mucosa in ectopic Meckel's diverticulum.
Int Emerg Med 2011;11:0710-8.

35. **Olson DE, Kim YW, Donnelly.**
CT finfings in children with Mackel diverticulum.
Ped Radio 2009;39:659-63.

36. **Papouis G, Violaki A, Klokkaris A, Fragos E, Venizelos J, Tryfonas G.**
Effect pf Helicobacter pylori on ectopic gastric mucosa of Meckel's diverticulum in children after meckelectomy.
Pediatr Surg Int 1993;8:310-13.

37. **Laura S,Christie D.**
Helicobacter pylori and Meckel's diverticula.
Journal of pediatric gastroenterology and nutrition 2001;32:150-55.

38. **Ackerman ZVI, Peston D, Cohen P.**
Role of Helicobacter pylori Infection in Complications from Meckel's diverticulum.
Dig Dis Sci 2003;6:1068:72.

39. **Kamal E, Nawaf JS.**
Meckel's diverticulum: comparison of incidental and symptomatic cases.
World J Surg 2004;28:917-20.

40. **Chan KW, Lee KH, Mou JWC, Cheung ST, Tam YH.**
Laparoscopic management of complicated Meckel's diverticulum il children: a 10 year review.
Surd Endosc 2008;22:1509-12.

41. **Barbary C, Tissier, Floquet M, Regent D.**
Imagerie des complications du diverticule de Meckel.
J Radiol 2004 ;85 :273-9.

42. **Karaman A, Karaman I, Hakan Y, Erdogan D, Aslan M.**
Management of asymptomatic or incidental Meckel's diverticulum.
Indian Pediatrics 2009;6:1055-57.

43. **Andreyev HJN, Owen RA, Thompson I, Forbes.**
Association between Meckel's diverticulum and Crohn's disease: a retrospective review.
Gut 1994;35:788-90.

44. **Rodney JRM, Shou J, Barie P.**
Meckel Diverticulum.
Surg Incfections 2009;3:315-16.

45. **Mendelson K, Bailey M, Balint T, Walter P.**
Meckel's diverticulum: Review and surgical management.
Amer J Surg 2001;24:256-57.

46. **Chandrasen K, Fishman J, Clarke S.**
Neonatal Meckel's diverticulum: spectrum of presentation.
Pediatr Emer Care 2009;25:348-349.

47. **Poncet G, Hervieu V, Walter T, Lépinasse F, Chardon L, Pilleul F and all.**
Neuroendocrine tumors of Meckel's diverticulum: lessons from a single institution study of eight Cases.
J Gastrointest Surg 2011;15:101-9.

48. **Tanaka Y, Motomura Y, Akahoshi K, Nakama N, Osoegawa T, Kashiwabara Y and al.**
Video capsule retention in bleeding Meckel's diverticulum.
Endoscopy 2010;42:E199-200.

49. **Soltero M, Bill H.**
The natural history of Meckel's diverticulum and its relation to incidental removal.
The Amer J of Surg 1976;132:168-73.

50. **Edeniar A, Boumahni B, Renouil M, Fourmantraux A, Fagot H, Blmtner M.**
Diverticule de Meckel et Invagination intestinale aigue.
Arch Pediatr 1997 ;4 :896-904.

51. **Emamian SA, Shalaby R, Maj M.**
The spectrum of heterotopic gastric mucosa in children detected by Tc 99m pertechnate scintigraphy.
Clinical nuclear med 2001;26:529-35.

52. **Fa-Si-oen P, Rowmen R, Croisetvan A.**
Complications and management of meckel's diverticulum :a review.
Eur J Surg 1999,165:674-78.

53. **Gracia C, Suarez-Grau M, Rubio-Chaves C, Martin-Cartes J, Durantez F, Padillo-Ruiz J.**
Surgical pathology associated with Meckel's diverticulum in a tertiary hospital : 12 year review.
Revista espanola de Enferme Digest 2011 ;103:250-54.

54. **Schmutz G, Joidate A, Aubé C, Provost N, Fournuer L, El kiram H, Régent D.**
Occlusion intestinale et diverticule de Meckel.
Feuillets de radio 2003 ;3 :223-40.

55. **Tauro L, George C, Rao BS, Martis JJ, Menezes J, and Shenoy H.**
Asymptomatic Meckel's Diverticulum in Adults: Is Diverticulectomy Indicated?.
Saudi J of Gastroent 2004;28:917-20.

56. **Mathon G, Frampas E, Alincourt A, Lerat F, Letessier E, Masliah C, Madoz A, Dupas B.**
Diagnostic du diverticule de Meckel Hémorragique par entéroscanner.
J Radiol 2003 ;84 :712-4.

57. **Zaghouani A, Bakir D, Hammami M, Tilouch S, Kriaa S, Harzallah L, Amara et al.**
Diverticule de Meckel chez le nourrisson.
Arch de Pediat 2011 ;18 :1001-3.

58. **Alkan M, Guller G, Yildirim F, et al.**
Perforation of an inflamed Meckel's diverticulum in a newborn.
Turk J Gastroenterol 2009;20:235-6.

59. **Kuzmich S, Howlett DC, Thust SC.**
Radiological features of Meckel's diverticulum and its complications.
Clin Radiol 2009;64:849-50.

60. **Jemai R, Sghairoun, Fitouri F, Essid A, Gasmi M, Sahli S, Hamzaoui M.**
Les accidents du diverticule de Meckel chez l'enfant à propos de 58 cas.
J tunisien de chirur 2008 ;20 :139-8.

61. **Maazoun K, Mekki M, Sahnoun L, Hafsa S, Benbrahim M, Belghith M, et al.**
Les causes inhabituelles d'invagination intestinale aigue : à propos de 27 cas.
Arch de pediat 2007 ;14 :4-9.

62. **Sioka E, Christodoulidis G, Grigorios C, Zacharoulis D.**
Inverted Meckel's diverticulum manifested as adult intussusception : Age does not matter.
World J Gastroenterol 2011 ;8:123-7.

63. **Karatepe O, Gokhan A, Altiok M, Ozcan D, Kamali S, Karahan S.**
Meckel's diverticulum manifested by a subcutaneous abscess.
World J Gastroenterol 2009;48:6123-5.

64. **Dixon P.M, Nolan DJ.**
The diagnostis of Meckel's diverticulum: A continuing challenge.
Clinical Radiol 1987;38:615-9.

65. **Jenkins D, Karl G, Sylvester M.**
Meckel's diverticulum.
Operative Techniq In general Surg 2004;6:307-16.

66. **Yahchouchy E, Marano A, Etienne JC, Fingerhut A.**
Meckel's diverticulum.
Americ Colleg Of Surgeons 2001 ;192 :658-63.

67. **Bach AG, Lubbert C, Behrmann C, Surov.**
Meckel's diverticulum:diagnostis and complications.
Dtsch Med Wochenschr 2011;136:140-44.

Rapport-gratuit.com
LE NUMERO 1 MONDIAL DU MÉMOIRES

68. **Esposito C, Giurin I, Savanelli A, Iaquinto M.**
Meckel's diverticulum causing severe hemorrhage.
Euro J pediatr 2011 ;431 :1111-14.

69. **Ueberrueck T, Lutz M, Koch A, Hinker M, Rainer K,Gastinger I.**
The significance of Meckel's diverticulum and appendisis. A retrospective analysis of 233 cases.
World J Sur 2005;29:455-45.

70. **Sharma K, Jain K V.**
Emergency surgery for Meckel's diverticulum.
World J of Emerg Surg 2008 ;3 :27-8.

71. **Tauro LF, Martis JJ, Menezes LT, Shenoy HD.**
Clinical profile and surgical outcome of Meckel's diverticulum.
J Indian Med Assoc 2011 Jul;109(7):489-90.

72. **Blevrakis E, Partalis N, Seremeti C, Sakellaris G.**
Meckel's diverticulum in paediatric practice on Crete (Greece): a 10-year review.
Afr J Paediatr Surg. 2011 Sep;8(3):279-82.

73. **Lowenfels AB, Maisonneuve P.**
Risk of cancer in Meckel's diverticulum.
Ann Surg 2011 Dec;254(6):1079-80.

74. **Pariza G, Mavrodin CI, Sajin M, Ciurea M.**
Surgical management of Meckel's diverticulum in adults--retrospective analyses of 62 cases.
Chirurgia Bucur 2011;106(1):45-9.

75. **Bucher BT, Keller MS.**
Images in clinical medicine : Meckel's diverticulum.
N Engl J Med 2010;363(21):2045.

76. **Yagnik VD, Yagnik BD.**
Asymptomatic Meckel's diverticulum in adults: is diverticulectomy indicated?
Saudi J Gastroenterol. 2010;16(4):306.

77. **Solomons HD.**
Meckel's diverticulitis revisited.
S Afr Med J 2010;100(7):404.

78. **Kloss BT, Broton CE, Sullivan AM.**
Perforated Meckel diverticulum.
Int J Emerg Med. 2010;3(4):455-7.

79. **Qvist N.**
Preventive resection of incidentally perioperatively found Meckel diverticulum.
Ugeskr Laeger 2009;171(50):3675.

Rapport-Gratuit.com

80. **Karaman A, Karaman İ, Çavuşoağlu YH, Erdoağan D, Aslan MK.**
Management of asymptomatic or incidental Meckels diverticulum.
Indian Pediatr 2010;47(12):1055-7.

81. **Tseng YY, Yang YJ.**
Clinical and diagnostic relevance of Meckel's diverticulum in children.
Eur J Pediatr 2009;168(12):1519-23.

82. **Benjelloun el B, Ankouz A, Mazaz K, Taleb KA.**
The four killers of Meckel's diverticulum.
J Emerg Trauma Shock 2009;2(2):144-5.

83. **Wu WW, Chan CY, Chen JH, Su WC, Wang CC.**
Gastrointestinal: strangulated Meckel's diverticulum.
J Gastroenterol Hepatol 2008;23(12):1945.

84. **Palanivelu C, Rangarajan M, Senthilkumar R, Madankumar MV, Kavalakat AJ.**
Laparoscopic management of symptomatic Meckel's diverticula: a simple tangential stapler excision.
JSLS 2008;12(1):66-70.

85. **Menezes M, Tareen F, Saeed A, Khan N, Puri P.**
Symptomatic Meckel's diverticulum in children: a 16-year review.
Pediatr Surg Int 2008;24(5):575-7.

86. **Hollerweger A, Rieger S, Hübner E, Macheiner P.**
Sonographic diagnosis of an inverted Meckel diverticulum: distinct criteria enable the correct diagnosis.
J Ultrasound Med 2007;26(9):1263-6.

87. **Long JB, Hilger WS, Magrina JF.**
Meckel's diverticulum causing chronic pelvic pain.
Int J Gynaecol Obstet 2007;99(2):137.

88. **Ohnita K, Isomoto H, Mizuta Y, Akazawa S, Akazawa Y, Ohba K, and al.**
Meckel's diverticulum diagnosed by double-balloon enteroscopy.
Endoscopy 2007;39 Suppl 1:E146-7.

89. **Bounaim A, Zentar A, Alahyane A, El Fahssi M, Achour A, Janati IM.**
Giant Meckel's diverticulum.

Gastroenterol Clin Biol 2007;31(3):309-10.

90. McKay R.
High incidence of symptomatic Meckel's diverticulum in patients less than fifty years of age: an indication for resection.
Am Surg 2007;73(3):271-5.

91. Shelton JH, Newsome TW, Ford Iii KL, Hamilton JK.
Inverted Meckel's diverticulum presenting as iron deficiency anemia.
Endoscopy 2006;38 Suppl 2:E93-4.



Rapport-gratuit.com
LE NUMERO 1 MONDIAL DU MÉMOIRES

# قسم الطبيب

## اقسِمُ باللهِ العَظِيمْ

أن أراقبَ اللّهِ في مِهنَتِي.

وأنِ أصُونَ حياةَ الإنسان في كافّةِ أطوَارِهَا في كل الظروف والأحوال بَاذِلاً وسْعِي في استنقاذها مِن الهَلاكِ والمرَضِ والألَمِ والقلق.

وأن أحفظ لِلنّاس كرَامتَهُم، وأستُر عَوْرَتَهُم، وأكتمَ سِرَّهُمْ.

وأن أكونَ عَلى الدوَام من وسائِل رحمة الله، بذلا رعَايَتي الطبية للقريب والبعيد، للصالح والطالح، والصديق والعدو.

وأن أثابر على طلب العلم، أسَخِره لنفع الإنسَان ..لا لأذَاه.

وأنِ أوَقّرَ مَن علّمَني، وأعلّمَ مَن يَصْغرَني، وأكون أخاً لِكُلِّ زَميلٍ في المِهنَةِ الطِّبّيّة

مُتعَاونِينَ عَلى البرِّ والتقوى.

وأن تكون حياتي مِصْدَاق إيمَاني في سِرّي وَعَلانيَتي ، نقيّةً مِمّا يُشينهَا تجَاهَ الله وَرَسُولِهِ وَالمؤمِنين.

**والله على ما أقول شهيد**

بسم الله الرحمن الرحيم

"رب أوزعني أن أشكر نعمتك
التي أنعمت عليَ وعلى والديَ
وأن أعمل صالحا ترضاه وأصلح
لي في ذريتي إني تبت إليك وإني
من المسلمين"

صدق الله العظيم

# جامعـــــة القاضـــي عيـــــاض
## كلية الطب و الصيدلة
## مراكش

سنة 2012 أطروحة رقم 41


# مرضـــية رتـــج ميكـــل عنـــد الطفـــل بصـــدد 14 حالة بمستشـــفى محمـــد الســـادس بمـــراكش

---

## الأطروحة

قدمت ونوقشت علانية يوم .../.../2012

## من طرف


السيد **محمدو نياري**

المزداد في 12 دجنـــبر 1986 بباماـــاكو


## لنيل شهادة الدكتوراه في الطب

---


**الكلمات الأساسية :**

رتـــج ميكـــل – عواقـــب – علاج– طفـــل


---

## اللجنة

| | | |
|---|---|---|
| السيد | م. الصـــــبيحي<br>أستاذ في طـب الأطفـال | الرئيس |
| السيد | م. اولاد الصياد<br>أستاذ مبرز في جراحة الاطفـــال | المشرف |
| السيد | ب. فنيش<br>أستاذ في الجراحـة العامـة | الحكام |
| السيد | م. بوروس<br>أستاذ مبرز في طـب الأطفـال | |
| السيد | ر. الفيزازي<br>أستاذ مبرز في جراحة الاطفـــال | |
| السيد | س. يونوس<br>أستاذ مبرز فيالإنعـــاش والتخـــدير | |