ABREVIATIONS

Liste des abréviations

NF	: Neurofibromatose
TCL	: tâches café au lait
NIH	: National Institute of Health
Gg	: ganglion
MPNSTs	: tumeurs malignes de la gaine nerveuse périphérique
CG	: conseil génétique
DPN	: diagnostic pré-natal
DPI	: diagnostic pré-implantatoire
ICSI	: Intra Cytoplasmic Sperm Injection
IHC	: immunohistochimie
TDM	: tomodensitométrie
IRM	: imagerie par résonance magnétique
SMAS	: système musculo-aponévrotique superficiel

PLAN

INTRODUCTION 1

HISTORIQUE 5

MATERIELS ET METHODES 10
I/ Patients et méthodes 11
II/ Modalités chirurgicale 11
1/ Principes de l'exérèse tumoral 11
2/ Techniques chirurgicales 11
III/ Classification 12
IV/ Observations 12

RESULTATS 27
I/ Bilan clinique 28
1/ Age 28
2/ Sexe 28
3/Antécédent familial de NF1 28
4/ Début de la symptomatologie 29
5/ Localisations 29
6/ Signes associés 29
II/ Imagerie 30
III/ Exérèse chirurgicale 30
IV/ Suivi post-opératoire 30
V/ Etude anatomopathologique 31
VI/ Résultat esthétique 31

DISCUSSION 32
I/ Bases fondamentales 33
1/ Embryologie 33
1.1/ Embryologie générale 33
1.2/ Développement embryologique des crêtes neurales 34
a/ Crêtes neurales 34
a-1 Les crêtes neurales troncales 34
a-2 Les crêtes neurales céphaliques 34
b/ Migration cellulaire 34
c/ Différenciation cellulaire 35
1.3/ Pathogénie des phacomatoses et des neurofibromatoses 35
2/ Génétique 39
2.1/ Gène Nf 1 : transmission, produit, mutation, rôle 39
2.2/ Rôle des cellules de Schwann 41
2.3/ Origine du neurofibrome plexiforme 42

2.4/ Neurofibromes à l'origine de neurofibrosarcomes 42
2.5/ Analyse moléculaire en pratique clinique 43
a/ Confirmer le diagnostic 43
b/ La génétique peut-elle renseigner sur l'évolution de la maladie ? 43
c/ Conseil génétique 43
d/ Diagnostic prénatal 44
e/ Diagnostic pré-implantatoire 44
II/ Classification des NF 45
III/ Clinique 46
1/ Epidémiologie 46
1.1/ Fréquence 46
1.2/ âge, sexe, ethnie 46
2/ Présentation générale des NF1 46
2.1/ Signes cardinaux 47
a-TCL 47
b-Lentigines 48
c-Neurofibromes 49
c-1 Types de neurofibromes :
-Neurofibromes cutanés 49
-Neurofibromes sous-cutanés 50
-Neurofibromes plexiformes 50
c-2 Histoire naturelle 51
c-3 Aspect histologique 52
d-Nodules de Lisch 53
e-Gliomes des voies optiques 53
f-Atteintes osseuses spécifiques 54
f-1 Dysplasies des os longs 54
f-2 Dysplasies des ailes sphénoïdes 54
f-3 Dysplasies vertébrales 55
2.2/ Complications 55
a-Complications cardio-vasculaires 55
a-1 Malformations vasculaires 55
a-2 Hypertension artérielle 56
b-Complications orthopédiques 56
c-Complications neurologiques 56
d-Complications intellectuelles 56
e-Complications endocriniennes 57
f-Complications ophtalmologiques 57
g-Complications gastro-intestinales 57
h-Complications pulmonaires 57

i- Complications urinaires 57
j- Complications esthétiques et fonctionnelles 58
k-Cancer et NF1 58
l-Altération de la qualité de vie au cours de la NF1 58
2.3/ Critères diagnostiques 60
3/ Particularités des formes faciales du névrome plexiforme 60
3.1/ Atteintes des tissus mous 60
a-Neurofibromatose orbito-temporale 61
b-Neurofibromatose jugale 65
c-Hypertrophie hémifaciale 65
3.2/ Atteintes osseuses 65
a-Etage supérieur et moyen 65
b-Etage inférieur 67
c-Voûte crânienne 67
IV/ Examens complémentaires 69
1/ Examens morphologiques 69
1.1/ Radiographies 69
a-Radiographies standards 69
b-Etude céphalométrique 70
1.2/ Echographie orbitaire 70
a-Névrome plexiforme 70
b-Gliome du nerf optique 70
c-Méningiome du nerf optique 70
1.3/ TDM 70
a/ Atteinte de l'orbite osseuse 71
b/ Atteinte des parties molles 71
1.4/ IRM 71
2/ Examen ophtalmologique 72
V/ Diagnostic différentiel 72
VI/ Traitement 74
1/ Traitement non chirurgical 74
2/ Traitement chirurgical 75
2.1/ Buts de la chirurgie 75
2.2/ Moyens 76
a-Principe de l'exérèse tumorale 76
b-Moyens de réparation 77
2.3/ Indications 77
a-Age de la chirurgie 78
b-Problème du choix thérapeutique 79
2.4/ Aléas de la chirurgie 81

a-Caractère hémorragique 82
b-Caractère infiltrant 84
2.5/ Particularités topographiques 85
a-Traitement des formes crânio-orbitaires 85
a-1 Objectifs de la reconstruction orbitaire 86
a-2 Principes généraux de la reconstruction 88
a-3 Approches de la reconstruction orbito-temporale 88
a-4 Modalités de reconstruction 88
b-Traitement des formes jugales 91
c-Traitement des formes nasales et labiales 92
d-Traitement des formes frontales 93
VII/ Résultats 93
VIII/ Risque de dégénérescence 95
IX/ Suivi 97
1/ Pré-opératoire 97
2/ Post-opératoire 97

CONCLUSION 98

ANNEXES 100
Fiche d'exploitation 101
Tableau récapitulatif des observations cliniques 104

RESUMES 106

BIBLIOGRAPHIE 110

Rapport-gratuit.com
LE NUMERO 1 MONDIAL DU MÉMOIRES

INTRODUCTION

Les neurofibromatoses constituent un groupe hétérogène et fréquent des dysplasies neuro-ectodermiques. Bien qu'elles soient introduites en 1881 par Von Recklinghausen pour désigner une maladie de la peau et du système nerveux, elles restent toujours un problème d'actualité.

La neurofibromatose type 1 (NF1) ou maladie de Von Recklinghausen est la plus fréquente des phacomatoses [1, 2] et des neurofibromatoses [3, 4]. Elle constitue 95% de l'ensemble des neurofibromatoses [5].

Phacomatose est un terme d'origine grec, composé de 3 mots : « phakos », signifie lentille [6]; « oma », veut dire maladie, corps, tumeur, tuméfaction et « ose », suffixe désignant des maladies non inflammatoires ou/et des états chroniques. Ellle désigne les maladies ayant en commun des phacomes, tumeurs naevoïdes extra-cutanées, en particuliers rétiniennes.

La NF1 est due à une anomalie précoce du développement embryonnaire répondant à une origine génétique dont le caractère primordial est représenté par leur polymorphisme et leur potentiel évolutif variable et imprévisible [7]. Elle se transmet sur un mode autosomique dominant à expression variable [8, 9, 10, 11, 12] sans prédilection de sexe [8, 13] ni de l'ethnie [5, 13]. La moitié des cas sont sporadiques et correspondent à des mutations de novo [10, 11]. Le gène NF1 est localisé sur le chromosome 17 [10, 11]. Sa pénétrance est proche de 100 % à l'âge de 5 ans [5, 6].

Depuis la conférence de consensus du National Institute of Health (NIH) de 1988, la neurofibromatose, entité qui regroupe plusieurs manifestations, comporte au moins deux maladies bien identifiées, la NF1 et la NF2. Les critères diagnostiques ont également été établis pour les deux pathologies. Un patient est porteur de NF1 s'il possède au moins deux des ses critères diagnostiques .La validité des critères diagnostiques a été confirmée par la biologie moléculaire [5].

Sa morbidité et sa mortalité sont liées à la survenue de complications multi systémiques, tumeurs cérébrales, tumeurs malignes des gaines nerveuses et vasculopathies [5], mettant en jeu le pronostic vital et fonctionnel.

Rapport-gratuit.com
LE NUMERO 1 MONDIAL DU MÉMOIRES

Les localisations crânio-faciales de la NF1 sont rapportées dans 3 à 7% des cas [1]. L'atteinte cranio-orbito-temporale existerait dans 1 à 10% des NF1 [14].

Cette localisation faciale, le plus souvent unilatérale et responsable d'asymétrie crânio-faciale [1], inflige aux sujets atteints une disgrâce physique considérable, voire une monstruosité, avec tout le retentissement psychologique et social que l'on peut aisément imaginer. Par conséquent, ces patients sont très demandeurs de traitement. Sa prise en charge est chirurgicale [2], aucun traitement médical n'a fait preuve de son efficacité. En revanche, cette chirurgie reste sujette à controverse. L'exérèse chirurgicale complète assure une guérison de la maladie, c'est-à-dire l'absence de récidive ; mais elle ne peut être réalisée que si les lésions sont de petite taille et leur localisation est favorable. Cependant, elle serait responsable de délabrement important si les lésions sont étendues. Dans tous les cas, l'histoire naturelle du neurofibrome plexiforme fait que les résultats de la chirurgie sont instables.

En conséquence, il nous a paru intéressant de rappeler à travers ce travail les atteintes caractéristiques engendrées par la NF 1 et de rapporter, via une revue de littérature et analyse de cas cliniques, l'expérience et les choix thérapeutiques des uns et des autres, ainsi que l'expérience propre du service de chirurgie maxillo-faciale et esthétique du CHU de Marrakech.

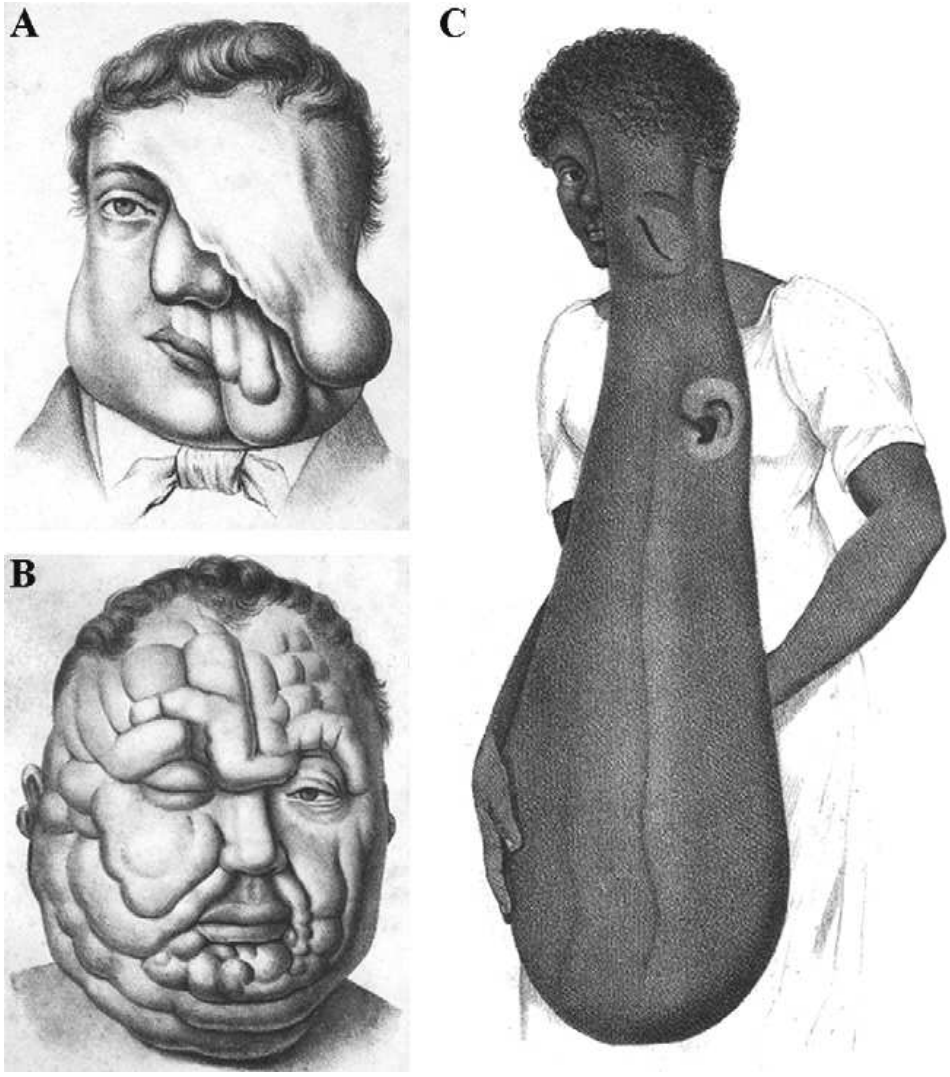

Figure 1 : Exemples historiques. A. Neurofibrome plexiforme, affaissement de tous les téguments de l'hémiface gauche. B. Neurofibrome plexiforme, variété bilatérale, extrêmement rare. C. Neurofibrome plexiforme gauche, aspect d'éléphantiasis neuromata ou d'éléphantiasis neurofibromata [13].

HISTORIQUE

La maladie de Von Recklinghausen ou NF1 est une entité nosologique dont la description princeps en 1881 est généralement attribuée à Friedrich Daniel Von Recklinghausen [15].

Toutefois, il semble exister des descriptions cliniques antérieures effectuées par plusieurs auteurs [5, 16]: c'est au XIIIème siècle que le premier malade atteint de NF est décrit dans un manuscrit hongrois par le moine Henricus. Au XVIème siècle, Aldrovandi de Bologne, dans son ouvrage «Monstorum Historia», décrit une tumeur spécifique de la NF1, le neurofibrome plexiforme. Au XVIIIème siècle, Buffon dans son «Histoire Naturelle» rapporte le cas d'un enfant ayant des tumeurs cutanées et des tâches pigmentées. Cruveilhier, dans son «Anatomie Pathologique du corps» donne le premier, une description précise de la NF1. Plus tard, Akenside (1768), Ludwig (1793) et Tilesius en décrivent différents aspects et reconnaissent la possibilité de transmission familiale. Smith en 1849 avait déjà pressenti cette pathologie comme étant de nature neurogénique [5, 16].

L'inconscient collectif associe très souvent la maladie de Von Recklinghausen au personnage de Joseph Merrick (elephant man). Né en 1862, a d'abord été victime de la curiosité malsaine et de la cupidité des hommes en étant exposé dans un cirque avant d'être recueilli et étudié en 1882 par le chirurgien Sir Frederick Treves [16].

En 1881, à Strasbourg, Friedrich Daniel Von Recklinghausen dresse un cadre nosologique pour cette maladie qui porte dès lors son nom.

Freindel, dès 1896, attribue la neurofibromatose à « une malformation très précoce de l'ectoderme et où le mésoderme n'intervient que secondairement » [8, 16, 17]. Mais cette notion tombe rapidement dans l'oubli. Verocay, quant à lui reconnaît en 1910 une origine neurectodermique aux neurofibromes, en provenance des cellules de Schwann [16].

C'est autour des phacomes, tumeurs naevoïdes extra-cutanées, et en particuliers rétiniennes, que Van Der Hoeve rassemble la sclérose tubéreuse et la neurofibromatose en 1921, puis l'angiomatose rétino-cérebelleuse de Von Hippel Lindau en 1933, et enfin l'angiomatose encéphalo-trigéminée de Sturge Weber et Krabbe en 1937. Ce regroupement nosologique reçoit le nom de phacomatose [8, 16, 17]. Force est alors de constater que ce terme de phacomatose

n'est pas pleinement satisfaisant. En effet, les phacomes sont exceptionnels dans les neurofibromatoses, rares dans la sclérose tubéreuse et absents dans la maladie de Sturge Weber [8].

Le concept des dysembryoplasies des feuillets revient alors grâce aux travaux de Cornil et Kissel (1933), Roger et Alliez (1935) ou Van Bogaert (1935) [8, 16, 17]. Les trois feuillets (neurectodeme, mésoderme et endoderme) peuvent être atteints dans des proportions variables, conjointement ou séparément, l'atteinte pouvant prédominer sur l'un ou même sur une partie seulement de ces feuillets [8, 16].

L'évolution des concepts étiopathogéniques concernant la neurofibromatose aboutit progressivement à la notion de dysembryoplasie à prédominance ectodermique [16].

Cependant, les travaux de Horstadius en 1950 puis de Pagès en 1955 évoquent la possibilité de dysfonctionnement de la crête neurale [16, 17]. « La crête neurale est une structure tout à fait particulière. Comme elle apparaît très tôt dans la vie embryonnaire, elle a été appelée « le premier organe ». Mais son existence n'est que temporaire et ses cellules sont rapidement dispersées dans tout l'organisme en se différenciant en de nombreux tissus » Horstadius [16]. Bolande [18] propose le terme de neurocristopathie pour désigner l'ensemble des dysplasies, héréditaires ou non, portant sur la crête neurale.

En 1956, Crow essaye d'estimer la fréquence des formes sporadiques, le taux de mutation ainsi que les critères de diagnostic [19]. Il fixe à six le nombre de tâche café au lait (TCL). En 1970, les travaux de Young, Eldridge et Gardner puis ceux de Riccardi et Mulvihill établissent définitivement la séparation des deux entités, la NF1 et la NF2 [5].

Dans les années 80, la conférence de consensus au NIH définit les critères diagnostiques de la NF1 et 2 [7]. C'est aussi dans la même période que des travaux de biologie moléculaire ont prouvé que le gène de la NF1 est situé sur le chromosome 17 et celui de la NF2 sur le chromosome 22 [7].

À la fin des années 80, le cas de John Merrick, longtemps considéré comme NF1, est rattaché au syndrome de Protée. Cette entité nosologique associe un gigantisme partiel, une

hémi-hypertrophie corporelle, une macrocéphalie, une naevomatose pigmentée et des nodules cutanés [5, 16].

Le concept de syndrome neuro-cardio-facio-cutané a été individualisé en 2006 ; il regroupe la NF1, le syndrome de Legius, le syndrome de LEOPARD, le syndrome de Noonan, le syndrome de Costello et le syndrome cardio-facio-cutané [20].

Figure 2 : Friedrich Daniel Von Recklinghausen

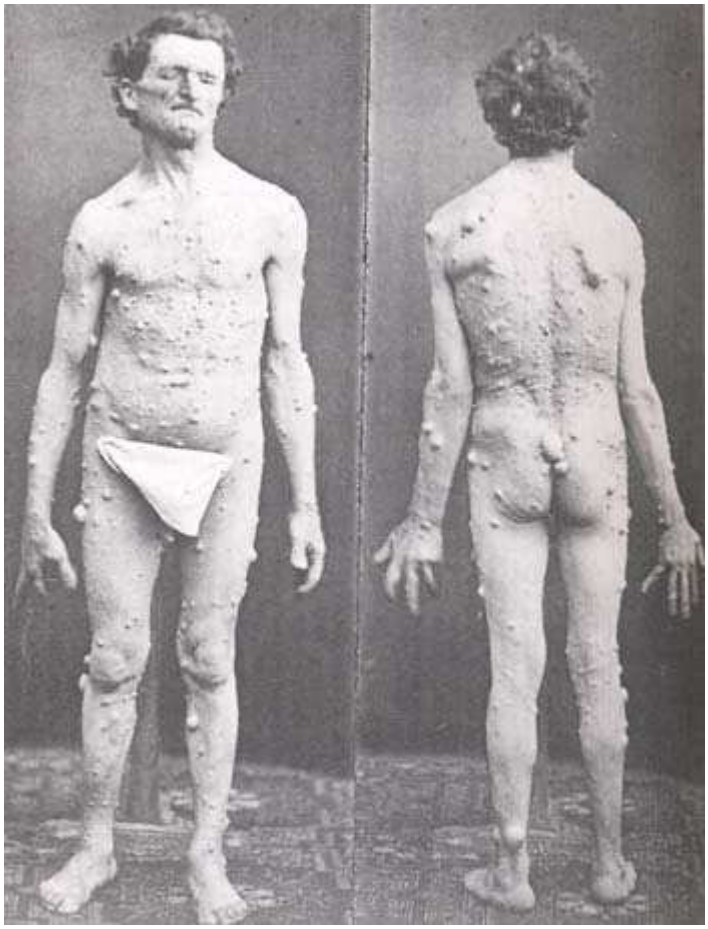

Figure 3 : Clichés tirés de la monographie de F.D. Von Recklinghausen [16]

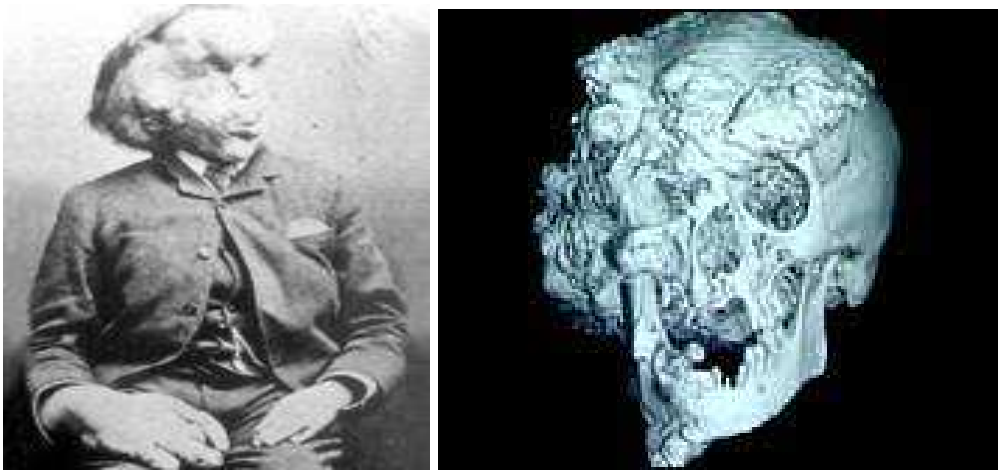

Figure 4 : Portrait et aspect macroscopique du crâne de Joseph Merrick (l'homme éléphant) [16]

MATERIELS & METHODES

Rapport-Gratuit.com

Rapport-gratuit.com
LE NUMERO 1 MONDIAL DU MÉMOIRES

I. Patients et méthodes

Notre étude rétrospective a porté sur huit patients atteints de neurofibrome plexiforme de la face, suivis au service de chirurgie maxillo-faciale et esthétique de l'hôpital Ibn Tofail du CHU Mohammed VI de Marrakech sur une période de 3 ans.

Tous les patients ont été connus porteurs de la NF 1 selon les critères diagnostiques de la conférence de consensus du NIH définis en 1988. Les caractéristiques cliniques, la prise en charge thérapeutique et les modalités évolutives ont été extraites du dossier médical suivant une fiche d'exploitation. Le degré de satisfaction des praticiens et des patients quant aux résultats de cette prise en charge a été collecté.

II. Modalités chirurgicales

1- Principes de l'exérèse tumorale

-réduire le volume tumoral

-sans mutilations :

-esthétiques

-fonctionnelles

2- Techniques chirurgicales

❈exérèse tumorale : résection complète à chaque fois que possible, sinon intra-lésionnelle

❈réparation: -plastie

-greffe osseuse

-simple exérèse-suture

III. Classification

Tous les patients sont classés NF1 selon la classification de Riccardi [5].

IV. Observations

1- Observation n°1

Monsieur H.J, âgé de 30 ans, connu porteur de la maladie de Von Recklinghausen, nous adressé pour neurofibrome occipital constaté et biopsié en neurochirurgie. Il a constaté cette lésion à l'enfance sous forme d'un petit nodule occipital de 2 cm de diamètre augmentant progressivement de volume.

La tuméfaction siégeait en inter pariéto-occipitale, cutanée et sous cutanée, de consistance molle, mal limitée, adhérente au plan profond, sensible à la palpation, volumineuse, de 20 /14cm de grand axe, sous forme d'une galette, avec la cicatrice de la biopsie au niveau polaire supérieur.

La gêne psychologique était grande puisque le patient avait opté pour un travail de veilleur de nuit pour éviter le regard de l'autre le jour.

Le bilan para clinique n'a pas montré l'atteinte osseuse

L'examen ophtalmo était normal

L'exérèse chirurgicale avait emporté la quasi totalité de la tumeur, laissant en place le périoste occipital. La tumeur était très vascularisée, infiltrante et sans limites précises. L'hémorragie lors de la résection de la tumeur était très importante et le patient a nécessité une transfusion per-opératoire de culots globulaires. La perte de substance secondaire à l'exérèse a été réparée en parti par le scalp avoisinant et par une greffe de peau totale d'origine inguinale droite.

L'examen anatomo-pathologique de la pièce opératoire a montré un aspect en faveur de neurofibrome plexiforme et a précisé le caractère incomplet de l'exérèse.

Rapport-gratuit.com
LE NUMERO 1 MONDIAL DU MÉMOIRES

Le patient a bénéficié secondairement d'une expansion cutanée double fronto-pariétale gauche et pariétale droite pour réparer l'alopécie occipitale sequellaire de la chirurgie primaire et compléter l'exérèse de la tumeur.

L'examen anatomo-pathologique du complément de l'exérèse n'a pas mis en évidence de lésion d'allure pathologique en dehors la coque des expandeurs.

Actuellement et à 3 ans de l'intervention le résultat esthétique est satisfaisant. Nous n'avons pas noté de récidive, et le patient assure un travail de serveur le jour.

a : aspect pré-opératoire.

b : aspect post-opératoire après exérèse totale et réparation.

Figure 5: Névrome plexiforme du scalp occipital.

2- Observation n°2

Monsieur B.R.F., âgé de 18 ans, connu porteur de la maladie de Von Recklinghausen depuis la naissance, adressé pour un neurofibrome pléxiforme orbito-palpébral partiellement excisé.

Le début de la symptomatologie remonte à la petite enfance, par l'apparition d'une petite tumeur orbito-palpébrale, augmentant progressivement du volume.

L'examen initial avait noté une tuméfaction orbito-palpébrale externe gauche sous cutanée, mollasse, mal limitée et multi-nodulaire de 8/5cm avec épaississement de la peau en regard. Elle est exorbitante, responsable d'un ectropion palpébral et d'un ptôsis mécanique. L'acuité visuelle de l'œil homolatéral était diminuée à 2/10.

Le patient souffrait d'une gène psychologique importante, au point qu'il avait arrêté sa scolarité très tôt et s'est refugié dans un atelier artisanal de poterie.

Un bilan para clinique a été entrepris comprenant notamment la tomodensitométrie faciale qui avait montrait un envahissement de la région orbitaire supéro-externe par la tumeur sans atteinte oculaire ni osseuse.

L'exérèse chirurgicale réalisée par voie palpébrale supérieure étendue à l'angle externe avait permis uniquement la réduction de la masse et pas une exérèse complète. L'hémorragie per-opératoire importante a posé des difficultés dans la résection de la masse tumorale. La restitution du sillon palpébral s'est faite après parage cutané et traitement de l'ectropion sequellaire de la chirurgie primaire.

L'examen anatomo-pathologique de la masse excisée avait confirmé le diagnostic de neurofibrome plexiforme.

Le patient a été opéré deux fois après pour retoucher ses cicatrices. Le résultat esthétique est loin d'être satisfaisant, mais il a permis au patient une réinsertion sociale. L'IRM récemment pratiquée a montré une récidive de la tumeur avec une détérioration du résultat esthétique.

a: Aspect pré-opératoire.

b: Aspect post-opératoire : exérèse partielle avec remodelage

Figure 6 : Névrome plexiforme orbito-palpébral gauche.

3- Observation n°3:

Patiente âgée de 36 ans, porteuse de la NF1, adressée pour une lésion labio-mentonnière nodulaire évoluant depuis l'enfance.

L'examen clinique retrouve une tuméfaction labio-mentonnière de 7 cm du grand diamètre et de 5,5/4cm de projection antérieure, mal limitée, irrégulière, molle, sensible à la palpation, avec épaississement de la peau en regard. Elle était responsable d'une éversion labiale et d'une dysmorphie faciale très handicapante. La patiente présentait également un neurofibrome du membre inférieur gauche.

La TDM faciale montrait l'envahissent des parties molles labio-mentonnières sans atteinte osseuse.

L'examen ophtalmo était normal

L'exérèse chirurgicale a été réalisée sous anesthésie loco-régionale par voie sous labiale à la jonction cutanéo-muqueuse et para-mentonnière. Cette voie a permis d'accéder facilement à la tumeur, de l'exciser partiellement par décortication à cause de l''hémorragie et de l'infiltration lésionnelle et de reconstruire l'unité esthétique régionale. Deux temps opératoires étaient nécessaires, à 6 mois d'intervalle, pour retoucher des insuffisances esthétiques et exciser le reste du tissu pathologique persistant.

Les suites post-opératoires étaient simples.

Le résultat esthétique à 3 ans de l'intervention est acceptable et a permis à la patiente une réinsertion sociale. Aucune récidive n'a été notée.

4- Observation n°4 :

Patiente âgée de 18 ans, connue porteuse de la NF1, adressée pour névrome plexiforme fronto-orbitaire apparu depuis l'enfance avec augmentation progressive du volume.

L'examen initial note une tuméfaction gauche sous cutanée mollasse, mal limitée, de 5/8cm de diamètre, avec exophtalmie pulsatile, sans ptosis. L'examen ophtalmologique a noté une acuité visuelle de l'œil homolatéral à 10/10 sans cataracte ni glaucome.

La TDM crânio-faciale a montré une dysplasie de l'aile sphénoïdale avec une orbite crânienne et méningo-encéphalocèle.

L'exérèse chirurgicale a consisté en deux temps opératoires : un premier temps neurochirurgical à l'aide d'un abord crânien bi-coronal de Cairns, volet frontal, réduction de la méningo-encéphalocèle et réfection de la paroi orbitaire par greffe osseuse dédoublée d'origine pariétale, puis un deuxième temps maxillo-facial à l'aide d'un abord combiné crânio-facial, qui a consisté à réduire partiellement la masse tumorale.

En post-opératoire, la patiente gardait une aphasie pendant deux mois. Elle présentait également une orbitorrhée ponctionnée au rythme d'une fois par semaine jusqu'à disparition.

L'étude anatomo-pathologique a confirmé le diagnostic de névrome plexiforme avec limites d'exérèse non saines.

Nous n'avons pas noté de complications fonctionnelles. Sur le plan esthétique, on note une réduction de l'exophtalmie, et une réduction partielle de la masse tumorale.

Recul : 6mois

a: aspect clinique.

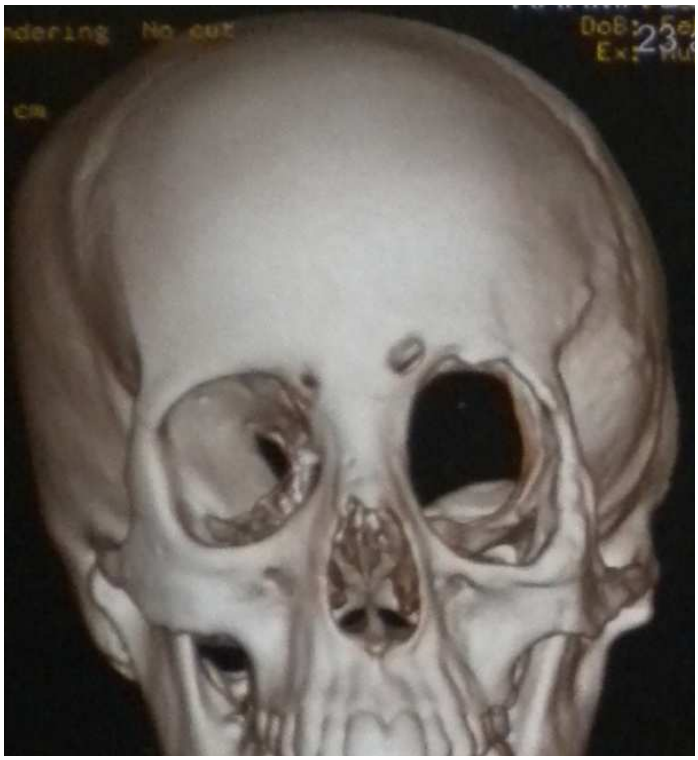

Figure b: Aspect à l'imagerie tridimentionnelle .

Figure 7: Névrome plexiforme orbito-cranien avec exophtalmie gauche.

5- Observation n°5 :

Patiente âgée de 15 ans, porteuse de la maladie de Von Recklinghausen, présente depuis la petite enfance un petit placard nodulaire temporo-palpébral, augmentant progressivement de volume, adressée pour névrome plexiforme temporo-palpébral cutané pur.

L'examen à son admission retrouve une tumeur temporo-palpébrale gauche, molle, mal limitée, irrégulière, sous cutanée, triangulaire, de 12/4 cm, en fibres de vermicelle, adhérente au plan profond et sensible à la palpation. La peau en regard était hypertrophiée et hyper pigmentée. On ne note pas de ptosis.

La TDM n'a pas montré d'atteinte osseuse sous jacente.

L'examen ophtalmologique n'a pas montré d'anomalies.

Le traitement chirurgical a consisté à des exérèses itératives intra-lésionnelles de la tumeur temporale, puis palpébrale sur 3 gestes.

L'étude anapath était en faveur d'un névrome plexiforme

Le résultat esthétique était satisfaisant

Recul : 2 ans.

Rapport-gratuit.com
LE NUMERO 1 MONDIAL DU MÉMOIRES

a: aspect pré-opératoire.

b: aspct post-opératoire.

Figure 8: Névrome plexiforme cutané frontopalpébral gauche.

6- Observation n°6 :

Patient âgé de 30 ans, porteur de NF1, adressé pour névrome plexiforme palpébral.

L'examen clinique objective une tuméfaction temporo-palpébro-jugale de 14/8cm de grand diamètre, molle, mal limitée, irrégulière, non sensible à la palpation, avec épaississement et hyper-pigmentation de la peau en regard, responsable d'un ptosis. L'œil homolatéral n'est pas fonctionnel. Le patient présente également une tuméfaction fronto-temporale d'environ 3 cm.

La TDM crânio-faciale montre une dysplasie de la grande aile sphénoïdale sans méningo-encéphalocèle, et présence d'un gliome des voies optiques.

Le premier temps thérapeutique a consisté en une réparation des parties molles à l'aide d'une plastie temporo-jugale et une plastie bi-palpébrale. D'autres temps sont prévus pour le temps neurochirurgical et oculo-orbitaire.

Rapport-gratuit.com
LE NUMERO 1 MONDIAL DU MÉMOIRES

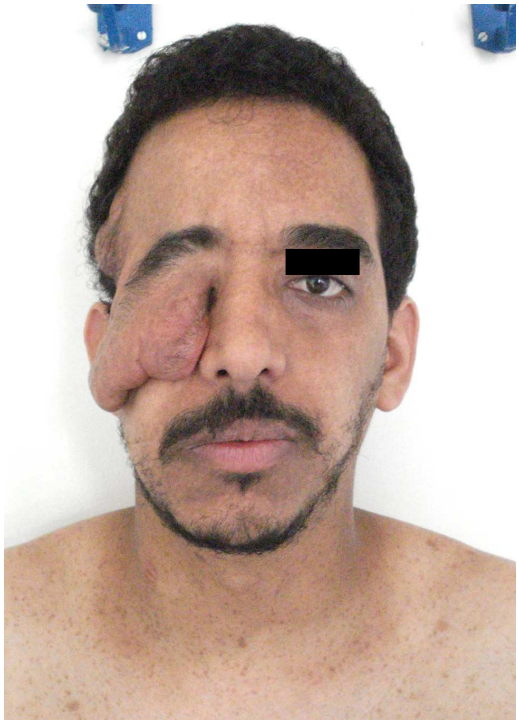

a: Aspect pré-opératoire

b: Aspect post-opératoire après remodelage cutané

Figure 9 : Névrome plexiforme fronto-orbito-jugal droit « vue de face ».

a: Aspect pré-opératoire

b: Aspect post-opératoire après remodelage cutané

Figure 10 : Névrome plexiforme fronto-orbito-jugal droit « vue de profil »..

7- Observation n°7 :

Patient B.K, âgé de 30 ans, porteur de NF1, se présente pour névrome plexiforme jugal bas.

L'examen clinique retrouve une masse sous cutanée hémifaciale droite, étendue de la région temporale jusqu'au cou, et de la commissure labiale au pavillon de l'oreille droit qu'elle déplace vers le bas, de 20/8 cm, molle, irrégulière, mal limitée, de couleur de peau normale. Cette tumeur est responsable d'un ectropion palpébral mécanique, d'un abaissement de l'oreille homolatérale, et d'une dysmorphie faciale très importante.

De plus, il présente une dysharmonie maxillo-mandibulaire, une latéro-mandibulie et des troubles de l'occlusion dentaire.

L'examen ophtalmo montre une cataracte.

Le patient refuse d'être opéré.

Figure 10: Névrome plexiforme jugal droit.

8- Observation n°8 :

Patiente âgée de 35 ans, porteuse de NF1, se présente pour névrome plexiforme jugal bas.

L'examen clinique retrouve une masse sous cutanée temporo-cervico-jugale, étendue de la région temporale jusqu'au cou, et de la commissure labiale au pavillon de l'oreille droit qu'elle déplace vers le bas, de 20/8cm, molle, irrégulière, mal limitée, de couleur de peau normale. Cette tumeur est responsable d'un ectropion palpébral mécanique, d'un abaissement de l'oreille homolatérale, et d'une dysmorphie faciale très importante.

En plus il présente des troubles de l'occlusion dentaire.

L'examen ophtalmo n'est pas fait.

La patiente refuse d'être opérée.

RESULTATS

I. Bilan clinique

1- Age

L'âge moyen des patients était de 26,5 ans avec des extrêmes de 15 à 36 ans.

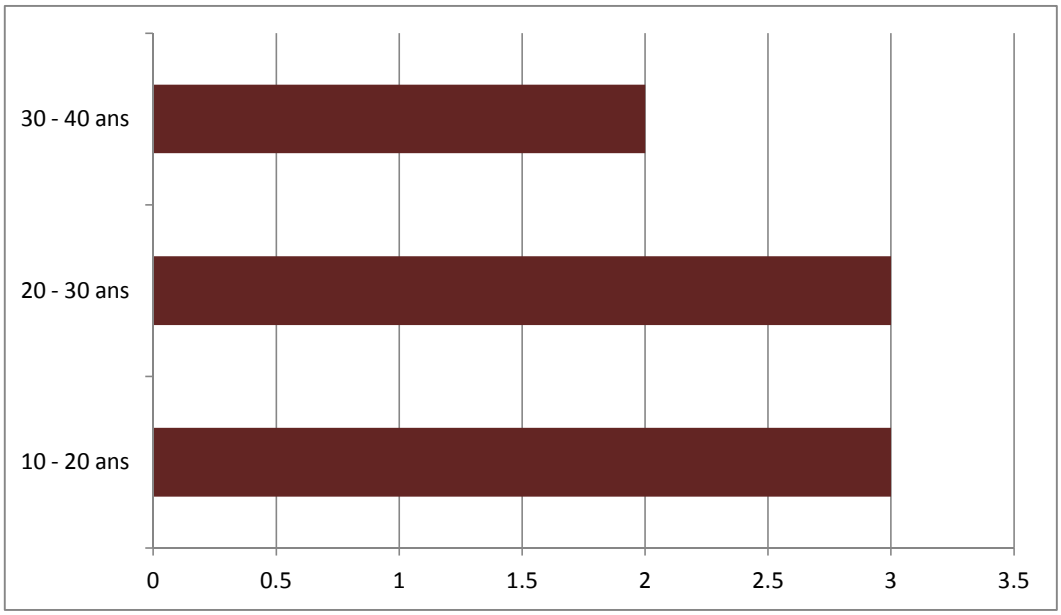

Figure 11: Nombre de patient en fonction des tranches d'âge.

2- Sexe

On recensait 4 hommes et 4 femmes avec un sex-ratio H/F à 1.

3- Antécédent familial de NF1

Aucun antécédent familial de NF 1 n'a été retrouvé.

4- Début de la symptomatologie

Le début de la symptomatologie remontait toujours à l'enfance.

5- Localisations

On a noté une localisation occipitale, une orbito-palpébrale, une labio-mentonnière, une fronto-orbitaire, une temporo-palpébrale, une temporo-palpébro-jugale et deux temporo-cervico-jugales.

Le neurofibrome était unilatéral chez tous les patients. Il n'y a aucune prépondérance de coté.

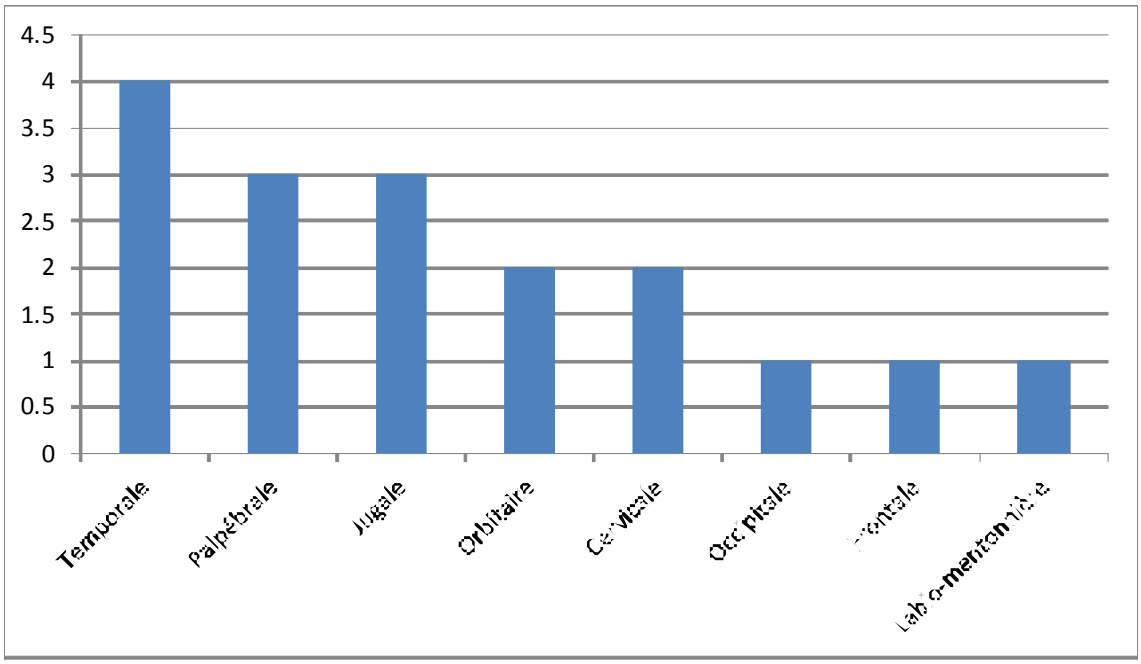

Figure 12:Répartition des neurofibromes en fonction des localisations.

6- Signes associés

On n'a pas noté de thrill vasculaire chez tous les patients.

II. Imagerie

La tomodensitométrie a été réalisée chez 6 patients. Elle a montré une dysplasie de la grande aile sphénoïdale chez deux patients, responsable chez une patiente d'une orbite crânienne, de méningo-encéphalocèle et d'exophtalmie pulsatile.

III. Exérèse chirurgicale

L'exérèse chirurgicale du tissu fibromateux a été réalisée chez 6 patients. 2 patients refusent d'être opérés. Cette exérèse chirurgicale était intra-lésionnelle chez 5 des patients opérés, et a pu enlever la quasi-totalité de la tumeur chez un patient (observation n°1). La chirurgie endocrânienne était réalisée chez une patiente afin de réduire la méningo-encéphalocèle (observation n°4). La réparation des malformations osseuses est réalisée chez la même patiente par greffe osseuse dédoublée d'origine pariétale pour la réfection de la paroi orbitaire. Nous prévoyons une cure neurochirurgicale et oculo-orbitaire pour réparer les malformations osseuses chez le deuxième malade (observation n°6) ayant une dysplasie de la grande l'aile sphénoïdale.

Aucun patient n'a bénéficié d'une exérèse en urgence pour contrôle de l'hémostase.

Aucun patient n'a présenté un hématome spontané ou post-traumatique sur son neurofibrome plexiforme. Aucune reprise chirurgicale pour hémorragie, hématome ou désunion cicatricielle n'a été nécessaire.

La chirurgie fut itérative avec une moyenne de 2 interventions (le nombre d'interventions variait selon les cas entre 1 et 3).

IV. Suivi post-opératoire

Une patiente avait gardé une aphasie post-opératoire pendant 2 mois et une orbitorrhée ponctionnée régulièrement au rythme d'une fois par semaine jusqu'à disparition.

Rapport-Gratuit.com

Une patiente a nécessité une transfusion per-opératoire par 2 culots globulaires (observation n°4).

Aucun patient n'a présenté une dégénérescence neurofibrosarcomateuse.

La durée moyenne d'hospitalisation était de 2jours. La patiente (observation n°4) était hospitalisée en réanimation pendant 10 jours, puis au service de neurochirurgie pendant 20 jours.

V. Etude anatomopathologique

L'étude anatomopathologique a confirmé le diagnostic de neurofibrome plexiforme

VI. Résultat esthétique

Le résultat esthétique était satisfaisant et a permis aux patients une réinsertion sociale. Chez un patient, le résultat était loin d'être satisfaisant. Les patients sont revus régulièrement en consultation ; on a noté une récidive chez un seul patient à 3 ans de recul.

Rapport-gratuit.com
LE NUMERO 1 MONDIAL DU MÉMOIRES

DISCUSSION

Rapport-gratuit.com
LE NUMERO 1 MONDIAL DU MÉMOIRES

I. Bases fondamentales

1- Embryologie

La NF1 est une dysembryoplasie précoce des feuillets embryonnaires survenant avant la fin du premier mois de la vie intra-utérine [21].

Une bonne connaissance de l'organogenèse et notamment des dérivés des crêtes neurales et autres feuillets embryonnaires, ainsi que des phénomènes de migration cellulaire ont permis une meilleure compréhension de la NF1 [7].

1.1 Embryologie générale

L'œuf fécondé se segmente en deux, quatre, huit, seize puis trente deux blastomères, avant de s'implanter, vers le sixième jour dans l'utérus, donnant ainsi le «bouton embryonnaire», amas uni-dermique et indifférencié [21].

Lors de la deuxième semaine, ce bouton se transforme en disque embryonnaire didermique, avec en superficie l'ectoblaste et en profondeur l'endoblaste (futur épithélium digestif, pulmonaire et urinaire) [21].

Pendant la troisième semaine, l'ectoblaste s'invagine sur la ligne médiane pour former le troisième feuillet fondamental : le chordo-mésoblaste. Ce dernier est composé de deux éléménts [16]:

La chorde, axe de symétrie embryonnaire dont le reliquat à la naissance est le nucleus pulposus inter-somato-vertébral

- Le mésoblaste, dont la différenciation aboutira aux tissus osseux, musculaire, rénal, conjonctif, hématopoïétique et à l'appareil circulatoire.

Au cours de la quatrième semaine, le chordo-mésoblaste, fragmenté en somites, va induire sur l'ectoblaste sus-jacent la formation de l'épiblaste (futur épiderme) et du neuroblaste [16].

Au 24ème -28ème jour, la plaque neurale dérivant du neuroblaste, va selon une progression crânio-caudale former la gouttière puis le tube neural. Ce dernier aboutira à la formation du cerveau, de la moëlle épinière et des nerfs moteurs crâniens et périphériques [16].

Simultanément, se forment latéralement des amas cellulaires constituant les crêtes neurales. Leur fragmentation, semblable à celle des somites, conduit à la formation des ébauches ganglionnaires destinées à l'innervation sensitive du somite (mésoblaste), et du dermatome (épiblaste), tandis que l'étage correspondant du tube neural fournit l'innervation motrice (myotome) ; ces différents éléments constituent ainsi une unité fonctionnelle : le métamère.

1.2. Développement embryologique des crêtes neurales : [16]

L'ébauche des crêtes neurales se compose dans un premier temps d'une couche monocellulaire entre l'ectoblaste et le neuroblaste puis, après prolifération cellulaire, se divise en crêtes neurales troncales et céphaliques.

a- Les crêtes neurales :

a-1 Les crêtes neurales troncales :

Leur fragmentation suivant celle des somites mésodermiques aboutit à la formation de « crêtes ganglionnaires » de His, ébauches des futurs ganglions spinaux.

a-2 Les crêtes neurales céphaliques :

Elles sont réparties en trois massifs cellulaires intimement liés aux ébauches placodales neurectodemiques.

b- La migration cellulaire :

La migration s'effectue selon un sens prédéfini. Elle commence de façon linéaire à partir de la région dorsale du tube neural selon des axes tangentiels préférentiels [16]. Ces axes sont déterminés par des facteurs intrinsèques aux cellules de la crête neurale (chimiotactisme,

inhibition de contact, adhésivité différentielle) et extrinsèques liés à l'environnement tissulaire où elles se trouvent.

Ce phénomène migratoire permet de mieux appréhender le caractère multifocal de la maladie de Von Recklinghausen consécutif à la dispersion des cellules neurectodemiques dans l'organisme.

c-La différenciation des cellules de la crête neurale :

La différenciation des feuillets résulte d'une série de phénomènes dont les plus importants sont la croissance cellulaire, la migration et l'acquisition de caractères propres [7].

La coordination de ces divers mécanismes dépend principalement de phénomènes d'induction, un groupement cellulaire dit « inducteur » provoque la différenciation d'autres dits « compétents » ou « induits », c'est-à-dire sensibles au premier. Ces derniers subissent une prédifférenciation qui les place en état de « détermination » [7].

Cette différenciation aboutit à la synthèse de protéines spécifiques dépendantes d'un double mécanisme de contrôles géniques (gène de structure, gène régulateur) et épigéniques (induction, migration cellulaire) complexes [7].

1.3 Pathogénie des phacomatoses et des neurofibromatoses

Les phacomatoses sont des anomalies de développement de l'embryon (dysembryoplasie) survenant avant la fin du premier mois de la vie intra-utérine. Plusieurs feuillets peuvent être simultanément atteints : c'est le fait surtout des formes ou l'inducteur primitif est lésé. La lésion peut porter également primitivement sur un seul feuillet.

La neurofibromatose résulte d'un défaut d'induction responsable d'un trouble de la différenciation cellulaire aboutissant à une dysembryoplasie [7].

Certains groupes cellulaires restant bloqués en état de détermination peuvent, sous l'effet de divers facteurs tels que « Nerve Growth Factor » (NGF), « Fibroblast Growth Factor » (FGF) et « Epidermal Growth Factor » (EGF), proliférer donnant alors des tumeurs bénignes et/ou malignes [22].

L'agent pathogène agit alors [7]:

- soit sur les blastomères considérés comme inducteurs primaires
- soit sur les ébauches des premiers feuillets qui en résultent

Trois types de lésions en découlent selon le message inducteur erroné, très précoce sur des cellules incompétentes, ou très tardif sur les ébauches qui ne sont plus réceptives [7]:

- persistance de cellules à un état indéterminé ou embryonnaire
- défaut de migration, de résorption aboutissant aux hamartomes (cellules tumorales non prolifératives en position normales)
- présence de cellules anormales conduisant à des troubles de l'induction réciproque, entraînant des malformations et des dysplasies.

La neurofibromatose regroupe les trois types de manifestations : néoplasie, dysplasie et hyperplasie [7].

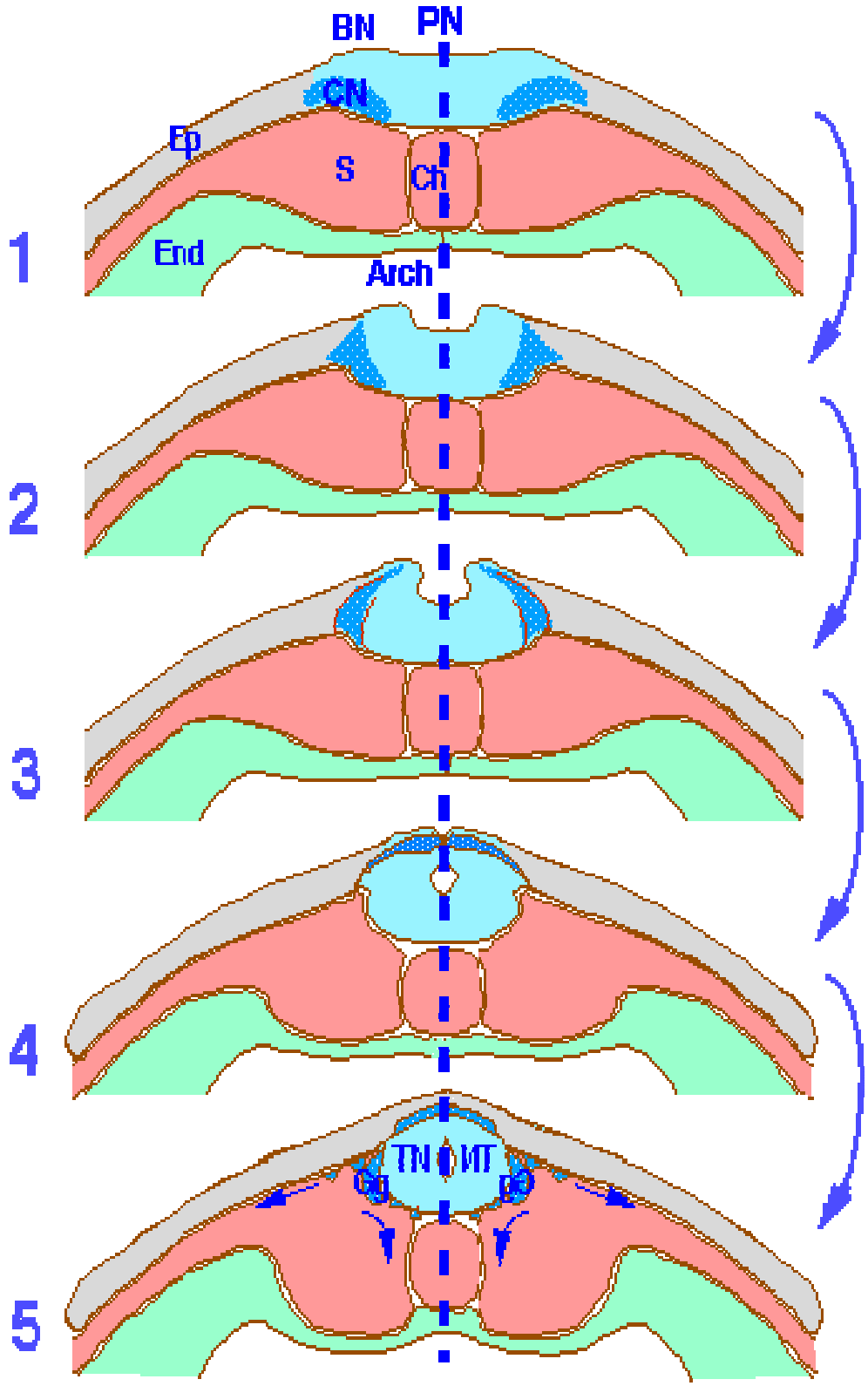

Figure 13: Coupe schématique de la formation du tube neural [16].

Tableau I : Pathologie généralisée ou localisée dérivant du neurectoderme [16].

			Localisées	Généralisées
	Tube neural	Neuroblaste : neurones		
		Spongioblaste fixe : Toile choroïdienne Ependyme	Ependymome	
		Spongioblaste libre, Glie : Astrocyte, oligodentrocyte	Gliome	
Neurecto-blaste	Crête neurale	Neuroblaste bipolaire : Gg rachidien sensitif	Neuroblastome	
		Neuroblaste multipolaire : Sympathoblaste Gg sympathiques para-vértébraux Plexus sympathiques viscéraux	Neuro-ganglioblastome	
		C para-ganglionnaire : Para-ganglion Médullo-surrénale	Chémodectome Phéochromocytome	
		Cellule APUD : C. C thyroïde C. alpha 1, alpha 2, béta du pancréas	Cancer médullaire	NEM 1 & 2
		Spongioblaste : Gliocyte, épi-périnèvre C de Schwann	Neurinome Neurofibrome	Neuro-Fibromatose
		Méningoblaste : Leptoméninge	Méningiome	
		Mésenchyme céphalique : Derme, squelette (face)	Fentes, malformations face	
		Mélanoblaste : C. pigmentaires	Lentiginose péri-orificielle Naevus d'OTA	Mélanose neuro-cutanée N. pigmentaire Sclérose tubéreuse

2- Génétique :

2.1. Le gène Nf1 : transmission, produit, mutation, rôle

Le gène Nf1 est localisé sur le bras long du chromosome 17 [10, 11], dans la région 17q11.2 [10, 11, 23]. Il s'agit d'un très grand gène qui comporte 59 exons avec au moins 350 Kb [5].

La NF1 se transmet sur un mode autosomique dominant à expression variable [8, 10] sans prédilection de sexe [8] ni de l'ethnie [5]. La moitié des cas sont sporadiques et correspondent à des mutations de novo [5,10]. Sa pénétrance est proche de 100 % à l'âge de 5 ans [5, 6].

Le produit du gène Nf1 est la neurofibromine [10, 12]. C'est une grosse protéine intracytoplasmique [5, 11], présente dans de nombreux tissus, notamment dans le système nerveux. Elle comporte un domaine nommé GRD (GAP-related domain). Le rôle principal des protéines GAP est de réguler l'oncogène Ras, en le faisant passer de sa forme activée, à sa forme inactive [24]. Ce switch moléculaire joue un rôle important dans la croissance et la différenciation cellulaire [24]. Une activation anormale de Ras est impliquée dans de nombreuses tumeurs malignes chez l'Homme. La perte de la neurofibromine par mutation du gène Nf, induirait un déblocage du cycle cellulaire et donc l'activation des mitoses [24]. Ceci ferait de Nf1 un gène suppresseur de tumeurs [11, 24].

La NF1 est donc une prédisposition au développement de tumeurs, en particulier les tumeurs malignes de la gaine nerveuse périphérique (MPNSTs).

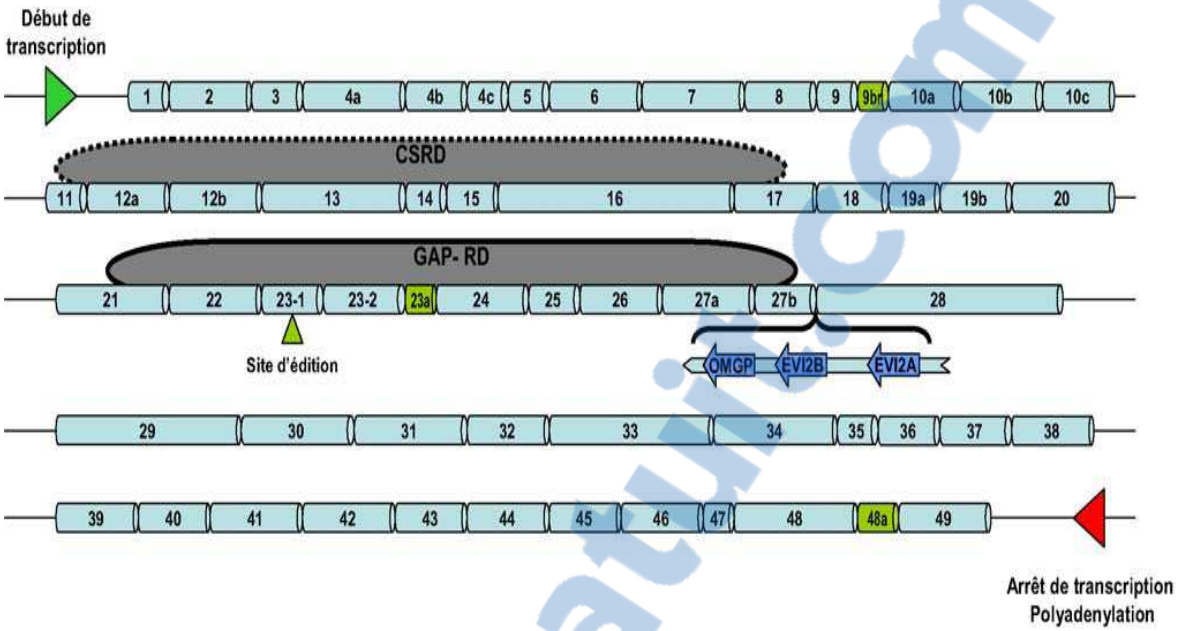

Figure 14: Représentation schématique de la structure du gène Nf1 [23].

Le gène Nf1 a un taux de mutation spontanée extrêmement élevé, de 10 à 100 fois plus élevé que le taux de mutation habituel d'un locus [11, 24]. Ces mutations n'ont pas de liaison significative avec l'âge [24]. Trente à 50% des patients atteints de NF1 sont porteurs de mutations de novo (mutation germinale parentale acquise ou mutations somatiques précoces de l'embryon), avec une répercussion importante sur le conseil génétique [11, 24]. Les mutations reconnues comme responsables de la maladie ne représentent que 40% des cas [24].

En pratique, cela signifie qu'il est impossible de rechercher en routine la mutation du gène pour chaque patient [7].

Nf1 semble avoir deux rôles distincts [24]:

-Un rôle dans la mise en place de plusieurs tissus, car ce gène est retrouvé dans plusieurs endroits et plusieurs types de cellules pendant le développement embryonnaire. Ainsi, il est possible que les dysplasies osseuses, vasculaires, ou cutanées observées soient le résultat de ce déficit d'expression de Nf1 dans des cellules Nf1+- lors de la période embryonnaire. Il est probable que la perte d'un seul allèle de Nf1 soit suffisante à la mise en place des malformations [24].

Rapport-Gratuit.com

-Un rôle de régulateur exclusif des tissus issus des crêtes neurales [24]. Vers la fin de la vie embryonnaire, le domaine d'expression de Nf1 se restreint au système nerveux central et périphérique, ainsi qu'à la médullosurrénale. C'est à ce moment que commence son rôle de gène suppresseur de tumeur.

Si toutes les cellules d'un sujet perdent une des deux copies normales d'un gène suppresseur de tumeur, ces cellules seront prédisposées à devenir tumorales [24]. Pour que se développe une tumeur, il est nécessaire qu'une deuxième mutation, somatique, survienne [24]. Cette deuxième mutation va perturber la production de la protéine dans la cellule. Cette cellule gagne alors un avantage mitogénique à l'origine d'une tumeur bénigne ou maligne, si elle n'est pas détruite par le système immunitaire. La perte des deux allèles de Nf1 est effective dans de nombreuses tumeurs pouvant survenir lors de la NF1, telles les neurofibromes, les neurofibrosarcomes, les phéochromocytomes et les leucémies myéloïdes [24].

2.2. Rôle des cellules de Schwann

Habituellement, dans les tumeurs bénignes ou malignes, un seul type cellulaire est atteint [24]. En revanche, les neurofibromes et les neurofibrosarcomes sont des tumeurs hétérogènes, entités rares [24]. La cellule de Schwann représente la cellule dont la modification génétique est la condition sine qua non de la formation des tumeurs [24]. C'est le type cellulaire prédominant dans les neurofibromes et les neurofibrosarcomes (jusqu'à 80% du contingent cellulaire) [24]. La perte d'hétérozygotie et une altération de l'activité Ras ont été détectées dans les cellules de Schwann des neurofibromes, mais pas dans les autres cellules des tissus tumoraux [24, 25, 26]. Les cellules de Schwann isolées à partir de neurofibromes sont capables de promouvoir l'angiogenèse et sont invasives, contrairement aux autres cellules des mêmes tumeurs, et aux cellules de Schwann normales [24, 27]. Ceci expliquerait le caractère très hémorragique des neurofibromes. Les autres cellules des neurofibromes et des neurofibrosarcomes ont montré une capacité de réponse augmentée aux différents facteurs de croissance, et une fragilité accrue de leur ADN [24].

2.3. Origine du neurofibrome plexiforme

Les neurofibromes plexiformes sont des tumeurs hétérogènes survenant sur les nerfs périphériques. Pendant le développement, les cellules des crêtes neurales migrent dans les nerfs périphériques, et un sous-groupe de cellules donne naissance à la lignée des cellules de Schwann. Après la naissance, ces cellules immatures se développent en formant deux groupes de cellules de Schwann : les cellules myélinisantes et les cellules non myélinisantes [24]. La mutation au hasard de Nf1 pourrait atteindre les diverses cellules des nerfs périphériques dérivés des crêtes neurales à différentes étapes de leur différenciation, et conduire à des manifestations différentes. Le neurofibrome plexiforme dérive probablement de la lignée embryonnaire des cellules de Schwann, tandis que le neurofibrome sous-cutané prend son origine dans des cellules plus matures de cette même lignée [24].

2.4. Neurofibromes à l'origine de neurofibrosarcomes

Il semble que 5% des neurofibromes plexiformes se transforment en neurofibrosarcomes, et que 60% des neurofibrosarcomes proviennent de neurofibromes plexiformes [24, 28]. En fait, seuls les neurofibromes plexiformes sont susceptibles de se transformer en neurofibrosarcome. Cette différence d'évolution pourrait s'expliquer par la présence d'un type cellulaire « susceptible », présent uniquement dans les neurofibromes plexiformes. Nous avons vu que les cellules de Schwann peu différenciées ayant subi une perte d'hétérozygotie sont probablement à l'origine des neurofibromes plexiformes, et que les cellules de Schwann plus différenciées sont à l'origine des neurofibromes sous-cutanés qui ne se transforment pas en neurofibrosarcomes. Ce sont donc les cellules de Schwann peu différenciées qui semble être susceptible d'induire une transformation maligne [24].

Rapport-gratuit.com
LE NUMERO 1 MONDIAL DU MÉMOIRES

2.5. Analyse moléculaire en pratique clinique [11]

a- Confirmer le diagnostic

Les critères NIH sont très sensibles et très spécifiques pour l'adulte chez qui le diagnostic est clinique. Par contre, ces critères peuvent être difficiles à utiliser chez l'enfant: seulement 54% des cas de NF1 sporadiques remplissent les critères NIH à l'âge d'un an ; en revanche 95% les remplissent à 8 ans et tous à 20 ans [29]. En pratique, une NF1 sera suspectée chez le nourrisson porteur de signe clinique évocateur comme les TCL. Cependant, en l'absence d'histoire familiale ou d'un second critère clinique d'apparition plus tardive, le diagnostic ne pourra pas être confirmé. Dans cette situation et face à l'inquiétude des parents, un test génétique permettra de confirmer le diagnostic. Cependant, un test moléculaire négatif ne permet pas d'exclure formellement le diagnostic de NF1 car la sensibilité de ce test n'est pas de 100%.

Les formes atypiques représentent une indication au diagnostic moléculaire :

- La neurofibromatose segmentaire concerne les individus ayant les critères cliniques de la NF1 limités à une région du corps
- Les formes atypiques comme les gliomes optiques isolés
- Le chevauchement phénotypique entre la NF1 et le syndrome de Noonan

b- La génétique peut-elle renseigner sur l'évolution de la maladie ?

À ce jour, peu de corrélations génotype-phénotype ont pu être établies pour la NF1, et le résultat de l'analyse moléculaire ne permet malheureusement pas de renseigner le patient sur le type ou la sévérité des symptômes attendus.

Rapport-gratuit.com
LE NUMERO 1 MONDIAL DU MÉMOIRES

c- Conseil génétique (CG) [7, 11]

C'est une étape essentielle dans la prise en charge de l'affection, où l'enjeu principal est de préciser le risque de récurrence.

Le CG peut être donné à :

- un couple réputé indemne, sans antécédents personnels ou familiaux de NF1, ayant un enfant atteint et se posant des questions pour leurs autres enfants.

L'examen clinique des deux membres du couple, et si possible de leurs apparentés les plus proches, confirme bien le caractère sporadique de l'atteinte de leur enfant. Dans ce cas, le CG est rassurant car le risque de récurrence est faible (< 1% dû aux mosaïques germinales), sans s'aider de l'analyse moléculaire.

- une personne réputée indemne est inquiète pour elle-même ou pour sa descendance en raison d'antécédents familiaux de NF1.

L'examen rigoureux du proposant permet de confirmer son intégrité. Dans ce cas, le CG est également rassurant, s'il s'agit d'une forme familiale et après identification très précise des sujets indemnes et atteints, il est possible d'avoir une confirmation biologique de l'intégrité du proposant.

- le CG est sollicité par une personne atteinte inquiète pour ses enfants. Le risque de récurrence est alors de 50%.

d- Diagnostic prénatal (DPN)

Le DPN désigne des pratiques médicales ayant pour but de détecter in utéro, chez l'embryon ou le fœtus, une affection d'une « particulière gravité ». Il permet de transformer la notion de risque en certitude : l'enfant à naître est atteint ou indemne [11, 23].

Le DPN est difficile à envisager face à l'extrême variabilité de l'expression clinique de la NF1 au sein d'une même famille. Il consiste à rechercher l'anomalie génétique connue chez le fœtus par choriocentèse (à 12 semaines d'aménorrhée) ou amniocentèse (à 16 semaines d'aménorrhée). En pratique, peu de patients ont eu recours au DPN pour la NF1 compte tenu de l'expressivité variable de la maladie et de l'impossibilité de prédire sa sévérité [11].

e- Diagnostic pré-implantatoire (DPI)

Le DPI représente une alternative intéressante pour les maladies à expressivité variable. Cette technique présente un avantage sur le DPN en évitant une interruption médicale de grossesse. Le diagnostic moléculaire est pratiqué sur une ou deux cellules prélevées sur un embryon de 3 jours obtenu par ICSI [11].

II. Classification des NF

Plusieurs classifications ont été décrites, la plus admise, clinique et pratique est celle de Riccardi [5], elle classe les NF en 7 groupes :

NF1: Maladie de Von Recklinghausen

NF2: Neurofibromatose acoustique

NF3: Neurofibromatose mixte tenant à la fois de la NF1 et de la NF2

NF4: Formes inclassables par ailleurs

NF5: Neurofibromatose segmentaire

NF6: TCL isolées

NF7: Neurofibromatose à début tardif : absence de neurofibrome avant la troisième décennie.

Riccardi [16, 30] propose également une classification des NF1 selon leur sévérité qui comporte quatre stades:

Grade I ou NF1 minime : présence de quelques caractéristiques cliniques de la NF1 sans conséquence délétère sur la santé ou le bien-être.

Grade 2, ou NF1 moyenne : présence d'un nombre suffisant de stigmates cliniques rendant la pathologie évidente et source de répercussions psychologiques mais sans effets adverses sur la santé ou le bien-être.

Grade 3, ou NF1 modérée : association de caractéristiques cliniques de la NF1 à une compromission certaine de la santé et du bien-être du patient. Cette compromission n'étant pas ingérable et ne conduit pas à une diminution de l'espérance de vie.

Grade 4, ou NF1 sévère : présence de répercussions graves sur la santé difficilement traitables et conduisant de façon statistiquement significative à une diminution de l'espérance de vie.

III. Clinique

1- Epidémiologie

1.1 Fréquence

La NF1 est la plus fréquente des phacomatoses et des neurofibromatoses. Elle constitue 95% de l'ensemble des NF [5]. Son incidence est d'environ 1/3000 naissance [1, 2, 31], incidence possiblement sous évaluée en raison du caractère asymptomatique à la naissance. Sa prévalence est d'environ 1/ 4000 [5]. En Tunisie, sa prévalence est estimée à 1 / 14 000 [3].

1.2 âge, sexe, ethnie

Les premières manifestations cliniques sont rares avant 5 ans. Néanmoins, les signes cliniques évocateurs peuvent être présents dès la naissance ou se déclarer uniquement à l'âge adulte [32]. La NF1 suit une histoire naturelle progressive au cours de la vie, marquée par des tumeurs augmentant fréquemment en nombre et en taille lors des épisodes de la vie génitale : puberté ou grossesse.

Il n'y a pas de prédilection de sexe [8], ni de l'ethnie [5].

2- Présentation générale de la NF1

La NF1 est caractérisée par une grande variabilité clinique, de gravité et d'extension. Néanmoins, certains auteurs pensent que les signes caractéristiques tels que les TCL, les hamartomes iriens et les neurofibromes bénins sont toujours présents [33].

Le neurofibrome de la face est souvent associé à d'autres manifestations orbito-faciales [5] et extra-faciales [5, 34] qui doivent être recherché pour établir le diagnostic de la NF1.

Cliniquement, les atteintes peuvent être classées en 2 catégories : les signes cardinaux et les complications.

2.1 signes cardinaux [5, 8, 11, 35]

Présents chez une très grande majorité de patients atteints, ils forment la base du diagnostic.

a- TCL: [8, 36]

Elles sont la première manifestation de la NF1. Elles sont souvent congénitales et apparaissent rarement après l'âge de 2 ans. Leur répartition est aléatoire, leurs contours sont nettement tracés et leur teinte marron plus ou moins foncé parfois à la limite de la visibilité. Le diamètre des TCL varie de 0,5 à 50 cm, mais la majorité d'entre elles font moins de 10 cm. A l'adolescence, les TCL sont présentes dans 90% des cas. A l'âge adulte, elles deviennent plus pâles, peu visibles, et certaines disparaissent. Elles constituent un des meilleurs signes diagnostiques de la NF1, presque toujours présents avant l'âge de 5 ans. La taille et le nombre de TCL sont importants à considérer : les TCL de taille supérieure à 0,5 cm dans l'enfance et d'au moins 1,5 cm après la puberté ont une valeur diagnostique à condition d'être en nombre supérieur ou égal à six. Leur nombre semble se stabiliser voire diminuer. Les TCL ne sont pas spécifiques de la NF1 : 10 à 25% des enfants de la population générale sont porteurs d'une à 3 TCL [35].

Histologiquement, les TCL correspondent à une forte hyperpigmentation en foyer de la membrane basale.

Figure 15: Tâche café au lait [5]

Dans notre série, les TCL étaient présents chez tous les patients.

b-Lentigines :

Les lentigines ont l'aspect de TCL de petite taille. Ce sont des macules de 1 à 3 mm de diamètre qui siègent de manière élective dans les plis axillaires, où leur spécificité est la plus grande, dans les plis inguinaux et sous-mammaires. Elles peuvent toucher la nuque, l'espace sous-mentonnier ou encore être diffuses. Rarement présentes avant l'âge de 2 ans, on les retrouve dans 80 % des cas après la puberté.

Figure 16: Lentigines axillaires [5]

c- Neurofibromes :

Ce sont des tumeurs bénignes hétérogènes qui se développent dans et le long des nerfs et des gaines nerveuses. Bien que des neurofibromes puissent survenir sporadiquement et isolément, le développement de neurofibromes multiples est caractéristique de la NF [24, 28]. On distingue trois types de neurofibromes.

c-1 Types de neurofibromes

-Neurofibromes cutanés :

Ce sont des petites tumeurs molles, mobiles, sessiles ou pédiculées qui se développent dans le derme et l'épiderme, de couleur chair, rosée ou violacée, de consistance élastique et dépressible. Ils n'apparaissent qu'à la puberté et sont exceptionnellement absents à l'âge adulte. Ils varient en taille, de 0,1cm à quelques centimètres, et en nombre, de quelques uns à plusieurs milliers. Ils augmentent parfois en nombre et en taille pendant la grossesse. Leur siège principal est le tronc, mais les autres parties du corps ne sont pas épargnées (face, membres, cuir chevelu, aréoles chez la femme).

Figure 17: Neurofibromes cutanés [5]

- Neurofibromes sous-cutanés ou neurofibromes périphériques nodulaires :

Ils sont présents à l'âge adulte chez environ 20 % des malades. Ils apparaissent rarement avant la seconde enfance. Ils se développent à partir de troncs nerveux plus importants que les neurofibromes cutanés. Ils sont plus palpables que visibles, bombant sous la peau, sphériques ou ovoïdes, isolés ou en « chapelet », fermes, toujours sensibles.

Figure 18: Neurofibromes sous-cutanés [5]

- Neurofibromes plexiformes :

Autrefois appelé « névrome plexiforme » ou « tumeur royale », le neurofibrome plexiforme, qui fait l'objet de cette étude se développe aux dépens des branches principales des nerfs spinaux ou crâniens et forment un réseau tumoral qui s'insinue dans les tissus adjacents normaux. Il se distingue des deux formes précédentes car il implique toutes les couches de la peau et peut pénétrer profondément muscle, os et viscères. Il peut donc survenir superficiellement ou dans les tissus profonds. Il est classiquement décrit comme une tuméfaction cutanée et sous-cutanée de taille très variable (quelques centimètres, plusieurs dizaines de centimètres, au maximum un segment corporel) ayant une consistance molle d'un « sac de ficelles ». Sa texture est irrégulière. La peau en regard est souvent anormale, combinaison d'hypertrophie, de pigmentation café au lait et d'hypertrichose. Il siège préférentiellement sur le tronc, le cou, la tête et les membres. Le risque est la perte de la fonction du nerf initialement

atteint, à laquelle peuvent s'ajouter la déformation des structures osseuses adjacentes, et la compression ou l'étirement d'autres organes, avec les risques fonctionnels et vitaux qui s'y rattachent. La tumeur est en général indolore; l'apparition d'une douleur doit faire suspecter la transformation en neurofibrosarcome.

Figure 19: Neurofibrome plexiforme du bras [23]

- Histoire naturelle

Riccardi [37] considère que les neurofibromes plexiformes apparaissent dès la vie embryonnaire, vers la 16ème semaine de développement embryonnaire. Ceci explique la survenue assez commune de neurofibromes congénitaux chez les enfants atteints de NF1. Certains auteurs affirment même que tous les neurofibromes plexiformes sont congénitaux, même s'ils ne s'expriment que secondairement [24]. La période de la puberté est la principale période de développement des neurofibromes, quand ils deviennent réellement volumineux. Entre 20 et 30 ans, les neurofibromes sous-cutanés se développent activement, surtout sur le tronc. La grossesse augmente le nombre et la taille des neurofibromes. Ceci est le plus souvent réversible. A ce titre, l'immuno-histochimie (IHC) étudiée sur 59 neurofibromes montre une expression des récepteurs à la progestérone dans 75 % des cas et des récepteurs aux œstrogènes dans 5% des cas [13]. Par la suite, les neurofibromes se développent de façon progressive et extrêmement variable d'un individu à l'autre. La vieillesse est une période d'accalmie des neurofibromes.

- Aspect histologique [24, 38]

Les neurofibromes sont des tumeurs hétérogènes formées par une prolifération de l'ensemble des éléments constitutifs du nerf périphérique normal : les cellules de Schwann, les neurones, les cellules périneurales, les fibroblastes et les mastocytes [39]. En fonction de l'endroit où se développe la tumeur sur le trajet des nerfs périphériques, des petites terminaisons nerveuses intra-dermiques aux gros troncs nerveux, la tumeur sera cutanée, sous cutanée ou plexiforme. Cependant, sa structure histologique est constante : arrangement assez lâche de cellules fusiformes, formant des « vaguelettes », entremêlées de quantité variable de fibres collagène. Une variation myxoïde ou gélatineuse est fréquente.

Ces tumeurs augmentent de façon diffuse le volume des nerfs atteints et dissocient les fibres nerveuses, ce qui les différencie des schwannomes.

Les marqueurs IHC sont :

-La protéine S 100 (PS 100), exprimée par les cellules de Schwann en intracytoplasmique.

-Les anticorps anti-vimentine (collagène) et anti- desmine ou anti-actine (muscle).

Les différentes composantes de la tumeur pouvant être représentées en quantités variables, il est en général réalisé une IHC des prélèvements, afin d'établir le diagnostic différentiel avec une tumeur d'origine musculaire ou fibroblastique.

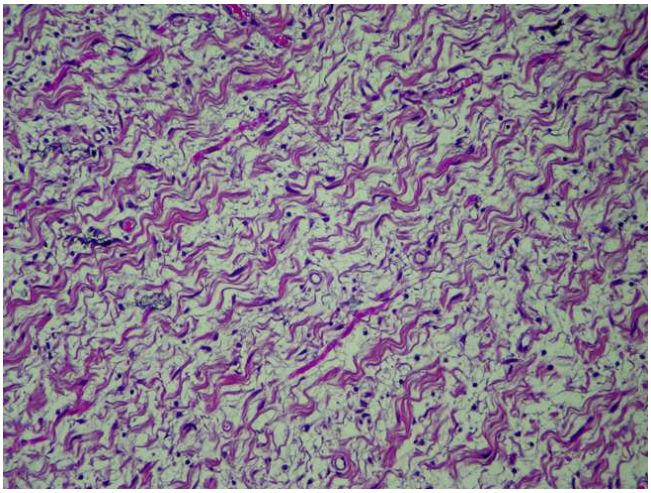

Figure 20: Neurofibrome. Microscopie optique Hémalun Eosine Safran×200. Prolifération de tous les éléments constitutifs du nerf au sein d'une substance

Rapport-gratuit.com
LE NUMERO 1 MONDIAL DU MÉMOIRES

intercellulaire lâche, myxoïde. [38]

d- Nodules de Lisch [5, 40]:

Ce sont des hamartomes iriens, ayant l'aspect de petits nodules jaune-brun le plus souvent, parfois très pâles, en saillie sur la face antérieure de l'iris. Leur taille et leur nombre augmentent avec l'âge : retrouvés seulement chez 10 % des sujets avant 6 ans, dans 50 % des cas à 30 ans et constamment au-delà [4]. Ils n'entraînent aucun trouble de la fonction visuelle. Ils sont recherchés par un examen à la lampe à fente. Exceptionnellement décrits en dehors de la NF1, ils sont quasiment pathognomoniques de cette affection.

Histologiquement, ils sont constitués de cellules fusiformes recouvrant un groupement de cellules næviques.

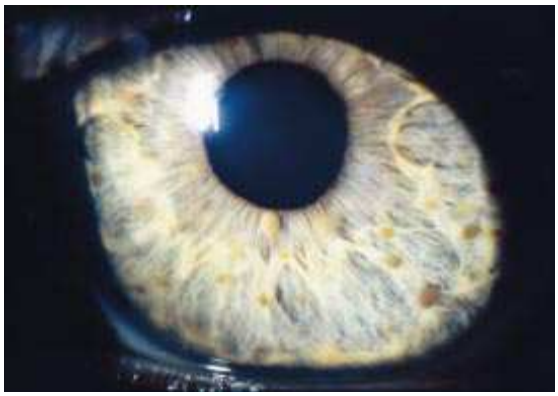

Figure 21: Nodule de Lish [5]

Dans notre série, l'examen ophtalmologique n'a pas montré le nodule de Lisch.

e- Gliome des voies optiques [5, 40]:

C'est la tumeur intracérébrale la plus fréquente au cours de la NF1 [4]. Son incidence estimée varie de 1,5 à 15 %. Le pic d'incidence se situe à 5 ans. Il touche essentiellement le nerf et/ou le chiasma optique, mais il peut s'étendre le long des voies optiques. Il n'est symptomatique que dans 50 % des NF1. Cette symptomatologie est faite d'une baisse de l'acuité visuelle, uni- ou bilatérale, plus rarement, une exophtalmie. La tumeur n'est en général pas évolutive, toutefois les évolutions rapides mettant en jeu les pronostics visuel et vital sont possibles et imprévisibles. Par ailleurs, les gliomes localisés sur le chiasma optique peuvent se

révéler par des manifestations endocriniennes. Sa recherche dans un but diagnostique est rarement nécessaire. À l'inverse, la découverte d'un gliome des voies optiques commande une enquête diagnostique de NF1 (25 % des gliomes des voies optiques sont associés à une NF1).

Figure 22: **Gliome des voies optiques [5].**

Dans notre série, le gliome du nerf optique est retrouvé chez 1 patient.

f- Atteintes osseuses spécifiques :

-Dysplasies des os longs :

Elles sont congénitales, atteignant préférentiellement le tibia. Elles touchent 2% des patients. Les manifestations cliniques peuvent être précoces (courbure congénitale d'une jambe) ou n'apparaître qu'à la marche. Ces dysplasies sont souvent révélées par des fractures avec pseudarthrose secondaire.

-Dysplasies des ailes sphénoïdes :

Elles sont congénitales, en général unilatérales et non évolutives. Elles sont souvent accompagnées d'un neurofibrome plexiforme orbitaire. Elles sont rares, moins de 1 % des cas de NF1, mais très évocatrices. Les conséquences esthétiques de ces dysplasies peuvent être importantes : asymétrie faciale, exophtalmie ou énophtalmie.

Dans notre série, elle est retrouvée chez 2 patients.

-Dysplasies vertébrales :

Les plus caractéristiques sont l'accentuation de la concavité postérieure ou antérieure de certains corps vertébraux (aspect en « feston » ou scalloping), un amincissement des pédicules et un élargissement des trous de conjugaison. C'est un signe très évocateur de NF1.

Tableau II: Fréquence des différents critères diagnostiques de NF1 en fonction de l'âge moyen d'apparition [23].

	Fréquence (en %)	Age
Peau		
TCL	99 à 100	< 5 ans
Lentigines	50 à 80	< 6 ans
Neurofibromes cutanés	100	< 30 ans
Neurofibromes nodulaires	15 à 24	Enfance, adulte
Neurofibromes plexiformes	30 à 39	< 5 ans
Œil		
Nodules de Lish	67 à 82	> 6 ans
Gliome optique	15	Petite enfance
Gliomes symptomatiques	2 à 4	
Squelette		
Dysplasie sphénoïdale	3 à 4	Enfance
Pseudarthrose	3 à 4	Enfance
Scoliose nécessitant la chirurgie	2 à 4,4	Enfance, adolescence

2.2 Complications : [5, 24, 35]

Elles se définissent comme les pathologies survenant avec une fréquence accrue chez les individus atteints de NF1, par rapport à la population générale. Ce groupe comprend :

Rapport-gratuit.com
LE NUMERO 1 MONDIAL DU MÉMOIRES

a-Complications cardiovasculaires :

-Malformations vasculaires :

Elles peuvent être retrouvées chez des patients atteints de NF1 [24, 37], à type de sténose, occlusion, rupture, anévrysme et fistule sur les artères de moyen et de gros calibre. Les artères rénales sont les plus souvent touchées. Les artères à destinée cervicale, faciale, occipitale et cérébrale, sont rarement atteintes. La grande fragilité vasculaire, retrouvée chez les patients atteints de NF1, expose au risque d'hémorragie massive en per-opératoire.

Cette artériopathie peut favoriser le développement de fistules artério-veineuses. Pour certains auteurs, ces anomalies sont congénitales [24, 41]. Néanmoins, une intervention chirurgicale peut être la cause du développement d'une fistule [24]. Ainsi, les reprises sont plus exposées au risque d'hémorragie. Ceci pourrait justifier un examen d'imagerie vasculaire systématique avant toute reprise chirurgicale [24].

-Hypertension artérielle :

C'est une complication commune de la NF. Elle peut être due à une dysplasie vasculaire, une masse rétro péritonéale ou un phéochromocytome.

b- Complications orthopédiques :

Elles sont fréquentes, se voient dans environ 50 % des cas, mais sont souvent absentes à la naissance et n'apparaissent que durant l'enfance [42]. La cyphoscoliose touche 10 à 30 % des patients [42]. Elle peut être d'origine dysplasique, liée à la présence d'un neurofibrome, ou idiopathique. Le plus souvent, l'atteinte est discrète, mais dans 5% des cas, celle-ci est majeure, secondaire à des dysplasies vertébrales plus ou moins étendues, avec ou sans dysplasies costales. Ces atteintes majeures apparaissent, en général, pendant l'enfance.

c- Complications neurologiques :

En dehors des tumeurs gliales du système nerveux central, la plus fréquente étant le gliome du nerf optique, les complications neurologiques sont rares. On retrouve des céphalées

migraineuses chez une grande proportion de malades. L'épilepsie semble augmentée en fréquence.

d- Complications intellectuelles :

Les difficultés d'apprentissage constituent un problème majeur au cours de la NF1 [5]. Elles sont remarquables par leur fréquence, de 30 à 40 % des cas, et par leurs aspects atypiques. Ces troubles neurocognitifs altèrent parfois considérablement la scolarité. Le tableau est souvent proche d'un syndrome de déficit de l'attention avec ou sans hyperactivité.

e- Complications endocriniennes :

Un phéochromocytome est présent dans moins de 1 % des cas à l'âge adulte et exceptionnellement dans l'enfance. Il est souvent isolé ou exceptionnellement peut s'intégrer dans un syndrome de néoplasies endocriniennes multiples. Les anomalies pubertaires sont rares.

f- Complications ophtalmologiques :

La principale complication ophtalmologique de la NF1 est le gliome des voies optiques. De nombreuses autres anomalies peuvent être retrouvées: lésions choroïdiennes hamartomateuses, hypertrophie des nerfs cornéens, ptôse palpébrale, anomalies de la convergence, glaucome congénital, souvent associé à un neurofibrome plexiforme palpébral.

g- Complications gastro-intestinales :

En plus des tumeurs carcinoïdes, des neurofibromes et d'autres tumeurs du tractus digrstif ont été rapportés au cours de la NF1. La fréquence des neurofibromes digestifs a été estimée à environ 2 %. Leur localisation la plus fréquente est le jéjunum.

h-Complications pulmonaires :

Les neurofibromes intra-pulmonaires sont généralement asymptomatiques. Toutefois, exceptionnellement, on retrouve une toux par des neurofibromes de taille importante, ou une

insuffisance respiratoire restrictive par une scoliose importante ou une hémoptysie par des malformations vasculaires.

i-Complications du système urinaire :

Une hydronéphrose ou des troubles urinaires peuvent apparaître par une compression du tractus urinaire par des neurofibromes rétro-péritonéaux ou pelviens.

j-Complications esthétiques et fonctionnelles :

Les neurofibromes cutanés, parfois affichants, voire spectaculaires, peuvent avoir un retentissement psychologique et social lourd. Les neurofibromes plexiformes peuvent être responsables de complications esthétiques majeures.

k-Cancer et NF1 :

Comme nous l'avons déjà vu, la NF1 est considérée comme un syndrome de prédisposition aux cancers [16]. Le risque de développer des tumeurs malignes chez les patients atteints de NF1 est 4 fois plus élevé que celui de la population générale.

Les cancers communs de l'adulte ne sont pas plus fréquents chez les patients atteints de NF1. En revanche, le développement de certaines leucémies, principalement les leucémies myéloïdes de l'enfant, sont plus fréquentes en cas de NF1. De même, le développement de neurofibrosarcomes et de phéochromocytomes, est statistiquement corrélé à la NF1.

Le neurofibrosarcome est une MPNSTs, très spécifique de la NF1, exceptionnelle dans la population générale. Le risque de développer un neurofibrosarcome dans la population générale est de 0,001%. Ce risque atteint 5% chez les patients atteints de NF1 [24, 43]. La surveillance des patients atteints de NF1 et porteurs de neurofibromes plexiformes doit donc être très attentive.

l-Altération de la qualité de vie au cours de la NF 1 [5]

L'évolution imprévisible de la NF1, la survenue de complications faisant la gravité de la maladie, mais également les conséquences esthétiques et la visibilité de la maladie ont un impact significatif sur la qualité de vie des malades.

Tableau III: Fréquence des complications justifiant le suivi des malades atteints de NF1 en fonction de l'âge [5].

Complications	%	Age
Peau		
Neurofibrome plexiforme Xanthogranulome juvénile	30 à 39 1 à 2	<5 ans enfance
Œil		
Gliome des voies optiques sympromatique	15 2 à 4	Petite enfance
Squelette		
Pseudarthrose Scoliose nécessitant la chirurgie	3 à 4 2 à 4.4	Enfance Enfance, adolescence
Système nerveux		
Difficultés d'apprentissage Epilepsie Hydrocéphalie	33 à 70 6 à 7 1.5 à 2.6	Enfance Enfance enfance
Cancers		
MPNSTs Leucémies Tumeur carcinoïde	3 à 4 <0.1 0.6 à 1.5	Adolescence, adulte
Hypertension artérielle Phéochromocytome Sténose de l'artère rénale	5 <1 1	Adulte Adulte Enfance, adolescence

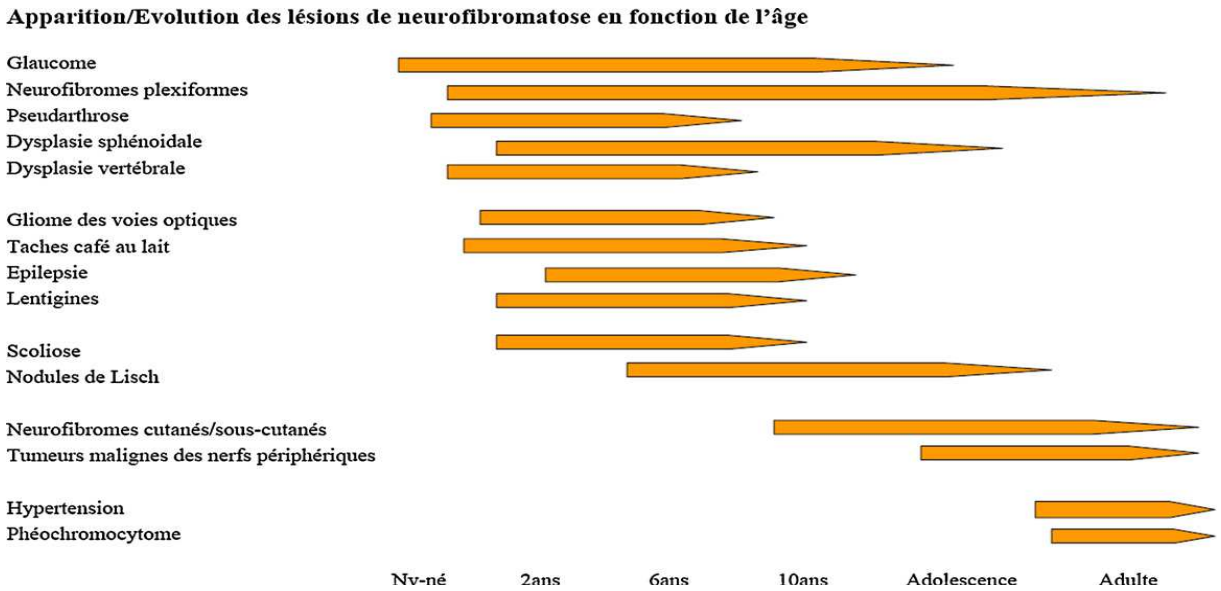

Figure 23: Survenue des différentes lésions au cours de la vie dans la NF1 [23].

2.3 Critères diagnostiques : [5, 44, 45]

En 1988, une conférence de consensus du NIH a déterminé les critères diagnostiques de la NF1. Sont atteints les individus présentant au moins deux des critères suivants :

- au moins six TCL, d'un diamètre d'au moins 5mm chez les individus pré pubères, d'au moins 15 mm après la puberté.
- au moins deux neurofibromes, quel qu'en soit le type, ou un neurofibrome plexiforme.
- des lentigines des plis.
- un gliome du nerf optique.
- au moins deux nodules de Lisch.
- une atteinte osseuse caractéristique : dysplasie du sphénoïde ou amincissement de la corticale d'un os long, avec ou sans pseudarthrose.
- un parent du premier degré atteint de NF1 selon les critères évoqués ci-dessus.

Dans notre série, les patients avaient consultaient à un âge adulte, leur motif de consultation était la masse géante des parties molles très évocatrice; la simple constatation des TCL était suffisante pour évoquer le diagnostic de NF1 selon les critères de la NIH.

3- Particularités des formes faciales du névrome plexiforme :

3.1 Atteintes des tissus mous :

Toutes les formes de neurofibromes peuvent se voir :

- neurofibromes sous cutanés, responsable de préjudice esthétique
- neurofibromes plexiformes, développés soit dans une cavité osseuse qu'ils vont déformer: cavité buccale, orbite, soit sur des surfaces externes, comme la joue, la région parotidienne, la région temporale où, envahissant à la fois les muscles et le derme, ils vont créer une ptose parfois majeure des tissus mous. La littérature rapporte des atteintes de la langue, de la gencive, du plancher buccal, des espaces rétro-pharyngés, du larynx et des glandes salivaires.

Rapport-Gratuit.com

a- Neurofibromatose orbito-temporale [16, 24, 46]

Elle touche les paupières, l'orbite et la région temporale. Débutant dans l'enfance, l'atteinte progresse avec les années.

- *L'atteinte palpébrale :* dominée par les neurofibromes plexiformes, qui entraînent un épaississement palpébral progressif. Leur développement s'effectue aux dépens du tronc ou des branches du nerf ophtalmique (V1), première branche de division du nerf Trijumeau (V), parfois des autres branches (V2, V3) voire la gaine du nerf optique. Ils siègent le plus souvent au niveau de la paupière supérieure [13], et ils peuvent s'étendre à la paupière inférieure, front, joue, oreille, fosse temporale, fosse ptérygoïdienne voire plonger en position intra-orbitaire ou intracrânienne. A l'inverse la localisation primitive du névrome plexiforme peut être temporale ou ptérygo-maxillaire et atteindre secondairement la paupière supérieure.

Ils peuvent de même affecter la glande lacrymale.

Cliniquement, ils se présentent sous la forme d'une masse bosselée, rénitente, de relief irrégulier, indolore et non mobilisable par rapport aux plans profonds. Leur consistance est plus ou moins ferme avec sensation de «pelote de ficelle» au toucher. Ceci correspond aux rameaux nerveux hypertrophiés.

La marge palpébrale supérieure peut accuser une déformation sinusoïdale et ainsi réaliser la classique paupière en « S », particulièrement visible dans les atteintes modérées de la NF1 et reflétant la propension de ces tumeurs à se concentrer dans la portion latérale de la paupière supérieure.

Cette déformation peut faire évoquer à tort un ptosis de la paupière supérieure. Néanmoins, la motricité du muscle releveur de la paupière supérieure est conservée, seul le poids de l'épaississement tumoral et cutané explique cet aspect réalisant au maximum une véritable pachydermatocèle. De plus, les neurofibromes plexiformes provoquent une élongation du muscle releveur de la paupière supérieure et de son aponévrose, ainsi qu'une fragmentation des fibres d'élastine. Il s'agit donc plutôt d'un pseudo-ptosis. Au stade de début, l'œil reste fonctionnel. Dans les cas les plus sévères, il existe une diminution de l'acuité visuelle, voire une cécité.

Dans notre série, l'atteinte de la paupière supérieure a été observée chez trois patients : le premier (observation n°2) avait un pseudo-ptosis avec une acuité visuelle diminuée à 2/10. La deuxième (observation n°5) avait un épaississement de la paupière supérieure sans retentissement sur la fonction visuelle. Le troisième (observation n°6) avait un ptosis avec un œil non fonctionnel.

Enfin la propagation des neurofibromes plexiformes à la région sourcilière, occasionne une asymétrie de la longueur et allongement du sourcil du côté atteint et chute de la queue. Associés à ces neurofibromes plexiformes, on peut constater des entropions, des trichiasis, des déplacements et des élongations des ligaments palpébraux.

-*L'atteinte du globe oculaire :* se présente sous la forme d'une exophtalmie pulsatile. Le globe oculaire est protrus en avant selon un axe oblique vers le bas et le dehors. Il peut augmenter de volume dans des proportions considérables et constituer une véritable buphtalmie. Nous avons constaté cette buphtalmie chez une seule patiente dans notre série (observation n°4).

La protrusion oculaire peut résulter de plusieurs facteurs :

- L'augmentation progressive de volume du « contenu » orbitaire, due la croissance du neurofibrome. De même, la présence d'un gliome du nerf optique ou d'un méningiome entraîne un accroissement du volume intra-orbitaire.
- La hernie du lobe temporal consécutive à la déhiscence de la grande aile sphénoïdale. Elle explique le caractère pulsatile de l'exophtalmie par la transmission des pulsations cérébrales. Ceci correspond au cas de la même patiente (observation n°4).
- La présence d'un glaucome congénital juvénile.

Des troubles oculomoteurs, avec paralysie du III, IV, VI peuvent survenir en fonction de la localisation tumorale.

Rapport-gratuit.com
LE NUMERO 1 MONDIAL DU MÉMOIRES

-L'atteinte irido-cornéenne :

- nodules de LISCH
- Neurome myélinique muqueux: neurofibrome de siège limbique provoquant la proéminence des nerfs cornéens

-L'atteinte rétinienne : Les phacomes sont rares, ils peuvent être papillaires ou rétiniens. Ils s'accompagnent d'hémorragies, d'exsudats, d'œdème papillaire ou rétinien. A noter la possibilité de rétinopathie hypertensive.

-L'atteinte des voies optiques : elle est dominée par le gliome du nerf optique. Néanmoins, d'autres pathologies peuvent se voir tels que le méningiome ou le glaucome chronique. Dans notre série, le gliome du nerf optique a été retrouvé chez 1 patient (observation n°6).

-L'atteinte orbitaire : elle constitue l'élément clé de la forme orbito-palpébrale de la NF1 tant en terme de stigmates morphologiques que des lourdes contraintes chirurgicales que suppose sa correction. L'atteinte est le plus souvent unilatérale avec un élargissement de l'orbite atteinte réalisant une asymétrie orbitaire. Il n'existe pas véritablement de dystopie orbitaire car l'orbite est à sa place. Classiquement, l'atteinte se caractérise par une absence partielle ou totale quasi pathognomonique de la grande aile du sphénoïde. L'anneau orbitaire antérieur est lui aussi lésé, conséquence de la présence tumorale et de l'hyperpression due à la hernie cérébrale à travers la déhiscence sphénoïdienne.

La classification de Jackson permet de classer les patients en 3 catégories, répondant à 3 types de traitement différents [24, 46].

Type 1 *: Envahissement des tissus mous sans lésion osseuse majeure, avec vision normale ou diminuée.*

Ce type est caractérisé par l'atteinte palpébrale, habituellement la paupière supérieure, bien que la paupière inférieure puisse également être atteinte. Le neurofibrome envahi l'orbite.

L'enophtalmie est variable. La taille de l'orbite est légèrement différente par rapport au coté controlatéral.

Dans notre série, nous avons constaté 1 seul cas classé type 1 (observation n°5)

Type 2 : Envahissement des tissus mous et du squelette, avec vision normale ou diminuée.

Ce type est caractérisé par l'atteinte de la paupière et des tissus mous intra-orbitaires. L'enophtalmie est généralement sévère. L'importance du défect de la paroi postérieure de l'orbite est variable, de même que celle de la hernie du lobe temporal. L'élargissement de l'orbite est présent, de même que la dépression du plancher orbitaire. Les examens radiographiques confirment également l'absence de la grande aile du sphénoïde. La tomodensitométrie (TDM) et l'imagerie par résonance magnétique (IRM) précisent la position et la taille de la tumeur, la position du lobe temporal et la présence éventuelle de citernes arachnoïdiennes.

Dans notre série, 2 patients ont été classés types 2 (observation n° 2 et n°4).

Type 3 : Envahissement des tissus mous et du squelette, avec vision abolie.

Dans ces cas très sévères, la lésion touche l'orbite et la région temporale. Il existe en général une enophtalmie pulsatile sévère en raison d'un large défect postérieur accompagné d'une volumineuse hernie du lobe temporal ou des citernes arachnoïdiennes. L'œil est aphaque et peut être très augmenté de volume en raison de l'envahissement tumoral (buphtalmie). Les paupières sont fermées en permanence en raison de l'envahissement massif de la paupière supérieure à l'origine d'un ptosis sévère et d'une incapacité de mouvement. L'orbite est très élargie et prend typiquement la forme d'un œuf. Le zygoma est hypoplasique. L'infiltration massive et extensive touche le muscle temporal lui-même. Les examens radiographiques confirment l'absence de la grande aile du sphénoïde. L'IRM et la TDM tridimensionnelle précisent la position et la taille de la tumeur, la position du globe oculaire, la taille du défect postérieur et de la hernie du lobe temporal, la taille de l'orbite comparée avec le coté sain.

Dans notre série, 1 seul patient était classé type 3 (observation n°6).

D'autres classifications ont été proposées notamment celle de Lee et al. [16, 47] en 2004 qui ne prend en considération que l'atteinte des parties molles et comporte cinq groupes distincts:

- *Groupe 1* : Ptôsis du sourcil.
- *Groupe 2* : Infiltration palpébrale supérieure avec ptosis.
- *Groupe 3* : Infiltration palpébrale inférieure.
- *Groupe 4* : Désinsertion du tendon canthal latéral.
- *Groupe 5* : Infiltration conjonctivale et de la glande lacrymale.

b- Neurofibromatose jugale [45]

L'atteinte jugale se manifeste par une tuméfaction de volume variable, due à l'infiltration tumorale des parties molles. La déformation du visage s'accentue dans le temps, le névrome refoule progressivement les structures osseuses. Des compressions sont possibles, ainsi que l'obstruction des fosses nasales.

c- Hypertrophie hémifaciale [24, 37]

Elle associe une macro-orbite, des déformations de la mandibule, et un neurofibrome plexiforme diffus étendu à toutes les régions anatomiques de l'hémiface concernée. Des déformations majeures s'installent progressivement.

3.2- Atteintes osseuses :

Dans la NF1, l'atteinte osseuse peut se faire selon 3 modalités :

- Atteinte directe du tissu : c'est la dysplasie osseuse.
- Atteinte par contiguïté.
- Envahissement par un neurofibrome.

Tous les étages de la face peuvent être touchés.

a- Etage supérieur et moyen :

L'atteinte osseuse faciale caractéristique de la NF1 est la macro-orbite [24, 46] :

a-1 Os Sphénoïde :

La grande aile du sphénoïde est hypotrophique : simple amincissement, élargissement de la fente sphénoïdale, au maximum absence complète, avec ou sans hernie intra-orbitaire du lobe temporal. La petite aile est dystrophique. La selle turcique est asymétrique.

a-2 Os Zygomatique :

Le malaire est épaissi dans son sens antéropostérieur. La margelle orbitaire est déformée et sa concavité est accentuée. L'apophyse orbitaire est hypotrophique, voire absente.

a-3 Os Maxillaire :

Ses dimensions sont augmentées dans le sens antéropostérieur. Le rempart alvéolaire est hypertrophique. Le sinus maxillaire est peu développé du fait de l'épaississement de l'os et de son défaut de développement dans l'axe vertical. Combinée à la dysplasie du sphénoïde, cette hypoplasie est responsable d'un élargissement de la fente sphéno-maxillaire.

Pour certains auteurs, la présence d'un neurofibrome plexiforme intra-orbitaire explique à elle seule les anomalies osseuses décrites [13,48]. Cependant, plusieurs arguments vont à l'encontre de cette théorie. Tout d'abord, des déformations osseuses très importantes sont parfois présentes très précocement. Ceci est peu évocateur d'un simple phénomène de compression extrinsèque. Par ailleurs, les examens histologiques de l'os prélevé chez un enfant atteint montrent des anomalies structurelles marquées, qui ne sont certainement pas le fait d'une simple réaction. Les anomalies osseuses caractérisant la macro-orbite correspondraient donc à une atteinte osseuse indépendante du neurofibrome. La physiopathologie de la NF1 permet d'expliquer cette atteinte :

- Les os de la face, qui ont pour origine la crête neurale, sont pathologiques, expliquant la dystrophie initiale.
- Le neurofibrome intra-orbitaire entraîne l'augmentation du volume d'une cavité déjà agrandie par une malformation osseuse.

Rapport-gratuit.com
LE NUMERO 1 MONDIAL DU MÉMOIRES

b- Etage inférieur :

De nombreuses anomalies ont été rapportées dans la littérature. Une étude a été réalisée sur des patients atteints de NF1 avec localisation mandibulaire. L'analyse des radiographies standards et des TDM a mis en évidence par ordre de fréquence : [24, 49]

-Une hyperdensité radiologique.

-Un ramus concave et aminci dans le sens transversal

-Un élargissement du trou mentonnier.

-Un approfondissement de l'échancrure sigmoïde

-Un effacement de l'angle mandibulaire.

-Une déformation de la tête condylienne.

-Une diminution de l'épaisseur verticale du corps.

-Un élargissement du canal dentaire.

-Des dents incluses.

-Des lésions d'aspect kystique

-Un rebord basilaire irrégulier.

D'autres atteintes ont été rapportées, comme celle de l'articulation temporomandibulaire par un neurofibrome [24].

Dans notre série, deux patients avaient une atteinte osseuse de l'étage inférieur de la face (observation n°7 et 8) : atteinte osseuse clinique à type de dysharmonie maxillo-mandibulaire, une latéro-mandibulie et des troubles de l'occlusion dentaire. Le bilan radiologique n'a pas été réalisé par refus des patients.

c- Voûte crânienne :

Les atteintes les plus fréquemment mises en évidence sont :

- Des lacunes siégeant principalement au niveau des sutures sagittale et lambdoïde, mais aussi en plein os, souvent occipital [24, 45, 50].
- Des amincissements localisés de siège, le plus souvent pariéto-occipital [24, 45, 50].
- Des élargissements des sutures, principalement coronales.
- Une macro ou une microcrânie, associée éventuellement à une craniosténose.

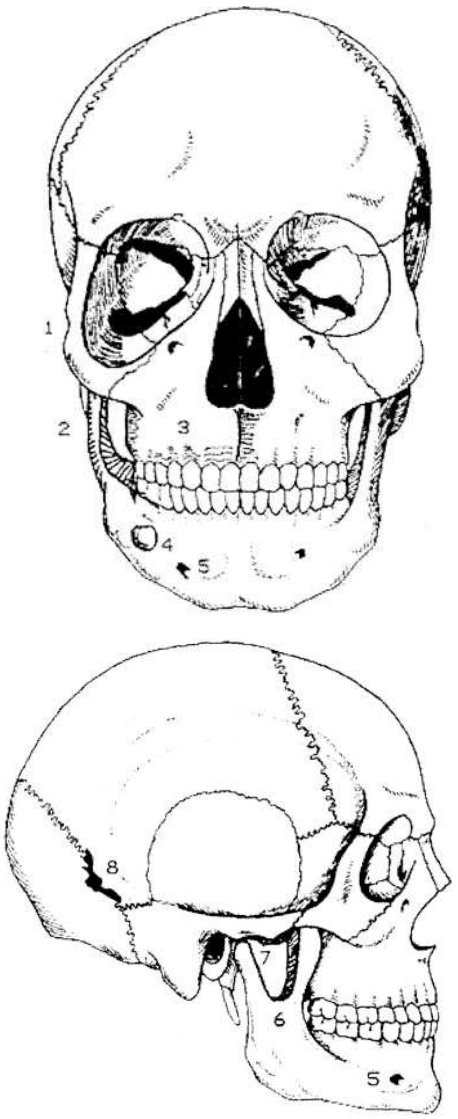

Figure 24: Les déformations du massif facial [24].

1 : macro orbite
2 : ramus déformé et aminci
3 : hypertrophie maxillaire
4 : lacune mandibulaire
5 : élargissement, abaissement du trou mentonnier
6 : approfondissement de l'échancrure sigmoïde
7 : dysmorphie condylienne
8 : lacune lambdoïde

IV. Examens complémentaires [16]

1- Examens morphologiques

1.1 Radiographies

a- Radiographies standards

Elle garde toujours sa place dans la batterie des examens complémentaires malgré l'avènement de la TDM et l'IRM. Elle permet rapidement d'apprécier la nature osseuse ou non de la dystopie orbitaire, ainsi que l'étude des stigmates morphologiques classiques liés à la maladie de Von Recklinghausen de localisation faciale.

Les incidences utilisées sont les suivantes :

- Radiographie du crâne de face.
- Radiographie du crâne de profil.
- Incidence de Blondeau.
- Incidence de Hartmann-Gilles.
- Radiographie panoramique dentaire

Les signes morphologiques rencontrés sont :

- une élévation de la crête sphénoïdale au niveau du toit orbitaire.
- un déplacement latéral de la ligne orbitale oblique qui peut apparaître cachée par la paroi orbitaire latérale.
- des apophyses orbitaires du malaire et du frontal amincies et étirées.
- un amincissement des rebords orbitaires supérieurs et inférieurs.
- un dédoublement des lames orbitaires du frontal sur les clichés de profil.
- un agrandissement du foramen optique.
- un abaissement asymétrique du plancher orbitaire avec possible lyse osseuse.

Une diminution de la transparence de l'orbite et de la fosse temporale peut se voir lors de l'extension d'un neurofibrome plexiforme palpébral par contigüité. Enfin, les sinus frontaux,

maxillaires et les cellules ethmoïdales sont de dimensions asymétriques avec une diminution de leur taille du côté atteint.

b- Etude céphalométrique

Elle est basée sur des radiographies de face et de profil pour apprécier la dysmorphie maxillo-mandibulaire.

1.2. Echographie orbitaire

a- Névrome plexiforme

L'aspect échographique est celui d'une masse mal limitée iso ou hypo-échogène dont l'extension se poursuit souvent en intra-orbitaire. Le Doppler permet d'apprécier le caractère hypervascularisé de la tumeur.

L'échographie met en évidence la buphtalmie souvent présente et détermine les diamètres transversaux, verticaux et sagittaux du globe oculaire.

b- Gliome du nerf optique

C'est une tumeur bien limitée, d'échogénicité homogène avec parfois quelques zones kystiques. Il existe souvent une augmentation du volume du nerf optique.

c- Méningiome du nerf optique

Il s'agit d'une tumeur intra-conique, et on peut apprécier ses rapports avec le nerf optique et son extension éventuelle au globe et aux structures osseuses avoisinantes.

1.3. TDM

C'est l'examen de choix dans les formes crânio-faciales de la maladie de Von Recklinghausen.

Elle précise la taille de la tumeur, son siège, son étendu, ses rapport, son caractère après injection de produit de contraste. Elle peut être faite en coupe axiale et coronale, ou en tridimensionnel.

Rapport-Gratuit.com

Elle permet d'apprécier avec exactitude les remaniements osseux liés à la NF1 et en conséquence, de définir avec précision une stratégie thérapeutique de reconstruction adaptée.

Elle précise en outre l'existence ou non de tumeurs associées des parties molles.

a- Atteinte de l'orbite osseuse

La caractéristique morphologique de la NF1 est l'absence de la grande aile du sphénoïde. Néanmoins d'autres signes sont présents:

- Un élargissement du canal optique, notamment en cas de gliome du nerf optique.
- Une hypoplasie malaire.
- Un élargissement du foramen infra-orbitaire.
- L'orbite osseuse apparaît élargie et les rebords orbitaires inférieurs et supérieurs sont irréguliers et amincis.

Le volume orbitaire est augmenté par le tissu neurofibromateux, mais aussi par la hernie du lobe temporal à travers la déhiscence sphénoïdale. Occasionnellement, le plancher orbitaire est atteint. En conséquence de quoi, les sinus frontaux, maxillaires et les cellules ethmoïdales sont de dimensions réduites.

b- Atteinte des parties molles

Les névromes plexiformes se présentent comme des nappes étendues de tissu nodulaire plus ou moins bien circonscrites.

Le gliome du nerf optique : L'aspect est celui de tumeur iso-dense puis hyperdense après injection de produit de contraste, homogène, régulière, fusiforme, intra-conique et séparée des muscles oculomoteurs. La TDM permet de préciser sa localisation sur le trajet du nerf optique, son extension au chiasma, à la bandelette ou au troisième ventricule.

1.4. IRM

Elle définit avec une grande précision les atteintes de parties molles. Elle objective l'extension tumorale des neurofibromes (surtout plexiformes) aux structures de voisinage et

permet ainsi la planification de leur exérèse ainsi que son éventuel caractère total ou non. Elle met en évidence les extensions aux structures intra-orbitaires, et aux structures cérébrales

2- Examen ophtalmologique

Il reste fondamental dans la prise en charge thérapeutique de maladie de Von Recklinghausen à localisation orbito-palpébrale.

En effet, la détermination de l'acuité visuelle persistante au niveau de l'œil lésé entraîne des répercussions sur la stratégie de reconstruction. Outre, il permet le dépistage de tumeurs synchrones des voies optiques telles que les gliomes ou les méningiomes.

Cet examen ophtalmologique est conduit à la fois en pré et en post-opératoire de manière systématique et fait partie des examens de contrôle à distance.

V. Diagnostic différentiel [5, 7, 20]

L'évolution des connaissances a permis de différencier la NF1 d'autres neurofibromatoses plus rares telles que :

- la NF2 : c'est une maladie héréditaire à caractère autosomique dominant, dont le gène est localisé sur le chromosome 22. La conférence de consensus du NIH de 1988 a pu préciser les critères diagnostiques de NF2 :

  - Schwannomes vestibulaires bilatéraux

    ou

  - Un parent au premier degré ayant une NF2 et soit :
    - un schwannome vestibulaire
    - deux des manifestions suivantes :
      - neurofibrome
      - méningiome

Rapport-gratuit.com
LE NUMERO 1 MONDIAL DU MÉMOIRES

- gliome
- schwannome
- opacité subcapsulaire postérieure

- NF5 ou NF segmentaire : elle se caractérise par la présence de neurofibromes cutanés et/ ou des TCL segmentaires métamériques et par l'absence du caractère héréditaire.

-NF6 : elle se caractérise surtout par la présence de multiples TCL isolées, les neurofibromes sont absents et le caractère héréditaire est incertain.

La présence de signes dermatologiques (TCL, lentigines…) est également retrouvée dans d'autres pathologies telles que :

-le syndrome de LEOPARD : se caractérise par des lentigines profuses, avec parfois des TCL, une surdité congénitale, une sténose de la valve pulmonaire, des anomalies génitales (hypospadias, hypoplasie testiculaire)

-le syndrome de Carney : associe lentigines, myxomes (en particulier cutanés et cardiaques) et anomalies endocriniennes.

-le syndrome de Noonan : caractérisé par un élargissement anormal de l'espace inter-oculaire, cou court avec pterygium coli, ptose palpébrale, oreilles bas implantées, des malformations cardiaques, une débilité mentale et parfois des déformations thoraciques.

-le syndrome de Watson : maladie autosomique dominante associant une sténose de l'artère pulmonaire, des troubles conductifs intracardiaques, une dysmorphie cranio-faciale, une débilité mentale et des TCL.

-le syndrome d'Albright : se caractérise par des TCL, une puberté précoce chez les filles et une dysplasie osseuse.

- le syndrome de Protée : Proteus syndrome ou encore « elephant man syndrome » : associe de façon variable une hémi-hypertrophie corporelle segmentaire, une macrodactylie, des hamartomes conjonctifs et/ou épidermiques, l'épaississement en masses cérébriformes des paumes et des plantes est particulièrement évocateur.

VI. Traitement

1- Traitement non chirurgical

L'effet des traitements médicamenteux sur les neurofibromes plexiformes est resté jusqu'à présent décevant [13]. Plusieurs médicaments ont été essayés dans des études de phase I et II, tels que les antihistaminiques, l'acide rétinoïque, des agents anti-angiogénétiques, des inhibiteurs de la farnésyl transférase et des modulateurs des cytokines, tel que la Pirfenidone [32]. Des résultats encourageants de l'emploi de la Pirfenidone agissant comme agent antifibrotique ont été rapportés dans la fibrose pulmonaire, la sclérose péritonéale et les tumeurs desmoïdes. Ce médicament a donc été proposé pour tenter de combattre l'accroissement des neurofibromes plexiformes. Les résultats d'une étude de phase II utilisant la Pirfenidone chez des adultes souffrant de neurofibrome plexiforme ont été publiés en 2006 [51]. Dans cette étude concernant 24 adultes, l'analyse volumétrique tridimensionnelle a montré une régression du volume de la tumeur d'au moins 15 % chez quatre patients, trois ont vu leur tumeur progresser et chez 17 patients, elle est restée stable. Une étude de phase I utilisant également la Pirfenidone chez 16 enfants souffrant de neurofibrome plexiforme [52] n'a montré aucune réponse objective.

La radiothérapie et la chimiothérapie n'ont aucune indication dans les lésions bénignes, et ne sont que peu efficaces en cas de dégénérescence [45, 53]. De plus, une radiothérapie intempestive peut être responsable d'une dégénérescence maligne [13, 44]

Le laser CO2 semble donner un résultat esthétique sur le désépaississement palpébral [54].

Baujat et al. proposent dans une étude pilote sur cinq cas de réduire la taille des neurofibromes plexiformes faciaux par des traitements répétés de radiofréquence qui induisent des nécroses sur le trajet des aiguilles plantées dans les tumeurs [54]. Ce type de traitement peu invasif, évitant de nouvelles cicatrices et pouvant être effectué sous anesthésie locale dès l'adolescence ou sous sédation chez les enfants, permet de réduire ou de stabiliser le volume des neurofibromes plexiformes faciaux essentiellement sous-orbitaires, de la tempe ou de la joue. Les meilleurs résultats sont obtenus au stade de début de la maladie.

2- Traitement chirurgical

La chirurgie des lésions tumorales bénignes de la NF1 était très longtemps accusée par plusieurs auteurs de provoquer une dégénérescence maligne de ces lésions [**45, 55, 56, 57**], cependant plusieurs études [**13, 58, 59, 60, 61**] ont montré que la chirurgie occupe une place de choix.

2.1. Buts de la chirurgie

Le but du traitement chirurgical dans cette affection est double : esthétique, afin d'apporter un confort psychologique au malade, et fonctionnel [1, 45, 62, 63].

Une intervention chirurgicale doit assurer :

- Une morphologie équilibrée qui se rapproche de la normale et la plus esthétique possible. L'aspect esthétique est important chez ces patients gênés dans leur quotidien par le regard d'autrui.
- une fonction normale en particulier en cas d'atteinte de la paupière (afin de restituer une vision binoculaire) et de la joue, mais aussi en cas de compression nerveuse et/ ou viscérale.

- un confort psychologique au malade : rejoint les modifications esthétiques entraînées par une réduction du volume tumoral et le remodelage facial.
- une réinsertion sociale: la dysmorphie est inesthétique et difficile à dissimiler au niveau de la face, la gène qu'elle provoque peut aboutir dans certains cas à l'exclusion sociale chez ces patients qui ont tendance à se renfermer sur eux-mêmes et à ne plus avoir de vie sociale normale.

2.2.Moyens

a- Principe de l'exérèse tumorale

L'exérèse est un nom d'origine grec issu de « exairesis » qui veut dire extraction, lui-même de « exairéo » qui veut dire retirer, c'est une intervention chirurgicale consistant à retirer de l'organisme un élément qui lui est nuisible ou inutile. Elle consiste à exciser le tissu tumoral excédentaire.

Le névrome plexiforme constitue un cas particulier car son exérèse tumorale est conditionnée par :

1-le caractère bénin

2-la récidive inéluctable

3-l'hémorragie per-opératoire importante

4- sa chirurgie ne doit pas être mutilante, tant sur le plan esthétique que fonctionnel

5-sa topographie

L'exérèse est en principe complète si elle respecte ces impératifs, sans risque ; sinon l'exérèse intra-lésionnelle est admise par la majorité des auteurs.

Dans notre série, il a été réalisé chez 2 patients (localisation occipital et fronto-palpébrale) une exérèse totale, et chez 4 patients une exérèse partielle. 2 patients ont refusé d'être opérés.

Dans tous les cas, la localisation de la tumeur conditionne constamment son exérèse.

b- Moyens de réparation

Ils relèvent de la chirurgie plastique et crânio-maxillo-faciale, englobant toutes les techniques de réparation et de remodelage. Ils se répartissent en :

-exérèses-sutures

-plasties

-greffes cutanées et/ou osseuses

Rapport-gratuit.com
LE NUMERO 1 MONDIAL DU MÉMOIRES

-techniques de remodelage :

- -ostéotomies maxillo-mandibulaires
- -techniques de comblement

Les particularités et les aléas de l'exérèse et de la réparation inérants à la localisation seront détaillés dans le chapitre des particularités topographiques.

2.3. Indications

La chirurgie occupe une place de choix, puisqu'il n'existe aucune autre thérapeutique, ni préventive, ni curative de la maladie [45]. Cette chirurgie n'est que palliative car en aucun cas elle ne modifie l'évolution générale de la maladie [2, 45, 57, 64, 65, 66]. Elle doit affronter plusieurs écueils liés aux principales caractéristiques de la maladie à savoir une évolutivité permanente et une imprévisibilité [16]. Il n'existe aucune standardisation de la conduite à tenir en ce qui concerne le moment et l'importance du geste chirurgical à effecteur en particulier chez l'enfant [2, 45, 57, 64, 67]. Sur ce dernier point, l'attitude chirurgicale est difficile. En effet, attendre jusqu'à la période de l'adolescence expose à une progression tumorale lente, cette dernière entraînant une infiltration inexorable des tissus mous et une déformation faciale dont la réversibilité est quasi impossible même après résection tumorale [45].

L'indication du geste est portée dès que le diagnostic de NF1 est posé devant des déformations même minimes et que la motivation du malade et / ou de sa famille est suffisamment forte.

Banzet [57] souligne que les problèmes les plus difficiles se situent dans la région faciale. Les résultats sont toujours médiocres et temporaires [68, 69].

a- Age de la chirurgie

Le moment de l'intervention reste sujet à controverse. De nombreux auteurs s'accordent pour affirmer que certaines périodes de la vie sont moins favorables que d'autres pour l'obtention de résultats chirurgicaux satisfaisants. Pour certains auteurs [66, 70], les interventions réalisées avant l'âge de 10 ans sont un facteur de mauvais pronostic pour le risque de récidive locale à court terme. Ainsi, ils préconisent d'attendre cette date pour opérer. Certains auteurs mettent en avant le fait que plus la première chirurgie est précoce, plus le nombre des opérations s'élève et que de ce fait la chirurgie doit être repoussée le plus tard possible [71]. Dans la série de Needle [66] qui comprend l'ensemble des neurofibromes plexiformes de toute localisation, opérés à l'hôpital pédiatrique de Philadelphie (121 patients ayant subi 302 opérations sur 168 tumeurs sur une période de 20 ans), le taux de récidive est de 60,2 % et de 31,2 % lorsque la chirurgie a été effectuée respectivement avant et après l'âge de dix ans. De plus, l'analyse actuarielle selon Kaplan et Meier montre d'une manière statistiquement significative ($p = 0,0003$) que les tumeurs touchant la tête et le cou ont une tendance plus élevée à progresser après la première chirurgie comparée à d'autres localisations [13]. Cela pourrait être dû à l'extirpation incomplète de la tumeur lorsqu'elle touche la face et le cou en raison du sacrifice d'organes avec une fonction importante et de la nécessité d'une reconstruction extensive pour le défet post-chirurgical [13]. Abouchadi et al. font partie des auteurs qui proposent que l'intervention doit être retardée le plus longtemps possible [72]. D'ailleurs, ils ont pris en charge la majeure partie de leurs patients à un stade avancé de la maladie avec une perte fonctionnelle de l'œil et des tumeurs volumineuses imposant d'emblée un geste radical. Dans leur avis, ainsi que celui de certains auteurs [44, 73], l'intervention ne s'impose de façon urgente qu'en d'apparition d'une exophtalmie, soit par une évolution très importante du neurofibrome plexiforme ou par l'importance du méningo-encéphalocèle fronto-temporal qui menace la fonction visuelle. Leur attitude est renforcée par le fait que, dans la plupart des cas de localisations orbito-temporales, les atteintes oculaires sont responsables de la perte fonctionnelle de l'œil, même en l'absence d'exophtalmie. C'est le cas chez leurs patients

qui présentaient une cataracte, un glaucome congénital, des nodules iriens ainsi que des épaississements des nerfs cornéens.

Pour d'autres, comme Marchac [60], une intervention précoce est recommandée afin d'intervenir avant l'apparition des déformations majeures pour éviter les répercussions morphologiques ou fonctionnelles (amblyopie) qu'elles engendrent et lorsque la tumeur est encore de volume modéré, malgré le fort risque de résurgence tumorale lors des épisodes de la vie génitale du patient. Ceci est particulièrement vrai dans les localisations orbitopalpébrales, ou la préservation de la fonction visuelle du côté atteint est essentielle. En conclusion de leur article publié en 1993, Jackson et al.[46] recommandent de pratiquer la chirurgie tôt dans le décours de la maladie pour tenter de prévenir la déformation orbitaire et les problèmes fonctionnels de la ptose palpébrale qui va tôt ou tard entraîner une cécité. Acarturk et al. [74] indiquent aussi que le meilleur moment pour intervenir chirurgicalement est le plus tôt possible dans l'évolution avant que la croissance tumorale ne soit étendue sur une surface conséquente et que des structures importantes, telles que les muscles de la paupière, le globe oculaire et l'os, soient impliquées. Si l'on tient compte de ce qui précède, des interventions plus tardives conduisent à des exérèses plus importantes, incapables d'enlever complètement les neurofibromes et nécessitent des interventions de reconstruction plus complexes et plus extensives. Pour l'équipe de Mari Curie [24], si le scanner met en évidence des anomalies typiques de malformations orbitaires comme un élargissement de la fissure orbitaire et une enophtalmie, même mineurs, une reconstruction orbitaire précoce est recommandée.

Dans tous les cas, il est préférable de ne pas opérer lors des poussées évolutives du neurofibrome plexiforme.

Dans notre série, nous n'étions pas confrontés à ce problème de choix du moment du traitement puisque tous nos malades ont consultés à un âge adulte.

b- Problème du choix thérapeutique

Si l'on veut espérer obtenir un contrôle tumoral local, la taille des neurofibromes doit être compatible avec une chirurgie non mutilante. Il faut néanmoins pouvoir résister le cas échéant à

une demande pressante d'intervention de la part du sujet ou de l'entourage lorsque l'évolution de la maladie ne se prête pas à un geste opératoire [45].

La prise en charge des lésions cutanées simples de la face sont celles qui posent le moins de problèmes thérapeutiques [45, 57, 67]. Elles peuvent faire l'objet d'excisions-sutures en un ou plusieurs temps et être itératives [45].

Par contre, la prise en charge des lésions cutanées étendues posent plus de problème. Plus les neurofibromes sont étendus et la déformation faciale est importante, plus aléatoires deviennent les possibilités chirurgicales conservatrices.

Les lésions faciales ne peuvent, le plus souvent, pas être complètement réséquées, car les séquelles esthétiques et surtout fonctionnelles sont trop importantes. Toutefois certaines équipes prônent une prise en charge radicale de ces tumeurs : exérèse totale extensive, sacrifiant, au passage, une ou plusieurs fonctions, avec une reconstruction, le plus souvent complexe, dont les résultats esthétiques et fonctionnels sont peu satisfaisants [24]. D'autres équipes n'optent pas pour cette attitude chirurgicale radicale, responsable de mutilation faciale inacceptable. Marchac et al. [60] recommandent des résections intra-tumorales, incomplètes, conservatrices au maximum de la fonction et de l'aspect esthétique, d'autant plus que les limites tumorales sont difficiles à repérer. Les exérèses complètes ne sont ni justifiées ni réalisables [45]. Les exérèses sont, par conséquent, le plus souvent partielles [45]. Il faut savoir se satisfaire d'une réduction tumorale partielle, les résections sont intra-tumorales et ont pour seul but un remodelage et une réduction de la masse tumorale [45, 61, 64].

Certaines équipes [75], dans le souci de respecter cette approche conservatrice, ont tenté d'employer la technique de lipoaspiration. Ces tentatives ont été très décevantes sur la quantité aspirée, en plus le risque d'occulter une dégénérescence sarcomateuse localisée n'est pas négligeable. Ils ont donc opté pour des techniques chirurgicales plus classiques. Elles sont confrontées néanmoins à un problème, celui de la reconstruction.

Le principal problème des interventions faciales n'est pas l'exérèse tumorale en elle-même, ni même l'éventuel déficit neurologique, finalement assez rare, qui peut en découler [46],

Rapport-Gratuit.com

mais le vrai problème est celui de la réhabilitation faciale au niveau crânio-facial, au niveau fronto-orbito-temporal et au niveau jugal, important au chirurgien pour instaurer un protocole thérapeutique.

Cet argument, associé au fait que les patients atteints de NF1 cicatrisent très correctement a conduit à envisager la résection selon le concept de la résection modelante intra-lésionnelle respectant les unités esthétiques de la face [24]. Nous avons adopté l'attitude conservatrice dans tous les cas, l'exérèse radicale en un temps chez un seul patient présentant une lésion bien limitée (localisation du scalp), en 3 temps pour la lésion fronto-palpébrale, et des exérèses itératives intra-tumorales pour les autres cas de localisation orbito-palpébro-temporale, jugale et mentonnière compte tenu des impératifs de cette chirurgie devant être non mutilante et sécurisante.

La conservation de l'œil reste le problème majeur dans le traitement de ces NF, car le chirurgien maxillo-facial doit savoir évaluer le retentissement psychologique pour le patient à la fois de la tumeur, de l'énucléation et de la déformation palpébrale, dont la répartition morphologique n'est jamais simple ni totalement concluante. En effet, la préservation d'un œil fonctionnel est capitale, excepté dans certaines déformations sévères, nécessitant une résection radicale, comme l'a montré Munro [76] dans une résection hémifaciale avec exentération, et reconstruction par greffes osseuses et par lambeau delto-pectoral au niveau des parties molles. Lorsqu'on est en présence d'un œil non fonctionnel, par amblyopie organique (neurofibrome intra-oculaire, glaucome congénital), ou dans le cadre d'une amblyopie fonctionnelle extrêmement sévère, l'œil peut être sacrifié soit parce qu'il est envahi par le processus tumoral, soit parce qu'il empêche une exérèse de qualité suivie d'une reconstruction permettant un résultat esthétique meilleur [77].

2.4. Aléas de la chirurgie

Au cours de l'exérèse tumorale, deux problèmes sont affrontés :

- l'hémorragie importante constatée lors de la résection de la masse tumorale posant des difficultés dans le contrôle de celle-ci et dans la précision de la résection.

- l'absence de limites nettes entre le tissu tumoral et le tissu sain.

a- Caractère hémorragique :

Le risque hémorragique, spontané ou per-opératoire, des localisations faciales est majeur et redouté [78, 79]. Il est constaté par plusieurs auteurs tels que Duchateau et Lejour [58] et Banzet et Bodin **[57]**. A titre d'exemple, Munro [68] relate le cas d'un patient de 18 ans dont l'exérèse tumorale a causé une déperdition sanguine d'un volume de quatre litres.

Il est du, à l'hyper-vascularisation tumorale, à l'élargissement et l'altération de la paroi des vaisseaux de ces tumeurs **[57, 58]** ou par l'association avec une tumeur vasculaire [24]. Il a été décrit des hémorragies spontanées au niveau de neurofibromes faciaux [45, 78].

Ces risques doivent être pris en considération lors d'une décision chirurgicale. L'hémorragie peut se traduire aussi, comme l'ont constaté Banzet et Bodin **[57]**, Marchac et al. **[60]** par des hématomes post-opératoires survenant parfois même après une hémostase minutieuse.

Certaines équipes [24] préconisent une exérèse extra-lésionnelle qui semble être moins hémorragique, elle est donc souhaitable dès qu'elle est réalisable bien que la localisation au niveau de la face la rende souvent impossible. En revanche, l'exérèse intra-lésionnelle est toujours plus hémorragique. Elle est, par ailleurs, bien plus souvent pratiquée au niveau la face pour des raisons esthétiques et fonctionnelles.

Plusieurs méthodes sont proposées pour contrôler cette hémorragie [24, 57, 58, 60, 61, 64, 66, 68] :

1/ L'infiltration intra-tumorale massive de sérum adrénaliné à 1mg/l. L'adrénaline permet, par son effet vasopresseur, d'obtenir une vasoconstriction des vaisseaux, limitant le saignement lors de la dissection. Malgré l'hypocontractilité des vaisseaux tumoraux, cet effet est bénéfique sur le saignement per-opératoire, même s'il est moins important que sur des tissus sains. Par ailleurs, il facilite grandement la dissection.

Rapport-gratuit.com
LE NUMERO 1 MONDIAL DU MÉMOIRES

2/ L'angiographie et l'embolisation pré-opératoire

Cette question se pose dans les cas où le neurofibrome plexiforme est particulièrement volumineux ou dans les formes géantes, type éléphantiasis neuromata [13].

Dans la littérature [68, 80, 81, 82], l'angiographie pré-opératoire systématique ou l'embolisation intra-artérielle sont proposées pour palier à ce problème. Jackson et al.[46] proposent une angiographie carotidienne dans les cas de neurofibromes faciaux extensifs suivie au besoin d'une embolisation supra-sélective. Dans certains cas, même après une embolisation pré-opératoire, le saignement peut être extrêmement important.

L'aspect clinique de certains patients permet dans une certaine mesure de prédire le risque hémorragique de la chirurgie [13, 46]. En cas d'affaissement marqué de la partie inférieure de la face associé à une augmentation importante de volume de la joue et à une ptose importante du pavillon de l'oreille qui est agrandie, on doit s'attendre à un saignement important et une artériographie est indiquée. En revanche, chez un patient qui a essentiellement une laxité cutanée à partir d'une orbite agrandie, la chirurgie, qui consiste dans ces cas en des excisions répétées, a peu de risque d'être très hémorragique.

Pour certaines équipes, comme celle de Marie Curie, l'angiographie ne semble pas utile dans la prise en charge chirurgicale de ces neurofibromes, en dehors des cas où un thrill vasculaire est perçu ou, peut-être, lorsqu'un geste d'hémostase est nécessaire en urgence [83, 84, 85]. En effet, la structure vasculaire hyperplasique et dysplasique du neurofibrome plexiforme, dont la topographie n'est pas clairement définie, rend tout à fait illusoire un planning pré-opératoire de dissection. Ils pensent que le saignement imprévisible et non contrôlable de ces neurofibromes est plus en rapport avec un lacis anastomotique veineux qu'un pédicule nourricier artériel clairement identifiable [86] et accessible à l'embolisation. Ils considèrent donc l'angiographie comme inutile, d'autant plus qu'elle n'est pas dénuée de morbidité, et qu'elle n'est utile qu'en cas d'hypervascularisation tumorale, afin de mettre en évidence une malformation artério-veineuse.

3/ La ligature vasculaire : deux techniques peuvent être utilisées :

- une ligature de la carotide externe
- entourer la tumeur par une série de points transfixiants pour diminuer la vascularisation du neurofibrome.

En effet, la ligature des gros vaisseaux repérés par angiographie doit être indispensable en cas de malformations vasculaires (fistule artério-veineuse et anévrysme artériel), ces malformations pouvant être retrouvées dans la NF1 [87, 88].

4/ L'injection préliminaire de solution sclérosante dans la tumeur,

5/ L'intervention sous hypotension marquée et hypothermie,

6/L'excision partielle et itérative,

7/La dissection pas à pas aux ciseaux bipolaires. Le contrôle de l'hémostase per-opératoire, rendu difficile par l'existence d'une grande fragilité des vaisseaux hypo-contractiles et majorée par le caractère veineux prépondérant de la dysplasie, est très largement simplifié. Les ciseaux bipolaires pallient à l'inefficacité du bistouri monopolaire. L'avantage de cette dissection bipolaire, quant à la diminution du saignement et au raccourcissement des temps opératoires, a déjà été mis en évidence sur d'autres tissus [89]. L'ultracision a aussi été développée par certains [80]. Les résultats sont assez décevants sur le contrôle du saignement per-opératoire.

En cas d'hémorragie dans la chirurgie du neurofibrome plexiforme, la perte sanguine est généralement majeure [80]. Du fait de son mauvais rendement et de la nécessité, le cas échéant, d'un nombre important de culots globulaires, l'autotransfusion ne trouve pas sa place dans cette pathologie [24].

b- Caractère infiltrant :

Le caractère infiltrant de la tumeur rend la résection aléatoire et partielle et favorise par conséquent les récidives. Il est difficile d'effectuer l'exérèse complète du tissu neurofibromateux. La structure histologique des neurofibromes plexiformes rend leur

extirpabilité impossible. Les limites d'exérèse entre le tissu sain et le tissu neurofibromateux ne sont jamais précises, elles nécessiteraient d'importants sacrifices cutanés, ce qui s'oppose avec le caractère bénin de la lésion [90]. Ainsi, plusieurs auteurs, tels que Krueger et al. [91] Marchac et al. [60, 69] et Duchateau et Lejour **[58]** préconisent des résections partielles et conservatrices, malgré le risque encouru de récidives, plutôt que de s'acharner à réaliser une mutilation large sans pour autant éliminer définitivement ce risque. L'exérèse en bloc de la tumeur et de la peau avec reconstruction par des lambeaux à distance, n'empêche pas cependant, les récidives et ne donne pas de bons résultats sur le plan esthétique [64]. Les exérèses complètes ne sont ni justifiées ni réalisables [45]. Il faut savoir se satisfaire d'une réduction tumorale partielle, les résections sont intra-tumorales et ont pour seul but un remodelage et une réduction de la masse tumorale **[61, 64].**

Dans notre série, 4 patients ont nécessité plusieurs temps opératoires, on prévoit d'autres temps opératoires chez les deux autres patients. Le caractère hémorragique et infiltrant rendait la chirurgie difficile et incomplète. Nous avons opté pour une chirurgie itérative et modelante non mutilante en raison du caractère bénin des neurofibromes, d'une part, et d'autre part à cause du caractère hémorragique et infiltrant. Au niveau du scalp, l'expansion cutanée était d'un apport considérable dans le complément d'exérèse et dans le résultat esthétique.

2.5. Particularités topographiques

a- Traitement des formes crânio-orbitaires

La localisation crânio-orbitaire de la NF1 est certainement l'une de celles qui posent le plus de problèmes thérapeutiques [45, 50, 62, 66, 68]. Comment obtenir un résultat esthétique satisfaisant tout en préservant les fonctions sous-jacentes que sont la vision et la motricité faciale particulièrement la dynamique palpébrale? Jusqu'où poursuivre l'exérèse tumorale compte tenu du taux élevé de récidives et du caractère évolutif de la pathologie ? Quelle sera la stabilité dans le temps du résultat obtenu?

Malgré toutes ces questions, il ne faut pas perdre de vue que la récidive est quasi inéluctable. Donc, il est primordial de calculer le rapport bénéfice/ risque de la stratégie de reconstruction adoptée. Une planification pré-opératoire rigoureuse, adaptée au cas par cas semble la règle à respecter.

a-1 Objectifs de la reconstruction orbitaire [16]:

- **Séparer le crâne de l'orbite** :

L'exophtalmie pulsatile est la caractéristique morphologique la plus frappante et la plus fréquente de la NF orbitaire. Ces neurofibromes se caractérisent par leur caractère extensif [2]; l'évolution se fait toujours vers une destruction des parois osseuses de l'orbite [2]. De plus, une lyse osseuse de la grande aile du sphénoïde a été constatée par de nombreux auteurs [92], responsable d'une hernie du lobe temporal dans l'orbite ainsi qu'une expansion de la fosse cérébrale moyenne. L'hyperpression intra-orbitaire qui en résulte étant délétère tant pour la morphologie orbitaire que pour la fonction visuelle, l'impératif est donc de réduire puis de contenir cette hernie en réalisant une séparation entre le crâne et l'orbite.

Cet impératif a pour conséquence le choix d'une approche transcrânienne de la correction orbitaire, qui permet une exposition large et claire du problème dans sa globalité, approche transcrânienne dont le pionnier fut Dandy en 1920 [93].

Cette séparation doit être prudente, elle ne s'effectue pas sans difficulté du fait de la présence fréquente de kystes arachnoïdiens [16, 46, 68, 94] au niveau du lobe temporal dont le volume peut parfois même contre-indiquer le geste. De même, les adhérences [16, 92] entre tumeur neurofibromateuse, péri-orbite d'une part et dure-mère d'autre part rendent le geste délicat afin de prévenir toute brèche de liquide céphalo-rachidien.

b. Corriger le déséquilibre entre contenant et contenu orbitaire:

Dans la NF orbitaire, l'orbite osseuse ne fait que s'adapter aux variations volumiques du contenu orbitaire car il existe une augmentation de volume des deux à la fois. Il en résulte donc un déséquilibre permanent et évolutif contenant/contenu qu'il faut corriger dans toute tentative de symétrisation faciale. Pour faire, les auteurs ont proposé plusieurs modalités pratiques:

-Adapter le contenant au contenu, comme le préconise Marchac [69] ou Poole [65], il consiste à faire des ostéotomies d'expansion.

-Adapter le contenu au contenant, généralement dans le cas de résections tumorales en l'absence de remaniements osseux importants associés.

-Adapter contenant et contenu au côté controlatéral par des techniques de symétrisation; approche défendue par plusieurs auteurs tels que Jackson [92], Snyder [95], Van Der Meulen [64] et Munro [68].

La correction du déséquilibre contenant / contenu implique la reconstruction de l'orbite osseuse dans sa globalité, à savoir paroi postérieure mais aussi « l'orbite utile » de Tessier représentée par l'anneau orbitaire antérieur. Ces différentes options thérapeutiques associent à des degrés divers ostéotomies, greffes de matériaux autologues et/ou alloplastiques et portent sur le contenu et le squelette orbitaire.

c. Corriger la statique et la dynamique oculopalpébrale:

La distorsion pluri-axiale que subit le contenu orbitaire compromet de manière plus ou moins sévère la statique du globe oculaire et des paupières. Ainsi, on note des déplacements et une élongation des tendons canthaux internes et externes du côté lésé avec prédominance de l'atteinte latérale. La dynamique palpébrale se trouve elle aussi modifiée du fait de la délamination et de l'étirement du muscle releveur de la paupière supérieure conjointement à une augmentation dans tous les plans de l'espace des dimensions palpébrales.

Enfin l'oculomotricité peut être elle aussi altérée en cas d'envahissement tumoral ou de gêne à la course des muscles par compression extrinsèque.

d. Remodeler les parties molles adjacentes :

Il paraît évident que l'on ne peut se limiter à une correction osseuse si l'on désire un résultat esthétique acceptable par le patient et d'un point de vue social, puisque la forme orbito-temporale de la maladie de Von Recklinghausen atteint conjointement l'orbite osseuse et les

parties molles adjacentes (paupières supérieures, inférieures, sourcil, fosse temporale avec éventuellement implication jugale).

Néanmoins, cette correction n'est pas si facile à mener en raison du caractère infiltrant du neurofibrome plexiforme, débordant souvent les limites avec le tissu sain, s'y ajoute le caractère hémorragique de ces formations tissulaires [16, 96, 97].

a-2 Principes généraux de la reconstruction [16]

Ils sont ceux de la reconstruction crânio-faciale :

- Principe d'identité ou règle de MOWLEM soit le remplacement d'une structure tissulaire par son homologue le plus strict.
- Principe de sûreté vasculaire.
- Principe du moindre risque notamment infectieux.
- Principe de stabilité du résultat.

Concernant le cas particulier de la NF orbito-temporale, il faut en plus tenir compte du principe de préservation de la fonction visuelle et du principe de ré-intervention quasi inévitable.

a-3- Approches de la reconstruction orbito-temporale [16]

La prise en charge de la NF1 est extrêmement variable selon les auteurs. Deux grandes écoles semblent s'affronter, d'une part les défenseurs d'une approche conservatrice : Marchac et al. [60, 69], Poole et al. [65],, Krueger et al. [91], Grabb et al. [98], ou Mukherji et al. [99], de l'autre, les partisans d'une approche radicale : Jackson et al. [46, 92, 100], Van der Meulen [64], Munro et al. [68], Krastinova et al. [101] Morax et al. [73], Adkins et al. [102] ou Snyder et al. [95].

Aucune de ces deux options n'est restrictive.

a-4 Modalités de reconstruction [16]:

Plusieurs éléments sont à prendre en considération :

- Les lésions des parties molles.
- Les lésions osseuses.

Rapport-gratuit.com
LE NUMERO 1 MONDIAL DU MÉMOIRES

- Le degré d'acuité visuelle préservée.
- La présence éventuelle d'un gliome du nerf optique concomitant ou d'une autre tumeur des voies optiques.

Il existe des modalités chirurgicales différentes, allant de la simple résection du tissu excédentaire et du neurofibrome palpébral, à des voies d'abord coronale et endocrânienne associées à des ostéotomies du cadre orbitaire [45].

Arbitrairement, les protocoles de réparation seront discutés selon la classification de Jackson.

❋ Reconstruction chez les sujets du groupe 1 de la classification de Jackson :

Il s'agit de patients présentant une atteinte des parties molles orbitaires et péri-orbitaires avec présence d'un œil voyant. L'aspect clinique classique varie d'une paupière supérieure déformée en ((S)) à une infiltration des paupières supérieure, inférieure et de la fosse temporale.

Le but étant de restaurer la statique et la dynamique palpébrale, tout en prenant garde à ne pas léser l'œil sous-jacent, les glandes et voies lacrymales. De même, en cas de participation temporo-jugale, une dissection soigneuse doit permettre de préserver les branches du nerf facial. Un englobement massif de ce dernier par la tumeur autorise toutefois sa résection.

La prise en charge de ces malades est difficile et souvent aléatoire mais plus aisé que celle des groupes 2 et 3.

- l'approche conservatrice :

La stratégie chirurgicale repose sur un désépaississement avec une reconstruction utile des régions impliquées.

- l'approche radicale :

Selon Jackson [46, 92], le traitement consiste en une exérèse complète avec une reconstruction conséquente.

❋ Reconstruction chez les sujets du groupe 2 de la classification de Jackson :

- l'approche conservatrice

Marchac et al. préconisent la technique d'agrandissement orbitaire par voie intra-crânienne afin d'adapter le contenant au contenu et non l'inverse.

Cette technique comporte essentiellement deux temps : un temps intra-crânien avec remodelage de l'orbite osseuse et un temps palpébral de remodelage des parties molles.

-l'approche radicale

Le chef de fil de cette approche demeure Jackson. Elle est basée sur l'adaptation du contenant et du contenu au côté controlatéral grâce à des techniques de la chirurgie de symétrisation.

❋ Reconstruction chez les sujets du groupe 3 de la classification de Jackson :

La principale différence entre les groupes 2 et 3 est la présence d'un œil aveugle ou l'absence de globe oculaire. Ceci facilite énormément la gestion de reconstruction orbitaire. L'exérèse tumorale est exhaustive dans tous les cas.

Au total, quand l'atteinte est limitée aux parties molles, l'ablation de celles-ci est donc nécessaire mais se pose le problème de la limite d'exérèse, souvent difficile à préciser. Dans le cadre des formes crânio-orbitaires (type 2et 3), la voie d'abord combinée maxillo-faciale et neuro-chirurgicale s'impose avec reconstruction du cadre orbitaire et de la base du crâne selon les cas. Cette chirurgie est lourde et comporte des risque infectieux, perte des greffons osseux, cécité et hémorragie per-opératoire [46, 57, 64, 66, 69].

La conservation de l'œil reste le problème majeur dans le traitement de la NF1 orbito-palpébrale. L'énucléation voire l'exentération de la cavité orbitaire reste la solution pour plusieurs pour obtenir un résultat esthétique satisfaisant et surtout pour diminuer le risque de récidive locale. Cette procédure ne peut être envisagée que si l'œil ait perdu toute fonction visuelle [2, 46, 64, 69].

Rapport-Gratuit.com

Dans notre premier cas de localisation orbito-temporale (observation n°2), l'acuité visuelle était de 2/10, l'atteinte était limitée aux parties molles sans atteinte osseuse. Le traitement consistait en une simple résection du tissu excédentaire et une reconstitution du sillon palpébrale avec canthopexie.

Dans le deuxième cas (observation n°4), l'acuité visuelle était de 10/10, avec une atteinte orbitaire, une dysplasie de la grande aile sphénoïdale, une orbite crânienne et une méningo-encéphalocèle. L'attitude chirurgicale était conservatrice, elle a consisté en une réduction de la méningo-encéphalocèle et une réfection de la paroi orbitaire par greffe osseuse dédoublée d'origine pariétale, puis un deuxième temps maxillo-facial, qui a consisté à réduire partiellement la masse tumorale.

Concernant le troisième cas (observation n°5), l'atteinte se limitait aux parties molles avec un examen ophtalmologique normal. Le traitement était l'exérèse itérative intra-lésionnelle.

Pour le dernier cas (observation n°6), l'œil homolatéral n'était pas fonctionnel. Le premier temps thérapeutique a consisté en une réparation des parties molles à l'aide d'une plastie temporo-jugale et une plastie bi-palpébrale. D'autres gestes sont prévus pour le temps neurochirurgical et oculo-orbitaire.

b- Traitement des formes jugales [24]

Les exérèses massives et mutilantes ne sont pas envisageables [45]. Les voies d'abord utilisées pour ces lésions jugales sont la voie de Weber-Ferguson (para-latéro-nasale) [45, 64, 68], et la voie de lifting.

La dissection sélective du ou des neurofibromes est recommandée, afin de préserver les muscles du SMAS et le nerf facial [45]. La conservation du nerf facial est difficile, c'est un défi pour le chirurgien en cas d'atteinte de la partie inférieure de la face [45], sa dissection préalable est ainsi recommandée en cas de besoin. Pour réaliser cette dissection, une voie d'abord type lifting peut être nécessaire [45]. Le décollement sous-cutané se fait par une voie d'abord pré-auriculaire. Il faut savoir être radical dans la résection, si le nerf facial est envahi par le processus

tumoral. Tout traitement conservateur expose à la récidive, surtout lorsque la fonction de l'organe est compromise [45, 46].

L'équipe de Marie Curie ont tenté plusieurs techniques de lifting [24]:

- lifting sous-cutané simple,
- lifting sous-cutané conservant une bandelette désépidermisée, amarrée au périoste occipital,
- lifting sous-cutané associé à un geste de remise en tension du SMAS amarré à la mastoïde.

Van der Meulen [64] souligne la difficulté de repositionnement du pied de l'aile narinaire et de la commissure labiale, du fait de l'importante distension des tissus mous. Il préconise une modification de la voie de Weber Ferguson, en effectuant une résection cutanée pour permettre de retendre les tissus. Il fixe la face profonde de l'aile narinaire à l'orifice piriforme par des points trans-osseux et assure une suspension de la commissure labiale.

Le traitement de la dystopie auriculaire, souvent associée, consiste à remonter l'oreille au moyen [24]:

- d'excision/ suture sus-auriculaire
- de suspension à l'aide d'une bandelette de tenseur de fascia lata amarré au péricrâne.

c- Traitement des formes nasales et labiales [24]

Les excisions sont réalisées au sein même de la tumeur en plaçant les cicatrices dans des plis naturels de la face : sillon nasogénien, sillon susalaire (alogénien), pied de l'aile, philtrum et seuil narinaire. Parfois, la perte de substance obtenue après cette résection ne permet pas de suture directe, le geste est alors associé à un décollement des berges ou une plastie locale classique de reconstruction labiale ou nasale. La technique de résection modelante respectant les unités esthétiques de la face est récemment plus utilisée.

Rapport-gratuit.com
LE NUMERO 1 MONDIAL DU MÉMOIRES

Dans notre cas (observation n°3), l'exérèse était partielle par voie sous labiale à la jonction cutanéo-muqueuse et para-mentonnière, avec une reconstruction de l'unité esthétique régionale.

d- Traitement des formes frontales [24]

Dans les cas où la tumeur peut être retirée en totalité, le problème posé est celui de la reconstruction de perte de substance du front. Dans les cas où la tumeur ne peut être retirée en totalité, le principe technique initial repose sur une exérèse intra-lésionnelle associée à une suture directe ou une plastie locale. Quand la fermeture directe n'est pas possible, la méthode de résection intra-tumorale itérative permet une expansion progressive des parties molles saines pour faire une plastie auto-fermante après plusieurs temps opératoires, en respectant les repères naturels de la région frontale, à savoir le sourcil et la ligne capillaire des cheveux (observation n°5).

VII. Résultats

Il n'existe dans la littérature que très peu d'études rapportant les résultats de la chirurgie dans lésions faciales du névrome plexiforme [42, 66, 68, 103].

Le bénéfice attendu d'une intervention est morphologique (l'aspect esthétique est primordial chez ces patients qui ont tendance à fuir le regard d'autrui et se renfermer sur eux), fonctionnel (en particulier en cas d'atteinte des paupières), psychologique et social [45].

Bon nombre d'auteurs s'accordent sur le caractère assez peu satisfaisant des résultats esthétiques des interventions chirurgicales [45, 57, 69]. La distension des tissus mous reste un problème majeur dans la NF faciale, et compromet le résultat esthétique final [45, 64, 69].

Banzet [57] souligne que les problèmes les plus difficiles se situent dans la région faciale. Les résultats sont toujours médiocres et temporaires.

La série de Needle [66] rapporte une expérience sur une période de 20ans (1974-1994). Il en ressort de façon statistiquement validée que :

1- la localisation crânio-faciale est de moins bon pronostic que les localisations aux membres ou au tronc,

2- l'intervalle de récidive et de progression de la tumeur varie dans le même sens que la qualité de l'exérèse tumorale primaire,

3- l'âge inférieur à 10 ans lors du geste chirurgical, est un facteur de récidive. Dans ce cas c'est la poussée pubertaire qui est invoquée comme facteur déterminant de la récidive.

Quelque soit le stade de la maladie et la technique employée, la stabilité des résultats est controversée [24]; c'est un véritable défi d'assurer la pérennité des résultats. Les neurofibromes plexiformes évoluent lentement et de manière irrégulière, avec des poussées évolutives, surtout au moment de la puberté et de la grossesse. Les récidives peuvent survenir de façon indéterminée avec les méthodes de résection intra-tumorale. Cette instabilité des résultats s'explique par le processus infiltrant dépassant les limites d'exérèse. La récidive varie en effet entre 20 et 40 % pour les exérèses subtotales, et passe à 60 % lorsque la résection est inférieure à 90 % de la tumeur [70]. Par ailleurs, le résultat peut également se dégrader suite à un épuisement de l'effet de l'intervention pratiquée.

L'étude des propriétés visco-élastiques [24, 104] de la peau malade montre qu'elle présente une hyper-extensibilité après élongation par rapport à la peau normale. Par ailleurs, elle est moins élastique que la peau saine. Il persiste une déformation résiduelle, après élongation, plus importante qu'avec la peau saine [24]. Cette hyper-extensibilité associée à cette hypo-élasticité induisent l'hyper-laxité [24]. Cette étude permet donc d'expliquer pourquoi toutes les méthodes de remise en tension employées n'aboutissent pas à des résultats stables [24].

Selon l'équipe de Marie Curie, cette stabilité du résultat aurait pour origine d'une part une faible évolutivité tumorale et d'autre part, l'utilisation de techniques chirurgicales aboutissant à des sutures sans tension, comme par exemples la technique de résection modelante respectant les unités esthétiques de la face. Concernant la reconstruction osseuse, la

durabilité de la réfection du toit orbitaire conditionne la récidive de l'exophtalmie pulsatile [16]. Le choix du matériau est fondamental [16].

Pour nos patients le suivi était fait sur une durée de 3 ans. L'IRM récemment pratiquée a montré une récidive pour la localisation palpébrale (observation n°2) avec détérioration du résultat. Nous n'avons pas noté de récidive dans les autres cas.

VIII. Risque de dégénérescence

Il s'agit d'une complication rare mais redoutable de la NF 1 **[45].**

Appelée également schwannome malin, sarcome neurogène, ou MPNSTs, c'est une tumeur exceptionnelle dans la population générale, avec un risque minime estimé à 0,001% **[24].** Cependant, elle est diversement appréciée dans la littérature chez les porteurs de NF1 de 5 à 8% **[13, 105].**

Le pic de fréquence des neurofibrosarcomes chez les patients atteints de NF1 varie selon les auteurs: pour certains, il est entre 10 et 20 ans **[45]**, pour d'autres il se situe entre 20 et 30 ans **[13].** Le neurofibrosarcome survient dans 60% des cas au sein d'un neurofibrome plexiforme pré-existant, celui-ci est alors considéré comme une tumeur précancéreuse **[24].** Il touche surtout le tronc (50%), les extrémités (30%) et la région cervico-faciale (20%). Son pronostic est mauvais. Ricbourg **[53]** rapporte un cas de neurofibrosarcome orbitaire chez une femme de 67 ans porteuse d'une NF1.

La surveillance des patients atteints de NF1 et porteurs de neurofibromes plexiformes doit donc être très attentive, encore plus s'ils sont nombreux, ou étendus. L'apparition de douleurs, l'augmentation rapide de la taille de la tumeur, le durcissement de sa consistance ou l'apparition d'un déficit neurologique chez un patient atteint de NF1 et porteur de neurofibromes plexiformes doit faire suspecter une transformation en neurofibrosarcome. Cependant, les

neurofibromes plexiformes peuvent présenter des périodes de croissance rapide, suivies de périodes de quiescence relative. L'évolutivité n'est pas synonyme de malignité **[106].**

Sur le plan histologique, le neurofibrosarcome est caractérisé, lui aussi, par la présence de cellules fusiformes, probablement dérivées des cellules de Schwann. Les fibres collagène sont rares. Il existe un arrangement grossier de fibrilles de réticuline, en rangs parallèles entre les cellules fusiformes. Cet arrangement est très caractéristique de la lésion. Les signes de malignité sont représentés par des zones de cellules pleïomorphes, géantes, mono ou polynucléaires, un excès de mitoses, une invasion des tissus environnants et une invasion vasculaire. Même si ces signes sont typiques, et qu'il n'existe que peu de diagnostics différentiels, une réaction à la MIB 1, marqueur de l'activité cellulaire, est systématiquement réalisée. Elle permet de faire la différence entre un neurofibrome à forte composante cellulaire et un neurofibrosarcome.

Les taux de survie à 5 ans varient, selon les études, de 40 à 50% **[13, 44].** Les taux de récidive varient de 38 à 45%. On observe des métastases dans 50 à 80% des cas, localisées le plus souvent dans le poumon, les relais lymphatiques, et le foie **[43].** Needle **[66]** n'a observé aucune survie sur 6 cas de dégénérescence en neurofibrosarcome.

La chirurgie d'exérèse a longtemps été incriminée comme facteur favorisant la dégénérescence en particulier au niveau des tumeurs royales **[57, 67].** Il semble actuellement que cette dégénérescence survienne spontanément sur des tumeurs initialement bénignes sans qu'il y ait de facteur chirurgical. L'étude des facteurs de risque dans les cohortes de neurofibrosarcomes ne met pas non plus en évidence la chirurgie comme facteur de risque **[37, 107,108].** Ainsi, la crainte de voir un neurofibrome se transformer en neurofibrosarcome à la suite d'une intervention chirurgicale est probablement infondée **[24].**

Un traitement antérieur par radiothérapie est parfois avancé comme facteur de risque de développer un neurofibrosarcome **[107, 109].** Cependant, elle semble aider au contrôle local de la maladie et retarder la récidive, après le traitement chirurgical qui consiste en une exérèse totale de la lésion **[109].**

Dans notre série, nous n'avons noté aucun cas de dégénérescence neurofibrosarcomateuse.

IX. Suivi [16]

1- Pré-opératoire

Compte tenu de l'évolution imprévisible de la NF1, une surveillance régulière clinique et radiologique paraît indispensable. En effet, il ne faut pas rater le moment de la chirurgie pour rechercher et traiter précocement des affections liées à cette pathologie tel que le gliome des voies optiques ou le dépistage de dégénérescences sarcomateuses.

Un rythme régulier d'une consultation par an comprenant un examen clinique rigoureux, un examen ophtalmologique avec étude de la motricité oculaire, de l'acuité visuelle et une mesure du champ visuel ainsi que des radiographies standards semble être suffisant.

Une TDM de référence semble nécessaire compte tenu de l'atteinte parfois précoce du squelette orbitaire. Elle peut être proposée tous les 2, 3 ans ou devant l'apparition de déformations faisant craindre une implication intra-crânienne. Une Imagerie par résonance Magnétique (IRM) complètera le bilan dans l'optique de préciser l'atteinte des tissus mous ou les éventuels rapports entre la tumeur et le parenchyme cérébral.

Une fois la puberté ou une grossesse passées, cette surveillance peut s'adapter à un rythme moins soutenu, en fonction des habitudes des équipes.

2- Post-opératoire

Le suivi post-opératoire se fait à un rythme propre à chaque équipe, mais généralement à 1 mois, 3 mois, 6 mois, 1 an, puis tous les ans, à la recherche de récidives, de détériorations du résultat ou de dégradation de la fonction visuelle. Il faut toujours garder à l'esprit l'éventualité de la survenue d'une affection liée à la NF1 comme un gliome, un phéochromocytome ou de encore MPNSTs.

CONCLUSION

La NF1 est la plus fréquente des phacomatoses et des neurofibromatoses. Elle peut atteindre toutes les régions du corps, mais la face se distingue d'une part par une surface restreinte comportant de nombreuses fonctions et de sens pouvant être menacés, d'autre part par la fonction sociale de l'aspect du visage. Cette atteinte peut être discrète, ou délabrante, mettent en jeu le pronostic fonctionnel visuel. Cette monstruosité engendre une gène morphologique qualifiée de dysgrace handicapante pouvant être responsable d'inconfort psychologique et d'exclusion sociale du patient.

Cette affection dite bénigne présente une réelle malignité locale. Si les critères diagnostiques sont crairement établies depuis la conférence de consensus de 1988, il n'existe pas de protocole précis concernant l'âge de la prise en charge et les modalités thérapeutiques à mettre en œuvre. Son traitement, uniquement chirurgical, pose encore de nos jours de nombreux problèmes thérapeutiques. Son but est double, esthétique et fonctionnel, consiste à des interventions itératives. C'est une chirurgie laborieuse, car très hémorragique. Elle comporte souvent deux temps opératoires : celui de l'exérèse, partagée entre des conservateurs qui préconisent une résection intra-lésionnelle, et des interventionnistes qui optent pour une résection complète ; et celui de la réparation qui doit respecter les unités de la face et consiste à restaurer l'étage orbitaire dans les formes orbito-palpébrales, et l'étage mésio-facial dans les formes jugales, faisant appel à un arsenal thérapeutique technique varié adapté à chaque cas.

Ce traitement pose encore une véritable problématique concernant l'établissement des protocoles thérapeutiques ; il reste un véritable challenge pour le chirurgien crânio-maxillo-facial.

A nos yeux, et pour les adeptes de l'approche conservatrice, une chirurgie limitée sans risques fonctionnel et vital, et à résultats stables garantit suffisamment l'insertion sociale de ces patients exclus de leur société. Le choix thérapeutique reste une question d'école.

Rapport-gratuit.com
LE NUMERO 1 MONDIAL DU MÉMOIRES

ANNEXES

Rapport-Gratuit.com

Fiche d'exploitation

Identité :

Nom, prénom : ND :

Age : Observation n° :

Sexe : Profession :

ATCD :

ATCD personnels :

ATCD familiaux :

HDM :

Age de début :

Taille au début :

Localisation : -temporo-orbitaire : oui ☐ non ☐

-jugale : oui ☐ non ☐

-autres :

Unilatéral : oui ☐ non ☐

droit ☐ gauche ☐

Bilatéral : oui ☐ non ☐

Evolution :

Examen physique :

Taille :

Consistance :

Limites :

Diffus/nodulaire :

Mobilité :

Base : sessile ☐ pédiculée ☐

Sensibilité :

Couleur :

La peau en regard :-hypertrophiée : oui ☐ non ☐

-hypertrichose : oui ☐ non ☐

-hyperpigmentation : oui ☐ non ☐

Exophtalmie : oui ☐ non ☐

Ptosis : oui ☐ non ☐

Ectropion : oui ☐ non ☐

Œil homolatéral :-glaucome : oui ☐ non ☐

-cataracte : oui ☐ non ☐

-nodules conjonctivaux : oui ☐ non ☐

Retentissement psychologique :

Para clinique :

Rx standard :

TDM faciale :

IRM encéphalique :

Traitement

Age de la chirurgie :

Type d'anesthésie :

Geste chirurgical :

Reconstruction osseuse : oui ☐ non ☐

Cure du méningo-encéphalocèle : oui ☐ non ☐

Hémorragie per-opératoire : oui ☐ non ☐

Transfusion : oui ☐ non ☐

Etude anatomopathologique :

Reprise chirurgicale : oui ☐ non ☐

Greffe : oui ☐ non ☐

Radiothérapie post-opératoire : oui ☐ non ☐

Rapport-gratuit.com
LE NUMERO 1 MONDIAL DU MÉMOIRES

Complications :

Hémorragie post-opératoire : oui ☐ non ☐

Récidive : oui ☐ non ☐

Cancérisation : oui ☐ non ☐

Suivi :

Recul :

Tableau IV : Tableau récapitulatif des observations

	Age (ans)	Antécédents	Age de début	Description clinique	Siège	Examen ophtalmologique	Paraclinique	Geste chirurgical	Difficultés opératoires et SPO	Reprise chirurgicale	Etude anatomopathologique	Résultat esthétique	récidive
N°1	30	-	Enfance	La tuméfaction, cutanée et sous cutanée, molle, mal limitée, adhérente au plan profond, sensible, volumineuse, de 20 /14cm de grand axe, sous forme d'une galette	inter pariéto occipitale	Normal	Sans particularité	Ablation de la quasi totalité de la tumeur laissant en place le périoste occipital. Perte de substance réparée par le scalp avoisinant et par une greffe de peau totale d'origine inguinale droit.	Hémorragie Transfusion per-opératoire Infiltration	expansion cutanée double fronto pariétale gauche et pariétale droite pour réparer l'alopécie occipitale sequellaire de la chirurgie primaire et compléter l'exérèse de la tumeur	Neurofibrome plexiforme Exérèse incomplète	satisfaisant	Non
N°2	18	-	Petite enfance	Tuméfaction sous cutanée, mollasse, mal limitée, multi nodulaire, de 8/5cm avec épaississement de la peau en regard	orbito palpébrale externe gauche	Ectropion palpébral, ptôsis mécanique, baisse de l'acuité visuelle de l'œil homolatéral à 2/10	TDM faciale : envahissement de la région orbitaire supéro-externe par la tumeur sans atteinte oculaire ni osseuse	-Réduction de la masse par voie palpébrale supérieure étendue à l'angle externe -Restitution du sillon palpébral après parage cutané et traitement de l'ectropion sequellaire	-Hémorragie per-opératoire importante -Infiltration	deux fois pour retoucher les cicatrices	Neurofibrome plexiforme Exérèse incomplète	Non satisfaisant	oui
N°3	36	-	enfance	tuméfaction de 7 cm du grand diamètre et de 5,5/4cm de projection antérieure, mal limitée, irrégulière, molle, sensible à la palpation, avec épaississement de la peau en regard, responsable d'une éversion labiale et d'une dysmorphie faciale très handicapante	labio mentonnière	normal	TDM faciale montrait l'envahissent des parties molles labio mentonnières sans atteinte osseuse	Excision de la tumeur par voie sous labiale à la jonction cutanéo muqueuse Reconstruction de l'unité esthétique	Hémorragie Infiltration	Après 6 mois pour retoucher les cicatrices et exciser le tissu pathologique	Neurofibrome plexiforme Exérèse incomplète	Acceptable	Non
N°4	18	-	enfance	tuméfaction gauche sous cutanée mollasse, mal limitée, de 5/8cm de diamètre	fronto-orbitaire	exophtalmie pulsatile, sans ptosis, acuité visuelle de l'œil homolatéral à 10/10 sans cataracte ni glaucome	TDM cranio-faciale : dysplasie de la grande aile sphénoïdale avec orbite crânienne et méningo-encéphalocèle	2 temps opératoires : neurochirurgical (réduire la méningo-encéphalocèle), puis maxillo-facial (réduire la masse tumorale)	Aphasie durant 2 mois Orbitorrhée	Prévue	névrome pléxiforme avec limites d'exérèse non saines	Réduction de l'exophtalmie, et une réduction partielle de la masse tumorale	

Tableau IV : Tableau récapitulatif des observations « suite »

	Age (ans)	Antécédents	Age de début	Description clinique	Siège	Examen ophtalmologique	Paraclinique	Geste chirurgical	Difficultés opératoires et SPO	Reprise chirurgicale	Etude anatomopathologique	Résultat esthétique	récidive
N°5	15	-	Petite enfance	Tuméfaction molle, mal limitée, irrégulière, sous cutanée, triangulaire, de 12/4 cm, en fibres de vermicelle, adhérente au plan profond et sensible à la palpation. La peau en regard était hypertrophiée et hyper pigmentée	temporo palpébrale gauche	Pas de ptosis. L'examen ophtalmologique normal.	TDM : pas d'atteinte osseuse	exérèses intra-lésionnelles de la tumeur temporale, puis palpébrale		Exérèse itérative sur 3 gestes	Neurofibrome plexiforme	Satisfaisant	Non
N°6	30	-	enfance	molle, mal limitée, irrégulière, non sensible à la palpation, de 14/8cm de grand diamètre avec épaississement et hyper pigmentation de la peau en regard	temporo-palpébro-jugale	Ptosis, œil homolatéral non fonctionnel	TDM cranio faciale : dysplasie de la grande aile sphénoïdale sans méningo-encéphalocèle, avec la présence d'un gliome des voies optiques	Réparation des parties molles à l'aide d'une plastie temporo-jugale et une plastie bi-palpébrale		prévus pour le temps neurochirurgical et oculo-orbitaire	Neurofibrome plexiforme		
N°7	30	-	enfance	masse sous cutanée hémifaciale droite, étendue de la région temporale jusqu'au cou, et de la commissure labiale au pavillon de l'oreille droit qu'elle déplace vers le bas, de 20/8 cm, molle, irrégulière, mal limitée, de couleur de peau normale dysharmonie maxillo-mandibulaire, une latéro-mandibulie et des troubles de l'occlusion dentaire	Jugale droite	-ectropion palpébral mécanique -cataracte	Non fait	Refuse d'être opéré					
N°8	35	-	enfance	masse sous cutanée, étendue de la région temporale jusqu'au cou, et de la commissure labiale au pavillon de l'oreille droit qu'elle déplace vers le bas, de 20/8cm, molle, irrégulière, mal limitée, de couleur de peau normale dysmorphie faciale très importante avec des troubles de l'occlusion dentaire.	temporo-cervico-jugale	ectropion palpébral mécanique	Non fait	Refuse d'être opéré					

RESUMES

Résumé

La neurofibromatose 1 (NF1) est la plus fréquente des phacomatoses et des neurofibromatoses. C'est une maladie génétique définie surtout par le développement de tumeurs nerveuses hétérogènes, les neurofibromes. 40% des NF1 se révèlent par une atteinte faciale. Le but de notre travail est d'exposer les connaissances actuelles sur la NF1 et de rapporter, à partir de l'analyse de cas cliniques, les indications chirurgicales du névrome plexiforme. Notre étude est rétrospective porte sur 8 patients atteints de neurofibrome plexiforme de la face suivis au service de chirurgie maxillo-faciale et esthétique au CHU Mohammed VI de Marrakech. On recensait 4 hommes et 4 femmes. L'âge des patients variait de 15 à 36 ans avec une moyenne de 26,5 ans. Le neurofibrome était unilatéral chez tous les patients. La dysplasie de la grande aile sphénoïdale était retrouvée chez 2 patients, responsable chez une patiente d'une orbite crânienne, de méningo-encéphalocèle et d'exophtalmie pulsatile. L'exérèse chirurgicale du tissu fibromateux a été réalisée chez 6 patients. 2 patients refusent d'être opérés. Elle a été réalisée pour réduire le volume tumoral. La chirurgie fut itérative avec une moyenne de 2 interventions. Le résultat esthétique était satisfaisant et a permis aux patients une réinsertion sociale. On a noté une récidive chez un patient avec 3 ans de recul. La chirurgie a une place de choix dans le traitement du névrome plexiforme de la face. Son but est double, esthétique et fonctionnel. Elle n'est que palliative, car elle ne modifie pas l'évolution générale de la maladie. Deux problèmes se posent lors de la chirurgie : le caractère hémorragique et infiltrant de ces tumeurs. Les exérèses sont le plus souvent partielles, elles sont intra-tumorales et ont pour seul but un remodelage et une réduction de la masse tumorale. Il n'existe aucune standardisation de la conduite à tenir en ce qui concerne le moment et l'importance du geste chirurgical à effectuer en particulier chez les enfants. La dégénérescence du neurofibrome en neurofibrosarcome est une complication rare mais redoutable.

Abstract

Neurofibromatosis 1 (NF1) is the most common neurofibromatosis. It's a genetic disorder defined by the development of heterogeneous nerve tumors, neurofibromas. 40% of NF1 are revealed by a facial damage. The aim of our work is to present the current knowledge of NF1 and report, from the analysis of clinical cases, surgical indications of plexiform neurofibroma. This is a retrospective study conducted at the department of maxillofacial and aesthetic surgery CHU Mohammed VI Marrakech . Our study included 8 patients with plexiform neurofibroma of the face. The average age was 26.5 years (15 to 36 years). The sex ratio M / F was 1.The neurofibroma was unilateral in all patients. Dysplasia of the sphenoid greater wing was found in 2 patients, causing in a patient a cranial orbit, meningo-encephalocele and pulsatile exophthalmos. 6 patients were operated. And 2 refused.. Surgery was iterative with an average of two interventions, and it was to reduce the tumor volume. The aesthetic result was satisfactory and allowed a rehabilitation of patients. There was a recurrence in a patient with a decline of 3 years. Surgery has an important place in the treatment of plexiform neuroma of the face. Its purpose is twofold, aesthetic and functional. It is only palliative because it does not change the evolution of the disease. Two problems arise during surgery: hemorrhagic and invasive nature of these tumors. The resections are often incomplete and intra-tumoral. There is no standardization of the timing and importance of surgery to effector especially in children. The degeneration of neurofibroma in neurofibrosarcoma is a rare but dangerous

ملخص

يعتبر الورم العصبي الليفي 1 مرضا وراثيا معرفا خصوصا بنمو أورام عصبية غير متجانسة و تعتبر الأكثر شيوعا بين الأورام العصبية الليفية. 40% من الأورام العصبية الليفية 1 تتجلى في الإصابة في الوجه. الهدف من عملنا هو عرض المعارف الحالية حول الورم العصبي الليفي 1 و وضع الدواعي الجراحية للورم العصبي الليفي الضفيري عبر تحليل حالات سريرية. أجريت هذه الدراسة الاسترجاعية في مصلحة جراحة الوجه و التجميل بالمركز الاستشفائي الجامعي محمد السادس على مدى ثلاث سنوات (من 2008 الى 2011) حول 8 حالات سريرية للورم العصبي الليفي الضفيري للوجه. أحصينا 4 رجال و 4 نساء. كان متوسط العمر هو 26.5 سنة (15 إلى 36 سنة). مس الورم العصبي الليفي الضفيري جانبا واحدا من الوجه لدى جميع المرضى. وجدنا تنسجا للجناح الوتدي لدى مريضين أدى إلى مدار جمجمي وفتق في الدماغ والسحايا وجحوظ نابض للعين. أجريت الجراحة لستة مرضى فيما رفضها مريضين. هدف هذه الجراحة هو تخفيض حجم الورم و ثم تكرارها مرتين في المتوسط. مكنت هذه النتيجة التجميلية المرضية من إدماج المرضى في الحياة الاجتماعية. لاحظنا على مدى 3 سنوات من المراقبة رجوع الورم لمريض واحد. تحتل الجراحة مكانة هامة في علاج الاورام العصبية الضفيرية التي تمس الوجه, هدفها تجميلي و وظيفي في آن واحد, ولا تغير تطور المرض, وهي جزئية وتنفد داخل الورم. تطرح مشكلتان أثناء الجراحة: النزيف و الخاصية التسللية للورم. ليس هناك تقييس للجراحة خصوصا عند الأطفال. يشكل التحول إلى أورام خبيثة مضاعفة نادرة ولكن مهولة.

BIBLIOGRAPHIE

Rapport-Gratuit.com

1. **Khairallah M, Messaoud R, Ladjimi A, Hmidi K, Chaouch K.**
Association d'une dysplasie sphéno-orbitaire à un névrome plexiforme au cours d'une neurofibromatose de Von Recklinghausen.
J fr. Ophtalmol 1999; 22 (9) : 975-8.

2. **Slama M, Princ G, Grob R, Boumendjel S, Vaillant JM.**
Neurofibromatose cranio orbitaire.
Rev Stomatol Chir maxillo fac 1987; 88: 235-9.

3. **Gouider R, Azaiez MI, Kchouk M , Lasram L, Ben Osman A, Mrabet A.**
Neurofibromatose type 1 en Tunisie : 66cas .
Ann Dermatol Vénérol 1994 ;121 : 185-9.

4. **Chick G, Alnot JY, Silbermann-Hoffman O.**
Tumeurs multiples des nerfs périphériques: mise au point et revue de la littérature.
Chirurgie de la main 2003; 22 : 131-7.

5. **Welkenstein P, Zeller J, Ismaili N.**
Neurofibromatoses.
Encycl Méd Chir, Dermatologie 2002;10:1-10.

6. **Ribaupierre S,Vernet O, Vinchon M, Rilliet B.**
Phacomatoses et tumeurs génétiquement déterminées : la transition enfant-adulte.
Neurochirurgie 2008; 54: 642-53.

7. **Souhaili A.**
Les aspects neurochirurgicaux de la neurofibromatose (à propos de six cas).
Thèse pour obtention de doctorat en médecine, faculté de Monastir 2004.

8. **Kissel P, Schmitt J, André JM.**
Phacomatoses.
Encycl Méd Chir, Neurologie 1975;10: 1-6.

Rapport-gratuit.com
LE NUMERO 1 MONDIAL DU MÉMOIRES

9. **Akhdari N, El Omari K, Dahbi-Skali H, Lakhdar H**
Neurofibromatoses (351 cas).
Ann Dermatol Vénéréol 2003; 130: 53

10. **Almairac F, Frenay M, Paquis P.**
Maladies génétiques et glioblastomes.
Neurochirurgie 2010; 56 : 455-8.

11. **Rieubland C, Vidaud D, Jacquemont S.**
NF1 : l'analyse moléculaire dans la pratique clinique.
Ann Dermatol Venereol 2007;134:678-81

12. **Kevin P. Boyd, Bruce R. Korf, Amy T.**
Neurofibromatosis type 1.
J am acad dermatol 2009; 61 (1): 1-14.

13. **Rilliet B, Pittet B, Montandon D, Narata AP, Ribaupierre S, Schils et al.**
L'atteinte orbito-temporo-faciale dans la neurofibromatose de type 1 (NF1).
Neurochirurgie 2010 ; 56 : 257-70.

14. **Havlik R, Boaz J.**
Cranio-orbital-temporal neurofibromatosis : are we treating the whole problem ?
Cranio Facial Surg 1998 ; 9 : 529-35.

15. **Von Recklinghausen F.**
Ueber die multiplen Fibrome der Haut und ihre beziehung zu den multiplen neuromen.
Edited, Berlin, August Hirschwald, 1882.

16. **Monnier J.**
Prise en charge chirurgicale de la neurofibromatose de type 1à localisation orbito-palpébrale.
Thèse pour obtention de doctorat en médecine, faculté de Nancy 2005.

17. **Beylot CI, Doutre MS, Bioulac P.**
Phacomatoses neurocristopathiques.
Encycl Méd Chir, Dermatologie 1981; 10: 1-10.

18. **Bolande RP.**
The neurocristopathies: a unifying concept of disease aresing in neural crest maldevelopment.
Pathol 1974; 5 (4) : 409-29.

19. **Koch G.**
Genetic aspects of the phakomatose.
North Holland publishers ed. Amsrerdam : The phakomatoses handbook of clinical neurology 1972;14: 488-61.

20. **Bessis D.**
Syndromes neuro-cardio-facio-cutanés.
Ann Dermatol Vénéréol 2011; 138 : 483-93.

Rapport-gratuit.com
LE NUMERO 1 MONDIAL DU MÉMOIRES

21. **André JM, Jacquier A, Picard L.**
La neurofibromatose de Von Reckling-Hausen. Pathogénie : conception actuelle.
Ann Chir Thor Card Vasc 1975; 16 (3): 175-85.

22. **Dolander A, Fenard R.**
Eléments d'embryologie.
Embryologie générale: monographie. Paris : Flammarion, 1975.

23. **Pinson S, Wolkenstein P.**
La neurofibromatose1(NF1) ou maladie de Von Recklinghausen.
La revue de médecine interne 2005; 26 : 196-215.

24. **Lepage C.**
Evolutions des techniques chirurgicales dans la prise en charge des manifestations faciales de la neurofibromatose de type 1.
Thèse pour obtention de doctorat en médecine, faculté de Pierre et Marie Curie 2005.

25. **Gitler AD et al.**
Nf1 has an essential role in endothelial cells.
Nat Genet 2003; 33:75-9.

26. **Sherman LS, Atit R, Rosenbaum T, Cox AD, Ratner N.**
Single cell Ras-GTP analysis reveals altered Ras activity in a subpopulation of neurofibroma Schwann cells but not fibroblasts.
J Biol Chem 2000; 275 :30740-5.

27. **Lakkis MM, Tennekoon GI.**
Neurofibromatosis type 1. General overview.
J Neurosci Res 2000; 62 :755-63.

28. **Zhu Y, Parada LF.**
The molecular and genetic basis of neurological tumours.
Rev Cancer 2002; 2 :616-26.

29. **DeBella K, Szudek J, Friedman JM.**
Use of the national institutes of health criteria for diagnosis of neurofibromatosis 1 in children.
Pediatrics 2000; 105: 608-14.

30. **Riccardi VM, Kleiner B.**
Neurofibroinatosis: a neoplasic birth defect with two age peaks of severe problems.
Birth Defects 1977; 13: 131-8.

31. **Mouhsine A, Chaoui I, El Hassani MR, Chakir N, Jiddane M.**
Neurofibrome de la voute chez une patiente porteuse de maladie de Van Recklinghausen : à propos d'une observation avec revue de la littérature.
J Radiol 2009; 90 : 1087-8

32. **Packer RJ, Rosser T.**
Therapy for plexiform neurofibromas in children with neurofibromatosis 1: an overview.
J Child Neurol 2002; 17 : 638-41.

33. **Rutkowski.**
Genetic and cellular defect contributing to benign tumor formation in neurofibromatosis type 1.
Human Molecular Genetics 2000; 9 (7): 1059-66.

34. **Ortone JP, Brocard E, Floret D, Perrot H, Thivolet J.**
Valeur diagnostique des taches café-au-lait (T.C.L.).
Ann Dermatol Venereol 1980; 107 : 313-27.

35. **Pinson S, Créange A, Barbarot S, Stalder JF, Chaix Y, Rodriguez D, et al.**
Recommandations pour la prise en charge de la neurofibromatose 1.
J Fr Ophtalmol 2002; 25 (4): 423-33.

36. **Kimberly D, Jacek S, Marchall F.**
Use of the National Institute of Health criteria for diagnosis of neurofibromatosis 1 in children.
Pediatrics 2000 ; 105, 3 : 608-14.

37. **Riccardi VM.**
Neurofibromatosis, phenotype, natural history, pathogenesis.
Baltimore: The Johns Hopkins University Press, 1986 :1-305.

38. **Coulon A, Milin S, Laban E, Debiais C, Jamet C, Goujon JM.**
Aspects histopathologiques des principales tumeurs des nerfs périphériques.
Neurochirurgie 2009; 55: 454-8.

39. **Goujon JM, Bataille B, Menet E, Lapierre F.**
Neurinomas-neurofibromas.
Neurochirurgie 1997; 43: 35-8.

40. **Morand JJ, Schauer P, Carsuzaa F.**
Œil et peau.
Encyc Méd Chir , Dermatologie, 1998; 10 : 1-24.

41. **Halbach VV, Higashida RT, Hieshima GB.**
Treatment of vertebral arteriovenousfistulas.
Am J Roentgenol 1988; 150: 405-12.

42. **Moez T, Ayadi K, Sakka M, Zribi W, Frikha F, Gdoura F.**
Manifestations orthopédiques de la neurofibromatose de Von Recklinghausen.
Presse Med 2011; 40 (3): 152-62.

43. **Stark AM, Buhl R, Hugo HH, Mehdorn HM.**
Malignant peripheral nerve sheath tumours report of 8 cases and review of the literature.
Acta Neurochir 2001; 143: 357-63.

44. **Abouchadi A, Nassih M, Rzin A, Elgbouri H, Jidal B.**
Le neurofibrome plexiforme orbito-temporal : à propos de 6 cas.
Rev Stomatol Chir Maxillofac 2005; 106 (5): 272-5.

45. **Heuze Y, Piot B, Mercier J.**
Difficultés de la prise en charge chirurgicale des manifestations faciales de la neurofibromatose de type 1 ou maladie de von Recklinghausen chez l'enfant.
Rev Stomatol Chir Maxillofac 2002; 103 (2): 105-13.

46. **Jackson IT, Carbonnel A, Potparic Z, Shaw K.**
Orbitotemporal neurofibromatosis: classification and treatment.
Plast Reconstr Surg 1993; 92: 1-11.

47. **Lee V, Ragge N. K, Collin JR.**
Orbitotemporal neurofibromatosis. Clinical features and surgical management.
Ophthalmology 2004; 111 (2): 382-8.

48. **Jacquemin C, Bosley TM, Liu D, Svedberg H, Buhaliqa A.**
Reassessment of sphenoid dysplasia associated with neurofibromatosis type1.
Am J Neuroradiol 2002; 23 :644-8.

49. **Lee L, Yan YH, Pharoah MJ.**
Radiographic features of the mandible in Neurofibromatosis: a report of 10 cases and review of the literature.
Oral Surg Oral Med Oral Pathol Oral Radiol Endod 1996;81:361-7.

50. **Kraim C, Ihmid J, Allegue M, Bakir A, Tlili K, Bakir D et al.**
Anomalies osseuses dans la maladie de Von Recklinghausen.
J Radiol 1988; 69 (4): 291-5.

51. **Babovic D, Ballman K, Michels V, Mcgrann P, Lindor N, King B, et al.**
Phase II trial of pirfenidone in adults with neurofibromatosis type 1.
Neurology 2006; 67: 1860-2.

52. **Babovic D, Widemann BC, Dombi E, Gillespie A, Wolters P et al.**
Phase I trial of pirfenidone in children with neurofibromatosis1and plexiform neurofibromas.
Pediatr Neurol 2007; 36: 293-300.

53. **Ricbourg B, Andréoletti JB, Garnier D.**
Neurofibrosarcome orbitaire. Etude clinique et étiologique : à propos d'un cas.
Rev Stomatol Chir maxillofac1991; 92: 176-8.

54. **Dailey RA, Sullivan SA, Wobig JL.**
Surgical debulking of eyelid and anterior orbital plexiform neurofibromas by means of the carbon dioxide laser.
Am J Ophthalmol 2000; 130 (1): 117-9.

55. **Recondo J.**
Aspects neurologiques de la maladie de Von Recklinghausen.
Rev Prat 1970; 20 (28): 4385.

56. **Graciansky P, De Timsit E.**
Manifestations cutanées et viscérales de la maladie de Recklinghausen.
Rev Prat 1970 ; 20 (28): 4365-83.

57. **Banzet P, Bodin B.**
Chirurgie plastique dans la maladie de recklinghausen.
Sem Hop Paris 1985; 61: 2705-8.

58. **Duchateau J, Lejour M.**
Neurofibromatose du scalp associée à une aplasie occipitale.
Ann Chir Plast Esthet 1986; 31 (1) : 73-8.

59. **Genin J.**
La dégénérescence maligne au cours de la maladie de Recklinghausen. Expérience de l'institut Gustave Roussy et revue de la littérature.
Sem Hop Paris 1985; 61: 2709-11.

60. **Marchac D, Renier D, Dufier JL, Desjardin L.**
Neurofibromatoses orbito-palpébrales: agrandissement orbitaire par voie intracrânienne et correction palpébrale.
J Fr Ophtalmol 1984; 7 (6-7): 469-78.

61. **Moulin G, Lombard R.**
Incidence de la dégénérescence des tumeurs nerveuses cutanées dans la maladie de Recklinghausen.
Ann Dermatol Venereol 1987; 114: 807-11.

62. **Montandon D, Gumner R.**
Reconstruction après tumeur orbitaire chez l'enfant.
Ann Chir Plast Esthet 1989; 34 (1): 15-23.

63. **Montandon D, Gaston F, Morax S, Garey L.**
Plastie et reconstruction orbito-palpébrales.
Edit. médecine et hygiène. Maloine.

64. **Van der Meulen JC, Moscona AR, Vandrachen M, Hirshowitz B.**
The management of orbito facial neurofibromatosis.
Ann Plast Sug 1982; 8:213-20.

65. **Poole MD.**
Experience in the surgical treatment of cranio-orbital neurofibromatosis .
Br J Plastic Surg 1989; 42:155-60.

66. **Needle MN, Cnaan A, Dattilo J, Chatten J, Philips PC, Shochat S et al.**
Prognostic signs in the surgical management of plexiform neurofibroma; the Children's Hospital of Philadelphia experience, 1974-1994.
J Pediatr 1997; 131: 678-82.

67. **Pailheret JP.**
Plastic surgery in benign cutaneous manifestations of von Recklinghausen's disease.
Chirurgie 1990; 116: 368-72.

68. **Munro I, Martin R.**
The management of gigantic benign cranio-facial tumours: the reverse facial osteotomy.
Plast Reconstr Sug 1980; 65: 777-85.

69. **Marchac D.**
Intracranial enlargement of the orbital cavity and palpebral remodeling for orbitopalpebral neurofibromatosis.
Plast Reconstr Surg 1984; 73: 534-41.

70. **Jeblaoui Y, Neji B, Haddad S, Mnif D, Hchicha S.**
Difficultés de la prise en charge des atteintes de l'extrémité céphalique dans les neurofibromatoses.
Ann chir plast esthet 2007; 52: 43-50.

71. **Lee V, Ragge NK, Collin JR.**
The surgical management of childhood orbitotemporal neurofibromatosis.
Br J Plast Surg 2003; 56 (4): 380-7.

72. **Baujat B, Krastinova D, Blumen M, Baglin AC, Coquille F, Chabolle, F.**
Radiofrequency in the treatment of craniofacial plexiform neurofibromatosis: a pilot study.
Plast Reconstr Surg 2006; 117: 1261-8.

73. **Morax S, Herdan ML, Hurbli T.**
The surgical management of orbitopalpebral neurofibromatosis.
Ophthal Plast Reconstr Sureg 1988; 4(4): 203-13.

74. **Acarturk TO, Yigenoglu B, Pekedis O.**
Excision and "transcutaneous" lift in patients with neurofibromatosis of the fronto-temporo-orbital and auricular regions.
J Craniofac Surg 2009; 20: 771-4.

75. **Babovic S, Bite U, Karnes PS, Babovic, Vuksanovic D.**
Liposuction: a less invasive surgical method of debulking plexiform neurofibromas.
Dermatol Surg 2003; 29 (7): 785-7.

76. **Munro I, Martin R.**
One stage correction of giant neurofibromas and arteriovenous hemangiomas by craniofacial techniques.
Transactions of the international congress of plastic surgery. Rio de janeiro: 1975. p: 256.

77. **Adenis J.-P, Morax S.**
Pathologie orbito-palpébrale.
Paris: Masson ; 1998

78. **Tung TC, Chen YR, Chen KT, Chen CT, Bendor SR.**
Massive intratumor hemorrhage in facial plexiform neurofibroma.
Head Neck 1997; 19: 158-62.

79. **Wise JB, Patel SG, Shah JP.**
Management issues in massive pediatric facial plexiform neurofibroma with neurofibromatosis type 1.
Head Neck 2002; 24: 207-11.

80. **Nahabedian MY, Rozen SM, Namnoum JD, Vander CA.**
Giant plexiform neurofibroma of the back.
Ann Plast Surg 2000; 45 (4): 442-5.

81. **Littlewood AHM, Stilwell JH.**
The vascular features of plexiform neurofibroma with some observations on the importance of pre-operative angiography and the value of pre-operative intera arterial embolisation.
Br Plastic Surg 1983; 36: 501-6.

82. **Kuo LA, Kuo RS.**
Plexiform neurofibromatosis: a difficult surgical problem.
Aust N Z J Surg 1990; 60 (9): 732-5.

83. **Mullan FJ, Herron BM, Curry RC.**
Fatal haemorrhage associated with neurofibromatosis.
Eur J Vasc Surg 1994; 8(3): 366-8.

84. **Tsutsumi M, Kazekawa K, Tanaka A, Ueno Y, Nomoto Y, Nii K, et al.**
Rapid expansion of benign scalp neurofibroma caused by massive intratumoral hemorrhage-case report.
Neurol Med Chir 2002; 42(8):338-40.

85. **White N, Gwanmesia I, Akhtar N, Withey SJ.**
Severe haemorrhage in neurofibromatoma: a lesson.
Br J Plast Surg 2004; 57(5): 456-7.

86. **Lantieri L, Wolkenstein P.**
Cutaneous manifestations of type 1 neurofibromatosis and their treatment.
Ann Chir Plast Esthet 1998; 43 (4): 445-54.

87. **Morello F, Shah P, Dowling K, Siskin G.**
A hemorrhagic complication of neurofibromatosis.
J Vasc Interv Radiol 2001; 12(6): 773-4.

88. **Tanaka T, Hasegawa Y, Kanki T, Hayashi J, Ui K, Usami S, et al.**
Combination of intravascular surgery and surgical operation for occipital subcutaneous arteriovenous fistula in a patient with neurofibromatosis type I.
No Shinkei Geka 2002; 30 (3): 309-13.

89. **Uchida M, Wada Y, Hisa Y.**
Usefulness of bipolar scissors during superficial lobectomy of the parotid gland. `
Laryngoscope 2002; 112: 1119-21.

90. **Ferrand JY, Staerman H, Watier E, Salahia S, Pailheret JP.**
Therapeutic attitude in extensive cutaneous lesions in Recklinghausen's disease.
Ann Chir Plast Esthet 1991; 36: 242-5.

91. **Krueger W, Weisberger E, Ballantyne AJ.**
Plexiform neurofibroma of the head and neck.
Am J Surg 1979; 138: 517-20.

92. **Jackson T, Laws ER, Martin RD.**
The surgical management of orbital neurofibromatosis.
Plast Reconstr Surg 1983, 71 (6): 751-8.

93. **Dandy WE.**
An operative treatment for certain cases of meningocele (or encephalocele) into the orbit.
Arch Ophthalmol 1929, 2: 123-32.

94. **Martinez Lage JF, Poza M, Rodriguez Costa T.**
Bilateral temporal arachnoid cysts inneurofibrornatosis.
J Child Neurol 1993; 8: 383-5.

95. **Snyder BJ, Hanieh A, Trott J, David D,**
Transcranial correction of orbital neurofibromatosis.
Plast Reconstr Surg 1998, 102 (3): 633-42.

96. **Bloem JAM, Van Der Meulen JC.**
Neurofibromatosis in plastic surgery.
Br J Plast Surg 1978; 31: 50-3.

97. **Griffith BH, McKinney P, Monroe CW, Howel A.**
Von Reclinghausen's disease in children.
Plast Reconstr Surg 1972, 49 (6): 647.

98. **Grabb WC, Dingman RO, ONeal RM.**
Facial hamartomas in children: neurofibroma, lymphangioma, and hemangioma.
Plast Reconstr Surg 1980; 66: 509-27.

99. **Mukherji MM.**
Giant neurofibroma of the head and neck.
Plast Reconstr Surg 1974; 53 (2): 184-9.

Rapport-Gratuit.com

100. **Jackson IT.**
Management of craniofacial neurofibromatosis.
Facial Plast Surg Clin North Am 2001; 9 (1): 59-75.

101. **Krastinova Lolov D, Harnza F.**
The surgical management of cranio-orbital neurofibromatosis.
Ann Plast Surg 1996; 36 (3): 263-9.

102. **Adkins JC, Ravitch MM.**
The operative management of Von Recklinghausen's neurofibromatosis in children with special reference to lesions of the head and neck.
Surgery 1977, 82: 342-8.

103. **Greinwald J, Derkay CS, Schechter GL.**
Management of massive head and neck neurofibromas in children.
Am J Otolaryngology 1996; 17:136-42.

104. **Mimoun N, Razzouq N, wolkenstein P, Moreno JC, Marty JP, Lantieri L et al.**
Evaluation of skin viscoelasticity in type 1 neurofibromatosis patients.
Skin Pharmacol Physiol 2005; 790.

105. **Husson SM, Hughes RA.**
The Neurofibromatosis. A pathogenic and clinical overview.
London: Chapman & Hall Medical; 1994.

Rapport-gratuit.com
LE NUMERO 1 MONDIAL DU MÉMOIRES

106. **Ferner RE, Gutmann DH.**
International consensus statement on malignant peripheral nerve sheath tumors in neurofibromatosis.
Cancer Res 1986; 62: 1573-7.

107. **Ducatman BS, Scheithauer BW, Piepgras DG, Reiman HM, Ilstrup DM.**
Malignant peripheral nerve sheath tumors. A clinicopathologic study of 120 cases.
Cancer 1986; 57: 2006-21.

108. **Maceri DR, Saxon KG.**
Neurofibromatosis of the head and neck.
Head Neck Surg 1984; 6 : 842-50.

109. **Loree TR et al.**
Malignant peripheral nerve sheath tumors of the head and neck: analysis of pronostic factors.
Otolaryngol Head Neck Surg 2000; 122: 667-72.

بسم الله الرحمن الرحيم

قسم الطبيب

أقسم بالله العظيم

* أن أراقب الله في مهنتي ...
* وأن أصون حياة الإنسان في كافة أدوارها. في كل الظروف والأحوال باذلاً وسعي في استنقاذها من الهلاك والمرض والألم والقلق.
* وأن أحفظ للناس كرامتهم، وأستر عورتهم، وأكتم سرهم
* وأن أكون على الدوام من وسائل رحمة الله، باذلاً رعايتي الطبية للقريب والبعيد، للصالح والخاطئ، والصديق والعدو
* وأن أثابر على طلب العلم، أسخره لنفع الإنسان .. لا لإذاه.
* وأن أوقر من علمني، وأعلم من يصغرني، وأكون أخاً لكل زميل في المهنة الطبية متعاونين على البر والتقوى
* وأن تكون حياتي مصداق إيماني في سري وعلانيتي، نقية مما يشينها تجاه الله ورسوله والمؤمنين.

والله على ما أقول شهيد

Rapport-gratuit.com
LE NUMERO 1 MONDIAL DU MÉMOIRES

جامعة القاضي عياض
كلية الطب والصيدلة
مراكش

سنة 2012 أطروحة رقم 24

مكانة الجراحة في علاج الورم العصبي الليفي الضفيري للوجه:عن 8 حالات لمرض الأورام العصبية الليفية 1

الأطروحة

قدمت ونوقشت علانية يوم ...2012/.../...

من طرف

الآنسة فاطمة الزهراء وحيدي

المزدادة في 1985/09/20 بآسفي

طبيبة داخلية بالمركز الاستشفائي محمد السادس

لنيل شهادة الدكتوراه في الطب

الكلمات الأساسية:

الأورام العصبية الليفية 1 - الورم العصبي الليفي الضفيري – الوجه – علاج - الجراحة

اللجنة

السيد	ط. فكري أستاذ في جراحة العظام والمفاصل	الرئيس
السيدة	ن. المنصوري أستاذة مبرزة في جراحة الوجه والتجميل	المشرف
السيد	س. أمال أستاذ في الأمراض الجلدية	
السيد	س. آيت بن علي أستاذ في جراحة الدماغ والأعصاب	الحـــكام
السيدة	ن.أخضري أستاذة مبرزة في الأمراض الجلدية	