ABREVIATIONS

Liste des abréviations

- ✓ **FID** : fosse iliaque droite
- ✓ **RCH** : rectocolite hémorragique
- ✓ **ASP** : abdomen sans préparation
- ✓ **NFS** : numération formule sanguine
- ✓ **CRP** : C reactiv pretein
- ✓ **TDM** : tomodensitométrie
- ✓ **NHA** : niveaux hydroaériques
- ✓ **ATB** : antibiotiques
- ✓ **IVD** : intraveineuse directe
- ✓ **IM** : intramusculaire
- ✓ **BHE** : bilan hydro électrolytique

PLAN

INTRODUCTION 1

MATERIELS ET METHODES 3

RESULTATS 5
I. RESULTATS EPIDEMIOLOGIQUES 6
1. Age 6
2. Sexe 6
3. Incidence saisonnière 7
II. RESULTATS CLINIQUES 7
1. Consultation antérieure 7
2. Temps de latence entre le début des troubles et la consultation en milieu chirurgical 8
3. Signes fonctionnels 8
4. Signes généraux 10
5. Signes physiques 10
III. RESULTATS PARACLINIQUES 11
1. Signes biologiques 11
2. Signes radiologiques 12
IV. TRAITEMENT 13
1. Préparation préopératoire 13
2. Traitement chirurgical 13
2-1 Voie d'abord 13
2-2 Exploration 13
2-3 Appendicectomie 14
2-4 Toilette péritonéale 14
2-5 Drainage post-opératoire 15
V. SUITES POST-OPERATOIRES 15
1. Antibiothérapie post-opératoire 15
2. Suites opératoires immédiates 15
3. Complications à long terme 16
VI. RESULTATS ANATOMOPATHOLOGIQUES 16

DISCUSSION 17
I. RAPPEL ANATOMIQUE 18
II. RAPPEL PHYSIOPATHOLOGIQUE 27
III. ANATOMOPATHOLOGIE 31
IV. EPIDEMIOLOGIE 35
1. Age 35
2. Sexe 36
3. Incidence saisonnière 36
V. SYMPTOMATOLOGIE CLINIQUE : 37
1. Consultation antérieure 37

2. Temps de latence entre le début des troubles et la consultation en milieu Chirurgical 37
3. Signes fonctionnels 38
4. Signes généraux 40
5. Signes physiques 40
VI. EXAMENS PARACLINIQUES : 41
1. NFS 41
2. CRP 43
3. ASP 43
4. Echographie abdominale 45
5. Scanner abdominal 47
VII. SCORES DIAGNOSTIQUES 49
VIII. TRAITEMENT ET SUITES POST-OPERATOIRES 52

CONCLUSION 63

ANNEXES 65

RESUMES 70

BIBLIOGRAPHIE 74

INTRODUCTION

L'appendicite aigue dont l'évolution spontanée ne se fait que dans le sens de l'aggravation vers la péritonite, demeure une des urgences les plus fréquentes en pratique chirurgicale pédiatrique.

Il existe un contraste étonnant entre sa réputation d'habituelle bénignité et la possibilité de rencontrer des formes qui mettent en jeu le pronostic vital.

La difficulté chez les enfants de moins de cinq ans est de faire le bon diagnostic à temps qui est guidé essentiellement par la clinique et qui n'est pas toujours évident dès le premier examen comme en témoignent les taux encore élevés d'appendicites opérées au stade de complications.

La biologie et l'imagerie médicale ne sont le plus souvent contributives au diagnostic qu'à ce stade et surtout ne permettent pas d'éliminer formellement le diagnostic au début.

C'est pourquoi il ne faut pas hésiter, dès qu'il existe une suspicion fondée d'appendicite, à proposer l'hospitalisation pour observation en milieu chirurgical pédiatrique qui, seule, permet d'éviter les deux pièges de cette pathologie banale :

- Le retard à l'indication opératoire en cas d'appendicite aigue.
- L'indication hâtive par défaut d'examen d'une appendicectomie abusive, qui peut devenir regrettable lorsqu'elle se complique ou retarde le traitement d'une toute autre affection.

Notre étude porte sur 28 cas d'appendicite aigue (23 garçons et 5 filles) chez les enfants de moins de cinq ans, opérés au sein du service de chirurgie pédiatrique du CHU Mohammed VI de Marrakech sur une durée de quatre ans (2009-2012).

Le but de l'étude est d'apporter une information statistique, et donner une étude épidémiologique de cette affection, ainsi que les particularités cliniques, les modalités thérapeutiques et les résultats obtenus chez nos malades.

Rapport-Gratuit.com

PATIENTS ET METHODES

Il s'agit d'une étude rétrospective de 28 cas d'appendicite aigue chez les enfants de moins de cinq ans colligés au sein du service de chirurgie pédiatrique du CHU Mohammed VI de Marrakech sur une durée de 4 ans allant du janvier 2009 au décembre 2012.

Les dossiers des patients ont été analysés de façon rétrospective à partir des archives du service et des registres du bloc opératoire. Les dossiers inexploitables ou contenant des données incomplètes ont été exclus de l'étude.

L'exploitation des données s'est basée sur une fiche d'exploitation préétablie (Annexes) englobant toutes les données épidémiologiques, cliniques et thérapeutiques.

Rapport-gratuit.com
LE NUMERO 1 MONDIAL DU MÉMOIRES

RESULTATS

I. RESULTATS EPIDEMIOLOGIQUES :

1. Age :

L'âge moyen de nos malades était de 4 ans avec des extrêmes allant de 2ans et demi et 5 ans.

Nous représentons dans le graphique ci-dessous la répartition de nos cas selon l'âge (figure1).

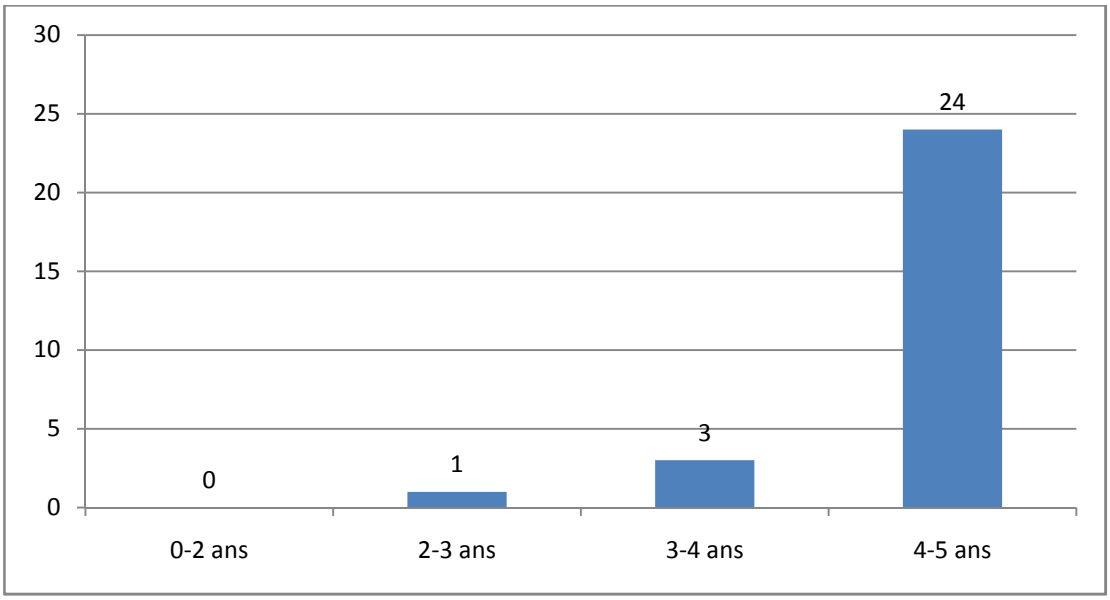

Figure 1 : répartition des cas selon l'âge

2. Sexe :

Nos statistiques ont montré une nette prédominance masculine avec 23 garçons contre 5 filles (figure 2).

Le sexe ratio était de 4,6.

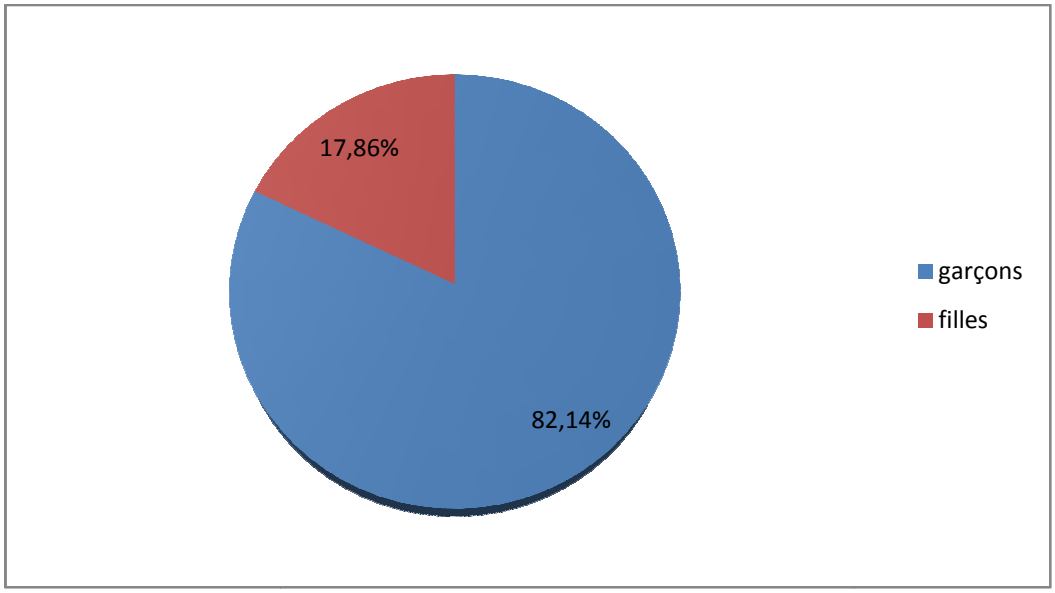

Figure 2 : Répartition selon le sexe

3. Incidence saisonnière

Une légère prédominance de cette affection a été notée pendant l'automne (tableau 1).

TABLEAU I : Répartition des cas en fonction des saisons

	Nombre de cas	Pourcentage
Automne	11	39,3%
Hiver	5	17,85%
Printemps	5	17,85%
Eté	7	25%

II. RESULTATS CLINIQUES :

1. Consultation antérieure :

Nos résultats ont montré que 10 malades ont consulté chez des médecins généralistes et pédiatres, six ont bénéficié d'une prescription d'antibiotiques à base d'amoxicilline protégée et

métronidazole, quatre ont été adressé aux urgences pédiatriques, alors que 18 malades ont consulté directement au niveau du service des urgences pédiatriques.

2. Temps de latence entre le début des troubles et la consultation en milieu chirurgical :

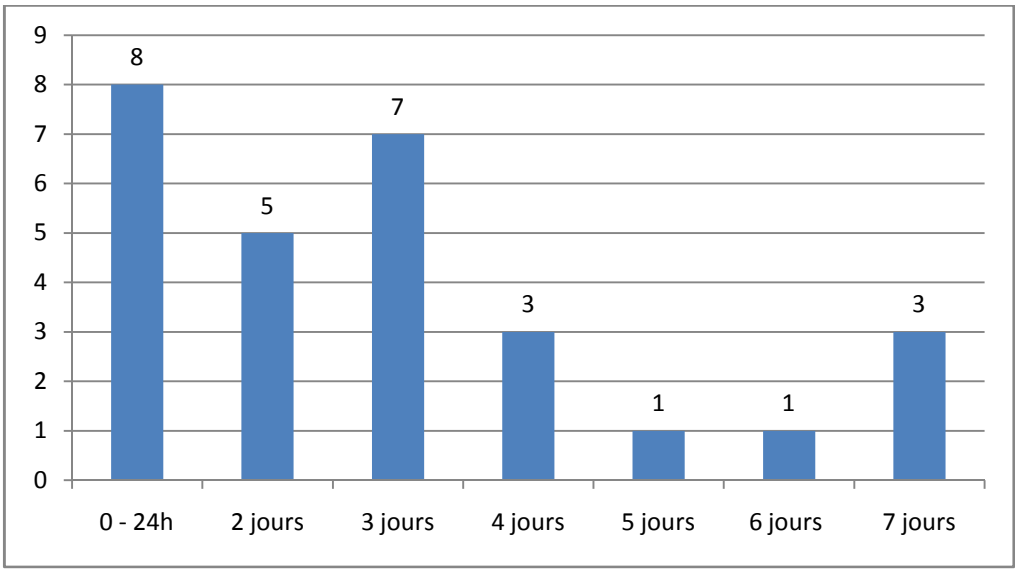

Figure 3 : Nombre des cas en fonction du délai de consultation

Dans notre série la majorité des cas ont consulté entre le 1er et le 3eme jour (figure 3).

3. SIGNES FONCTIONNELS :

3-1 La douleur abdominale :

C'est le plus souvent le signe d'appel qui motive la consultation. Sa localisation à la FID est retrouvée chez 19 malades, avec une irradiation secondaire chez 4 malades. Sept de nos malades avaient une douleur abdominale diffuse. Un seul malade avait une douleur de l'hypochondre droit et un au niveau du flanc droit (tableau 2).

Tableau II : Localisation de la douleur abdominale

	Nombre de cas	Pourcentage
Localisée à la FID	15	53,56%
Localisée à la FID puis irradiante	4	14,28%
Abdominale diffuse	7	25%
Hypochondre droit	1	3,58%
Flanc droit	1	3,58%
Pelvienne	0	0%

3-2 Les vomissements :

Ils ont été retrouvés chez 23 de nos malades, soit 82,14% (tableau 3).

Tableau III : Nombre des cas en fonction des vomissements

	Nombre de cas	Pourcentage
Vomissements bilieux	7	25%
Vomissements alimentaires	16	57,14%
Pas de vomissements	5	17,86%

3-3 Les troubles du transit :

Ils sont retrouvés chez 5 de nos malades soit 17,86% (tableau 4).

Tableau IV : nombre de cas en fonction des troubles de transit

	Nombre de cas	Pourcentage
Constipation	1	3,56%
Diarrhée	4	14,3%
Absents	23	82,14%

3-4 Les signes urinaires :

Ils ont été retrouvés chez 5 malades soit 17,85% (tableau 5).

Tableau V : Fréquence des signes urinaires

	Nombre de cas	Pourcentage
Brulures mictionnelles	4	14,28%
Pollakiurie + impériosité	1	3,57%
Absents	23	82,14%

4. Signes généraux :

Les signes généraux sont dominés par la fièvre qui est un signe quasi constant. Si dans 4 cas elle est supérieure à 39°C, dans 17 cas elle est aux alentours de 38°C, alors que dans deux cas elle est absente (tableau 6).

Tableau VI : Nombre de cas en fonction de la fièvre

	Nombre de cas	Pourcentage
Absente	2	7,14%
37,5°C _ 37,9°C	5	17,86%
38°C _ 39°C	17	60,7%
sup à 39°C	4	14,3%

5. Signes physiques :

Un examen clinique soigneux et correct a été fait à la recherche d'une douleur provoquée de la FID, d'une défense abdominale à la palpation ou d'une masse faisant évoquer un plastron.

Le toucher rectal n'a jamais été fait.

Le tableau ci-dessous représente les principaux signes abdominaux retrouvés chez nos malades (tableau 7).

Tableau VII : Signes physiques

	Nombre de cas	Pourcentage
Douleur à la FID sans défense	9	32,15%
Défense localisée à la FID	12	42,86%
Sensibilité généralisée	4	14,28%
Masse FID	1	3,56%
Contracture	2	7,15%

La défense localisée à la FID représente le signe le plus fréquent.

III. RESULTATS PARACLINIQUES :

1. Signes biologiques :

1-1 NFS :

La numération formule sanguine a été pratiquée chez 21 de nos malades soit 75%.

Les résultats sont les suivants (tableau 8) :

Tableau VIII : Signes biologiques

	Nombre de cas	Pourcentage
Une leucocytose inf à 10.000/mm3	3	10,71%
Une leucocytose entre 10.000 et 15.000/mm3	2	7,15%
Une leucocytose entre 15.000 et 25.000/mm3	13	46,43%
Une leucocytose sup à 25.000/mm3	3	10,71%

1-2 CRP et PROCALCITONINE :

Ces examens n'ont pas été réalisés chez nos malades.

2. Signes radiologiques :

2-1 la radiographie de l'abdomen sans préparation (ASP) :

Dans notre série, cet examen a été fait chez 23 malades soit 82,14%, il nous a apparu normal dans 11 cas soit 39,28%.

Le tableau suivant résume les résultats (tableau 9) :

Tableau IX : Signes radiologiques

	Nombre de cas	Pourcentage
ASP normal	11	39 ,28%
Opacité d'un stercolithe	2	7,14%
Aérocolie	5	17,86%
NHA	5	17,86%

2-2 Echographie abdominale :

Elle a été pratiquée chez 17 malades soit 60,71%. Elle s'est révélée normale dans 2 cas soit 7,14%.

Elle a montré :

- La présence d'un épanchement intra péritonéal au niveau de la gouttière pariéto-colique droite, de cul de sac de douglas ou en latéro-vésical droit dans 4 cas soit 14,28%.
- Une agglutination des anses intestinales au niveau de la FID avec parfois existence de liquide entre les anses dans 5 cas soit 17,86%.
- Une paroi appendiculaire épaissie dans 5 cas soit 17,86%.
- Aspect en faveur d'une péritonite appendiculaire dans 1 seul cas soit 3,57 %.
- Aspect échographique normal dans 2 cas soit 7,14%.

Rapport-Gratuit.com

IV. TRAITEMENT :

1. Préparation préopératoire :

Dans notre série, un traitement médical préopératoire a été préconisé chez tous nos malades à base d'ATB (amoxicilline protégée + aminoside + nitro-imidazolé).

2. Traitement chirurgical :

Nous avons constaté que les malades qui sont admis, ont été opérés dans les premières heures après leur hospitalisation.

Tous nos malades ont été opérés après un bref bilan préopératoire comportant : N.F.S., BHE., groupage et bilan d'hémostase.

2-1 Voie d'abord :

Tous les cas d'appendicite aigue opérés ont été abordés par voie classique :

- 22 cas ont été abordés par une incision horizontale type Mac Burney soit 78,57%.
- 1 seul cas a été abordé par une laparotomie médiane soit 3,57%.
- Les plastrons appendiculaires ont été traités par triple antibiothérapie et vessie de glace.

2-2 Exploration :

a. Siège de l'appendice :

L'appendice était en position iliaque dans 6 cas, soit 21,43%. Dans 57,13% des cas, le siège était ectopique et la position méso cœliaque était la plus fréquente (39,28%), puis la position latérocoecale (10,71%), rétrocoecale (3,57%) et sous hépatique (3,57%) (tableau10).

Tableau X: Localisation de l'appendice

	Nombre de cas	Pourcentage
Iliaque	6	21,43%
Ectopique		
• Retrocoecale	1	3,57%
• Latérocoecale	3	10,71%
• Pelvienne	0	0%
• Sous hépatique	1	3,57%
• Méso cœliaque	11	39,28%

b. Aspect de l'appendice :

Les aspects macroscopiques de l'appendice décrits par le chirurgien sont résumés dans le tableau suivant (tableau 11) :

Tableau XI : aspect macroscopique de l'appendice

	Nombre de cas	Pourcentage
Appendice catarrhal	11	39,28%
Appendice suppuré	2	7,14%
Appendice gangréné	1	3,57%
Appendice perforé	5	17,86%
Appendice phlegmoneux	3	10,71%

L'appendice catarrhal représente l'aspect macroscopique le plus fréquent (39,28%).

2-3 Appendicectomie :

Tous nos patients opérés ont bénéficié d'une appendicectomie.

2-4 Toilette péritonéale :

Elle a été réalisée dans 7 cas, il s'agit d'une simple toilette à la compresse imbibée de sérum.

Rapport-gratuit.com
LE NUMERO 1 MONDIAL DU MÉMOIRES

2-5 Drainage postopératoire :

Le lavage soigneux de la cavité abdominale nous a autorisé d'assurer une fermeture sans drainage.

V. Suites post-opératoires :

1. Antibiothérapie post-opératoire :

Tous nos malades ont bénéficié d'une antibiothérapie post-opératoire à base d'amoxicilline protégée, aminoside et nitro-imidazolé.

La voie la plus utilisée est IVD – IM puis relais par voie orale.

2. Suites opératoires immédiates :

Les suites immédiates étaient simples dans 21 des cas soit 95,45% :

- Apyrexie obtenue en moyenne à J2 post-opératoire (extrêmes : J0 – J4).
- Examen clinique se normalisant en moyenne à J3 post-opératoire (extrêmes : J1 – J6).
- Reprise du transit en moyenne à J2 post-opératoire (extrêmes : J1 – J4).
- Reprise d'une alimentation normale en moyenne à J3 post-opératoire (extrêmes : J1 – J5).

Pour les appendicectomies à suites immédiates simples, la durée moyenne d'hospitalisation était de 4,5 jours (extrêmes : 2 – 7 jours).

Chez un seul malade, nous avons noté une complication dans les suites immédiates, il s'agit d'un abcès pariétal qui a bien évolué sous soins locaux et antibiothérapie.

3. Complications à long terme :

Les malades ont été revus avec un recul allant de 1 mois à 2 ans.

Dans notre série, nous n'avons noté aucun cas d'occlusions sur bride.

Ailleurs, aucun cas de décès n'a été noté.

VI. RESULTATS ANATOMO-PATHOLOGIQUES :

Seulement 5 comptes rendus anatomopathologiques ont été retrouvés montrant un aspect de pan appendicite aigue purulente avec réaction péri appendiculaire et absence de signes de spécificité ou de malignité.

DISCUSSION

I. RAPPEL ANATOMIQUE :

1. Anatomie descriptive :

1-1 Position :

L'appendice s'implante d'une façon constante sur la face interne ou postéro interne du caecum, 2 à 3cm au dessous de la jonction iléo-caecale. Au point de convergence des trois bandelettes musculaires coliques antérieures, postéro interne et postéro externe. Il est descendant en position latéro interne (1).

Son siège est encore sujet à des variations liées :

- A la situation du caecum.
- A sa position par rapport au caecum.

Ces variations de situation sont expliquées par l'embryologie et elles sont extrêmement fréquentes et intéressantes à considérer, car elles expliquent le polymorphisme clinique et les difficultés opératoires.

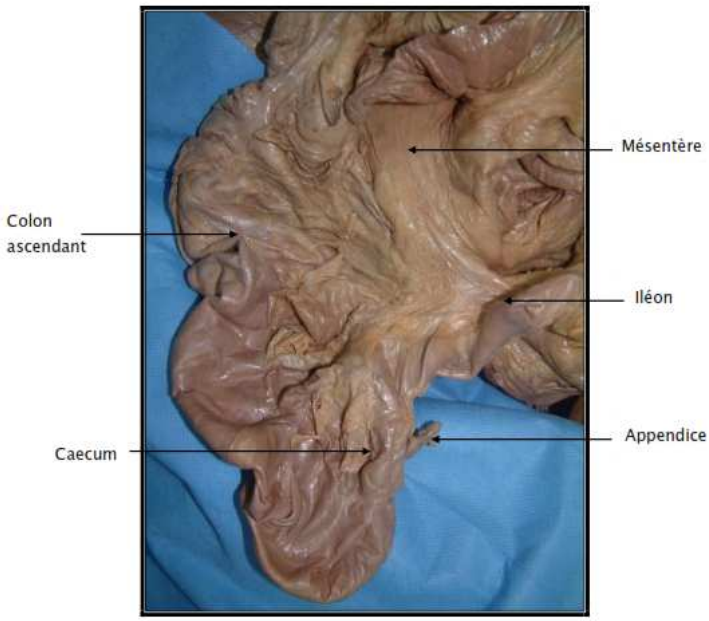

Figure 4 : situation de l'appendice (2)

a- Variations positionnelles de l'appendice par rapport au caecum :

Indépendamment de la position du caecum, l'appendice tout en gardant des rapports fixes avec sa base d'implantation, a une direction très variable :

a-1- la position rétro cœcale :

Cette position caecale est expliquée soit par des arguments embryologiques de développement asymétrique du bourgeon caecal, soit par les accolements péritonéaux anormaux lors de la descente du caecum dans la fosse iliaque droite (1).

Plusieurs variétés peuvent être retenues :

- Appendice rétro cæcal fixe par des adhérences péritonéales derrière le caecum et remontant plus ou moins haut derrière le colon ascendant, voire jusqu'à l'angle droit ;
- Appendice rétro caecal libre non fixé derrière un caecum flottant ou un colon ascendant libre.

Le caractère intra ou extra péritonéal de cette localisation rétro cæcale explique ces variétés et leurs difficultés d'exérèse chirurgicale.

a-2-la position méso cœliaque :

A partir d'un caecum toujours en position normale, appendice interne transversal ou ascendant, rétro iléal et parfois rétro mésentérique. Lorsqu'il est long, il atteint parfois la région médiane (3).

a-3- la position pelvienne :

L'appendice est long avec un méso étiré. Il plonge dans la cavité pelvienne et peut contacter des rapports avec la vessie, le rectum, l'utérus, l'ovaire et le ligament large (1).

a-4- Appendice sous caecal :

L'appendice se situe dans le prolongement du caecum (1).

b- Variations positionnelles du caecum :

Il est situé communément dans la fosse iliaque droite. Il se continue par le colon ascendant et sa limite supérieure correspond à la ligne horizontale passant par le bord inférieur de la jonction iléo colique.

Son extrémité inférieure, ou bas fond caecal, est recourbée en bas et en dedans (1). Le caecum se développe aux dépens de la branche inférieure de l'anse intestinale primitive sous forme d'un bourgeon.

Cette anse intestinale primitive, va réaliser une rotation de 270° autour de l'axe mésentérique, au cours de laquelle le bourgeon caecal va progressivement migrer vers la fosse iliaque droite (1).

Des anomalies de rotation, un arrêt ou un excès de migration du caecum, expliquent les différentes localisations anatomiques rencontrées (figure 5 et figure 6):

Un caecum en situation haute, par migration incomplète :

- Dans le creux épigastrique (épigastrique)
- Sous le foie (sous hépatique)
- Devant la fosse lombaire droite (pré lombaire droit)

Un caecum en position basse, par excès de migration :

- Devant le détroit supérieur ;
- Devant le pelvis.

Un caecum à gauche, beaucoup plus rare, par absence de rotation de l'anse.

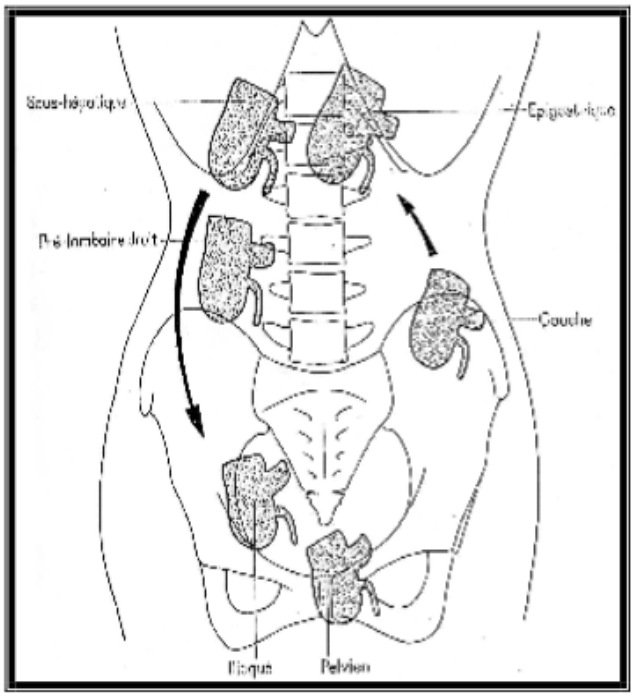

Figure 5: Variations de position du caecum (3)

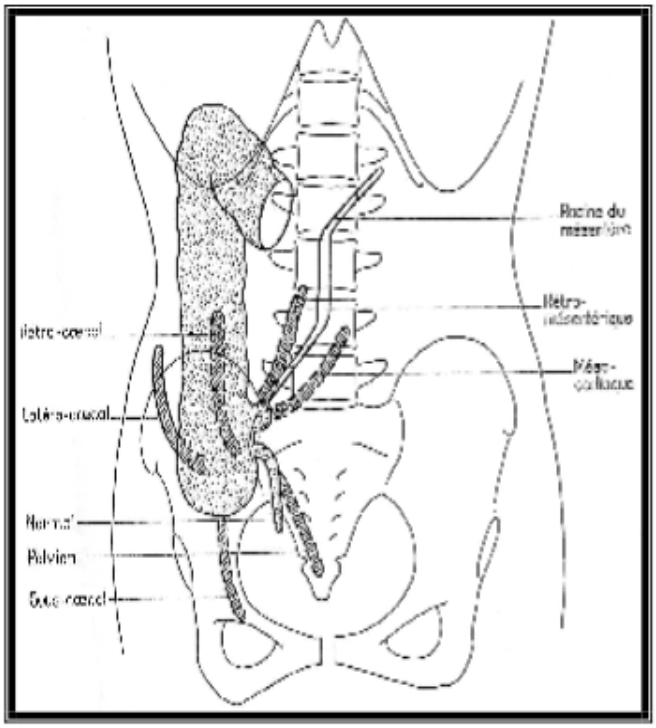

Figure 6 : variations de position du caecum (3)

1-2 forme et dimension :

L'appendice vermiculaire est un diverticule creux ayant une forme de cul de sac cylindrique. Sa taille, très variable d'un individu à l'autre avec une moyenne de 8cm (extrême de 1 à 20 cm) pour un calibre de 5à 8 mm de diamètre environ.

L'appendice présente :

- Une partie initiale, courte transversale, presque horizontale ;
- Une partie distale, descendante presque verticale ;
- Une pointe arrondie.

1-3 configuration :

a- Externe :

L'appendice est lisse, sa coloration est gris –rosée, sa consistance est ferme élastique.

b- Interne :

On distingue :

L'orifice appendiculaire, situé sur la face médiane du caecum, arrondi, il est parfois limité par un repli muqueux ; la valvule de Gerlach, ou parfois obturé.

Un autre rétrécissement est situe plus bas, la valvule de Manniga dans le canal appendiculaire (1).

1-4 structure :

Le caecum et l'appendice sont formés comme le reste du côlon par quatre tuniques :

- La séreuse péritonéale ;
- La musculaire qui se compose de deux couches musculaires ; l'une superficielle longitudinale, l'autre profonde circulaire.
- Sous muqueuse, renfermant de nombreux organes lymphoïdes.

Rapport-Gratuit.com

La muqueuse avec au niveau de l'appendice, une particulière abondance de follicules lymphoïdes (1).

2. Rapports :

2-1 rapports péritonéaux :

Le péritoine viscéral forme au bord supérieur de l'appendice un méso qui s'attache à la face post du mésentère, au dessus de la dernière anse iléale.

Ce méso-appendice :

- S'attache en dehors sur le caecum entre l'appendice et l'iléon ;
- Présente un bord interne libre, concave, suivi par l'artère appendiculaire ;
- Contient entre ses deux feuillets péritonéaux les vaisseaux et nerfs de l'appendice et du tissu adipeux en abondance variable.

2-2 rapports avec les organes :

a- En position normale ; iliaque droite :

a-1 En avant :

La base appendiculaire répond en avant à la paroi abdominale antérieure.

Sur cette paroi, la projection de la base appendiculaire se trouve dans la zone du point de Mac Burney : milieu de la ligne ombilic-épine iliaque antéro-supérieur.

a-2 En arrière :

Le caeco-appendice répond aux parties molles de la fosse iliaque.

a-3 En dehors :

En haut la paroi abdominale latérale est formée par les corps charnus des muscles larges.

En bas, au dessous de la crête iliaque, c'est la fosse iliaque interne (3).

a-4 En bas :

La base appendiculaire répond à l'union de la fosse iliaque interne avec la paroi abdominale.

a-5 En dedans :

Dans la grande cavité péritonéale :

- Les anses grêles, la dernière anse iléale ascendante, longe le caecum et masque souvent l'origine de l'appendice.
- Le grand épiploon devant l'intestin.
- Sous le péritoine pariétal post :

Les vaisseaux iliaques externes, en dedans de l'appendice ;

- L'uretère droit qui croise les vaisseaux ;
- Les vaisseaux spermatiques ou utéro-ovariens en dehors de l'uretère.

b- En position anormale :

Un appendice ascendant ou haut situé, peut être en rapport avec :

- En avant, le foie et la vésicule biliaire ;
- En arrière, le rein droit ;
- En dedans, l'uretère et les vaisseaux génitaux.

Un appendice long et pelvien ou bas situé, peut entrer en rapport avec :

- En avant, l'orifice profond du canal inguinal et le cordon.
- En arrière, les vaisseaux iliaques externes et hypogastriques et l'uretère.
- En bas, le rectum en arrière, le cul de sac de douglas, l'utérus, les annexes droits et la vessie en avant.

Enfin, un appendice interne, mésocoeliaque, se situe au milieu des anses grêles et devant le promontoire (3)

Rapport-gratuit.com
LE NUMERO 1 MONDIAL DU MÉMOIRES

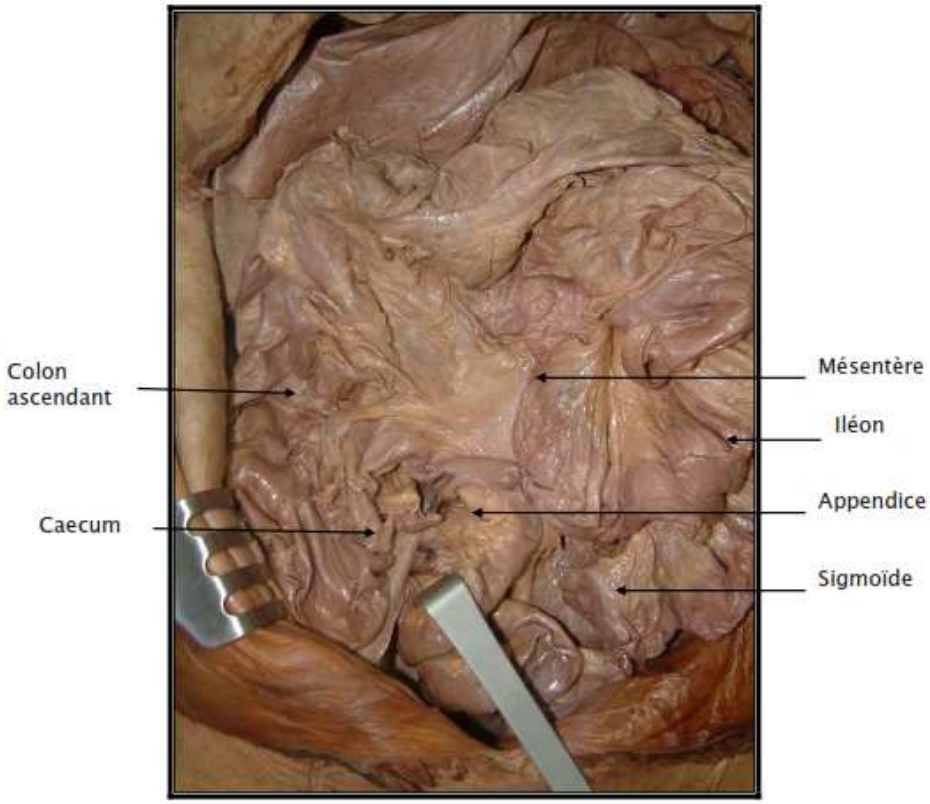

Figure 7 : les rapports de l'appendice dans l'abdomen (2)

3. Vascularisation et innervation :

3-1 Artères :

L'artère iléo colique ou colique droite inférieur se divise en deux branches, l'une colique, remontant le long du côlon ascendant, l'autre iléale, constituant avec la branche terminale de l'artère mésentérique supérieure l'arcade iléo colique (1).

De cette arcade naissent des artères terminales pour le caecum et l'appendice :

- L'artère caecale antérieure passe en avant de l'iléon,
- L'artère caecale postérieure en arrière,
- L'artère appendiculaire proprement dite, naît de l'artère caecale postérieure ou de l'arcade iléo colique (1).

Elle descend derrière l'iléon et gagne le bord mésentérique de l'appendice :

- Soit en s'accolant à celui-ci prés de sa base, puis en le suivant jusqu'à sa pointe ;
- Soit, le plus fréquemment, en se rapprochant peu à peu de l'appendice en le pénétrant près de sa pointe.

Elle donne :

- Une artère cæco- appendiculaire pour le bas fond caecal ;
- Une artère récurrente iléo appendiculaire inconstante se rendant vers l'iléon ;
- Des rameaux appendiculaires ;

La vascularisation appendiculaire est de type terminal (sans réseau anastomotique).

3-2 Les veines :

Les veines sont satellites .Elles se jettent dans la veine iléo-cæco-colo-appendiculaire puis dans la veine mésentérique supérieur (1).

3-3 Les lymphatiques :

Les lymphatiques se rendent aux ganglions de la chaîne iléo colique .De là, ils suivent la veine mésentérique jusqu'au confluant portal commun (1).

3-4 Les nerfs :

Les nerfs proviennent du plexus solaire par le plexus mésentérique supérieur (1).

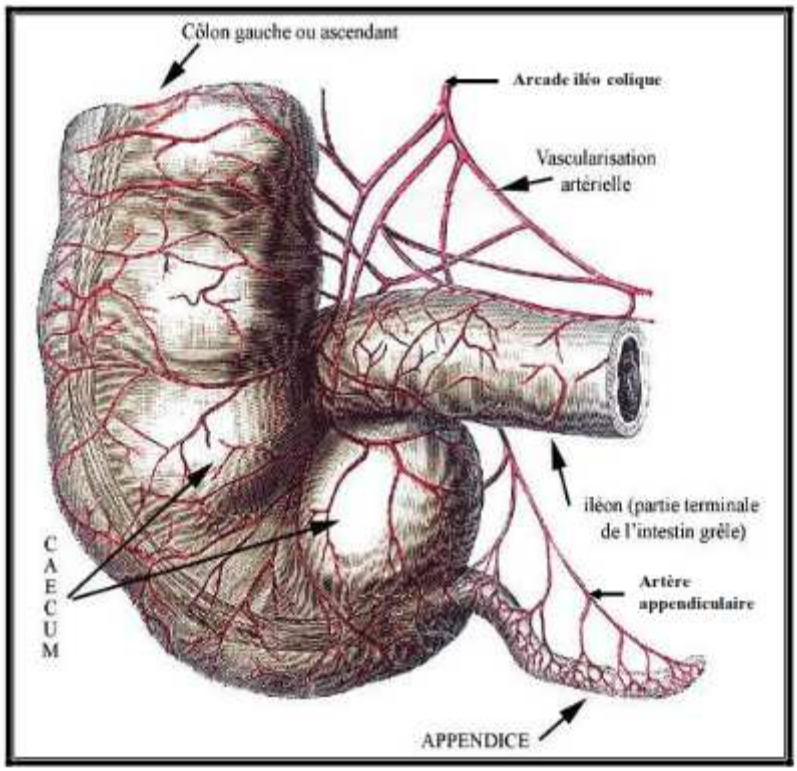

Figure 8 : Vascularisation de l'appendice (3)

II. PHYSIOPATHOLOGIE :

L'appendice est un diverticule étroit en contact avec le contenu septique du côlon. Mais malgré cette prédisposition à l'infection, l'appendice possède des mécanismes de défense représentés par :

- Le péristaltisme grâce à la couche musculaire qui assure l'évacuation du contenu appendiculaire vers la lumière colique ;
- Le renouvellement de la muqueuse appendiculaire toutes les 24- 36heures ;
- Les formations lymphoïdes de la sous muqueuse.

Deux facteurs concourent à l'apparition d'une appendicite aigue : L'obstruction et l'infection (4).

1) L'infection :

L'infection est un facteur déterminant qui peut se faire selon trois mécanismes :

1-1 Par voie hématogène :

La diffusion par voie hématogène lors des syndromes septiques est exceptionnelle.

1-2 Par contiguïté :

Les foyers infectieux et inflammatoires de voisinage, provoquant une irritation de la séreuse de l'appendice, ne peuvent pas être incriminés dans la pathogénie de l'appendicite (très rare).

- Un corps étranger ;
- Un bouchon muqueux, par une sécrétion appendiculaire anormale ;
- Les oxyures, très fréquent chez l'enfant, sont rarement responsables d'appendicite (5).
- Une tumeur le plus souvent carcinoïde (6) ;

1-3 Par voie endogène :

Des lésions de la muqueuse seraient le facteur déclenchant de l'infection par voie endogène.

Elles sont certainement d'origine mécanique par hyper pression intraluminale secondaire à une obstruction de l'appendice.

2) l'obstruction :

L'obstruction est un facteur prédisposant qui va aboutir à la stase, pullulation microbienne, augmentation de la pression intraluminale entraînant ainsi une érosion de la muqueuse et donc la pénétration des germes dans la paroi. Cette obstruction peut être soit :

2-1 Pariétal :

Une hyperplasie lymphoïde, des formations lymphoïdes sous- muqueuses réalisant un rétrécissement, voire une déchirure de la muqueuses ; cette situation se rencontrerait préférentiellement chez l'enfant lors d'infections virales ou bactériennes intestinales (3).

Une hypertrophie de la paroi rencontrée dans les colites inflammatoires, en particulier la maladie de Crohn.

2-2 Extrinsèque :

Une bride de Ladd, qui est une bande fibreuse congénitale coudant l'iléon terminal et l'appendice.

2-3 Intrinsèque :

Un stercolithe constitué de résidus organiques pouvant se développer sur un corps étranger.

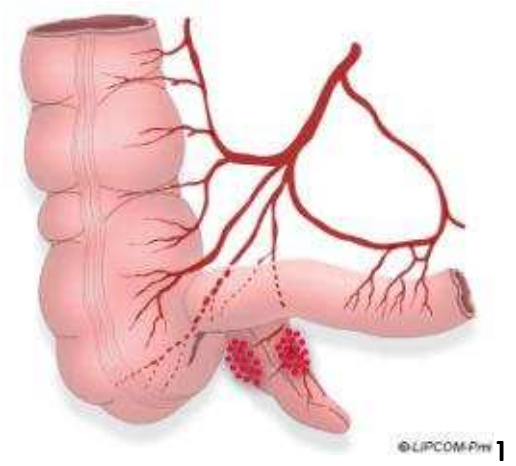

1 – Obstruction pariétale :
Plaques lymphoïdes de Peyer

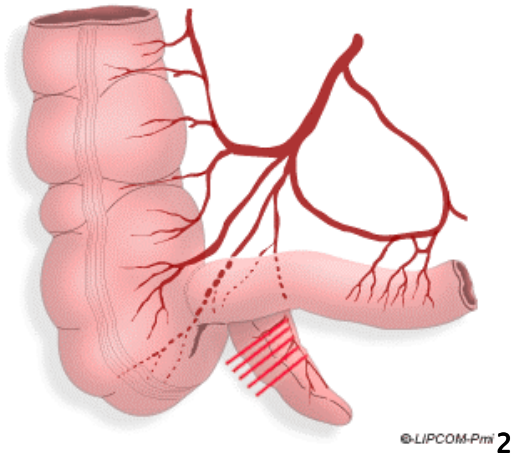

2 – Obstruction extrinsèque :

Plicatures / Brides péritonéales

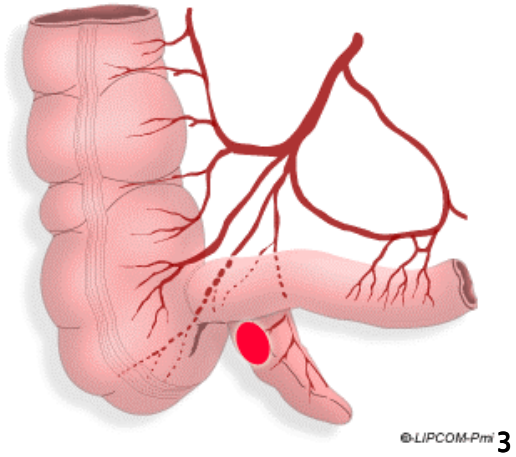

3 – Obstruction intrinsèque :

Stercolithe / Parasites / CE (3)

Figure 9 :3 mécanismes principaux

III. ANATOMOPATHOLOGIE :

L'inflammation de l'appendice peut se manifester sous plusieurs aspects anatomopathologiques qui peuvent se succéder par ordre de gravité croissante ou apparaître d'emblée avec le maximum d'intensité.

1. APPENDICITE AIGUË NON SPECIFIQUE :

Elle est due à des germes aérobies et anaérobies. Divers aspects sont décrits :

1-1 L'appendicite aigue catarrhale :

Elle correspond à une atteinte localisée de la muqueuse, parfois de la sous muqueuse avec une inflammation limitée, un infiltrat de polynucléaires et quelques foyers nécrotiques disséminés.

Macroscopiquement, l'appendice est rouge, hyperhémique avec accentuation de la vascularisation sous séreuse (4).

1-2 L'appendicite aigue ulcéreuse

Les ulcérations de l'appendicite catarrhale se sont transformées en pertes de substances étendues avec amas de nécrose infectés dans leur fond.

L'infiltrat inflammatoire à prédominance de polynucléaires a envahi l'ensemble de la paroi.

Un enduit fibrinoleucocytaire peut siéger au niveau de la séreuse.

Macroscopiquement, l'appendice est rouge, œdématié, avec parfois quelques fausses membranes, le contenu de sa lumière est purulent (4).

1-3 L'appendicite abcédée :

Elle correspond à une appendicite ulcéreuse et suppurée avec une inflammation péri appendiculaire intense et une paroi infiltrée de microabcés.

Macroscopiquement, l'appendice est augmenté de volume et parfois en (battant de cloche) lorsque la suppuration siège à sa pointe. Les parois sont épaissies et friables, recouvertes de fausses membranes, avec un contenu luminal purulent.

1-4 L'appendicite gangréneuse :

Elle correspond à une nécrose extensive de la paroi d'origine ischémique.

Histologiquement, il existe une réaction inflammatoire peu importante et des thromboses vasculaires.

Macroscopiquement, l'appendice a un aspect verdâtre avec des plages de nécrose.

L'épanchement de voisinage est louche, fétide et franchement septique.

1-5 L'appendicite phlégmoneuse :

Plus rare, elle se caractérise par une nécrose suppurée, diffuse, transpariétale.

1-6 L'appendicite aigue perforée:

C'est l'aboutissement de la forme suppurée par éclatement ou de la forme gangreneuse par sphacèle. La perforation est plus ou moins franche, lenticulaire ou totale.

Cette perforation peut se produire brutalement en péritoine libre, entraînant une péritonite généralisée, ou progressivement laissant le temps aux organes de voisinage de colmater la brèche et limiter la diffusion de l'infection responsable d'une péritonite localisée ou d'un plastron appendiculaire (7).

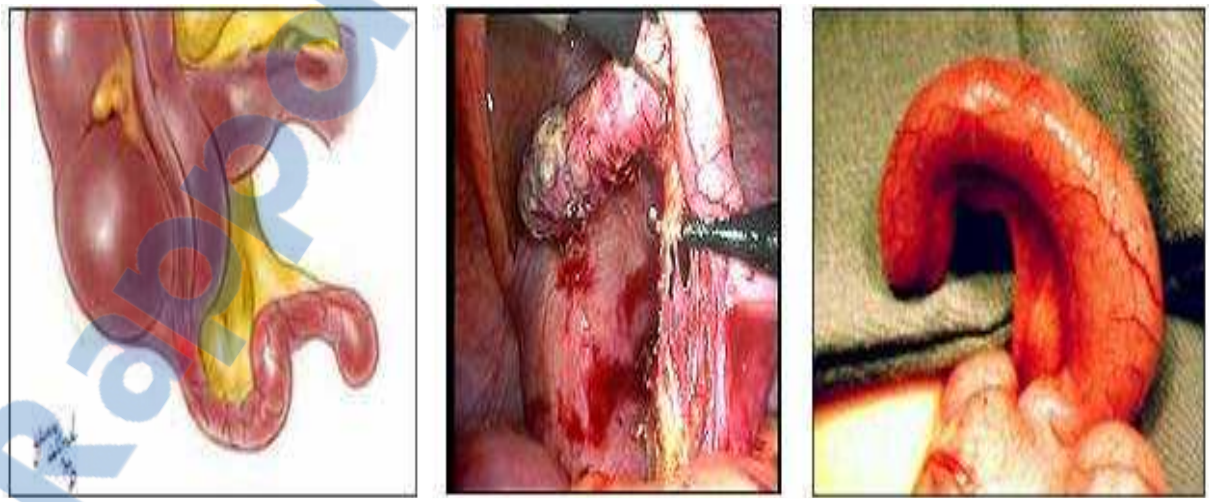

Figure 10: aspect macroscopique d'appendicite aigue catarrhale et appendicite abcédée (3)

Rapport-Gratuit.com

2. APPENDICITE CHRONIQUE :

La paroi est épaisse ou amincie, mais a toujours perdu sa souplesse, on distingue deux formes :

- **Les formes atrophiantes** : la muqueuse est atrophique, les glandes tendent à s'effacer, la fibrose dissocie les couches musculaires, la sous muqueuse est anormalement riche en collagène.
- **Les formes oblitérantes** : la lumière est envahie par la sclérose, les structures de la muqueuse ont disparu (8).

3. APPENDICITE SPECIFIQUE :

Elles sont définies par des images assez particulières. On cite quelques exemples :

- **Appendicite d'origine parasitaire** *:* les parasites jouent un rôle non négligeable dans le déclenchement de certaines appendicites aiguës :

LONGIS (9) affirment que l'oxyurose est responsable de 20% des appendicites aiguës soit par pénétration dans la muqueuse appendiculaire entraînant une réaction inflammatoire, soit en formant un obstacle : « un bouchon vermiculaire ». Dans notre pays, il est connu que l'ascaridiose peut entraîner également une obstruction de la lumière appendiculaire et être responsable d'une appendicite aiguë.

Les autres atteintes spécifiques de l'appendice sont :

- Appendicite tuberculeuse ;
- Appendicite typhique ;
- Appendicite virale ;
- Appendicite accompagnatrice ou secondaire à une pathologie du carrefour caeco-appendiculaire (RCH ; CROHN…)

4. LESIONS TUMORALES :

L'appendice peut être le siège de tumeurs. Ces tumeurs peuvent ne pas être vues à l'examen macroscopique et justifient la réalisation d'un examen anatomopathologique systématique de toute pièce d'appendicectomie.

La fréquence des tumeurs primitives de l'appendice varie de 0,1% à 0,5% des pièces d'appendicectomies (10) chez l'adulte par contre ils sont très rare chez l'enfant.

On distingue :

4-1 Les tumeurs carcinoïdes :

Les plus fréquentes.

Macroscopiquement, il s'agit d'une tumeur bien limitée, de couleur jaune chamois, de diamètre rarement supérieur à 2 cm.

Histologiquement, ces tumeurs sont localisées à la sous-muqueuse, infiltrent volontiers la muqueuse et peuvent toucher la séreuse.

Le pronostic dépend essentiellement de leur localisation : les tumeurs carcinoïdes localisées à la portion distale de l'appendice sont de très bon pronostic et l'appendicectomie est habituellement suffisante.

4-2 Les adénocarcinomes :

Rares.

Ils sont de pronostic et de traitement identiques à ceux des adénocarcinomes du côlon droit.

4-3 Les adénocarcinoïdes (carcinoïdes à cellules calciformes).

Ils associent des cellules neurosécrétoires, mucosécrétantes et amphicrines.

Elles sont considérées comme de gravité intermédiaire entre carcinoïde et adénocarcinome.

Rapport-gratuit.com
LE NUMERO 1 MONDIAL DU MÉMOIRES

La découverte d'une tumeur appendiculaire sur une pièce d'appendicectomie doit entraîner, sauf pour les tumeurs superficielles, une hémicolectomie droite complémentaire avec curage ganglionnaire dans le 1er mois post-opératoire ; l'excision de la cicatrice pariétale en cas d'appendicectomie par voie de Mac Burney ou des orifices des trocarts en cas de chirurgie initiale par voie cœlioscopie est hautement recommandée (10).

IV. EPIDEMIOLOGIE :

1. L'âge :

L'âge moyen de nos malades était de 4 ans avec un maximum d'atteinte entre 2 ans et demi et 5 ans.

Donc l'appendicite aigue est une maladie de la grande enfance. Plusieurs études faites précédemment retrouvent les mêmes données (11, 12, 13).

Nous n'avons noté aucun cas d'appendicite néo-natale, elle représente 0.1% des appendicites infantiles, 50% concernant les prématurés (14).

Chez le nourrisson, cette affection est grave mais heureusement rare, on constate que plusieurs auteurs s'accordent à souligner la rareté de l'appendicite aiguë chez le nouveau-né et sa moindre fréquence chez le nourrisson (7,15) ; le diagnostic d'appendicite est souvent tardif à cet âge et n'est reconnu qu'au stade de péritonite en raison de l'atypie des signes cliniques et de la rapidité de l'évolution qui est liée à la maigre vascularisation et à la minceur de la paroi vite ischémiée conduisant à des perforations rapides; d'autre part les péritonites sont vite diffuses car l'épiploon est immature non apte à cloisonner un abcès et les méso sont plus mobiles tendant à diffuser l'infection.

Sa fréquence oscille dans les grandes séries publiées entre 1 et 3,7% des appendicites de l'enfant (tableau 12). Dans notre série, aucun cas d'appendicite chez le nourrisson n'a été rapporté. Cette fréquence est de 0%.

Tableau XII : Fréquence de l'appendicite chez le nourrisson

DAEHLIN (16)	3,7%
DALENS et Coll (17)	2,7%
HENTATI et Coll (18)	1%
Notre série	0%

2. Le sexe :

Notre série révèle une prédominance masculine avec 82,14% de garçons contre 17,86% de filles.

Dans les autres séries, la répartition suivant le sexe est très différente.

Tableau XIII : Répartition selon le sexe

	Garçons	Filles
BARGY et COLL. (7)	61,3%	38,7 %
STEVEN et COLL. (19)	59%	41%
VALLA et COLL. (20)	44%	56%
Notre série	82,14%	17,86%

Dans l'étude de VALLA (20), qui a concerné 465 appendicectomies réalisées sous cœlioscopie qui est surtout indiquée chez la jeune fille, on constate une légère prédominance féminine (56%) qui s'explique par la fréquence des problèmes de diagnostic différentiel avec la pathologie annexielle.

Pour BARGY (7), il existe une prédominance masculine lorsque l'appendice est pathologique, alors qu'en cas d'ablation d'appendice sain, la différence n'est plus significative ; cela tient aux erreurs de diagnostic dues à la sémiologie d'origine génitale chez la jeune fille.

3. Incidence saisonnière :

L'étude de la répartition des appendicites aigues au cours de l'année montre, pour BARGY et Coll (7), une recrudescence assez nette en automne en rapport avec la fréquence élevée des infections des voies aériennes.

Notre étude a permis de contacter une fréquence accrue des appendicites aigues en automne et la concomitance avec des infections saisonnières a été établie.

V. Symptomatologie clinique :

1. Consultation antérieure :

Dans notre série, 35,71% des malades ont bénéficié d'une consultation antérieure, 21,42% ont été traité par des antibiotiques à base d'amoxicilline protégée et métronidazole alors que seulement 14,28% des patients ont été adressé aux urgences pédiatriques.

STURUD et ERIKSSON ont précisé que la prescription d'antibiotiques devant une appendicite aigue au début est inutile ; en revanche, dans les formes évoluées, les antibiotiques sont le complément obligatoire au traitement chirurgical, qu'il ne faut en aucun cas empêcher ou retarder (21).

2. Temps de latence entre le début des troubles et la consultation en milieu chirurgicale

Le délai entre l'apparition de la douleur, qui est le plus souvent le premier symptôme, et la consultation aux urgences est dans notre étude de 48 heures en moyenne.

Plus le délai augmente, plus les risques de perforation et donc de complications augmentent.

Dans l'expérience de BARGY (7), 91% des appendicites aiguës non compliquées sont vues avant le 3ème jour d'évolution.

3. Signes fonctionnels :

3-1 La douleur abdominale :

Le diagnostic d'appendicite aiguë est le plus souvent évoqué dès la consultation aux urgences en raison de l'évidence de l'expression clinique : Douleur spontanée de la fosse iliaque droite dans un contexte fébrile; c'est pourquoi l'examen clinique doit non seulement être précis, mais aussi complet.

Ces signes impliquent d'emblée la réalisation d'examens simples comme une numération formule sanguine et une radiographie de l'abdomen sans préparation.

Dans notre étude, la douleur est constante et 53,56% de nos malades avaient une douleur de siège classique : iliaque droite, 25% avaient une douleur abdominale diffuse et 3,58% avaient une douleur de l'hypochondre droit.

Les douleurs à localisations particulières doivent faire penser à des sièges ectopiques de l'appendice.

ROHR (22) a précisé que les douleurs sont souvent intenses mais peuvent être également discrètes dans la forme toxique dominée surtout par les signes généraux.

Pour BARGY (7), la douleur abdominale a été retrouvée dans 88 % des cas.

Dans notre étude, la migration de la douleur n'est décrite que par 14,28% des enfants.

Il semble que cette question n'est pas été posée de manière systématique aux urgences (12).

3-2 Les vomissements :

Les vomissements était fréquents, ils sont présents dans 82,14% des cas (23 cas) dont 25% sont des vomissements bilieux et 57,14% sont des vomissements alimentaires.

BARGY et Coll (7), constatent que les vomissements sont un excellent signe objectif et fréquent puisqui'ils sont présents dans 84% des vraies appendicites et 27% seulement des fausses .Par contre ANHOURY et Coll (7) trouvent que les vomissements sont présents dans 70% des appendicites vraies, alors que pour les enfants qui se présentent aux urgences avec des vomissements, seulement 14% ont une vraie appendicite.

Donc, c'est un signe peu spécifique et on le considérera que dans l'ensemble du tableau car il n'a aucune valeur pris isolement.

Tableau XIV : Fréquence des vomissements

	VOMISSEMENTS
Bargy et Coll	84%
Anhoury et Coll	70%
Notre série	82,14%

3-3 Les troubles de transit :

Chez le nourrisson et le jeune enfant, ces troubles sont souvent à type de diarrhée, ce qui constitue un piège diagnostique redoutable, car un tableau fait de vomissements, fièvre et diarrhée conduit parfois au diagnostic de gastro-entérite (11,12).

Après revue de la littérature, on constate que la constipation est classique chez l'enfant, la diarrhée est souvent significative d'un certain degré de gravité (3).

Dans l'étude de HORWITZ (23), portant sur 63 enfants âgés de moins de 3 ans, la diarrhée a été retrouvée dans 33% des cas. Ce piège diagnostique peut entraîner une prolongation de la période d'observation, et par conséquent, un retard dans la prise en charge thérapeutique.

Dans notre étude, les troubles du transit sont inconstants et de nature variable : il peut s'agir d'une constipation (3,56%), ou d'une diarrhée (14,3%) sans être le témoin d'une forme grave, mais un transit normal (82,14%) ne saurait éliminer le diagnostic.

3-4 Les signes urinaires :

L'existence de signes urinaires tels que brûlures mictionnelles et mictions impérieuses ne peut faire réfuter le diagnostic d'appendicite aiguë (7). Ils peuvent également constituer un piège diagnostique, ce qui nécessite un sens clinique critique pour exclure l'infection urinaire malgré un tableau de miction impérieuse ou douloureuse (12).

Dans notre étude, ils sont retrouvés dans 17,85% des cas.

4. signes généraux :

La fièvre élevée est un signe important du diagnostic, mais elle n'atteint que rarement des valeurs élevées. Dans notre travail, elle est aux alentours de 38°C dans 60,7% des cas, ce qui rejoigne la littérature (24, 25, 26).

VALAYER (15) a rapporté que dans la série d'enfants opérés à Bicêtre, 36% des cas d'appendicites aiguës confirmées avaient une température normale; et seulement 1,8 % des cas avaient une température supérieure à 39°C.

Tableau XV : fréquence de la température

	Température normale	Température élevée
VALAYER	36%	1,8%
Notre série	25%	75%

Tous ces signes fonctionnels bien que fréquents, restent peu fiable et ne permettent en aucun cas ni d'infirmer ni d'affirmer une appendicite aigue.

5. Signes physiques :

Les signes physiques ont été représentés essentiellement par la défense localisée de la FID, qui est un signe majeur pour le diagnostic d'appendicite aigue, elle a été retrouvée dans 42,86% des cas.

Après revue de littérature, cette défense est retrouvée dans 70 à 80% des vraies appendicites (24, 27) et seulement dans 4% des fausses appendicites (25). Donc la défense de la fosse iliaque droite est bien entendu un signe majeur et les résultats obtenus dans notre série sont presque comparables à ceux des études précédentes.

Pour ROHR (22), l'absence de défense de la FID doit conduire à mettre en doute le diagnostic d'appendicite en position latérocaecale, mais n'élimine pas une appendicite en position pelvienne ou rétro-cæcale.

Pour VALAYER (15), la défense pariétale est généralement discrète, par contre une défense franche suggère des lésions plus évoluées (perforation).

Le toucher rectal est presque toujours douloureux chez l'enfant. La valeur sémiologique de la douleur en haut à droite provoquée par cet examen ne peut emporter seule la décision opératoire.

Cependant, le toucher rectal permet aussi de rechercher une collection du Douglas ou une masse abdominale.

Pour VALAYER (15) et ROHR (22), le toucher rectal est sans intérêt, car il déclenche une réaction d'opposition et devient donc ininterprétable.

Dans notre série, le toucher rectal n'a jamais été fait.

VI. EXAMENS PARACLINIQUES :

Les explorations complémentaires ne sont que d'un apport limité dans le diagnostic précoce d'une appendicite.

Les examens biologiques pratiqués de routine sont la NFS et la CRP :

1. La numération formule sanguine (NFS):

La numération formule sanguine montre habituellement une hyperleucocytose avec une élévation du taux des polynucléaires neutrophiles, signant l'infection bactérienne sans orientation diagnostique.

Selon SAPIN et JOYEUX, Il existe une hyperleucocytose dans 61% à 85% des cas d'appendicite aiguë mais cet examen est très peu spécifique et possède une valeur prédictive positive très basse alors que sa sensibilité est plus élevée chez les enfants (11).

Les mêmes auteurs précisent que l'augmentation de la leucocytose est proportionnelle à la durée d'évolution de l'appendicite, mais il arrive que les patients avec un appendice perforé

aient une leucocytose normale (11). En revanche, entre 7 et 16% des patients ayant une appendicite ont une NFS normale (12).

DELATRTRE montre qu'une deuxième NFS pratiquée dans les 4 et 8 heures suivant la première, dans les cas de suspicion d'appendicite aiguë, peut augmenter la spécificité car le nombre de leucocytes augmentant avec le temps en cas d'appendicite aiguë (4).

Donc il faut souligner le fait qu'un chiffre normal de globules blancs ou modérément augmenté ne saurait en aucun cas plaider formellement contre le diagnostic d'appendicite aigue, voire même de forme compliquée. Ceci a été démontré dans plusieurs études précédentes (18, 24, 25, 27, 28).

Dans l'étude de BARGY (7), une hyperleucocytose à polynucléaires neutrophiles était présente dans 64 % des cas; alors que dans la série de ROHR (22), elle a été retrouvée dans 90 % des cas d'appendicite aiguë.

Dans notre série, une hyperleucocytose a été retrouvée dans 64,29% des cas avec parfois un taux de globules blancs très élevé atteignant même 30.000/mm3. Nous avons noté 3 cas d'appendicite avec une leucocytose inférieure à 10.000/mm3.

Tableau XVI : Fréquence d'hyperleucocytose

	Hyperleucocytose
Bargy	64%
Rohr	90%
Sapin et Joyeux	61 à 85%
Notre série	64,29%

La numération formule sanguine n'a d'intérêt que si le chiffre de globules blancs est élevé dans un contexte clinique évocateur.

La NFS est toutefois peu spécifique : une hyperleucocytose au delà de 10000 éléments par mm³ témoigne d'un processus inflammatoire sans préjuger de la cause (8).

2. CRP :

La C-reactiv protein (CRP) est une protéine synthétisée dans le foie dont le taux augmente dans les 8 à 10 heurs suivant le début de l'infection et qui aide à l'orientation du diagnostic (11).

Chez les enfants la CRP augmente en cas d'appendicite aiguë (bonne précision diagnostique), son taux est corrélé avec la durée d'évolution des symptômes et donc avec la gravité de la lésion.

Mais ce test n'est pas, statistiquement, meilleur que la NFS pour le diagnostic de l'appendicite aiguë ; et la combinaison du taux de CRP avec la NFS n'est pas supérieure à la NFS seule. Par contre, la probabilité de présenter une appendicite aiguë quand la CRP est normale 10 heures après le début de la douleur est faible.

L'élévation des leucocytes est le premier marqueur biologique, suivi par une élévation du taux de CRP. Si, 10 heures après le début des symptômes, la NFS et la CRP sont normales, la probabilité de présenter une appendicite aiguë est très faible.

Plusieurs études concluent que la sensibilité et la spécificité de chaque test augmentent quand on prend en compte une élévation de la CRP combinée à une élévation des leucocytes et des neutrophiles. La probabilité de présenter une appendicite aiguë si ces trois éléments sont normaux est faible (11).

3. La radiographie de l'abdomen sans préparation (ASP) :

La radiographie de l'abdomen sans préparation est le plus souvent pratiquée systématiquement dans les services d'urgence alors que sa rentabilité dans l'appendicite reste faible (18). Le signe le plus intéressant est la visualisation d'un stercolithe.

Les clichés simples doivent être pris en position debout et couchée.

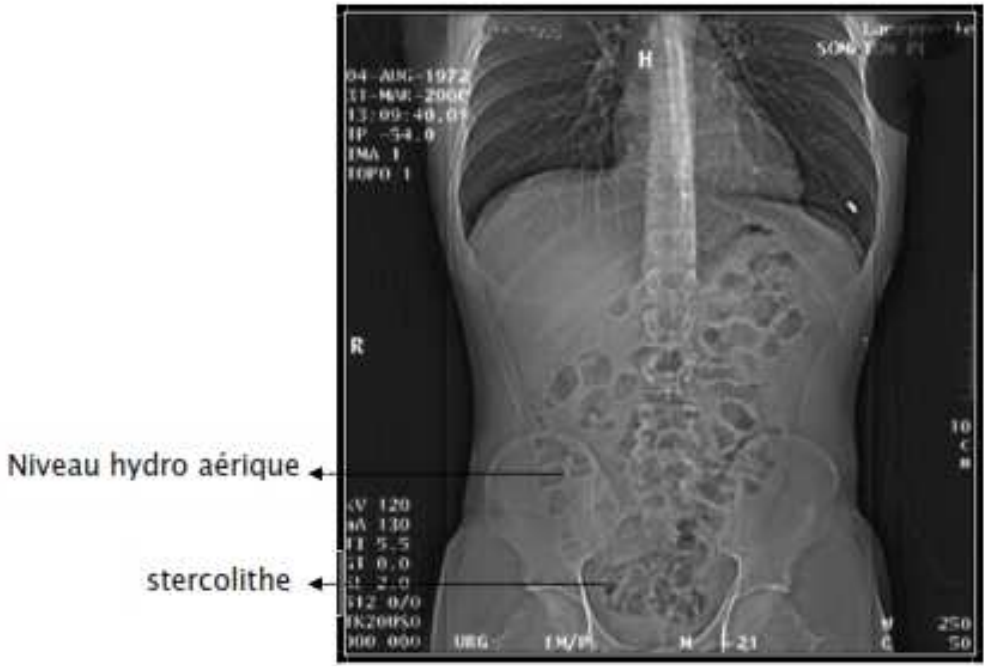

Figure 11: ASP montrant des NHA et un stercolithe appendiculaire (18)

- Pour BARGY (7), L'iléus du carrefour iléo-cæcal avec disparition de l'aérocolie physiologique constitue le signe le plus fréquent sur le cliché debout, alors que sur le cliché couché, le signe qui peut être noté est la distension de la dernière anse grêle.
- Certains auteurs ne donnent de valeur à cet examen que s'il objective un coprolithe : fragment de matière fécale durcie, calcifiée et enclavée dans l'appendice, présent dans 20 à 30% des cas ; alors que pour LE HORS-ALBOUZE (29), sa mise en évidence est rare et n'est même pas spécifique d'une appendicite aiguë.
- LECUDONNEC (30) précise que l'opacité d'un stercolithe est un élément de présomption en faveur d'une appendicite dans 99% s'il est associé à un syndrome douloureux abdominal.

Dans notre série, 39,28% des clichés ont apparu normaux .Donc la négativité des signes radiologiques en présence des signes pariétaux ne doit jamais entrainer l'abstention. Par contre leur présence au sein d'une scène clinique capricieuse permet une intervention plus précoce.

Rapport-gratuit.com
LE NUMERO 1 MONDIAL DU MÉMOIRES

L'A.S.P. est un examen irradiant et d'un coût/bénéfice très élevé, il ne devrait être demandé que dans certaines situations cliniques évocatrices de complications digestives ou de pathologies urinaires.

4. L'échographie abdominale :

L'échographie abdominale est un examen simple, non invasif, et performant s'il est réalisé par un opérateur entraîné, sa sensibilité est de 90%, sa spécificité est de 89 à 98%, sa valeur prédictive positive est de 86 à 91% et sa valeur prédictive négative est de 96 à 98% ; lorsqu'il est associé à la clinique, l'efficacité devient supérieure à l'appréciation clinique seule (31). Ces résultats sont comparables à ceux de l'étude de RAMACHANDRAN (32), témoignant ainsi de l'efficacité de l'échographie.

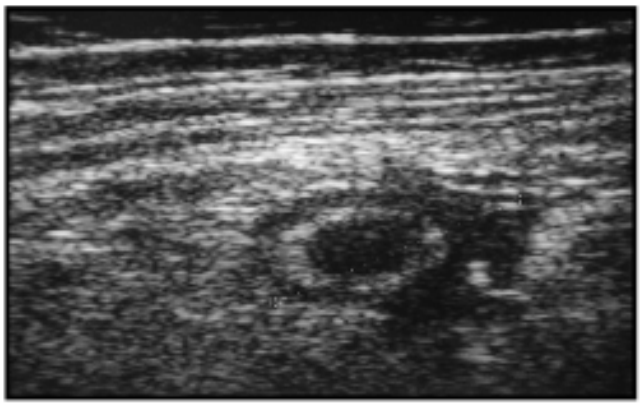

Figure 12 : coupe transversale d'appendicite (29)

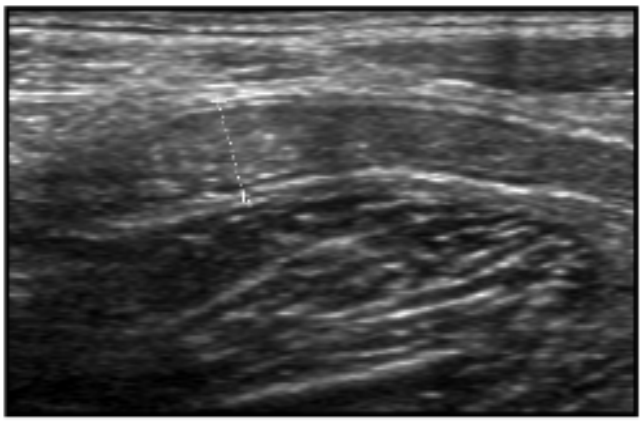

Figure 13 : coupe longitudinale d'appendicite (29)

TRAN-MINH (33) a conclu dans son étude que l'échographie abdominale est plus sensible que l'A.S.P. pour la détection des stercolithes appendiculaires chez l'enfant.

TAE IL HAN (34) a prouvé qu'un lavement évacuateur par du sérum physiologique précédant l'échographie, qui doit être réalisée par une sonde de haute fréquence avec compression abdominale, permet de mieux visualiser l'appendice lorsqu'il est situé en position rétro-cæcale, rétro-iléale ou pelvienne.

DUCOU LE POINTE et Coll (35), dans une étude concernant 100 échographies réalisées chez des enfants adressés pour suspicion d'appendicites aigues, ont mentionné que dans 11 fois le diagnostic d'appendicite aigue n'a pas été effectué par l'échographie et que dans 15 fois le diagnostic a été porté à tort. Donc l'échographie est une technique qui ne peut pas être proposé en routine.

Certains auteurs réservent l'échographie aux diagnostics douteux d'appendicite et dans les formes cliniques atypiques (36).

FLAMANT (37) trouve que l'échographie est surtout utile au diagnostic différentiel car, même entre des mains expertes, la sensibilité et la spécificité de cet examen sont insuffisantes pour lui permettre d'avoir une valeur décisionnelle.

Le rapport coût-efficacité ne devient fortement positif que lorsque l'examen clinique et l'échographie précoce sont négatifs, limitant alors le nombre de faux négatifs et la morbidité par retard diagnostic. Cette attitude permet ainsi d'éviter une hospitalisation pour mise en observation (36).

Dans notre série, cet examen a été réalisé chez 60,71% des cas (17 malades) et 7,14% des échographies sont apparues normales.

En conclusion, l'échographie n'est pas utile et retarde même l'intervention quand le diagnostic clinique est sans équivoque. Par contre, c'est un outil diagnostic rapide dans les cas équivoques, avec très peu de faux positifs et de faux négatifs, évitant tant une hospitalisation qu'une intervention inutile.

5. Le scanner abdominal :

La tomodensitométrie ne fait pas partie des examens complémentaires à réaliser pour le diagnostic positif de l'appendicite aiguë.

Cette technique est utilisée dans les formes de diagnostic difficile, dans les formes compliquées et pour certains en première intention, elle peut montrer (36) :

- Un appendice pathologique visible comme structure tubulaire à paroi épaissie et rehaussée à lumière distendue par du liquide ou collabée,
- Une infiltration de la graisse péri-appendiculaire (densité hydrique linéaire au punctiformes) avec épaississement du fascia de Told,
- Un éventuel stercolithe appendiculaire, unique ou multiple, plus souvent un dans les appendicites compliquées,
- Un phlegmon appendiculaire,
- Un abcès collecté.

Le scanner semble donner de meilleurs résultats que l'échographie pour visualiser un appendice sain. Elle est rapide, ne nécessite pas d'injection de produit de contraste et a une bonne spécificité dans le diagnostic des appendicites aiguës : 95% et une sensibilité de 95% (36).

Les réserves émises sur la bonne interprétation des clichés sont fondées sur le fait que les enfants possèdent peu de graisse rétro péritonéale ce qui diminue le contraste et sur la difficulté à faire avaler le produit de contraste aux enfants très jeunes. En plus de son coût, et le risque de réaction allergique au produit de contraste. La limitation de son utilisation chez l'enfant tient en son caractère très irradiant (38).

Un article américain a conclu que la présence, chez l'enfant, d'un stercolithe au scanner sans contraste avait une sensibilité de 56%, une spécificité de 86%, une valeur prédictive positive de 74% et une valeur prédictive négative de 26% (39).

La présence d'un stercolithe isolé au scanner n'est donc pas suffisante à poser le diagnostic d'appendicite aiguë, même si un stercolithe est associé de manière significative avec l'appendicite aiguë (40).

Actuellement les radiologues préfèrent l'échographie chez l'enfant.

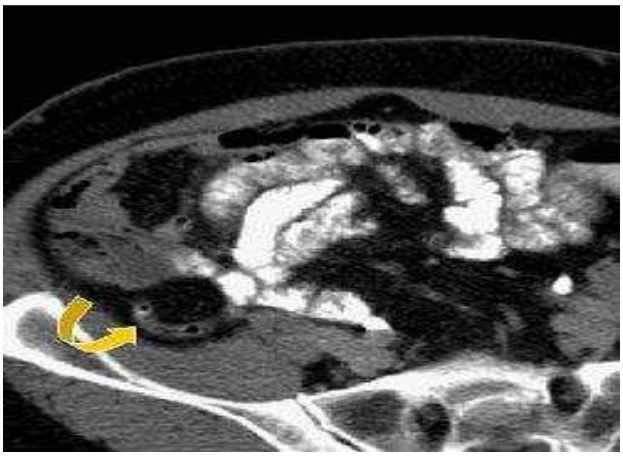

Figure 14: Image scannographie d'appendicite+stercolithe (41)

Pour WALKER (7), le scanner avec opacification digestive doit être réalisé chez tous les patients admis pour suspicion d'appendicite aiguë ; STEPHEN (42) a suggéré son utilisation plutôt dans les formes cliniques atypiques ; PEREZ (43) a précisé que le scanner n'améliore pas l'exactitude du diagnostic.

Pour LE HORS-ALBOUZE (29), le scanner est supérieur à l'échographie pour le diagnostic de l'appendicite aiguë lorsque l'indice de masse corporelle augmente et pourrait donc être proposé chez les enfants obèses.

La tomodensitométrie a également contribué à poser le diagnostic d'appendicite aiguë dans l'étude de NISOLLE (44), où les signes étaient localisés à gauche à cause de la longueur excessive de l'appendice qui était normalement implanté à droite.

Dans notre série aucune TDM n'a été réalisée.

En conclusion, la biologie et l'imagerie médicale ne sont le plus souvent contributives au diagnostic qu'à un stade évolué et surtout ne permettent pas d'éliminer formellement le diagnostic au début.

C'est pourquoi il ne faut pas hésiter, dès qu'il existe une suspicion fondée d'appendicite, à proposer l'hospitalisation pour observation en milieu chirurgical, voire en milieu chirurgical pédiatrique qui, seule , permet d'éviter les deux pièges de cette pathologie banale : le retard à l'indication opératoire en cas d'appendicite aigue ; l'indication hâtive par défaut d'examen d'une appendicectomie abusive, qui peut devenir regrettable lorsqu'elle se complique ou retarde le traitement d'une tout autre affection.

L'étude des signes cliniques et paracliniques précédents, nous permet de remarquer qu'aucun d'entre eux pris isolément ne pourrait permettre d'établir un diagnostic d'appendicite aigue, ce qui a incité de nombreuses équipes à élaborer des scores de diagnostic (3, 24, 25,45) qui sont discutables.

ANHOURY et Coll (27), dans une série de 356 cas, ont prouvé que l'application systématique d'un score de diagnostic les a conduit à opérer 37% des cas, pour lesquels le diagnostic retenu était non chirurgical. Ainsi de meilleurs résultats seront obtenus par une surveillance clinique régulière et méthodique de l'enfant puisque l'amélioration spontanée des symptômes n'est pas compatible avec une véritable appendicite qui évolue irrémédiablement vers l'abcédation.

VII. Scores diagnostiques :

Depuis longtemps, les cliniciens ont cherché à mettre au point des méthodes diagnostiques codifiées : les scores.

Ceux-ci ont été mis au point par différentes équipes en prenant en compte différents symptômes, en calculant leur sensibilité, leur spécificité, leur valeur prédictive positive et leur valeur prédictive négative et ensuite en les pondérant.

Le score actuellement utilisé le plus fréquemment est le score d'Alvarado, il a défini un score, basé sur 8 symptômes ou résultats d'examen simples et de routine, pondérés chacun de 1 ou 2 points suivant leur valeur prédictive :

1) Migration de la douleur	1point
2) Anorexie et /ou cétonurie	1point
3) Nausées et /ou vomissements	1point
4) Douleur en FID (Tenderness)	2point
5) Signe du Rebond	1point
6) Elévation de la température > 37,7	1point
7) Leucocytose > 10 000	2point
8) Polynucléose (Shift to the left > 75%	1point
	10point

En prenant les initiales (en anglais) on obtient un score appelé MANTRELS.

En appliquant ce score rétrospectivement à des patients dont les résultats anatomopathologiques étaient connus, il a défini des valeurs pour lesquelles le diagnostic était certain ou probable, permettant ainsi d'orienter la décision du chirurgien vers l'intervention immédiate ou l'hospitalisation pour surveillance. Un score jusqu'à 6 permet une observation, au-delà de 7 une intervention est nécessaire (13).

Si un doute persiste malgré tout, on peut poursuivre les investigations et de toute manière, il faut réévaluer les patients admis en observation au bout de 4 à 6 heures. Si le score reste le même ou augmente, il faut opérer.

Il faut noter que ce score a été établi avant la généralisation de l'échographie, du scanner, le dosage de la CRP, entre autres.

Ce score est la quantification de l'analyse que pratique inconsciemment un chirurgien pour décider d'opérer.

Celui-ci a été comparé et analysé par rapport à d'autres scores chez l'adulte. Et lui seul semble répondre à l'ensemble des critères (taux d'appendicectomie blanche inférieur à 15%, taux de perforation inférieur à 5%) permettant de valider son utilisation.

Toute fois, son application à la population pédiatrique révèle des résultats disparates et peu reproductibles selon les études.

Le score de Samuel ou encore appelé pediatric appendictis score ayant presque les mêmes critères que MANTRELS révèle une sensibilité de 100% et spécificité de 92 %.

Une seule étude compare, pour des patients pédiatriques, les scores d'Alvarado et Samuel, est révèle une sensibilité et spécificité moindre que dans les études princeps, considérant toutefois que ces deux scores présentant un intérêt diagnostique, même s'ils ne sont pas suffisamment déterminent (valeur prédictive positive de 65 et 54%) pour une indication opératoire.

Compte tenu de la fréquence des douleurs abdominales aigues chez l'enfant, un score clinique d'appendicite aigue doit présentés une forte reproductibilité, et une facilité d'utilisation (13).

Or, malgré le nombre des scores diagnostiques d'appendicite aigue adulte ou pédiatrique quotidienne demeure peu répondue.

En effet, l'application de scores cliniques d'appendicite chez l'enfant se heurte à trois difficultés principales, leur valeur chez le petit enfant (moins de 6ans), leur reproductibilité et leur performance.

L'utilisation d'un score clinique prédictif d'appendicite aigue semble intéressante pour écarter un syndrome appendiculaire devant une douleur abdominal de l'enfant. Les scores spécifiquement pédiatriques et facilement reproductibles sont alors indiqués et peuvent guider les pédiatres et urgentistes. En revanche aucun score clinique prédictif n'est suffisamment sensible pour permettre de poser une indication opératoire devant une suspicion clinique d'appendicite. Un avis spécialise est toujours nécessaire dés lors qu'un enfant justifie d'une hospitalisation pour syndrome douloureux abdominal.

Un autre test a été étudié par l'équipe chirurgicale de l'hôpital L. Mourier à Colombes, avec une aide au diagnostic par ordinateur des urgences abdominales (46).

Pour chaque patient, il faut recueillir une vingtaine de symptômes, une quinzaine de signes d'examen clinique et éventuellement les résultats de la NFS et /ou de l'ASP (aucune donnée n'est impérative). Au terme du questionnaire, l'ordinateur attribue une probabilité à chaque diagnostic recensé dans sa base de données

.Au terme de l'étude, le clinicien s'est révélé beaucoup plus performant que l'ordinateur : il reconnaît 91% des cas d'appendicite aiguë contre 76% pour l'ordinateur. En revanche, médecin et ordinateur ont la même valeur prédictive positive pour l'appendicite : 67%.

En conclusion, la supériorité diagnostique du médecin sur l'ordinateur est sans conteste.

Mais quand le diagnostic du clinicien est confirmé par l'ordinateur, la probabilité que ce diagnostic soit exact augmente encore.

Cet outil a été conçu pour l'aide au diagnostic de toutes les douleurs abdominales aiguës.

Mais il est astreignant (les questions sont nombreuses, beaucoup ne concernent pas la pédiatrie), et reste mal adapté à l'aide au diagnostic de l'appendicite aiguë en pédiatrie, surtout compte tenu de sa faible sensibilité par rapport au chirurgien.

VIII. TRAITEMENT ET SUITES POST-OPERATOIRES :

Le traitement médical vise à contrôler le syndrome infectieux. Il comprend essentiellement les antibiotiques, de préférence, ceux qui ont une action élective sur les germes intestinaux.

Pour ROHR (22), l'antibiothérapie doit débuter par voie intraveineuse, en employant en priorité des céphalosporines de 2ème génération ; en cas d'allergie à ces molécules, une association nitro-imidazolé / aminoside ou clindamycine/aminoside est employée. Cette antibiothérapie a pour but essentiel de réduire l'incidence des abcès de paroi.

Dans notre série, le traitement médical pré-opératoire a été préconisé dans 100 % des cas, à base de bétalactamine - amionoside - nitro-imidazolé.

Le traitement de l'appendicite aiguë est chirurgical.

L'abord classique et de préférence est une laparotomie en FID, au point de Mac Burney. La cœlioscopie d'utilisation plus récente autorise la réalisation de l'appendicectomie.

L'ablation de l'appendice est capitale, cet acte permet d'enlever le foyer infectieux et toxique.

Rapport-Gratuit.com

Cependant, ce temps opératoire n'est pas toujours aisé du fait de l'état inflammatoire local provoquant une rétraction et une friabilité du méso, ayant souvent tendance à saigner. L'appendice est parfois en voie de nécrose, et doit être abordé et disséqué prudemment. Ce geste chirurgical est terminé par une ligature de la base de l'appendice ; l'enfouissement du moignon appendiculaire par une bourse est actuellement de moins en moins employé du fait d'un risque septique avec constitution possible d'un abcès intramural (15).

EMIL (47) a affirmé que la guérison après appendicectomie chez l'enfant est dictée par la sévérité de l'appendicite et non par la technique utilisée.

Dans notre série, tous les cas d'appendicite aigue opérés ont été traités par voie classique avec succès.

- 22 cas (78,57%) ont été abordés par une incision horizontale type Mac Burney.
- 1 seul cas (3,57%) a été abordé par une laparotomie médiane.
- Les plastrons appendiculaires ont été traités par triple antibiothérapie et vessie de glace.
- L'antibiothérapie post-opératoire est systématique.

Le traitement comporte l'ablation de l'appendice et une toilette péritonéale soigneuse complète pour éradiquer tous les foyers septiques. L'exploration constitue un temps essentiel permettant le diagnostic positif, topographique, évolutif et l'aspect macroscopique de l'appendicite.

Apres revue de la littérature, la position iliaque est la plus rencontrée (48), alors que dans notre travail la position mésocoeliaque est de loin la plus fréquente (42,86%). La position iliaque n'est présente que dans 21,43% des cas.

Dans notre série l'appendice catarrhal est la forme la plus fréquente avec un taux de 25%. L'appendice perforé représente 21,4%. Le plastron appendiculaire représente 17,8%. L'abcès appendiculaire représente 14,3%. L'appendicite phlegmoneuse représente 14,3%. L'appendicite gangrénée représente 3,6% et dans 3,6% une péritonite appendiculaire.

Dans l'étude de GRANDJEAN (49), portant sur 637 cas, l'appendicite inflammatoire représente 41% et perforée 10% ; la présence d'un stercolithe a été retrouvée dans 7,7% des cas dans la série de GAHUKAMBLE (50).

Tableau XVII: Fréquence selon l'aspect macroscopique

	App.inflammatoire	App. Perforé	Stercolithe
GRANDJEAN	41%	10%	-
GAHUKAMBLE	-	-	7,7%
Notre série	25%	21,4%	7,14%

Les gestes associés sont :

* Le prélèvement du pus est systématique dans tous les cas où il existe un liquide d'aspect séreux ou séropurulent. Il permet d'identifier le germe et de guider une éventuelle antibiothérapie en post-opératoire.

Dans la série de PEARL (51), les germes qui ont été isolés sont : E.Coli (76%), Entérococcus (24%), Bactéroides sp (24%) et Pseudomonas (20%), ces résultats sont comparables à ceux obtenus dans d'autres séries (12).

Les parasites considérés comme facteur étiologique, n'ont été retrouvés en aucun cas dans notre série. Si selon BACCON (52), les parasites jouent un rôle non négligeable dans le déclenchement de certaines appendicites aigues, FLAMENT (37) affirme que ces derniers ne jouent aucun rôle et que leur présence dans la lumière appendiculaire ne justifie pas le terme d'appendicite.

Pour KOKOSKA (53), l'examen bactériologique du pus prélevé en per-opératoire peut être abandonné devant l'utilisation d'antibiotiques à large spectre dirigés contre les germes habituellement retrouvés dans les appendicites perforées.

- La toilette péritonéale de la FID constitue une étape essentielle en cas de forme compliquée. Le lavage se fait au sérum tiède, il doit être abondant et minutieux, intéressant la région caeco-appendiculaire, sans toutefois léser le moignon appendiculaire.
- Le drainage post-opératoire ne s'impose que lorsqu'il y a des difficultés opératoires, ou des décollements importants.

Rapport-gratuit.com
LE NUMERO 1 MONDIAL DU MÉMOIRES

Il consiste en la mise en place de lames ou de gros drains, en fonction de l'importance de la suppuration ou des décollements.

Certains auteurs pensent que le drainage post-opératoire n'a aucun apport bénéfique (51).

Dans notre série, aucun cas n'a bénéficié d'un drainage post-opératoire.

Après revue de la littérature (48, 20), on constate que la coelio-appendicectomie est proposée par tous les auteurs comme traitement de routine des appendicites aiguës car il s'agit d'une technique sûre, économique, performante, extrêmement fiable, permettant de :

- vérifier le diagnostic d'appendicite aiguë,
- effectuer des gestes thérapeutiques complémentaires qui auraient nécessité l'abord médian comme la toilette péritonéale,
- minimiser le traumatisme pariétal,
- réduire la durée de l'hospitalisation,
- diminuer un nombre important de complications post-opératoires,
- sans oublier son avantage esthétique.

❖ **Les différentes techniques de la cœlioscopie:**

- *La technique cœlioscopie pure ou technique in* :

Tous les temps de l'appendicectomie sont réalisés à l'intérieur de la cavité péritonéale, une pince fenêtrée introduite en T2 saisit l'extrémité de l'appendice et le met sous tension (38). En T3, une pince ou des ciseaux coagulateurs bipolaires coagule puis sectionnent le méso.

La ligature de la base appendiculaire est assurée soit par un nœud intracorporel ou par un nœud extracorporel ou par une endoloop (système de nœud autobloquant).

Il est conseillé de placer une seconde ligature à 10 mm au dessus de la précédente afin d'éviter en particulier l'évacuation d'un stercolithe dans la cavité abdominale (6).

La section de l'appendice est réalisée à l'aide de ciseaux introduit en T3 entre les deux ligatures, ensuite l'appendice est extrait par le trocart ombilical sous contrôle de la vue.

Cette technique aurait l'avantage d'une agressivité pariétale minime mais surtout d'un faible risque de contamination septique de la paroi, cependant le risque septique intra péritonéal n'est pas nul (20).

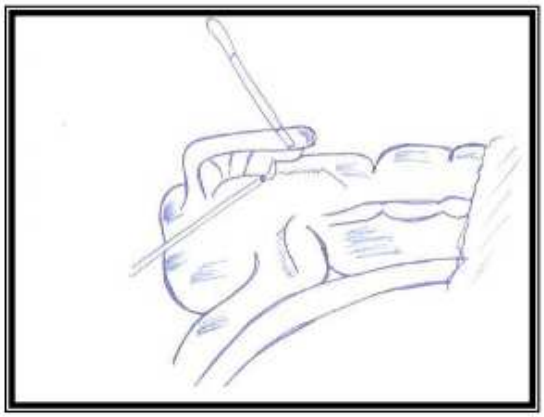

Section ligature du méso en intra abdominal

Section ligature de l'appendice en intra abdominal

Figure 15 : l'appendicectomie par la voie in (20)

- *La technique d'appendicectomie coelio-assistée ou technique out :*

L'exploration et la mobilisation de l'appendice se font par voie intra péritonéale puis l'appendice et son méso sont extériorisés au travers d'un trocart latéral ou ombilical.

La ligature du méso et l'exérèse de l'appendice sont réalisés en position extra péritonéale.

Dans cette technique, c'est surtout la contamination de la paroi source d'abcès pariétaux, qui en est le principal inconvénient ce qui la rend discutable.

Mais elle peut trouver son indication chez le petit enfant ou le temps d'insufflation est réduit au minimum, ou en cas d'indisponibilité de ligature préformée (54).

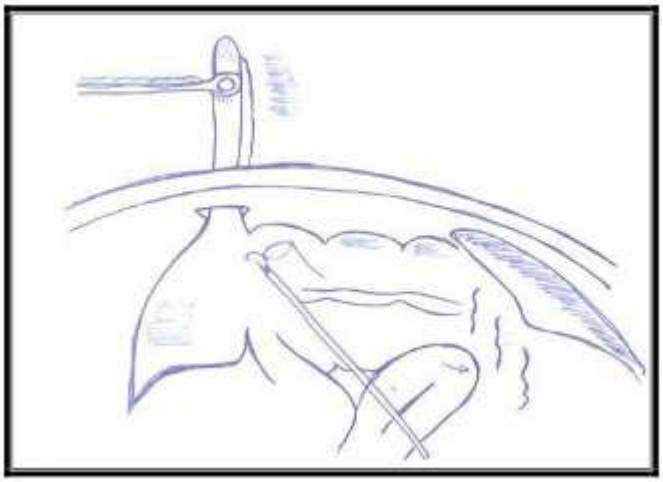

Figure 16 : section du méso et l'appendice en extra péritonéal (20)

- *La technique d'appendicectomie mixte :*

L'exploration, la mobilisation de l'appendice et le traitement du méso sont réalisés par voie intra péritonéale, seule l'exérèse de l'appendice est faite par voie extra abdominale après extériorisation au travers d'un trocart.

Cette approche est réservée à certaines appendicectomies de réalisation difficile par voie intra abdominale pure (20).

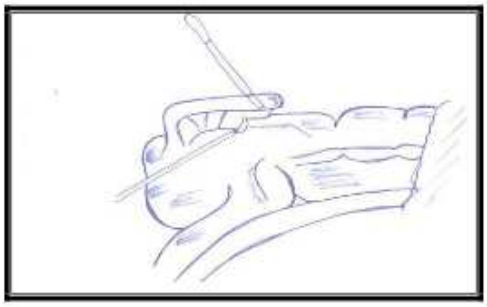

Ligature section du méso en intra abdominal

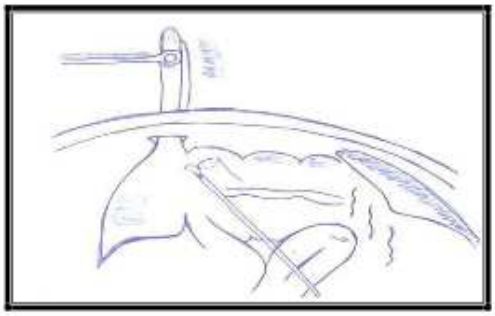

Ligature section de l'appendice en extra

Figure 17 : technique mixte (20)

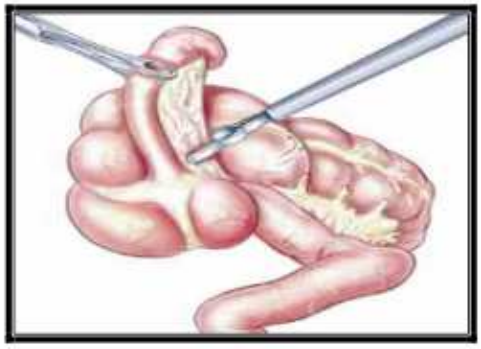

1) Coagulation et section de l'appendice.

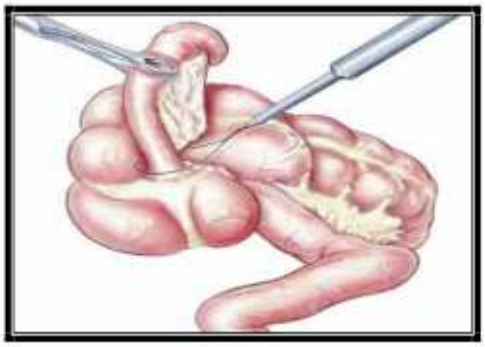

2) Ligature de la base de l'appendice.

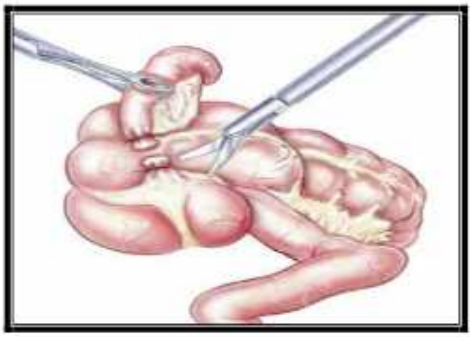

3) Section de l'appendice.

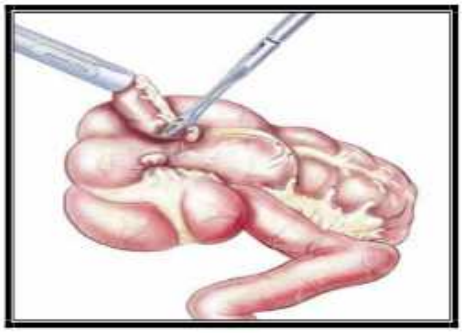

4) Extraction de l'appendice.

Figure 18 : les différentes étapes de l'appendicectomie sous cœlioscopie (55).

Pour ESTOUR (56), le 1er avantage de la coelio-appendicectomie et de la coelio-chirurgie en général est de pouvoir réaliser une toilette parfaite de la grande cavité péritonéale par aspiration première des abcès ou collections puriformes dans le Douglas, la FID et la région sus-hépatique droite le plus souvent. La contrepartie en est théoriquement la diminution du nombre des drainages nécessaires; certains chirurgiens ne drainent jamais ou drainent peu, ce qui diminue l'iatrogénécité secondaire propre du drainage.

Pour VALLA (20), les limites de la technique cœlioscopique sont représentées essentiellement par l'expérience de l'opérateur. Un chirurgien entraîné peut extraire n'importe quel appendice, même très malade. Cependant, certaines situations particulières doivent bénéficier d'une conversion c'est à dire un passage à la chirurgie à ciel ouvert :

- l'appendicite pseudo-tumorale ;
- la gangrène de la base appendiculaire.

Dans notre série, aucun cas d'appendicectomie a été réalisé par cœlioscopie, vu la non disponibilité du matériel aux urgences.

En conclusion, on peut dire que la coelio-chirurgie a une très grande place dans les appendicectomies de l'enfant, à condition que la technique soit parfaitement maîtrisée.

L'examen anatomopathologique de l'appendice doit être effectué systématiquement après l'appendicectomie, ceci pour déceler une éventuelle tuberculose ou tumeur carcinoïde appendiculaire. Ainsi, la corrélation entre l'aspect macroscopique per-opératoire et les lésions microscopiques est imparfaite.

L'aspect opératoire peut être trompeur : un gros appendice peut être histologiquement normal ; un appendice rouge peut ne pas être inflammatoire mais seulement congestif, une séreuse inflammatoire peut ne traduire qu'une inflammation de contact, sans aucune lésion musculeuse ou muqueuse.

Dans notre étude, seulement 5 comptes rendus anatomopathologiques ont été retrouvés montrant un aspect de pan appendicite aigue purulente avec réaction péri appendiculaire et absence de signes de spécificité ou de malignité.

En présence de suites simples, la température se normalise en 24 à 48h, le transit se fait au 2ème ou 3ème jour.

Les suites ont été simples dans 96,43% des cas de notre série et dans 97% des cas dans la série d'ESTOUR (56).

La durée moyenne de séjour est de 4 jours pour ESTOUR (56); elle est de 2,9 jours seulement pour VALAYER (15).

ALEXANDER (56) et KOKOSKA (53) ont conclu dans leurs études respectives, que la durée de l'hospitalisation des enfants opérés pour appendicite par des chirurgiens pédiatres, était plus courte que ceux opérés dans les services de chirurgie générale.

Dans notre série, la durée moyenne de l'hospitalisation est de 4,5 jours.

Tableau XVIII : Fréquence selon suite et durée d'hospitalisation

	Suite simple	Durée d'hospitalisation
ESTOUR	97%	4 j
VALAYER	-	2,9%
Notre série	96,43%	4,5j

Les complications post opératoires sont très fréquentes dans les suites d'une appendicite suppurée ou gangrenée. L'élévation thermique sans autres signes généraux doit faire penser à l'abcès pariétal, qui réalise une tuméfaction inflammatoire au niveau de la cicatrice chirurgicale; ils sont d'évolution bénigne lorsqu'ils sont bien traités (antibiothérapie et désunion de la plaie). Une asepsie rigoureuse lors de l'acte chirurgical reste le meilleur moyen de prévention de ces infections pariétales.

Pour MONTUPET (20), les abcès de paroi représentent 1/3 des complications.

Sous cœlioscopie, la seule suppuration de paroi rapportée par VALLA (20) est survenue sur un terrain particulier : la maladie de Crohn.

LONGIS et coll. (9), ont rapporté dans leur étude, 5 abcès de paroi qui n'ont pas nécessité de ré intervention chez des enfants opérés par chirurgie classique.

Pour CHAMPAULT (48), l'incidence des suppurations pariétales par voie classique est chiffrée entre 5 et 10 % ; dans notre série, on a retrouvé 4 % de suppurations pariétales qui ont bien évolué sous soins locaux et antibiothérapie.

PLATTNER (58) a rapporté 12% d'abcès intra-péritonéaux ; alors que dans d'autres séries, leur fréquence varie entre 3% et 11%.

Sous coelio-chirurgie, MONTUPET (20) a rapporté 9 cas d'abcès résiduels sur 1963 cas, mais il s'agit dans tous les cas d'une complication de péritonite localisée ou généralisée.

VALLA (20) a rapporté, sur une série de 465 appendicectomies laparoscopiques, 3 cas d'abcès intra-péritonéaux survenus de façon non spécifique, en relation avec une technique chirurgicale insuffisante ; cependant, KATKHOUDA (59) affirme que le traitement coelioscopique des appendicites a permis de réduire le nombre d'abcès intra-abdominaux post-appendicectomies.

Pour HELOURY (60), le traitement médical des abcès intra-abdominaux post appendicectomie apparaît efficace en l'absence de syndrome occlusif associé.

Dans notre série, Chez un seul malade, nous avons noté une complication dans les suites immédiates, il s'agit d'un abcès pariétal qui a bien évolué sous soins locaux et antibiothérapie.

Les péritonites post-opératoires représentent les complications les plus graves de l'appendicectomie conventionnelle.

Pour HAROUCHI (31), seule une réintervention immédiate et complète devant un syndrome du 5ème jour ou un lâchage de moignon, évitera la diffusion d'une péritonite localisée et la cascade des complications.

Dans la série de LEVARD (55), les péritonites constituent 0,3% des complications post-appendicectomies par cœlioscopie.

Dans notre série, aucun cas de péritonite n'a été retrouvé dans les complications post-opératoires.

Les occlusions post-opératoires sont estimées à moins de 0,5 % dans le 1er mois post-opératoire et à 1,5 % à 15 ans.

MONTUPET (20) a mentionné 5 cas d'occlusions post-opératoires dans les suites de péritonites, dont 4 précoces et 1 tardive sur bride ; alors que LONGIS (9) a rapporté un seul cas d'occlusion sur bride, survenu 3 mois après l'appendicectomie.

Dans notre série, aucun cas d'occlusion n'a été retrouvé dans les complications post-opératoires.

L'appendicectomie est une intervention chirurgicale fréquente réputée inoffensive, d'indication larges et de suites opératoires simples. Pourtant, on meurt encore des suites d'une appendicectomie (17).

Dans notre série, aucun décès n'a été rapporté, ceci a été confirmé par les résultats des séries les plus récentes (11,36).

Rapport-Gratuit.com

CONCLUSION

La douleur abdominale est un symptôme d'une extrême banalité chez l'enfant, les causes en sont multiples mais l'une d'elles est toujours évoquée, c'est l'appendicite aigue dont l'évolution ne se fait que dans le sens de l'aggravation vers la péritonite. Elle peut se voir à tout âge, mais elle est rare avant 05 ans.

Le diagnostic d'appendicite aiguë n'est pas toujours aisé dans la mesure où son expression clinique est très variable et les pièges diagnostiques nombreux. Le recours assez systématique à l'imagerie a permis de réduire considérablement le nombre d'appendicectomies inutiles et de reconnaître d'autres pathologies prenant un masque appendiculaire.

La douleur de la FID est le signe révélateur constamment retrouvé.

Dans les formes typiques, le diagnostic repose sur l'association douleur de la FID, fièvre et hyperleucocytose.

Les examens radiologiques tels que l'ASP et/ou l'échographie abdominale ne sont indiqués que dans les formes cliniques atypiques.

Le traitement de l'appendicite est chirurgical, basé sur l'appendicectomie.

Il n'y a pas de différence quant aux résultats de l'appendicectomie à ciel ouvert ou par voie laparoscopie. Cette dernière trouve son intérêt en cas de doute diagnostique essentiellement chez la jeune fille ou en cas d'appendicite compliquée.

Le pronostic de l'appendicite aiguë prise en charge précocement est excellent avec une guérison dans tous les cas. Alors que la méconnaissance du diagnostic peut aboutir à des complications redoutables, d'où la nécessité d'une prise en charge rapide même en cas de doute diagnostique.

Rapport-gratuit.com
LE NUMERO 1 MONDIAL DU MÉMOIRES

ANNEXES

FICHE D'EXPLOITATION

Identité :

-Nom : -Fiche N° :
-Prénom : -NE :
-Age :
-Sexe : F M
-Origine : urbain rural

Antécédents :

-Médicaux :
- Chirurgicaux :

Etude clinique :

-Consultation antérieure :

- ✓ prise d'ATB : Oui
  Non

-Délai de consultation :

-SG :

- ✓ Fièvre : Oui Chiffre :
  Non
- ✓ AEG : Oui
  Non
- ✓ Pouls :

-SF :

- ✓ Douleur : Oui
  Non
  Type :
  Siège :
  Irradiation :
- ✓ Agitation : Oui
  Non
- ✓ Irritabilité : Oui
  Non

- ✓ Refus de biberon : Oui
  Non
- ✓ Troubles digestifs : Nausées
  Vomissements
  Constipation
  Diarrhées
- ✓ AMG : Oui
  Non
- ✓ Signes urinaires : Absents
  Brulures mictionnelles
  Pollakiurie
  Impériosité

-**SP** :

- ➢ Inspection :
  - ✓ Facies : Pâleur
    Teint grisâtre
  - ✓ Marbrures
  - ✓ Position des MI
  - ✓ Météorisme abdominal
- ➢ Palpation :
  - ✓ Point douloureux / tension localisée
  - ✓ Défense localisée
  - ✓ Contracture
  - ✓ Masse FID
  - ✓ Signe de Rovsing
  - ✓ Signe de Blumberg
- ➢ TR :
  - ✓ Douleur
  - ✓ Masse

- **Examen des autres sphères :**
  - ✓ Respiratoire :
  - ✓ ORL :
  - ✓ Génito urinaire :
  - ✓ Aires ganglionnaires :

-***Paraclinique :***

- ➢ NFS :
  - ✓ plaquettes :
  - ✓ PNN :

- CRP :
- VS :
- ASP :
- Echographie abdominale :

-***Traitement :***

- Médical :
- Chirurgical :
  - ✓ Date de l'intervention : (de l'admission a la chirurgie)
  - ✓ Incision :
    - MC Burney
    - Cœlioscopie
    - Laparotomie
    - Élargie
  - ✓ Exploration :
    - Siège de l'appendice :
      Latérocoecal
      Sous hépatique
      Mésocoeliaque
      Pelvienne
      Retro cœliaque interne
      Méso et retro ceoliaque
    - Etat de l'appendice :
      Normal
      Congestif
      Inflammé
      Phlegmoneux
      Gangréné
      Perforé
    - Etat du péritoine :
    - Acte chirurgical :
      Appendicectomie
      Toilette
  - ✓ Anatomopathologie :

- ***Evolution :***

- ✓ Normale
- ✓ Compliquée :
- ✓ Date de sortie :
- ✓ Durée totale d'hospitalisation :

-***Recul***

RESUMES

Résumé

L'appendicite est l'inflammation de l'appendice, à priori d'origine infectieuse. Elle peut se voir à tout âge, mais elle est rare avant 5 ans.

Notre étude est rétrospective portant sur 28 cas d'appendicite aigue chez les enfants de moins de cinq ans colligés au service de chirurgie pédiatrique du CHU Mohamed VI de Marrakech du janvier 2009 au décembre 2012.

L'objectif de cette étude est d'évaluer notre prise en charge de l'appendicite aigue. La moyenne d'âge des patients était de 4 ans avec des extrêmes allant de 2,5 à 5 ans. Nous avons noté une prédominance masculine (82,14%).

Le diagnostic était clinique et reposait essentiellement sur la douleur abdominale spontanée localisée à la fosse iliaque droite (32,15%), la défense pariétale (42,86%) et la fièvre (92,85%). Les vomissements ont fait partie du tableau clinique dans 82,14% des cas.

Mais la difficulté chez les enfants de moins de cinq ans est de faire le bon diagnostic à temps qui n'est pas toujours évident dès le premier examen comme en témoignent les taux encore élevés d'appendicites opérées au stade de complications.

L'hyperleucocytose, retrouvée dans 64,29% des cas, était d'une grande importance surtout en cas d'apyrexie. Les examens radiologiques n'ont pas de place dans la forme typique. Il s'agit de la radiographie de l'abdomen sans préparation (ASP) face debout qui était normale dans 39,28% des cas, et a montré des signes orientant vers l'appendicite aiguë dans 60,72% des cas. L'échographie abdominale était normale dans 7,14% des cas.

Le traitement est chirurgical, reposant sur l'appendicectomie par voie classique. Le traitement précoce de l'appendicite aiguë permet une guérison certaine. Dans notre série les complications étaient rares (un seul cas d'abcès de paroi).

Tout doute diagnostique ne justifiera en aucun cas le retard de l'intervention.

Abstract

Appendicitis is the inflammation of the appendix, initially infectious. It can be seen at any age, but it is uncommon before 5 years old.

Our study is retrospective about 28 cases of acute appendicitis in children less than five years collected at the pediatric surgery service, UHC Mohamed VI of Marrakesh, from January, 2009 to December, 2012.

The aim of this study is to evaluate our management of acute appendicitis. The average age of our patients was 4 years ranging from 2.5 to 5 years. We noted a male predominance (82.14%).

The diagnosis was clinical and based essentially on spontaneous abdominal pain localized in the right iliac fossa (32.15%), parietal tenderness (42.86%) and the fever (92.85%). Vomiting were part of the clinical symptoms in 82.14% of cases.

But the difficulty in children less than five years is to make the correct diagnosis in time which is not always obvious at the first examination as reflecting the still high rate of appendicitis operated on stage of complications.

The leukocytosis, found in 64.29% of cases, has a great importance especially when apyrexia. Radiological examinations have no place in the typical form. It is the abdominal radiograph which was normal in 39.28% of cases, and showed signs directing to acute appendicitis in 60.72% of cases. Ultrasound abdominal was normal in 7.14% of cases.

The treatment is surgical, based on the appendectomy by conventional pathway. Early treatment of acute appendicitis allows certain cure (100% in our series). The complications were rare (1 case of abscess wall).

Any doubt about the diagnosis does not justify any delay of the intervention.

Rapport-Gratuit.com

ملخص

إن التهاب الزائدة الدودية يكون غالبا من أصل معدي. يمكن أن يلاحظ في أي سن، ولكنه يعتبر نادر الحدوث قبل 5 أعوام.

وهنا قمنا بعمل دراسة إستعادية ل 28 حالة التهاب الزائدة الدودية الحاد للأطفال أقل من خمس سنوات منتقاة بمصلحة جراحة الأطفال بالمستشفى الجامعي الإستشفائي محمد السادس بمراكش، في الفترة ما بين يناير 2009 الى ديسمبر 2012.

الهدف من هذه الدراسة هو تقييم معالجتنا لالتهاب الزائدة الدودية الحاد. كان متوسط عمر المرضى هو 4 سنوات، مع امكانية تراوح هذه النسبة بين 2,5 و 5 سنوات. سجلنا هيمنة ذكورية (82,14٪) .

التشخيص كان سريريا وارتكز أساسا على آلام عفوية في البطن مركزة في الحفرة الحرقفية اليمنى (32,15٪)، الدفاع الجداري (42,86٪) والحمى (92,85٪). وكان القيء جزء من الصورة السريرية في 82,14٪ من الحالات.

لكن الصعوبة لدى الأطفال أقل من خمس سنوات تكمن في القيام بالتشخيص الصحيح في الوقت المناسب وهو شيء ليس دائما واضحا من الفحص الأول و هذ ا ما يعكسه المعدلات المرتفعة لاتهابات الزائدة الدودية التي تمت معالجتها في مرحلة المضاعفات.

كان ارتفاع عدد الكريات البيضاء، والذي وجد في 64,29٪ من الحالات، ذو أهمية كبيرة وخصوصا عندما لا توجد حمى. يتجلى دورالفحوصات بالاشعة في الحالات غير النمطية. يتعلق الامر بفحص اشعة البطن الذي كان عاديا لدى 39,28٪ والذي لم يبين علامات الزائدة الدودية إلا لدى 60,72٪. الفحص بالصدى كان طبيعيا في 7,14٪ من الحالات.

العلاج جراحي، ويرتكز على استئصال الزائدة الدودية عبر موضع الجراحة الكلاسيكي. العلاج المبكر لالتهاب الزائدة الدودية الحاد يمكن من الشفاء الكلي (100٪ في سلسلتنا). المضاعفات كانت نادرة (حالة وحيدة لخراج الجدار).

أي شك في التشخيص لا يجب أن يبرر بأي حال من الأحوال التأخير في التدخل.

BIBLIOGRAPHIE

Rapport-gratuit.com
LE NUMERO 1 MONDIAL DU MÉMOIRES

1. **ABDELHAFID LEHELAIDI**
Anatomie topographique vol III : 159.

2. **DAOUDI**
Laboratoire d'anatomie
Faculté de médecine et de pharmacie de Fés

3. **ADOLFF M, MATHEVON H :**
Appendicites.
EMC, Estomac intestin, Paris, 9066.A10, vol lII: 47-60

4. **DELATRTRE J.F**
Appendicite aigue et ses complications.
Impact internat : 229-235

5. **LUQUE MIALDEA R, DIEZ R, CASANOVA A, GUGLIERI C, CERDA J, DIEZ DELGADO J, CONCEJO J, DELGADO J, AGUILAR F.**
Cocket syndrome: thrombotic-septic disease post-appendicectomy complication.
Eur. J. Pediatr. Surg., 1995, 5: 52-54.

6. **KOKOSKA E.R, MINKES R.K, SILEN M.L, LANGER J.C, TRACY T.F. JR, SNYDER C.L, DILLON P.A, WEBER T.R.**
Effect of pediatric surgical practice on the treatment of children with appendicitis.
Pediatrics, 2001, 107 (6): 1298-1301.

7. **Bargy F.**
Appendicite aiguë et péritonite.
Chir. Digest. Enfant, 1990, 40 : 515-534.

8. **SERGE R, HERVE L, CHRSTIEN M, AGNES M.**
Appendicite aigue.
EMC (Paris France).Gastro-enterologie1999, 9-066-A-10,15p

9. **LONGIS B, MOULIES D, TERRIER G, ALAIN J.L.**
Oxyurose et pathologie appendiculaire.
Rev. Pédiatr., 1987, 23 (9) : 437-440.

10. **DE SOUZA N, ATAI I, COURTADE A, LUCIDARME D, FILOCHE B, DESROUSSEAUX B.**
Adénocarcinome de l'appendice : à propos d'un cas compliqué par une double récidive locale et pariétale.
J. Chir., 1996, 133 (4) : 159-161

11. **SAPIN E, JOYEUX L.**
Appendicite aigue de l'enfant en 2008
Archive de pédiatrie 2008 ; 15-p550-p552

12. **PARYS F, REDING R.**
Dix questions à propos de l'appendicite aigue chez l'enfant
Louvain Med 118 :468-477,1999.

13. **BREAUD J, MONTORO J, LAUDON J, HAAS H.**
Valeur des scores diagnostiques cliniques d'appendicite aigue chez l'enfant
Archive de pediarie2008 ; 15 :p553-p555

14. **GUELOUZ N, RIGOURD V, DOMMERGUES M.A, RIZKALLAH J.**
Appendicite aigue néonatale intra herniaire
Archives de pédiatrie
Volume 10, issue12, décembre 2003, p1079-1082

15. **VALAYER J, GAUTHIER F.**
Appendicite et péritonite appendiculaire de l'enfant.
EMC, Paris, Pédiatrie, 4-018-Y -10, 1996 (6p)

16. **DAEHLIN L.**
Acute appendicitis during the first three years of life.
Acta.chir.scand, 1982, 148,291

17. **DALENS B, VANNEN VILLE G, AMRANE M.**
Acute appendicitis in early child hood
Helv pediatr.acta, 1983,95-96

18. **HENTATI M, NOURI A, SAYED S, SAIED H.**
L'appendicite du nourrisson à propos de 26 observations en 20 ans.
Annales de pédiatrie : (Paris), 1988, 35(1), 25-29.

19. **STEPHEN A.E, SEGEV D.L, RYAN D.P, MULLINS M.E, KIM S.H, SCHNITZER J.J, DOODY D.P.**
The diagnosis of acute appendicitis in a pediatric population: to CT or not to CT.J. Pediatr. Surg., 2003, 38 (3) : 367-371.

20. **MONTUPET P, ALAIN J.L, CHAVRIER Y, LIMONE B, VALLA J.S, VARLET F.**
Appendicites aiguës et péritonites appendiculaires chez l'enfant: le traitement coelioscopique.
Chirurgie, 1993-1994, 119 (8): 433-435

21. **STYRUD J, ERIKSSON S, NILSSON I, AHLEBERG G.**
Appendicectomie ou traitement antibiotique des appendicites aigues?
REVUE DE PRSSE
World J Surg2006.30:1033-10037

22. **ROHR S, LANG H, MECHINE A, MEYER C.**
Appendicite aiguë.
EMC, Paris, Gastro-entérologie, 9-066-A-10, 1999 (11p)

23. **HORWITZ JR, GURSOY M, JAKSIC T, LALLY K.P.**
Importance of diarrhea as a presenting symptom of appendicitis in very young children.
Am. J. Surg., 1997, 173 (2) : 80-82.

24. **ANTOINE M, ASKENASRI J, VAN DE STADT J.**
Appendicite aigue : bénéfice d'une attitude attentiste.
Acta.Chir. Belg., 1984, 84 (4), 203-206

25. **BARGY P, HELARDOT P.G, BIENAYME J.**
Comment faire le diagnostic d'une appendicite aigue chez l'enfant.
Concours Méd, 26, 1982, 4137-4147.

26. **BORDE J, MIT ROFANO FF.P**
Appendicite et péritonite appendiculaire de l'enfant.
EMC, pédiatrie, 1, 1974, 4018 y 10, 1-6.

27. **ANHOURY P, BRIANCONS S, VIDAILHET M, SCHITT M.**
Evaluation prospective des admissions pour douleurs abdominales aigues chez l'enfant.
Pédiatrie, 1989, 44 (6), 481-486.

28. AUDRY G, GRAPIN C, BROUZES S, LOCH P, GRUNER M.
La péritonite appendiculaire chez l'enfant à propos de 188 cas.
La médecine infantile, 95ème année, n°6, 1988, 555-562.

29. LE HORS-ALBOUZE H.
Apport des examens complémentaires dans le diagnostic de l'appendicite aiguë de l'enfant.
Arch. Pédiatr., 2002, 9 (suppl. 2): 223s-225s.

30. LECUDONNEC B, UTZMANO, LAGNIEZ PL.
Radiologie de l'appendicite iléo-coecale.
EMC, Radio IV, 33473 A 10, 1980, 1-2.

31. HAROUCHI A, GHNASSIA J.C, BONDEUX D, CLOUP M, PELLERIN D.
Péritonites généralisées à foyers multiples, complications des appendicectomies. Ann. Chir. Enfant. 1976, 17 (2): 81-92.

32. RAMACHANDRAN P, SIVIT C.J, NEWMAN K.D, SCHWARTZ M.Z.
Ultrasonography as an adjunct in the diagnosis of acute appendicitis: a 4-year experience.
J. Pediatr. Surg., 1996, 31 (1): 164-169.

33. TRAN-MINH V.A.
Diagnostic échographique des stercolithes appendiculaires dans l'appendicite aiguë chez l'enfant : à propos de 9 cas.
J. Echo. Méd. Ultra-sonore, 1986, 7 (4) : 188-192

34. TAE IL HAN
Improved sonographic visualization of the appendix with a saline enema in children with suspected appendicitis.
J. Ultrasound Med., 2002, 21 (5) : 511-516.

35. DUCOU LE POINTE H, BOSSON N, CHAPOT R, GRUNER M, MONTAGNE J-PH.
L'échographie en urgence est-elle justifiée pour le diagnostic de l'appendicite aiguë de l'enfant ?
Rev. Imag. Méd., 1994, 6 (2) : 107-111.

36. DURAND C, PIOLAT C, NUGUES F, BESSAGUET S, PERRIN MA, BAUDAIN P, SYON JF.
Apport de la radiologie au diagnostic d'appendicite chez l'enfant
Archive de pédiatrie 2008 ; 15p556p-558

37. **FLAMANT Y.**
Appendicite aigue : anatomie pathologique, diagnostic, traitement.
Revue du praticien, 1994, 44(6), 2227-2230.

38. **PATRIQUE TAOUREL, JEAN MICHEL BRUEL**
Apport de l'imagerie dans les urgences du tube digestif
Gastroenterol clin biol 2001; 25:b178-b182

39. **BOUILLOT J.L, RUIZ A, ALAMOWICH B, Capuano G.**
Suspicion d'appendicite aigue. Intérêt de l'examen tomodensitométrique hélicoïdal. Etude prospective chez 100 patients
Annales de chirurgie
Volume 126, issue, june2001, p427-433

40. **HUMART L, ELKHOURY M, LESAVRE A, PHAN C, SRANGHEARD A, BESSOUD B, Menu Y**
Le stercolithe est il un signe faible de l'appendicite?
J Radiol 2006; 87:383-7
Edition française Paris, 2006

41. **Pocard M.**
Scanner pour appendicite aigue de l'adulte
Ann Chir2000; 125:313-4
2000edition Scientifique ET Médical Elsevier SAS

42. **STEPHEN A.E, SEGEV D.L, RYAN D.P, MULLINS M.E, KIM S.H, SCHNITZER J.J, DOODY D.P.**
The diagnosis of acute appendicitis in a pediatric population: to CT or not to CT.
J. Pediatr. Surg., 2003, 38 (3) : 367-371.

43. **PEREZ J, BARONE J.E, WILBANKS T.O, JORGENSSON D, CORVO R.**
Liberal use of computed tomography scanning does not improve diagnostic accuracy in appendicitis.
Am. J. Surg., 2003, 185: 194-197.

44. **NISOLLE JF, BODART E, DE CANIERE L, BAHATI M, MICHEL L, TRIGAUX JP.**
Appendicite aiguë d'expression clinique gauche: apport diagnostique de la tomodensitométrie.
Arch. Pédiatr., 1996, 3 (1) : 47-50.

45. SCHEYE T, VANNEN VILLE G.
Essai d'un score diagnostique dans les syndromes douloureux abdominaux chez l'enfant de plus de 3 ans évoquant une appendicite.
J .Chir, 1988, 125(3), 166-169.

46. IDA MONTALI, M ARKUS VON FlUE
Appendicite aigue aujourd'hui
Forum Med Suisse 2008; 8(24); 451-455

47. EMIL S, MIKHAIL P, LABERGE J.M, FLAGEOLE H, NGUYEN L.T, SHAW K.S,BAICAN L, OUDJHAN K.
Clinical versus sonographic evaluation of acute appendicitis in children: a comparison of patient characteristics and outcomes.
Pediatr. Surg., 2001, 36 (5): 780-783.

48. CHAMPAULT G, BELHASSEN A, RIZK N, LAUROY J, VAZZANA G, BOUTELIER PH.
Appendicectomies : Mac Burney ou Laparoscopie ? (100 cas).
J. Chir., 1993, 130 (1): 5-8

49. GRANDJEAN J.P, SILVERIO J.M.
Plaidoyer pour l'appendicectomie par voie cœlioscopie: expérience de 637 cas.
Lyon Chir., 1995, 91 (4): 324-327

50. GAHUKAMBLE D.B, GAHUKAMBLE L.D.
Surgical and pathological basis for interval appendicectomy after resolution of appendicular mass in children.
J. Pediatr. Surg., 2000, 35 (3): 424-427

51. PEARL R.H, HALE D.A, MOLLOY M, SCHUTT D.C, JAQUES D.P.
Pediatric appendectomy.
J. Pediatr. Surg., 1995, 30 (2): 173-181

52. SURANA R, QUINN, PURI P.
Appendicitis in preschool children.
Pediatr Surg Int 1995; 10: 68-70.

53. KOKOSKA E.R, SILEN M.L, TRACY T F. JR, DILLON P.A, KENNEDY D.J, CRADOCK T.V, WEBER T.R.
The impact of intraoperative culture on treatment and outcome in children with perforated appendicitis.
J. Pediatr. Surg., 1999, 34 (5) : 749-753

54. **FRAZEE, ROBERTSJW RC, SYMMONDSR, SNDYER, HENDRICKS SK, J.SMITH R,CUSTER D.**
What are contraindications for laparoscopy cholecystectomy?
Am.J.Surg.1992; 164:491-95.

55. **LEVARD H, DUBOIS F.**
Appendicectomie par coelioscopie: enquête de l'Association Française de Chirurgie.
Chirurgie, 1993-1994, 119 (8): 429-432.

56. **ESTOUR E, GERI J.P, VUCHOT B, GOULLARD D.**
Coelio-appendicectomie : une série de 616 patients revus à 3 mois.
Lyon Chir., 1995, 91 (4) 319-323.

57. **ALEXANDER F, MAGNUSON D, DIFIORE J, JIROUSEK K, SECIC M.**
Specialty versus generalist care of children with appendicitis: an outcome comparison.
J. Pediatr. Surg., 2001, 36 (10) : 1510-1513

58. **PLATTNER V, RAFFAITIN PH, MIRAILLE E, LEJUS C, HELOUY Y.**
Appendicites compliquées de l'enfant: laparoscopie ou Mac Burney?
Ann. Chir., 1997, 51 (9) : 990-994.

59. **KATKHOUDA N, FRIEDLANDER M.H, GRANT S.W, ACHANTA K.K, ESSANI R, PAIK P, et all.**
Intra-abdominal abscess rate after laparoscopic appendectomy.
Am. J. Surg., 2000, 180: 456-461.

60. **HELOURY Y, BARON M, BOURGOIN S, WETZEL O, LE JUS C, PLATTNER V.**
Medical treatment of post appendectomy intraperitoneal abscesses in children.
Eur. J. Pediatr. Surg., 1995, 5: 149-151.

قسم الطبيب

أقسم بالله العظيم

أن أراقب الله في مهنتي

و أن أصون حياة الإنسان في كافة أطوارها في كل الظروف و الأحوال باذلا وسعي في استنقاذها من الهلاك و المرض و الألم و القلق.

وأن أحفظ للناس كرامتهم وأستر عورتهم و أكتم سرهم.

وأن أكون على الدوام من وسائل رحمة الله باذلا رعايتي الطبية للقريب و البعيد للصالح و الطالح والصديق و العدو.

وأن أثابر على طلب العلم أسخره لنفع الإنسان..لا لأذاه.

وأن أوقر من علمني و أعلم من يصغرني وأكون أخا لكل زميل في المهنة الطبية متعاونين على البر و التقوى.

وأن تكون حياتي مصداق إيماني في سري و علانيتي نقية مما يشينها تجاه الله و رسوله و المؤمنين.

والله على ما أقول شهيد.

Rapport-Gratuit.com

جامعة القاضي عياض
كلية الطب والصيدلة
مراكش

سنة 2013 أطروحة رقم 52

التهاب الزائدة الدودية الحاد لدى الأطفال أقل من خمس سنوات

الأطروحة

قدمت ونوقشت علانية يوم ...2013/.../...

من طرف

السيد مراد بوعزاوي
المزداد في 30 يوليوز 1986 بقلعة السراغنة

لنيل شهادة الدكتوراه في الطب

الكلمات الأساسية:

الزائدة الدودية – الأطفال أقل من 5 سنوات – تنظير البطن

اللجنة

السيد	م. بوسكراوي أستاذ في طب الأطفال	الرئيس
السيد	م. اولاد الصياد أستاذ مبرز في جراحة الأطفال	المشرف
السيد	س. يونس أستاذ في الإنعاش و التخدير	الحـــكام
السيد	ر. الفزازي أستاذ مبرز في جراحة الأطفال	
السيد	م. بوالروس أستاذ مبرز في طب الأطفال	