

# Table des matières

	page
Table des matières	1
Index des clichés radiographiques	5
Introduction	7
I. Particularités anatomiques du furet	8
1. Place du furet dans la classification animale	8
2. Anatomie externe	9
3. Anatomie interne	10
3.1. Appareil squelettique	10
3.1.1. Squelette axial	10
a) Crâne et appareil hyoïde	10
b) La colonne vertébrale et le squelette thoracique	12
3.1.2. Squelette appendiculaire	14
a) Le membre thoracique	14
b) Le membre pelvien	16
3.2. Cavité thoracique	17
3.2.1. Appareil respiratoire	17
3.2.2. Appareil circulatoire	18
3.3. Cavité abdominale	18
3.3.1. Tractus digestif et glandes annexes	18
3.3.2. Rate	20
3.3.3. Appareil uro-génital	20
II. Matériel et méthode	23
1. Les animaux	23
2. Matériel radiographique	23
3. Radioprotection	24
4. Contention des animaux	25
4.1. La contention physique	25
4.2. La contention chimique	25
4.2.1. La période pré-anesthésique	25
4.2.2. L'anesthésie générale	26
a) Protocole anesthésique utilisé pour les radiographies sans préparation	26
b) Protocole anesthésique utilisé pour les radiographies avec préparation	27
4.2.3. Le réveil	27
III. Atlas radiographique du furet	28
1. Radiographies du thorax	28
1.1. Technique	28
1.2. Incidence latérale gauche	30

1.3. Incidence ventro-dorsale	35
2. Radiographies de l'abdomen	38
2.1. Technique	38
2.2. Incidence latérale gauche	39
2.3. Incidence ventro-dorsale	43
3. Radiographies du crâne	45
3.1. Technique	45
3.2. Incidence latérale	45
3.3. Incidence dorso-ventrale	49
4. Radiographies de la colonne vertébrale	52
4.1. Technique	52
4.2. Région cervicale	53
4.2.1. Incidence latérale	53
4.2.2. Incidence ventro-dorsale	54
4.2.3. Articulation atlanto-occipitale	56
4.3. Région thoracique	58
4.3.1. Incidence latérale	58
4.3.2. Incidence ventro-dorsale	59
4.4. Région lombaire	61
4.4.1. Incidence latérale	61
4.4.2. Incidence ventro-dorsale	62
4.5. Région lombo-sacrée	64
4.5.1. Incidence latérale	64
4.5.2. Incidence ventro-dorsale	65
4.6. Région caudale	66
4.6.1. Incidence latérale	66
4.6.2. Incidence ventro-dorsale	66
5. Radiographies du squelette appendiculaire	69
5.1. Technique	69
5.2. Membre thoracique	70
5.2.1. Articulation de l'épaule	70
a) Incidence caudo-crâniale	70
b) Incidence médio-latérale	72
5.2.2. Humérus	74
a) Incidence caudo-crâniale	74
b) Incidence médio-latérale	76
5.2.3. Articulation du coude	78
a) Incidence médio-latérale	78
b) Incidence crânio-caudale	80
5.2.4. Radius et ulna	82
a) Incidence médio-latérale	82
b) Incidence crânio-caudale	84
5.2.5. Carpe, métacarpes et phalanges	86
a) Incidence dorso-palmaire	86
b) Incidence médio-latérale	88

5.3. Membre pelvien	89
5.3.1. Bassin – Articulation de la hanche	89
a) Incidence ventro-dorsale des hanches en extension	89
b) Incidence ventro-dorsale des hanches en flexion	91
c) Incidence latérale	92
5.3.2. Fémur	94
a) Incidence médio-latérale	94
b) Incidence crânio-caudale	96
5.3.3. Articulation du grasset	98
a) Incidence médio-latérale	98
b) Incidence crânio-caudale	100
5.3.4. Tibia et fibula	102
a) Incidence crânio-caudale	102
b) Incidence médio-latérale	104
5.3.5. Tarse	106
a) Incidence dorso-plantaire	106
b) Incidence médio-latérale	108
5.3.6. Métatarses et phalanges	110
a) Incidence dorso-plantaire	110
b) Incidence médio-latérale	112
6. Radiographies avec préparations	114
6.1. Généralités	114
6.2. Transit baryté	115
6.2.1. Introduction	115
6.2.2. Technique	116
6.2.3. Commentaires	116
6.3. Colographie	121
6.3.1. Introduction	121
6.3.2. Technique	121
6.3.3. Commentaires	122
6.4. Urographie intraveineuse	124
6.4.1. Introduction	124
6.4.2. Technique	124
6.4.3. Commentaires	125
Conclusion	128
Bibliographie	129
Annexes	131



## Index des clichés radiographiques

1. <b>Thorax</b> : incidence latérale.....	34
2. <b>Thorax</b> : incidence ventro-dorsale.....	36
3. <b>Abdomen</b> : incidence latérale.....	41
4. <b>Abdomen</b> : incidence ventro-dorsale.....	44
5. <b>Crâne</b> : incidence latérale.....	46
6. <b>Crâne</b> : incidence dorso-ventrale.....	50
7. <b>Vertèbres cervicales</b> .....	55
8. <b>Vertèbres thoraciques</b> .....	60
9. <b>Vertèbres lombaires</b> .....	63
10. <b>Région lombo-sacrée</b> : incidence latérale.....	64
11. <b>Région lombo-sacrée</b> : incidence ventro-dorsale.....	65
12. <b>Vertèbres caudales</b> .....	67
13. <b>Epaule</b> : incidence caudo-crâniale.....	71
14. <b>Epaule</b> : incidence médio-latérale.....	73
15. <b>Humérus</b> : incidence caudo-crâniale.....	75
16. <b>Humérus</b> : incidence médio-latérale.....	77
17. <b>Coude</b> : incidence médio-latérale.....	79
18. <b>Coude</b> : incidence crânio-caudale.....	81
19. <b>Radius-ulna</b> : incidence médio-latérale.....	83
20. <b>Radius-ulna</b> : incidence crânio-caudale.....	85
21. <b>Main</b> : incidence dorso-palmaire.....	87
22. <b>Main</b> : incidence médio-latérale.....	88
23. <b>Bassin</b> : incidence ventro-dorsale (hanches en extension) .....	90
24. <b>Bassin</b> : incidence ventro-dorsale (hanches en flexion).....	91
25. <b>Bassin</b> : incidence latérale.....	93
26. <b>Fémur</b> : incidence médio-latérale.....	95
27. <b>Fémur</b> : incidence crânio-caudale.....	96
28. <b>Grasset</b> : incidence médio-latérale.....	99
29. <b>Grasset</b> : incidence crânio-caudale.....	101
30. <b>Tibia-Fibula</b> : incidence crânio-caudale.....	103

<b>31. Tibia-Fibula</b> : incidence médio-latérale.....	105
<b>32. Tarse</b> : incidence dorso-plantaire.....	107
<b>33. Tarse</b> : incidence médio-latérale.....	109
<b>34. Métatarses et phalanges</b> : incidence dorso-plantaire.....	111
<b>35. Métatarses et phalanges</b> : incidence médio-latérale.....	113
<b>36. Transit baryté</b> .....	118
<b>37. Colographie double contraste</b> .....	123
<b>38. Urographie Intraveineuse</b> .....	126

## Introduction

Domestiqué depuis l'antiquité, le furet (*Mustela putorius furo*) a longtemps été utilisé pour la chasse aux lapins et l'est encore de nos jours. Aujourd'hui, ce petit mammifère espiègle et joueur a trouvé sa place comme animal de compagnie dans les foyers français.

Occupant la troisième place parmi les animaux de compagnie aux Etats-Unis, derrière le chien et le chat, le furet a vu sa notoriété grandir en France durant ces dernières décennies. D'après une enquête Sofres publiée en 2005, on estime que plus de 500 000 furets sont présents dans notre pays, ce qui confère à ce Nouvel Animal de Compagnie ou NAC une place non négligeable pour le vétérinaire praticien, qui doit être prêt à répondre aux attentes des propriétaires de furet.

Facilitant la démarche diagnostique et thérapeutique, la radiographie est un examen complémentaire de première intention de choix dans de nombreuses affections du furet, qu'elles soient de nature médicale ou orthopédique.

Bien que la radiographie soit un examen très accessible dans la pratique, l'interprétation des clichés obtenus requiert une bonne connaissance de l'anatomie, ainsi que de l'aspect radiographique normal, pour une espèce donnée. Ainsi, l'atlas radiographique du furet, réalisé à partir de sujets sains, constitue une aide non négligeable à l'interprétation des clichés de nos patients.

Dans un souci de clarté, chaque radiographie est accompagnée d'une description de la technique d'obtention du cliché, de l'anatomie radiographique normale et d'un schéma légendé facilitant la compréhension des images.

## I. Particularités anatomiques du furet

### 1. PLACE DU FURET DANS LA CLASSIFICATION ANIMALE

Le furet (*Mustela putorius furo*) est un Vertébré de la classe des Mammifères, ordre des Carnivores, famille des Mustélidés.

Les Mustélidés (*Mustelidae*) se caractérisent par un corps allongé, la présence de dents carnassières, d'un os pénien chez le mâle, de cinq doigts à chaque patte munis de griffes non rétractiles, l'existence de glandes anales odoriférantes souvent bien développées, une clavicule vestigiale ou absente, l'absence de cæcum et de valvule iléocolique.

Au total cette famille présente sur presque toute la surface du globe réunit 24 genres et quelques 70 espèces. Elle est formée de cinq sous-familles :

- Les *Mustelinae* dont le furet, la martre, le putois, le vison, la fouine et la belette en sont quelques représentants,
- Les *Mellivorinae* (ratels),
- Les *Melinae* (blaireaux),
- Les *Mephtinae* (moufettes),
- Les *Lutrinae* (loutres).

La sous-famille des *Mustelinae* se compose de 9 genres et 35 espèces. Les animaux du genre *Mustela* ont un corps allongé avec des pattes courtes et une démarche semi-plantigrade, la queue est de longueur variable et la taille est petite à très petite. On rencontre trois espèces de putois : le putois d'Europe (*Mustela putorius*), le putois d'Eversmann ou putois des steppes (*Mustela eversmanni*) et le putois américain (*Mustela nigripes*).

Du fait de leurs liens taxonomiques étroits, parce qu'ils possèdent le même nombre de chromosomes (40), et que des croisements interspécifiques sont possibles, il semblerait que le putois d'Europe soit l'ancêtre du furet, si bien que ce dernier a été nommé *Mustela putorius furo*. Certains le considèrent comme une espèce à part entière et le dénomme *Mustela furo*. Le furet, domestiqué depuis l'antiquité, est le seul Mustélidé que l'on ne rencontre pas à l'état sauvage.



## 2. ANATOMIE EXTERNE

### Description générale

Le furet est un petit carnivore avec un corps long et très souple, des pattes courtes, une petite tête triangulaire surmontée d'oreilles arrondies et une queue longue et fine. Du museau au bout de la queue, le furet mesure 44 à 56 cm. Il possède une fourrure luisante composée de poils de garde et d'un sous-poil épais. Il existe différentes robes : putoisé, albinos, siamois et argenté.

### Taille et poids

Le dimorphisme sexuel entre mâles et femelles est très marqué, ce qui permet un sexage facile. Les mâles sont deux à trois fois plus gros que les femelles. Les mâles pèsent de 1 à 2,7 kg et les femelles de 450 à 900 g. Le poids peut varier de manière saisonnière pour les deux sexes, jusqu'à 40%, par accumulation de graisse sous-cutanée pendant l'automne et sa perte au printemps. Cette variation saisonnière de poids peut être moins marquée et plus étalée dans le temps pour les animaux entretenus en milieu artificiel comme en appartement. Par ailleurs, la castration avant la puberté modifie le poids des animaux. Les mâles castrés jeunes sont plus petits que les mâles entiers et les femelles stérilisées avant la puberté sont plus grosses que les femelles entières.

### Denture

La bouche du furet adulte comporte 36 dents. La formule dentaire adulte est  $2(I : 3/3, C : 1/1, PM : 4/3, M : 1/2)$ . Les dents déciduales sont au nombre de 30. Ces trente dents lactéales apparaissent entre 3 et 4 semaines. Elles sont remplacées par les 36 dents définitives entre le 50<sup>ème</sup> et le 74<sup>ème</sup> jour de vie.

### Organes génitaux externes

Le sexage est aisé. Chez le mâle, l'orifice prépuce et le pénis se situent, comme chez le chien, en région abdominale caudale. L'os pénien est facilement palpable. Les testicules sont externalisés et contenus dans deux poches cutanées scrotales à la base du pénis. Chez la femelle, l'orifice uro-génital s'ouvre ventralement à l'anus en région périnéale. Les deux sexes

présentent une atrophie des organes reproducteurs après la saison de reproduction et une hypertrophie en début de saison suivante. La saison de reproduction s'étend de décembre à juillet pour le mâle et de mars à août pour la femelle. Ainsi, chez la femelle, la vulve augmente considérablement de taille sous dépendance hormonale lors de la période d'œstrus. Les mamelles sont au nombre de 8 disposées ventralement sous l'abdomen.

### **3. ANATOMIE INTERNE**

#### **3.1. Appareil squelettique**

Le squelette est composé par des os constituant le squelette axial et le squelette appendiculaire ainsi que par des os hétérotopiques. Ces derniers ne sont pas articulés avec des éléments du squelette axial ou appendiculaire. Chez le furet, ils sont au nombre de trois : la patelle ou rotule contenue dans le tendon d'insertion du muscle quadriceps fémoral, la fabelle latérale contenue dans le tendon d'origine du muscle gastrocnémien latéral et l'os pénien chez le mâle. L'os pénien d'un furet mâle adulte mesure environ 4,5 cm de long.

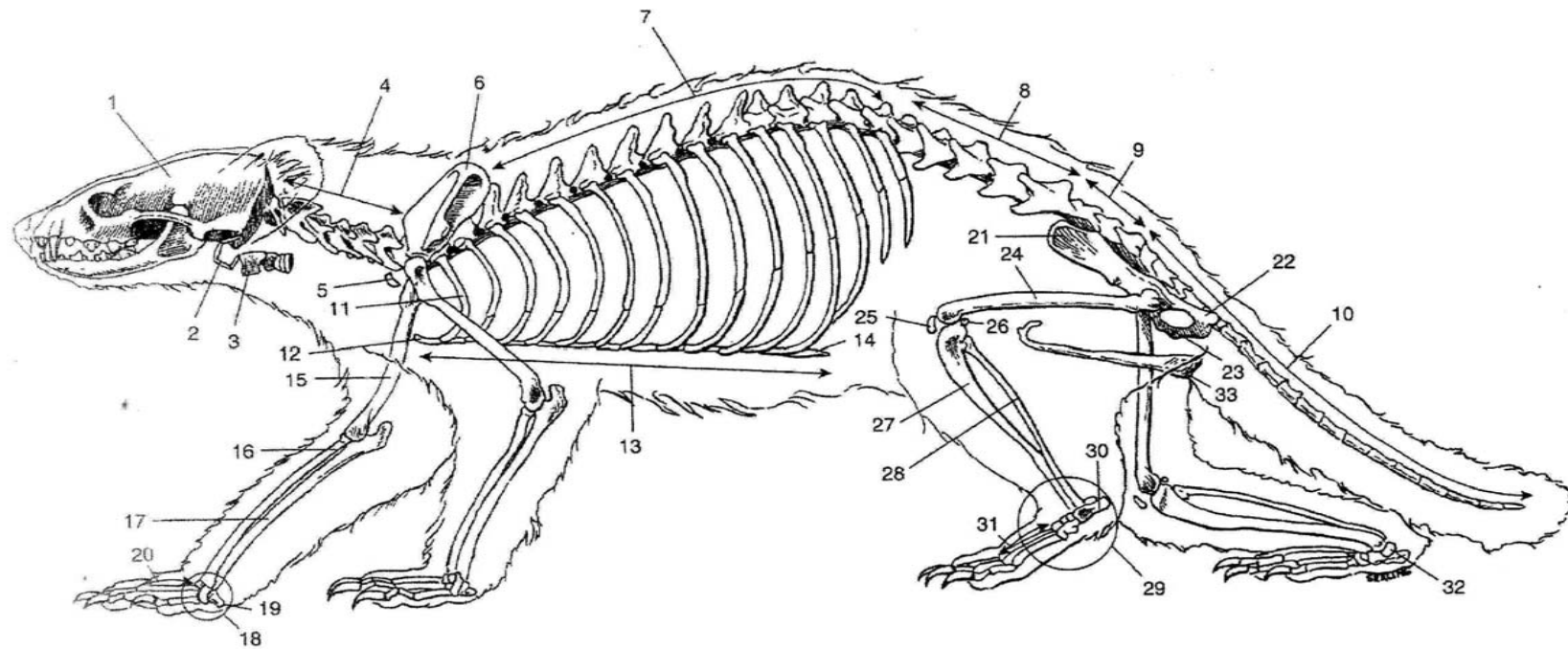
##### **3.1.1. Squelette axial**

Le squelette axial comprend le crâne, l'appareil hyoïde, les vertèbres, les côtes et le sternum.

##### **a) Crâne et appareil hyoïde**

Le crâne du furet est environ deux fois plus long que large. Chez l'adulte, il est composé d'os soudés ce qui rend impossible l'individualisation de chaque élément osseux.

La région de la face est courte et constitue environ un tiers de la longueur du crâne. Sur le plan superficiel, elle est constituée dorsalement des os incisifs et nasaux, ventralement des mandibules et de l'appareil hyoïdien et latéralement des os maxillaires, lacrymaux et zygomatiques. Au niveau du plan profond on retrouve le vomer, les os palatins, les os ptérygoïdes et les cornets nasaux.



Anatomie squelettique du furet (D'après An et Evans)

1-crâne, 2-hyoïde, 3-larynx, 4-vertèbres cervicales, 5-clavicule, 6-scapula, 7-vertèbres thoraciques, 8-vertèbres lombaires, 9-vertèbres sacrées, 10-vertèbres caudales, 11-première côte, 12-manubrium, 13-sternum, 14-appendice xyphoïde, 15-humérus, 16-radius, 17-ulna, 18-carpe, 19-sésamoïde, 20-métacarpe, 21-ilium, 22-ischium, 23-pubis, 24-fémur, 25-patelle, 26-fabelle, 27-tibia, 28-fibula, 29-tarse, 30-calcanéus, 31-métatarse, 32-talus, 33-os pénien.

La région dorsale du crâne a une forme aplatie et la boîte crânienne est disproportionnellement large. Les os du crâne sont dorsalement les os frontaux et les os pariétaux soudés par paire au niveau de la crête sagittale, latéralement les os temporaux, ventralement l'os sphénoïde et l'os occipital et rostralement l'os ethmoïde. Dorsalement au trou occipital, une crête nuchale proéminente s'étend transversalement d'une bulle tympanique à l'autre.

Chaque arcade zygomatique s'étend de l'os maxillaire à l'os temporal et forme une cavité où se loge rostralement l'œil et caudalement les puissants muscles de la mastication

L'orbite et la fosse pterygopalatine sont en continuité. Comme chez tous les carnivores, la cavité orbitaire du furet est fermée caudalement par le ligament orbitaire.

Les mâchoires sont courtes. Le condyle de la mandibule s'articule dans une fosse pourvue d'un processus caudal dont le rôle est de prévenir la luxation de l'articulation lors de l'ouverture soudaine de la mâchoire au cours de la capture des proies. La mâchoire inférieure est légèrement plus étroite que la mâchoire supérieure, ce qui facilite la mastication.

Situé ventralement au méat acoustique externe, l'appareil hyoïde est composé d'une pièce impaire médiane, le basihyoïde qui porte les os hyoïdes pairs : le stylohyoïde, l'épihyoïde, le cératohyoïde et le thyrohyoïde.

## **b) La colonne vertébrale et le squelette thoracique**

La colonne vertébrale du furet est très flexible et chaque vertèbre apparaît large par rapport à la taille de l'animal. La formule vertébrale est : C7 T15 L5 (ou 6 ou 7) et Cd18.

### Région cervicale

Le cou du furet est long. Les 7 vertèbres cervicales sont plus massives que les vertèbres thoraciques, ce qui marque une musculature cervicale bien développée agissant dans les mouvements et la stabilité de la tête et du cou lors de la capture de proies. La première vertèbre cervicale ou atlas est large avec des ailes proéminentes percées par les foramen transverses et les foramen latéraux. La deuxième vertèbre cervicale ou axis a une dent proéminente, un processus épineux formant une crête dorsale et des foramen latéraux. La conformation de ces deux premières vertèbres cervicales donne une grande souplesse à l'articulation atlanto-axiale ce qui permet un pivotement de la tête à 180°

Les vertèbres C3 à C7 sont de taille équivalente. Cependant le processus transverse de la 7<sup>ème</sup> vertèbre cervicale est beaucoup plus grand.

## Région thoracique

Chacune des 15 vertèbres thoraciques porte une paire de côtes. Chaque côte est constituée d'une partie osseuse et d'une partie cartilagineuse de taille équivalente. Les 11 premières paires de côtes s'articulent sur la colonne vertébrale via leur tête ou capitulum entre deux corps vertébraux au niveau des processus transverses. Les autres côtes s'articulent uniquement sur le corps vertébral. La jonction costo-chondrale à mi-thorax, souvent hypertrophiée du fait d'une croissance trop rapide, est palpable et visible sur une radiographie. Les 10 premières paires de côtes sont attachées au sternum et les 5 dernières s'attachent entre elles distalement pour former l'arc costal. La dernière paire de côte peut être plus courte et flottante. Le sternum comporte 8 sternèbres et un processus xyphoïde cartilagineux caudal. Le premier élément sternal ou manubrium est fusionné avec le second pour former une seule unité plus longue que les autres. Les sternèbres sont attachées les unes aux autres par des cartilages intersternébraux. Les côtes s'attachent à ces cartilages. Notons que certains sujets n'ont pas 15 mais 14 paires de côtes.

## Région lombaire

Le furet compte en général 6 vertèbres lombaires, mais le nombre peut varier de cinq à sept. La taille des corps vertébraux est croissante dans le sens crânio-caudal. Les processus articulaires crâniens et caudaux s'articulent parfaitement pour permettre une grande souplesse lors des mouvements de flexion et d'extension et limiter les mouvements latéraux. Les processus transverses sont larges et marquent une musculature du tronc bien développée.

## Sacrum

Les trois vertèbres sacrées sont fusionnées en un seul élément, cependant les trois processus épineux dorsaux sont distincts. La surface articulaire sacro-iliaque est formée en grande partie par les ailes latérales de la première vertèbre sacrée qui sont très développées. Il existe deux paires de foramen ouverts ventralement et dorsalement pour le passage des nerfs spinaux sacrés.

## Région caudale

La queue représente sept fois la longueur du sacrum et compte 18 vertèbres. La première vertèbre caudale se situe en regard de l'acétabulum et forme avec les vertèbres Cd2 et Cd3 le toit du canal pelvien. La taille des vertèbres caudales est décroissante dans le sens crânio-caudal.

### **3.1.2. Squelette appendiculaire**

Le squelette appendiculaire comprend les os des membres et leur ceinture.

#### **a) Le membre thoracique**

##### La ceinture du membre thoracique : scapula et clavicule

La ceinture du membre thoracique est réduite à une pièce dorsale, la scapula, qui n'a aucune articulation directe avec le squelette axial et à une pièce ventrale, la clavicule, dont la taille est réduite chez le furet.

La scapula est globalement de forme triangulaire. La fosse supra-épineuse est deux fois plus large que la fosse infra-épineuse. L'épine scapulaire est aplatie et s'étend jusqu'au col de la scapula pour donner naissance à un acromion. La partie distale de la scapula est large et forme ventralement la cavité glénoïdale où vient se loger la tête de l'humérus. On retrouve crânialement un tubercule supra-glénoïdal et crânio-médialement le processus coracoïde.

La clavicule est réduite en un fin élément osseux contenu dans le muscle brachio-céphalique. Elle se rattache au sternum et à la scapula par des éléments musculaires. A la radiographie, elle est visible crânio-médialement à l'articulation de l'épaule.

##### Le bras : humérus

L'humérus est plus long que la scapula. La tête humérale est large et hémisphérique. On retrouve une tubérosité deltoïdienne crânio-latéralement. L'épicondyle médial est large et on note la présence d'un trou supratrochléaire. La fosse olécrânienne est profonde.

### L'avant-bras : Radius et ulna

Le radius est allongé et sa diaphyse est légèrement incurvée. Proximale, la fosse de la tête du radius est adjacente au processus coronoïde médial de l'ulna. Ensemble, ils forment une incisure trochléaire profonde.

L'ulna est lui aussi légèrement incurvée. L'olécrâne est développé et le processus anconé proéminent. Le processus anconé s'engage dans la fosse olécrânienne de l'humérus lors de l'extension du coude.

### La main

Le furet est plantigrade et marche sur la face ventrale du carpe, du métacarpe et des doigts. Cette plantigradie est reflétée par la présence de quatre coussinets métacarpiens en face palmaire.

Le carpe est formé de 7 os sur deux rangées comme chez le chien. La rangée proximale comporte l'os radial du carpe qui est large, l'os ulnaire du carpe plus petit et l'os palmaire accessoire du carpe. Sur la rangée distale, la taille de l'os carpal IV est plus grande ; il résulte probablement de la fusion des os IV et V. On note un large os sésamoïde au niveau de la face palmaire de l'os radial du carpe.

On compte cinq os métacarpiens, le troisième et le quatrième sont les plus longs. Chaque articulation métacarpo-phalangienne comporte deux petits os sésamoïdes en face palmaire, à la différence du chien qui ne compte qu'un seul os sésamoïde au niveau de l'articulation du pouce.

Le furet a cinq doigts munis de griffes. Le pouce est plus court et les doigts III et IV sont les plus longs. Comme chez la plupart des mammifères, le pouce ne comporte que deux phalanges alors que les autres doigts en ont trois. Au repos, la phalange distale est maintenue en hyperextension. La base des griffes ceint de manière complète la phalange distale.

## **b) Le membre pelvien**

### La ceinture pelvienne

La ceinture pelvienne est formée par deux os coxaux unis médio-ventralement par la symphyse pubienne. Chaque os coxal est formé par la réunion de trois os, l'ilium, le pubis et l'ischium, autour de l'acétabulum. Le bassin du furet est long et étroit. Il est articulé avec la colonne vertébrale uniquement sur son extrémité crâniale au niveau de l'articulation sacro-iliaque. Entre le pubis et l'ischium, se trouve le trou obturateur dont la taille semble grande par rapport à la taille de l'animal.

### La cuisse : fémur

Le fémur est relativement long et fort. Proximalelement on retrouve une large tête fémorale portée sur le col du fémur et le grand trochanter, origine d'insertion des muscles fémoraux. Distalement, les condyles fémoraux médial et latéral sont larges. On retrouve un os sésamoïde, la fabelle latérale, en regard de la face caudo-dorsale du condyle latéral. A la différence du chien, il n'existe pas de fabelle médiale.

### La jambe : tibia et fibula

Le tibia est l'os le plus long du membre pelvien. Proximalelement, le condyle tibial médial et le condyle tibial latéral sont séparés par l'espace intercondylien. Distalement se trouve la cochlée tibiale où vient se loger la trochlée du talus.

La fibula est un os fin presque aussi long que le tibia. Sa tête s'articule avec le condyle latéral du tibia. Distalement, sa malléole latérale s'articule avec le tibia et le talus.

### Le pied

Comme chez le chien, le tarse comporte sept éléments osseux. Proximalelement, le talus et le calcanéus, l'os central du tarse, et distalement, les quatre os tarsaux. La trochlée du talus ou os tibial du tarse supporte le poids du corps transmis par la cochlée tibiale. Le calcanéus ou os fibulaire du tarse est plus long que le talus et porte la tubérosité du calcanéus, base osseuse de la pointe du jarret et lieu de terminaison des muscles extenseurs du pied. L'os central du tarse est de forme cuboïdale. Les os distaux du tarse ont des silhouettes variées. L'os du tarse II est le plus petit.



Comme au niveau du métacarpe, on retrouve cinq os métatarsiens, et le premier est plus court. De même, chaque segment métatarsien possède deux petits os sésamoïdes en partie distale sur la face plantaire. On note un os sésamoïde très développé en regard de la partie distale de l'os métatarsien V.

Les cinq doigts du pied sont comparables aux doigts de la main : ils sont tous pourvus de griffes, le doigt I ne comporte que deux phalanges et les doigts III et IV sont les plus longs. La plantigradie est reflétée par la présence de coussinets au niveau des doigts et du métatarse. Le pied est en contact avec le sol de la base du calcaneum jusqu'au bout des doigts.

## **3.2. Cavité thoracique**

La cavité thoracique est une cavité splanchnique séparée caudalement de la cavité abdominale par le diaphragme. Elle contient les organes essentiels de la respiration et de la circulation. Elle est traversée par l'œsophage. Chez le furet, elle est étroite crânialement et s'élargie caudalement, ce qui lui donne une forme de cône.

L'œsophage entre dans la cavité thoracique, il passe à droite, croise en profondeur l'artère sous-clavière gauche et continue sous l'arc aortique. Il passe le diaphragme au travers du hiatus œsophagien au niveau de la 14<sup>ème</sup> vertèbre thoracique.

### **3.2.1. Appareil respiratoire**

La trachée relie le larynx à l'arbre pulmonaire. Elle mesure environ 0,5 cm de diamètre. La bifurcation trachéo-bronchique se situe au niveau du 5<sup>ème</sup> espace intercostal.

Les poumons sont de forme très allongée d'avant en arrière. On retrouve deux lobes pulmonaires à gauche et quatre à droite.

Le tiers distal du lobe crânial gauche est adjacent au cœur, son bord médial est longé par l'œsophage, la trachée et le thymus. Il est séparé du lobe caudal gauche par une fissure oblique. Le lobe caudal gauche a globalement une forme pyramidale et s'étend du 6-7<sup>ème</sup> au 10-11<sup>ème</sup> espace intercostal.

Le lobe crânial droit est similaire au lobe crânial gauche mais plus petit. Son bord ventral est concave et forme l'échancrure cardiaque avec le lobe moyen droit. Son bord dorso-médian est longé par la veine cave caudale et la trachée. Le lobe moyen de forme pyramidale est

adjacent au cœur dans sa partie crâniale. Le lobe caudal droit est similaire au lobe caudal gauche mais plus petit, son bord médial est longé par la veine cave caudale. Le lobe accessoire droit a une forme irrégulière, suivant la concavité du dôme diaphragmatique et s'enroulant autour de la veine cave caudale.

Tous les lobes pulmonaires sont rattachés à la veine cave caudale par un fort ligament.

### **3.2.2. Appareil circulatoire**

Le cœur du furet est de forme conique et apparaît placé de façon oblique dans la cavité thoracique. L'apex est dirigé ventro-caudalement et est rattaché au sternum par un ligament chargé de graisse. Recouvert par le péricarde, le cœur s'étend de la 6<sup>ème</sup> côte au bord caudale de la 7<sup>ème</sup> ou 8<sup>ème</sup> côte. L'axe longitudinal forme un angle d'environ 73° avec le plan vertical. Dorso-ventralement, l'axe du cœur forme un angle d'environ 26° avec le plan médian. La silhouette cardiaque est plus grosse à droite et s'étend de la 6<sup>ème</sup> à la 10<sup>ème</sup> côte. Un volumineux tronc brachio-céphalique d'origine aortique permet de maintenir un flux sanguin cérébral suffisant même lorsque la tête est tournée à 180°.

## **3.3. Cavité abdominale**

La cavité abdominale est une cavité splanchnique, elle contient l'essentiel des organes de l'appareil digestif et de l'appareil uro-génital ainsi que la rate.

### **3.3.1. Tractus digestif et glandes annexes**

#### **Estomac**

Le furet a un estomac très semblable par sa forme à celui du chien. Il a grossièrement la forme d'un « J » couché sur la gauche du plan médian. Il possède un fort pouvoir de dilatation et sa forme et sa taille varient en fonction de son état de réplétion.

Crânialement, l'estomac est situé contre le foie et le diaphragme. Caudalement, il est situé contre la rate à gauche et contre le colon descendant ventralement. Sa face viscérale est en contact avec le lobe gauche du pancréas. La partie gauche de sa grande courbure est en relation avec la face viscérale de la rate, les deux organes étant liés par les ligaments gastrospléniques contenant vaisseaux et nerfs. La petite courbure de l'estomac est orientée crânio-dorsalement et est séparée du processus papillaire du lobe caudé du foie par le petit omentum. Quand l'estomac est plein, la masse intestinale est repoussée à droite ; alors la

limite crâniale de l'estomac est le plan transverse passant par la 11<sup>ème</sup> vertèbre thoracique et sa limite caudale se situe au niveau de la 1<sup>ère</sup> ou de la 2<sup>ème</sup> vertèbre lombaire, sa partie postérieure pouvant même être en contact avec le rein gauche.

Sur une radiographie abdominale latérale gauche, l'estomac apparaît incliné à environ 45° par rapport au plan transverse. En vue dorso-ventrale, l'estomac a une forme de « J » et le bord crânial se situe au niveau de la 13<sup>ème</sup> vertèbre thoracique.

## Intestins

L'intestin grêle est la partie la plus longue du tractus digestif. Il occupe approximativement tout le quadrant ventral droit de l'abdomen.

Le duodénum est relativement court et composé de trois parties : la partie crâniale, la partie descendante et la partie ascendante. La courbure duodénale crâniale, séparant la partie crâniale et la partie descendante du duodénum, tourne brusquement à gauche et passe caudalement pour former une ampoule duodénale au niveau de la 13<sup>ème</sup> ou 14<sup>ème</sup> côte. Les parties descendantes et ascendante du duodénum sont séparées par la courbure duodénale caudale dont la forme évoque la lettre « C ». L'extrémité terminale du duodénum se situe au niveau de la courbure duodéno-jéjunale marquée par une légère constriction.

Chez le furet, le jéjunum et l'iléum ne sont pas différenciables macroscopiquement, on parle de jéjunoiléum. Cette partie très longue du tube digestif décrit de nombreuses circonvolutions.

Le furet ne possède pas de cæcum et la limite iléocolique est impossible à déterminer macroscopiquement. On considère que l'extrémité proximale du colon débute lorsque le diamètre intestinal augmente. Le colon est composé de trois parties. Le colon ascendant prend une direction crâniale et se termine à la courbure colique droite. Il est en contact avec le lobe droit du pancréas dorsalement et avec le rein droit ventralement. Le colon transverse court de droite à gauche et touche crânio-ventralement l'estomac et crânio-dorsalement le lobe droit du pancréas. Après la courbure colique gauche, le colon descendant, partie la plus large du segment colique, suit la courbure de la paroi abdominale gauche et est en contact avec le muscle iliopsoas dorsalement. Il est en contact avec la face ventrale du rein gauche et la face dorsale de l'utérus et de la vessie.

Le rectum passe par le canal pelvien et l'extrémité terminale du tube digestif est constituée par le canal anal et les sphincters.

## Foie

Par rapport à sa taille, le furet a un foie assez important. La face diaphragmatique du foie est lisse et très convexe. La face viscérale est irrégulière et porte les empreintes du duodénum, de l'estomac, du pancréas et du rein gauche. On identifie six lobes hépatiques chez le furet : lobe latéral gauche, lobe médial gauche, lobe carré, lobe médial droit, lobe latéral droit, et lobe caudé. La vésicule biliaire en forme de poire est située dans une fosse formée par le lobe carré à sa droite et le lobe médial droit à sa gauche.

## Pancréas

En forme de « V », le pancréas est constitué de deux lobes unis par le corps du pancréas situé contre le pylore. Le lobe gauche du pancréas s'étend caudo-latéralement à gauche de la face viscérale de l'estomac et médialement à la rate. Le lobe droit, plus étendu que le lobe gauche, s'étend dorso-médialement au duodénum et suit sa partie descendante.

### **3.3.2. Rate**

En forme de croissant, la rate est située dans la région hypogastrique gauche, approximativement parallèle à la grande courbure de l'estomac contre laquelle elle est située. La face viscérale de la rate, outre l'estomac, est aussi en contact avec le lobe gauche du pancréas et avec le colon. Son bord caudal est en contact avec le rein gauche et l'ovaire gauche chez la femelle.

### **3.3.3. Appareil uro-génital**

## Reins

Les deux reins sont rétropéritonéaux, en région sous-lombaire, disposés de part et d'autre de la colonne vertébrale, de l'aorte et de la veine cave caudale.

Le rein gauche est en contact avec l'extrémité dorsale de la face médiale de la rate, la grande courbure de l'estomac et le grand omentum crânio-latéralement, avec le colon descendant et le mésovarium caudalement, avec le pancréas et la glande surrénale gauche crânialement et avec le colon descendant et ascendant médialement. Son extrémité crâniale se situe environ 0,2 cm caudalement à la 1<sup>ère</sup> vertèbre lombaire.

Le rein droit est en contact avec la veine cave caudale médialement et avec le lobe droit du pancréas et le colon ascendant ventralement. Son extrémité crâniale se loge dans la fosse du lobe caudé du foie au niveau de la 14<sup>ème</sup> vertèbre thoracique. La glande adrénale droite se situe contre le pôle crânial du rein droit.

### Vessie

La position crâniale de la vessie, sa taille et sa forme varient en fonction de son état de réplétion. Une vessie vide mesure environ 1 cm de diamètre sur 2 cm de longueur. Ventralement, la vessie est en contact direct avec la paroi abdominale, juste crânialement à l'entrée du bassin. Dorsalement, elle est en contact avec les circonvolutions jéjunales, le colon descendant, les cornes utérines chez la femelle et les canaux déférents chez le mâle.

### Appareil génital femelle

Les ovaires sont ovoïdes et sont situés caudalement aux reins. L'utérus est pourvu de deux longues cornes pointues qui fusionnent immédiatement en face du col de l'utérus pour former le corps de l'utérus.

### Appareil génital mâle

L'essentiel de l'appareil génital mâle est extra abdominal. Le furet possède néanmoins une prostate à la base de la vessie entourant l'urètre, mais elle est peu différenciée chez les jeunes mâles.



## II. Matériel et méthode

### 1. LES ANIMAUX

Les clichés radiographiques réalisés afin de constituer une base de données d'images normales ont été obtenus à partir de furets mâles et femelles jeunes adultes en bonne santé.

### 2. MATERIEL RADIOGRAPHIQUE

Tous les clichés radiographiques présentés dans cet ouvrage ont été réalisés à l'aide d'un appareil de radiologie classique de type Siemens tube Opti 150/30/500 et de cassettes numériques.

En raison de la petite taille du corps du furet, comme chez la plupart des nouveaux animaux de compagnie, le générateur radiographique doit répondre à certaines caractéristiques pour obtenir des clichés de qualité avec une bonne définition. Le générateur doit être capable de produire une forte intensité pour un temps d'exposition le plus court possible. On recherchera les caractéristiques suivantes :

- amplitude : de 100 à 300 mA
- temps de pose : de 2/100 à 6/100 de secondes (soit 2 à 6 mAs)
- tension : de 40 à 70 kV

La distance focale (entre le tube à rayons X et le film) recherchée est de 90 cm.

L'utilisation de cassettes spéciales hautes définition associées à des écrans renforçateurs appropriés et à des films monocouches hautes définition est conseillée pour maximiser les détails anatomiques.

Les illustrations en trois dimensions jointes à cet ouvrage sont issues d'une étude tomodensitométrique d'un sujet furet mâle jeune adulte en bonne santé réalisée à partir d'un scanner Philips 32 barrettes.

### 3. RADIOPROTECTION

La radioprotection vise à limiter et à contrôler l'exposition de l'homme aux radiations ionisantes. Les installations de radiologie constituent la principale source de rayonnements ionisants en médecine vétérinaire.

L'exposition peut être réduite en respectant des principes de base simples :

- L'exposition doit être justifiée par l'obtention d'informations utiles au diagnostic ou par un résultat thérapeutique (radiothérapie),
- Les locaux et les installations de radiologie doivent être spécifiques et satisfaire aux règles générales fixées par les normes françaises homologuées NFC15-160 et NFC15-161,
- Une personne « compétente en radioprotection » qui a reçu une formation adéquate est responsable des sources et de leurs conditions d'utilisation,
- Toute personne exposée doit être indispensable à la manipulation,
- Aucune partie du (ou des) manipulateur(s) ne doit être exposée au rayonnement primaire, même protégée par du plomb,
- Le personnel exposé doit se protéger contre le rayonnement diffus en portant gants, tablier, protège thyroïde et lunettes plombées,
- Si une contention manuelle est nécessaire, celle-ci est réalisée avec le minimum de personnes qui maintiendront leur corps le plus loin possible du faisceau primaire ; en effet, le matériel de protection est conçu pour se protéger contre le rayonnement diffusé de faible intensité et a un effet limité contre le faisceau primaire,
- La surveillance de l'exposition individuelle se fait à l'aide d'un dosimètre radiographique ou dosifilm, muni de différents écrans permettant de simuler les différences de composition du corps humain . Il se porte à la poitrine et/ou aux poignets (zones les plus exposées).

Ces mesures de radioprotection simples doivent faire partie intégrante de tout acte radiologique et être divulguées à l'ensemble du personnel employé.



## **4. CONTENTION DES ANIMAUX**

### **4.1. La contention physique**

Le furet se manipule comme un chat. Les sujets bien sociabilisés ne posent pas de problèmes et sont maintenus par le milieu du corps au niveau du thorax tout en les caressant. Les sujets agressifs ou stressés sont attrapés par la peau du cou ou avec un gant. La contention par la peau du cou a un effet sédatif : elle provoque l'immobilisation et le bâillement du furet. Le furet peut mordre s'il est surpris, effrayé ou s'il se sent menacé.

### **4.2. La contention chimique**

Pour des furets sociabilisés et qui se laissent facilement manipuler, la contention chimique n'est en général pas indispensable pour la réalisation d'un simple cliché radiographique demandant une simple contention (exemple : thorax, abdomen). Cependant, elle apparaît nécessaire pour des sujets dont la contention s'avère difficile et stressante ou pour certaines régions du corps pour lesquelles la contention est plus difficile (crâne, extrémité) ainsi que pour les clichés radiographiques avec produit de contraste.

#### **4.2.1. La période pré-anesthésique**

En période pré-anesthésique le furet doit être manipulé le plus doucement possible et l'environnement doit être calme afin de ne pas stresser l'animal.

Un examen clinique général est réalisé. L'animal doit être pesé.

En raison des risques connus d'hypoglycémie chez le furet, un jeun pré-anesthésique ne doit jamais dépasser 4 heures. Des périodes de jeun plus longues peuvent provoquer une hypoglycémie et par ce fait augmenter les risques liés à l'anesthésie. L'accès à l'eau doit être autorisé jusqu'à l'anesthésie.

#### **4.2.2. L'anesthésie générale**

##### **a) Protocole anesthésique utilisé pour les radiographies sans préparation**

Le choix du protocole anesthésique pour réaliser les radiographies sans préparation s'est dirigé vers une induction et un entretien à l'Isoflurane®. Cet agent anesthésique volatil induit une inconscience et une myorelaxation. Par ses propriétés, notamment son effet rapide et parce qu'il est que très peu métabolisé (induction et réveil rapide) , c'est un agent anesthésique utilisable avec une grande marge de sécurité.

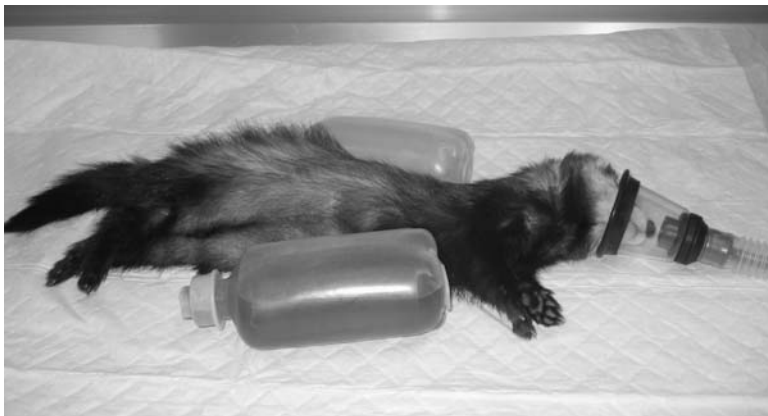Le matériel anesthésique est préparé : un masque anesthésique de taille adaptée et un circuit anesthésique non réhinalatoire avec un ballon de 1 litre. L'étanchéité du circuit et niveau de la cuve contenant le gaz halogéné (Isoflurane®) doivent être vérifiés.

Afin de réduire le risque d'hypothermie péri-anesthésique, des bouillottes doivent être prévues.

L'induction est réalisé au masque avec un débit d'oxygène de 1L/minute et un apport progressif d'Isoflurane® jusqu'à un taux de 3 à 4 %. L'état de narcose est atteint en quelques minutes. Le circuit utilisé est un circuit non réhinalatoire avec un ballon de 1 litre.

L'entretien de l'anesthésie est maintenu avec des taux de 1,5 à 2,5 % d'Isoflurane®.

La surveillance de l'anesthésie se fait cliniquement. L'idéal est d'utiliser un masque transparent afin d'observer des signes précoces de réveil ou d'incidents péri-anesthésiques (ptyalisme...) et d'adapter le pourcentage d'anesthésique volatil.



*Furet sous anesthésie volatile (original)*

Pour la réalisation des clichés sans préparation, nous avons choisi de pratiquer une anesthésie générale sur des séances de 75 minutes. Au terme de cette période, l'administration d'anesthésique volatil est coupée, le circuit est rincé et l'oxygénation est prolongée pendant quelques minutes. Le réveil survient rapidement.

## **b) Protocole anesthésique utilisé pour les radiographies avec préparation**

Du fait de son effet dissociatif, la kétamine est un agent inducteur intéressant pour la réalisation des radiographies avec préparation. En effet, outre ses propriétés analgésiques et narcoleptique, par son action sympathicomimétique, la kétamine maintient les grandes fonctions et possède une faible toxicité.

Lors d'anesthésie avec la kétamine, une prémédication est nécessaire afin d'améliorer la qualité de l'induction et du réveil. Celle-ci peut être réalisée à l'aide de xylazine ou de diazépam. Dans le cadre de la réalisation du transit baryté et de l'urographie intraveineuse, il est déconseillé d'utiliser des agents de prémédication de la classe des alpha2agonistes, telle que la xylazine, car ils diminuent la motricité intestinale et augmentent la diurèse. On préfère alors utiliser le diazépam, de la classe des benzodiazépines, qui ont un mécanisme d'action spécifique agoniste GABA, et donc un effet beaucoup moins marqué sur la motricité intestinale et la diurèse. Par ailleurs, relativement peu toxique, le diazépam peut être utilisé avec une grande marge de sécurité.

La prémédication est réalisée avec une dose de 1 à 2 mg/kg de diazépam en intramusculaire environ 10 minutes avant l'induction. Du fait d'une incompatibilité chimique, le diazépam et la kétamine ne doivent pas être associés dans la même seringue. L'effet du diazépam dure plusieurs heures. Notons qu'il peut provoquer des réactions paradoxales de dés inhibition (surtout lorsqu'il est administré trop rapidement par voie intraveineuse) susceptibles d'entraîner des actions d'attaque de la part du furet.

L'induction est réalisée avec une dose de 20 mg/kg de kétamine en intramusculaire. La narcose apparaît en quelques minutes. L'anesthésie peut être entretenue par des bolus itératifs à demi-dose.

La surveillance de l'anesthésie se fait cliniquement. Notons qu'avec ce protocole, les réflexes sont conservés. Des bouillottes sont mises en place pour lutter contre l'hypothermie. Le réveil est souvent long et l'animal peut présenter des signes de désorientation temporo-spatiale.

### **4.2.3. Le réveil**

Le réveil doit se faire dans un environnement le plus calme possible. Il est important de poursuivre l'apport de chaleur lors de cette période. Le furet doit être manipulé avec douceur. Il convient de proposer de l'eau et de la nourriture dans les minutes qui suivent le réveil.

### III. Atlas radiographique du furet

## 1. RADIOGRAPHIE DU THORAX

### 1.1. Technique

En règle générale, la prise de clichés radiographiques du thorax ne doit pas être réalisée sous anesthésie générale. En effet, l'anesthésie générale a pour effet de diminuer le volume pulmonaire, ce qui augmente faussement l'opacité pulmonaire et peut conduire à des erreurs d'interprétation.

Par ailleurs, il est fréquent qu'un collapsus du poumon déclive se développe au bout de quelques minutes chez un animal anesthésié, en décubitus latéral. Sur les radiographies de face prises dans cette situation, une augmentation marquée de l'opacité du poumon collabé et un déplacement du médiastin dans l'hémithorax contenant ce poumon peuvent être identifiées.

Pour les sujets difficilement manipulables ou pour ceux chez qui la contention physique est trop stressante ou inefficace, le recours à une légère tranquillisation est recommandé. Cela permet d'obtenir des clichés radiographiques de bonne qualité. Dans ce cas la sédation est réalisée à l'aide d'acépromazine (0,1 à 0,5 mg/kg en IM ou SC) ou de diazépam (1 à 2 mg en IM).

Comme pour toutes les régions, au minimum deux incidences orthogonales sont nécessaires : une projection de face (dorso-ventrale ou ventro-dorsale) et une de profil (décubitus latéral droit ou gauche).

Le choix de la projection latérale a peu d'importance ; l'essentiel étant de toujours utiliser la même position afin de pouvoir comparer les clichés. Cependant, la réalisation de deux clichés latéraux (droit et gauche) peut permettre d'améliorer la visualisation d'une lésion pulmonaire. En effet, l'air qui entoure une lésion permet une meilleure visualisation de celle-ci. Quand l'animal est couché sur le côté, c'est le poumon le plus éloigné de la table qui est le plus ventilé, alors que le poumon déclive l'est beaucoup moins.

Le choix de la projection de face se décide suivant le type d'affection suspectée. La projection dorso-ventrale est indiquée pour l'examen du cœur qui, se trouvant en position naturelle, est plus stable. La projection ventro-dorsale est quant à elle indiquée pour l'étude

de l'appareil respiratoire profond car elle permet une meilleure visualisation du champ pulmonaire.

L'interprétation de toute radiographie thoracique exige que celle-ci soit de qualité technique satisfaisante. Les critères à considérer sont au nombre de cinq : la densité, le contraste, la netteté, le positionnement et la phase respiratoire.

La densité correspond au degré de noircissement de l'image. On l'évalue en examinant la colonne cervicale. Elle est correcte sur un cliché de profil lorsque les espaces intervertébraux sont peu visibles en partie crâniale du thorax et bien visibles en partie caudale.

Le contraste correspond à la différence de densité entre deux milieux de nature anatomique différente. On cherche une image présentant une gamme de gris très étendue, c'est-à-dire à très faible contraste. On l'évalue en examinant les côtes : la densité osseuse des côtes doit se rapprocher de la densité liquidienne du cœur.

La netteté correspond à l'absence de flou et à la finesse des détails. On l'apprécie par l'examen des structures connues (cœur, côtes, sternum...) dont les contours doivent être nets.

Le positionnement est correct, sur la vue de profil lorsque les côtes sont superposées à leur base et que les jonctions chondro-costales sont au même niveau. Sur une projection de face, la colonne vertébrale et le sternum doivent être superposés et partager le thorax en deux parties égales. L'ensemble du thorax doit être visible de la première côte au diaphragme inclus.

Concernant la phase respiratoire, il est important d'obtenir des clichés en fin d'inspiration afin de mettre à profit le contraste naturel apporté par l'aire pulmonaire. Sur une projection de profil, on le vérifie en regardant la position de l'angle lombo-diaphragmatique qui doit se superposer à la 11<sup>ème</sup> ou 12<sup>ème</sup> vertèbre thoracique. Sur une projection de face, lors de la phase inspiratoire, il y a superposition de la partie médiane du diaphragme à la 9<sup>ème</sup> ou 10<sup>ème</sup> vertèbre thoracique.

Le thorax est une région qui possède naturellement un très bon contraste en raison de la présence d'une grande quantité d'air.

## 1.2. Incidence latérale gauche

### Position

Le furet est en décubitus latéral gauche. Le cou est en extension. Les membres thoraciques sont ramenés vers l'avant. Le faisceau de rayons X est centré à la limite caudale de la scapula, au tiers ventral du thorax. Le champ est ouvert jusqu'en partie crâniale de l'épaule et inclut le sternum.

### Critères de qualité

- Ensemble du thorax contenu dans le cliché
- La radiographie centrée à la bifurcation trachéo-bronchique (5<sup>ème</sup> espace inter-costal)
- Superposition des côtes à leur base
- Les membres thoraciques dégagés de la partie crâniale du thorax
- Superposition du diaphragme et de la 11<sup>ème</sup> ou 12<sup>ème</sup> vertèbre thoracique.

### Anatomie radiographique (cf. p 34)

#### ➤ Structures extra-thoraciques

Les structures extra-thoraciques doivent faire partie intégrante de l'évaluation d'un cliché radiographique du thorax.

La cavité thoracique est constituée de la colonne thoracique, du sternum, des côtes et des tissus mous pariétaux (peau, tissu sous-cutané, musculature).

Les corps vertébraux thoraciques forment la limite dorsale de la cavité thoracique. Les lobes pulmonaires caudaux se projettent en partie sur les vertèbres thoraciques, celles-ci apparaissent alors plus transparentes. La limite ventrale de la cavité thoracique est constituée par les huit sternèbres et le processus xiphoïde. Sur une projection latérale, il est toujours important de bien observer ces limites dorsale et ventrale du thorax afin de détecter d'éventuelles anomalies de l'espace pleural (pneumothorax, épanchement pleural).

Les jonctions chondro-costales sont visibles à mi-thorax. Avec l'âge, celles-ci peuvent se minéraliser et, se projetant sur l'aire pulmonaire, être confondues avec des nodules tumoraux.

### ➤ Le diaphragme

Le diaphragme est une structure musculo-tendineuse qui limite caudalement la cavité thoracique, la séparant de la cavité abdominale. Il est radiologiquement visible car il sépare la cavité thoracique à contenu aérique de la cavité abdominale à contenu liquidien. Cependant, il n'est pas individuellement visible du fait du contact étroit avec le foie. Il présente une forme convexe en direction crâniale. L'aspect du diaphragme est variable selon la projection radiographique utilisée (droite ou gauche). Dorsalement, les héli-coupoles forment deux lignes légèrement décalées. L'héli-coupole qui se projette le plus crânialement est celle qui se trouve du côté de la table, elle est déplacée crânialement sous la pression exercée par la masse abdominale.

Cette limite caudale de la cavité thoracique doit toujours être évaluée avec le plus grand soin chez un animal ayant subi un traumatisme afin de détecter une éventuelle hernie diaphragmatique.

### ➤ Le médiastin

Le médiastin est l'espace médian de la cavité thoracique compris entre les deux poumons. On peut le diviser en trois régions distinctes.

En région dorsale, le médiastin crânial contient la trachée en contact avec l'œsophage non visible sur un cliché normal. Sur une projection latérale, le médiastin crânio-dorsal forme une zone relativement opaque, à l'intérieur de laquelle la transparence tubulaire de la trachée est visible. Le bord ventral de ce médiastin crânio-dorsal est constitué par le bord ventral de la veine cave caudale.

Le médiastin moyen contient le cœur. Dorsalement on peut distinguer la bifurcation trachéo-bronchique. Les nœuds lymphatiques trachéo-bronchiques sont visibles uniquement lorsqu'ils sont hypertrophiés.

Le médiastin caudal contient dorsalement l'aorte et la partie caudale de l'œsophage, parfois visible notamment chez les animaux maigres. On peut observer la veine cave caudale en position médiane.

Les masses thoraciques sont assez fréquentes chez les furets. Elles apparaissent généralement dans le médiastin crânial. Le lymphosarcome est le type de cancer thoracique rencontré le plus fréquemment, mais d'autres types de cancer peuvent également être à l'origine de masses thoraciques.

➤ La trachée

La trachée apparaît comme un tube de diamètre régulier et d'opacité aérique. La portion thoracique de la trachée est relativement rectiligne et forme un angle aigu d'environ 30° avec la colonne vertébrale. En région terminale de la trachée, on peut observer la bifurcation trachéo-bronchique au niveau du 5<sup>ème</sup> espace intercostal, au milieu de la base du cœur. Elle constitue un marqueur important en radiologie car facilement déplacée lors de masse médiastinale, pulmonaire ou cardiaque.

➤ Les poumons

La cavité thoracique contient deux poumons qui ne sont pas symétriques exactement en taille, forme et lobation. Les lobes pulmonaires ne peuvent pas être distingués les uns des autres sur un cliché radiographique normal.

Les bronches, contenant de l'air en temps normal, sont difficilement différenciables du tissu alvéolaire également aérique et donc radiotransparent. Les artères et les veines pulmonaires sont normalement étroitement accolées aux parois bronchiques. La paroi bronchique est normalement trop fine pour être visible. Sur le cliché radiographique on peut tout de même observer le départ des grosses bronches à la bifurcation trachéo-bronchique.

Les artères et les veines pulmonaires forment des images tubulaires d'opacité liquidienne lorsqu'elles sont projetées selon leur grand axe et des images nodulaires d'opacité liquidienne et de contour net lorsqu'elles sont projetées selon leur petit axe. Les artères sont situées dorsalement aux bronches et les veines ventralement à ces dernières. Ces triades artères-bronches-veines peuvent être repérées uniquement sur leur partie proximale, en effet, leur calibre diminue en s'éloignant de la base du cœur.

➤ Le cœur

La radiographie permet de visualiser uniquement la silhouette cardiaque. En effet, le sang et le muscle cardiaque ont la même opacité radiographique liquidienne et homogène. Cette silhouette cardiaque est formée par toutes les structures en contact avec le cœur : le péricarde, les structures pulmonaires hiliaires, les nœuds lymphatiques trachéo-bronchiques et les gros vaisseaux à la base du cœur. Elle forme une image homogène de forme ovoïde d'opacité liquidienne, de contour relativement lisse et régulier.

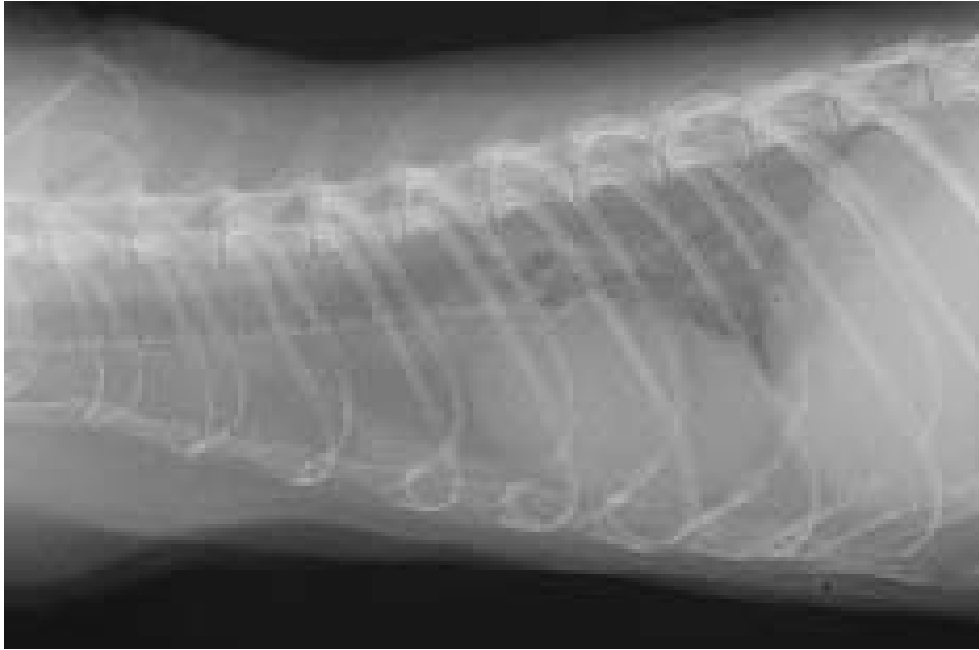Sur une projection latérale, l'apex est dirigé ventro-caudalement. La silhouette cardiaque s'étend de la 6<sup>ème</sup> côte au bord caudal de la 8<sup>ème</sup> côte. Le bord crânial de la silhouette cardiaque, ainsi que son bord caudo-ventral, sont chargés de tissu adipeux.

Occasionnellement, le cœur apparaît surélevé dans la cavité thoracique par rapport au sternum. Cette image est physiologique chez le furet et ne doit pas être confondue avec un pneumothorax.



Les cavités cardiaques ne peuvent être différenciées radiographiquement des parois cardiaques, comme expliqué précédemment. Néanmoins, les différents compartiments cardiaques et les gros troncs artériels contribuent à former une partie du contour cardiaque. Globalement sur une projection latérale gauche, la partie dorsale du cœur correspond aux atria et aux gros vaisseaux, la partie ventrale aux ventricules. Le grand axe du cœur permet de séparer la zone de projection du ventricule droit (crânio-ventralement) de celle du ventricule gauche (caudo-dorsalement). Dans les conditions normales, les deux tiers crâniens du diamètre crânio-caudal du cœur sont représentés par le ventricule droit, et le tiers caudal par le ventricule gauche.

Chez le furet, une augmentation de la taille de la silhouette cardiaque est la conséquence d'une cardiomyopathie, d'une masse ou d'un épanchement péricardique. Toutes ces affections sont décrites chez le furet, mais la cardiomyopathie est la plus fréquente. La différence entre ces affections ne pouvant être faite à la radiographie, elle requiert un diagnostic échographique. Les signes radiographiques d'une affection cardiaque sont une silhouette cardiaque de taille augmentée, une surélévation de la trachée, un épanchement pleural, le contact de la silhouette cardiaque avec le diaphragme et une congestion pulmonaire. Les radiographies thoraciques sont un bon moyen de suivre l'évolution de la maladie cardiaque, la taille du cœur et les autres modifications thoraciques devenant de plus en plus prononcés avec la progression de la maladie.



Radiographie du thorax en incidence latérale gauche

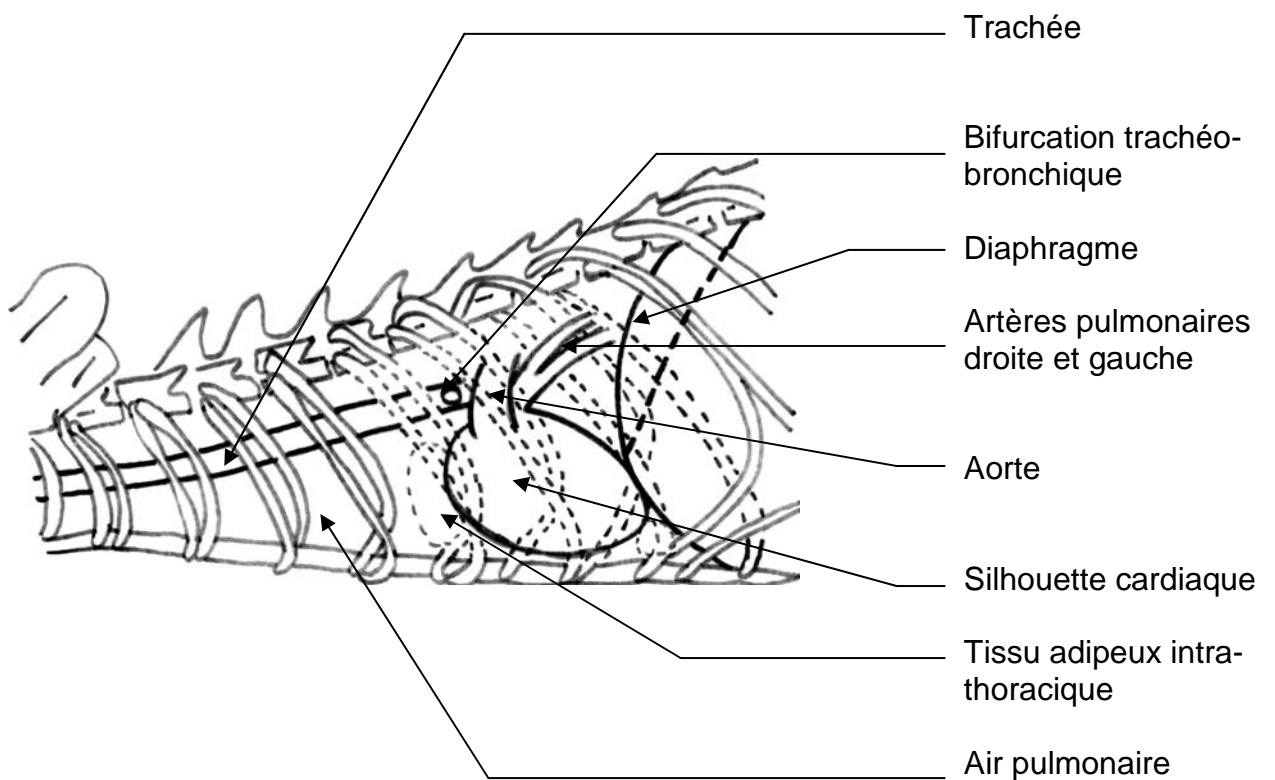


Schéma de l'anatomie radiographique du thorax en incidence latérale gauche

### 1.3. Incidence ventro-dorsale

#### Position

Le furet est en décubitus dorsal. Le cou est en extension. Le faisceau de rayons X est centré en partie caudale des scapula sur la ligne médiane. Le champ est ouvert jusqu'en partie crâniale de l'épaule.

#### Critères de qualité

- Ensemble du thorax contenu sur le cliché
- Symétrie des deux hémithorax
- Superposition de la colonne vertébrale et du sternum
- Superposition du diaphragme et de la 9<sup>ème</sup> ou 10<sup>ème</sup> vertèbre thoracique

#### Anatomie radiographique (cf. p 37)

##### ➤ Structures extra-thoraciques

La colonne vertébrale doit séparer le thorax en deux parties égales et être superposée au sternum. Les limites latérales de la cavité thoraciques sont représentées par les courbures costales. Des fractures de côtes et des anomalies de l'espace pleural doivent être recherchées chez un animal traumatisé.

##### ➤ Le diaphragme

Incurvé en direction dorso-ventrale et latéro-latérale, le diaphragme ménage des recessus costo-diaphragmatiques. Le bord crânial de la coupole diaphragmatique a une position plus crâniale à droite qu'à gauche.

##### ➤ Le médiastin

Sur une projection de face, le médiastin crânial forme une bande d'opacité liquidienne superposée à la colonne vertébrale et dépassant modérément de part et d'autre de celle-ci.

➤ La trachée

La trachée n'est pas visible sur une projection de face car elle se superpose à la colonne cervicale et au sternum. Cependant, il est possible et fréquent d'observer un déplacement de la trachée vers la droite dans le médiastin antérieur ; le déplacement vers la gauche étant empêché par l'arc aortique.

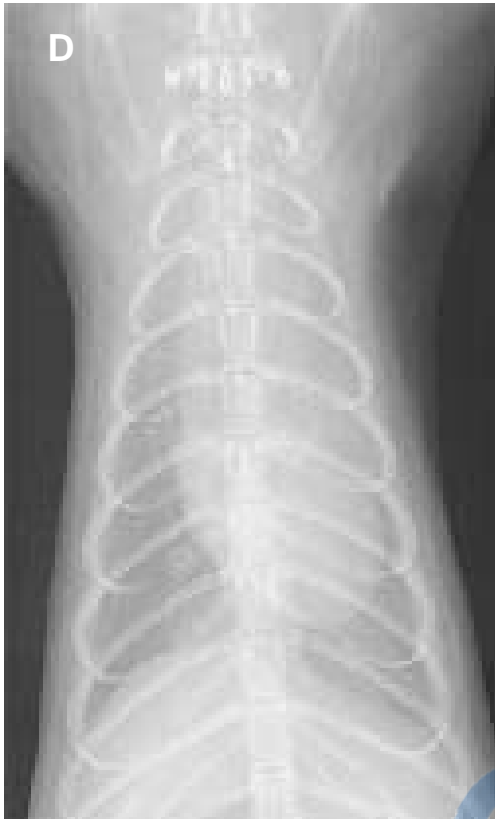➤ Les poumons

Le poumon droit a un volume supérieur de 25% au volume du poumon gauche. En effet, il contient un lobe supplémentaire par rapport au poumon gauche et le lobe crânial droit s'étend modérément du côté gauche de la cavité thoracique. Les artères sont situées latéralement aux bronches et les veines médialement.

➤ Le cœur

Rappelons qu'une projection dorso-ventrale est plus indiquée qu'une projection ventro-dorsale pour l'étude radiographique du cœur.

La silhouette cardiaque apparaît placée de façon oblique dans la cavité thoracique par rapport au plan médian. L'apex dépasse à gauche du plan médian et la silhouette cardiaque est plus importante à gauche qu'à droite. Le bord caudal de la silhouette cardiaque se situe au niveau du bord crânial de la 10<sup>ème</sup> côte. Sur une projection de face, les atria se projettent en parties crâniale et les ventricules en partie caudale.



Radiographie du thorax du furet en incidence ventro-dorsale

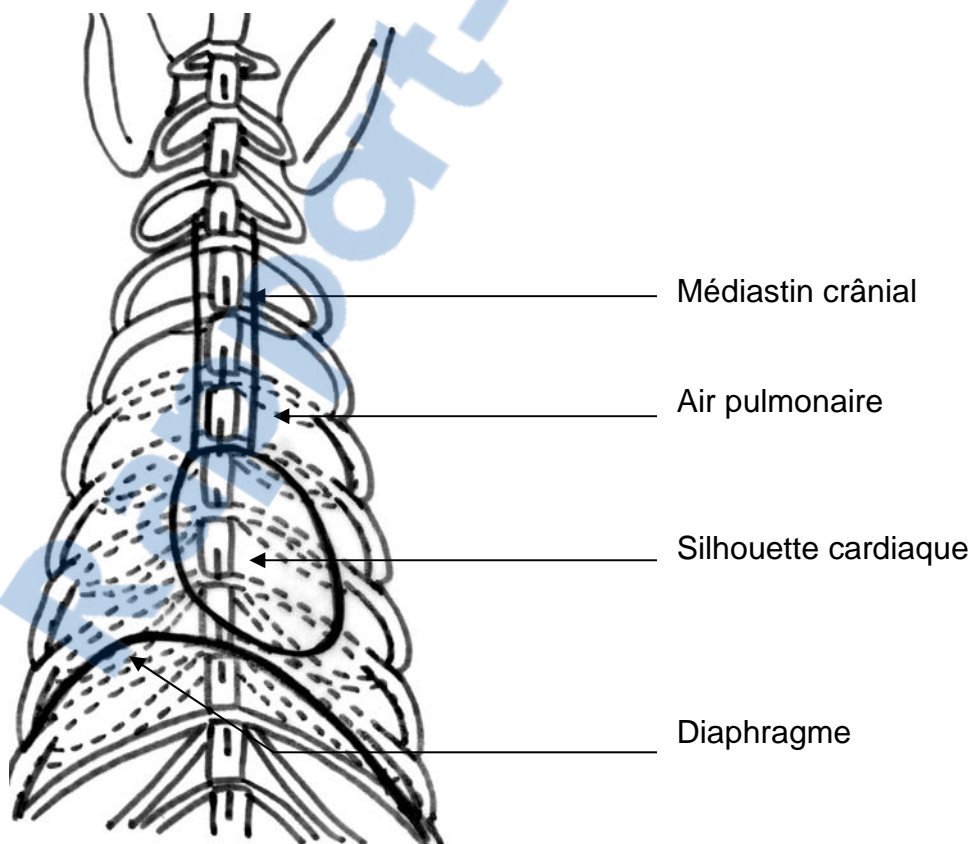


Schéma de l'anatomie radiographique du thorax du furet en incidence ventro-dorsale

## 2. RADIOGRAPHIE DE L'ABDOMEN

### 2.1. Technique

Afin d'améliorer la qualité de l'examen radiographique de l'abdomen, il est préférable que l'estomac soit vide de nourriture ; cependant, une diète hydrique prolongée chez le furet est déconseillée. Une vessie trop remplie peut également gêner l'examen des autres organes abdominaux par effet de masse. Il est donc conseillé de faire uriner l'animal ou de vidanger la vessie par taxis externe avant la prise des clichés abdominaux. Le pelage doit être débarrassé des débris pouvant engendrer des images suspectes sur le cliché radiographique.

Tout examen standard de l'abdomen doit comporter au minimum deux projections orthogonales : une ventro-dorsale et une latérale. La prise des clichés se fait en fin d'expiration.

La qualité technique de la radiographie est évaluée selon le positionnement de l'animal, l'exposition, la netteté et le contraste du cliché. On doit voir l'ensemble de l'abdomen et le centre de la cavité abdominale doit être superposé au centre du film radiographique. Les vertèbres lombaires doivent être modérément exposées et on doit voir les viscères abdominaux. Le contour des organes et de la paroi abdominale doivent être nets. L'étendue de la gamme de gris doit être suffisante.

Contrairement au thorax, l'abdomen possède un faible contraste naturel. Le contraste abdominal est dû à la différence d'opacité entre les viscères et la graisse présente dans la cavité. Plus il y a de graisse, meilleur sera la contraste.

Certaines affections fréquentes chez le furet ne peuvent être diagnostiquées à la radiographie. L'insulinome ne peut être diagnostiqué radiologiquement. Cependant, cette tumeur des cellules  $\beta$  du pancréas entraîne fréquemment des métastases hépatiques et l'hépatomégalie peut être visible sur un cliché radiographique. L'hyperadrénocorticisme, endocrinopathie majeure chez le furet, dont l'origine est une tumeur surrénalienne, ne peut être mis en évidence à la radiographie et requiert un examen échographique. En effet, il est extrêmement rare de pouvoir visualiser une glande surrénale hypertrophiée et les zones de calcifications sont très rares chez les furets atteints. Une autre maladie fréquente chez le furet est le lymphosarcome. Occasionnellement, l'hypertrophie de nœuds lymphatiques abdominaux peut être vue à la radiographie, mais la plupart du temps la confirmation est échographique.

## 2.2. Incidence latérale gauche

### Position

Le furet est en décubitus latéral gauche. Les membres pelviens sont en extension, tirés caudalement. Le faisceau de rayons X est centré sur le creux du flanc et le champ est ouvert de l'appendice xyphoïde crânialement jusqu'aux grands trochanters caudalement.

### Critères de qualité

- Ensemble de l'abdomen contenu sur le cliché, du diaphragme à l'entrée du bassin
- Absence de rotation : superposition des côtes à leur base
- Membres pelviens dégagés de la partie caudale de l'abdomen.

### Anatomie radiographique (cf. p 41)

La cavité abdominale est limitée crânialement par le diaphragme, caudalement par le diaphragme pelvien, dorsalement par les muscles sous-lombaires et le diaphragme et latéralement et ventralement par les muscles de la paroi abdominale et le diaphragme.

#### ➤ La paroi abdominale

Elle est constituée de tissu cutané, sous-cutané, de couches graisseuses et musculaires et du péritoine pariétal. La projection latérale permet de voir la paroi abdominale ventrale. Elle est formée, de l'intérieur vers l'extérieur : du péritoine pariétal, du muscle droit de l'abdomen, du muscle transverse de l'abdomen, des muscles obliques interne et externe. Elle s'amincit progressivement depuis la région pelvienne jusqu'à la région hépatique et n'est souvent plus visible ventralement au foie. Le contour interne du péritoine pariétal est visible, contrasté par la graisse intrapéritonéale, mais il peut parfois disparaître lorsqu'il est au contact de certains organes abdominaux et notamment la rate.

Les muscles sous-lombaires marquent la limite la plus dorsale de la cavité abdominale en prenant origine en face ventrale des dernières vertèbres thoraciques et des premières lombaires, et en s'insérant sur le bassin et les fémurs. Ils sont à l'origine d'une opacité liquidienne à bord ventral qui s'amincit progressivement en région caudale.

La région sous-lombaire contient également d'autres structures (uretères, aorte, veine cave caudale, nœuds lymphatiques...) qui ne sont pas visibles sur un cliché normal car leur taille est petite et leur opacité est identique à celle des muscles sous-lombaires.

➤ Le foie

Le foie est un organe volumineux occupant la partie crâniale de l'abdomen et situé contre la coupole diaphragmatique. Sa nature parenchymateuse lui confère une opacité liquidienne homogène. Les lobes hépatiques ne peuvent pas être distingués radiographiquement les uns des autres du fait de leur opacité identiques et parce qu'ils sont en contact les uns avec les autres. Sur cette projection, on note que l'extrémité caudo-ventrale du foie déborde modérément du cercle de l'hypochondre.

➤ La rate

Organe parenchymateux, la rate apparaît d'opacité liquidienne homogène à la radiographie. Sa position est variable en fonction de son degré d'engorgement sanguin et du volume de l'estomac. Sur une projection latérale, on distingue le plus souvent la partie la plus ventrale de la rate qui forme une image oblongue d'opacité liquidienne. Chez le furet, il est fréquent d'observer une splénomégalie physiologique, la rate peut parfois s'étendre de la paroi abdominale droite à la paroi abdominale gauche.

➤ Le tractus digestif

Sur une projection latérale gauche, la silhouette de l'estomac, les circonvolutions du jéjuno-iléon et le côlon sont visibles

L'estomac est situé dans la partie crâniale de l'abdomen. L'opacité radiographique de l'estomac ainsi que sa visibilité dépendent de son contenu et de son degré de distension. Lorsqu'il est complètement vide ou bien lorsqu'il ne contient que du liquide, sa silhouette se superpose à l'ombre hépatique et ses contours sont difficiles à délimiter hormis sa face caudale. Lorsqu'il contient des aliments, il est d'avantage visible et prend alors un aspect granuleux assez hétérogène. Mais le plus grand facteur de variation de l'aspect radiographique de l'estomac est la projection radiographique qui influe sur la répartition du gaz et du liquide dans la lumière stomacale. Sous l'effet de la gravité, les liquides tombent en région déclive modifiant ainsi l'aspect radiographique de la bulle gazeuse. Sur une radiographie abdominale latérale gauche, l'estomac du furet apparaît incliné à environ 45° par rapport au plan transverse.

Les circonvolutions du jéjuno-iléon sont visibles dans tout le quadrant abdominal ventral. Radiographiquement, on ne distingue que quelques anses intestinales. On peut apprécier leur opacité tissulaire, hétérogène ou aérique selon leur contenu liquidien, alimentaire ou gazeux.

En partie abdominale caudale, en région sous-lombaire, le côlon descendant est généralement visible du fait qu'il contient des selles et du gaz. Les selles lui donnent un aspect assez opaque plus ou moins granuleux et hétérogène.



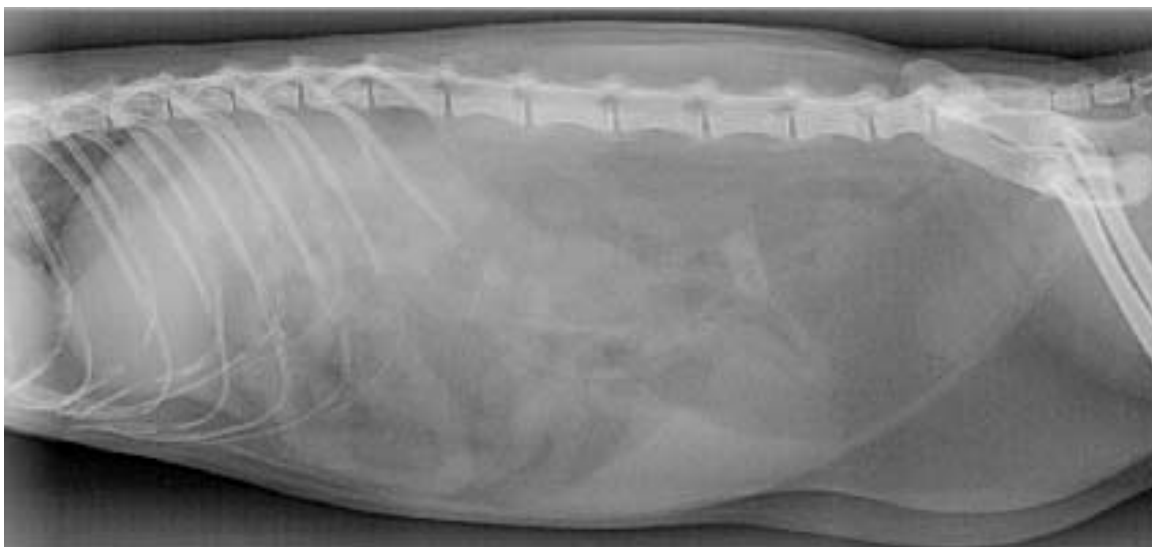Normalement, l'intestin du furet contient très peu de gaz, c'est pourquoi la radiographie est très souvent utile lors de suspicion de corps étrangers. Cette affection est très fréquente chez les furets âgés de moins de deux ans. Lors d'obstruction pylorique par un corps étranger, les images radiographiques montrent le plus souvent une dilatation aérique de l'estomac. Les obstructions intestinales sont généralement accompagnées d'images de dilatation aérique des anses intestinales. La présence anormale de gaz dans le tractus gastro-intestinal du furet est donc un élément diagnostique fiable permettant de confirmer une obstruction. Cependant, l'entérite catarrhale épizootique peut provoquer un iléus sévère d'origine non-obstructive et il est impossible de faire radiographiquement la différence avec une obstruction par un corps étranger radiotransparent.

➤ L'appareil urinaire

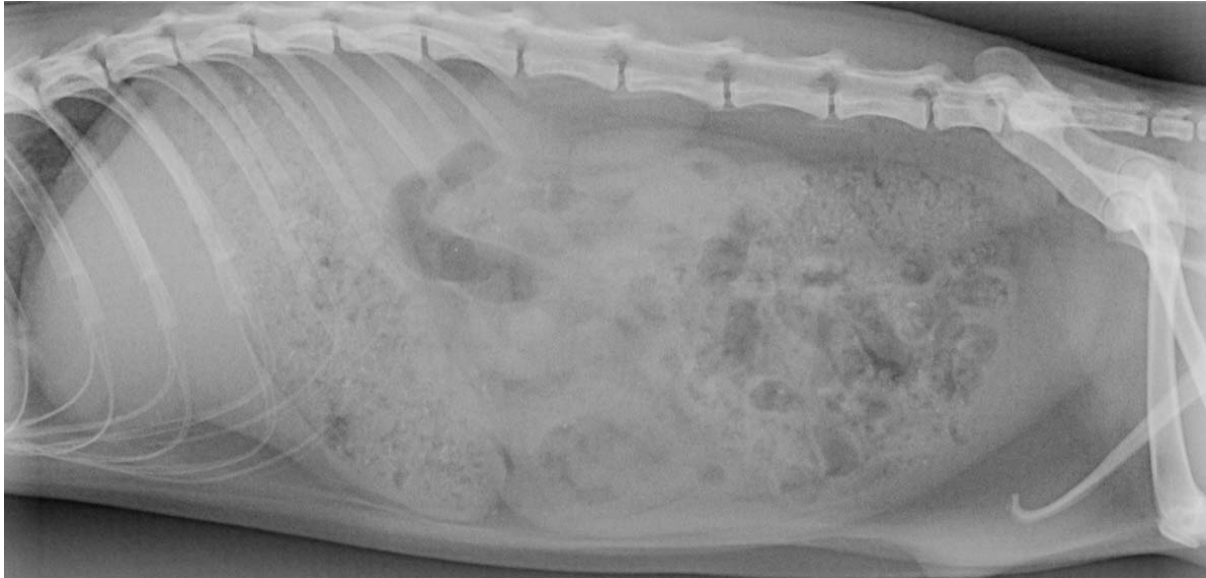
Sur une projection latérale gauche de l'abdomen, on peut distinguer les reins et la vessie.

Les reins sont situés en région rétropéritonéale. Ils ont globalement une forme de haricot dont le grand axe est approximativement parallèle au rachis. Radiographiquement, les reins, lorsqu'ils sont visibles (présence de graisse suffisante) apparaissent comme des organes d'opacité liquidienne homogène. Sur une projection latérale gauche, les deux reins du furet apparaissent superposés l'un à l'autre, sous les vertèbres lombaires L2 à L4. Le rein droit étant en position plus crâniale que le rein gauche, il est possible de distinguer le pôle crânial du rein droit ainsi que le pôle caudal du rein gauche.

La vessie est située en partie caudo-ventrale de l'abdomen. Elle apparaît radiographiquement comme une image ovale. La taille de la vessie dépend évidemment de la quantité d'urine qu'elle contient. Lorsqu'elle est vide, elle peut être située entièrement dans la filière pelvienne et ainsi ne pas être visible radiographiquement.



Radiographie de l'abdomen d'une femelle furet en incidence latérale gauche



Radiographie de l'abdomen du furet mâle en incidence latérale gauche

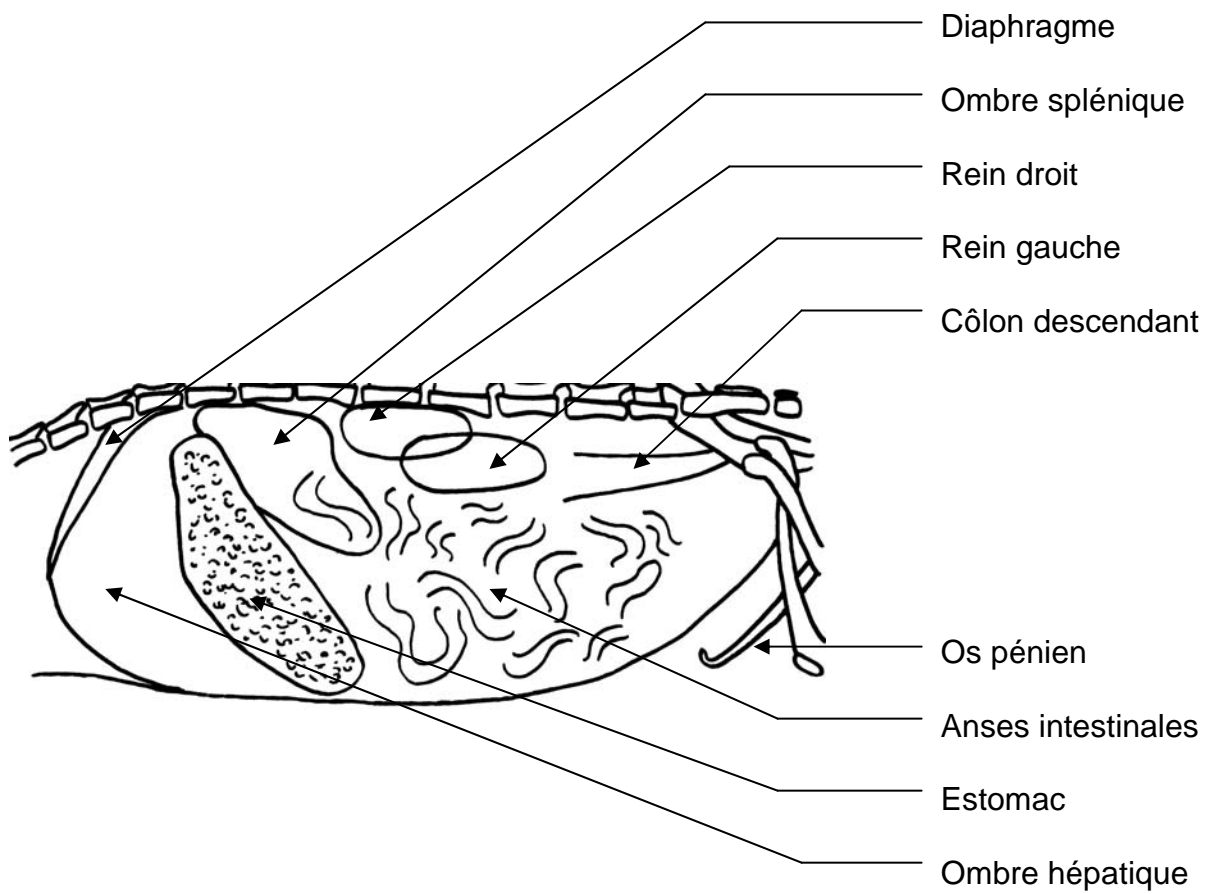


Schéma de l'anatomie radiographique de l'abdomen du furet mâle en incidence latérale gauche

## 2.3. Incidence ventro-dorsale

### Position

Le furet est en décubitus dorsal. Les membres pelviens sont en extension. Le faisceau de rayons X est centré en avant de l'ombilic et le champ est ouvert de l'appendice xyphoïde jusqu'aux hanches.

### Critères de qualité

- Ensemble de l'abdomen contenu sur le cliché : du diaphragme à l'entrée du bassin
- Symétrie des parties droite et gauche de l'abdomen.

### Anatomie radiographique (cf. p 44)

#### ➤ La paroi abdominale

La projection ventro-dorsale permet de visualiser les parois latérales de l'abdomen. Elle est composée de l'extérieur vers l'intérieur des muscles oblique externe, oblique interne et transverse de l'abdomen.

#### ➤ Le foie

Le foie présente une opacité liquidienne homogène avec une face diaphragmatique convexe et une face viscérale concave. Sur une projection ventro-dorsale, il est situé contre le diaphragme et les parois abdominales crânielles, sous les dernières côtes.

#### ➤ La rate

L'extrémité crânio-dorsale de la rate est visible dans le quadrant abdominal crânial gauche, caudalement et latéralement au fundus gastrique. Elle forme une image triangulaire assez caractéristique d'opacité liquidienne.

#### ➤ Le tractus digestif

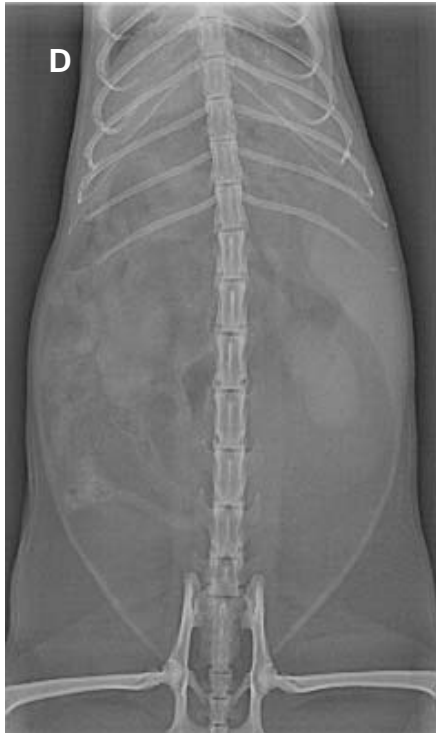
Sur une projection dorso-ventrale de l'abdomen, l'estomac et les circonvolutions du jéjunoléum sont visibles.

L'estomac a une forme de « J » et le bord crânial se situe au niveau de la 13<sup>ème</sup> vertèbre thoracique. Le fundus et le corps de l'estomac se situe à gauche du plan médian. Les portions pyloriques se trouvent superposées à la colonne vertébrale.

Les circonvolutions de l'intestin grêle sont visibles dans toute la partie droite de l'abdomen.

➤ Les reins

Situés de part et d'autre du plan médian, les reins apparaissent radiographiquement comme des organes d'opacité liquidienne homogène. Le hile, marqué par une dépression concave, apparaît médialement. Le rein droit est situé plus crânialement que le rein gauche.



Radiographie de l'abdomen du furet en incidence ventro-dorsale

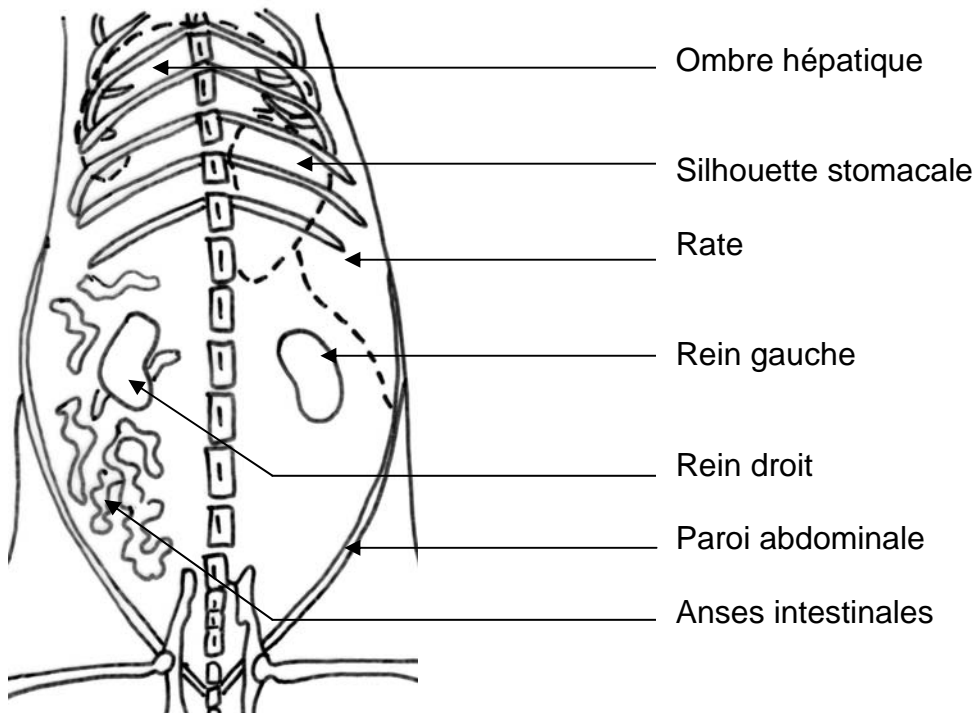


Schéma de l'anatomie radiographique de l'abdomen en incidence ventro-dorsale

## 3. RADIOGRAPHIE DU CRÂNE

### 3.1. Technique

Le crâne est une structure complexe à étudier en radiographie. En effet, le nombre d'os et les superpositions qui en découlent rendent difficile l'exploitation des clichés obtenus.

Une anesthésie générale de l'animale est indispensable lors de l'examen radiographique du crâne pour s'affranchir du flou cinétique, éviter un mauvais positionnement, ainsi que pour des raisons de radioprotection.

Il est nécessaire de multiplier le nombre d'incidences, afin de localiser une lésion. Celle-ci ne sera visible que si elle est en dehors de la boîte crânienne. En effet, les structures internes, telles que l'encéphale, ne pourront être examinées qu'avec des techniques d'imagerie en coupe telles que la tomodensitométrie ou l'imagerie par résonance magnétique.

Un examen standard du crâne peut être réalisé par la prise de deux clichés radiographiques avec des incidences orthogonales.

### 3.2. Incidence latérale

#### Position

Le furet est en décubitus latéral. La bouche est maintenue mi-ouverte ou fermée. Le champ est ouvert du bout du nez à la base du crâne.

#### Critères de qualité

- Superposition des deux héli-mandibules
- Superposition des dents maxillaires
- Superposition des bulles tympaniques

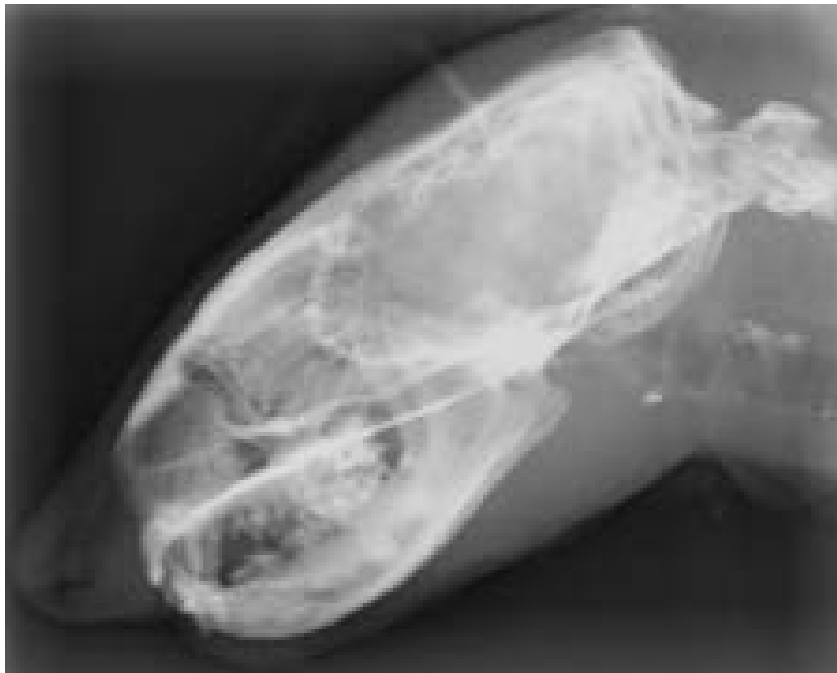#### Anatomie radiographique (cf. p 46)

La tête est composée de deux parties : la face en région rostrale et le crâne en région caudale. Sur cette projection, on note que la face est relativement courte et constitue environ un tiers de la longueur de la tête.

Au niveau de la région de la face, la cavité nasale est comprise entre l'os nasal dorsalement et l'os incisif ventralement. Caudalement à la cavité nasale et dorsalement à l'os palatin, sont situés les cornets nasaux au niveau des volutes de l'ethmoïde et la lame criblée de l'os ethmoïde.

Au niveau de la cavité orale, les dents : incisives, canines, prémolaires et molaires sont visibles. Ventralement, on distingue le corps, l'angle et la branche montante de la mandibule. Le processus articulaire de la mandibule qui s'articule avec l'os temporal est également visible.

L'os frontal est en continuité avec l'os nasal et on remarque que le crâne du furet a une forme globalement aplatie. Au centre de la région du crâne, on distingue l'os pariétal. Ventralement et caudalement à l'os pariétal, la partie pétreuse de l'os temporal apparaît avec une radiodensité plus marquée. L'extrémité caudale du crâne est formée par l'os occipital émettant dorsalement la protubérance occipitale qui forme nettement un angle et ventralement le condyle occipital, proéminent, qui s'articule avec la première vertèbre cervicale. Dans la région ventrale du crâne, on distingue les bulles tympaniques ainsi que l'appareil hyoïdien.



Radiographie du crâne du furet en incidence latérale

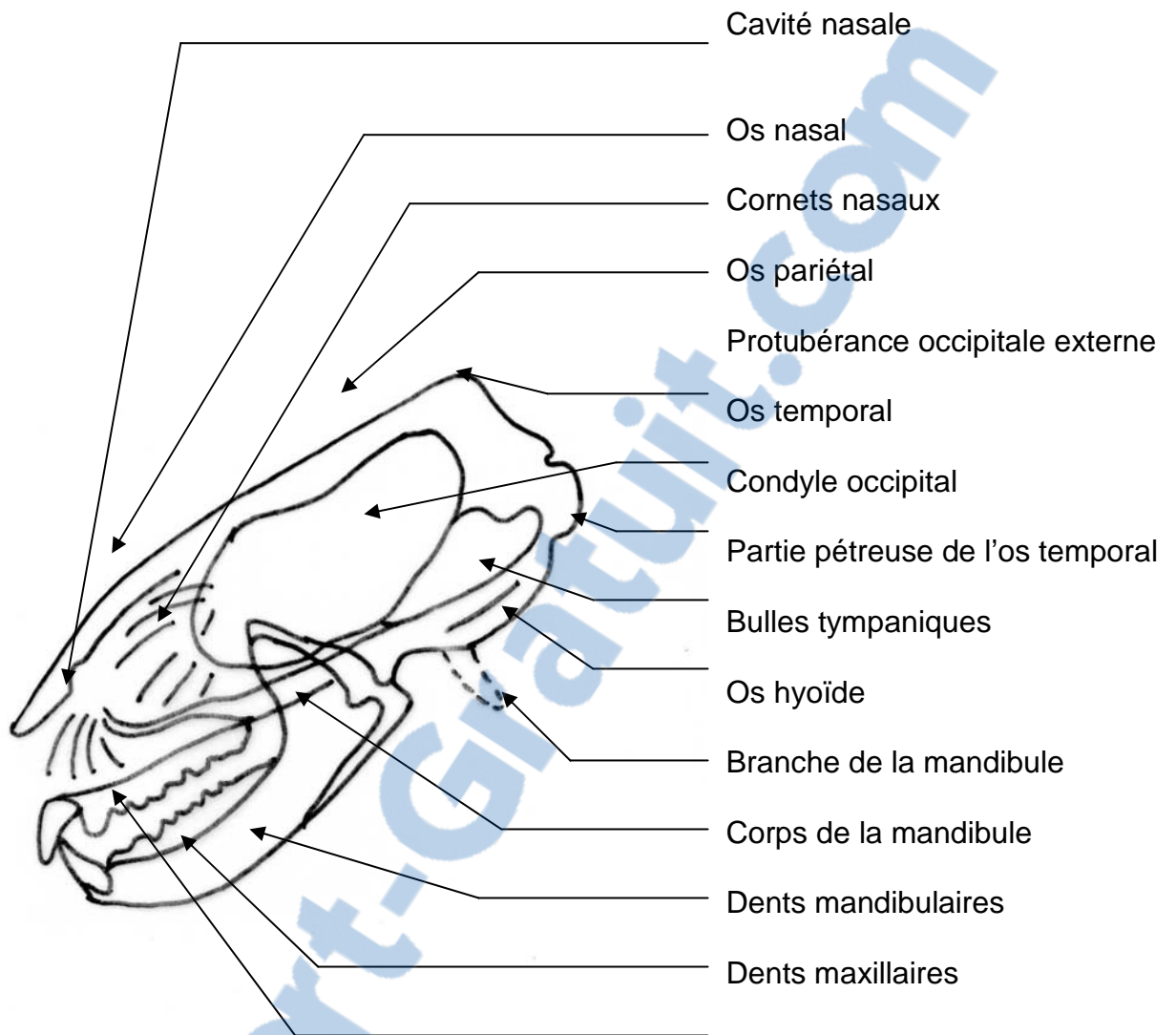
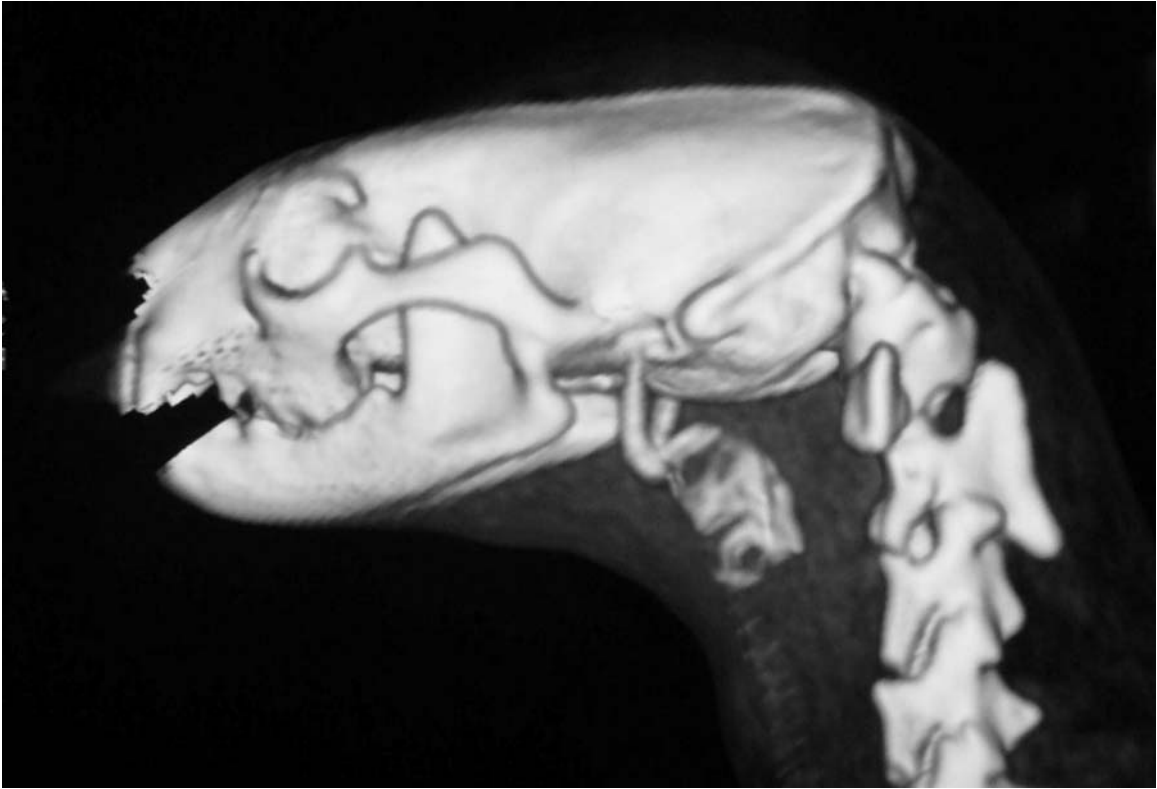


Schéma de l'anatomie radiographique du crâne du furet en incidence latérale



*Illustration en trois dimensions : crâne du furet, vue latérale (original)*



### 3.3. Incidence dorso-ventrale

#### Position

Le furet est en décubitus sternal. La bouche est fermée. Le champ est ouvert du bout du nez à la base du crâne.

#### Critères de qualité

- Symétrie des arcades zygomatiques
- Symétrie de la mandibule et de la cavité nasale

#### Anatomie radiographique (cf. p 50)

En incidence dorso-ventrale, le crâne s'inscrit globalement dans un rectangle dont la longueur est deux fois plus grande que la largeur.

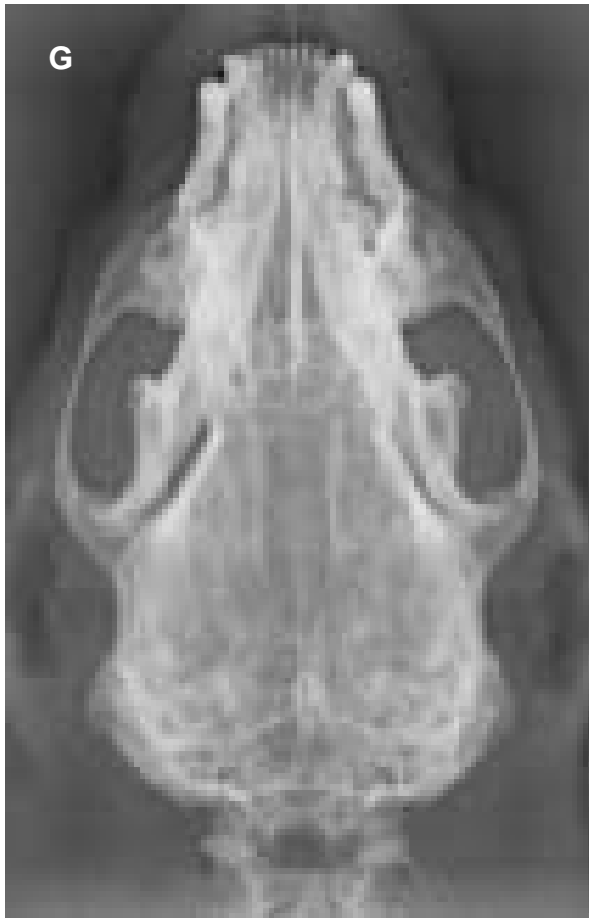Les deux hémi-mandibules forment un « V » dont la pointe est dirigée rostralement. Crânialement à cette pointe, on remarque la fissure palatine de radiodensité plus claire. L'arcade maxillaire étant plus large que l'arcade mandibulaire, de chaque côté, l'espace entre ces deux éléments apparaît dans une zone de radiodensité beaucoup moins marquée. On observe ainsi les dents de l'arcade maxillaire. Le septum nasal s'étend médialement entre les deux branches mandibulaires. A son extrémité caudale, apparaissent les lames criblées de l'os ethmoïde de radiodensité moins marquée. Pour observer en totalité les volutes et les lames criblées de l'os ethmoïde, il est nécessaire de réaliser un cliché radiographique en incidence ventro-dorsale, bouche ouverte. De chaque côté, les arcades zygomatiques sont facilement identifiables. Chacune d'elle isole médialement et respectivement le processus coronoïde de la mandibule.

Au centre du cliché, la crête ptérygopalatine apparaît sous forme de deux traits fins de radiodensité plus marquée.

A l'extérieur de la boîte crânienne, on note la présence d'air dans les conduits auditifs externes.

Caudalement et médialement aux arcades zygomatiques, on note la présence des bulles tympaniques.

L'extrémité caudale du crâne est surlignée par la crête nuchale et la protubérance occipitale.



Radiographie du crâne du furet en incidence dorso-ventrale

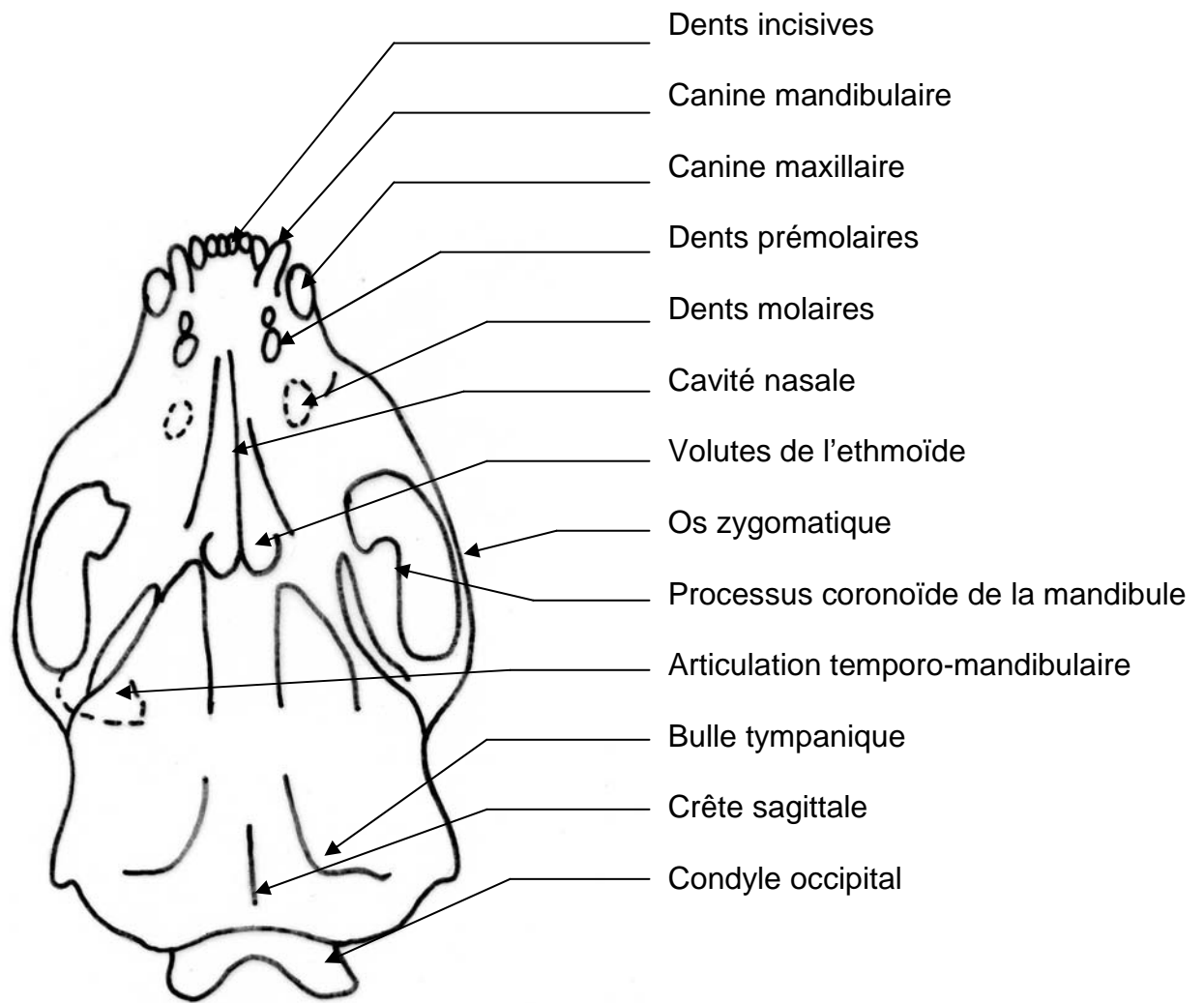


Schéma de l'anatomie radiographique du crâne du furet en incidence dorso-ventrale

## 4. RADIOGRAPHIE DE LA COLONE VERTEBRALE

### 4.1. Technique

L'examen radiographique de la colonne vertébrale comprend les examens sans préparation et les examens avec produits de contraste.

Les examens sans préparation sont indiqués lors de troubles neurologiques d'origine médullaire et lors de douleur présente à la manipulation du rachis. Bien qu'ils ne puissent pas objectiver une compression médullaire, les clichés sans préparation permettent néanmoins de diagnostiquer un certain nombre d'affections osseuses ou articulaires (spondylodiscites, fractures et luxations de vertèbres).

Afin d'optimiser la lecture des images, la prise des clichés doit obéir à quelques principes de base :

- Nécessité de réaliser deux clichés orthogonaux : en effet, certaines lésions ne sont visibles que sous une seule incidence et peuvent ainsi échapper au diagnostic si une seule projection est réalisée.
- Prévention du défaut de parallélisme dû à l'incurvation naturelle de la colonne vertébrale entre le rachis et le film radiographique et de la rotation axiale par la mise en place de petits coussins radiotransparents sous le corps et les membres. Le rayonnement doit en effet être bien perpendiculaire à l'axe vertébral afin de bien visualiser les espaces intervertébraux.
- Nécessité d'effectuer des clichés sériés du rachis. En effet, les espaces intervertébraux apparaissent de plus en plus étroits lorsque l'on s'éloigne du centre de la radiographie.
- Nécessité d'effectuer une traction modérée du rachis qui a pour effet d'assurer un alignement correct des vertèbres et d'agrandir artificiellement les espaces intervertébraux.

L'examen radiographique de la colonne vertébrale doit parfois être complété par des techniques d'imagerie médicales plus spécifiques telles que la tomodensitométrie ou l'imagerie par rayonnement magnétique.

## 4.2. Région cervicale

### 4.2.1. Incidence latérale

#### Position

Le furet est en décubitus latéral. Les membres thoraciques sont ramenés caudalement de manière à dégager l'entrée de la poitrine. La tête et le cou sont en extension. Le faisceau de rayons X est centré au milieu du cou et le champ est ouvert entre la base du crâne et les scapula.

#### Critères de qualité

- Superposition des ailes de l'atlas
- Superposition des processus articulaires et ventraux

.

#### Anatomie radiographique (cf. p 55)

Les 7 vertèbres cervicales du furet sont relativement massives et la hauteur du corps vertébral est équivalente à celle de l'arc vertébral.

L'atlas est la 1<sup>ère</sup> vertèbre cervicale. Elle s'articule crânialement avec les condyles occipitaux et caudalement avec la dent de l'axis. Elle apparaît plus courte que les autres vertèbres cervicales. L'espace intervertébral entre C1 et C2 est difficilement identifiable du fait de la dent de l'axis.

L'axis présente un processus épineux très développé qui « déborde » sur C1 et C3.

Les vertèbres C3 à C7 ont des conformations semblables avec des processus épineux moins développés que celui de l'axis.

Les espaces intervertébraux sont difficilement visibles. Ils se présentent comme des espaces radiotransparents entre la fosse et la tête de deux vertèbres cervicales adjacentes. Pour mieux les visualiser, il est possible de réaliser des clichés avec des positions d'hyperflexion et d'hyperextension du cou.

### **4.2.2. Incidence ventro-dorsale**

#### Position

Le furet est placé en décubitus dorsal, sans aucune rotation du corps. La tête et le cou sont en extension.

#### Critères de qualité

- Superposition des processus épineux au milieu des corps vertébraux
- Symétrie des processus articulaires

#### Anatomie radiographique (cf. p 55)

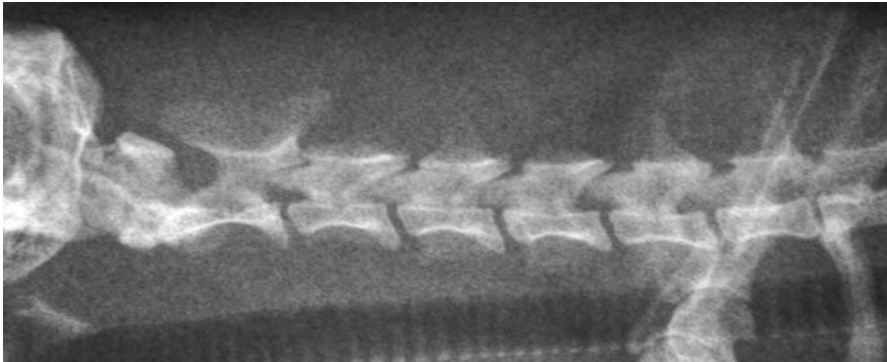
L'atlas est la plus large des vertèbres cervicales. Elle apparaît sous la forme caractéristique de papillon avec des ailes bien développées et des incisures alaires marquées. On repère son bord crânial qui s'articule avec les condyles occipitaux. Son bord caudal a une forme très incurvée contre laquelle vient parfaitement se loger le bord crânial de l'axis.

Le processus épineux de l'axis se projette suivant une fine ligne de radiodensité un peu plus marquée.

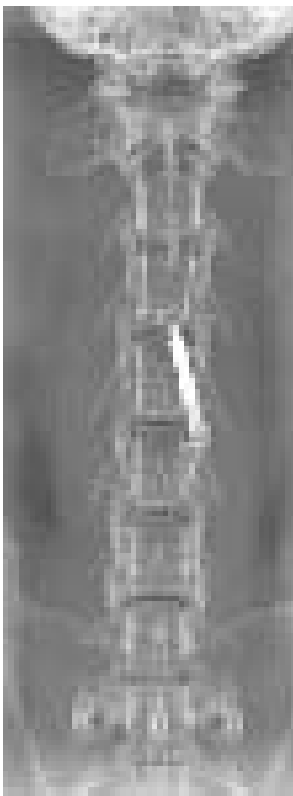
Les vertèbres C3 à C7 sont de conformation identique, mais la 7<sup>ème</sup> vertèbre cervicale porte des processus transverses plus développés.

Les espaces intervertébraux sont bien visibles de C3 à C7.

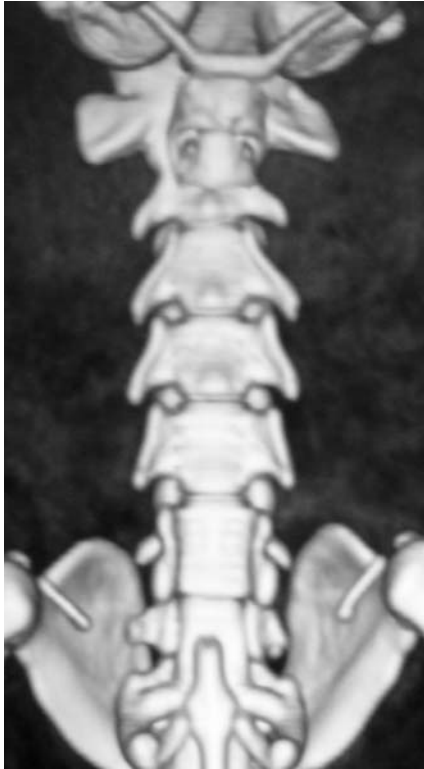On remarque un élément de radiodensité très marqué superposé au processus transverse gauche de la 4<sup>ème</sup> vertèbre cervicale. Il s'agit du transpondeur d'identification électronique de la taille d'un grain de riz. Le furet est soumis à la législation concernant les carnivores domestiques. Outre son utilité lors de la perte de l'animal, l'identification est recommandée mais non obligatoire sauf dans certains cas. Elle est obligatoire pour tous les furets en département officiellement déclaré infecté de rage selon l'article L214.5 du Code Rural et pour tout furet introduit en France, qu'il provienne de l'Union Européenne ou d'un pays tiers selon le règlement UE n° 998/2003 du 26/05/03 .



Radiographie des vertèbres cervicales du furet en incidence latérale



Radiographie des vertèbres cervicales du furet en incidence ventro-dorsale



*Illustration en trois dimensions : la colonne cervicale du furet, vue ventrale (original)*

#### **4.2.3. L'articulation atlanto-occipitale**

##### Position

Le furet est placé en décubitus dorsal, sans aucune rotation du corps. La tête et le cou sont en extension.

##### Critères de qualité

- Symétrie des ailes de l'atlas

##### Anatomie radiographique (cf. p 57)

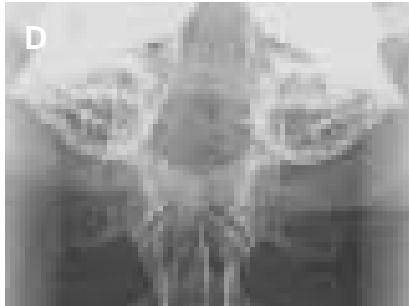Il est difficile d'obtenir un cliché radiographique de bonne définition de cette région, du fait de la finesse et de la petite taille des structures osseuses qui la composent.

L'articulation atlanto-occipitale met en rapport les condyles occipitaux à surface convexe et les surfaces articulaires crânielles de l'atlas qui sont concaves. Cette articulation permet les

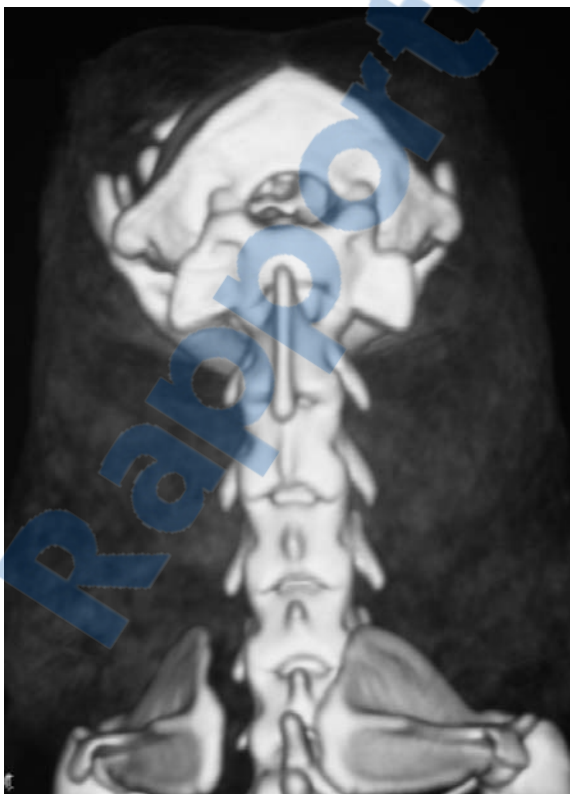

mouvements de flexion et d'extension. On distingue nettement sur cette projection les processus transverses de l'atlas élargis en forme de lame et qui constituent les ailes de l'atlas.

Caudalement, on distingue la dent de l'axis, véritable pivot. Sa face ventrale s'articule avec l'arc de l'atlas pour former l'articulation atlanto-odontoidienne pour apporter les mouvements de rotation.



Radiographie de l'articulation atlanto-occipitale du furet en incidence ventro-dorsale



*Illustration en trois dimensions : articulation atlanto-occipitale du furet, vue dorsale (original)*

## 4.3. Région thoracique

### 4.3.1. Incidence latérale

#### Position

Le furet est en décubitus latéral, sans aucune rotation du corps. Les membres thoraciques sont en extension. Le faisceau de rayons X est centré au milieu de la colonne vertébrale thoracique. Le champ est limité à la colonne vertébrale et le déclenchement doit se faire entre deux mouvements respiratoires.

#### Critères de qualité

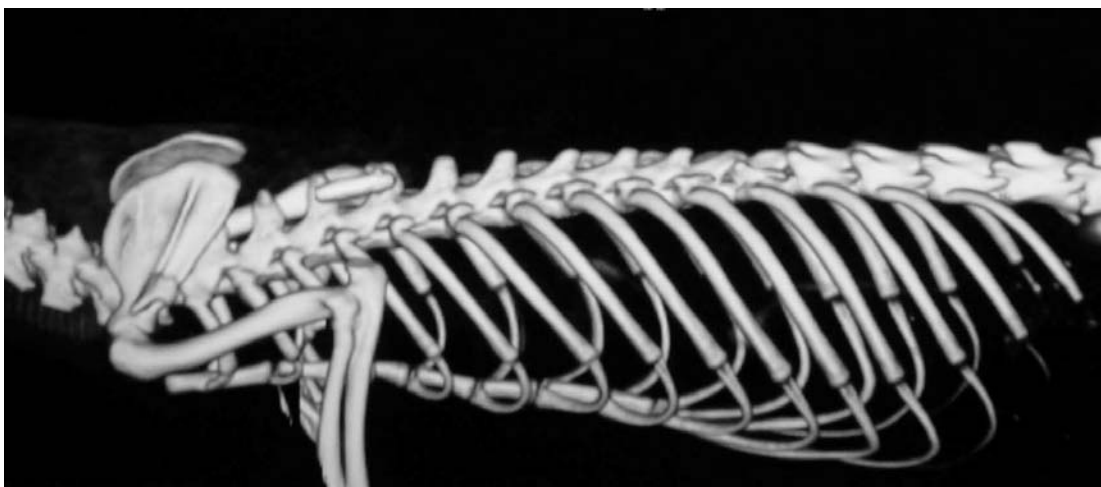
- Superposition des côtes à leur base

#### Anatomie radiographique (cf. p 60)

La région thoracique de la colonne vertébrale du furet comporte 15 vertèbres chez la plupart des furets. Notons ici que le sujet radiographié en comportait 14. Elles sont caractérisées par un corps relativement court et des processus épineux proéminents.

On constate l'allongement des corps vertébraux dans le sens crânio-caudal, ainsi que diminution progressive de la hauteur des processus épineux.

Les espaces intervertébraux sont ici bien visibles.



*Illustration en trois dimensions : le squelette thoracique du furet, vue latérale (original)*

### **4.3.2. Incidence ventro-dorsale**

#### Position

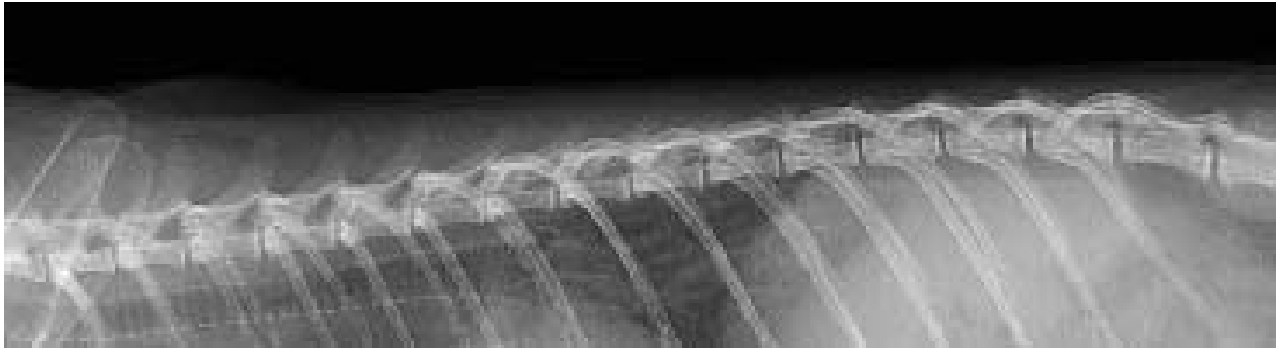Le furet est en décubitus dorsal, sans aucune rotation du corps. Les membres thoraciques sont en extension. Le faisceau de rayons X est centré au milieu de la colonne vertébrale thoracique. Le champ est limité à la colonne vertébrale et le déclenchement doit se faire entre deux mouvements respiratoires.

#### Critères de qualité

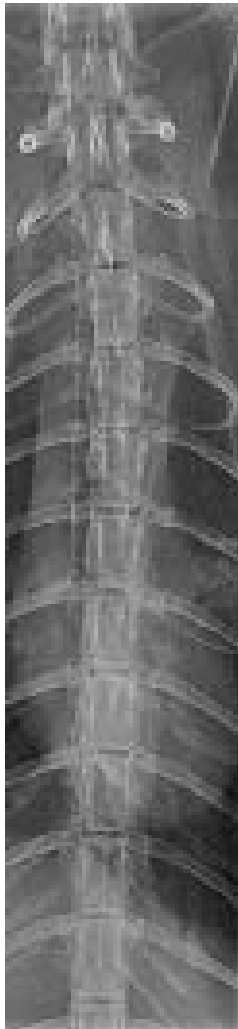
- Superposition des processus épineux au milieu des corps vertébraux
- Symétrie des processus articulaires et latéraux
- Superposition des vertèbres et des sternèbres

#### Anatomie radiographique (cf. p 60)

La projection de face permet de repérer les contours des corps vertébraux assez nettement dont la taille s'allonge dans le sens crânio-caudal. On note la projection des processus épineux au milieu des corps vertébraux. Une des caractéristiques de cette projection est la possibilité de visualiser les articulations costo-vertébrales. Les têtes des côtes sont placées crânialement à la vertèbre thoracique de même ordre. Une côte de rang n s'articule par sa tête entre les vertèbres de rangs n et n-1, et par son tubercule avec le processus transverse de la vertèbre de rang n.



Radiographie des vertèbres thoraciques du furet en incidence latérale



Radiographie des vertèbres thoraciques du furet en incidence ventro-dorsale

## 4.4. Région lombaire

### 4.4.1. Incidence latérale

#### Position

Le furet est en décubitus latéral, sans rotation. Le champ est limité à la colonne vertébrale et ouvert de la jonction thoraco-lombaire au sacrum. Le déclenchement doit se faire entre deux mouvements respiratoires.

#### Critères de qualité

- Superposition des côtes à leur base
- Superposition des processus latéraux des vertèbres lombaires
- Superposition des ailes des iliums

#### Anatomie radiographique (cf. p 63)

La région lombaire de la colonne vertébrale du furet compte six vertèbres lombaires. La taille des corps vertébraux est croissante de la vertèbre L1 à la vertèbre L5. Les corps vertébraux sont relativement longs. Les processus épineux sont plats et larges. Pour chaque vertèbre, le processus articulaire caudal est bien développé et répond parfaitement au processus articulaire crânial de la vertèbre précédente. Les espaces intervertébraux sont nettement visibles.

#### **4.4.2. Incidence ventro-dorsale**

##### Position

Le furet est placé en décubitus dorsal sans rotation du corps. Le faisceau de rayons X est centré au milieu de la colonne vertébrale lombaire. Le champ est limité à la colonne vertébrale et le déclenchement doit se faire entre deux mouvements respiratoires.

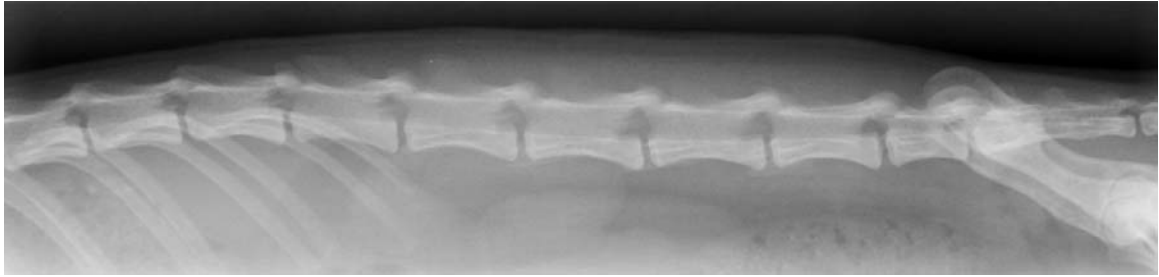
##### Critères de qualité

- Superposition des processus épineux au milieu des corps vertébraux
- Symétrie des processus articulaires et latéraux

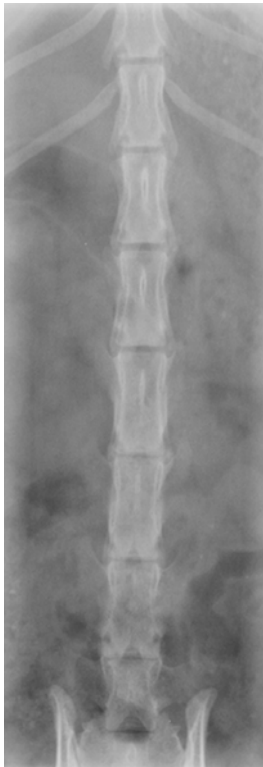##### Anatomie radiographique (cf. p 63)

Sur cette projection, on distingue nettement les corps vertébraux. Leur forme est globalement rectangulaire et présente des bords latéraux légèrement concaves. Les bords latéraux portent les processus transverses. La longueur des corps vertébraux est croissante de la 1<sup>ère</sup> à la 5<sup>ème</sup> vertèbre lombaire. La 6<sup>ème</sup> vertèbre lombaire s'inscrit dans un carré, son corps est plus court que les vertèbres précédentes et ses processus transverses sont bien développés.

On observe médialement à chaque vertèbre la projection du processus transverse qui apparaît comme une fine ligne de radiodensité plus marquée.



Radiographie des vertèbres lombaires du furet en incidence latérale



Radiographie des vertèbres lombaires du furet en incidence ventro-dorsale

## 4.5. Région lombo-sacrée

### 4.5.1. Incidence latérale

#### Position

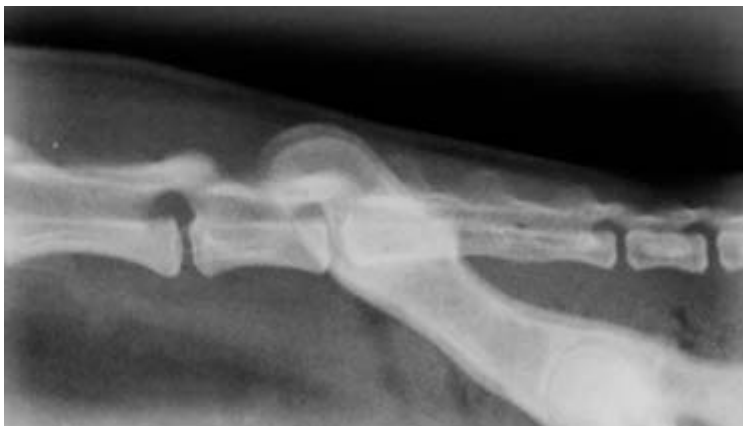Le furet est en décubitus latéral. Le faisceau de rayons X est centré sur la jonction lombo-sacrée. Le champ est limité aux dernières vertèbres lombaires et au sacrum.

#### Critères de qualité

- Superposition des processus latéraux des vertèbres lombaires
- Superposition des ailes des iliums

#### Anatomie radiographique

Sur cette projection, on distingue nettement les trois vertèbres sacrées fusionnées en un seul élément, le sacrum qui constitue le plafond du bassin. La face pelvienne du sacrum est légèrement concave. Sur la face latérale du sacrum, on distingue la projection des processus transverses, qui forment la crête sacrale latérale. Les trois processus épineux dorsaux sont distincts et leur taille diminue dans le sens crânio-caudal. On note la crête sacrale intermédiaire, formée par la fusion des processus articulaires.



Radiographie de la région lombo-sacrée du furet en incidence latérale



### **4.5.2. Incidence ventro-dorsale**

#### Position

Le furet est en décubitus dorsal, sans rotation. Le faisceau de rayons X est centré sur la jonction lombo-sacrée. Le champ est limité à la colonne vertébrale.

#### Critères de qualité

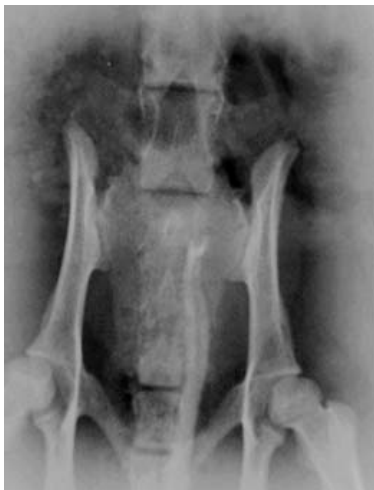- Superposition des processus épineux au milieu des corps vertébraux
- Symétrie des processus articulaires et latéraux
- Symétrie des ailes des iliums

#### Anatomie radiographique

Cette projection permet de mettre en évidence la face pelvienne du sacrum. Sous cette incidence, l'os pénien se projette sur le sacrum chez le mâle.

On note que le sacrum s'inscrit dans un trapèze dont la largeur s'amincit caudalement. Médialement, la projection des trois processus épineux dorsaux est bien visible.

La surface articulaire sacro-iliaque est formée par les ailes de la 1<sup>ère</sup> vertèbre sacrée qui sont bien développées.



Radiographie de la région lombo-sacrée du furet en incidence ventro-dorsale

## **4.6. Région caudale**

### **4.6.1. Incidence latérale**

#### Position

Le furet est en décubitus latéral. Le faisceau de rayons X est centré sur la région caudale. Le champ est limité à la colonne vertébrale.

#### Critères de qualité

- Alignement des vertèbres caudales sans rotation

#### Anatomie radiographique (cf. p 67)

La queue du furet est longue et compte généralement 18 vertèbres caudales. La 1<sup>ère</sup> vertèbre caudale est dorsale à l'acétabulum et forme avec les vertèbres Cd2 et Cd3 le toit du canal pelvien. Les premières vertèbres caudales sont complètes et les suivantes se réduisent à leur corps. On observe un allongement et un amincissement progressif des vertèbres dans le sens crânio-caudale.


### **4.6.2. Incidence ventro-dorsale**

#### Position

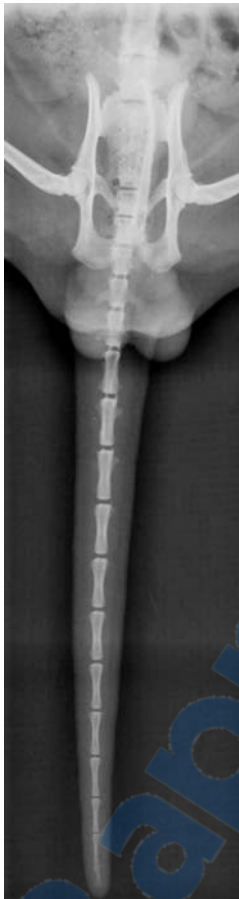Le furet est en décubitus dorsal, sans rotation. Le faisceau de rayons X est centré sur la région caudale. Le champ est limité à la colonne vertébrale.

#### Critères de qualité

- Symétrie du bassin
- Alignement des vertèbres caudales sans rotation



Radiographie des vertèbres caudales du furet en incidence latérale



Radiographie des vertèbres caudales du furet en incidence ventro-dorsale



## 5. RADIOGRAPHIE DU SQUELETTE APPENDICULAIRE

### 5.1. Technique

L'examen radiographique du squelette appendiculaire est centré soit sur les fûts osseux, soit sur les articulations.

Lors de radiographie d'un os entier, il est nécessaire d'obtenir au minimum deux projections orthogonales. Les articulations proximale et distale doivent être incluses dans le cliché.

Lors de radiographie d'une articulation, une portion osseuse de part et d'autre de l'articulation doit être incluse dans le cliché si cela est possible.

Lors de la prise de cliché, il est important de s'assurer que la structure osseuse ou articulaire à radiographier est le plus près possible de la cassette de manière à éviter le flou géométrique.

Chez le jeune animal, il est important de se souvenir que les cartilages de croissance apparaissent radiotransparents et ne doivent pas être confondus avec des traits de fracture. Par ailleurs, certaines parties de l'os en croissance peuvent prendre un aspect irrégulier, plus ou moins hétérogène, qu'il ne faut pas confondre avec des lésions d'infection osseuse ou d'ostéochondrose.

Il est toujours conseillé en cas de doute sur l'interprétation d'un cliché radiographique du squelette appendiculaire de radiographier le membre controlatéral pour comparaison.

Chez le furet, les affections orthopédiques sont peu fréquentes. Parmi celles-ci, la luxation du coude et les fractures des os longs sont souvent rencontrées. Les furets sont rarement sujets aux ostéomyélites sont, en outre, rarement identifiées à la radiographie. Les tumeurs osseuses sont elles aussi rares chez les furets, mais les lésions qu'elles entraînent sont détectables aux rayons X.

## **5.2. Membre thoracique**

### **5.2.1. Articulation de l'épaule**

#### **a) Incidence caudo-crâniale**

##### Position

Le furet est en décubitus dorsal. Le membre à radiographier est tiré crânialement et placé en extension complète de manière à ce que la scapula soit parallèle à la table.


##### Critères de qualité

- Alignement de la scapula et de l'humérus
- Tiers distal de la scapula et tiers proximal de l'humérus visibles

##### Anatomie radiographique (cf. p 71)

La scapula est bien visible avec la fosse supra-épineuse deux fois plus large que la fosse infra-épineuse. L'épine scapulaire forme une ligne de radiodensité plus marquée et s'étend jusqu'au col de la scapula pour former l'acromion. L'extrémité distale de la scapula est large et le tubercule supraglénoïdal est visible crânialement.

L'articulation est formée par la cavité glénoïdale où vient se loger la tête de l'humérus. Sur le cliché, les contours de la tête humérale sont bien visibles ainsi que le tubercule majeur.



Radiographie de l'épaule du furet en incidence caudo-crâniale

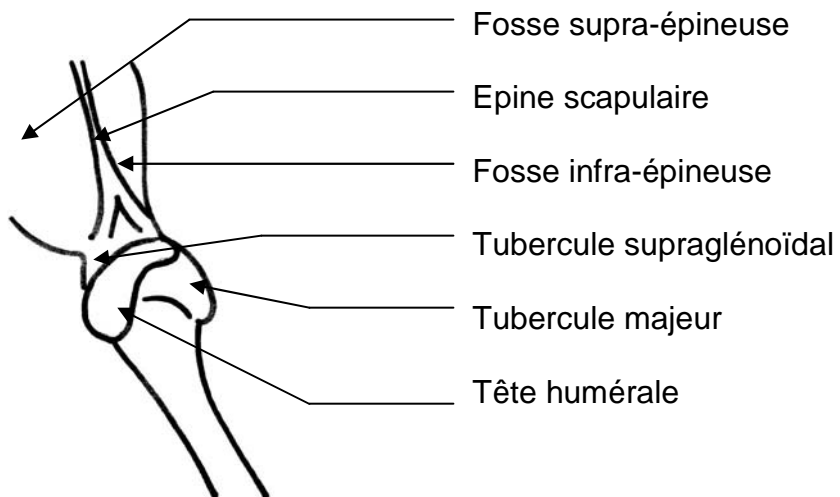


Schéma de l'anatomie radiographique de l'épaule du furet en incidence caudo-crâniale

## **b) Incidence médio-latérale**

### Position

Le furet est en décubitus latéral. Le membre à radiographier est contre la table tiré crânialement en extension. Le membre controlatéral est ramené vers l'arrière de manière à éviter sa superposition avec celui radiographié.

### Critères de qualité

- Tiers distal de la scapula et tiers proximal de l'humérus visibles

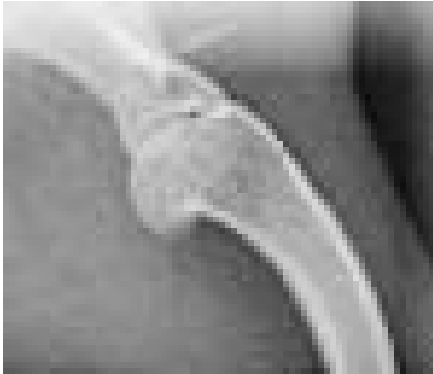### Anatomie radiographique (cf. p 73)

Sur cette projection, le tubercule supraglénoïdal de la scapula, lieu d'insertion du muscle biceps brachial, est bien visible.

La tête humérale, nettement visible et de forme hémisphérique, s'articule avec la cavité glénoïdale de la scapula. Son bord caudal doit être de contour lisse et régulier et l'os sous-chondral d'opacité homogène. Latéralement, le tubercule majeur de l'humérus est bien visible. La coulisse bicipitale, où passe le tendon du biceps n'est pas individualisée car elle est superposée à ce tubercule majeur.

Chez le furet, comme chez le chat, crânialement à l'épaule, on note la présence d'un petit élément d'opacité minérale correspondant au vestige de la clavicule.





Radiographie de l'épaule du furet en incidence médio-latérale

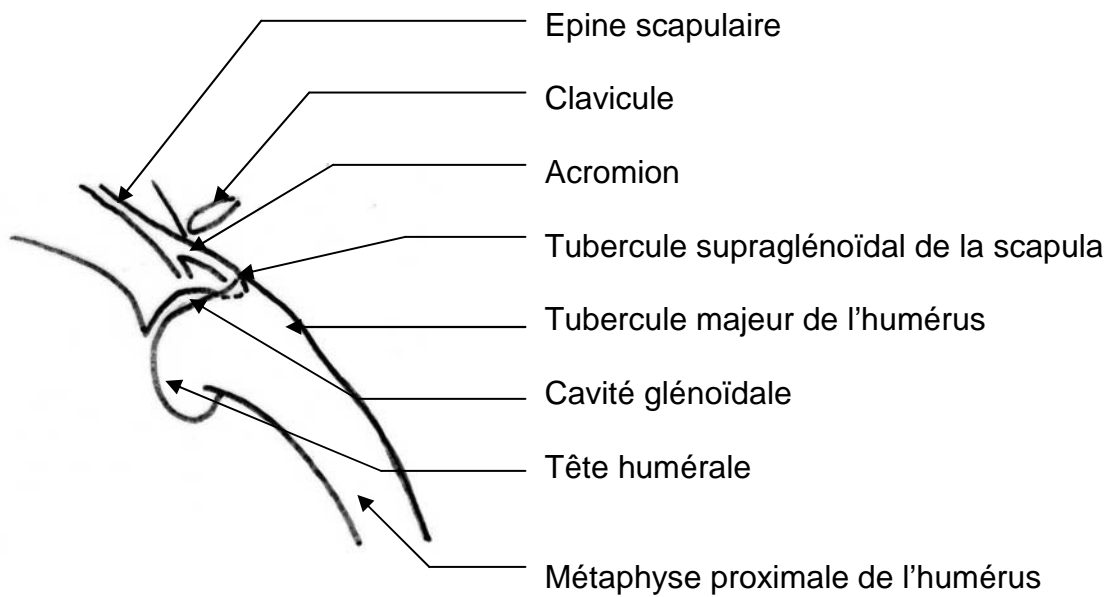


Schéma de l'anatomie radiographique de l'épaule du furet en incidence médio-latérale

## 5.2.2. Humérus

### a) Incidence caudo-crâniale

#### Position

L'animal est placé en décubitus dorsal, le membre à radiographier est placé en extension et tiré crânialement tandis que le membre controlatéral est tiré caudalement.


#### Critères de qualité

- Articulations de l'épaule et du coude visibles
- Superposition de l'olécrâne au milieu du condyle huméral

#### Anatomie radiographique (cf. p 75)

La partie proximale de l'humérus, de forme hémisphérique, porte médialement la tête articulaire, et latéralement le tubercule majeur. Distalement au tubercule majeur, en région crânio-latérale de la métaphyse proximale de l'humérus se trouve la tubérosité deltoïdienne, lieu de terminaison du muscle deltoïde.

L'extrémité distale de l'humérus ou condyle huméral porte une surface articulaire large et complexe. L' épicondyle médial, répondant au radius, est plus large que l'épicondyle latéral. La tubérosité de l'olécrâne de l'ulna vient s'insérer dans la fosse olécrânienne de l'humérus.



Radiographie de l'humérus droit du furet en incidence caudo-crâniale

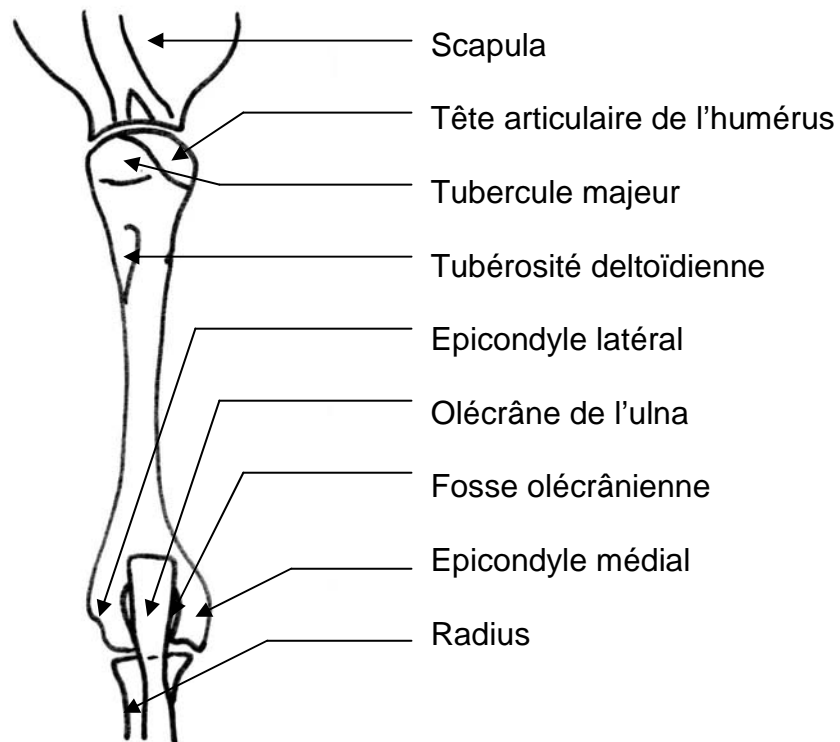


Schéma de l'anatomie radiographique de l'humérus du furet en incidence caudo-crâniale

## **b) Incidence médio-latérale**

### Position

L'animal est placé en décubitus latéral, le membre à radiographier contre la table. Le membre controlatéral est tiré caudalement et le membre radiographié est tiré en extension crânialement.

### Critères de qualité

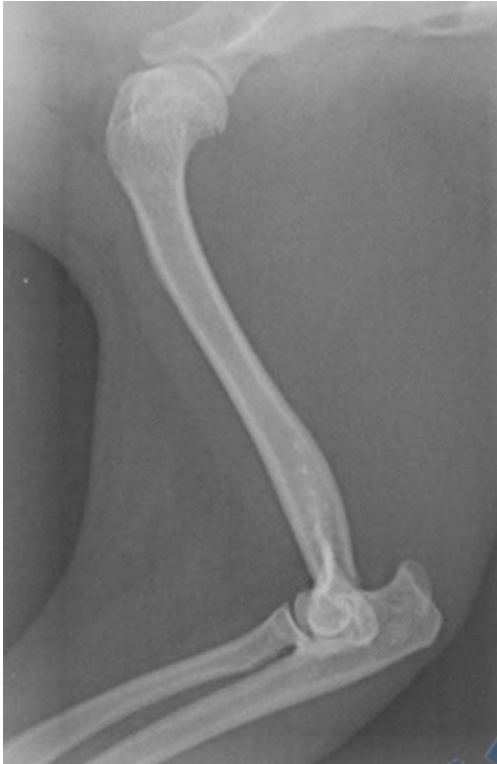- Articulations de l'épaule et du coude visibles
- Superposition des deux parties du condyle huméral
- Espace huméro-ulnaire visible

### Anatomie radiographique (cf. p 77)

Sur une projection de profil, l'humérus présente une allure générale d'incurvation sigmoïde : la partie proximale est incurvée en direction crâniale et la partie distale est légèrement fléchie en direction caudale.

L'extrémité proximale de l'humérus est portée sur le col assez développé. On note caudalement la présence de la tête articulaire. En évoluant crânialement à la tête articulaire, on distingue le tubercule mineur puis le sillon intertuberculaire dont la radiodensité est moins marquée. Le tubercule majeur est peu visible sur cette projection médio-latérale car il est porté en région latérale.

En partie distale on distingue caudalement l'épicondyle médial et crânialement la trochlée.



Radiographie de l'humérus droit du furet en incidence médio-latérale

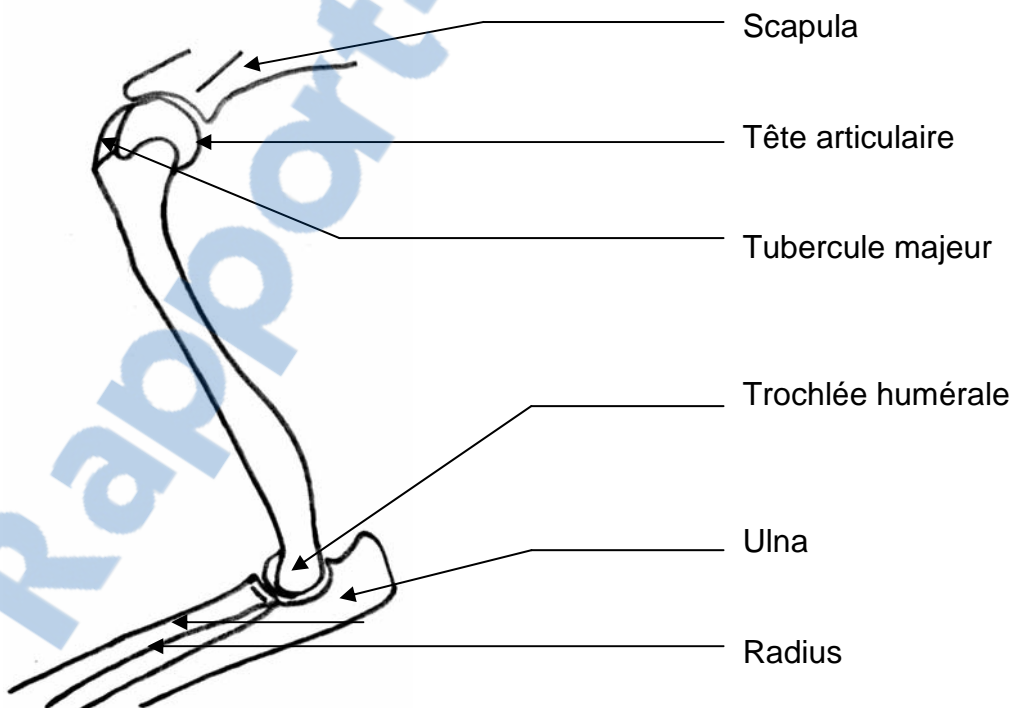


Schéma de l'anatomie radiographique de l'humérus du furet en incidence médio-latérale

### **5.2.3. Articulation du coude**

#### **a) Incidence médio-latérale**

##### Position

Le furet est en décubitus latéral. Le membre à radiographier est contre la table, en position neutre et ramené vers l'avant. Le membre controlatéral est tiré caudalement.

##### Critères de qualité

- Superposition des deux parties du condyle huméral
- Espace huméro-ulnaire visible

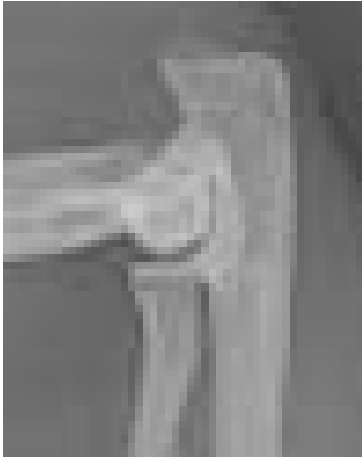##### Anatomie radiographique (cf. p 79)

Le coude est une région complexe comportant trois os : l'humérus, le radius et l'ulna. Les radiographies du coude sont souvent difficiles à interpréter du fait des superpositions des structures osseuses et une bonne connaissance anatomique de la région est nécessaire.

Cette projection permet d'évaluer correctement les espaces articulaires huméro-ulnaire, huméro-radial et radio-ulnaire sous réserve qu'il n'y ait pas de rotation. Ils doivent être étroits et réguliers. Cependant, en partie moyenne de l'espace articulaire de l'articulation huméro-ulnaire, il est possible d'observer un discret élargissement qui correspond à la fosse synoviale de l'ulna.

L'épicondyle médial de l'humérus, de forme circulaire est bien visible et fait face au processus coronoïde du radius et à l'incisure trochléaire de l'ulna. Ces structures sont surlignées par une radiodensité plus marquée.

Sur cette projection, on distingue aussi nettement le processus anconé de l'ulna ainsi que la tubérosité de l'olécrâne.



Radiographie du coude droit du furet en incidence médio-latérale

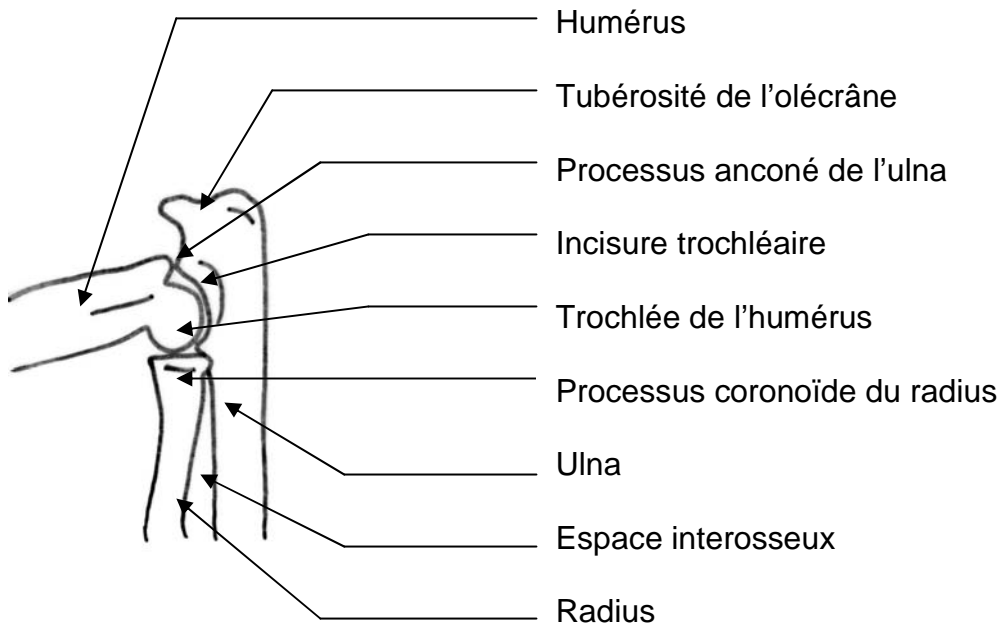


Schéma de l'anatomie radiographique du coude droit du furet en incidence médio-latérale

## **b) Incidence crânio-caudale**

### Position

Le furet est en décubitus sternal. Le membre à radiographier est tiré crânialement et en extension et le coude est placé contre la table. La tête du furet est relevée.

### Critères de qualité


- Olécrane superposé au milieu du condyle huméral
- Tiers distal de l'humérus et tiers proximal de l'ulna inclus sur le cliché

### Anatomie radiographique (cf. p 81)

Sur cette projection, les deux parties du condyle huméral sont bien visibles. Le capitulum est situé latéralement et la trochlée médialement. Les deux épicondyles sont également bien visibles.

Le foramen supra-condyloire et la fosse olécrânienne de l'humérus sont superposés à l'olécrane.





Radiographie du coude droit du furet en incidence crânio-caudale




Schéma de l'anatomie radiographique du coude du furet en incidence crânio-caudale

## **5.2.4. Radius et ulna**

### **a) Incidence médio-latérale**

#### Position

Le furet est placé en décubitus latéral. Le membre à radiographier est positionné contre la table, de profil en position neutre. En raison de la petite taille du furet, il est possible d'utiliser un lien placé au niveau du carpe pour maintenir le membre et ainsi éloigner le corps du manipulateur du rayonnement primaire.

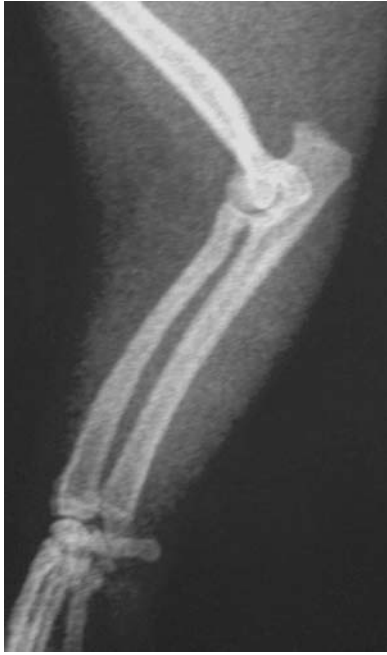#### Critères de qualité

- Articulations du coude et du carpe visibles
- Superposition des deux parties du condyle huméral
- Espace huméro-ulnaire visible

#### Anatomie radiographique (cf. p 83)

Le radius est l'os crânial de l'avant bras. Il est plus court que l'ulna et sa diaphyse est légèrement incurvée. Au niveau de l'extrémité proximale, on distingue le col qui porte la tête du radius. Cette extrémité présente une surface articulaire répondant à l'humérus crânialement et une autre répondant à l'ulna caudalement. L'extrémité distale porte une surface articulaire pour l'ulna et une autre pour la carpe.

L'ulna est l'os caudal de l'avant-bras et présente également une forme légèrement incurvée. La taille du fût osseux de l'ulna s'amincit distalement. Au niveau de l'extrémité proximale, on distingue l'olécrâne et la présence de la tubérosité de l'olécrâne à son sommet. On observe également l'incisure trochléaire concave qui s'étend du processus anconé au processus coronoïde. La partie distale s'articule distalement avec le carpe et crânialement avec le radius.



Radiographie de l'avant-bras droit du furet en incidence médio-latérale

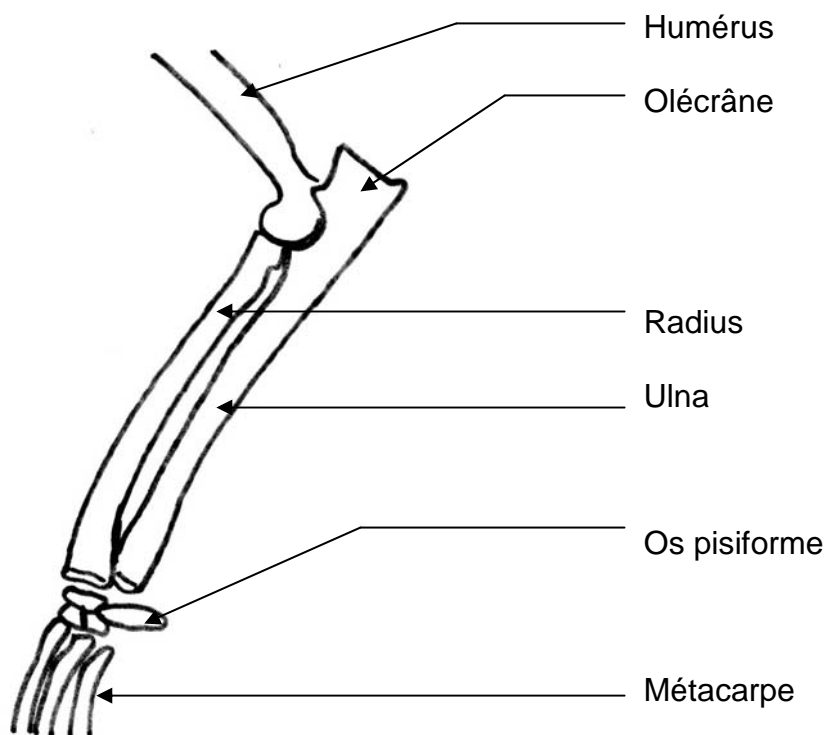


Schéma de l'anatomie radiographique du radius et de l'ulna en incidence médio-latérale

## **b) Incidence crânio-caudale**

### Position

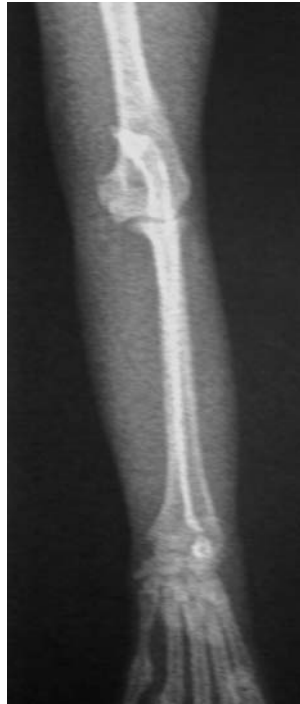Le furet est en décubitus sternal. Le membre à radiographier est tiré crânialement et l'avant-bras est placé contre la table.

### Critères de qualité

- Articulations du coude et du carpe visibles
- Superposition de l'olécrâne au milieu du condyle huméral
- Séparation du radius et de l'ulna distalement

### Anatomie radiographique (cf. p 85)

Sur la projection de face, le radius et l'ulna sont superposés sur presque toute leur longueur. On peut remarquer la finesse de ces deux os. Proximale, on distingue l'olécrâne qui présente une allure recourbée et se superpose à l'épiphyse de l'humérus. Distalement, on observe l'épiphyse distale du radius médialement et celle de l'ulna latéralement. Ces deux parties s'articulent avec le carpe.



Radiographie de l'avant-bras gauche du furet en incidence crânio-caudale

## **5.2.5. Carpe, métacarpes et phalanges**

### **a) Incidence dorso-palmaire**

#### Position

Le furet est en décubitus sternal. Le membre à radiographier est en extension. La main est positionnée contre la table.

#### Critères de qualité

- Séparation du radius et de l'ulna
- Individualisation des métacarpiens

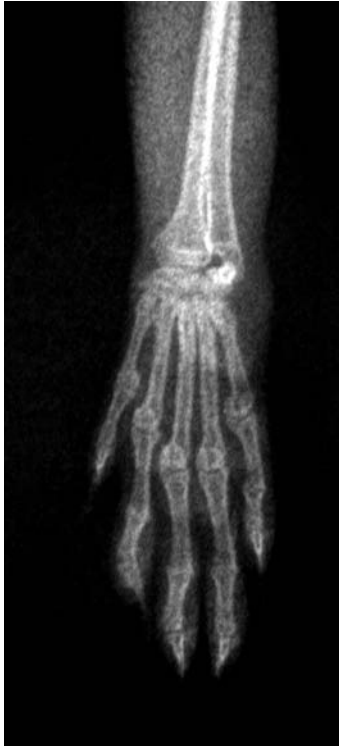#### Anatomie radiographique (cf. p 87)

Il est difficile d'obtenir des clichés de la main du furet de bonne définition en raison de la petite taille de cette région et de la finesse des structures osseuses qui la composent. Dans cette espèce, la main est plus courte que le pied.

Parce qu'il est composé de sept os de petite taille, le carpe du furet est une région dont l'étude radiographique est problématique. En effet, outre la finesse et la complexité spatiale de cette structure osseuse, le carpe du furet est très court du fait de la plantigradie. Sous cette incidence dorso-palmaire, la distinction entre les différents os du carpe est difficile. Néanmoins, on peut distinguer médialement la projection de l'os pisiforme ou os accessoire du carpe qui apparaît avec une radiodensité plus marquée. Il est très développé chez le furet du fait de la plantigradie. En effet, il reçoit la terminaison des muscles fléchisseurs ulnaire du carpe et extenseur ulnaire du carpe.

Le métacarpe est formé de cinq os métacarpiens disposés parallèlement les uns aux autres. Ils sont numérotés de I à V en allant du côté médial au côté latéral. Chacun de ces os répond par son extrémité proximale à une des pièces de la rangée distale du carpe et par son extrémité distale à une phalange. On note que les os métacarpiens III et IV sont les plus longs. Chaque articulation métacarpo-phalangienne comporte deux petits os sésamoïdes en face palmaire.

Les doigts de la main sont composés de trois phalanges, sauf le doigt I qui n'en comporte que deux. Chacune des phalanges distales porte une griffe bien développée que l'on peut observer à la radiographie.



Radiographie de la main gauche du furet en incidence dorso-palmaire

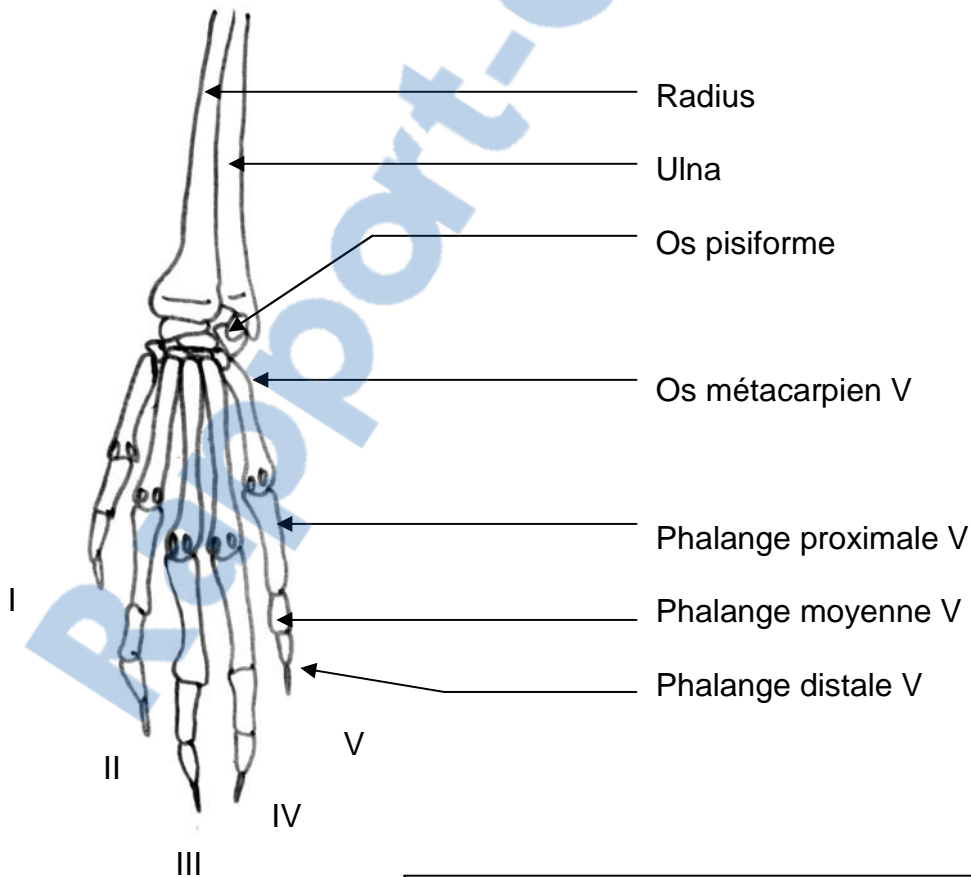


Schéma de l'anatomie radiographique de la main gauche du furet en incidence dorso-palmaire

## **b) Incidence médio-latérale**

### Position

Le furet est en décubitus latéral. Le membre à radiographier est contre la table. Le membre controlatéral est ramené caudalement.

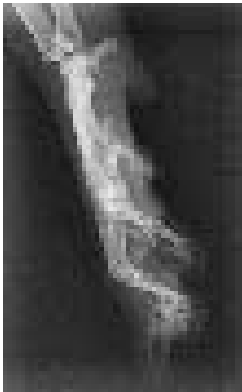### Critères de qualité

- Superposition des métacarpiens

### Anatomie radiographique

Chez des animaux de plus grande taille, cette projection permet d'observer correctement les deux rangées des os du carpe, ce qui est pratiquement impossible chez le furet. Néanmoins, l'os pisiforme est bien visible car il est projeté selon son grand axe.

Les os métacarpiens et les phalanges sont superposés sur cette projection, donc difficilement évaluables.



Radiographie de la main gauche du furet en incidence médio-latérale



## 5.3. Membre pelvien

### 5.3.1. Bassin – Articulation de la hanche

#### a) Incidence ventro-dorsale des hanches en extension

##### Position

Le furet est placé en décubitus dorsal. Les membres pelviens sont placés en extension complète, les fémurs étant parallèles, en adduction et en rotation interne.

##### Critères de qualité

- Fémurs parallèles
- Symétrie du bassin : celle-ci est évaluée en regardant les ailes de l'ilium et les trous obturateurs

Les rotules sont superposées au centre de l'épiphyse distale des fémurs quand le cliché permet de les voir.

##### Anatomie radiographique (cf. p 90)

Le bassin est formé par la réunion des deux os coxaux au niveau de la symphyse pubienne. Chaque os coxal est formé de trois os, l'ilium, l'ischium et le pubis, qui convergent et s'unissent sur l'acétabulum destiné à donner appui au fémur.

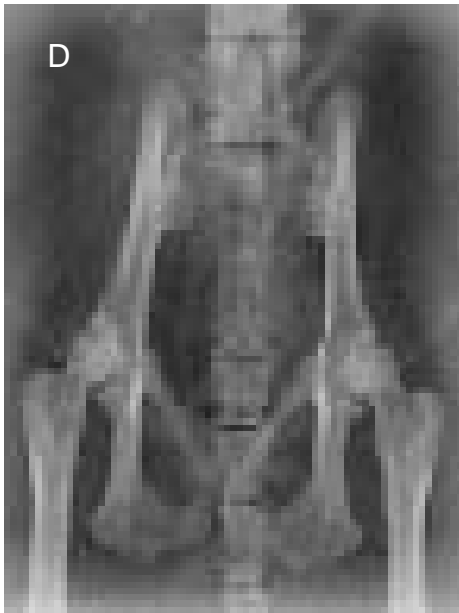Sur cette projection, on observe que le bassin du furet est long et étroit et s'inscrit dans un rectangle dont la hauteur est environ deux fois plus longue que la largeur.

L'ilium est fin. L'épine iliaque ventro-caudale (ou angle de la hanche) et le corps de l'ilium sont alignés. Crânialement, l'aile de l'ilium répond au sacrum pour former l'articulation sacro-iliaque.

Le trou obturé, qui apparaît sur cette projection de forme triangulaire, est large. Il est délimité crânialement par la branche crâniale du pubis, latéralement et ventralement par l'ischium.

Latéralement à l'épine sciatique, on distingue le bord de l'acétabulum.

Cette projection permet d'évaluer les articulations des hanches. Les têtes fémorales sont sphériques, de contour lisse et régulier et d'opacité homogène. Ce cliché permet de rechercher des signes d'incongruence articulaire et d'arthrose.



Radiographie du bassin du furet en incidence ventro-dorsale avec les hanches en extension

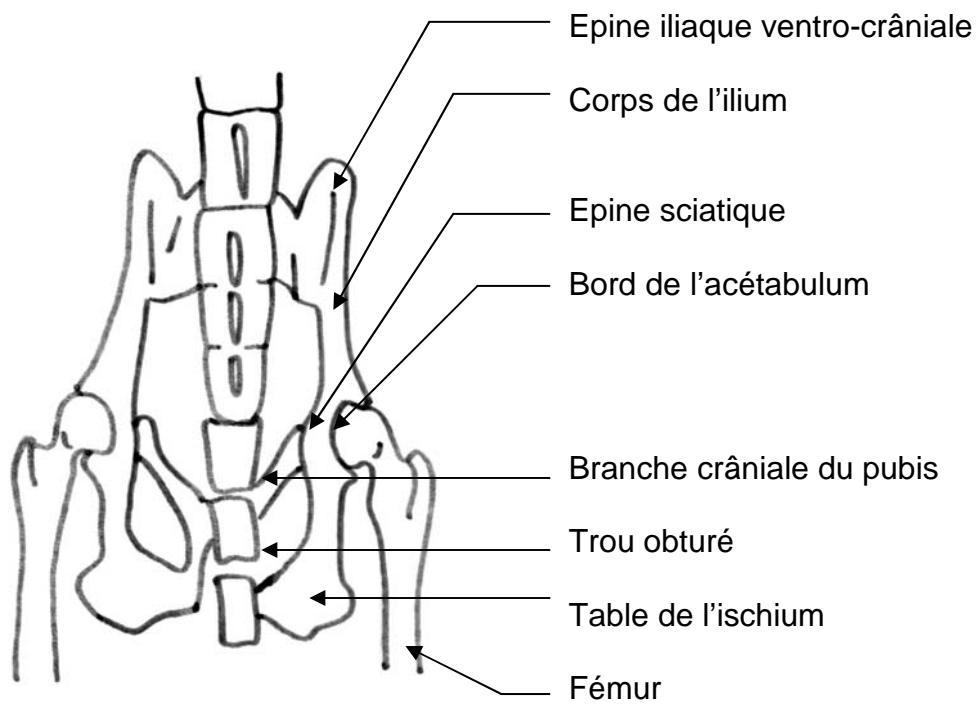


Schéma de l'anatomie radiographique du bassin et des hanches du furet en incidence ventro-dorsale

## **b) Incidence ventro-dorsale des hanches en flexion**

### Position

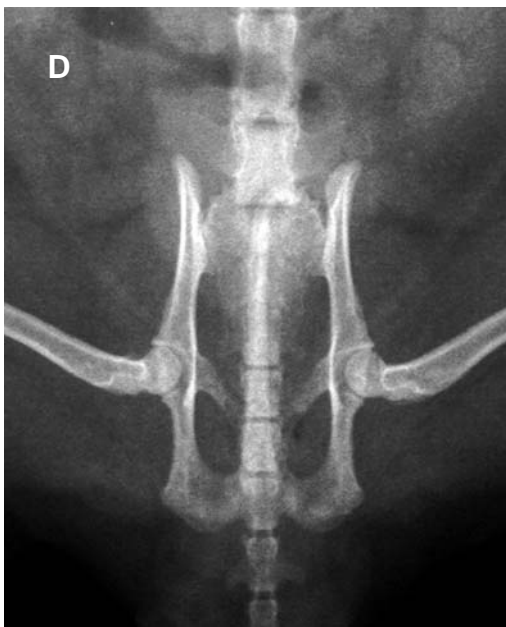Le furet est placé en décubitus dorsal. Les hanches sont fléchies. Les membres pelviens sont ramenés vers l'avant en abduction. Cette position est dite « de grenouille ».

### Critères de qualité

- Symétrie du bassin : celle-ci est évaluée en regardant les ailes de l'ilium et les trous obturateurs
- Angle de 30° environ entre l'axe des fémurs et l'axe sagittal

### Anatomie radiographique

Cette projection permet de mieux observer la partie proximale des fémurs à la recherche de lésions fracturaires ou dégénératives. Elle peut également être utile chez un animal présentant des hanches douloureuses car la position ne nécessite pas de mettre les hanches en extension.



Radiographie du bassin du furet en incidence ventro-dorsale avec les hanches en flexion

### **c) Incidence latérale**

#### Position

Le furet est placé en décubitus latéral, sans rotation. Le faisceau de rayons X est centré sur les hanches.

#### Critères de qualité

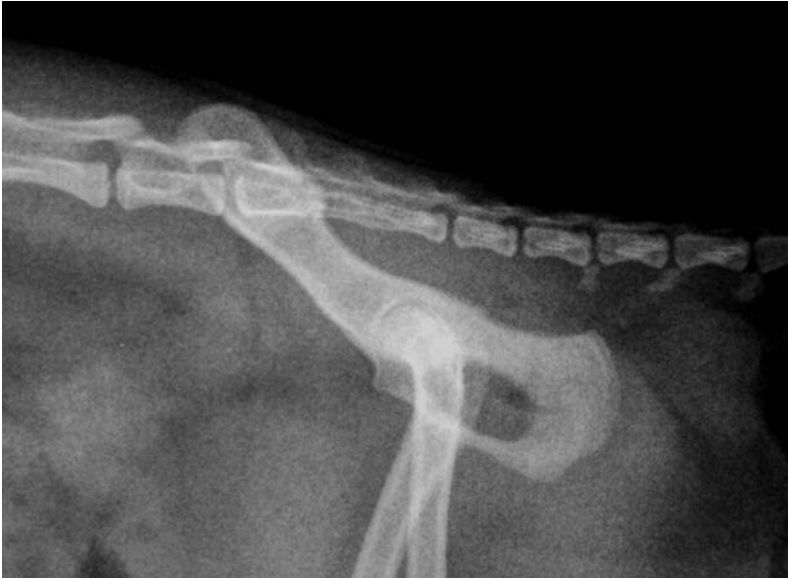- Ensemble du bassin inclus sur le cliché : du bord crânial de l'ilium au bord caudal de l'ischium.
- Moitiés proximales des diaphyses fémorales incluses sur le cliché

#### Anatomie radiographique (cf. p 93)

On observe crânialement l'os ilium. Dorsalement, on distingue la crête iliaque. Chez le furet, l'épine iliaque ventro-crâniale (ou angle de la hanche) est aplatie. Le col de l'ilium est peu marqué. En progressant caudalement, on observe dorsalement la grande échancrure sciatique. On distingue caudo-dorsalement la tubérosité ischiatique.

La table de l'os pubis est large et rectangulaire, tandis que la branche du pubis est grêle. Sur cette projection, le trou obturé apparaît de forme ovoïde.

Cette vue ne permet pas d'évaluer correctement les articulations coxo-fémorales du fait des superpositions, mais elle est néanmoins utile lors de luxation pour décrire le sens du déplacement ou lors de lésions fracturaires intéressant le bassin.



Radiographie du bassin du furet en incidence latérale

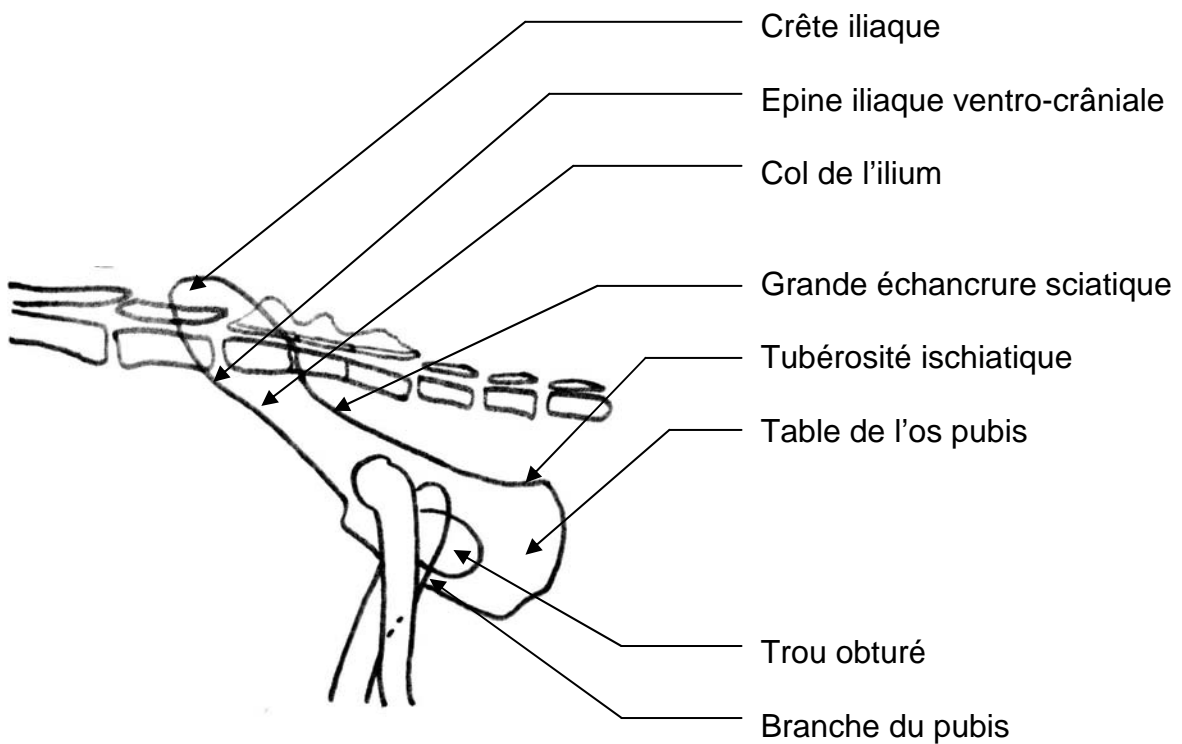


Schéma de l'anatomie radiographique du bassin du furet en incidence latérale

### 5.3.2. Fémur

#### a) Incidence médio-latérale

##### Position

Le furet est placé en décubitus latéral. Le membre à radiographier est contre la table. Le membre controlatéral est placé en abduction pour dégager l'articulation de la hanche. Le tarse est légèrement surélevé de la table pour éviter une rotation du grasset.

##### Critères de qualité

- Articulations de la hanche et du grasset incluses sur le cliché
- Superposition des condyles fémoraux

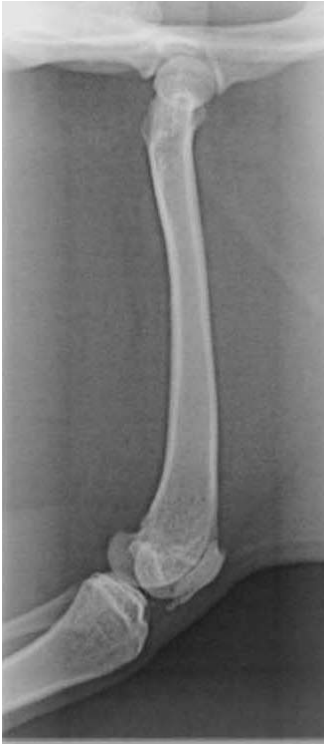##### Anatomie radiographique (cf. p 95)

Le fémur est l'os de la cuisse. Il s'articule proximale avec le bassin et distalement avec le tibia, la fibula et la patelle. Il a une forme globalement rectiligne et s'élargit à partir de la métaphyse distale.

En partie proximale, on distingue nettement la tête fémorale, de forme sphérique, qui répond parfaitement à l'acétabulum de l'os coxal. En incidence médio-latérale, le grand trochanter, lieu d'insertion des muscles fessiers, se projette sur le col du fémur. Caudalement et distalement à la tête fémorale, on observe le petit trochanter, lieu d'insertion du muscle iliopsoas.

A l'extrémité distale, on observe les deux condyles fémoraux, l'un médial, l'autre latéral, chacun portant respectivement un épicondyle. On distingue nettement la patelle, os sésamoïde du tendon du muscle quadriceps fémoral.

Outre l'évaluation du fût fémoral, cette projection permet d'évaluer l'angulation du col du fémur par rapport à la diaphyse (angle cervico-diaphysaire).



Radiographie du fémur gauche du furet en incidence médio-latérale

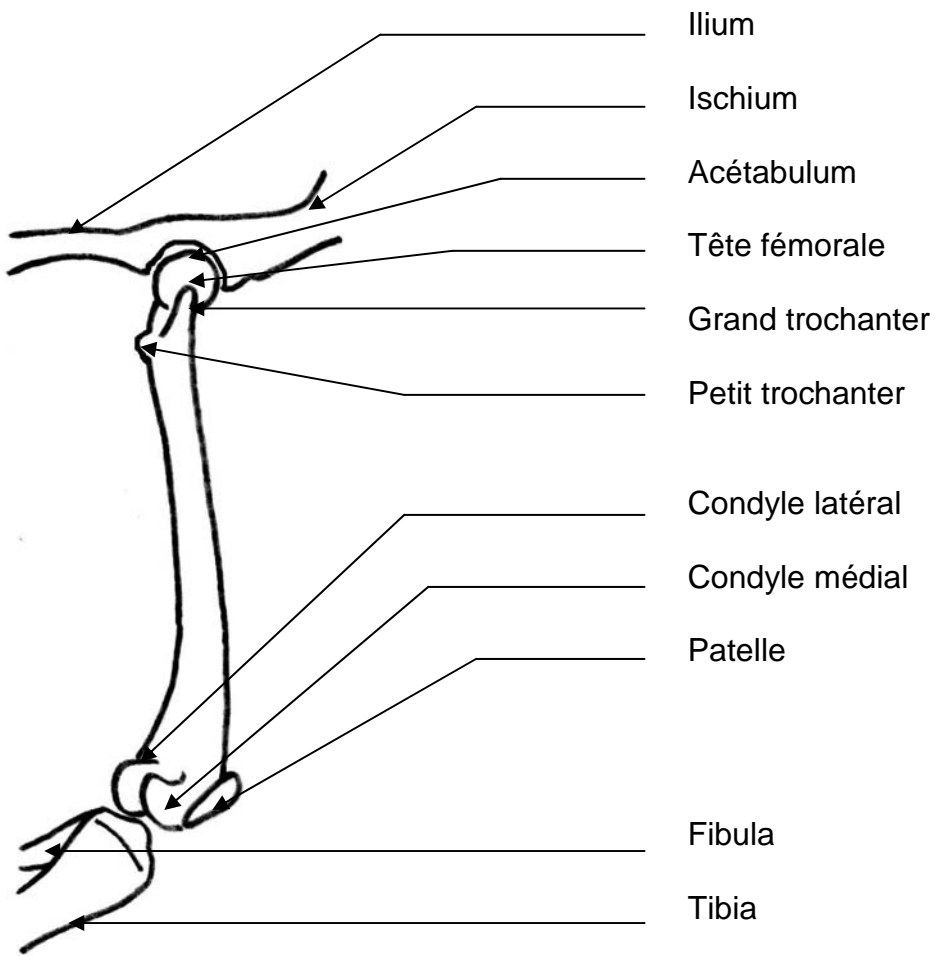


Schéma de l'anatomie radiographique du fémur gauche du furet en incidence médio-latérale

## **b) Incidence crânio-caudale**

### Position

Le furet est placé en décubitus dorsal. Les membres pelviens sont en extension, les fémurs parallèles à la table.

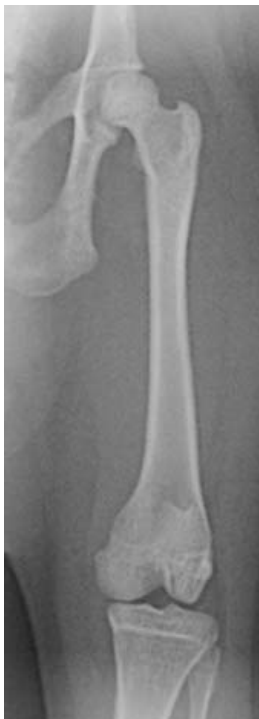### Critères de qualité

- Articulations coxo-fémorale et du grasset incluses sur le cliché

### Anatomie radiographique

Sur cette projection, on observe en partie proximale de l'os la tête fémorale portée médialement par le col. Le petit trochanter est situé distalement à la tête fémorale. On distingue médialement le grand trochanter, séparé du col fémoral par la fosse trochantérique qui apparaît avec une radiodensité moins marquée.

L'épiphyse distale porte la trochlée fémorale qui répond à la patelle. Les deux condyles fémoraux répondent respectivement aux deux condyles portés par le plateau tibial. On distingue latéralement au condyle fémoral latéral un petit os sésamoïde de forme ovoïde. Il s'agit de la fabelle latérale, elle est contenue dans le tendon d'insertion du muscle gastrocnémien latéral.



Radiographie du fémur gauche du furet en incidence crânio-caudale



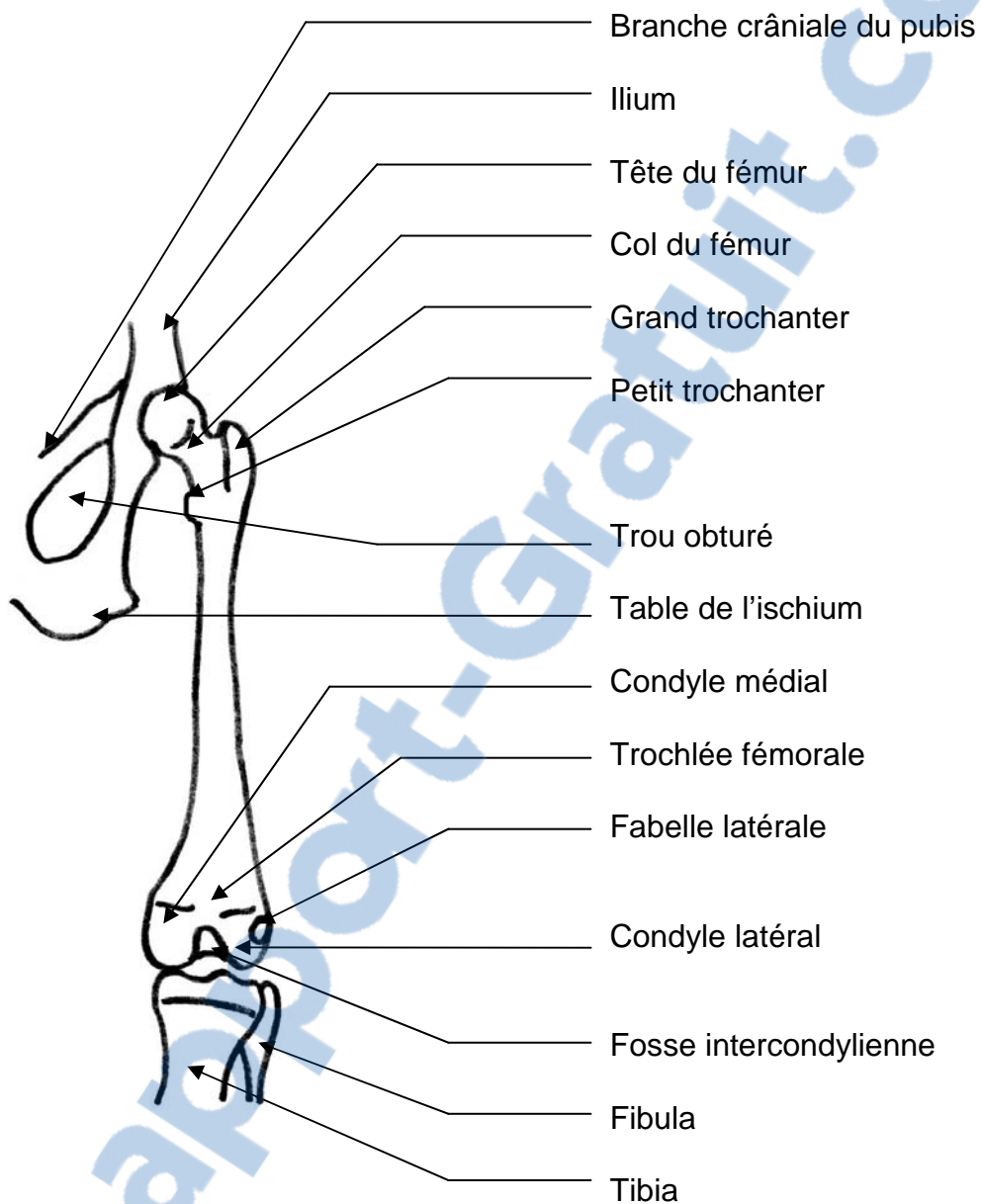


Schéma de l'anatomie radiographique du fémur gauche du furet en incidence crânio-caudale

### **5.3.3. Articulation du grasset**

#### **a) Incidence médio-latérale**

##### Position

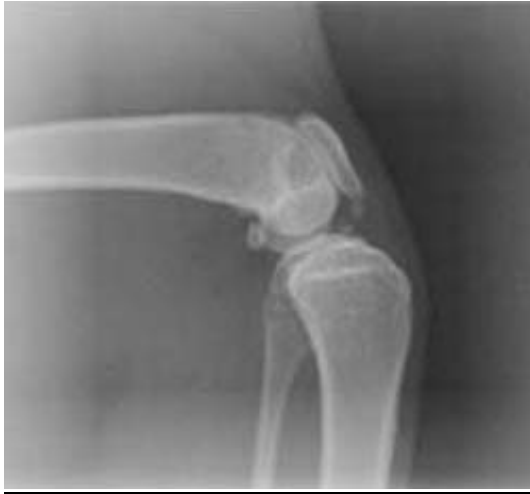Le furet est en décubitus latéral. Le membre à radiographier est en position neutre. Le membre controlatéral est écarté vers l'arrière et/ou en abduction.

##### Critères de qualité

- Superposition des condyles fémoraux
- Tiers distal du fémur et tiers proximal du tibia inclus sur le cliché

##### Anatomie radiographique (cf. p 99)

L'articulation du grasset est constituée de plusieurs éléments osseux : le fémur, la patelle, le tibia et la fibula. Crânialement, la patelle vient se loger dans la trochlée fémorale pour constituer l'articulation fémoro-patellaire. L'extrémité distale du fémur s'articule avec le plateau tibial par les condyles fémoraux dont les projections se superposent sous cette incidence radiographique. Ils ont un contour lisse et régulier et une opacité homogène. Caudalement aux condyles fémoraux, on distingue la fabelle latérale. La tête de la fibula se projette sur la partie caudale de l'épiphyse proximale du tibia.



Radiographie du grasset gauche du furet en incidence médio-latérale

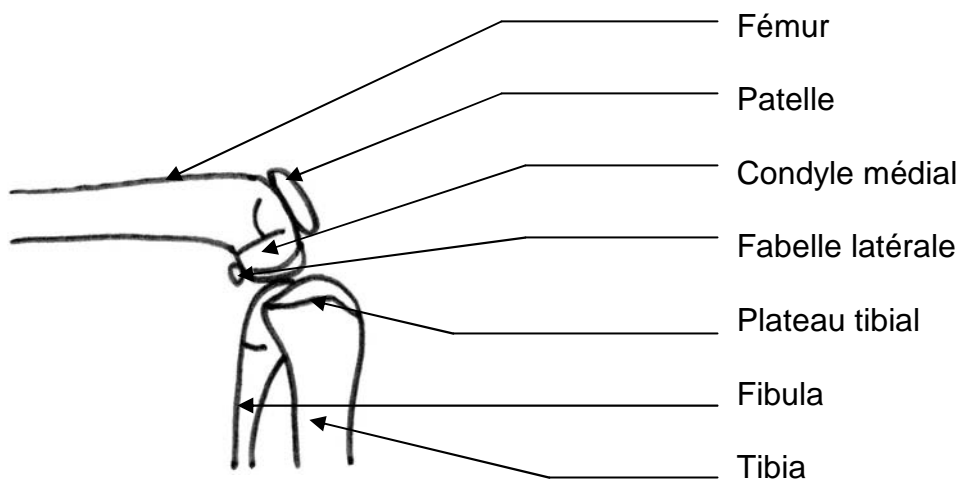


Schéma de l'anatomie radiographique du grasset gauche du furet en incidence médio-latérale

## **b) Incidence crânio-caudale**

### Position

Le furet est en décubitus dorsal. Le membre à radiographier est en extension. Le faisceau de rayons X est centré sur l'articulation du grasset.

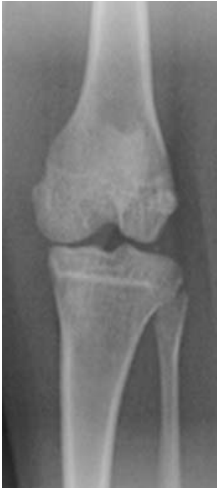### Critères de qualité

- Superposition de la rotule au milieu des deux condyles fémoraux
- Tiers distal du fémur et tiers proximal du tibia inclus sur le cliché

### Anatomie radiographique (cf. p 101)

Sur cette projection, on observe que le condyle fémoral médial est plus large que le condyle fémoral latéral. On distingue la projection de la patelle qui se superpose à la trochlée fémorale. Superposée au condyle fémoral latéral, on retrouve la fabelle latérale. L'éminence intercondyloire, portée par le plateau tibial entre les deux condyles, répond à la fosse intercondyloire du fémur.

L'espace articulaire fémoro-tibial est assez bien projeté avec cette incidence. Une impression de collapsus articulaire existe souvent mais elle est due à la projection non tangentielle de l'espace articulaire.



Radiographie du grasset gauche du furet en incidence crânio-caudale

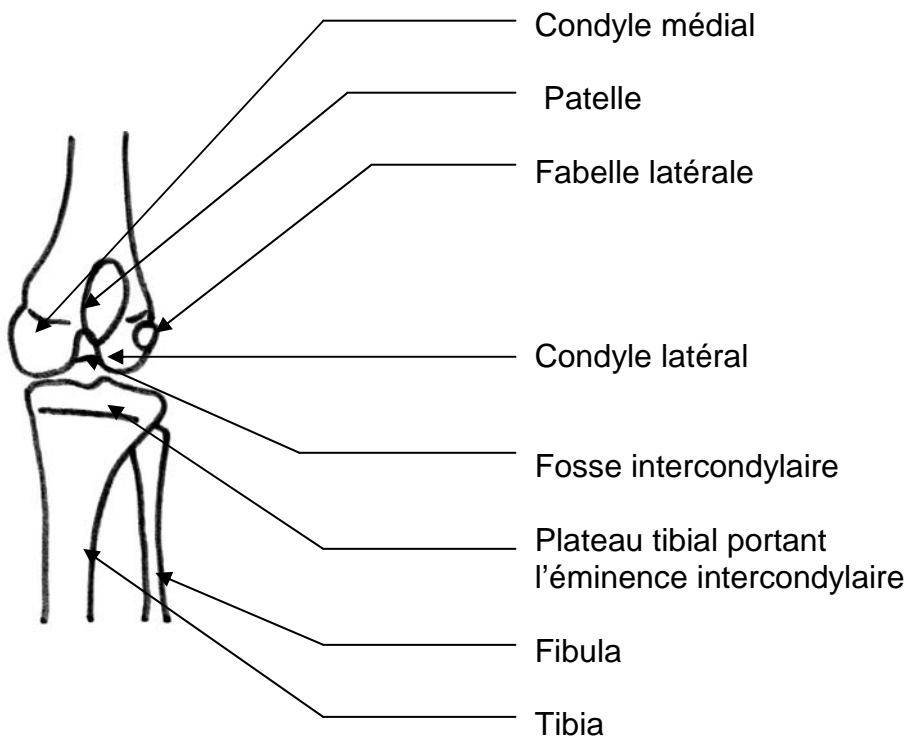


Schéma de l'anatomie radiographique du grasset gauche du furet en incidence crânio-caudale

### **5.3.4. Tibia et fibula**

#### **a) Incidence crânio-caudale**

##### Position

Le furet est en décubitus dorsal. Le membre à radiographier est maintenu en extension.

##### Critères de qualité


- Articulations du grasset et du tarse visibles
- Rotule superposée au centre des deux condyles fémoraux

##### Anatomie radiographique (cf. p 103)

Le squelette de la jambe est constitué de deux os séparés par un espace interosseux : le tibia latéralement et la fibula médialement.

Le tibia est l'os principal de la jambe, il a une forme prismatique à trois faces. C'est un os long articulé par sa partie proximale avec les condyles fémoraux, latéralement avec la fibula et par son extrémité distale avec la première rangée des os du tarse, essentiellement le talus. Sur cette projection, on distingue au niveau de la surface articulaire proximale du tibia, appelée plateau tibial, l'éminence intercondyloire située entre le condyle tibial médial et le condyle tibial latéral. Ces deux condyles répondent aux condyles fémoraux. L'extrémité distale du tibia est formée par la cochlée tibiale, surface articulaire répondant au talus, portant médialement une tubérosité : la malléole médiale.

La fibula est un os long et grêle. Son extrémité proximale, constituée par la tête de la fibula et portée sur un col, s'articule avec le condyle latéral du tibia. L'extrémité distale constitue la malléole latérale et présente deux surfaces articulaires, l'une médiale répondant à l'incisure fibulaire du tibia, et l'autre latérale s'articulant avec le tarse.



Radiographie de la jambe gauche du furet en incidence crânio-caudale

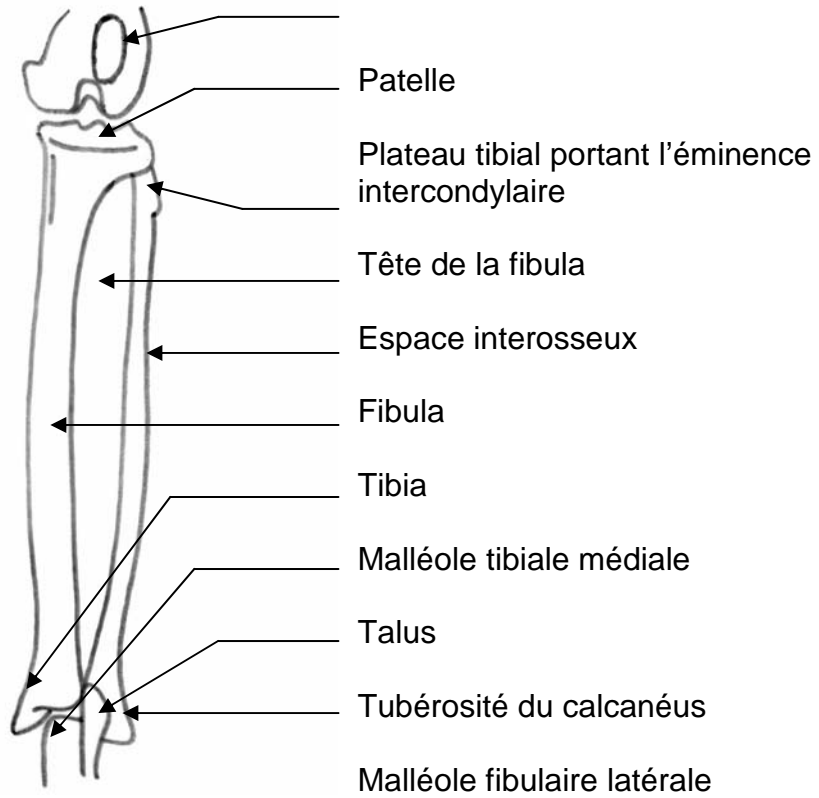


Schéma de l'anatomie radiographique du tibia et de la fibula du furet en incidence crânio-caudale

### Position

Le furet est en décubitus latéral. La jambe est placée contre la table en position neutre. Le membre controlatéral est ramené caudalement ou placé en abduction.

### Critères de qualité

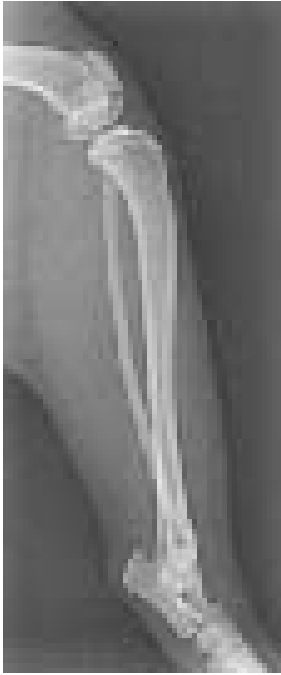- Articulations du grasset et du tarse visibles
- Superposition des condyles fémoraux

### Anatomie radiographique (cf. p 105)

Sur cette projection, on note que le tibia est oblique en direction caudo-distale. On observe en partie proximale du tibia l'éminence intercondyloire, le condyle médial caudalement et la crête tibiale crânialement.

Concernant la fibula, elle apparaît comme un os long, fin et incurvé dont le tiers distal se superpose au tiers distal du tibia.





Radiographie de la jambe gauche du furet en incidence médio-latérale

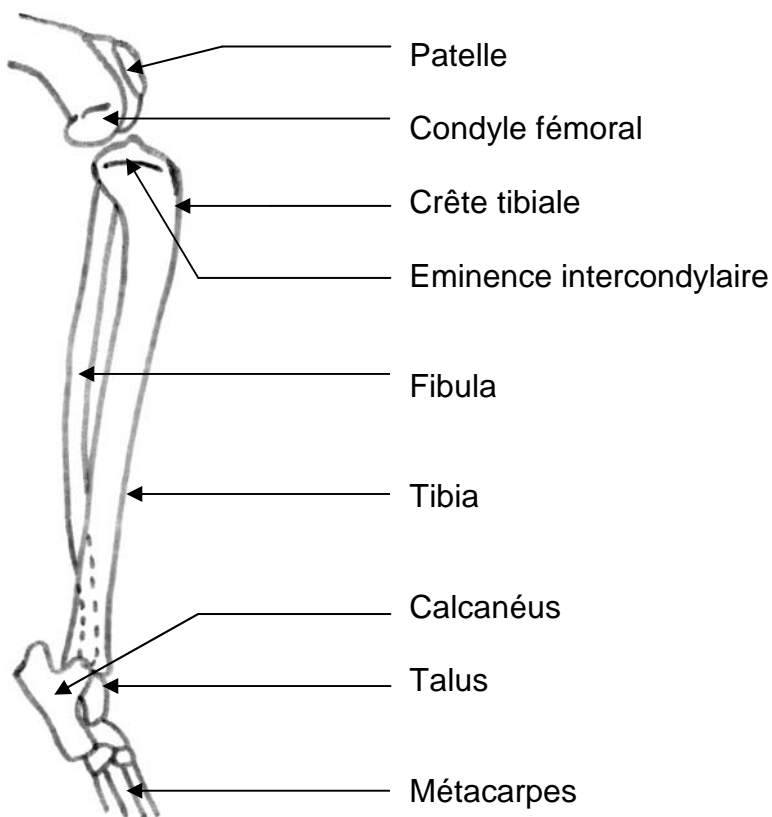


Schéma de l'anatomie radiographique du tibia et de la fibula du furet en incidence médio-latérale

### **5.3.5. Tarse**

#### **a) Incidence dorso-plantaire**

##### Position

Le furet est en décubitus dorsal. Le tarse à radiographier est positionné contre la table, en extension.

##### Critères de qualité

- Le calcanéum est superposé au tibia
- Les métatarses sont individualisés

##### Anatomie radiographique (cf. p 107)


Chez le furet, le tarse est plus large que le carpe. Néanmoins, obtenir un cliché de bonne qualité de cette région reste difficile du fait de la finesse des structures osseuses qui la composent et son étude radiographique est complexe.

Sur cette incidence, on observe la projection du calcanéus qui est l'os le plus long du tarse. Il possède une surface articulaire pour la malléole fibulaire et une autre pour l'os central du tarse.

Avec le calcanéus, le talus compose la rangée proximale des os du tarse. Situé médialement, il s'articule avec la malléole tibiale d'une part et avec l'os central du tarse d'autre part.

La rangée distale du tarse est composée par les os tarsaux numérotés de I à IV du côté tibial au côté fibulaire. Comme chez tous les mammifères, l'os tarsal IV résulte de la fusion des os tarsaux IV et V. Ils s'articulent distalement avec les os métatarsiens.

L'os central du tarse s'articule avec le talus et contribue à former le canal tarsien.



Radiographie du tarse gauche du furet en incidence dorso-plantaire

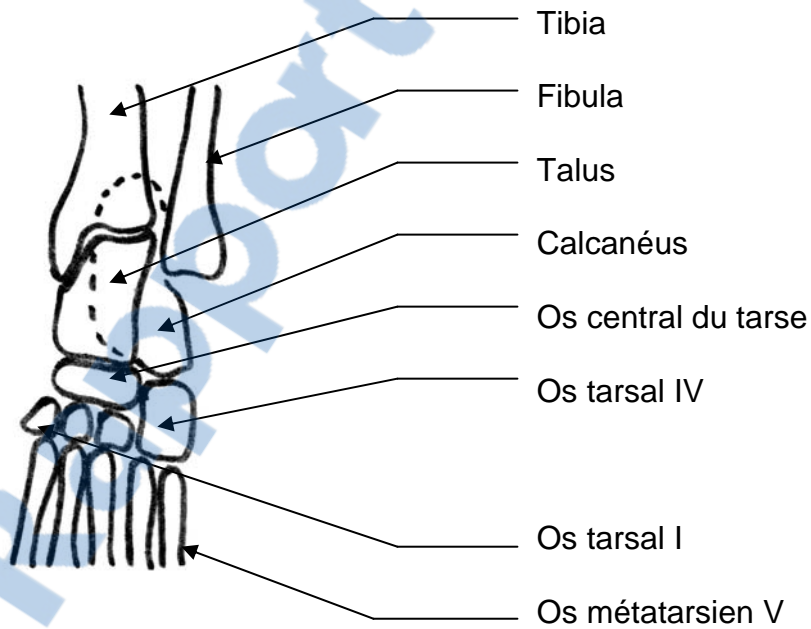


Schéma de l'anatomie radiographique du tarse du furet en incidence dorso-plantaire

## **b) Incidence médio-latérale**

### Position

Le furet est en décubitus latéral. Le tarse à radiographier est contre la table, en position neutre.

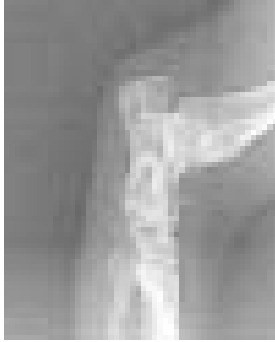### Critères de qualité

- Superposition des deux trochlées du talus

### Anatomie radiographique (cf. p 109)

Sur cette projection, la superposition des os qui composent le tarse rend l'interprétation du cliché complexe.

On distingue nettement la tubérosité du calcaneus, base osseuse de la pointe du jarret et lieu de terminaison du muscle gastrocnémien.



Radiographie du tarse gauche du furet en incidence médio-latérale

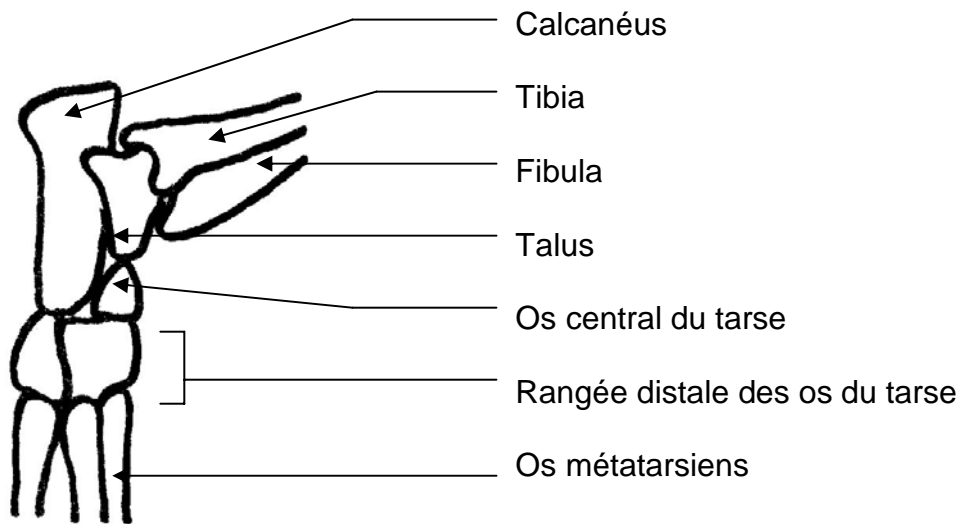


Schéma de l'anatomie radiographique du tarse gauche du furet en incidence médio-latérale

### **5.3.6. Métatarses et phalanges**

#### **a) Incidence dorso-plantaire**

##### Position

Le furet est en décubitus dorsal. Le membre à radiographier est contre la table, en extension.

##### Critères de qualité

- Le calcanéus superposé au tibia
- Les métatarses sont bien individualisés


##### Anatomie radiographique (cf. p 111)

On observe une similarité de construction entre le squelette de la main et celui du pied. Cependant, les os métatarsiens et les phalanges du pied sont plus longs que les os métacarpiens et les phalanges de la main.

Le métatarse est formé de cinq os métatarsiens disposés parallèlement les uns aux autres. Chacun de ces os longs répond par son extrémité proximale à une des pièces de la rangée distale du tarse et par son extrémité distale à un doigt. Chaque os métatarsien porte deux petits os sésamoïdes sur sa partie distale. On note que l'os métatarsien I est plus court et que les os métatarsiens III et IV sont les plus longs.

Les doigts du pied ont comme ceux de la main trois phalanges chacun, sauf le premier qui n'en possède que deux. Chacune des phalanges distales porte une griffe bien développée chez le furet.

Cette projection permet de mettre en évidence d'éventuelle fracture ou modification du tissu osseux.



Radiographie du pied gauche du furet en incidence dorso-plantaire

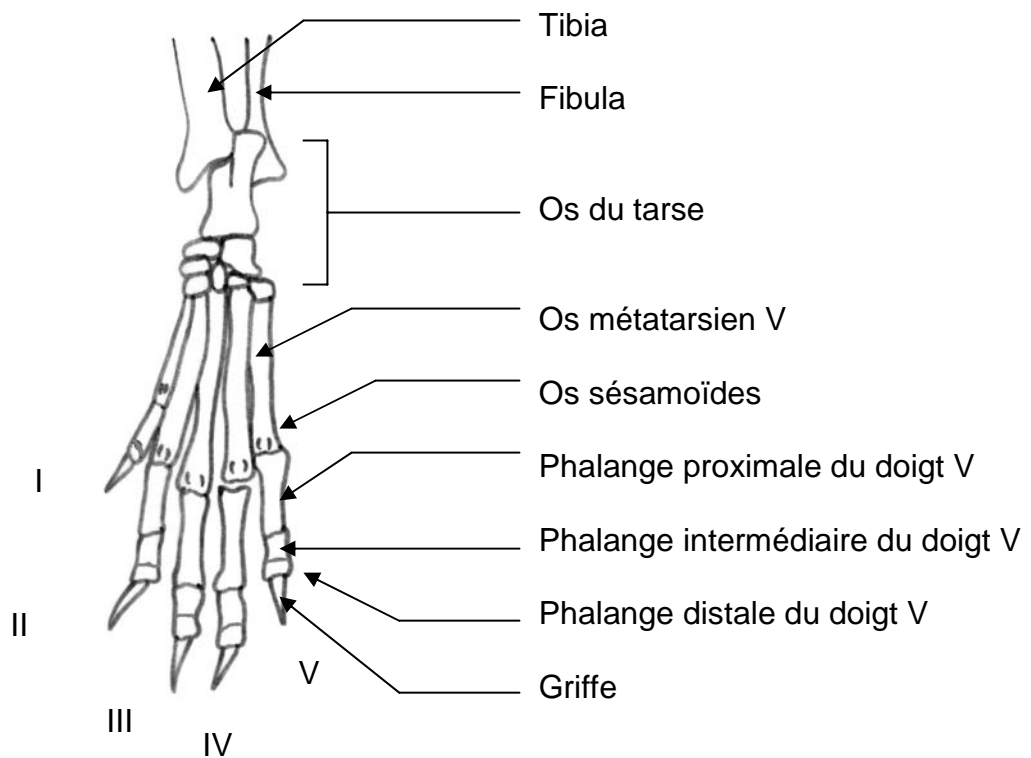


Schéma de l'anatomie radiographique du pied gauche du furet en incidence dorso-plantaire

## **b) Incidence médio-latérale**

### Position

Le furet est en décubitus latéral. Le membre à radiographier est contre la table en position neutre.

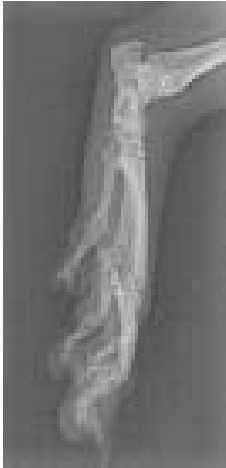### Critères de qualité

- Superposition des deux trochlées du talus

### Anatomie radiographique (cf. p 113)

Sur cette projection, les os métatarsiens et les phalanges sont plus ou moins superposés donc difficilement évaluables. On peut tout de même distinguer correctement l'os métatarsien I et les deux phalanges du doigt I.





Radiographie du pied gauche du furet en incidence médio-latérale

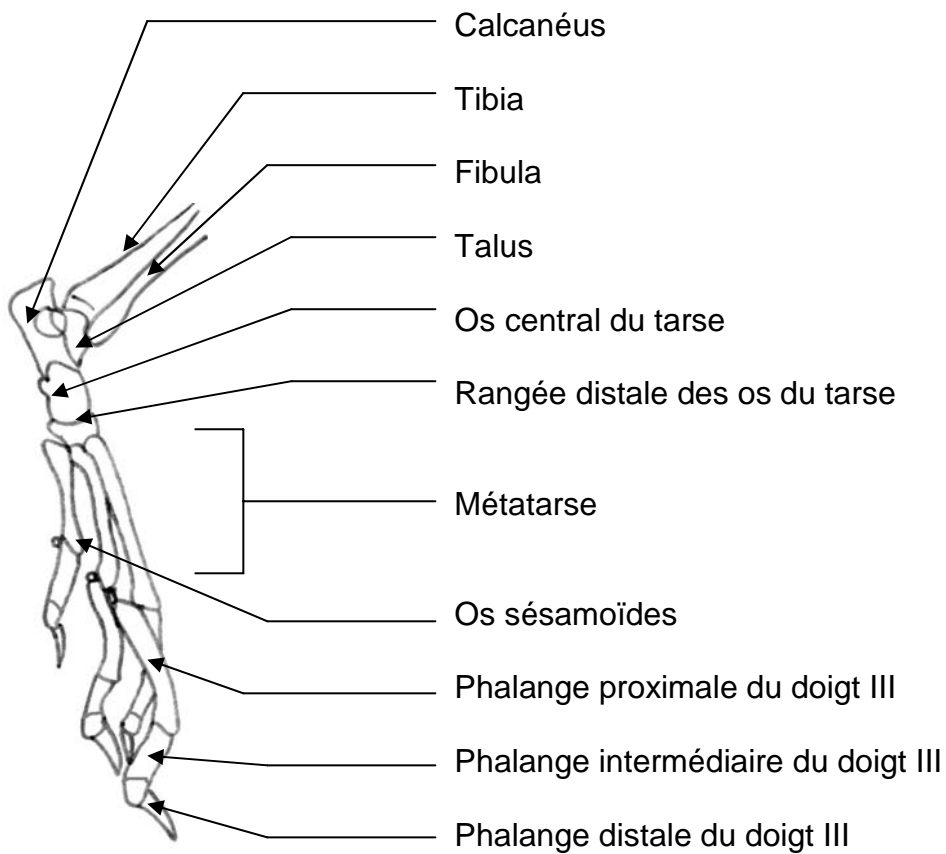


Schéma de l'anatomie radiographique du pied du furet en incidence médio-latérale

## 6. RADIOGRAPHIES AVEC PREPARATION

### 6.1. Généralités

Les radiographies avec produits de contraste sont un examen complémentaire de seconde intention de la radiographie sans préparation. Elles permettent de mettre en évidence des lésions non visibles ou peu évidentes sur des radiographies de base. Pour tout examen avec produit de contraste, des radiographies sans préparation doivent systématiquement être réalisées au préalable pour servir de référence à l'interprétation des clichés réalisés avec produit de contraste.

Selon les circonstances, les radiographies avec préparation permettent d'obtenir deux types de résultats. Lors d'étude statique, la prise de plusieurs clichés radiographiques d'incidences différentes est utile à la réalisation d'un examen morphologique. Lors d'un examen dynamique la prise de plusieurs radiographies séquentielles permet de réaliser l'exploration fonctionnelle d'un organe.

Le principe de ces études spéciales repose sur la nature des produits de contraste dont la caractéristique primaire est de bloquer ou d'atténuer les rayons X.

Les produits de contraste iodés sont hydrosolubles. Injectés par voie veineuse ou artérielle et éliminer par voie urinaire (par filtration glomérulaire sans réabsorption ni sécrétion et sous forme inchangée), les produits ioniques permettent l'exploration radiographique du lit vasculaire (angiographie) et de l'appareil urinaire (urographie). Administrés dans certaines cavités organiques, telles que la vessie (cystographie) ou les espaces articulaires (arthrographie), ils permettent grâce à leur viscosité de mettre en évidence certaines lésions. Pour l'exploration de certaines affections médullaires, lors de myélographies, on utilise des produits de contraste iodés hydrosolubles non-ioniques.

Les produits de contraste barytés sont non-hydrosolubles. Ils sont administrés par voie haute ou par voie basse dans le tractus digestif et permettent d'opacifier la lumière et d'enduire la surface de la muqueuse. Ils sont formellement contre-indiqués lors de brèche ou de perforation de la paroi digestive.

La préparation des animaux pour les examens radiographiques avec produits de contraste est très importante. En effet, pour la plupart de ces examens, une diète hydrique préalable est recommandée. Ainsi, la vacuité du tube digestif permet d'optimiser la visualisation des organes radio-marqués.

## 6.2. Transit baryté

### 6.2.1. Introduction

Le transit baryté est un examen radiographique complémentaire du tube digestif avec produit de contraste administré par voie orale. Il s'agit à la fois d'une étude anatomique du tube digestif et d'une exploration fonctionnelle et dynamique de la qualité du transit. En effet, le transit baryté permet d'explorer le tube digestif, de l'estomac au côlon, et d'évaluer le contenu, la paroi du tube digestif et la vitesse du transit gastro-intestinal.

Les indications de cet examen sont les suivantes :

- Suspicion de lésions de l'estomac ou de l'intestin grêle
- Suspicion d'un corps étranger digestif (affection fréquente chez les furets de moins de deux ans)
- Evaluation du transit gastro-duodéal et intestinal
- Suspicion de hernie diaphragmatique
- Evaluation de masse abdominale (position, taille, nature)

Ces indications sont théoriques car il faut garder à l'esprit que le transit baryté est un examen long et lourd à réaliser et d'interprétation assez délicate. Avec la disponibilité de l'échographie, l'intérêt du transit baryté s'est amoindri ces dernières années. Cependant, lorsque les techniques modernes ne sont pas disponibles, cet examen permet d'aider à une prise de décision chirurgicale rapide pour un patient donné lorsque les critères cliniques ou les radiographies sans préparation seuls ne fournissent pas une information suffisante.

En revanche, lorsque l'interprétation des clichés radiographiques sans préparation permet de confirmer la présence d'une obstruction intestinale, le transit baryté n'est généralement pas recommandé car il ne fait que retarder l'intervention chirurgicale.

Lorsqu'une perforation de la paroi du tube digestif est suspectée, le sulfate de baryum est contre-indiqué car, mal toléré par le péritoine, il peut être à l'origine de lésions sévères de péritonite granulomateuse. Il est alors recommandé d'utiliser des produits de contraste hydrosolubles iodés ioniques.

Il est à noter que les agents de tranquillisation peuvent avoir des conséquences sur le péristaltisme du tube digestif. Les paramètres fonctionnels sont donc modifiés, en particuliers lors de l'utilisation de barbituriques, de morphiniques ou de la xylazine. On préférera donc l'usage de la kétamine ou de l'acépromazine qui modifient peu le transit digestif.

### **6.2.2. Technique**

Pour réaliser cet examen, le furet doit être mis à la diète hydrique suffisamment longtemps pour que le tube digestif soit vide. Considérant que le transit est rapide (3 à 4 heures) et que les risques d'hypoglycémie sont courants dans cette espèce, il est recommandé de ne pas priver les furets de nourriture pendant plus de 3 ou 4 heures avant une anesthésie générale. Cependant, pour notre étude, une diète hydrique de 24 heures a été réalisée et aucun trouble métabolique n'est survenu.

Une prémédication à l'aide de diazépam à la posologie de 1 mg/kg en intramusculaire est réalisée. L'induction est faite une dizaine de minutes plus tard par l'administration intramusculaire d'une dose de 20 mg/kg de kétamine. L'anesthésie est ensuite entretenue par des bolus de kétamine à demi-dose.

Des radiographies de l'abdomen sans préparation sont réalisées afin de s'assurer de la vacuité de l'estomac et du tube digestif.

Une sonde de taille adaptée est mise en place dans l'œsophage. Pour cela, la distance entre la bouche et le cercle de l'hypocondre est mesurée et reportée sur la sonde. Pour vérifier que la sonde est bien dans l'œsophage, une petite quantité d'eau est administrée. Cela ne doit pas provoquer de toux.

Le sulfate de baryum (Micropaque®) est alors administré dans l'estomac par la sonde. Le volume administré est de 15 mL. Lors du retrait de la sonde, une régurgitation de produit de contraste est possible.

Les clichés de l'abdomen sont réalisés à T0, T5, T15, T30 et T60 minutes, puis toutes les heures. L'examen radiographique est considéré comme terminé lorsque le produit de contraste a atteint le rectum et que l'estomac est vide. On prend à chaque fois deux incidences orthogonales : une ventro-dorsale et une latérale gauche.

### **6.2.3. Commentaires**

La durée du transit intestinal du furet est très courte : de trois à quatre heures en moyenne pour un sujet adulte en bonne santé. Lors de notre étude, le produit de contraste a atteint le rectum au bout de 60 minutes.

L'étude des clichés radiographiques du transit baryté permet de suivre chronologiquement les segments du tube digestif pour chacun desquels on évalue la taille, la position, la forme et l'interface muqueuse-produit de contraste. Cette dernière doit être lisse et régulière.

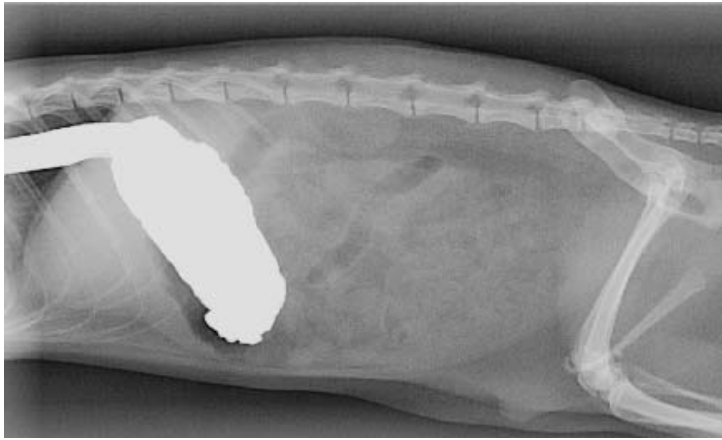
A T 0, immédiatement après administration du produit de contraste, on distingue sur la projection latérale gauche le corps et l'antra pylorique de l'estomac. L'estomac a une direction oblique et l'antra pylorique est en contact avec la paroi abdominale ventrale. Sur la projection ventro-dorsale, on observe la grande courbure de l'estomac située contre la paroi abdominale gauche. La présence d'une grande quantité de produit de contraste dans la lumière de l'œsophage permet de visualiser ses contours, sa taille et sa position.

A T 5, l'œsophage n'est plus visible car le produit de contraste a progressé dans l'estomac. La présence de produit de contraste dans le duodénum indique que la vidange gastrique a débuté. Sur la projection latérale gauche, on observe la forme de J couché de l'estomac. Sur la projection de face, on distingue les trois parties composant le duodénum. La partie crâniale s'étend du pylore à la paroi abdominale droite. Elle est suivie de la partie descendante et de la partie transverse du duodénum. On remarque la finesse de la lumière duodénale par rapport à la grande taille de l'estomac.

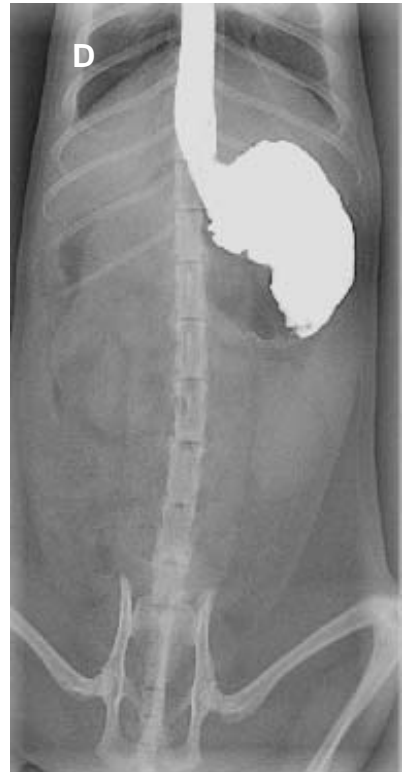A T 15, la vidange gastrique se poursuit. Outre l'antra pylorique et le duodénum, les circonvolutions du jéjunodénum sont visibles. On note que la colonne de contraste ne présente pas partout une opacité homogène. L'observation d'images ovales transparentes signe la présence de bulles de gaz dans la lumière intestinale. Ces images ne sont pas pathologiques. Sur ces clichés, on observe à nouveau la présence de produit de contraste dans la lumière de l'œsophage. Ceci marque un reflux gastro-œsophagien. Chez le furet, comme chez l'homme, il existe des phénomènes de relaxation transitoire du cardia qui ne sont pas associés à la prise alimentaire et à la déglutition. Ce phénomène étant physiologique, des images de reflux gastro-œsophagien peuvent être observées lors du transit baryté chez le furet.

A T 30, les anses intestinales du jéjunodénum se superposent les unes aux autres et occupent tout le cadran ventral droit de l'abdomen. On y observe des plicatures symétriques. Cet aspect en « collier de perle » de l'intestin est normal, il est dû aux contractions péristaltiques. Cette image peut être confondue avec l'aspect que peut prendre l'intestin lors de corps étranger linéaire, mais dans ce cas les plicatures sont asymétriques.

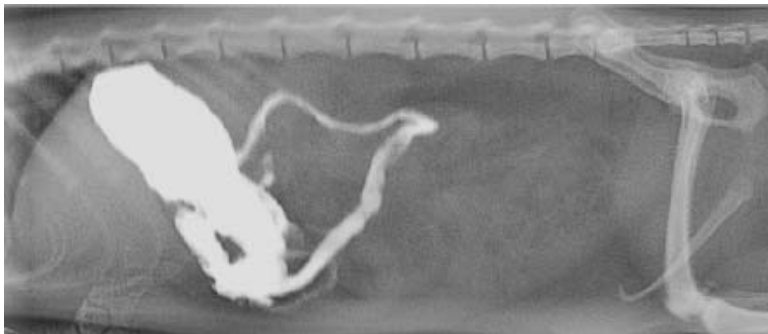
A T 60, la vidange gastrique est terminée. L'estomac et le duodénum ne sont plus visibles. On observe les trois segments qui composent le côlon : la partie ascendante, la partie transverse et la partie descendante. La lumière intestinale s'élargit progressivement à partir du côlon transverse. Il est impossible de faire la distinction entre l'extrémité terminale du côlon descendant et le rectum.



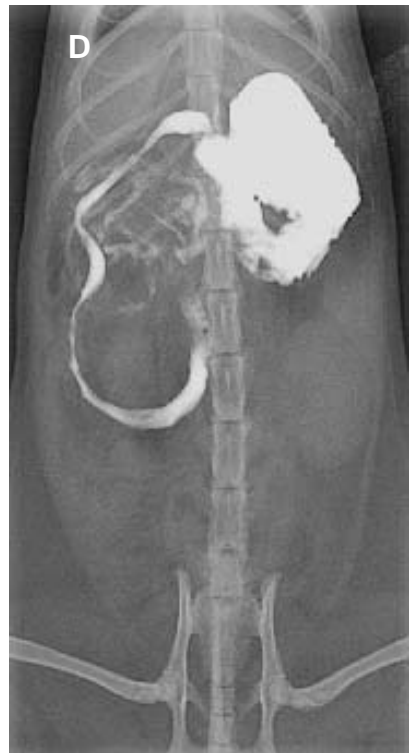**Incidence latérale gauche**  
**T 0**



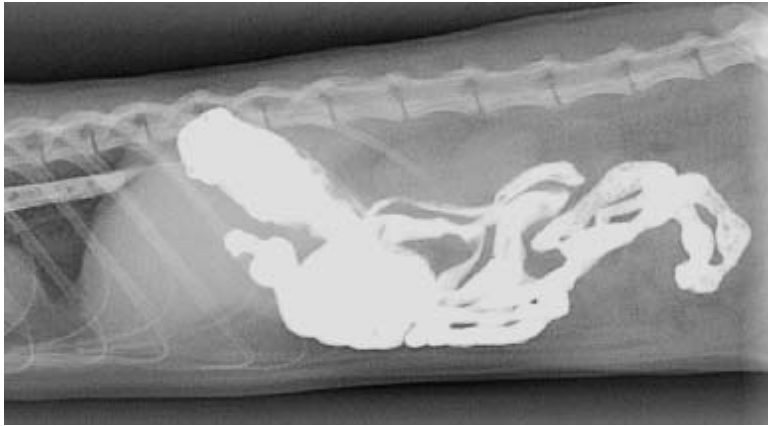
**Incidence ventro-dorsale**  
**T 0**



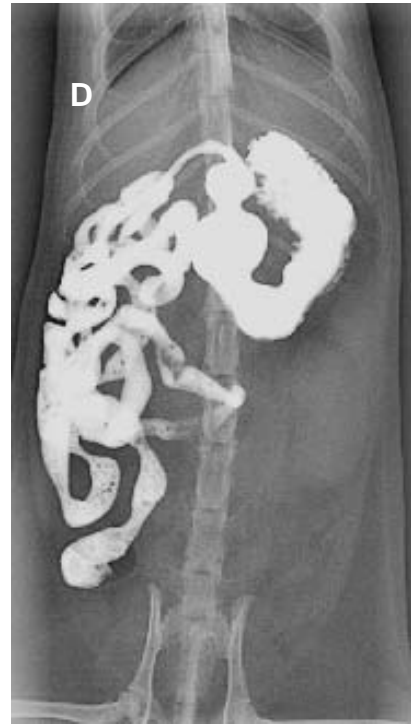**Incidence latérale gauche**  
**T 5**



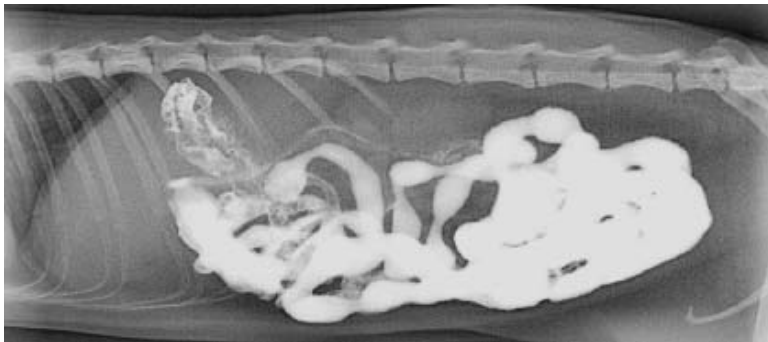
**Incidence ventro-dorsale**  
**T 5**



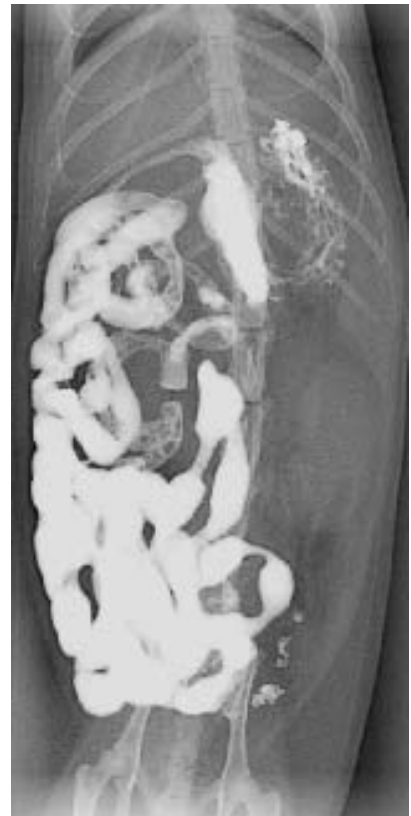**Incidence latérale gauche**  
**T 15**



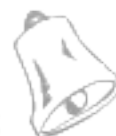**Incidence ventro-dorsale**  
**T 15**

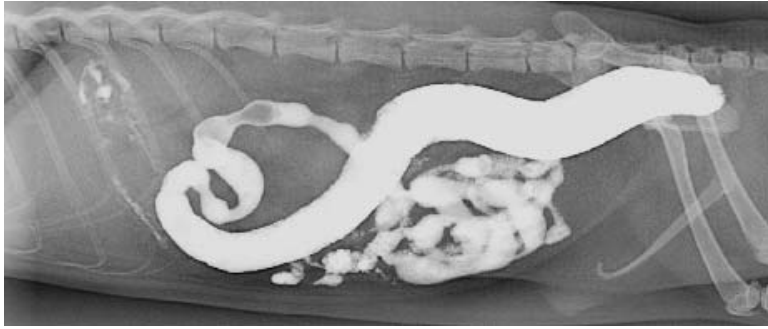

**Incidence latérale gauche**  
**T 30**



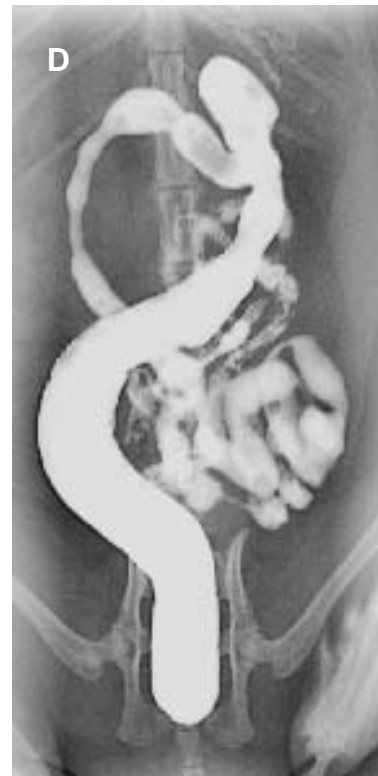**Incidence ventro-dorsale**  
**T 30**





**Incidence latérale gauche**

**T 60**



**Incidence ventro-dorsale**

**T 60**



## **6.3. Colographie**

### **6.3.1. Introduction**

La colographie est un examen radiographique du côlon et du rectum avec produit de contraste introduit dans le gros intestin par voie rectale. Il est possible d'utiliser uniquement un produit de contraste (air ou sulfate de baryte) ou bien de réaliser une étude en double contraste, de technique plus lourde, qui permet d'obtenir des informations plus fines sur la muqueuse du côlon.

Le but premier de cet examen est de localiser le gros intestin avec certitude lorsque cela est impossible sur une radiographie sans préparation.

Rappelons que le furet est une espèce qui ne possède pas de cæcum et donc la limite iléocolique est impossible à déterminer macroscopiquement.

Cet examen est indiqué lors de suspicion d'anomalie de taille d'un segment intestinal. En effet, en localisant précisément le côlon, (et donc en le différenciant de l'intestin grêle), il permet de différencier une dilatation aérique ou gazeuse fréquente et normale du côlon, d'une dilatation de l'intestin grêle, pathologique et orientant vers un iléus.

Par ailleurs, il permet de mettre en évidence des anomalies de position du gros intestin pouvant être dues à un déplacement du côlon par une masse abdominale ou lors de hernie.

La colographie permet de rechercher ou de confirmer une invagination colo-colique à l'origine d'une modification de la colonne de contraste dans la lumière colique, ainsi qu'une perforation colique avec passage de produit de contraste dans la cavité péritonéale.

La colographie double contraste permet de mettre en évidence des altérations pariétales : tumeurs pariétales, infiltrations tumorales ou inflammatoires de la muqueuse, sténose cicatricielle, diverticule colique, ulcères. En outre, cet examen est indiqué lorsque la coloscopie est irréalisable, notamment chez le furet en raison de la petite taille de cette espèce.

### **6.3.2. Technique**

L'anesthésie générale est obligatoire pour effectuer cet examen dans de bonnes conditions.

La préparation du côlon est nécessaire pour un examen de qualité. Chez le furet, une diète hydrique de 3 à 4 heures est nécessaire. Un lavement du côlon à l'eau tiède est effectué avant l'examen afin de s'assurer de la vidange colique complète. Ce lavement doit être poursuivi jusqu'à ce que le liquide évacué soit complètement clair.

Le produit de contraste utilisé est le sulfate de baryum (Micropaque®). Une seringue de 5 ml de cette solution est préparée. Lorsqu'une perforation colique est suspectée, une solution iodée non-ionique concentrée à 15 ou 20% est employée.

L'administration se fait par l'intermédiaire d'une sonde à ballonnet placée à l'extrémité distale du rectum. Un contrôle radioscopique ou radiographique permet de suivre la progression du produit de contraste dans la lumière recto-colique. L'administration est arrêtée lorsque le diamètre intestinal diminue, ce qui signifie, chez le furet, que la limite iléocolique est atteinte. Des clichés en incidence ventro-dorsale et latérale permettent d'obtenir une projection de l'ensemble de l'interface muqueuse-sulfate de baryum.

A la fin de l'examen, le sulfate de baryum résiduel est évacué par un lavement colorectal à l'eau tiède et le furet est réveillé.

### **6.3.3. Commentaires**

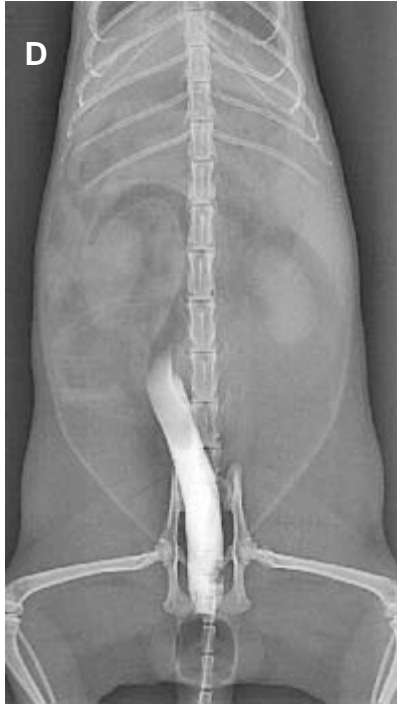Lorsque le remplissage colique est correct, le contour du côlon apparaît normalement lisse et régulier et le diamètre est homogène.

Sur les clichés obtenus, le ballonnet de la sonde placé à l'extrémité distale du rectum et rempli d'air est facilement identifiable.

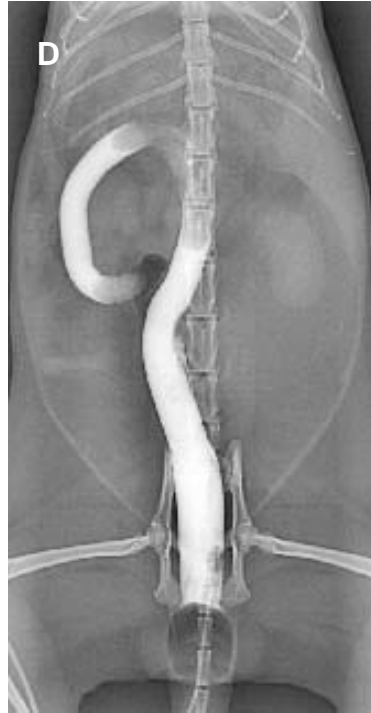
La première radiographie, en incidence ventro-dorsale, met en évidence l'extrémité distale du côlon descendant. Cette partie terminale du côlon est celle dont le diamètre est le plus large. On note que ce segment est légèrement dévié à droite par rapport à l'axe de la colonne vertébrale.

Le cliché radiographique suivant, en incidence ventro-dorsale, marque entièrement le côlon. On reconnaît les trois parties qui le composent : le côlon ascendant à droite, le côlon transverse qui court de droite à gauche et le côlon descendant. On peut identifier la courbure colique droite et la courbure colique gauche.

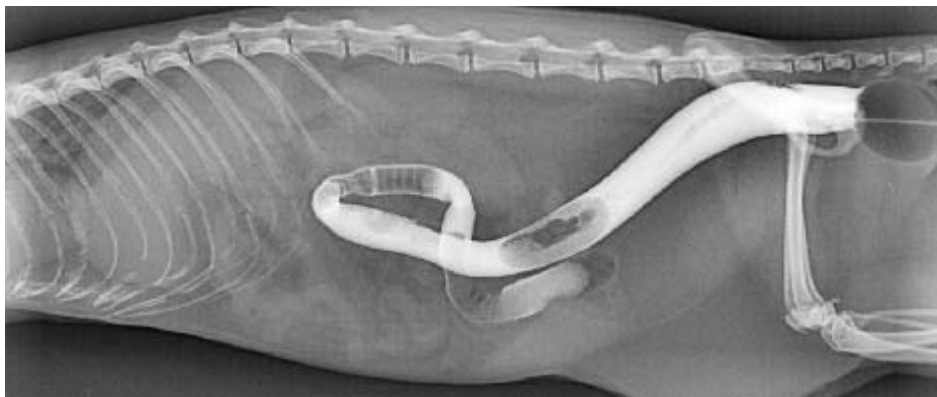
Sur le cliché en incidence latérale gauche, on retrouve les trois segments coliques. On remarque que le côlon descendant est dévié ventralement. Le produit de contraste a progressé jusqu'à l'extrémité distale du jéjuniléum que l'on observe ventralement au côlon descendant.



**Colographie  
Incidence ventro-dorsale  
t1**



**Colographie  
Incidence ventro-dorsale  
t2**



**Colographie  
Incidence latérale gauche  
t3**

## **6.4. Urographie intraveineuse**

### **6.4.1. Introduction**

L'urographie intraveineuse est un examen radiologique avec produit de contraste dont le but est d'explorer la morphologie des reins et la fonction rénale.

Le principe de base de l'urographie intraveineuse est la capacité des reins à concentrer et à excréter des agents de contraste iodés en quantité suffisamment élevée pour rendre l'urine radio-opaque. Plusieurs facteurs affectent la concentration urinaire des produits de contraste : le degré d'hydratation de l'animal, la quantité de produit de contraste administrée, la vitesse d'administration, la voie d'administration et le fonctionnement du rein. Notons qu'une injection rapide du produit de contraste donne plus d'informations sur l'irrigation sanguine du rein qu'une injection lente.

Les indications de cet examen sont les suivantes :

- Evaluation des structures rénales (vaisseaux, parenchyme, cavité pyélique)
- Evaluation des uretères

Les indications de l'urographie intraveineuse sont devenues limitées depuis que l'échographie est plus accessible. En effet, l'ultrasonographie permet d'évaluer de manière assez précise l'architecture du rein, et ce de façon très peu invasive. Cependant, lorsque l'échographie n'est pas disponible, l'urographie intraveineuse reste un examen complémentaire de choix pour l'exploration de néphropathies suspectées, et son indication reste entière dans l'évaluation des affections urétérales, dont l'abord échographique reste plus ou moins du domaine du spécialiste.

Cet examen est contre-indiqué en cas de déshydratation ou d'insuffisance cardiaque.

### **6.4.2. Technique**

L'animal doit être correctement préparé avant l'examen. En effet, une diète hydrique préalable est recommandée afin de s'assurer de la vacuité de l'intestin grêle pour maximiser la visualisation des reins. L'état d'hydratation doit être vérifié. La déshydratation favorise les complications d'hypotension et d'insuffisance rénale aiguë associées à l'administration de produits de contraste iodés.

Afin d'éviter de stresser le furet, une anesthésie générale est réalisée avec le protocole combinant diazépam et kétamine.

Des radiographies sans préparation de l'abdomen sont réalisées.

Un cathéter intraveineux est posé à la veine céphalique pour permettre l'administration du produit de contraste, dont la quantité à injecter dépend de sa concentration en iode. Pour notre étude une quantité de 2,5 ml/kg d'une solution concentrée à 320 mg d'iode/ml est administrée rapidement par voie intraveineuse, soit 800 mg d'iode par kg.

Les clichés radiographiques de l'abdomen sont pris à T1, T5 et après compression abdominale à T 10 minutes.

### 6.4.3. **Commentaires**

L'urographie intraveineuse se compose de deux phases : la phase du néphrogramme, qui permet d'apprécier l'irrigation sanguine et la perfusion des reins, et la phase du pyélogramme, qui met en évidence le système collecteur rénal.

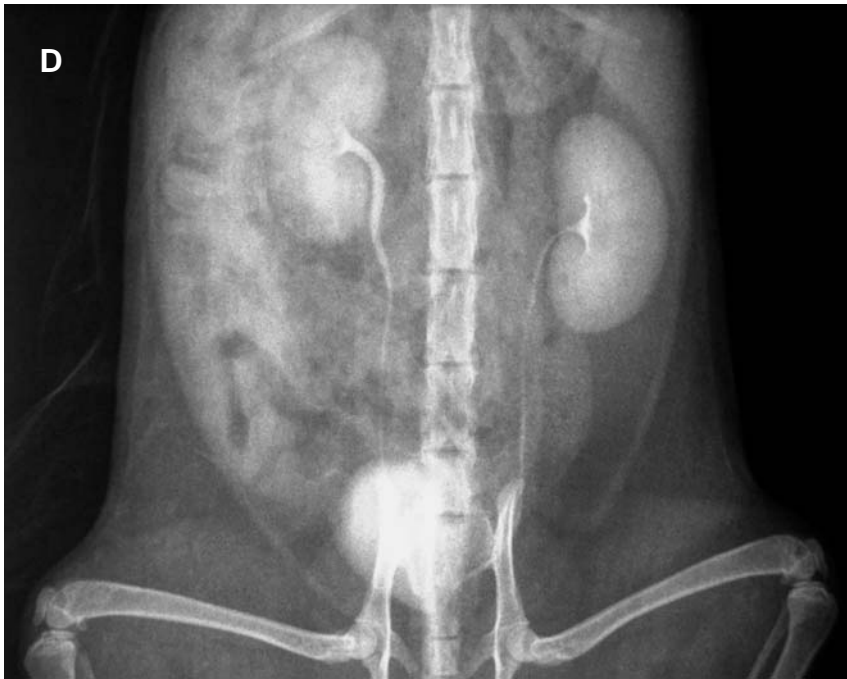La phase du néphrogramme est visible sur le premier cliché en incidence ventro-dorsale, réalisé immédiatement après l'administration de produit de contraste. L'ensemble du parenchyme rénal est opacifié. Cela permet d'apprécier la taille, la forme et la position des reins. Leur contour doit être lisse et régulier. On observe des images transparentes radiaires à partir du hile qui correspondent aux vaisseaux ou aux diverticules du bassinet non marqués. L'opacification du parenchyme est maximale dans les premières secondes qui suivent l'injection veineuse, puis on observe une décroissance progressive de l'opacité du néphrogramme.

La phase du pyélogramme est visible sur le cliché pris à T 5. Cette phase correspond à l'opacification du bassinet et de ses diverticules suite à l'accumulation du produit de contraste dans ce dernier. On peut alors évaluer la taille, la forme et la position du bassinet.

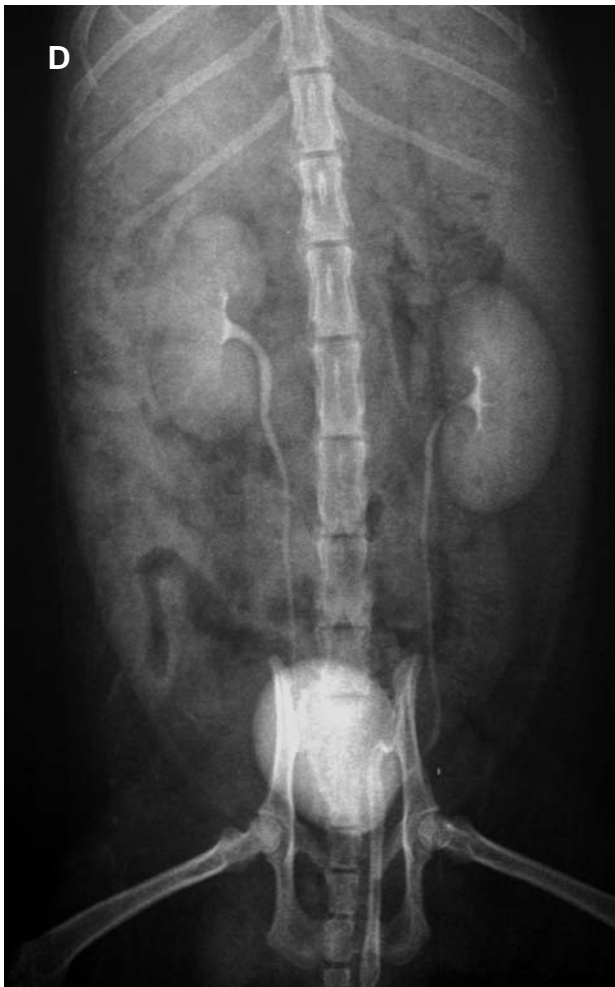Le pyélogramme peut être accentué en exerçant une compression abdominale qui a pour conséquence d'empêcher l'urine de s'écouler dans la vessie. Le bassinet et les uretères se dilatent, permettant une étude plus complète du système collecteur rénal. Le bassinet forme alors une image opaque centrée sur le hile rénal à partir de laquelle irradiant des images linéaires dirigées vers le cortex rénal. Ces dernières images correspondent aux diverticules du bassinet.

Lors de la phase du pyélogramme, l'urine transite vers la vessie et les uretères deviennent radio-opaques. Ils forment des images opaques linéaires et on peut évaluer leur taille et leur position. Le diamètre des uretères peut varier du fait des contractions péristaltiques.

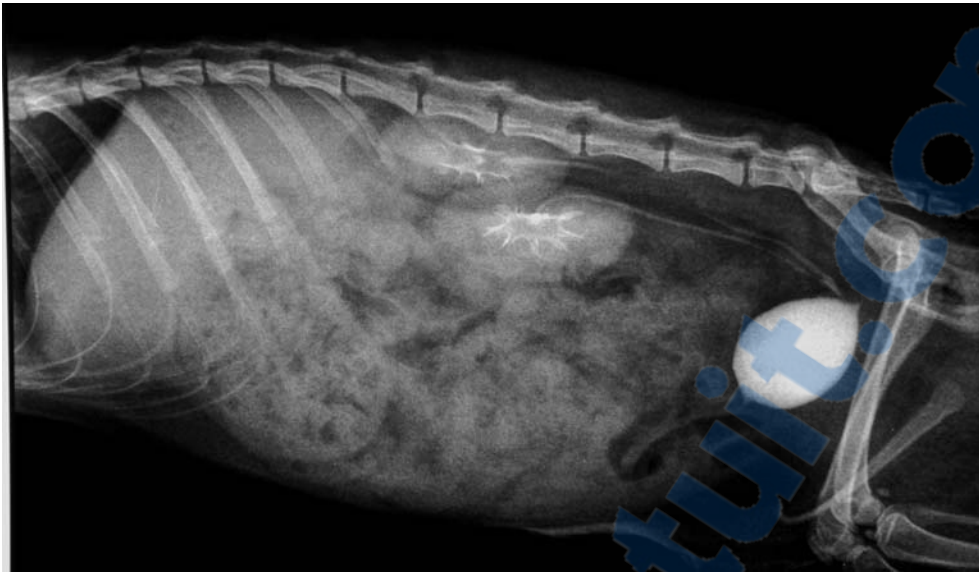
Le produit de contraste s'accumule dans la vessie dont le volume augmente progressivement. La lumière vésicale apparaît complètement opaque aux rayons X. La vessie forme une image ovoïde dont le contour doit être lisse et régulier.



**Incidence ventro-dorsale  
T 1  
Néphrogramme**



**Incidence ventro-dorsale  
T5  
Pyélogramme**



**Incidence latérale gauche  
T 10  
Pyélogramme après compression abdominale**





## Conclusion

Représentation bidimensionnelle des structures internes d'un organisme, la radiographie requiert des connaissances anatomiques et sémiologiques sérieuses pour l'interprétation des clichés.

Utilisable au quotidien en clientèle, la radiographie est un outil précieux pour le diagnostic et la démarche thérapeutique des affections médicales et chirurgicales du furet.

Toutefois, cette technique d'imagerie révèle ses limites quant à la difficulté d'obtenir des clichés de bonne qualité pour certaines structures fines chez une espèce de petite taille telle que le furet.

Fournissant des informations de plus haute précision, mais malheureusement d'accessibilité restreinte, les nouvelles techniques d'imagerie médicales, en développement dans la pratique vétérinaire, telles que l'échographie, la tomodensitométrie et l'imagerie par résonance magnétique, se présentent comme des moyens d'investigation plus performants dont l'intérêt est significatif chez le furet.

AGREMENT ADMINISTRATIF

Je soussigné, A. MILON, Directeur de l'Ecole Nationale Vétérinaire de Toulouse, certifie que

**Melle Maud, Catherine, Sylvie, LEBAS**

a été admis(e) sur concours en : 2002

a obtenu son certificat de fin de scolarité le : 14 Juin 2007

n'a plus aucun stage, ni enseignement optionnel à valider.

AGREMENT SCIENTIFIQUE


Je soussigné, Jacques DUCOS de LAHITTE, Professeur de l'Ecole Nationale Vétérinaire de Toulouse,  
autorise la soutenance de la thèse de :

**Melle Maud, Catherine, Sylvie, LEBAS**

intitulée :

« Atlas radiographique du furet (*Mustela putorius furo*)

**Le Professeur  
de l'Ecole Nationale Vétérinaire de Toulouse  
Professeur Jacques DUCOS de LAHITTE**




**Vu :  
Le Président de la thèse :  
Professeur Alexis VALENTIN**



**Vu :  
Le Directeur  
de l'Ecole Nationale Vétérinaire de Toulouse  
Professeur Alain MILON**



**Vu le : - 7 JAN. 2008  
Le Président  
de l'Université Paul Sabatier  
Professeur Jean-François SAUTEREAU**



## Bibliographie

1. GRASSE, P.P.

Traité de zoologie : Anatomie, systématique, biologie

Paris : Masson et Cie Editeurs, 1955, Tome XVII, Premier fascicule, 236-250

2. BARONE, R.

Anatomie comparée des Mammifères domestiques, Tome 1, Ostéologie. 3<sup>ème</sup> édition

Paris : Vigot, 1984

3. BARONE, R.

Anatomie comparée des Mammifères domestiques, Tome 2, Arthrologie et Myologie, 3<sup>ème</sup> édition

Paris : Vigot, 1984

4. BARONE, R.

Anatomie comparée des Mammifères domestiques, Tome 3, Splanchnologie 1, 2<sup>ème</sup> édition

Paris : Vigot, 1984

5. BARONE, R.

Anatomie comparée des Mammifères domestiques, Tome 3, Splanchnologie 2, 2<sup>ème</sup> édition

Paris : Vigot, 1984

6. AN N.Q., EVANS H.E.

Anatomy of the ferret

In : FOX J.G. . Biology and diseases of the ferret. 2<sup>nd</sup> Ed. Philadelphia : William & Wilkins, 1998, Chap. 2 : 19-69

7. ROBERT, P.M., FOX, J.G.

Anesthesia, Surgery and Biotechnology

In : FOX J.G. . Biology and diseases of the ferret. 2<sup>nd</sup> Ed. Philadelphia : William & Wilkins, 1998, Chap. 19 : 449-474

8. QUESENBERRY, K.E., CARPENTER, J.W.

Ferrets, Rabbits and Rodents. Clinical Medicine and Surgery. 2<sup>nd</sup> Edition

Saint-Louis : W.B. Saunders, 2004, 461p

9. BOARD, V.

Réalisation d'un carnet clinique sur le furet

Th. : Med.vet. : Alfort : 2004, 098, 93p

10. BOUSSARIE D.

Consultations des petits mammifères de compagnie. 1<sup>ère</sup> édition.

Maisons-Alfort : Les Editions du Point Vétérinaires, 2003, 218p

11. SILVERMAN S., TELL L.A.

Radiology of rodents, rabbits and ferrets, An atlas of normal anatomy and positioning

Saint-Louis : Elsevier Saunders, 2005, 298p

12. MAÏ, W.

Guide Pratique de Radiographie canine et féline

Paris : Editions MED'COM, 2003.350p

13. CUADRADO, F.

Contribution à l'étude de l'anatomie et de l'échographie abdominale du furet (*Mustela putorius furo*)

Th. : Med.vet. : Toulouse : 2000, 023, 56p

14. BARTHEZ, P.

Technique en radiologie des petits animaux

Paris : CNVSPA-PMCAC, 1997, 180p

15. THRALL, D.E.

Textbook of Veterinary Diagnostic Radiology, 4<sup>th</sup> Edition

Philadelphia : W.B. Saunders Compagny, 2002, 758p

16. SCHWARZ, L.A., SOLANO, M., MANNING, A.

The normal upper gastrointestinal examination in the ferret

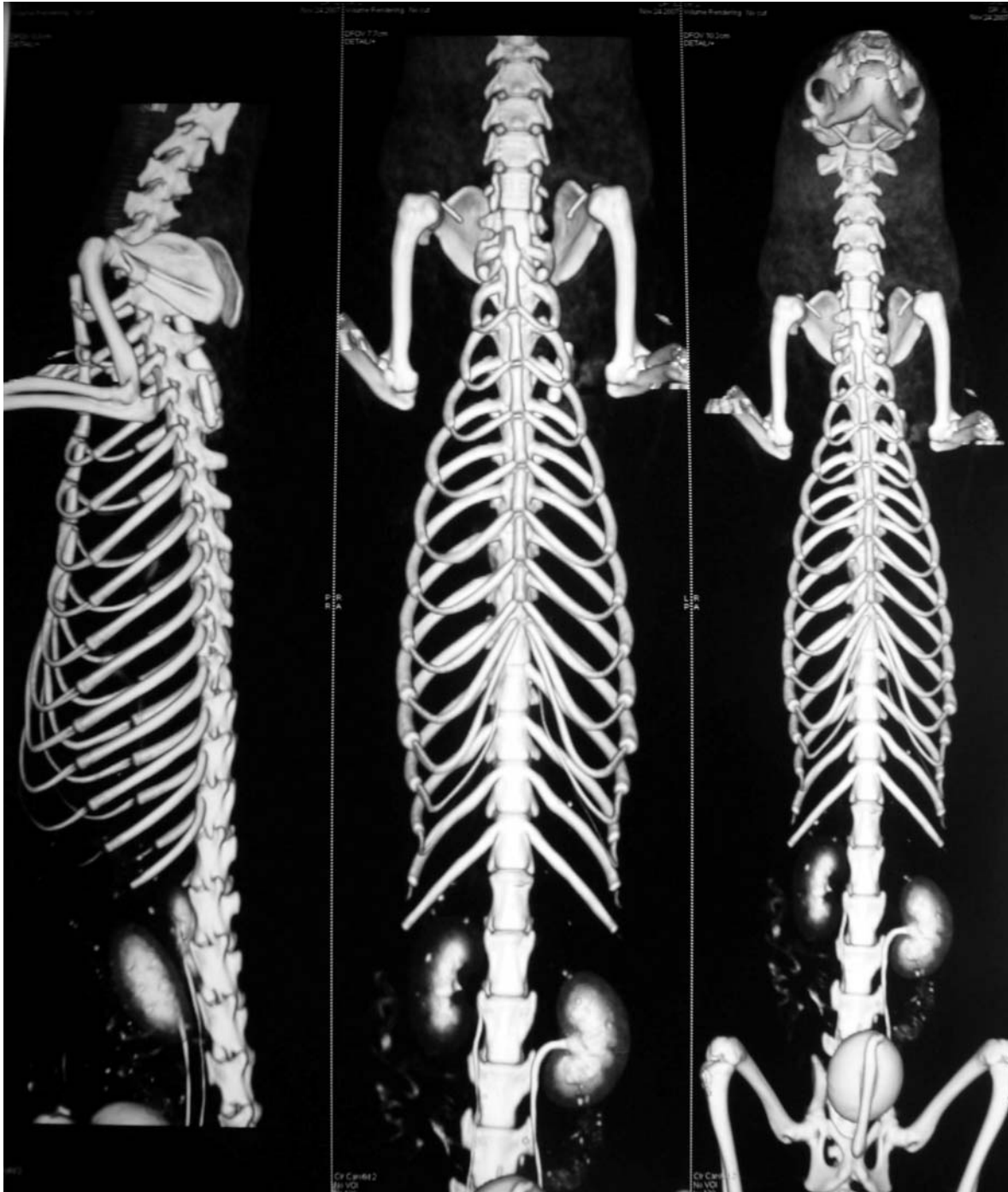
Veterinary Radiology and Ultrasound : the official journal of the American College of Veterinary Radiology and International Veterinary Association, 2003, 44 : 65-72

17. BLACKSHAW LA, STAUTON E, DENT J et al.

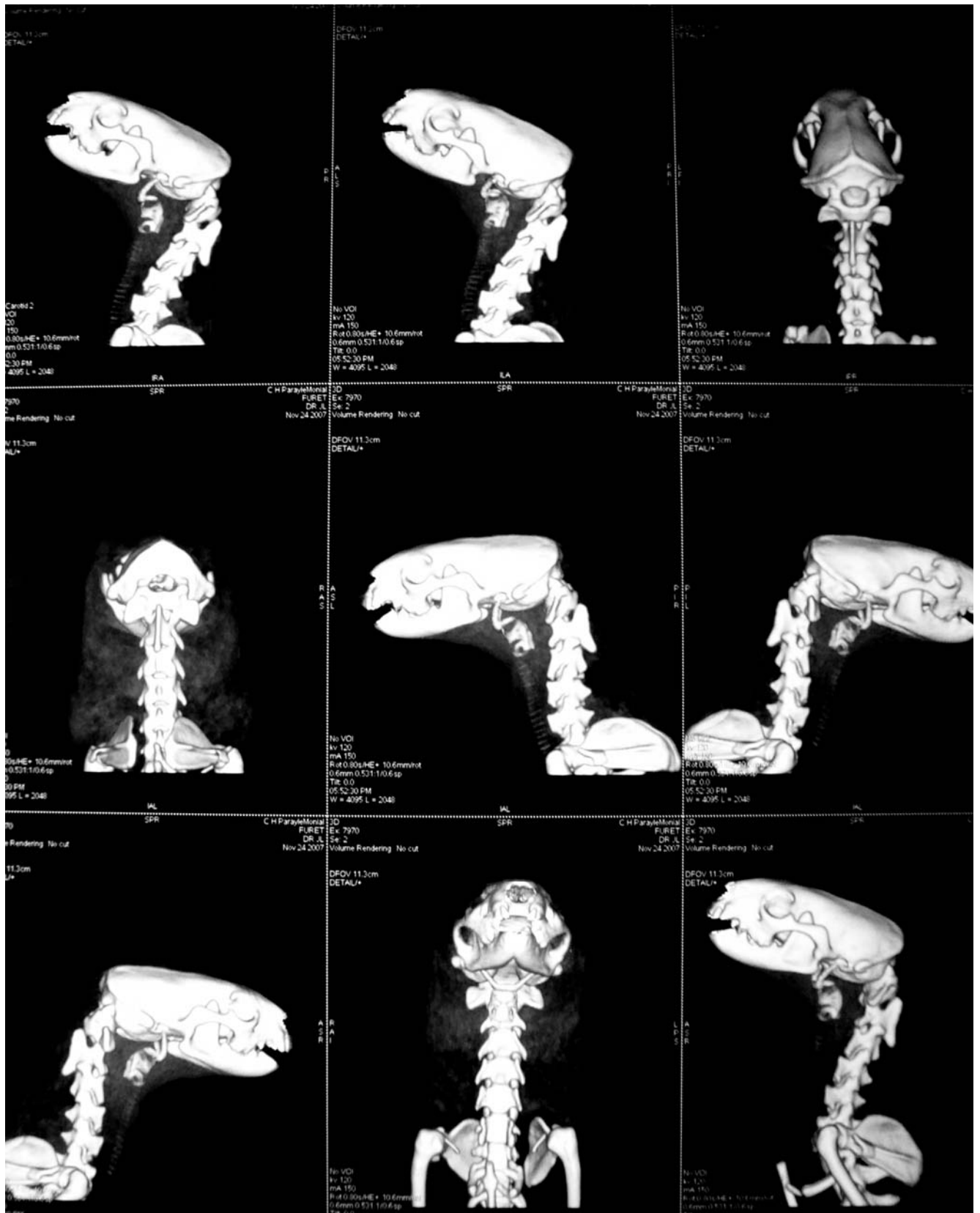
Mechanisms of gastro-oesophageal reflux in the ferret.

Neurogastroenterol Motil. 1998,10 : 49-56

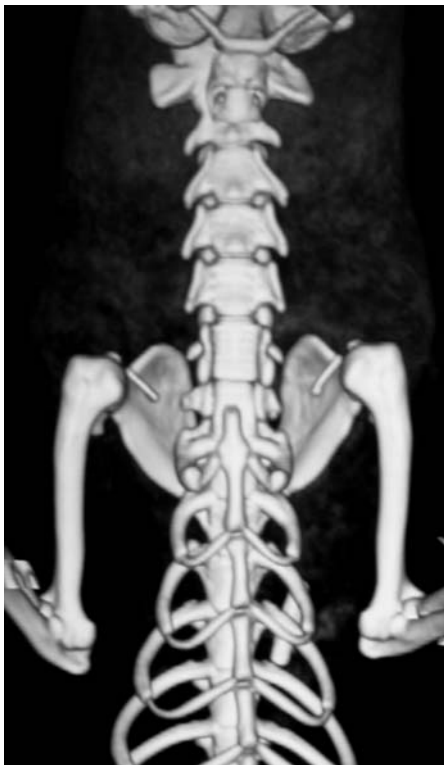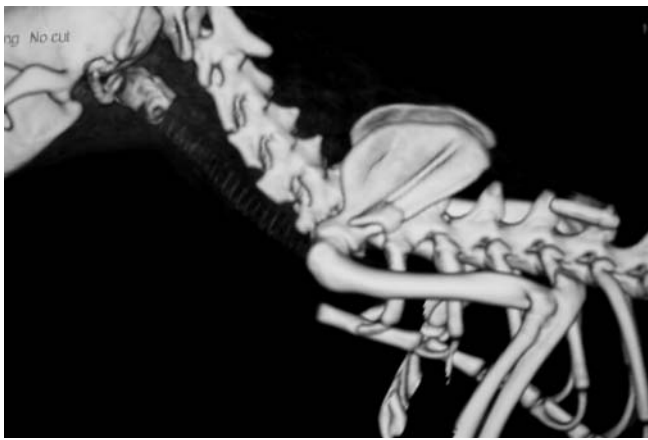
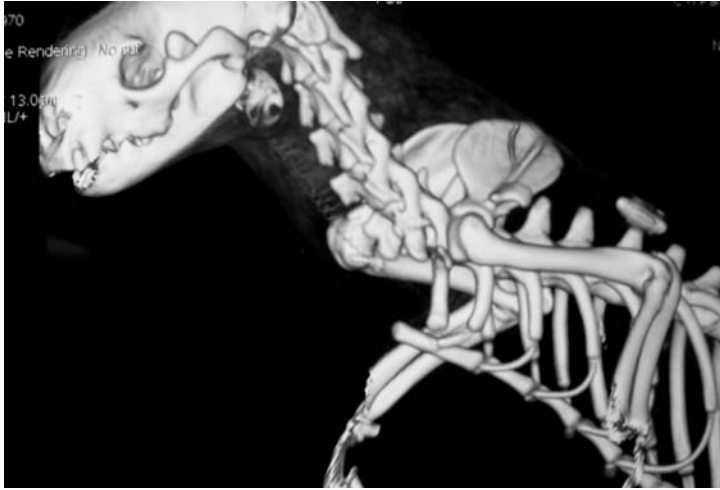
## Annexes



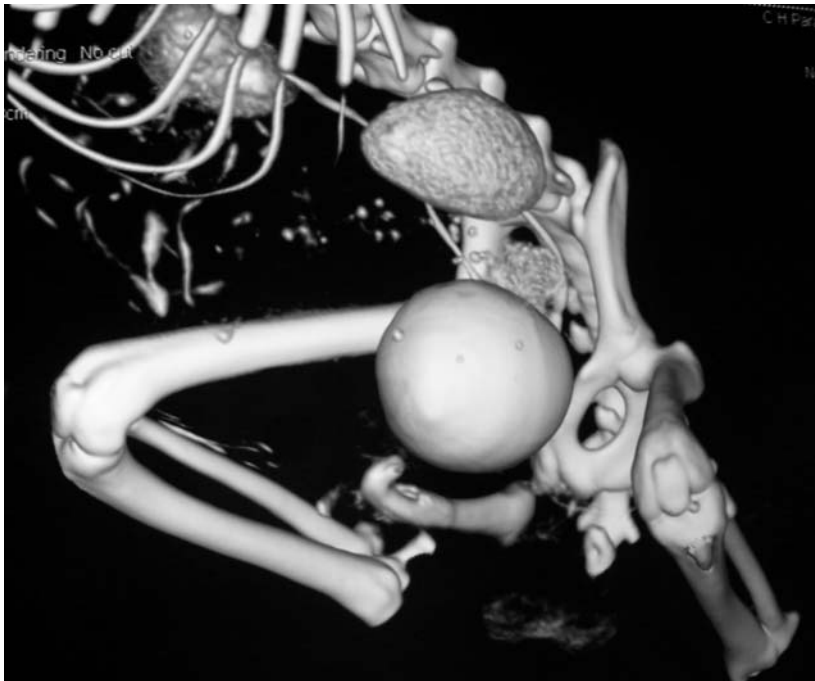
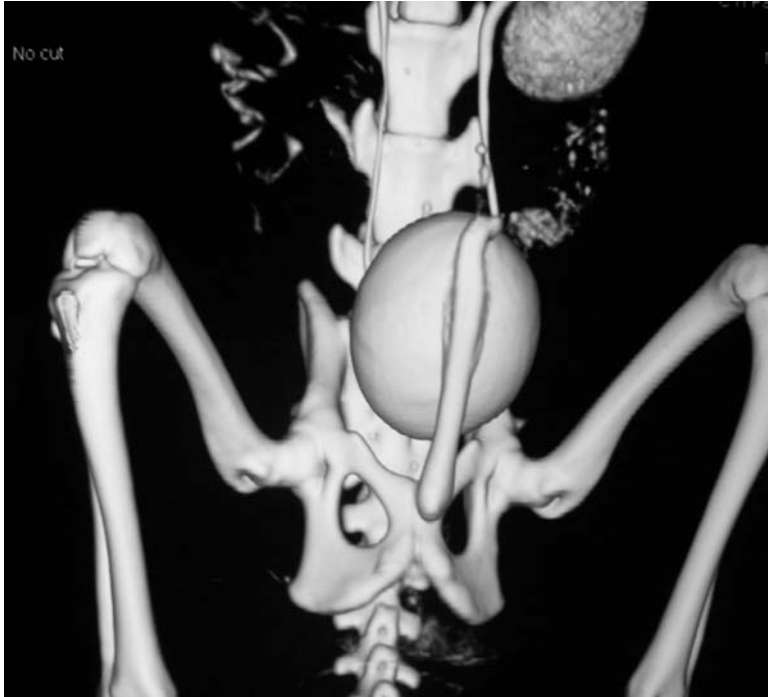*Illustration en trois dimensions du squelette axial du furet (image obtenue par tomодensitométrie)*



*Illustration en trois dimensions du crâne du furet (image obtenue par tomodensitométrie)*

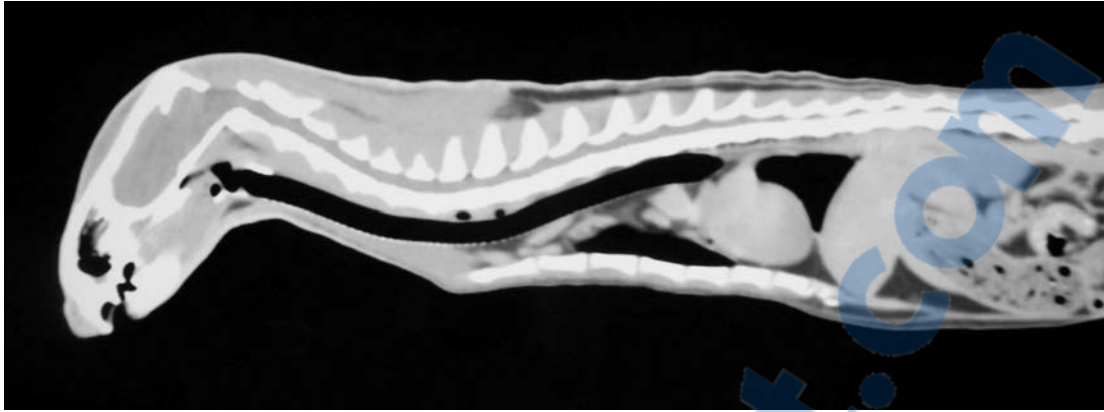


*Illustrations en trois dimensions de la ceinture thoracique du furet (images obtenues par tomodensitométrie)*

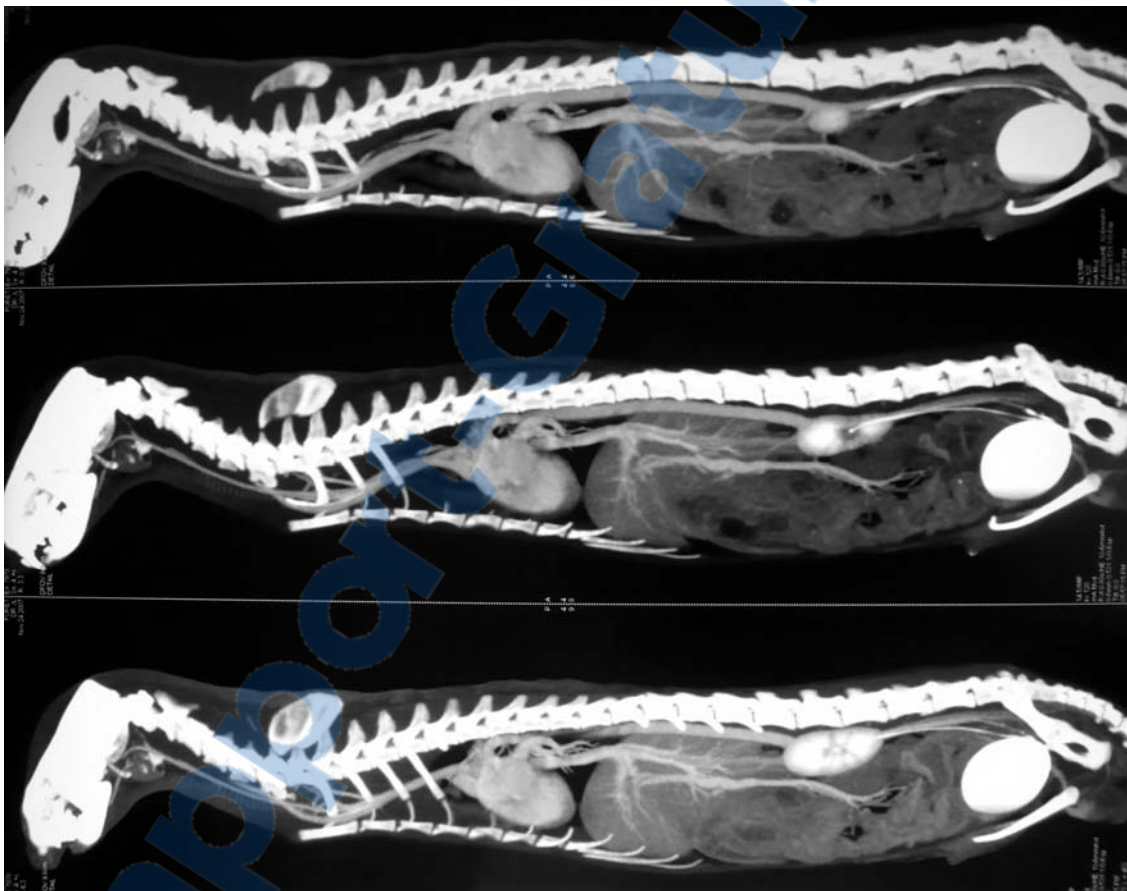


*Illustrations en trois dimensions de la ceinture pelvienne du furet, avec les reins et la vessie radiomarqués (images obtenues par tomodensitométrie)*

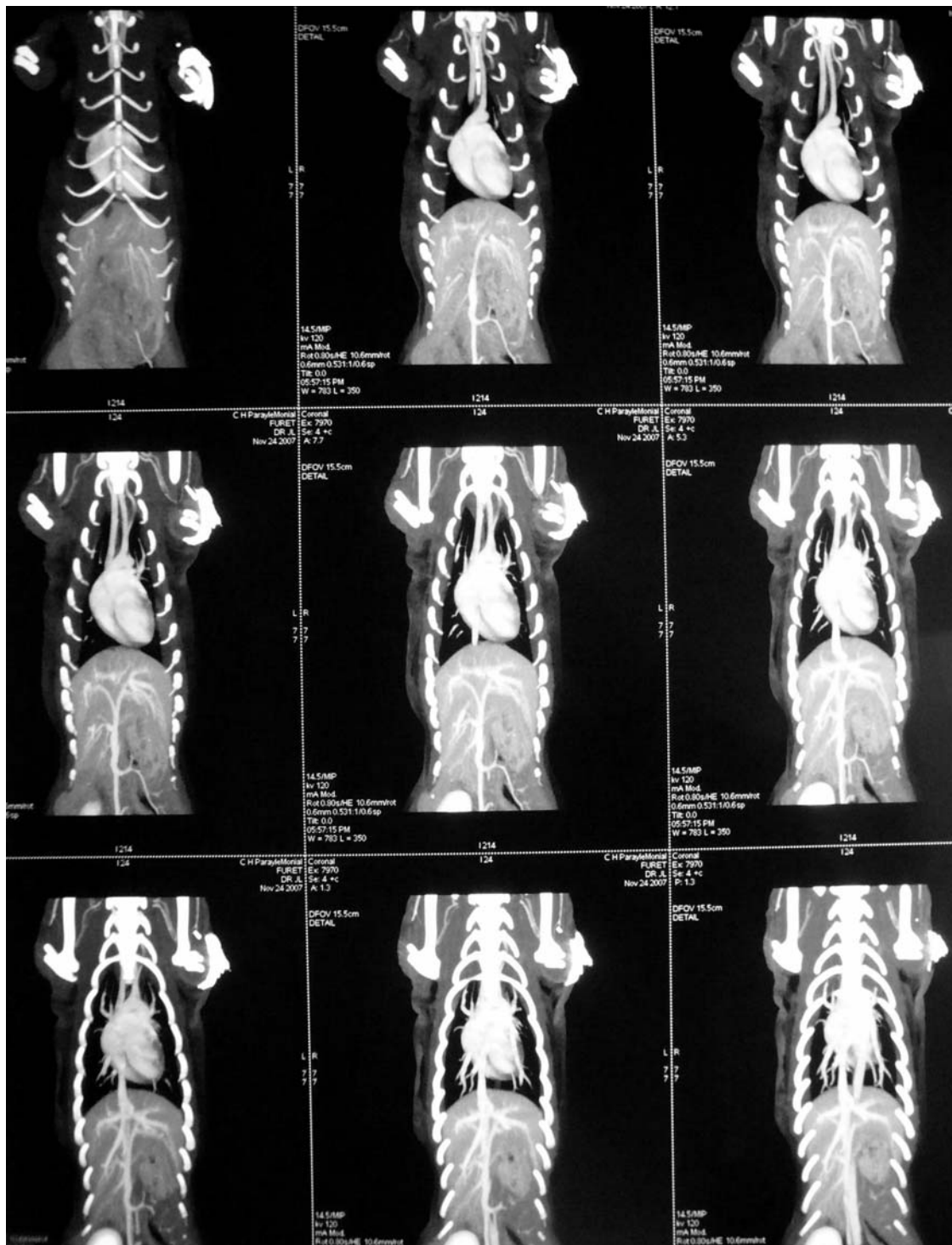




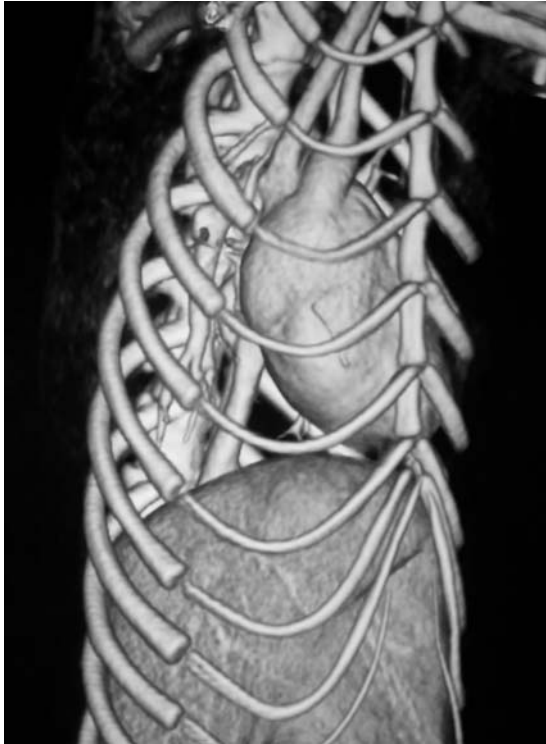
*Reconstruction sagittale du crâne, du cou et du thorax du furet (image obtenue par tomодensitométrie)*



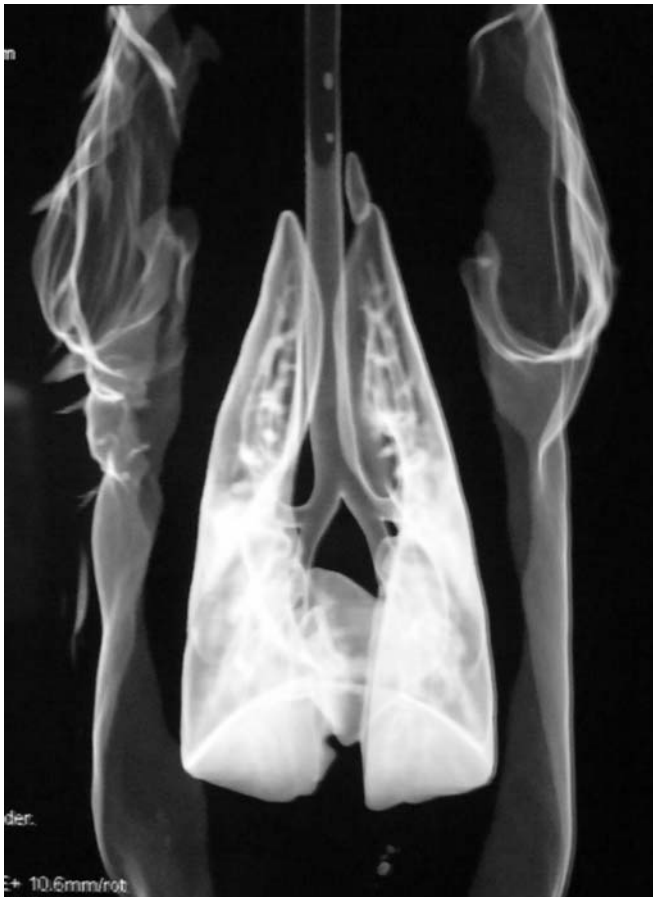*Reconstructions sagittales du corps du furet avec radiomarquage du système vasculaire (images obtenues par tomодensitométrie)*



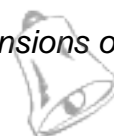Reconstructions du thorax du furet avec radio marquage du système vasculaire (images obtenues par tomodensitométrie)



*Position du cœur dans la cavité thoracique du furet (image en trois dimensions obtenue par tomodensitométrie)*



*Arbre respiratoire du furet en vue ventrale (image en trois dimensions obtenue par tomodensitométrie)*





**AGREMENT ADMINISTRATIF**

Je soussigné, A. MILON, Directeur de l'Ecole Nationale Vétérinaire de Toulouse, certifie que

**Melle Maud, Catherine, Sylvie, LEBAS**

a été admis(e) sur concours en : 2002

a obtenu son certificat de fin de scolarité le : 14 Juin 2007

n'a plus aucun stage, ni enseignement optionnel à valider.

**AGREMENT SCIENTIFIQUE**

Je soussigné, Jacques DUCOS de LAHITTE, Professeur de l'Ecole Nationale Vétérinaire de Toulouse,  
autorise la soutenance de la thèse de :

**Melle Maud, Catherine, Sylvie, LEBAS**

intitulée :

« Atlas radiographique du furet (*Mustela putorius furo*)


**Le Professeur  
de l'Ecole Nationale Vétérinaire de Toulouse  
Professeur Jacques DUCOS de LAHITTE**



**Vu :  
Le Directeur  
de l'Ecole Nationale Vétérinaire de Toulouse  
Professeur Alain MILON**



**Vu :  
Le Président de la thèse :  
Professeur Alexis VALENTIN**



**Vu le : - 7 JAN. 2008  
Le Président  
de l'Université Paul Sabatier  
Professeur Jean-François SAUTEREAU**



Toulouse, 2008

NOM : LEBAS

Prénom : Maud

TITRE : ATLAS RADIOGRAPHIQUE DU FURET (*Mustela putorius furo*)

RESUME :

Cet ouvrage se veut pratique et clair et a pour objectif de faciliter la compréhension et l'interprétation des clichés radiographiques du furet. Après un rappel sur les particularités anatomiques présentes dans cette espèce, les radiographies normales du thorax, de l'abdomen, sans et avec produit de contraste, et du squelette sont présentées. Chaque radiographie est accompagnée d'une description de la technique d'obtention du cliché, de l'anatomie radiographique normale et d'un schéma légendé facilitant la compréhension des images.

MOTS-CLES : Furet, *Mustela putorius furo*, Imagerie médicale, Atlas, Radiographie, Anatomie.

---

ENGLISH TITLE : RADIOGRAPHY ATLAS OF FERRET (*Mustela putorius furo*)

ABSTRACT :

This atlas was designed in order to give a clear and practical answer to the difficulties of medical imaging interpretation of the ferret. First, a recollection of this species' particular anatomic features will be established, followed by a series of normal negative radiology studies of the thorax, the abdomen (seen with and without contrast media) and the skeleton. Each negative comes with a technical description of its realisation and with a set of normal anatomic images of radiography. Furthermore, a descriptive diagram is attached in order to enhance the comprehension of the negatives.

KEYWORDS : Ferret, *Mustela putorius furo*, Medical imaging, Atlas, Radiography, Anatomy.