SOMMAIRE

SOMMAIRE 1

INTRODUCTION 9

PRESENTATION DES MALADIES INFLAMMATOIRES CHRONIQUES DE L'INTESTIN DU CHAT 11

I-DEFINITION 11

II-TERMINOLOGIE 11

III-HISTORIQUE 11

IV-CLASSIFICATION 12

A-Classification en fonction du siège de la MICI *12*

1-Détermination clinique du siège de la MICI 12

a-En fonction des signes cliniques prédominants 12

b-En fonction de la nature des diarrhées 12

c-Nécessité d'autres critères 13

2-Détermination endoscopique du siège de la MICI 13

B-Classification en fonction du type histologique de la MICI *14*

LE TRACTUS DIGESTIF DU CHAT ET SES DEFENSES 15

I-LE TRACTUS DIGESTIF DU CHAT 15

A-Aspect macroscopique *15*

1-L'estomac 15

2-L'intestin grêle 15

3-Le gros intestin 16

B-Aspect microscopique *16*

1-L'intestin grêle 16

a-La muqueuse 16

b-La musculaire–muqueuse 17

c-La sous-muqueuse 17

d-La musculeuse 17

e-La séreuse 17

2-L'estomac 17

3-Le gros intestin 17

II-LES DEFENSES DU TRACTUS DIGESTIF DU CHAT 17

A-La protection mécanique gastro-intestinale *18*

1-Le mucus 18

2-Le péristaltisme 18

3-Les sécrétions digestives 18
4-La flore intestinale 18
B-La protection immunitaire gastro-intestinale 19
1-Les acteurs 19
a-Le GALT 19
b-Les nœuds lymphatiques mésentériques 21
c-Le système des phagocytes mononucléées 22
2-Leurs fonctions 22
a-La régulation de la réponse immunitaire gastro-intestinale 22
b-L'exclusion des antigènes de la muqueuse 22
c-La tolérance orale 23
3-Conclusion 24
EPIDEMIOLOGIE ET ETIOLOGIE 25
I-EPIDEMIOLOGIE 25
A-Prévalence 25
B-Prédispositions 25
1-Age 25
2-Race 26
3-Sexe 26
II-ETIOLOGIE DES MICI 26
A-Rôle de l'hypersensibilité dans les MICI 26
B-Origine de la réaction inflammatoire 27
1-Les différentes hypothèses 27
a-Déficit de l'immuno-régulation au niveau de la muqueuse intestinale 27
b-Altération de la perméabilité intestinale 29
c-Mécanisme auto-immun 29
2-Les différents facteurs impliqués dans l'étiologie des MICI 29
a-Les micro-organismes 29
b-L'alimentation 30
c-Les autres facteurs étiologiques 31
III-CONCLUSION 31
CLINIQUE 33
I-LES SYMPTOMES DIGESTIFS 33
A-Les vomissements 33
1-Description 33
2-Pathogénie 34
B-La diarrhée 34
1-Description 34
2-Pathogénie 35
a-Les diarrhées de l'intestin grêle 35

b-Les diarrhées du gros intestin 35
C-Les modifications de l'appétit *35*
D-L'évolution de ces signes cliniques *36*

II-LES SYMPTOMES EXTRA-DIGESTIFS 36
A-L'amaigrissement *37*
1-Description 37
2-Pathogénie 37
B-Les modifications comportementales *37*
C-Les modifications du pelage *38*
D-La déshydratation *38*
E-Les signes rencontrés lors de syndrome hyperéosiniphilique (SHE) *38*
F-Le sub-ictère *38*
G-La procidence de la membrane nictitante *38*
H-La fièvre *38*

III-LES MODIFICATIONS INTRA-ABDOMINALES 38
A-Les modifications diffuses des anses intestinales *38*
B-Les masses digestives *39*
1-Les granulomes intestinaux 39
2-Les nœuds lymphatiques mésentériques hypertrophiés 39
3-L'hépatomégalie 39
C-La douleur abdominale *39*

IV-CONCLUSION 40

DIAGNOSTIC 41

I-DIAGNOSTIC CLINIQUE 41
A-L'anamnèse et les commémoratifs *41*
B-L'examen clinique *42*
C-Conclusion *42*

II-DIAGNOSTIC DIFFERENTIEL 43
A-Les hypothèses diagnostiques *43*
1-Les affections néoplasiques 43
2-Les affections d'origine alimentaire 44
3-Les affections infectieuses et parasitaires 45
a-Les agents parasitaires 45
b-Les agents bactériens 45
c-Les agents viraux 46
d-Les agents fongiques 47
4-Les affections métaboliques 47
5-Les autres affections 47
6-Hiérarchisation des principales hypothèses 48

B-Exploration des différentes hypothèses *48*
1-Exploration des hypothèses néoplasiques 48
a-L'examen histologique après biopsie 48
b-L'immuno-histochimie sur coupes 49
2-Exploration des hypothèses alimentaires 49
a-Régime d'éviction 49
b-Autres tests proposés 51
3-Exploration des hypothèses infectieuses et parasitaires 51
a-Hypothèses parasitaires 51
b-Hypothèses bactériennes 52
c-Hypothèses virales 53
4-Exploration des hypothèses métaboliques 54
a-Examen biochimique 54
b-Imagerie 54
5-Exploration des autres hypothèses 54
C-Conclusion *55*

III-DIAGNOSTIC D'ORIENTATION 55
A-Les examens biologiques *55*
1-L'examen biochimique 55
a-Les protéines 55
b-Les enzymes hépatiques 55
c-Les autres paramètres plus rarement mesurés 56
2-L'examen hématologique 57
a-Les globules rouges 57
b-Les leucocytes 58
C-L'imagerie *58*
1-L'examen radiographique 58
a-L'examen radiographique sans préparation 58
b-L'examen radiographique avec produit de contraste 59
2-L'examen échographique 60
a-Avantages et inconvénients 60
b-Paramètres à évaluer 60
c-Intérêt diagnostique de cet examen 60
D-Conclusion *61*

IV-DIAGNOSTIC DE CERTITUDE 61
A-Les prélèvements et les examens nécessaires à leur obtention *62*
1-Les examens permettant d'obtenir un prélèvement 62
a-L'examen endoscopique 62
b-La laparotomie 64
2-La technique de prélèvement 65
a-Les prélèvements par voie endoscopique 65
b-Les prélèvements par laparotomie 67

c-Les autres méthodes proposées 68
B-L'analyse des prélèvements *69*
1-Les critères à évaluer 69
a-Anomalies à l'examen microscopique 70
b-Rôle des critères histologiques dans la gradation de la MICI 72
c-Rôle des critères histologiques dans l'évaluation de la réponse thérapeutique 74
2-Les limites de l'examen microscopique 75
a-Interprétation dépendante de l'observateur 75
b-Discordance entre l'examen histologique et les examens endoscopique et clinique 76
c-Différenciation histologique parfois difficile entre un lymphome digestif débutant et une MICI de grade important 77
3-Importance diagnostique de l'immuno-histochimie 77
C-Conclusion *77*
IV-INDICE DE GRADATION CLINIQUE DE LA MICI 78
V-CONCLUSION 78
PRISE EN CHARGE 79
I-L'ENTRETIEN AVEC LE PROPRIETAIRE 79
II-LA PRISE EN CHARGE NUTRITIONNELLE 79
A-La nutrition assistée *80*
1-La nutrition entérale 80
a-Intérêts 80
b-Mise en place 80
2-La nutrition parentérale 81
a-Intérêts 81
b-Mise en place 81
B-Les régimes contrôlés *82*
1-Composants et propriétés 82
a-Les nutriments 82
b-L'osmolalité 87
c-La palatabilité 87
2-Modalités d'administration 87
a-Les différentes formes 87
b-La quantité d'aliments et la fréquence des repas 88
c-La mise en place et la poursuite du régime 88
3-Importance du régime contrôlé 89
a-Efficacité du régime dans la prise en charge des MICI 89
b-Importance du régime dans le diagnostic des MICI 90
C-Conclusion *90*
III-LA PRISE EN CHARGE MEDICAMENTEUSE 90
A-Le traitement symptomatique *91*

1-La fluidothérapie 91
2-Le traitement anti-diarrhéique 91
a-Les anti-cholinergiques 91
b-Les opioïdes 91
3-Les anti-vomitifs 92
4-Les pansements gastro-intestinaux 92
5-Les anti-acides 92
B-Le traitement immunosuppresseur 93
1-Les corticoïdes 93
a-Mode d'action 93
b-Indications 93
c-Agents utilisés et modalités d'administration 93
d-Effets secondaires 97
e-Efficacité 97
2-Les autres immunosuppresseurs 97
a-L'azathioprine 98
b-Les agents alkylants 99
c-La cyclosporine A 100
3-Les conséquences de l'immuno-suppression 100
C-Le traitement antibiotique 100
1-Le métronidazole 100
a-Indications 101
b-Activité 101
c-Modalités d'administration 101
d-Effets secondaires 101
e-Efficacité 102
2-Les autres antibiotiques 102
D-Le traitement anti-inflammatoire 103
1-La sulfasalazine 103
a-Indications 103
b-Mode d'action 103
c-Effets secondaires 103
d-Modalités d'administration 103
e-Efficacité 104
2-Les dérivés de la sulfasalazine 104
E-Les autres pistes thérapeutiques 104
1-L'acide urso-desoxycholique (AUDC) 104
2-Les pistes thérapeutiques impliquant les médiateurs de l'inflammation 104
3-Conclusion 105
F-Bilan : Les stratégies thérapeutiques lors de MICI féline 105
G-Conclusion 106
IV- LES PRINCIPALES CAUSES D'ECHEC DU TRAITEMENT 106

A-Une mauvaise observance *106*
B-Une maladie concomitante à la MICI *107*
C-Une erreur de diagnostic *107*

COMPLICATIONS ET PRONOSTIC 109

I-LES COMPLICATIONS 109
1-Le lymphome digestif 109
2-La triade : MICI, cholangio-hépatite et pancréatite 109
a-Cholangio-hépatite 109
b-Pancréatite 110
3-Les coagulopathies 110
4-Les autres complications 111

II-LE PRONOSTIC 111

CONCLUSION 113

BIBLIOGRAPHIE 115

INTRODUCTION

Les maladies inflammatoires chroniques de l'intestin (MICI) correspondent à un groupe d'affections idiopathiques du tractus digestif caractérisé par des signes gastro-intestinaux chroniques non spécifiques.

La recherche de l'étio-pathogénie ainsi que les démarches diagnostique et thérapeutique des MICI font intervenir de nombreuses disciplines telles l'immunologie, l'imagerie, l'histologie et la diététique. Les récentes avancées dans ces différentes disciplines ont permis d'apporter des précisions sur cette maladie.

Les MICI sont moins étudiées chez le chat que chez le chien bien que de récentes études, notamment morphométriques et immuno-histochimiques de la muqueuse intestinale du chat, laissent espérer, à terme, une meilleure compréhension de la maladie dans cette espèce.

Il nous paraît donc intéressant de réunir les données bibliographiques concernant les maladies inflammatoires chroniques de l'intestin du chat. On soulignera notamment le manque de connaissances dans certains domaines et la nécessité de mener des études dans cette espèce afin de mieux cerner cette maladie.

Dans ce travail, nous reviendrons sur l'apparition, ou plutôt la découverte de cette maladie, lors de sa présentation. Puis, nous étudierons le tractus digestif, son système immunitaire, ainsi que ses particularités chez le chat. Après avoir effectué ces rappels, nous tenterons de comprendre l'étio-pathogénie, encore floue, de cette maladie. La clinique, d'évolution chronique mais peu spécifique, sera détaillée, de même que les différentes étapes de la démarche diagnostique. Elles comprennent l'exclusion des maladies dont la clinique est similaire et la mise en évidence d'une inflammation de la muqueuse intestinale ; divers examens complémentaires, dont l'examen histologique, vont alors permettre de qualifier l'affection intestinale d'inflammatoire et d'idiopathique. Nous aborderons ensuite le contrôle à la fois alimentaire et médicamenteux de cette maladie. Enfin, nous évaluerons son pronostic.

PRESENTATION DES MALADIES INFLAMMATOIRES CHRONIQUES DE L'INTESTIN DU CHAT

I-Définition

Les maladies inflammatoires chroniques de l'intestin du chat correspondent à un ensemble d'affections chroniques, idiopathiques, du tractus digestif, caractérisées cliniquement par des signes digestifs et histologiquement, par une infiltration de la *lamina propria* d'une ou de plusieurs parties du tube digestif, par des lymphocytes, des plasmocytes, des éosinophiles ou plus rarement, des macrophages ou des neutrophiles (GUILFORD, 1996b ; HART *et al.*, 1994 ; JERGENS *et al.*, 1992a ; LECOINDRE et CHEVALIER, 1996 ; MAGNE, 1992 ; TAMS, 1986a ; WOLF, 1992).

II-Terminologie

En médecine humaine, le terme MICI correspond aux Maladies Inflammatoires Cryptogéniques de l'Intestin. Ces dernières regroupent la Maladie de Crohn (également appelée entérite granulomateuse ou entérite régionale) et la colite ulcérative (également appelée recto-colite hémorragique) de l'homme (MODIGLIANI, 1993).
Des similitudes ont été constatées entre ces maladies humaines et respectivement, l'entérite granulomateuse transmurale et la colite lympho-plasmocytaire des carnivores. L'abréviation « MICI » est alors utilisée en médecine vétérinaire pour désigner le groupe hétérogène d'affections gastro-intestinales idiopathiques défini ci-dessus, auquel appartiennent ces deux maladies animales (JERGENS, 1999). Cependant, dans ce domaine, ce terme correspond aux Maladies Inflammatoires Chroniques de l'Intestin. Même si cet énoncé met en avant la chronicité de la maladie, il a le défaut de ne pas considérer son caractère idiopathique, retrouvé dans le terme de cryptogénique. Malgré ces constatations, en médecine humaine, ce terme de cryptogénique est de plus en plus remplacé par celui de chronique (GEBOES *et al.*, 1999 ; LECOINDRE et CHEVALLIER, 1996) contre l'avis de certains auteurs (JERGENS, 1999).
L'énoncé anglais, quant à lui, ne donne aucune information sur ces caractères chronique et idiopathique avec l'appellation *Inflammatory Bowel Disease (IBD).*

III-Historique

Chez l'animal de compagnie, les premières descriptions de maladies intestinales chroniques idiopathiques apparaissent dans les années 1950 chez le Cocker Spaniel.
Chez le chat, ce n'est que dans les années 1970, qu'un cas de colite histiocytaire (VAN KRUININGEN et DOBBINS, 1979) et un cas de colite ulcérative (EWING, 1972) ont été

décrits. L'inflammation idiopathique du tractus digestif est alors reconnue dans cette espèce. D'après WILLARD (1999), c'est à partir du milieu des années 80 que les termes de « lympho-plasmocytaire » et d' « inflammation intestinale » se répandent dans les publications et les congrès (EDWARD et RUSSEL, 1987 ; NELSON *et al.*, 1984 ; TAMS, 1986a ; VAN KRUININGEN *et al.*, 1979 ; WILLARD, 1999).
L'apparition tardive de cette maladie dans les ouvrages vétérinaires est sans doute liée aux moyens diagnostiques utilisés. C'est le recours à l'analyse histologique lors de troubles digestifs chroniques des animaux de compagnie qui a permis de diagnostiquer et de connaître de mieux en mieux ces maladies, très certainement présentes auparavant. L'endoscopie a également joué un rôle important mais seulement secondairement puisqu'elle a été utilisée plus tardivement chez le chat (LECOINDRE, 1993b). Ceci explique l'abondance des publications sur ce sujet, depuis ces 20 dernières années (WILCOCK, 1992).

IV-Classification

Les MICI sont habituellement classées selon le type de cellules inflammatoires prédominant à l'examen histologique, et le ou les segments digestifs atteints. Il s'agit d'un système arbitraire et il arrive que certains types de MICI soient difficiles à classer avec ce système (LECOINDRE et CHEVALLIER, 1997 ; WILLARD, 1999 ; ZORAN, 2000).

A-Classification en fonction du siège de la MICI

Cette classification dépend de la clinique, mais également des examens endoscopique et histologique.

1-Détermination clinique du siège de la MICI

a-En fonction des signes cliniques prédominants

La prédominance de certains symptômes par rapport à d'autres oriente vers une atteinte de l'intestin grêle et de l'estomac, ou du gros intestin. Les observations faites pas DENNIS *et al.* (1992 et 1993) sur 14 chats présentant une MICI de l'intestin grêle et sur 14 chats présentant une MICI du gros intestin ont permis de conclure que la diarrhée et l'hématochézie orientaient davantage vers une atteinte digestive du gros intestin alors que les vomissements et la perte de poids vers une atteinte de l'intestin grêle et ou de l'estomac.
Seul un cas de MICI strictement gastrique a été rapporté (HUANG-KORNIC, 1999) et les vomissements étaient le seul symptôme observé.

Il est fréquent d'avoir une atteinte concomitante de l'intestin grêle, de l'estomac et du côlon, qui s'exprime par l'association de ces différents symptômes. Il est donc parfois difficile de se baser uniquement sur les signes cliniques pour localiser la MICI.

b-En fonction de la nature des diarrhées

La description du type de diarrhée renseigne également sur la localisation des lésions. Le tableau 1 proposé par GUILFORD (1996c) illustre bien ces différences.

Tableau 1 : Signes cliniques permettant de différencier les diarrhées ayant pour origine l'intestin grêle de celles ayant pour origine le gros intestin (GUILFORD, 1996c).

Signes cliniques	**Intestin grêle**	**Gros intestin**
Fonction observée	Amaigrissement	Défécation dans l'urgence
Qualité des selles	Molles, non moulées, aqueuses, gouttes de graisse possibles, aliments non digérés, méléna, malodorantes, de couleur variable	Molles à fermes, mucus fréquent, parfois sang en nature, pas d'aliments non digérés, souvent marrons
Quantité de selles	Toujours augmentée	Normale à augmentée
Fréquence	La plupart du temps modérément augmentée : 2 à 4 fois / j	Toujours très augmentée : 4 à 10 fois / j
Facteurs aggravant ces signes	Changement de régime alimentaire, régimes riches en graisses et/ou peu digestibles	Importance des facteurs psychologiques et du stress
Phénomènes associés	Borborygmes, halitose, polydipsie, polyphagie, vomissements, amaigrissement	Distension abdominale, flatulences, ténesme, prurit anal, contractions abdominales (douleur)

c-Nécessité d'autres critères

On observe souvent une mauvaise corrélation entre la clinique et la localisation de la maladie. En effet, une étude de LECOINDRE et CHEVALLIER en 1997 a montré que cette classification clinique était à l'origine d'une sous-estimation des colites chez le chat de plus de 50%, qu'elles soient seules ou associées à une atteinte de l'intestin grêle. L'endoscopie, associée à l'examen histologique, joue donc un rôle important pour identifier, confirmer et/ou préciser le ou les segments digestifs touchés par la maladie.

2-Détermination endoscopique du siège de la MICI

L'observation de lésions inflammatoires à l'examen endoscopique renseigne sur les segments gastro-intestinaux atteints par la maladie.
Parfois, aucune modification n'est visible au niveau des segments observés. Dans ce cas, soit le siège de l'inflammation ne peut techniquement pas être atteint, soit les lésions ne sont pas visibles macroscopiquement. Des biopsies de différents sites du tube digestif sont alors analysées histologiquement. L'examen histologique permettra dans ce cas de localiser la lésion en plus de préciser le type d'infiltrat inflammatoire (LECOINDRE, 1993b).

B-Classification en fonction du type histologique de la MICI

La nature histologique de la MICI permet de la classer parmi 4 grands types sur lesquels nous reviendrons par la suite :

- La MICI lympho-plamocytaire : Il s'agit du type de MICI le plus rencontré chez le chat (WILCOCK, 1992). Il correspond respectivement à 100%, 88 % et 77% des chats atteints de MICI dans les études de JERGENS *et al.* (1992a) et CRANDELL *et al.* (2006), LECOINDRE et CHEVALLIER (1997) et WEISS *et al.* (1996). Tous les segments intestinaux peuvent être touchés ; il peut donc s'agir de colite, d'entérocolite ou d'entérite associée ou non à une gastrite (LECOINDRE et CHEVALLIER, 1997).

- La MICI éosinophilique : La prévalence des entérites éosinophiliques est inconnue mais elles semblent peu fréquentes (GUILFORD, 1996b ; JERGENS, 1999). WILCOCK (1992) les considère, bien que rare, comme le deuxième type de MICI rencontré chez le chat. L'atteinte exclusivement colique de ce type de MICI est rare chez le chat (GUILFORD, 1996b).

- La MICI suppurée : Ces affections, bien que peu fréquentes semblent plus souvent rencontrées chez le chat que chez le chien (GUILFORD, 1996b). Elles touchent le côlon. Un cas de colite suppurée chronique semblant être idiopathique et donc appartenir au groupe des MICI a été rapporté par LEIB (1986) ; 2 autres cas ont été rapportés par LECOINDRE et CHEVALLIER (1997) sur les 51 chats atteints de MICI de leur étude.

- Les MICI granulomateuses : Elles sont très rares et il en existe 2 types distincts.

-La MICI granulomateuse transmurale ou entérocolite régionale est une colite et/ou une iléite de toute l'épaisseur de la paroi intestinale, ulcérative, nécrotique et segmentaire. L'infiltrat est composé de nombreux éosinophiles. Il s'agit donc également d'une forme particulière de MICI éosinophilique. Les chats paraissent plus fréquemment atteints que les chiens (GUILFORD, 1996b).

-La MICI granulomateuse histiocytaire s'apparente à la précédente mais elle est moins segmentaire et l'infiltrat est strictement histiocytaire (GUILFORD, 1996b). Bien que citée par différents auteurs, elle n'est rapportée dans aucune étude sur les MICI du chat.

LE TRACTUS DIGESTIF DU CHAT ET SES DEFENSES

La connaissance de l'anatomie et de l'histologie des différents segments du tube digestif est indispensable afin de détecter toute modification consécutive aux réactions inflammatoires intestinales.

Il est de même crucial de connaître l'organisation du système immunitaire du tube digestif et son fonctionnement chez un chat sain pour être capable de déceler toute inflammation intestinale et pour essayer de comprendre l'étio-pathogénie de la maladie.

I-Le tractus digestif du chat

L'estomac, l'intestin grêle et le gros intestin sont les trois segments pouvant être impliqués dans les MICI du chat. Bien que leurs fonctions respectives soient différentes, le rôle de l'ensemble du tube digestif est de digérer la nourriture, d'absorber les nutriments et d'éliminer les résidus. La motilité de cet organe joue un rôle important dans la réalisation de ces fonctions.

A-Aspect macroscopique

1-L'estomac

Cette zone élargie du tube digestif située entre l'œsophage et l'intestin grêle transforme les aliments en nutriments digestibles. Il est composé de 3 parties qui sont le fundus, le corps et l'antre pylorique et est limité par le cardia, en partie orale et le pylore en partie aborale. Sa muqueuse forme des plis (FRAPPIER, 1998).

2-L'intestin grêle

Il mesure environ 1, 30 mètre de long et est arbitrairement divisé en 3 parties (STROMBECK, 1996) :

- Le duodénum constitue environ 10% de sa longueur et se situe crânialement. Il trouve son origine au niveau du pylore et est constitué des parties descendante, transverse et enfin ascendante. Il est immobilisé dans la cavité abdominale par le ligament hépato-duodénal et le mésentère qui contient le pancréas auquel il est étroitement relié. Il contourne l'artère mésentérique où une attache mésentérique relie le duodénum ascendant au côlon ascendant dans la zone duodéno-colique. Il est essentiellement vascularisé par l'artère coeliaque.
- Le jéjunum est attaché au mésentère qui lui apporte son innervation et sa vascularisation par des vaisseaux provenant de l'artère mésentérique crâniale.
- L'iléon constitue le segment le plus caudal de l'intestin grêle. Il est vascularisé par des vaisseaux provenant du côlon et du cæcum auquel il est relié par la valvule iléo-cæcale.

3-Le gros intestin

Il s'anastomose à l'intestin grêle au niveau du cæcum, mesurant de 2 à 4 cm chez le chat.
Une étude de STURGESS *et al.* (2001) sur 28 chats a montré qu'il mesurait en moyenne 326 mm avec une importante variation individuelle. Cependant, ils ont constaté qu'il représentait chez tous les chats environ 20% de la longueur totale de l'intestin quel que soit l'âge et le poids de l'animal.
Il est lui aussi divisé en 3 parties (STROMBECK, 1996 ; STURGESS *et al.*, 2001) :

- Le côlon est intra-abdominal et est relié à l'intestin grêle par le cæcum. Il comprend les côlons ascendant, transverse (qui entoure l'artère mésentérique) et descendant.
- Le rectum commence à l'entrée du bassin.
- L'anus constitue la partie la plus distale du gros intestin et se termine par la jonction ano-cutanée.

B-Aspect microscopique

La connaissance microscopique du tube digestif normal est particulièrement intéressante pour être capable de détecter les modifications secondaires à l'inflammation chronique et de grader histologiquement la MICI.
Nous n'aborderons pas les composantes immunitaires du tube digestif que nous détaillerons dans la partie suivante.
Tout segment du tube digestif a une paroi constituée de 5 couches : une muqueuse, une musculaire muqueuse, une sous-muqueuse, une musculeuse et une séreuse.

1-L'intestin grêle

a-La muqueuse

Elle comprend un épithélium cylindrique simple. Il repose sur le chorion ou *lamina propria*, riche en cellules lymphoïdes.

La muqueuse forme des villosités. Des références de normalité de taille et de profondeur ont été publiées par DURGUT (2000) suite à une étude sur 8 chats.

L'épithélium des villosités comprend des entérocytes et des cellules mucipares caliciformes à pôle muqueux ouvert. Les villosités et la bordure en brosse des entérocytes (microvillosités) augmentent la surface de la muqueuse. Des capillaires sanguins et un vaisseau chylifère cheminent au sein de ces villosités dans du tissu conjonctif.
Les glandes de Lieberkühn sont des invaginations de l'épithélium dans la partie profonde de la muqueuse. Elles forment des conduits glandulaires à la base des villosités. Les entérocytes de leur épithélium ont une taille et un degré de différenciation qui diminue progressivement vers le fond de la glande où se trouvent les cellules précurseurs. Quant aux cellules caliciformes, elles sont absentes dans les 2/3 profonds alors que des cellules argento-chromaffines, à activité endocrine, sont nombreuses vers le fond de la glande (FONTAINE, 1998-1999).

b-La musculaire–muqueuse

Il s'agit d'une couche musculaire fine constituée d'un plan musculaire circulaire interne que l'on retrouve dans les villosités et d'un plan musculaire longitudinal externe (FONTAINE, 1998-1999).

c-La sous-muqueuse

L'aspect de cette tunique varie en fonction du segment concerné. En effet, alors que dans le jéjuno-iléon, c'est une tunique conjonctive et vasculaire, dans le duodénum, elle comprend une composante glandulaire. Des glandes à sécrétions muqueuses fluides, les glandes de Brünner, débouchent au fond des glandes de Lieberkühn (FONTAINE, 1998-1999).

d-La musculeuse

Elle comprend un plan musculaire lisse circulaire interne et un plan longitudinal, plus mince, externe (FONTAINE, 1998-1999).

e-La séreuse

Cette mince lame conjonctive et vasculaire est un élément du péritoine viscéral (FONTAINE, 1998-1999).

2-L'estomac

La muqueuse de l'estomac a la particularité de contenir une grande quantité de cellules glandulaires. Les cryptes remplacent les glandes de Lieberkühn.

La muqueuse fundique est la plus fine et possède des plis gastriques profonds et des glandes regroupées et peu profondes n'atteignant pas la musculaire-muqueuse.
La muqueuse pylorique est la plus épaisse et ses plis sont les plus profonds (FRAPPIER, 1998).

3-Le gros intestin

La paroi du côlon est histologiquement assez similaire à celle de l'intestin grêle ; cependant, elle ne comprend pas de villosité mais des glandes contenant de nombreuses cellules mucipares (STROMBECK, 1996). STURGESS *et al.* (2001) ont montré que la profondeur de ces glandes diminuait lorsqu'on se rapprochait de l'anus.

II-Les défenses du tractus digestif du chat

Une seule couche de cellules épithéliales sépare l'organisme du contenu intestinal. Sa perméabilité sélective doit permettre une nutrition adéquate de l'organisme tout en évitant de l'exposer à certains antigènes. Dès qu'un antigène pénètre dans l'épithélium gastro-intestinal, une réponse immunitaire est induite, entraînant soit une sensibilisation, soit une tolérance de l'antigène.

Le mécanisme de défense contre ces antigènes comprend une composante mécanique et une composante immunitaire.

A-La protection mécanique gastro-intestinale

Les acteurs suivants limitent l'accès des antigènes digestifs au système lymphoïde de la muqueuse. Certains d'entre eux participent également à la digestion et à l'absorption des aliments.

1-Le mucus

Elaboré par les cellules caliciformes du tractus digestif, il forme, à la surface de la muqueuse, un film continu protecteur, notamment contre la digestion de cette muqueuse. Il possède également des propriétés anti-microbiennes en capturant différents agents et en les empêchant ainsi de pénétrer dans la muqueuse intestinale, ainsi que des propriétés lubrifiantes. De plus, les mucines qu'il contient peuvent inhiber les effets de certaines entérotoxines bactériennes (GUILFORD, 1996a ; WILLARD, 1992a).

2-Le péristaltisme

Une onde de péristaltisme correspond à la contraction des muscles longitudinaux intestinaux sur un court segment intestinal, à l'origine d'une striction annulaire se déplaçant en direction aborale. La fréquence de ces vagues péristaltiques diminue du duodénum aux parties aborales de l'intestin grêle.
Cette onde est à la fois présente chez l'animal à jeun et pendant la prise alimentaire mais elle n'a pas le même rôle. Lorsque l'animal est à jeun, 3 phases d'intensité croissante se succèdent ; c'est la dernière phase, de courte durée mais d'intensité maximale qui permet d'éliminer régulièrement les bactéries et les débris de l'intestin.

Ce péristaltisme est sous dépendance de nombreux facteurs : cholinergique par le biais de l'innervation parasympathique le stimulant et adrénergiques par le biais de l'innervation orthosympathique l'inhibant. Le potassium, la sérotonine ainsi que d'autres hormones et médiateurs de l'inflammation régulent également cette activité (STROMBECK, 1996).

3-Les sécrétions digestives

Les acides gastriques, les enzymes digestives et la bile sont capables d'éliminer certains virus et bactéries.
De plus, la digestion de grosses molécules leur retire leurs propriétés antigéniques. En effet, elle permet soit d'aboutir à des fragments trop petits pour avoir des propriétés antigéniques, soit de réduire les protéines sensibilisantes en fragments qui induiront une tolérance de cet antigène plutôt qu'une sensibilisation (cf. *infra*).
Une digestion efficace est donc importante pour limiter les réactions de sensibilisation (GUILFORD, 1996a ; WILLARD, 1992a).

4-La flore intestinale

Elle empêche la colonisation de l'intestin par des organismes pathogènes (WILLARD, 1992a ; STROMBECK, 1996).

Une étude réalisée sur des souris, rapportée par WALY *et al.* (2001), a montré que les cellules immunitaires retrouvées dans l'intestin et dans les nœuds lymphatiques des souris axéniques (c'est-à-dire indemnes de micro-organismes détectables) sont beaucoup moins nombreuses

que chez des souris élevées de manière conventionnelle ; il en est de même pour les lymphokines (IL-1, IL-6). De plus, les immunoglobulines A (IgA) sont les seuls anticorps retrouvés dans la lumière intestinale des souris axéniques alors que chez des souris normales, des IgM et des IgG sont également retrouvés.
Cette flore aurait donc pour rôle d'activer le système immunitaire.

B-La protection immunitaire gastro-intestinale

Le tractus digestif est sans cesse exposé aux antigènes bactériens et alimentaires. Dans la muqueuse digestive, une importante proportion de cellules appartenant au système immunitaire permet de lutter contre ces antigènes.

1-Les acteurs

Ce sont le système lymphoïde gastro-intestinal (GALT), les nœuds lymphatiques et le système des phagocytes mononucléés.

a-Le GALT

Le système lymphoïde gastro-intestinal tient un rôle clé dans l'immunité locale et générale. C'est le plus gros tissu immunitaire. Il contient, à lui seul, plus de lymphocytes et de cellules productrices d'immunoglobulines que la moelle osseuse, la rate et les nœuds lymphatiques réunis. La population de lymphocytes y est très hétérogène (GUILFORD, 1996b ; ELWOOD et GARDEN, 1999).
Peu d'investigations ont été réalisées sur la muqueuse de l'estomac chez le chat. Les descriptions suivantes, concernent donc la muqueuse normale de l'intestin grêle et du gros intestin chez le chat.

Le GALT est composé de 2 entités :

- Le tissu lymphoïde organisé, comprenant les nodules lymphoïde et les plaques de Peyer.
- Le tissu lymphoïde diffus associé à la muqueuse, comprenant :
  - le compartiment de la *lamina propria*
  - le compartiment intra-épithélial.

Comme les nœuds lymphatiques régionaux partagent certaines fonctions avec le GALT, ELWOOD et GARDEN (1999), KRECIC (2001a) et WILCOCK (1992) les y incluent. Cependant, selon GUILFORD (1996a) et MAGNE (1992), les nœuds lymphatiques forment une entité à part ; nous suivront la classification de ces derniers.

L'organisation de base du GALT semble être identique chez tous les mammifères (ELWOOD et GARDEN, 1999) ; certaines des données suivantes, non publiées à ce jour chez le chat, seront donc extrapolées à partir d'études réalisées chez d'autres espèces.

Le tissu lymphoïde organisé

Les nodules lymphoïdes sont des follicules de cellules lymphoïdes occupant à la fois la *lamina propria* et la sous-muqueuse. Les plaques de Peyer constituent un regroupement organisé de ces follicules. Elles sont visibles macroscopiquement au niveau de la muqueuse de l'intestin grêle. Aucune étude concernant leur répartition et leur nombre au niveau de l'intestin grêle n'a encore été publiée.

Ces organes lymphoïdes comprennent (ELWOOD et GARDEN, 1999 ; MAGNE, 1992 ; GUILFORD, 1996a) :

- une couche simple de follicules contenant majoritairement des lymphocytes B (LB) dans leur centre germinatif et de nombreuses cellules présentatrices d'antigènes riches en CMH II (Complexe Majeur d'Histocompatibilité de type II) en périphérie,
- un épithélium spécialisé contenant des cellules M,
- une zone interfolliculaire semblant surtout être constituée de lymphocytes T (LT)

Les cellules M n'ont pas été identifiées au niveau des structures lymphoïdes du gros intestin (WHITING à STURGESS *et al.*, 2001).

Le passage des cellules immunitaires dans la circulation est possible grâce à un réseau vasculaire à l'interface entre la zone contenant les LT et celle contenant les LB (GUILFORD, 1996a).

Le tissu lymphoïde diffus

Les compartiments de la *lamina propria* et intra-épithélial sont composés d'une majorité de petits lymphocytes et plasmocytes ; on y trouve également, en petite quantité des macrophages, des monocytes, et quelques polynucléaires (neutrophiles et éosinophiles) (ROCCABIANCA *et al.*, 2000). La quantité de ces différentes cellules au niveau de l'intestin grêle et du gros intestin a été étudiée par ROCCABIANCA *et al.* (2000), STURGESS *et al.* (2001), WALY *et al.* (2001) et peut donc servir de référence lors de suspicion d'inflammation intestinale. Cependant, une importante variation individuelle de la quantité de cellules inflammatoires au niveau du côlon a été observée par STURGESS *et al.* (2001) ; cela signifie qu'il faudra se baser sur plusieurs échantillons pour tenter de conclure à la présence ou non d'anomalies histologiques.

Le compartiment de la lamina propria

Chez le chat, l'étude de ce compartiment a uniquement été réalisée au niveau de l'intestin grêle par WALY *et al.* (2001).

Les lymphocytes

Ce sont les cellules les plus nombreuses au niveau des villosités, particulièrement exposées aux antigènes.
Ils sont en quantité croissante en direction de l'iléon surtout les LT auxiliaires ; les LT cytotoxiques ayant une répartition relativement stable. Les quantités respectives de ces 2 types de LT sont néanmoins similaires (WALY *et al.*, 2001 ; STURGESS *et al.*, 2001).

Les plasmocytes

Ils sont beaucoup moins nombreux que les lymphocytes.
Selon WALY *et al.* (2001), ils sont en quantité croissante des villosités à la base des glandes avec une large majorité de cellules productrices d'IgA comparée à celles productrices d'IgG et d'IgM. Ces cellules productrices d'IgA semblent être en quantité croissante du duodénum à l'iléon ; ceci serait à relier à une répartition croissante, de la population bactérienne observée chez les chats sains, du duodénum vers l'iléon (WALY *et al.*, 2001).

L'expression du CMH II

L'étude de WALY *et al.* (2001) a également permis d'obtenir des informations sur l'expression du CMH II.

L'expression du CMH II n'a pas été détectée au niveau des glandes ni des microvillosités de la plupart des entérocytes ; cependant, les cellules proches des plaques de Peyer semblent l'exprimer. Ces cellules sont des macrophages, des cellules dendritiques et très occasionnellement des lymphocytes des plaques de Peyer.

Dans la *lamina propria*, les leucocytes exprimant les CMH II sont en quantité croissante des glandes aux villosités. Une importante corrélation est observée entre l'expression du CMH II et le nombre de LT cytotoxiques.

Le compartiment intraépithélial

Des cellules immunitaires sont dispersées dans l'épithélium intestinal. Il s'agit d'une population cellulaire très hétérogène, en quantité plus importante chez le chat que chez les autres espèces, probablement en relation avec l'observation d'une quantité de bactéries plus importante dans cette espèce (WALY *et al.*, 2001).
Elle est constituée en majorité de LT (plus de 85%), dont la plupart sont suppresseurs et cytotoxiques. Beaucoup de ces lymphocytes contiennent des granulations intra-cytoplasmiques ; ceux-ci sont en plus grande quantité chez le jeune que chez l'adulte. Chez le chat, la présence de lymphocytes T auxiliaires est rare (ROCCABIANCA *et al.*, 2000 ; WALY *et al.*, 2001).

Conclusion

Les bases de données qualitative et quantitative rapportées par les études de ROCCABIANCA *et al.* (2000) et WALY *et al.* (2001) permettent de mieux évaluer les perturbations du système immunitaire de la muqueuse intestinale qui accompagnent les MICI. Cependant, les études sont encore peu nombreuses, et d'autres études chez le chat permettraient de préciser ces données.

b-Les nœuds lymphatiques mésentériques

Ces organes lymphoïdes secondaires ont une position et une structure qui facilite la capture des antigènes et leur élimination. Ils comprennent la capsule, percée par l'arrivée et le départ des vaisseaux lymphatiques, et le parenchyme lymphoïde. Ce dernier comprend 3 parties :

- la corticale superficielle, formée principalement de follicules lymphoïdes contenant des lymphocytes B,
- la corticale profonde, formée de nodules para-corticaux hémisphériques riches en lymphocytes T,
- la médullaire, formée de cordons cellulaires radiés et anastomosés qui convergent vers le hile. Elle est essentiellement constituée de plasmocytes.

Les antigènes sont capturés par les phagocytes mononucléés dans la médullaire ou par les cellules dendritiques dans la corticale. Ces cellules migreront par la suite dans le cortex où ils présenteront les antigènes aux lymphocytes B et T (GUILFORD, 1996a).

c-Le système des phagocytes mononucléées

Il est composé de macrophages disséminés dans tout l'organisme. Au sein du GALT, ces macrophages sont situés directement sous l'épithélium spécialisé des follicules lymphoïdes et quelques-uns sont disséminés au sein du système lymphoïde diffus (GUILFORD, 1996a). Selon WILLARD (1992a), ces macrophages semblent être plus actifs que ceux du sang périphérique.

Par son vaste système de phagocytes mononucléés, le foie joue un rôle important dans l'immunité gastro-intestinale. De plus, la sécrétion d'IgA dans la bile est particulièrement importante chez le chat. Ces IgA proviendraient à la fois de la *lamina propria*, grâce à l'intervention d'une « pompe à IgA », et du foie où ils semblent être synthétisés (GUILFORD, 1996a).

2-Leurs fonctions

Les réponses du système immunitaire gastro-intestinal sont variées.

a-La régulation de la réponse immunitaire gastro-intestinale

Les cellules M spécialisées des plaques de Peyer détectent les antigènes de la lumière intestinale et les transfèrent par pinocytose dans les follicules lymphoïdes. L'antigène est alors présenté aux cellules dendritiques et aux macrophages présentateurs d'antigènes ainsi qu'aux LB dans le centre germinatif. Les LB et les LT subissent alors une multiplication clonale.
Les LB effecteurs migrent vers les nœuds lymphatiques où ils subissent une maturation finale en plasmocytes capables de sécréter des IgA. Ces derniers suivent ensuite le canal thoracique et la circulation systémique pour finalement retourner dans la *lamina propria*.
La population de LT, située pour la majorité dans le tissu lymphoïde diffus ainsi que dans les zones interfolliculaires, se différencie soit en LT cytotoxiques, soit en LT auxiliaires.
Les LT auxiliaires (LTh) jouent un rôle important dans le développement d'une réponse immunitaire appropriée, d'une part, grâce à l'activation des macrophages par les LTh1 et donc de la réponse immunitaire à médiation cellulaire et d'autre part, grâce à l'activation des LB par les LTh2 (ELWOOD et GARDEN, 1999 ; KRECIC, 2001a ; MAGNE, 1992).

b-L'exclusion des antigènes de la muqueuse

La réponse normale aux antigènes de la lumière intestinale fait majoritairement intervenir les IgA, produits par les plasmocytes de la *lamina propria*, sécrétés puis transportés au niveau des cellules des glandes de Lieberkühn.
Les IgA possèderaient une structure qui permettrait de mieux résister à la protéolyse.
La fonction principale de ces IgA est de transporter les antigènes de la lumière intestinale et d'empêcher leur absorption par la muqueuse (MAGNE, 1992). Selon ELWOOD et GARDEN (1999), les IgA agissent comme une couche anti-bactérienne à la surface de la muqueuse, capable d'opsoniser les antigènes. Ceci réduit leur aptitude à s'attacher aux entérocytes ou à les envahir. Cette fonction, assez séduisante est probablement très simplifiée. Ils limiteraient aussi la réplication des virus (MAGNE, 1992).
La réponse par les IgA à un nouvel anticorps est particulièrement rapide comparée à celle par les IgG. Il s'agit là probablement d'une adaptation aux natures très variées des antigènes de la lumière intestinale.

Les autres classes d'immunoglobulines jouent également des rôles importants. C'est notamment le cas des IgE qui sont impliqués dans les réactions d'hypersensibilité de type I (allergie). Les plaques de Peyer semblent générer des LB précurseurs de ces IgE (ELWOOD et GARDEN, 1999).

c-La tolérance orale

Il s'agit d'un phénomène par lequel une première exposition orale à un antigène (surtout s'il est ingéré à des doses importantes) induit, lors de l'exposition systémique ou orale suivante, une absence de réponse immunitaire spécifique de l'organisme à ce même antigène. Ces antigènes (Ag) peuvent être des protéines alimentaires, des haptènes, des bactéries, des virus ou des antigènes cellulaires (GUIFORD, 1996a).
Ce mécanisme de tolérance permet, chez un animal sain, d'éviter des inflammations gastro-intestinales chroniques suite aux contacts répétés du tractus digestif avec des antigènes de la lumière intestinale.

La tolérance fait intervenir des mécanismes régulateurs complexes. Ces mécanismes peuvent être très différents d'un antigène à l'autre et dépendent de la forme sous laquelle l'antigène est présenté et de la dose ingérée ; des doses inférieures au seuil spécifique d'un antigène déterminé peuvent entraîner une réponse immunitaire systémique au lieu d'induire une tolérance. Cette tolérance varie également avec l'animal et les facteurs environnementaux. L'âge, la génétique, le degré de digestion de l'antigène et les effets immunosuppresseurs des liposaccharides bactériens semblent être des facteurs de variations mais leur rôle précis reste à préciser.
La tolérance orale durerait plusieurs mois sans réexposition à l'antigène toléré (ELWOOD et GARDEN, 1999).

Il s'agit d'une réponse immunitaire spécifique qui entraîne une diminution voire une absence d'IgG, d'IgE ou de réponse cytotoxique à un antigène donné alors que la réponse par les IgA est conservée (GUILFORD, 1996a). Deux groupes de mécanismes semblent intervenir :

- ceux qui impliquent une modulation active. Dans ce cas, une faible dose d'antigène peut induire l'activation de LT suppresseurs sécrétant des cytokines telles que le TGFβ (Transformation Growth Factor) permettant ainsi la tolérance de cet antigène,
- ceux qui impliquent une inactivation de la réponse immunitaire. Dans ce cas, une plus forte dose de cet antigène provoque l'aréactivité ou l'apoptose des immunocytes permettant également sa tolérance.

Les réponses immunitaires à médiation cellulaire sont généralement plus facilement supprimées que celles à médiation humorales, à l'exception de celles faisant intervenir les IgE (ELWOOD et GARDEN, 1999 ; KRECIC, 2001a).

Le foie jouerait également un rôle dans la tolérance orale. Une expérience de MOWAT rapportée par GUILFORD (1996a) sur des rongeurs, a montré qu'elle pouvait être induite expérimentalement en exposant le foie à un antigène par la circulation portale. Il est également rapporté que les shunts porto-systémiques diminuent l'induction de la tolérance pour certains antigènes administrés oralement.

Contrairement au GALT, les nœuds lymphatiques mésentériques présentent une réponse d'élimination vigoureuse à l'encontre de l'antigène, et très peu de tolérance.

Ces constatations proviennent, pour la majorité, d'études réalisées sur des rongeurs et non sur le chat. Beaucoup d'incertitudes persistent donc dans cette espèce.

3-Conclusion

En première analyse, les rôles du système immunitaire gastro-intestinal apparaissent être limités à l'exclusion et à l'élimination des micro-organismes intestinaux. Une analyse plus détaillée montre que le GALT joue également un rôle majeur dans l'immuno-régulation et la protection à la fois locale et systémique. Des mécanismes moléculaires et cellulaires sophistiqués permettent des réponses appropriées (exclusion, réactivité, tolérance), en fonction de la nature de l'antigène. Il reste cependant beaucoup d'inconnues dans les fonctions et le fonctionnement du GALT, en particulier chez le chat.

EPIDEMIOLOGIE ET ETIOLOGIE

I-Epidémiologie

A-Prévalence

D'après LECOINDRE et CHEVALLIER (1996), une de leurs études sur 115 chats atteints de troubles digestifs a montré que les MICI étaient responsables de plus de la moitié des troubles digestifs dans cette espèce. Une prédominance majeure des MICI de type lympho-plasmocytaire a également été constatée. C'est aussi l'avis de VAN KRUININGEN et DOBBINS (1979), LEIB *et al.* (1986) et NELSON *et al.* (1984).
Les prévalences respectives des différents types de MICI n'ont pas toutes été étudiées ; cependant, GUILFORD (1996b) indique que dans les universités vétérinaires de Davis et du Michigan aux Etats-Unis, les colites lympho-plasmocytaires correspondent respectivement à 3,2 et 1,7 cas pour mille consultations. Selon lui, cette prévalence est probablement sous-estimée.

B-Prédispositions

1-Age

C'est une maladie qui concerne majoritairement les chats adultes ou âgés.

Alors que des moyennes de 6,9 ans et de 7 ans sont rapportées respectivement par JERGENS *et al.* (1992a) et BAEZ *et al.* (1999), des moyennes de 8,2 ans avec 64% de chats de plus de 10 ans (LECOINDRE et CHEVALLIER, 1997) et de 9,5 ans avec 68% de chats de plus de 9 ans (HART *et al.*, 1994) sont également rapportées.
Cette maladie doit cependant être considérée chez les très vieux et les très jeunes chats. Le cas d'un chat de 19 ans est rapporté par GUILFORD (1996b). Dans l'étude de Hart *et al.* (1994), 15% des chats atteints d'entérocolite lympho-plasmocytaire ont moins de 4 ans ; de plus, dans une étude rapportée par WILLARD (1999), 23% des chats atteints de MICI ont moins de 1 ans. Des cas de chats âgés de quelques mois sont également fréquemment rapportés (BAEZ *et al.*, 1999 ; HART *et al.*, 1994 ; JERGENS *et al.*, 1992a ; LECOINDRE et CHEVALLIER, 1997).

L'âge d'apparition de la maladie ne semble pas dépendre de la nature de la MICI (JERGENS, 1999).
En effet, selon GUILFORD (1996) et TAMS (1986), les chats atteints de MICI de type éosinophilique ont approximativement le même âge que ceux des études citées précédemment, qui sont majoritairement atteints de MICI de type lympho-plasmocytaire.
Le faible nombre rencontré d'autres types histologiques ne permet pas d'avoir des données épidémiologiques précises.
En outre, les MICI coliques semblent atteindre des chats jeunes à adultes (GUILFORD, 1996b).

2-Race

La plupart des études ne révèlent pas de prédisposition d'une race par rapport à une autre (BAEZ *et al.*, 1999 ; HART *et al.*, 1994 ; JERGENS *et al.*, 1992a ; LECOINDRE et CHEVALLIER, 1997) ; cependant, DENNIS *et al.* (1992, 1993), dans leurs deux études de 14 chats atteints de MICI notent une prédisposition des chats de pure race pour cette maladie. On peut cependant noter que les effectifs de ces études sont très faibles.

3-Sexe

Bien que les études de LECOINDRE et CHEVALLIER (1997) et de HART *et al.* (1994) montrent une prédisposition des mâles par rapport aux femelles ; toutes les autres études expérimentales n'ont pas démontré de prédisposition sexuelle significative (BAEZ *et al.*, 1999 ; JERGENS *et al.*, 1992a ; DENNIS *et al.*, 1992 et 1993).

II-Etiologie des MICI

La plupart des données concernant l'étiologie des MICI provient d'observations réalisées sur l'homme et sur ses modèles expérimentaux. Ce qui est prouvé chez l'homme ou chez les animaux de laboratoire n'est pas toujours extrapolable au chat ; c'est pourquoi nous nous contenterons d'émettre des hypothèses, basées sur ce qui a été observé chez d'autres espèces afin de tenter de décrire l'étio-pathogénie des MICI chez le chat.

Les observations anatomo-pathologiques chez diverses espèces suggèrent un mécanisme immunitaire. En effet, selon de nombreux auteurs dont TAMS (1986a) et WILCOCK (1992), les MICI feraient intervenir des réactions d'hypersensibilité (HS) vis-à-vis d'Ag de la lumière intestinale (bactériens, alimentaires,…).

A-Rôle de l'hypersensibilité dans les MICI

Il existe un consensus général selon lequel la pathogénie fait intervenir une réponse par hypersensibilité (HS) à des antigènes dans la lumière ou la muqueuse digestive. Il s'agit de réactions inflammatoires exacerbées d'origine immunitaire. Les scientifiques ne sont pas tous d'accord sur la cause de cette hypersensibilité.

Les 4 types d'HS seraient impliqués dans la pathogénie des MICI :

- <u>L'HS immédiate (type 1) :</u>

Il s'agit d'une réaction inflammatoire mettant en jeu des IgE qui, suite à leur fixation sur les mastocytes, entraînent leur dégranulation et la libération de médiateurs de l'inflammation. Certains de ces médiateurs attirent les éosinophiles, qui libèrent des produits toxiques. Les produits sécrétés par ces mastocytes et ces éosinophiles sont en partie responsables de lésions de la muqueuse.
On suppose que cette forme d'HS est impliquée de façon prédominante dans la pathogénie des MICI éosinophiliques (GUILFORD, 1996b ; MAGNE, 1992).

- <u>L'HS cytotoxique (type 2) :</u>

La destruction cellulaire est sous la dépendance des anticorps. Elle peut faire intervenir l'activation du complément ou l'activité lytique des cellules cytotoxiques.

Cette HS interviendrait dans la pathogénie des MICI lympho-plasmocytaires du chat.

- L'HS à complexes immuns (type 3) :

Les complexes immuns déposés dans les tissus peuvent fixer le complément et induire un processus inflammatoire.
Chez le chat atteint de MICI, la présence prédominante de plasmocytes sécrétants au niveau de la muqueuse peut laisser supposer l'intervention de ce type d'HS dans la pathogénie des MICI lympho-plasmocytaires.

- L'HS à médiation cellulaire (type 4) :

Il s'agit d'une HS retardée dont l'expression prend plusieurs jours. Elle dépend de la libération, par les LT sensibilisés, de substances chimiotactiques entraînant l'inflammation, la migration de cellules phagocytaires et la mort cellulaire.
Cette HS joue très probablement un rôle primordial dans les quelques cas de MICI granulomateuses rapportées. D'autre part, les lymphokines libérées par les LT activés interviendraient dans l'atrophie des villosités qui accompagnent de nombreuses affections intestinales inflammatoires (GUILFORD, 1996b).

B-Origine de la réaction inflammatoire

Selon JERGENS (2001a), il existe une interaction complexe entre la sensibilité de l'hôte, l'immunité de la muqueuse et la microflore intestinale.
Plusieurs mécanismes sont alors proposés : une réponse immunitaire aberrante à un constituant digestif normal (aliment, bactérie), une réaction auto-immune, une altération de la perméabilité ou enfin une réponse immunitaire normale à un organisme pathogène. Cette dernière hypothèse est de moins en moins retenue par les différents auteurs.

1-Les différentes hypothèses

a-Déficit de l'immuno-régulation au niveau de la muqueuse intestinale

Selon de nombreux auteurs (GUILFORD, 1996a ; KRECIC, 2001a ; MAGNE, 1992), une altération de la fonction suppressive du GALT pourrait expliquer le déclenchement d'une HS.

Ce déficit supposé de la régulation immunitaire aurait alors pour conséquence une réponse immunitaire exacerbée vis-à-vis des antigènes présents dans la lumière intestinale, elle-même à l'origine d'une inflammation intestinale qui augmenterait la perméabilité de la muqueuse. Ceci entraînerait alors une augmentation de l'exposition antigénique des cellules immuno-compétentes de la *lamina propria*, ce qui aggraverait à nouveau l'inflammation (GUILFORD, 1996b ; MAGNE, 1992). On se trouve donc face au cercle vicieux représenté par GUILFORD (1996b) (figure 1).

Figure 1 : Déficience de l'immuno-régulation muqueuse à l'origine d'une cercle vicieux (GUILFORD 1996b).

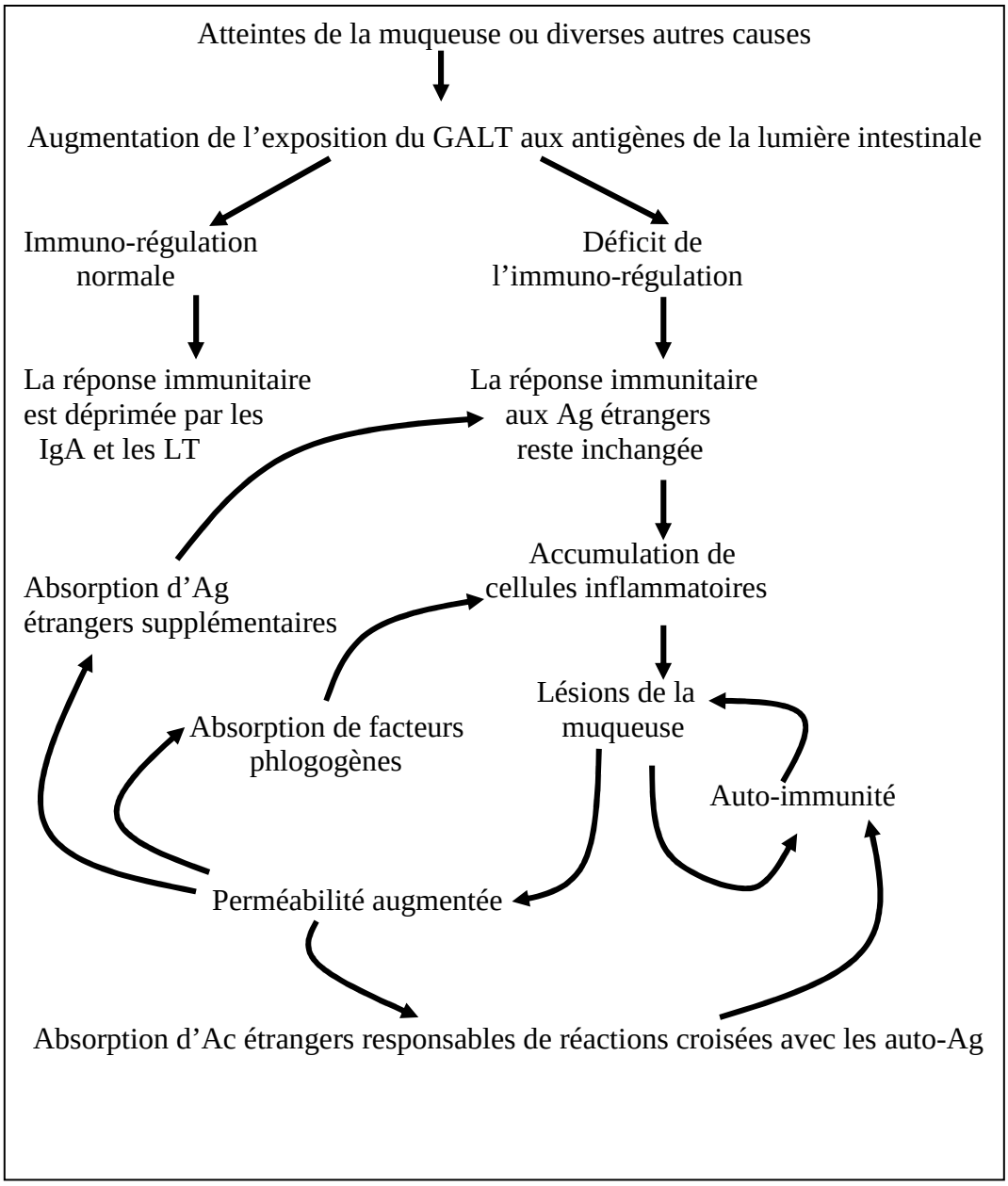

Des éléments confortant cette hypothèse ont été recueillis suite à des études chez l'homme et chez des animaux de laboratoire dont certaines sont rapportées par KRECIC (2001a). En revanche, peu d'études ont été réalisées sur le chat à ce sujet. Néanmoins, une étude récente de WALY *et al.* (2004) a amorcé la recherche sur l'étio-pathogénie des MICI dans cette espèce. Chez les chats atteints de MICI, une importante augmentation du CMH II exprimé par les cellules de la *lamina propria* a été constatée par cette équipe. D'autres travaux sont à présent nécessaires, notamment dans le but d'identifier le rôle de ces CMH II dans la pathogénie des MICI du chat.

b-Altération de la perméabilité intestinale

Toute inflammation intestinale, par les lésions épithéliales qu'elle entraîne (abrasion de l'épithélium pour les cas graves ou épithélium moins différenciés pour les cas plus légers) augmente la perméabilité de la muqueuse (GUILFORD, 1996b).

On peut cependant supposer un dysfonctionnement primaire de la barrière muqueuse. Cette hypothèse tend à être démontrée chez certaines personnes atteintes de MICI ; des études ont permis de constater une modification de la perméabilité chez les parents proches des personnes atteintes de MICI. Rien de tel n'a été étudié chez le chat.
Une modification de la perméabilité intestinale aurait pour conséquence une augmentation de l'exposition du système immunitaire intestinal aux Ag bactériens et alimentaires qui compromettrait le développement de la tolérance orale et favoriserait une réaction d'HS envers ces Ag. L'inflammation engendrée perpétuerait alors le dysfonctionnement de la barrière muqueuse (MAGNE, 1992) (figure 1).

Des études sur la modification de la perméabilité chez le chat atteint de MICI seraient intéressantes, d'autant que la perméabilité intestinale à été évaluée chez le chat sain (PAPASOULIOTIS *et al.*, 1993) par la mesure de l'excrétion, après absorption intestinale de diverses substances (lactulose et le mannitol) administrées par voie orale. Nous disposons donc de références dans cette espèce.

c-Mécanisme auto-immun

Chez l'homme, suite à des études convergentes, l'existence de réactions croisées entre les Ag de la lumière intestinale (notamment ceux de bactéries intestinales) et les Ag de la muqueuse a été suspectée. Ceci serait à l'origine d'une inflammation de la muqueuse intestinale d'origine auto-immune.
Une seconde hypothèse pouvant expliquer une probable réaction auto-immune est l'échappement d'un clone de lymphocytes auto-réactifs faisant suite au probable déficit de la fonction suppressive des LT.
D'autre part, chez le chien, une diarrhée hémorragique aiguë peut être induite par l'injection d'anti-sérum préparé contre la muqueuse colique canine. Ceci suggère que des mécanismes auto-immuns pourraient être impliqués dans la pathogénie de l'entérocolite dans cette espèce.

L'importance de l'auto-immunité dans la MICI du chat demande donc des investigations complémentaires. Pour l'évaluer, il faudrait prouver que les MICI sont associées de façon constante à des anticorps (Ac) et/ou à des lymphocytes auto-réactifs spécifiques de la maladie et du tissu atteint, que l'apparition de ces Ac ou de ces lymphocytes précède celle des lésions intestinales et que ces Ac ou lymphocytes sont capables d'induire les lésions observées (GUILFORD, 1996b).

2-Les différents facteurs impliqués dans l'étiologie des MICI

a-Les micro-organismes

La flore intestinale normale

La flore bactérienne influence de nombreux paramètres anatomiques, physiologiques et immunologiques du tube digestif, d'autant qu'elle représente un important réservoir d'Ag. Elle interviendrait donc dans l'étiologie des MICI (GUILFORD, 1996b).

ELWOOD et GARDEN (1999), GUILFORD (1996b) et JERGENS (2001a) rapportent des expériences réalisées chez des modèles de MICI humaine (souris, cobayes) et chez des chiens, ainsi que des études chez l'homme. Leurs conclusions sont en faveur de cette hypothèse. L'une de ces études, rapportée par JERGENS (2001a), a montré qu'il était impossible d'induire des colites chez des souris axéniques.
Malheureusement, très peu de recherches ont été réalisées chez le chat.

Bien que l'implication de la flore intestinale dans la pathogénie des MICI reste à démontrer dans cette espèce, elle est très probable. La flore pourrait être un stimulus primaire suffisant pour déclencher et/ou entretenir l'inflammation intestinale chez un hôte génétiquement sensible (ELWOOD et GARDEN, 1999).

Les organismes pathogènes

Historiquement, l'hypothèse d'une cause infectieuse a été le premier axe de recherche sur l'étiologie des MICI à la fois humaines et animales. Elle est d'ailleurs fortement suspectée pour certaines formes de MICI dans d'autres espèces que le chat, comme par exemple, pour la colite granulomateuse du Boxer (VAN KRUININGEN, 1967).
Chez un groupe de chats persans présentant une diarrhée hémorragique, FEINSTEIN et OLSON (1992) ont constaté qu'une gastro-entérocolite lympho-plasmocytaire était associée à des organismes de forme spiralée mais aucune autre étude n'a rapportée une telle association chez le chat.
Malgré des efforts déployés pour valider cette hypothèse dans cette espèce, elle n'a pas été démontrée et reste donc peu probable d'après les récentes publications.

En revanche, les infections bactériennes, virales, et plus particulièrement les parasitoses occupent une place importante dans le diagnostic différentiel des MICI du chat. Elles peuvent être responsables d'une inflammation lympho-plasmocytaire ou éosinophilique pouvant être qualifiée, par manque d'informations, d'idiopathique (GUILFORD, 1996b).

b-L'alimentation

L'influence de l'alimentation sur les patients atteints de MICI est complexe. Elle repose essentiellement sur la réponse généralement très positive des MICI à un régime contrôlé (NELSON *et al.*, 1984 ; DENNIS *et al.*, 1993).

Les facteurs alimentaires pourraient intervenir à différents niveaux dans l'étio-pathogénie des MICI :

- Des déficits alimentaires pourraient être à l'origine de maladies de la muqueuse ;
- certains composants du régime pourraient entraîner un dysfonctionnement de la muqueuse et une modification de la motilité, soit directement, soit suite à la modification qualitative et quantitative de la flore intestinale ;
- la formation d'ammoniac suite à l'apport de substrats protéiques pourrait causer et/ou entretenir l'inflammation ;
- une allergie alimentaire pourrait se développer suite à l'apport d'additifs toxiques ou irritants et/ou de protéines alimentaires.

Les composés alimentaires jouant un rôle dans l'étiologie et/ou l'aggravation de la MICI seront traités lorsque la prise en charge des MICI sera abordée.

Il est difficile de définir la relation existant entre la MICI et l'allergie alimentaire et de savoir laquelle est secondaire à l'autre. Les MICI favorisent très certainement l'apparition

d'allergie alimentaire par l'hyperactivité inflammatoire qui les caractérise, augmentant la perméabilité de la muqueuse intestinale, et favorisant donc le développement d'une hypersensibilité aux Ag de la lumière intestinale (allergie alimentaire). De plus, il n'est pas exclu que l'allergie alimentaire favorise l'apparition de MICI par l'attraction de cellules inflammatoires et l'exacerbation de l'inflammation muqueuse intestinale.
Ces deux maladies ont en commun certaines hypothèses étiologiques, comme l'altération de la fonction suppressive du GALT, ainsi que certains aspects physio-pathologiques, comme l'inflammation et l'augmentation de la cellularité muqueuse intestinale. Il pourrait donc ne s'agir que de deux aspects du même processus pathologique (GUILFORD, 1996b)

c-Les autres facteurs étiologiques

D'autres facteurs influençant l'apparition des MICI ont été proposés et fortement suspectés chez l'homme ou chez le chien. C'est notamment le cas des facteurs génétiques chez le chien (colite granulomateuse du boxer par exemple), de facteurs environnementaux (stress). Rien de tel n'a encore été démontré chez le chat.

III-Conclusion

La forte prévalence de la maladie, les diversités d'âges, de races et de sexes des chats atteints de MICI, ainsi que la variation des sites atteints et la diversité d'expression clinique de la maladie (cf. *infra*) suggèrent la complexité de l'étiologie de cette maladie. Elle est en effet méconnue.

Une défaillance de la barrière muqueuse et un dysfonctionnement de la réponse immunitaire à son niveau seraient impliqués dans l'étiologie de cette maladie ; il y aurait également une importante contribution des bactéries intestinales au développement des MICI.

L'intervention de plusieurs facteurs dans l'étiologie des MICI serait responsable de la difficulté que les scientifiques ont à mettre en évidence l'origine de cette maladie. La figure suivante (figure 2) illustre cette origine multiple.

Figure 2 : Interactions entre un déficit de l'immuno-régulation, une augmentation de la perméabilité de la muqueuse intestinale et divers facteurs environnementaux dans l'étiologie des MICI (GUILFORD, 1996b).

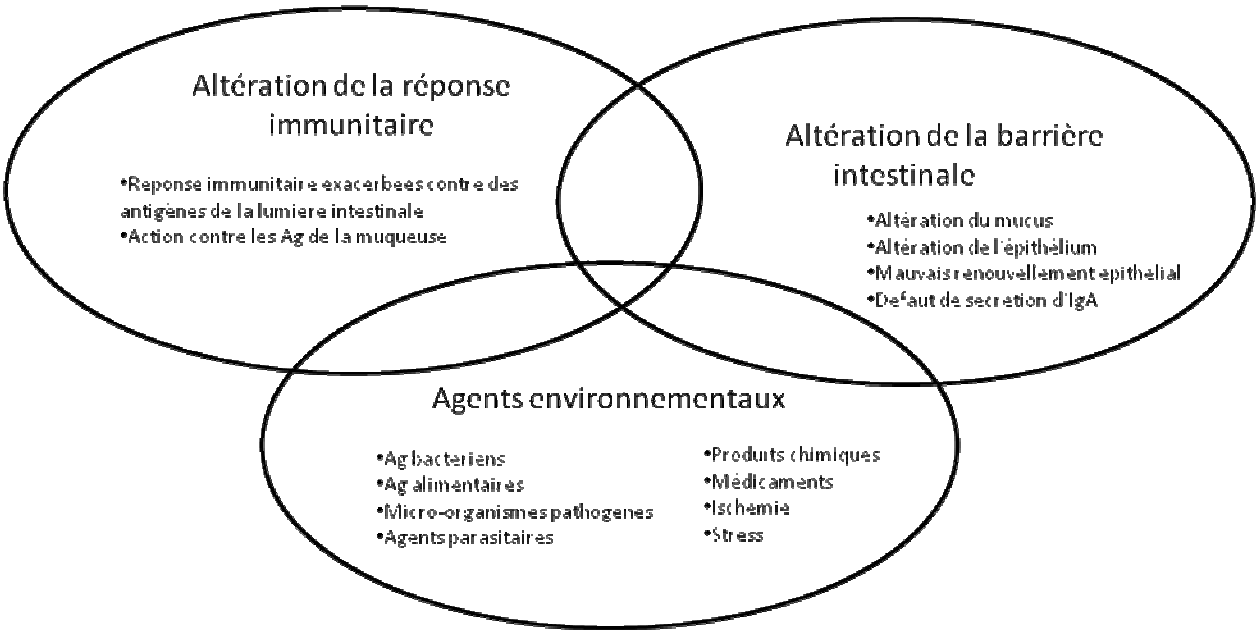

CLINIQUE

La clinique des MICI chez le chat est dominée par des symptômes digestifs. Des symptômes plus généraux avec une altération de l'état général, et des symptômes extra-digestifs sont également rencontrés.
Tous ces signes cliniques sont très peu spécifiques. Pourtant, leur évolution, chronique, a la particularité d'être souvent cyclique avec une variation de l'intensité des symptômes au cours du temps.
Des modifications morphologiques du tractus digestif ou des organes qui lui sont reliés peuvent également être constatées.

Plusieurs études rétrospectives ont permis de décrire les symptômes rencontrés lors de MICI chez le chat. Cependant, certaines d'entre elles, comme l'étude de HART *et al.* (1994), ne distinguent pas les MICI des colites et/ou entérites lympho-plasmocytaires d'une autre origine. De même, dans l'étude de BAEZ *et al.* (1999), le terme de MICI par lequel il désigne la maladie des chats de son étude n'est pas correct puisqu'un régime d'éviction n'a pas été mis en place chez ces chats présentant une maladie inflammatoire chronique « idiopathique ». Les résultats provenant de ces études devront donc être interprétés avec précaution.
Une seule étude prospective sera citée ; il s'agit de l'étude de CRANDELL *et al.* qui a fait l'objet d'une communication au congrès de l'ACVIM (*American Congress of Veterinary Internal Medicine*) en 2006, non encore publiée à ce jour.

I-Les symptômes digestifs

Ce sont les symptômes les plus fréquemment rencontrés. Ces signes digestifs sont directement reliés aux effets de l'inflammation sur la perméabilité et la motilité gastro-intestinale, sur l'absorption des nutriments et sur les centres du vomissement. Leur évolution est particulière et ils sont à l'origine de signes plus généraux tels que l'anorexie.

A-Les vomissements

1-Description

Il s'agit de vomissements chroniques, intermittents. Ils sont précédés de nausées prodromiques, s'exprimant chez le chat par une hypersalivation et par des efforts d'expulsion souvent très violents (LECOINDRE, 1993a). Ils sont caractérisés par une alternance de phases de rémissions et d'exacerbations. Ils semblent ne pas être liés aux repas. Ils sont souvent liquidiens, transparents voire mousseux. Ils peuvent contenir des sucs gastriques, biliaires et pancréatiques mais peuvent aussi être alimentaires. L'hématémèse est exceptionnelle (JERGENS *et al.*, 1992a ; LECOINDRE et CHEVALLIER, 1996 ; STROMBECK, 1996 ; TAMS, 1986a) et indique une atteinte de l'estomac (TAMS, 1986a).

Les vomissements correspondent au symptôme digestif le plus fréquemment rapporté ; selon les études, il touche 42% (JERGENS *et al.*, 1992a), 60% (HART *et al.*, 1994) ou 65%

(LECOINDRE et CHEVALLIER, 1997) des chats atteints de MICI sans que l'aire digestive atteinte ne soit précisée.
Ces vomissements peuvent être isolés, c'est le cas de 6 chats sur 51 dans l'étude de LECOINDRE et CHEVALLIER (1997), ou associés à d'autres symptômes digestifs.

Ce symptôme est essentiellement associé à une atteinte de la partie proximale du tube digestif. Il est rapporté chez 24 des 33 chats atteints de MICI de l'estomac et/ou de l'intestin grêle de l'étude de BAEZ *et al.* (1999) et chez 10 chats sur les 14 de l'étude de DENNIS *et al.* (1992) atteints de gastro-entérite lympho-plasmocytaire. Chez 9 de ces 10 chats une inflammation du duodénum est constatée.
D'autre part, parmi les 14 chats atteints de colite lympho-plasmocytaire de l'étude de DENNIS *et al.* (1993), un seul vomissait.

2-Pathogénie

Les vomissements résulteraient de la stimulation soit du centre de vomissement par les fibres viscérales afférentes, soit du centre chémorécepteur par les toxines absorbées.
Le chat possède un centre de vomissement particulièrement développé (LECOINDRE, 1993a). Ceci expliquerait que les vomissements soient une manifestation plus fréquente des MICI chez le chat que chez le chien (34% chez le chien selon JERGENS *et al.* (1992a)).

Une interruption de la motilité intestinale et, en particulier, un retard à la vidange gastrique et/ou un iléus peuvent exacerber les vomissements chez certains chats (GUILFORD, 1996b). D'autre part, lors de certaines MICI granulomateuses, la présence d'une masse peut entraîner une occlusion intensifiant alors les épisodes de vomissements.

B-La diarrhée

1-Description

Chez le chat, l'apparition de diarrhée est généralement l'aboutissement d'une succession de troubles chroniques dominés très souvent par des vomissements (LECOINDRE, 1993a, TAMS, 1986a). Cette constatation a été démontrée par LECOINDRE et CHEVALLIER (1997). Certains chats atteints de MICI peuvent ne pas présenter de diarrhée jusqu'à la survenue d'un épisode stressant, comme un déménagement (TAMS, 1986a).

La prévalence de ce symptôme varie selon les études. Alors que ce symptôme représente 12% des cas dans l'étude de JERGENS *et al.* (1992a), 37% des cas dans celle de HART *et al.* (1994) et 48% des cas dans celle de l'étude BAEZ *et al.* (1999), il touche 90% des chats atteints de MICI dans l'étude de LECOINDRE et CHEVALLIER (1997).

Dans cette dernière étude, 70% des diarrhées sont liquides et la fréquence des défécations est peu augmentée. Cela évoque plutôt une atteinte de l'intestin grêle.
Une hématochésie et/ou du méléna sont rares mais parfois rapportés chez les chats atteints de MICI éosinophilique. GUILFORD (1996b) rapporte d'ailleurs une prévalence de 50% de ces signes lors de MICI de ce type histologique chez le chat. Il semblerait que ce type s'ulcère plus facilement.

Dans les études de DENNIS *et al.* (1992 et 1993) et de LECOINDRE et CHEVALLIER (1997), la diarrhée est moins fréquemment rapportée lors d'une atteinte exclusive de l'intestin grêle que lors d'une atteinte du gros intestin.
Les caractéristiques de la diarrhée sont par ailleurs peu corrélées au site intestinal atteint (tableau 1) (LECOINDRE et CHEVALLIER, 1997).

La diarrhée est le principal trouble de la défécation rapporté ; cependant, une constipation peut également entrer dans le tableau clinique d'une MICI granulomateuse (GUILFORD, 1996b).

2-Pathogénie

La pathogénie dépend du segment intestinal atteint par la maladie.

a-Les diarrhées de l'intestin grêle

L'inflammation de l'intestin grêle entraîne des pertes d'eau et d'électrolytes, voire des pertes de protéines et de sang si elle est importante.
Les facteurs inflammatoires modifient la motilité et lèsent les villosités ce qui est à l'origine d'une malabsorption des nutriments. L'accumulation dans l'intestin de ces nutriments et des acides biliaires non réabsorbés entraîne une diarrhée osmotique.
De plus, la malabsorption, associée à l'hypomotilité, peut entraîner une pullulation bactérienne pouvant elle-même contribuer à la diarrhée (GUILFORD, 1996b).

La diarrhée n'est pas un signe constant lors d'atteinte de l'intestin grêle chez les chats présentant une MICI. Ceci pourrait s'expliquer par le fait que l'excès d'eau est la principale cause de cette diarrhée et que le chat, qui à une grande capacité à économiser l'eau, en réabsorbe une importante partie au niveau de son côlon (WILLARD, 1999).

b-Les diarrhées du gros intestin

Les diarrhées associées à des colites sont principalement dues à une augmentation de la sécrétion d'électrolytes suite à une modification de la perméabilité et à une perturbation de la motilité colique.
En effet, une réduction de l'activité contractile colique segmentaire et une augmentation des contractions migrantes géantes lors de diarrhée a été constaté sur des modèles de colites félines. Ces anomalies de motilité entraîneraient un transit plus rapide du contenu colique dans le côlon crânial ; ceci serait alors à l'origine d'une mauvaise absorption d'eau à ce niveau et donc d'une diarrhée aqueuse plutôt que d'une diarrhée pâteuse. Cette perturbation de la motilité ferait intervenir les prostaglandines E2 et les leucotriènes.

Le sang frais qui teinte parfois les fèces des chats atteints de colite peut faire suite à un engorgement vasculaire, à des ulcérations, au caractère friable de la muqueuse ou au développement d'un tissu de granulation (GUILFORD, 1996b).

C-Les modifications de l'appétit

On observe souvent chez les chats atteints de MICI des modifications d'appétit allant de la polyphagie à l'anorexie lors des épisodes aigus.

La dysorexie et l'anorexie sont les modifications alimentaires les plus souvent rapportées. Dans les études de BAEZ *et al.* (1999) et de HART *et al.* (1994), respectivement 18% et 40% des chats étaient dysorexiques ou anorexiques depuis 1 à 10 semaines.
L'anorexie semble être reliée aux vomissements et aux nausées qui lui sont associées ainsi qu'aux épisodes de léthargie (TAMS, 1986a). D'autre part, on suppose que l' « aversion alimentaire acquise » joue un rôle dans l'apparente anorexie que présentent de nombreux chats atteints de MICI. L'animal associe ces nausées à l'aliment qu'il vient de manger, tout particulièrement s'il s'agit d'un nouvel aliment ; il va donc cesser de manger cet aliment. Les chats arrêteront alors de manger un aliment en particulier mais pourront manger avec voracité un nouvel aliment dès qu'il leur sera présenté. Ce phénomène est par ailleurs assez problématique puisqu'il compromet un certain nombre d'essais cliniques sur la prise en charge nutritionnelle de la MICI du chat (GUILFORD et MATZ, 2003).

Au contraire, certains chats atteints de MICI ont un appétit vorace. Ceci est souvent associé à une perte de poids et est habituellement observé chez les chats dont le signe prédominant est la diarrhée chronique (TAMS, 1986a).

D-L'évolution de ces signes cliniques

La chronicité (plus de 2-4 semaines) est un signe caractéristique de ces symptômes digestifs (WILLARD, 1999). Dans l'étude de LECOINDRE et CHEVALLIER (1996), les signes digestifs évoluent en moyenne depuis 6 mois (de plusieurs semaines à des années) ; ils évoluent depuis en moyenne 12,5 mois (de 1 semaine à 5 ans) dans l'étude de BAEZ *et al.* (1999).

70% des chats de l'étude de BAEZ *et al.* (1999) présentent une association de signes cliniques et non un seul signe isolé et l'examen histologique intestinal de la majorité de ces chats a révélé une MICI avec des lésions histologiques importantes. D'autre part, il est rapporté des cas de chats atteints de MICI de faible grade qui présentent un seul symptôme depuis plusieurs mois.
La chronicité des symptômes ne reflète donc pas nécessairement la gravité de la maladie alors que la diversité des symptômes et leur intensité sont de bons indicateurs de l'importance des modifications histologiques.

La plupart des chats atteints de MICI présentent une succession d'exacerbations des signes cliniques et de rémissions (JERGENS, 1999 ; KRECIC, 2001a ; JERGENS, 2002). Ces signes ont une évolution clinique cyclique plutôt que progressive.

II-Les symptômes extra-digestifs

Certains symptômes extra-digestifs sont secondaires à la malabsorption et à la malnutrition. D'autres, sont l'expression de certaines complications de la MICI.

A-L’amaigrissement

1-Description

L’amaigrissement est généralement observé lors d’épisodes prolongés de vomissements et/ou de diarrhée chronique (TAMS, 1986a).

L’amaigrissement semble être, avec les vomissements, le signe le plus fréquemment observé lors de MICI du chat.
Selon les études, ce signe concerne 63 % (HART *et al.*, 1994), 55% (BAEZ *et al.*, 1999), 53% (LECOINDRE et CHEVALLIER, 1997) ou 42% (JERGENS *et al.*, 1992a) des chats atteints de MICI sans distinction des sites atteints.

On le rencontre à la fois lors d’atteinte de l’intestin grêle et du gros intestin, la prévalence lors d’atteinte de l’intestin grêle étant bien plus importante. DENNIS *et al.* (1992 et 1993) ont montré, à partir de 2 études que 10 chats sur 14 atteints de gastro-entérite lympho-plasmocytaire présentaient ce signe alors que c’était seulement le cas de 2 chats sur 14 atteints de colite lympho-plasmocytaire.

Cet amaigrissement peut être grave comme le montre l’étude de HART *et al.* (1994) avec 30 chats maigres ou cachectiques sur 38 présentés avec une perte de poids.
Lors de MICI de l’intestin grêle, l’amaigrissement peut être associé à une prise alimentaire correcte ou augmentée. Dans cette même étude, 17% des chats ont un appétit vorace malgré un amaigrissement. L’anorexie est cependant fréquemment associée à l’amaigrissement (JERGENS *et al.*, 1992a ; WILLARD, 1999).

2-Pathogénie

L’amaigrissement peut provenir d’une malabsorption des nutriments suite à l’inflammation de la *lamina propria* comme on l’a décrit précédemment. Ceci permet d’expliquer les périodes de polyphagie de certains chats.
La diminution de l’apport calorique suite aux vomissements et/ou à l’anorexie est également une des causes de cette perte de poids (HART *et al.*, 1994).

Chez le chat, l’atteinte du côlon peut être accompagnée d’un amaigrissement parfois marqué alors que l’appétit est conservé. Ce phénomène peut s’expliquer par une atteinte concomitante du foie et/ou une extension du processus inflammatoire à l’intestin grêle lors de lésions coliques sévères responsables d’une maldigestion et/ou d’une malabsorption (LECOINDRE et CHEVALLIER, 1997).

B-Les modifications comportementales

Des périodes de léthargie sont rapportées, notamment pendant les périodes de vomissements aigus (TAMS, 1986a).
17% des chats atteints d’entéro-colite lympho-plasmocytaire de l’étude de HART *et al.* (1994) sont léthargiques.
Le niveau d’activité des chats malades change de manière cyclique comme c’est le cas pour les signes digestifs (TAMS, 1986a ; JERGENS, 1994).

Chez certains chats, une excitabilité, une agressivité ou des défécations à des endroits inhabituels peuvent aussi apparaître (LECOINDRE et CHEVALLIER, 1996).

C-Les modifications du pelage

Une alopécie régionale est parfois rapportée.

L'association d'entérite lympho-plasmocytaire et de dermatite à été décrite chez le chat par DENNIS *et al.* (1992). Dans son étude, elle touche 4 chats sur 14 avec une atteinte essentiellement cervicale et/ou inguinale. Elle serait reliée à une réaction allergique alimentaire secondaire à l'inflammation gastro-intestinale (cf. *supra*).
BELL *et al.* (1995) rapportent également 2 cas de chats atteints de MICI éosinophilique associée à une dermatite éosinophilique papulo-croûteuse. Un syndrome hyperéosinophilique est suspecté chez ces chats (cf. *infra*).

D'autre part, certains chats peuvent avoir un pelage piqué, terne et mal soigné directement en relation avec le déficit en nutriments secondaire à la malabsorption (TAMS, 1986a).

D-La déshydratation

Elle est observée lors d'épisodes prolongés de vomissements majeurs et de diarrhées aqueuses (KRECIC, 2001a). Elle concerne 23% des chats de l'étude de HART *et al.* (1994).

E-Les signes rencontrés lors de syndrome hyperéosiniphilique (SHE)

Les chats atteints de SHE peuvent présenter un malaise général, une diarrhée sanglante, une toux et des problèmes dermatologiques dont les principaux signes sont l'alopécie et l'érythème (JERGENS, 1999). Des signes de myosites ont également été rapportés chez un chat de l'étude de HART *et al.* (1994).

F-Le sub-ictère

Il peut être du à une lipidose hépatique secondaire à l'anorexie ou encore à une cholangio-hépatite (cf. *infra*) qui peut être une complication de la MICI.

G-La procidence de la membrane nictitante

Ce signe est souvent associé à des troubles digestifs chez le chat et plus particulièrement à une diarrhée. Il peut persister plusieurs semaines voire plusieurs mois, même pendant les phases apparentes de rémission de la maladie (LECOINDRE, 1993a).

H-La fièvre

Elle est rarement rapportée et lorsque c'est le cas, elle est discrète (LECOINDRE et CHEVALLIER, 1996 ; WOLF, 1992).

III-Les modifications intra-abdominales

A-Les modifications diffuses des anses intestinales

Les anses intestinales peuvent apparaître épaissies et rigides (TAMS, 1986a).

D'après HART *et al.* (1994), l'épaississement des anses digestives est l'anomalie la plus fréquemment constatée à l'examen clinique des chats atteints d'entérocolite lympho-plasmocytaires ; elle concerne 52% des chats de son étude.
Selon LECOINDRE et CHEVALLIER (1997), une rigidité anormale de l'intestin est constatée chez 56% des chat atteints de MICI.
Selon TAMS (1986b), l'épaississement et la rigidité des anses intestinales serait particulièrement marqués chez les chats atteints de MICI éosinophilique lors de SHE (GUILFORD, 1996b).

B-Les masses digestives

Des masses intra-abdominales peuvent être constatées. Elles peuvent provenir de plusieurs organes appartenant à l'appareil digestif.

1-Les granulomes intestinaux

Un épaississement pariétal localisé correspondant à un granulome est rencontré lors de MICI de type éosinophilique ou d'enterocolite granulomateuse transmurale.
Dans l'étude de HART *et al.* (1994), 5 chats sur 60 présentaient un épaississement nodulaire.

2-Les nœuds lymphatiques mésentériques hypertrophiés

La masse palpable peut correspondre à un nœud lymphatique mésentérique, drainant le segment digestif infiltré. L'hypertrophie des nœuds lymphatiques est souvent rencontrée lors de SHE (HENDRICK, 1981).

3-L'hépatomégalie

L'atteinte du foie est une complication de la MICI et peut s'exprimé par une hépatomégalie. Ceci a notamment été constaté lors d'hépatite suppurée (LECOINDRE et CHEVALLIER, 1997). Cette hépatomégalie peut aussi être rencontrée lors de SHE ; dans ce cas, elle peut être accompagnée d'une splénomégalie (TAMS, 1986b).

C-La douleur abdominale

Elle est très occasionnelle (KRECIC, 2001a ; TAMS, 1986a), rarement rapportée.
Selon GUILFORD (1996b), elle peut être la conséquence d'une stimulation des récepteurs viscéraux à la douleur par les facteurs inflammatoires. Ces derniers peuvent également réduire le seuil d'étirement des muscles au niveau duquel une douleur est perçue ; une contraction intestinale d'intensité normale provoque alors une douleur. D'autre part, l'inflammation est à l'origine de spasmes musculaires intestinaux douloureux. Enfin, la distension gazeuse et/ou liquidienne des anses intestinales, de même que la présence d'ulcères, seraient en partie responsables de cette douleur.

IV-Conclusion

Un chat atteint de MICI ne présente pas de signes digestifs spécifiques. Cependant, une évolution chronique cyclique des symptômes avec des vomissements et un amaigrissement oriente vers cette maladie.

D'autre part, on notera que même si la plupart des chats atteints de MICI limitée au gros intestin restent actifs et alertes, conservent un appétit normal et ne sont pas amaigris, seuls des examens complémentaires pourront nous renseigner sur le segment digestif atteint par la maladie.

DIAGNOSTIC

Pour établir un diagnostic de MICI, le clinicien doit respecter plusieurs étapes.

Il doit tout d'abord recueillir auprès du propriétaire la description des signes cliniques évoquant des troubles digestifs.

Puis, aidé du pathologiste, du biologiste et des imageurs, il doit éliminer les différentes affections provoquant des troubles digestifs et démontrer que ces derniers sont associés à une inflammation de la *lamina propria* de certains segments gastro-intestinaux. Certains examens peuvent orienter vers une MICI mais aucun ne permet d'avoir un diagnostic de certitude. L'exclusion des différentes causes d'inflammation intestinale, malheureusement souvent négligée par le clinicien est une étape essentielle afin de démontrer le caractère idiopathique de l'inflammation chronique intestinale.

I-Diagnostic clinique

L'examen clinique ne permet pas d'établir un diagnostic de MICI mais y participe. Une liste de symptômes permettant d'établir des hypothèses diagnostiques parmi lesquelles figure la MICI sera dressée à l'issue de cet examen (LECOINDRE et CHEVALLIER, 1997).

Nous ne reprendrons pas en détail les signes rencontrés lors de l'examen d'un chat atteint de MICI mais nous nous attacherons plutôt à la conduite à tenir lors de cet examen.

A-L'anamnèse et les commémoratifs

L'examen clinique n'est pas toujours anormal chez les chats atteints de MICI ; dans l'étude de LECOINDRE et CHEVALLIER (1997), l'examen clinique de 23% des chats semble normal. La première étape de la démarche diagnostique comprenant le recueil de l'anamnèse et des commémoratifs est donc fondamentale en gastro-entérologie. Elle est cependant souvent délicate chez le chat, en raison de son mode de vie particulier.
Elle consiste à obtenir un maximum de renseignements du propriétaire (LECOINDRE, 1993a). Plusieurs points doivent particulièrement être abordés :

- L'état vaccinal du chat, les dernières vermifugations, la prise éventuelle de médicaments.
- Ses variations de poids, ses habitudes alimentaires et ses éventuelles modifications d'appétit.
- Son mode de vie et son environnement, d'éventuelles modifications du comportement. Les propriétaires décrivent parfois une diminution du jeu, moins d'intérêt pour l'environnement, et un chat qui se cache derrière des meubles ou reste près d'endroits chauds pendant de longues périodes (TAMS, 1986a).
- Les symptômes présentés. S'il s'agit de diarrhée et/ou de vomissements ; il est important de préciser leur nature, leur fréquence, leur durée et leur évolution.
  - Certaines de ces informations peuvent être difficiles à recueillir. En effet, le chat cache en général ses selles et il est souvent difficile pour le propriétaire de confirmer l'existence

d'une diarrhée et de décrire l'aspect des selles de son animal. Il est donc important de rechercher, lors de l'examen clinique, une souillure anormale des poils péri-anaux, particulièrement visible chez les chats à poils longs (LECOINDRE, 1993a).

- La durée des symptômes lors de MICI se chiffre en semaines ou en mois plutôt qu'en jours. Cette information peut permettre de différencier une MICI d'une affection gastro-intestinale aiguë.
  En outre, l'amaigrissement, avec l'anorexie, est la première raison qui pousse le propriétaire d'un chat atteint de MICI à rechercher des soins vétérinaires. Ceci permet d'expliquer le fait que, souvent, les diarrhées et les vomissements sont déjà qualifiés de chroniques lors de la première consultation (HART *et al.*, 1994).

B-L'examen clinique

Au cours de cet examen, le clinicien doit évaluer l'état d'embonpoint de l'animal. Un amaigrissement est souvent rencontré lors de MICI mais il est très peu spécifique. Le clinicien doit aussi être capable de mettre en évidence une déshydratation, un ictère, une atteinte du pelage.

La palpation abdominale peut donner des indications sur l'origine digestive ou extra-digestive des troubles.
Une douleur à la palpation, une modification de l'aspect des anses digestives ainsi que des masses doivent être recherchées. Un épaississement des anses, des granulomes, une hypertrophie des nœuds lymphatiques, une hépatomégalie ou une splénomégalie peuvent alors être appréciés.
Cette évaluation est malheureusement subjective et peu spécifique. Des précautions doivent être prises pour évaluer la taille des nœuds lymphatiques intra-abdominaux afin de ne pas confondre une adénomégalie avec un nœud lymphatique particulièrement bien palpable suite à une perte de la graisse abdominale lors d'un amaigrissement important (WOLF, 1992).

Un toucher rectal peut permettre de mettre en évidence un granulome rectal (GUILFORD, 1996b ; KRECIC, 2001a). Du sang et/ou du mucus sont parfois constatés lors de cet examen (MOORE, 1983).

La palpation des thyroïdes dans le but de détecter des nodules thyroïdiens est une étape importante lors de symptômes digestifs. En effet, 50% des hyperthyroïdies sont à l'origine de troubles digestifs (LECOINDRE et CHEVALLIER, 1996). Cette palpation doit donc systématiquement être réalisée chez les chats âgés de plus de 6 ans (WALY *et al.*, 2004).

C-Conclusion

De nombreuses maladies s'expriment par des troubles digestifs. Pour cette raison, l'examen clinique doit permettre de rassembler le maximum d'informations ; le recueil précis de l'anamnèse et des commémoratifs, l'examen minutieux de l'ensemble de l'animal, comprenant notamment la palpation abdominale, permettra d'éliminer certaines hypothèses et de hiérarchiser les autres.

II-Diagnostic différentiel

Le tableau clinique dressé peut être associé à plusieurs affections qu'il va falloir rechercher par divers examens. Si des examens, par leur bonne sensibilité, permettent d'exclure certaines de ces affections, ce n'est pas le cas de tous. Pour cette raison, il est important que ces hypothèses soient hiérarchisées en fonction du tableau clinique.

A-Les hypothèses diagnostiques

Le diagnostic différentiel des MICI, réalisé en première intention à partir de la clinique, correspond donc à celui des diarrhées chroniques et/ou des vomissements chroniques plus ou moins associés à une perte de poids.

Les signes cliniques de la MICI peuvent également être présents chez des chats atteints des affections listées ci-dessous (GUILFORD, 1996b ; JERGENS, 1994 ; KRECIC, 2001a ; LECOINDRE et CHEVALLIER, 1996 ; PAUL et TODD, 1994 ; ZORAN, 2000).

1-Les affections néoplasiques

- Lymphome digestif :

Avec la MICI, le lymphome digestif est la maladie responsable d'une infiltration intestinale la plus fréquente chez le chat (RAGAINI *et al.*, 2003). Cette affection peut toucher l'estomac, l'intestin, les nœuds lymphatiques. Le foie peut aussi être atteint mais les autres organes abdominaux le sont moins fréquemment sauf dans le cas du lymphome multicentrique.
Le lymphome gastro-intestinal existe sous deux formes : La forme nodulaire se localise surtout au niveau de la région iléo-colique ; la forme diffuse est la plus fréquente.

Les vomissements, les diarrhées chroniques et l'anorexie sont les signes cliniques les plus rapportés. Ils peuvent être associés à une léthargie, une déshydratation, une anémie et un amaigrissement. Des ulcères peuvent être à l'origine de méléna ou d'hématochésie. Ces signes cliniques ont une évolution lente, insidieuse parallèlement au développement de la tumeur (TAMS, 1986b).

- Adénocarcinome digestif:

Il s'agit de la deuxième tumeur rencontrée dans l'intestin du chat, elle correspond à 25 à 30% des tumeurs gastro-intestinales. Selon une étude rapportée par GARDNER *et al.* (2003), les chats siamois ont 8 fois plus de risques de développer cette tumeur que les autres races. Elle touche essentiellement le jéjunum distal et l'iléon et moins fréquemment la région iléo-cæcale. Chez le chat, cet épaississement pariétal peut ne pas être palpable. Il peut cependant provoquer des rétrécissements de la lumière intestinale pouvant être à l'origine d'une obstruction avec les signes qui lui sont associés. Des métastases sont souvent déjà présentes au moment du diagnostic (nœuds lymphatiques, mésentère, péritoine) (GARDNER *et al.*, 2003).

- Mastocytome :

Plus rare, le mastocytome est la troisième tumeur intestinale primitive rencontrée chez le chat. On la retrouve essentiellement au niveau de l'intestin grêle aussi bien dans le duodénum, que dans le jéjunum et l'iléon. Le côlon est rarement atteint. Les signes cliniques regroupent une

anorexie, des vomissements, une diarrhée, une perte de poids et une léthargie. ELMSLIE et OGILVIE (1994) rapportent une étude dans laquelle 67% des cas présentaient des métastases au moment du diagnostic.

Avec l'adénocarcinome et le lymphome digestif sous sa forme nodulaire, le mastocytome fait surtout partie du diagnostic différentiel des MICI granulomateuses.

- Autres tumeurs :

D'autres tumeurs malignes telles que les leiomyosarcomes, les GIST (*Gastro-Intestinal Stromal Tumor*) ou les hémangiosarcomes (SHARPE *et al.*, 2000) peuvent être retrouvées dans le tractus digestif mais avec une plus faible fréquence.
Les tumeurs bénignes intestinales sont moins fréquentes ; parmi elles, les leiomyomes peuvent être rencontrés.

2-Les affections d'origine alimentaire

Deux formes de sensibilité alimentaire peuvent entrer dans le diagnostic différentiel des MICI (KRECIC, 2001a):

- L'intolérance alimentaire :

Il s'agit d'une réaction néfaste à un aliment ou à un additif alimentaire, non basée sur une composante immunitaire.

- L'allergie alimentaire :

Il s'agit d'une réaction immunitaire d'hypersensibilité à des substances contenues dans les aliments. Habituellement, ce sont des composés protéiques ou glyco-protéiques qui sont mis en cause (ZORAN, 2000 ; GUILFORD *et al.*, 2001).

L'incidence de chacune de ces formes est inconnue chez le chat ; cependant, l'intolérance alimentaire semble beaucoup plus fréquente que l'allergie. Les aliments les plus souvent incriminés en allergologie féline sont les viandes de bœuf, d'agneau, de poulet, de poisson, les produits laitiers, le soja, les céréales, le gluten, des additifs alimentaires (PRELAUD *et al.*, 1999) ; la viande de bœuf étant l'aliment le plus souvent incriminé dans les différentes études (GUILFORD *et al.*, 2001).
Les troubles digestifs observés lors d'intolérance alimentaire sont très polymorphes : vomissements (parfois avec du sang en nature), douleurs abdominales, borborygmes, dysorexie, baisse de l'état général, diarrhée chronique ou intermittente qui peut être profuse (PRELAUD *et al.*, 1999). Pourtant, d'après l'étude de GUILFORD *et al.* (2001), la plupart des diarrhées suggèrent plutôt une atteinte colique.
D'après cette équipe, une étude a montré que 29% des chats atteint de sensibilité alimentaire avaient une association de symptômes cutanés et gastro-intestinaux.

Rapport-gratuit.com
LE NUMERO 1 MONDIAL DU MÉMOIRES

3-Les affections infectieuses et parasitaires

a-Les agents parasitaires

Les protozoaires

- Coccidies :

- *Cryptosporidium* spp. : La plupart des chats infestés par ce protozoaire ont une expression sub-clinique. Cependant, chez les chatons et les jeunes chats, ce protozoaire peut être à l'origine de vomissements et/ou de diarrhées chroniques (ZORAN, 2000).
- *Toxoplasma* gondii : Ce parasite coccidien intracellulaire a une distribution mondiale et le chat est le seul hôte définitif connu. Cette maladie se développe cliniquement majoritairement chez les immunodéprimés dont les jeunes chats. Elle peut être à l'origine d'un amaigrissement, d'une anorexie et d'une diarrhée. D'autres symptômes existent ; il s'agit d'uvéite, de fièvre, d'ataxie, d'ictère, d'hyperesthésie. Sous sa forme digestive, elle appartient plus particulièrement au diagnostic différentiel de la MICI granulomateuse transmurale (KRECIC, 2001a ; PAUL et TODD, 1994 ; WILCOCK, 1992).

- Flagellés :

- *Giardia* : Il s'agit d'un protozoaire flagellé que l'on trouve dans l'intestin grêle, la forme mobile étant le trophozoïte. La plupart des chats atteints ne développent pas la maladie car les signes sont discrets et transitoires (ZORAN, 2000). Lorsqu'elle est détectée, elle s'exprime par une diarrhée ayant la plupart du temps les caractéristiques d'une diarrhée de l'intestin grêle (ZORAN, 1999). D'après ZAJAC (1994), celle-ci peut être aiguë, chronique, ou intermittente.

Les helminthes (BUSSIERAS et CHERMETTE, 1995)

- Nématodes :

- Les Ascarides digestifs : Les ascaridoses causées par *Toxacara cati* ou *Toxocara leonina* entraînent des symptômes généraux comprenant des modifications d'appétit, un amaigrissement et fréquemment des diarrhées, vomissements et ballonnements. Des symptômes nerveux et/ou respiratoires peuvent y être associés.
- Strongles digestifs : Ces nématodes sont plus rarement rencontrés que les précédents.
  - Intestinaux : *Ancylostoma tubaeforme* ou *Uncinaria stenocephala*
  - Gastriques : *Ollulanus tricuspis*

- Cestodes :

- *Dipylidium caninum* et *Taenia taeniaeformis* : Les symptômes digestifs lors de telles atteintes sont inconstants. On observe des modifications d'appétit et parfois de la diarrhée.

b-Les agents bactériens

L'hypothèse bactérienne est particulièrement importante à éliminer après avoir suspecté une MICI suppurée à l'examen histologique.

- *Clostridium* spp. :

Ces bactéries appartiennent à la flore anaérobie normale du tractus digestif. Elles ne sont donc pas pathogènes sauf si les conditions deviennent favorables à leur sporulation et à la production d'entérotoxines ; le stress, une maladie, un traitement antibactérien peuvent entraîner leur sporulation. L'importance de cette entérotoxicose n'a pas été bien étudiée chez le chat mais serait probablement responsable d'entérocolite avec diarrhée (ZORAN, 2000) pouvant s'exprimer de façon intermittente avec des périodes d'apparente rémission (MAC DONOUGH et SIMPSON, 1996).

- *Campylobacter jejuni* :

Cette infection est souvent rencontrée chez les chatons. C'est une cause rare d'entérocolite érosive avec diarrhée chronique (MAC DONOUGH et SIMPSON, 1996).

- *Salmonella* spp. :

La plupart des infections par cette bactérie sont sub-cliniques chez le chat. La salmonellose touche particulièrement les chats immunodéprimés, les jeunes chats et les chats âgés. Lorsque la maladie se développe, on constate une diarrhée, des vomissements, de la fièvre et une anorexie. Des chocs endotoxémiques sont également rapportés.

En raison du potentiel zoonotique de *Campylobacter jejuni* et de *Salmonella* spp., on doit considérer ces bactéries chez tous les chats atteints de diarrhée chronique (ZORAN, 2000).

- *Helicobacter* spp. :

L'importance de cette bactérie dans les affections gastro-intestinales est encore mal connue. Ces bactéries ont été retrouvées dans l'estomac de chats atteints de gastrite et dans celui de chats normaux. *H. heilmannii* est l'espèce la plus retrouvée chez le chat (ZORAN, 2000). Les vomissements constituent le symptôme principal (MAC DONOUGH et SIMPSON, 1996). Une association entre les MICI félines et ces bactéries a été évoquée et nécessiterait des investigations plus poussées (JERGENS, 1999).

c-Les agents viraux

- Virus de l'Immunodéficience Féline (FIV)
- Virus Leucémogène Félin (FeLV)

Les signes cliniques rencontrés lors d'infections par le FIV ou le FeLV sont très peu spécifiques. Néanmoins, ces virus peuvent être à l'origine d'une inflammation intestinale responsable de diarrhée et de vomissements chroniques (GUILFORD, 1996b).

- Virus de la Péritonite Infectieuse Féline (PIF)

La forme intestinale ou nodulaire de la PIF s'exprime chez les jeunes chats par des vomissements et des diarrhées chroniques. Une lésion focale transmurale de PIF doit tout particulièrement être différenciée d'une MICI granulomateuse (KRECIC, 2001a ; WILCOCK, 1992). Une fièvre marquée est souvent associée à la maladie (FRADIN-FERME et PRELAUD, 1999).

- Parvovirus (PV), Coronavirus responsable d'enterite (CoV)

Bien qu'ils soient moins fréquemment impliqués dans les troubles digestifs chroniques, ils sont également à considérer lors de symptômes digestifs.

d-Les agents fongiques

En France, les agents fongiques responsables de problèmes intestinaux sont rares. On doit penser à certains agents comme *Histoplasma capsulatum* chez des chats ayant séjourné dans des zones où l'histoplasmose est endémique comme certaines régions des Etats-Unis (STARK, 1982). Dans ce cas, cette maladie fait plus particulièrement partie du diagnostic différentiel de la MICI granulomateuse (KRECIC, 2001a ; GUILFORD, 1996b).

4-Les affections métaboliques

- Hyperthyroïdie :

Une polyphagie associée à un amaigrissement, à une hyperactivité et à un poil piqué et terne sont les signes les plus fréquemment observés lors d'hyperthyroïdie. On peut également rencontrer des signes d'hypertension (tachycardie, cécité), des vomissements et des diarrhées (ROSENBERG, 2005).

- Affections biliaires et hépatiques :

Elles peuvent être responsables de diarrhées chroniques. D'autres symptômes tels qu'une polyuro-polydipsie, une perte de poids, des signes liés à une hypoprotéinémie (ascite, œdème en région déclive), des signes nerveux liés à une hyperammoniémie peuvent être observés lors d'insuffisance hépatique (CHETBOUL, 2003-2004).

- Insuffisance rénale chronique :

Les vomissements et les diarrhées chroniques font partie des signes rencontrés lors de cette affection. Ils sont souvent associés à une anorexie, un amaigrissement, une léthargie et une polyuro-polydipsie (MAUREY, 2005).

- Les atteintes pancréatiques (STEINER et WILLIAMS, 1999):

- La pancréatite :

Il s'agit de l'affection pancréatique la plus fréquente chez le chat. Elle est idiopathique dans la plupart des cas. Elle est deux fois plus fréquente sous sa forme chronique que sous sa forme aiguë. La présentation clinique est alors très peu spécifique chez le chat ; les vomissements aigus associés à la douleur abdominale rapportés chez les autres espèces sont rarement constatés. Dans une étude rapportée par STEINER et WILLIAMS (1999), sur 40 chats atteints de pancréatite, seulement 35% présentaient des vomissements et 25% une douleur abdominale. D'autres signes tels que la polyphagie, la constipation, la fièvre, la polyurie, la polydipsie ou l'adipsie ont été rapportés.

- L'insuffisance pancréatique exocrine :

L'insuffisance du pancréas exocrine est liée à une synthèse insuffisante d'enzymes digestives par le pancréas exocrine. Les signes les plus fréquemment rapportés sont un amaigrissement, des selles molles et volumineuses et un poil souillé de graisse. L'adénocarcinome du pancréas est la principale cause de cette affection chez le chat.

5-Les autres affections

- Troubles fonctionnels de l'intestin :

Une hypomotilité peut être congénitale.

On la rencontre chez le Siamois. Elle peut également être consécutive à une atteinte du système nerveux autonome (dysautonomie féline), à une hypothyroïdie, à une hypokaliémie ou à une urémie chronique (LECOINDRE, 1993a).

- Prolifération bactérienne chronique intestinale (PBCI)

Ce syndrome est caractérisé par une augmentation du nombre de bactéries dans l'intestin grêle. Il est responsable de diarrhée, d'une perte de poids, de vomissements et de douleur abdominale dans les espèces chez lesquelles il a été diagnostiqué.
Plusieurs auteurs ont vainement cherché à démontrer l'existence de cette affection chez le chat. Une partie de l'étude de JOHNSTON *et al.* (2001) a consisté à compter et à classer les bactéries duodénales de 19 chats atteints de maladies chroniques du tractus digestif. Il ont constaté que la quantité de bactéries chez les chats malades était identique à celle chez les chats sains. Ceci suggère que la PBCI n'est pas un syndrome fréquent chez le chat atteint de maladie gastro-intestinale non obstructive.

- Autres causes :

Des obstructions fréquentes par des trichobézoars, une sténose pylorique congénitale (prédisposition du siamois), une réaction secondaire à l'administration chronique d'anti-inflammatoires non stéroïdiens, des malformations (hernie hiatale) ou un stress répété peuvent également être suspectés lors de troubles digestifs chroniques.

6-Hiérarchisation des principales hypothèses

En tenant compte de la prévalence des affections sus-citées et des symptômes auxquels elles sont associées, on peut hiérarchiser les principales hypothèses :

- Lors d'affection chronique de l'intestin grêle, la MICI, le lymphome gastro-intestinal et l'allergie ou l'intolérance alimentaire sont les trois principales affections à considérer.
- Lors d'affection chronique du gros intestin, la MICI et l'intolérance ou l'allergie alimentaire occupent une place importante dans la liste des hypothèses diagnostiques ; la colite due à des Clostridies doit également être considérée (WILLARD, 1999).

B-Exploration des différentes hypothèses

A ce stade, des examens complémentaires doivent être réalisés afin d'éliminer les hypothèses dont le tableau clinique est proche de celui des MICI. Cette étape de la démarche diagnostique doit prendre en compte le temps d'hospitalisation, la disponibilité de l'examen, ainsi que son coût (JERGENS, 1994). La spécificité et la sensibilité des tests doivent également être pris en considération.

1-Exploration des hypothèses néoplasiques

a-L'examen histologique après biopsie

Le diagnostic histologique, univoque pour la majorité des tumeurs digestives, ne l'est pas toujours pour certaines d'entre elles dont le lymphome, qui est la tumeur digestive la plus fréquente.

Rapport-gratuit.com
LE NUMERO 1 MONDIAL DU MÉMOIRES

Le diagnostic de lymphome est proposé lorsque le pathologiste constate un infiltrat lymphocytaire monomorphe associé à des cellules en mitoses dans la *lamina propria*. Cet infiltrat s'étend souvent jusqu'à la sous-muqueuse (ces lésions ne doivent pas être confondue avec un nodule lymphoïde hyperplasique) (WILCOCK, 1992).
KRECIC (2001a) rapporte un cas inhabituel de lymphome gastro-intestinal épithéliotrope, particulièrement difficile à distinguer d'une MICI de grade important, la sous-muqueuse n'étant pas infiltrée.
La complexité de l'interprétation histologique de la biopsie est aussi illustrée par un cas rapporté par WASMER *et al.* (1995). Alors que l'analyse histologique de biopsies intestinales d'un chat présentant des symptômes digestifs a permis de diagnostiquer un lymphome, les symptômes de ce chat on disparu suite à l'administration d'un régime alimentaire contrôlé à base d'une nouvelle source de protéines. Cette observation suggère donc une erreur de diagnostic.

De même, le carcinome intestinal sclérotique peut être difficile à distinguer d'une MICI granulomateuse car les cellules épithéliales anormales, individualisées, anguleuses peuvent ressembler à des histiocytes pleiomorphes (WILCOCK, 1992).

b-L'immuno-histochimie sur coupes

Il est parfois difficile de distinguer un lymphome débutant d'une MICI de grade important. Le diagnostic immuno-histochimique paraît le plus adapté à de tels cas comme l'a montré l'étude de WALY *et al.* (2005). Cette méthode permet de déterminer le phénotype de l'infiltrat cellulaire et son hétérogénéité.
Si cette méthode n'est pas disponible, et que les analyses histologiques répétées de plusieurs biopsies restent équivoques, le traitement d'une MICI (corticoïde) peut être essayé (WILLARD, 1999). Cependant, le traitement d'un lymphome par de la prednisolone seule pourrait représenter un risque de résistance de cette tumeur à une chimiothérapie future. En effet, une étude a montré que la prednisolone utilisée seule lors de certains lymphomes entraîne une diminution de la sensibilité ou une complète résistance aux principes actifs de chimiothérapie. Bien que ce phénomène n'ait pas été démontré dans l'espèce féline, il prouve l'importance d'établir un diagnostic avant de mettre en place un traitement (ZORAN, 2000).

2-Exploration des hypothèses alimentaires

Il s'agit d'une étape importante de la démarche diagnostique puisque dans l'étude de GUILFORD *et al.* (2001), 29% des chats atteints d'affection gastro-intestinale primitivement qualifiée d'idiopathique étaient en fait atteints de sensibilité alimentaire (cf. *infra*).

a-Régime d'éviction

L'approche la plus sûre pour savoir si les symptômes sont dus à une sensibilité alimentaire ou non est en premier lieu la mise en place d'un régime d'éviction.

Le principe est de nourrir l'animal avec des aliments qu'il n'a jamais ingérés. Si le principe est simple, sa mise en application est parfois difficile ; les sources alimentaires sont extrêmement variées et les chats ont parfois une activité extérieure qui empêche le contrôle des prises alimentaires.

Le choix des aliments doit tenir compte de tout ce que l'animal ingère régulièrement. Le régime ne doit pas modifier brutalement les habitudes alimentaires de l'animal. Il faut

donc l'incorporer progressivement (4 à 5 jours) et faire en sorte qu'il soit donné aux mêmes heures et qu'il représente un volume équivalent à celui du régime habituel (PRELAUD *et al.*, 1999).
L'utilisation d'aliments hypoallergéniques à source de protéines unique sans additifs, ou d'aliments à base de protéines hydrolysées est envisageable. Toutefois, ces régimes « à faible stimulation antigénique » ne sont pas toujours très appétant pour un chat (GUILFORD, 1996b).
La composition de ces régimes sera traitée lorsque la prise en charge nutritionnelle des MICI sera abordée.

Selon JERGENS (1994) et PRELAUD *et al.* (1999), un tel régime doit être mis en place pendant 3 à 4 semaines minimum puisque selon eux, certains animaux ne répondraient à un tel régime qu'après 5 voire 8 semaines. Cependant, l'étude de GUILFORD *et al.* (2001) a montré que, lorsque le chat présente des symptômes gastro-intestinaux dus à une sensibilité alimentaire, 4 jours suffisent pour connaître le résultat de ce test (contrairement aux 8 semaines recommandées lors de symptômes cutanés).

Plusieurs cas de figure peuvent se présenter suite à ce changement d'alimentation ; il faut pouvoir les interpréter :

- S'il n'y a pas de réponse au régime d'éviction, on peut pratiquement éliminer les hypothèses d'allergie et d'intolérance alimentaires alors que la MICI reste une hypothèse.
- Si les symptômes disparaissent avec le régime d'éviction et réapparaissent lors de la ré-administration du régime d'origine, le patient présente une sensibilité alimentaire. On ne sait cependant pas si elle est secondaire à une MICI ou primaire.

En effet, les animaux atteints de MICI acquièrent souvent une sensibilité alimentaire secondairement à l'inflammation intestinale (GUILFORD, 1996b). Néanmoins, chez ces animaux, l'amélioration suite au changement d'alimentation est souvent transitoire et incomplète alors qu'elle est complète et de longue durée chez les animaux dont la sensibilité alimentaire est primitive. De ce fait, les commémoratifs alimentaires nous aident à savoir si l'inflammation intestinale est primitive et la sensibilité alimentaire secondaire ou l'inverse. Si l'animal présente des récidives chroniques malgré un régime d'éviction identique à celui précédemment mis en place, il est donc plus probable que l'affection primitive de l'animal soit une MICI (GUILFORD, 1996d).

En outre, l'amélioration clinique après un régime d'éviction, même complète, ne permet pas à elle seule de faire le diagnostic de sensibilité alimentaire primitive. D'après PRELAUD *et al.* (1999), l'approche diagnostique de la sensibilité alimentaire passe nécessairement par des tests de provocation en introduisant chaque ancien aliment selon un rythme régulier (toutes les 1 à 2 semaines) en attendant la réapparition des symptômes. Cette démarche est lourde et souvent refusée par le propriétaire. Elle semble intéressante puisque selon eux, les sensibilisations sont limitées à 1 ou 2 aliments dans 90% des cas. Néanmoins, l'étude de GUILFORD *et al.* (2001) a montré que 50 % des chats étaient sensibles à plusieurs antigènes.

L'exclusion de l'hypothèse alimentaire dans le cadre du diagnostic différentiel des MICI demande un important investissement de la part du propriétaire et un certain délai avant de pouvoir conclure (certaines MICI pouvant répondre à un régime d'éviction et récidiver par la suite) ; cette étape est donc souvent réalisée après le diagnostic histologique d'inflammation intestinale chronique. Ceci est également justifié par le fait que ce régime d'éviction fasse partie du traitement hygiénique de la MICI. Cependant, certains auteurs comme GUILFORD

(1996b) préfèrent explorer cette hypothèse après avoir éliminé les hypothèses de gastro-entérites d'origine infectieuse ou parasitaire et de maladies systémiques, mais avant l'examen histologique.

Les chats atteints d'intolérance alimentaire ne répondent pas ou que partiellement à la prednisolone ou au metronidazole. Pour cette raison, lors de MICI supposée ne répondant pas au traitement mettant en jeu ces molécules, il faut penser à cette affection (ZORAN, 2000).

b-Autres tests proposés

Comme on vient de le voir, la distinction entre une sensibilité alimentaire et une MICI est parfois difficile. D'autres examens complémentaires ont donc été proposés. Parmi eux, les tests immunologiques *in situ* per-endoscopiques et la mesure des IgE spécifiques d'Ag inflammatoires donnent de mauvais résultats (GUILFORD *et al.*, 2001). De plus, leur utilisation n'a été rapportée par aucune des études sus-citées.

3-Exploration des hypothèses infectieuses et parasitaires

a-Hypothèses parasitaires

C'est l'examen des selles qui va permettre d'éliminer cette hypothèse. Celui-ci doit être effectué peu de temps après défécation car certains œufs d'helminthes éclosent rapidement. Si ce n'est pas possible, l'échantillon de selles doit être placé dans un pot hermétique totalement rempli, au réfrigérateur et il doit être examiné dans les quelques jours qui suivent.

Examen direct

L'examen doit tout d'abord se faire à l'œil nu ; des fragments de parasites (*Dipylidium caninum*) ou des parasites entiers (*Ascaris*) peuvent alors être détectés. Des proglottis de cestodes peuvent être retrouvés en région péri-anale.

L'examen d'un échantillon de selles sur lame peut révéler des formes mobiles de protozoaires intestinaux comme les trophozoïtes de *Giardia* spp.
On peut cependant ne pas détecter ces parasites si les selles ne sont pas assez concentrées ou si elles contiennent trop de débris ou de graisses.
Enfin, en raison de leur petite taille, les échantillons peuvent ne pas contenir les œufs des autres types de parasites, pourtant présents dans les selles.

Méthode par flottation

Les fèces sont mélangés avec un liquide dense, permettant aux œufs de parasites de remonter à la surface. Puis après centrifugation ou non, un frottis est réalisé. C'est cette méthode qui a permis de mettre en évidence l'infestation d'un chat par des ténias dans l'étude de DENNIS *et al.* (1992) et, par la suite, d'exclure une MICI.

Plusieurs solutions sont disponibles :

- La solution saturée en sucre : Cet examen peu coûteux peut être réalisé rapidement mais les lames doivent être lues dès leur préparation pour éviter une dessiccation.

Il est intéressant pour rechercher les oocystes de coccidies (*Toxoplasma* et *Cryptosporidium*) et les œufs d'helminthes. Cependant, ceux de cestodes, ainsi que les oocystes de *Giardia* sont déformés par cette solution.

- La solution de sulfate de zinc : Cette méthode nécessite une centrifugation.

C'est la meilleure méthode pour détecter les oocystes de protozoaires, en particulier de *Giardia*. Sa sensibilité est de 65 % et va jusqu'à 96 % si l'on réalise trois flottations consécutives (ZORAN, 2000). Elle permet également de détecter la plupart des œufs d'helminthes.

Autres méthodes

Tests sérologiques

- Des tests Elisa sur les fèces sont développés pour détecter une cryptosporidiose ou une giardiose. Bien que la sensibilité de ce test soit très bonne pour détecter une giardiose (93%), sa spécificité est inférieure à celle de la méthode par flottation (ZORAN, 2000).
- La toxoplasmose active est diagnostiquées si :

- le titre en IgG dirigés contre *T. gondii* est multiplié par 4 sur une période de 2 à 3 semaines,

- le titre en IgM est supérieur à 1/256 (PETERSON *et al.*, 1991).

Coloration de frottis

Une coloration Ziehl Nielsen du frottis permet de mettre en évidence les kystes de Cryptosporidies.

Examen du suc duodénal

Pour la recherche de *Giardia*, certains auteurs proposent de prélever du suc duodénal au cours de l'examen endoscopique (WOLF, 1992 ; LECOINDRE, 1993b). L'examen de ce liquide doit se faire dans les 20 minutes qui suivent le prélèvement. Au grossissement 100 ou 400, des parasites peuvent être observés. De plus, si des biopsies sont réalisées, les trophozoïtes peuvent être observés sur la bordure en brosse, généralement à la base des villosités de l'intestin grêle (LECOINDRE, 1993b).

Essais thérapeutiques

Comme l'administration d'anti-helmintiques (JERGENS, 1999), l'administration de métronidazole peut être envisagée pour lutter contre une éventuelle giardiose. Cependant, une absence de réponse à ce traitement ne permet pas de l'exclure, de nombreuses espèces de *Giardia* y étant résistantes (ZORAN, 2000).

b-Hypothèses bactériennes

Un examen cytologique fécal peut orienter le clinicien vers ces hypothèses lorsque de nombreux neutrophiles sont associés à une population bactérienne monomorphe.

Culture

Le diagnostic d'infection intestinale bactérienne peut être confirmé ou infirmé par l'isolement d'une bactérie à partir d'un échantillon de selles fraîchement collectées. Elles doivent être transportées dans des conditions appropriées à chaque organisme recherché. Par exemple, pour une recherche de *Campylobacter* spp., les selles doivent être transportées dans un tube spécifique avec une atmosphère micro-aérophile (Campy BAP®) ; de même, la

culture des bactéries anaérobies requiert une atmosphère particulière et surtout un acheminement rapide au laboratoire.
Lors de l'obtention des résultats de l'examen bactériologique, il faut s'attacher non seulement au type de bactérie mais aussi à sa quantité puisque certaines bactéries sont présentes dans le tube digestif du chat sain.

- Si l'infection est due à *Salmonella* spp. ou à *Campylobacter* spp., les résultats sont univoques en présence de signes cliniques.
- La culture d'un grand nombre de *Clostridium perfringens* peut orienter vers un diagnostic de clostridiose mais ne permet en aucun cas de conclure (MAC DONOUGH et SIMPSON, 1996) ; une coproscopie avec la recherche de spores en grande quantité est également nécessaire puisque chez le chat, les tests permettant de détecter les enterotoxines de clostridies ne sont pas encore validés (ZORAN, 1999).
- De même, lors d'infection à *Helicobacter* spp., la culture permet rarement de les identifier. On peut alors effectuer un examen cytologique du liquide gastrique, un examen histologique de la muqueuse gastrique, une PCR (Polymérase Chain Reaction) ou une sérologie ELISA (ZORAN, 2000).

Selon WILLARD (1999), les cultures fécales sont intéressantes si une contagion est suggérée par les commémoratifs. Dans le cas contraire, cet examen, coûteux, apporterait peu d'informations. En effet, selon GUILFORD (1996b), il n'est qu'occasionnellement rapporté positif dans de telles circonstances.

Essais thérapeutiques

Les essais thérapeutiques sont très controversés puisque, comme il peut s'agir de zoonose, l'apparition de résistance doit absolument être évitée.
Cependant, dans le cas d'une suspicion d'infection à *C. perfringens* associée à la présence de nombreuses spores clostridiales sur un frottis de selles, un essai thérapeutique avec de l'amoxicilline, de la tylosine ou du métronidazole associé à une alimentation riche en fibres peut être mis en place (ZORAN, 2000).

c-Hypothèses virales

Examens sur sérum

Ils permettent de détecter les antigènes pour le FeLV et les anticorps pour le FIV.
Quelque soit la technique utilisée, la sérologie n'est pas spécifique de la PIF ; de plus, la sensibilité peut être médiocre. Elle peut cependant être utilisée comme aide diagnostique dans des populations de faible séroprévalence (chats vivants seuls en milieu confiné) (FRADIN-FERME et PRELAUD, 1999 ; GUIOT et POULET, 1999).

Autres méthodes

La méthode par PCR (*Polymerase Chain Reaction*) peut être utilisée pour détecter des infections par le FeLV, le FIV ou le virus de la PIF avec une très bonne sensibilité. Cependant, la spécificité pour détecter une PIF par cette méthode reste mauvaise sur sang car les sondes utilisées ne sont pas spécifiques de ce coronavirus.
D'autres examens sont disponibles. Un examen histo-pathologique des lésions permet d'établir un diagnostic définitif de PIF ; si les lésions sont peu spécifiques, un examen

immuno-histochimique ou une PCR peut alors être réalisé sur les parties lésées du tube digestif.
Les résultats de ces tests seront bien entendu rapportés aux modifications biochimiques et hématologiques constatées, aux signes cliniques et à leur évolution (FRADIN-FERME et PRELAUD, 1999 ; GUIOT et POULET, 1999).

KIPAR *et al.* (2001) ont étudié des entérites associées au FeLV, au PV ou au CoV chez le chat. L'immuno-histochimie, la biologie moléculaire et la microscopie électronique ont été utilisées dans cette étude comme moyens diagnostiques de ces différentes atteintes virales du tube digestif.

4-Exploration des hypothèses métaboliques

a-Examen biochimique

L'examen biochimique permet d'exclure :

- une hyperthyroïdie avec un dosage sanguin d'hormones thyroïdiennes T4 totales.
- une atteinte rénale, en mesurant les paramètres sanguins suivants : l'urée, la créatinine, le calcium, le phosphore que l'on associe à une analyse d'urine.
- une atteinte hépatique et/ou biliare, en mesurant les paramètres sanguins suivants : l'activité des phosphatases alcalines (PAL) et des alanine amino-transférases (ALAT), l'urée, le glucose, les protéines totales, les acides biliaires, l'ammoniac et les facteurs de coagulation. Une modification de ces paramètres ne permet d'exclure l'hypothèse de MICI. En effet, une atteinte hépatique peut y être associée (cf. *supra* et *infra*) (WEISS *et al.*, 1996).
- une insuffisance pancréatique exocrine par un dosage des TLIf (Trypsin-Like Immunoreactivity feline). STEINER et WILLIAMS (2000) ont montré que ce test était spécifique pour l'insuffisance pancréatique du chat si TLIf < ou = à 8microg/L.
- une pancréatite par le dosage des PLIf (Pancreatic Lipase Immunoreactivity feline) (FORMAN *et al.*, 2004). La pancréatite, comme l'hépatite, peut être une complication de la MICI. Sa mise en évidence ne permet donc pas d'exclure l'hypothèse de MICI (WEISS *et al.*, 1996).

b-Imagerie

Les examens d'imagerie et en particulier l'échographie permettent de mettre en évidence certaines anomalies rénales, hépatiques et pancréatiques (WILLARD, 1999).

5-Exploration des autres hypothèses

Les troubles fonctionnels de l'intestin ainsi que les sténoses pyloriques sont diagnostiquées par des examens d'imagerie. Des radiographies avec produit de contraste, une endoscopie peuvent mettre en évidence un mauvais transit, un rétrécissement pylorique ou une hernie hiatale.

C-Conclusion

Cette approche diagnostique est indispensable afin de déterminer le caractère idiopathique des troubles digestifs. Il peut cependant être difficile d'écarter certaines hypothèses du diagnostic différentiel en raison de la mauvaise sensibilité de certains examens chez le chat.

On a vu que les hypothèses pouvaient être exclues à différentes étapes de la démarche diagnostique. Certaines pourront être éliminées avec certitude seulement lors du diagnostic histologique, c'est le cas de l'hypothèse tumorale, ou lors de la mise en place du traitement, c'est le cas de la sensibilité alimentaire. Il s'agit malheureusement des deux groupes d'affections, qui, par leur prévalence, leur expression clinique et leurs résultats d'examens biologiques ressemblent le plus à la MICI.

III-Diagnostic d'orientation

Les examens biologiques et d'imagerie permettent non seulement d'exclure des affections dont la clinique est similaire à celle d'une MICI mais ils peuvent également apporter des éléments qui orientent vers le diagnostic de MICI.

A-Les examens biologiques

1-L'examen biochimique

a-Les protéines

Une hyperprotéinémie est parfois rapportée. Elle est rencontrée chez 3 chats sur 17 dans l'étude de CRANDELL *et al.* (2006). Elle a été attribuée d'une part à la déshydratation, et d'autre part à l'inflammation chronique entraînant une hyperglobulimémie secondaire à l'activation des LB non spécifiques.
Cette hyperglobulinémie touche 40% des chats de l'étude de HART *et al.* (1994) et 5 chats sur 26 dans l'étude de JERGENS *et al.* (1992a), ces derniers n'étant pas déshydratés.

L'hypoprotéinémie est peu fréquente chez le chat comparativement au chien et est rarement marquée. Selon les études, cette modification est constatée chez 42% (DENNIS *et al.*, 1992), 24% (BAEZ *et al.*, 1999), 23% (JERGENS *et al.*, 1992a) et 8% (LECOINDRE et CHEVALLIER, 1997) des chats atteints de MICI.
Elle est le plus souvent associée à une hypoalbuminémie. Elle peut s'expliquer par une baisse de la prise alimentaire suite aux épisodes d'anorexie, une diminution d'absorption intestinale des protéines, et moins fréquemment, par une perte de ces protéines au niveau de la muqueuse enflammée ou une perte de sang au niveau des ulcères digestifs (HART *et al.*, 1994 ; JERGENS *et al.*, 1992 ; KRECIC, 2001).
Chez le chat, aucune conséquence clinique de cette hypoalbuminémie n'a été rapportée.

b-Les enzymes hépatiques

Une augmentation des enzymes hépatiques n'est pas rare chez les chats atteints de MICI.

Selon les études, l'activité des ALAT est augmentées chez 61% (HART *et al.*, 1994), 50% (DENNIS *et al.*, 1992) ou 57% (DENNIS *et al.*, 1993) des chats atteints d'inflammation

gastro-intestinale idiopathique chronique. Elle n'est augmentée que dans 15% des cas dans l'étude de BAEZ *et al.* (1999).
L'activité des PAL est également augmentée dans 23% (HART *et al.*, 1994), 14% (DENNIS *et al.*, 1992) ou 9% (BAEZ *et al.*, 1999) des cas selon les études.
De même, 11% des chats atteints de MICI dans l'étude de LECOINDRE et CHEVALLIER (1997) et 3 chats sur 17 dans l'étude de CRANDELL *et al.* (2006) présentent une augmentation significative de l'activité de ces deux enzymes.

Plusieurs hypothèses ont été émises pour expliquer ces résultats :

Selon JERGENS (2002), l'élévation de l'activité des enzymes hépatiques serait due dans la majorité des cas à une extension de l'inflammation. Il a observé que leur activité se normalisait souvent lors de la mise en place du traitement de la MICI. L'association d'une cholangio-hépatite à la MICI, pouvant entraîner une augmentation de l'activité des ALAT, a été mise en évidence par SWIFT *et al.* (2000) et WEISS *et al.* (1996). De plus, dans l'étude de BAEZ *et al.* (1999), 1 chat sur les 5 ayant une augmentation de l'activité des ALAT a révélé à l'examen histologique une cholangio-hépatite non suppurée.
D'autre part, selon JERGENS *et al.* (1992a), certains chats atteints de MICI développeraient une septicémie à partir de la flore bactérienne intestinale ; les endotoxines libérées par ces bactéries pourraient alors provoquer une cholestase à l'origine de l'augmentation de l'activité des PAL. Cette hypothèse, semble cependant peu probable.

Mais l'augmentation discrète à modérée de ces paramètres peut être seulement due à des affections de l'intestin grêle; des modifications histologiques du foie ne sont pas toujours présentes lors d'augmentation de l'activité des ALAT.

Enfin, la lipidose, potentiellement secondaire à une anorexie prolongée pourrait également intervenir dans l'augmentation de ces paramètres. Quatre cas de lipidose ont été rapportés par HART *et al.* (1994) dans sont étude sur 60 chats.

c-Les autres paramètres plus rarement mesurés

Le cholestérol

L'hypocholestérolémie fait partie des anomalies biochimiques les plus rencontrées dans l'étude de BAEZ *et al.* (1999) ; elle touche 30% des chats. Elle est également constatée dans l'étude de JERGENS *et al.* (1992a).
Ce faible taux de cholestérol serait une conséquence de la malabsorption engendrée par l'inflammation intestinale.

L'urée

Dans les études de DENNIS *et al.* (1992) et de LECOINDRE et CHEVALLIER (1997), respectivement 3 chats sur 14 et 3 chats sur 51 ont une urémie basse.
Cette observation pourrait, selon eux, correspondre à un mauvais apport alimentaire en protéines ainsi qu'à une mauvaise absorption intestinale. On ne peut pas non plus exclure une insuffisance hépatique secondaire à une hépatite chronique. Des biopsies de foie n'ayant pas été réalisées, cela ne peut être confirmé.

Le CO2 total

Ce paramètre n'est rapporté que dans une seule étude et est augmenté chez 4 chats sur 26 (JERGENS *et al.*, 1992a).

Le glucose

Un cas d'hyperglycémie est rapporté dans l'étude de BAEZ *et al.* (1999).

Les ions

Des modifications ioniques diverses mais de faible fréquence sont rapportées dans plusieurs études.
Une hypokaliémie a été rapportée dans les 2 études de DENNIS *et al.* (1992, 1993) avec respectivement 3 et 8 cas sur 14 et dans l'étude de JERGENS *et al.* (1992a) avec 4 cas sur 26. Elle serait secondaire à l'anorexie et à une perte de potassium au niveau des portions proximale (vomissements, hématémèse) ou distale (diarrhée) du tube digestif (JERGENS *et al.*, 1992a).
DENNIS *et al.* (1992) rapportent également des cas d'hypernatrémie et d'hyperchlorémie.
Une hypochlorémie a été détectée chez 15% des chats de l'étude de BAEZ *et al.* (1999).
Une hypophosphatémie est également rapportée et elle concerne 8 chats sur les 17 atteints de MICI de l'étude de CRANDELL *et al.* (2006).

Les TLI et PLI félines

Une augmentation des TLIf peut être rencontrée lors de MICI (SWIFT *et al.*, 2000). Elle est non spécifique puisqu'elle est aussi bien rencontrée lors d'affection strictement intestinale grave que lors d'affection pancréatique (SIMPSON *et al.*, 2001). Les PLIf sont augmentées chez 3 chats sur les 17 malades de l'étude de CRANDELL *et al.* (2006).
Des études complémentaires seraient utiles afin de savoir s'il s'agit de cas isolés ou si cette modification des TLIf et/ou des PLIf concerne la majorité des chats atteints de MICI.

La vitamine B12

La vitamine B12 étant absorbée par l'intestin grêle, sa concentration sanguine diminue lors de lésions de l'intestin.
Une étude de SIMPSON *et al.* (2001) a montré que 61% des chats atteints d'affections gastro-intestinales présentaient un taux de vitamine B12 sanguin inférieur aux valeurs de référence. Il s'agirait donc d'un indicateur précoce d'une atteinte digestive chez le chat. Il est cependant très peu spécifique.
Pourtant, dans l'étude de CRANDELL *et al.* (2006), une hypocobalaminémie est rencontrée chez seulement 3 chats sur 17 atteints de MICI.

2-L'examen hématologique

a-Les globules rouges

Une hémoconcentration est rapportée chez la moitié des chats de l'étude de HART *et al.* (1994) mais elle est moins fréquemment observée dans les études de JERGENS *et al.* (1992a) et de DENNIS *et al.* (1992, 1993).
Elle est très probablement consécutive à la déshydratation (KRECIC , 2001a).

Une anémie est parfois rapportée.
Elle touche 6 des 33 chats (18%) de l'étude de BAEZ *et al.* (1999) et est, dans la majorité des cas (5/6), arégénérative. Un cas d'anémie sur 14 et 2 cas sur 31 ont été rapportés respectivement par DENNIS *et al.* (1992) et LECOINDRE et CHEVALLIER (1997).

b-Les leucocytes

Une leucocytose est constatée par plusieurs auteurs dont JERGENS *et al.* (1992a), BAEZ *et al.* (1999) (12% chacun), LECOINDRE et CHEVALLIER (1997) (10%) et DENNIS *et al.* (1992 et 1993) (2 et 3 cas sur 14).

Une leucopénie est également rapportée dans 9% des cas de l'étude de BAEZ *et al.* (1999).

Une lymphopénie est observée chez 50% des chats de l'étude de HART *et al.* (1994) et de LECOINDRE et CHEVALLIER (1997) et chez 36% et 28% des chats des 2 études de DENNIS *et al.* (1992 et 1993) ; elle est moins fréquemment observée dans les études de JERGENS *et al.* (1992a) (19%) et de BAEZ *et al.* (1999) (12%).
Selon DENNIS *et al.* (1992), cette lymphopénie, qui est systématiquement associée à une hypoglobulinémie dans leur étude, pourrait correspondre à un stress physiologique. Une perte de la lymphe, riche en lymphocytes, par la muqueuse intestinale enflammée ne peut être exclue.

Une neutrophilie est rapportée chez 15% des chats de l'étude de BAEZ *et al.* (1999) et chez 14 chats sur 23 dans l'étude de HART *et al.* (1994).

Une éosinophilie et une basophilie ont été rapportées par les différentes études précédemment citées. Elles pourraient correspondre à une hypersensibilité de type I vis-à-vis d'antigènes de la lumière intestinale.
L'éosinophilie est souvent rencontrée lors de gastro-entérite éosinophilique et pourrait être un marqueur du SHE. D'après MOORE (1983), lors de MICI éosinophilique *sensus stricto*, l'éosinophilie périphérique s'élève à plus de 1500 cellules par microlitre ; elle peut être supérieure à 10000 cellules par microlitre lors de SHE du chat. Les précurseurs éosinophiliques de la moelle osseuse sont également augmentés chez les chats atteints par ce syndrome.

C-L'imagerie

Les examens radiographique et échographique, peu coûteux, peu invasifs et disponibles, sont souvent réalisés lors de symptômes compatibles avec une atteinte gastro-intestinale. Ils peuvent orienter le clinicien vers une MICI et ses potentielles complications. Ils sont aussi particulièrement intéressants pour exclure du diagnostic différentiel les affections obstructives et les masses abdominales.

1-L'examen radiographique

Avec ou sans préparation, l'examen radiographique est très peu sensible.

a-L'examen radiographique sans préparation

Dans l'étude de BAEZ *et al.* (1999), les radiographies abdominales sans préparation de 9 chats atteints de MICI étaient toutes normales.

Cet examen permet cependant d'apprécier le contenu de l'intestin grêle, la taille des anses et parfois de mettre en évidence des masses (KRECIC, 2001a). Il permet également de détecter une obstruction qui peut être secondaire à une MICI granulomateuse ou à une

striction inflammatoire suite à une MICI plus courante de grade important (WILLARD, 1999).
Parfois, l'intestin grêle des chats atteints de MICI se dilate au point de faire suspecter une obstruction. Dans l'étude de JERGENS *et al.* (1992a), 62% des chats atteints de MICI présentaient une distension liquidienne ou gazeuse des anses de l'intestin grêle à l'examen radiographique.

b-L'examen radiographique avec produit de contraste

Selon WEICHSELBAUM *et al.* (1994), l'examen radiographique avec produit de contraste n'est conseillé que lorsque des anomalies sont constatées à l'examen radiographique sans préparation.
Cet examen nécessite beaucoup de temps, d'effort et d'argent pour être réalisé correctement (WILLARD, 1999) comparativement au peu d'informations qu'il apporte. Ceci explique qu'il soit peu réalisé.

Il peut tout de même révéler des irrégularités de la muqueuse ou un épaississement des parois de l'intestin grêle (BAEZ *et al.*, 1999 ; WILLARD, 1999 ; JERGENS *et al*, 1992a). De plus, la découverte de certaines lésions focales intestinales ou d'anomalies d'autres organes abdominaux permettra, pour la suite de la démarche diagnostique, de justifier une approche chirurgicale plutôt qu'endoscopique pour effectuer les biopsies (WILLARD, 1999).

Une étude sur la correspondance entre les signes radiographiques après ingestion de produit de contraste et le diagnostic histologique chez 41 chiens et chats atteints d'une infiltration de l'intestin grêle d'origine inconnue a été réalisée par WEICHSELBAUM *et al.* (1994). Elle a permis de dresser une liste d'observations qui aiderait à différencier une tumeur intestinale d'une maladie intestinale inflammatoire (tableau 2).

Tableau 2 : Liste des anomalies observées à l'examen radiographique avec produit de contraste lors d'une infiltration de l'intestin grêle (WEICHSELBAUM *et al.*, 1994).

1-Diminution diffuse ou focale des plis muqueux : a-1-2 mm = normal. b-Perte de la limite : non spécifique mais encourage à faire une biopsie. c-Si normale : on ne peut rien conclure.
2-Lésions en empreintes au sein du produit de contraste : souvent associées à une tumeur mais peut correspondre à une inflammation.
3-Rétrécissement de la lumière : plutôt associé à une tumeur mais peut être associé à une inflammation.
4-Spasticité intestinale : plutôt associée à une tumeur mais non spécifique.
5-Adhésion du baryum à la muqueuse : non spécifique mais significatif d'une entérite.

Cette étude a également démontré que même si l'examen radiographique avec produit de contraste permettait de suspecter une maladie due à une infiltration de l'intestin, il était très peu discriminatif (tableau 2) en ce qui concerne son origine néoplasique ou inflammatoire.

2-L'examen échographique

a-Avantages et inconvénients

Contrairement à l'examen radiographique avec produit de contraste, l'examen échographique est rapide et facile à réaliser. De plus, la petite taille des chats permet de visualiser l'ensemble du tube digestif dans la zone focale optimale avec une sonde de haute fréquence (NEWELL *et al.*, 1999). D'autre part, cet examen permet de mettre en évidence des masses, des modifications morphologiques des différents organes abdominaux comme les nœuds lymphatiques, et de localiser un épaississement intestinal qui n'auraient pas été détectés à la palpation ni à l'examen radiographique (WILLARD, 1999).

Plusieurs paramètres doivent être examinés et comparés à un examen échographique normal.

b-Paramètres à évaluer

L'étude de NEWELL *et al.* (1999) a permis de décrire l'apparence échographique normale du tube digestif du chat. L'attention de l'échographiste doit se porter sur trois points :

- L'échogénicité et l'épaisseur relative des différentes couches de la paroi intestinale

Chez un chat sain, la séreuse est une couche fine, hyperéchogène, la musculeuse est fine et hypoéchogène, la sous-muqueuse est fine et hyperéchogène et la muqueuse est la couche la plus épaisse et hypoéchogène. L'interface muqueuse/lumière intestinale forme une couche hyperéchogène.

- L'épaisseur de la paroi intestinale

Selon cette étude sur 14 chats, l'épaisseur de la paroi digestive varie en fonction du segment digestif :

- L'épaisseur moyenne de la paroi gastrique est de 4,38 mm et est indépendante de sa distension. L'épaisseur entre les plis gastriques est de 2,03 mm en moyenne.
- L'épaisseur moyenne de la paroi duodénale est de 2,4 mm.
- L'épaisseur du jéjunum et de l'iléon est un peu inférieure, elle est en moyenne 2,1 mm.
- La paroi du côlon est la plus fine avec une épaisseur de 1,67 mm en moyenne.

Les données de cette étude constituent une référence pour évaluer un épaississement de la paroi d'un des segments digestifs. Il faudra également prendre en compte le fait que ces épaisseurs sont augmentées lorsque le chat est anesthésié.

- Les modifications des autres organes

c-Intérêt diagnostique de cet examen

A cette étape de la démarche diagnostique, le lymphome digestif n'est souvent pas exclu des hypothèses diagnostiques et certains signes échographiques peuvent apporter des indications aidant à distinguer une MICI d'un lymphome.
Un épaississement transmural hypoéchogène associé à une perte de l'image « en couches » de la paroi fait fortement suspecter un lymphome. En effet, GROOTERS a montré qu'un épaississement intestinal de plus de 20 mm était en faveur d'un lymphome (WILLARD,

1999). Par contre, si la paroi est moins épaissie, l'hypothèse de lymphome ne peut pas être exclue (HART *et al.*, 1994 ; WEICHSELBAUM *et al.*, 1994).
Quant à l'hypertrophie des nœuds lymphatiques, elle ne permet pas la plupart du temps de distinguer un lymphome digestif d'une MICI. C'est à ce stade qu'il peut être intéressant de réaliser une cytoponction échoguidée.

Des auteurs ont néanmoins montré que certaines observations pouvaient orienter le clinicien vers le diagnostic de MICI.
BAEZ *et al.* (1999) ont constaté plusieurs anomalies de la paroi intestinale chez les chats atteints de MICI comprenant : une altération de l'échogénicité des différentes couches, un épaississement de la paroi, une mauvaise définition des couches de la paroi. Des nœuds lymphatiques de taille augmentée et hypoéchogène ont également été observés.
Sur les 17 chats ayant été soumis à l'examen échographique abdominal, 59% présentaient des anomalies de paroi, 29% des anomalies des nœuds lymphatiques dont une augmentation de taille dans 60%. Si l'on cumule ces résultats, 76% des chats atteints de MICI présentent, lors de l'examen échographique, une ou plusieurs de ces anomalies. Ceci rend cet examen relativement sensible même s'il paraît peu spécifique.
D'autre part, dans cette étude, les modifications constatées à l'échographie apparaissaient être corrélées au grade histologique. Tous les animaux atteints de MICI de grade important à l'examen histologique présentaient au moins une anomalie échographique. De plus, 3 des 5 chats atteints de MICI de grade important présentaient une hypertrophie des nœuds lymphatiques alors qu'aucun chat atteint de MICI légère ne présentait cette anomalie.

Il paraît donc intéressant de réaliser systématiquement cet examen lors de suspicion de MICI. Un autre intérêt de l'échographie est de localiser certaines lésions focales du tube digestif et d'évaluer les autres organes tels que le foie et le pancréas. Une cytoponction échoguidée peut alors être réalisée. D'autre part, comme pour l'examen radiographique, le clinicien pourra choisir la meilleure méthode pour réaliser des biopsies (endoscopique ou chirurgicale) (WILLARD, 1999).

D-Conclusion

La grande majorité des anomalies biologiques, radiographiques et échographiques ne sont pas spécifiques d'une MICI. De plus, les anomalies biologiques sont difficiles à interpréter car elles ne sont pas prises en compte individuellement dans les études ; il est probable que seulement peu de ces anomalies soient directement attribuables aux lésions du tractus digestifs.

Les informations apportées par ces différents examens peuvent orienter le diagnostic vers la MICI sans pouvoir conclure. C'est dans l'exclusion des autres hypothèses diagnostiques que ces examens apparaissent les plus intéressants.

Ils permettent, en outre, de détecter d'éventuelles complications de MICI et de choisir la méthode de biopsie en conséquence.

IV-Diagnostic de certitude

A ce niveau de la démarche, des prélèvements sont nécessaires afin d'éliminer certaines affections telles que le lymphome digestif et de confirmer la nature inflammatoire des lésions

digestives à l'examen anatomo-pathologique. Cet examen peut parfois présenter des limites, des examens immunologiques sont alors intéressants.

A-Les prélèvements et les examens nécessaires à leur obtention

Bien que la cytoponction échoguidée soit la technique de prélèvement la moins invasive, elle est essentiellement indiquée pour des organes pleins tels que les nœuds lymphatiques ou le foie. La cytoponction d'un organe creux comme l'intestin présente souvent un risque important de dissémination de bactéries intestinales dans la cavité abdominale. Cette technique sera donc réservée à des épaississements majeurs de la paroi intestinale, limitant ce risque.

A cette technique, on préfèrera donc d'autres techniques de prélèvement plus invasives mais d'interprétation plus facile à l'examen anatomo-pathologique, comme la biopsie.

Ce prélèvement peut être réalisé par voie endoscopique ou au cours d'une laparotomie.

1-Les examens permettant d'obtenir un prélèvement

L'examen endoscopique et la laparotomie exploratrice sont souvent réalisés dans le but de pratiquer des prélèvements. En outre, même s'ils ne permettent pas à eux seul d'avoir un diagnostic, ils apportent de nouvelles informations.

a-L'examen endoscopique

Ses intérêts et ses limites

Il s'agit d'une technique d'exploration endo-luminale des surfaces muqueuses gastro-duodénale et colique.

Cette méthode est intéressante car elle est peu invasive. D'autre part, elle permet de voir directement la surface de la muqueuse intestinale et donc de choisir les sites de biopsies en fonction des lésions identifiées. Enfin, c'est la seule méthode recommandée lors de biopsies du côlon (KRECIC, 2001a).

Le fait qu'une biopsie de toute l'épaisseur de la paroi intestinale ne puisse pas être réalisée et que certaines lésions profondes, extra-luminales, puissent passer inaperçues constitue une des limites de cet examen (KRECIC, 2001a).
De plus, tout le jéjunum et les parties moyenne et proximale de l'iléon ne peuvent pas être explorées par cette méthode (JERGENS *et al.*, 1992a ; KRECIC, 2001a ; WEISS *et al.*, 1996).

La technique

Une diète alimentaire de 24 heures et hydrique de 4 heures permettra d'éviter des erreurs d'interprétation consécutives à l'inflammation physiologique due à la digestion. Des lavements du côlon sont également pratiqués avant l'examen.
Pendant l'examen, l'animal sous anesthésie gazeuse est positionné sur la gauche pour faciliter la progression du fibroscope dans l'estomac.

Un fibroscope pédiatrique de faible calibre (7-9 mm) est le plus adapté pour un examen de chat. Un vidéo-gastroscope flexible, à vision axiale de longueur utile 1,025 mm permet de réaliser l'examen endoscopique du tube digestif dans de très bonnes conditions. Il

est relié à une source lumineuse et à une pompe d'insufflation et d'aspiration permettant le lavage, l'aspiration et l'insufflation des cavités.

Il est conseillé de réaliser un examen endoscopique à la fois par voie haute et par voie basse même si les signes cliniques nous orientent vers l'atteinte d'un segment intestinal en particulier (cf. *supra*) (LECOINDRE et CHEVALLIER, 1996 et 1997). La progression de l'endoscope se fait tout d'abord par la bouche afin de visionner l'estomac et le duodénum puis, par l'anus, afin de visionner le gros intestin et parfois l'iléon distal.
Il est important d'interpréter les lésions au fur et à mesure de la progression de l'endoscope pour éviter d'interpréter des lésions iatrogènes (LECOINDRE, 1993b).

Les lésions recherchées

Les lésions suivantes ont été observées dans les études de BAEZ *et al.* (1999), CRANDELL *et al.* (2006), JERGENS *et al.* (1992a), LECOINDRE et CHEVALLIER (1996, 1997), PETERSON *et al.* (1991) et WEISS *et al.* (1996).

- L'érythème :

Cette rougeur localisée est le signe d'une d'inflammation. ROTH *et al.* (1990) précisent que les régions du pylore et du cardia apparaissent à l'état normal plus rouges que les autres zones du tractus digestif. Cette lésion ne semble pas être très fiable puisque dans leur étude, l'examen histologique de quelques sites présentant un érythème à l'examen endoscopique n'a pas révélé de lésions histologiques.

- La friabilité :

Elle correspond à la facilité avec laquelle la muqueuse est abîmée lors de son contact avec l'endoscope ou les instruments à biopsie (ROTH *et al.*, 1990).
Dans l'étude de BAEZ *et al.* (1999), la friabilité du tissu était l'anomalie la plus constante, particulièrement dans l'intestin grêle.
YAMASAKI *et al.* (1996) ont montré que la moitié des 20 chats atteints d'entérite lympho-plasmocytaire de leur étude présentaient une muqueuse duodénale friable.

- La granularité :

Elle est augmentée lorsqu'on observe un aspect granuleux de la surface muqueuse. Elle peut être influencée par la hauteur des glandes et la profondeur des cryptes car la lumière de l'endoscope se réfléchit sur ces structures.

- Les ulcérations ou érosions :

Les ulcérations sont des brèches dans la muqueuse associées à une hémorragie active visible à l'endoscopie. Les érosions sont plus discrètes, superficielles et non fibrino-purulentes contrairement aux ulcères en forme de cratère et plus profonds.
Selon ROTH *et al.* (1990), ces lésions sont probablement la conséquence de traumatismes mécaniques associés au passage du contenu intestinal et au péristaltisme.
Une association entre les ulcères et la MICI a été rapporté par JERGENS *et al.* (1992b). Néanmoins, les ulcères semble beaucoup plus rarement rencontrés chez le chat que chez le chien. Aucun des 26 chats de l'étude de JERGENS *et al.* (1992a) n'en présentait alors que LECOINDRE et CHEVALLIER (1997) ont rapporté 3 cas sur les 40 chats examinés par endoscopie ; tous les ulcères étaient situés au niveau du côlon. MAC EWEN *et al.* (1985) ont aussi rapporté des cas d'ulcérations intestinales associées au SHE.
Dans l'étude de CRANDELL *et al.* (2006), des lésions érosives, de granularité et/ou de friabilité ont été observées chez 16 sur 17 des chats atteints de MICI.

- La rigidité de la paroi :

Elle correspond à un défaut de distension de la paroi lors de l'insufflation. Elle peut simplement correspondre à un épaississement de la paroi : dans ce cas, elle peut être très marquée lors de MICI éosinophilique (GUILFORD, 1996b). Elle peut aussi être associée à des sténoses cicatricielles dues à une fibrose suite à la réaction inflammatoire chronique de la MICI (JERGENS et MOORE, 1999 ; LECOINDRE, 1993b). Cette anomalie est la plus fréquemment rapportée dans l'étude de LECOINDRE et CHEVALLIER (1997).

- L'œdème de la muqueuse :

Lors d'œdème, les vaisseaux sanguins ne sont pas visibles à l'endoscopie. Dans l'étude de LECOINDRE et CHEVALLIER (1997), cette lésion est constatée uniquement au niveau du côlon et concerne 6 chats sur 19.

- Les lésions nodulaires :

Elles sont plus rares et sont plutôt rapportées au niveau du côlon. Elles ont été constatées chez 3 chats sur les 40 ayant subit une endoscopie de l'étude de LECOINDRE et CHEVALLIER (1997).

Conclusion

Même si l'endoscopie joue un rôle important dans le diagnostic des MICI, l'aspect macroscopique de la muqueuse semble ne pas toujours permettre de conclure à une atteinte inflammatoire de celle-ci (cf. *infra*).

On note cependant que certaines lésions de la muqueuse sont mieux corrélées à l'examen histologique que d'autres. C'est le cas de la granularité et de la friabilité qui, dans l'étude de LECOINDRE et CHEVALLIER (1997) et de ROTH *et al.* (1990) sont les lésions les plus fréquemment associées à des anomalies histologiques.

b-La laparotomie

Elle permet d'obtenir des biopsies gastro-intestinales intéressant toute l'épaisseur de la muqueuse et sur toute la longueur de l'intestin grêle. Cette méthode peut donc être proposée lorsque l'examen échographique évoque des anomalies de l'iléon et/ou du jéjunum uniquement ou lorsque l'examen des biopsies réalisées par endoscopie n'a pas permis de conclure. En effet, lors de l'examen histologique de biopsies réalisées sous endoscopie, il arrive qu'un lymphome soit pris pour une MICI. L'étude d'EVANS et *al.* (2006) compare le diagnostic histologique entre les prélèvements réalisés par endoscopie et ceux réalisés par laparotomie chez 22 chats atteints d'un lymphome ou d'une MICI. Cette étude montre que les résultats ne sont pas concordant et que chez 4 chats, le diagnostic à partir des biopsies par endoscopie est celui de MICI alors qu'à partir des biopsies réalisées par laparotomie, il s'agit d'un lymphome. Les auteurs expliquent cette erreur de diagnostic par la forte prévalence du lymphome au niveau du jéjunum et de l'iléon, sites non atteints par l'endoscope.

D'autre part, lors de la laparotomie exploratrice, la totalité des organes abdominaux peut être explorée. Ceci est notamment intéressant lorsque l'un des examens précédents a révélé une atteinte d'un autre organe abdominal que le tube digestif (un ictère, une augmentation importante des paramètres hépatiques ou des PLIf, des nœuds lymphatiques hypertrophiés ou des anomalies échographiques du foie ou du pancréas). La laparotomie est alors proposée en première intention afin d'effectuer une biopsie des organes suspectés atteints.

De plus, contrairement à la méthode endoscopique, elle permet de diagnostiquer des lésions extra-luminales rencontrées lors de certaines MICI granulomateuses transmurales (WILCOCK, 1992).

Il s'agit néanmoins d'une méthode plus invasive que l'endoscopie et ne permettant pas d'observer la surface muqueuse. De plus, lors d'une laparotomie, la biopsie du côlon, trop risquée pour des raisons évidentes de contamination, n'est pas indiquée (KRECIC, 2001a).

2-La technique de prélèvement

Avant de réaliser une biopsie, un contrôle des temps de coagulation est logiquement nécessaire, car ils pourraient être augmentés, notamment si la MICI est compliquée d'une cholangio-hépatite chronique.

La réalisation d'une biopsie doit permettre d'obtenir des prélèvements représentatifs, larges et profonds, afin que leur analyse histologique soit diagnostique.
Deux techniques principales sont donc à la disposition du clinicien.

a-Les prélèvements par voie endoscopique

Le risque de perforation étant négligeable avec cette méthode, la biopsie devrait inclure en plus de la couche muqueuse, la musculaire-muqueuse, voire une partie de la sous-muqueuse (BAEZ *et al.*, 1994 ; HITT, 1995 ; JERGENS et MOORE, 1999 ; WILCOCK, 1992).

Le matériel utilisé pour réaliser une biopsie

Le matériel utilisé comprend une petite pince à biopsie flexible que l'on glisse à travers le canal opérateur et dont les mords qui s'affrontent mesurent 2-3 mm. Les pinces fenêtrées seraient les plus adaptées à ce type de biopsie car elles provoqueraient moins d'artefacts d'écrasement et permettraient d'obtenir des biopsies plus grosses qu'avec les modèles non fenêtrés. Certaines pinces possèdent une aiguille en leur centre qui permet d'ancrer l'extrémité de la pince au moment de la biopsie. Cette pince est intéressante dans les segments tubulaires étroits comme le duodénum du chat.

La technique de prélèvement

La biopsie

Le clinicien fait progresser dans le canal opérateur la pince, mâchoires fermées, jusqu'au site choisi où les mâchoires sont ouvertes. Avant de refermer les mâchoires, il est important d'exercer une pression importante sur la muqueuse. D'après JERGENS et MOORE (1999), il a été démontré que de cette façon, on pouvait obtenir des échantillons larges et profonds. La pression est suffisante lorsque l'on voit le prélèvement de muqueuse s'éloigner de l'endoscope et que le corps de la pince se courbe légèrement. A ce moment, la pince doit être fermée et retirée fermement.

L'idéal est de positionner l'extrémité de l'endoscope perpendiculairement à l'aire que l'on souhaite prélever ce qui est particulièrement difficile dans l'intestin grêle du chat, qui est très étroit. Une autre technique a donc été proposée par GOWEN (figure 3) : La muqueuse est saisie tangentiellement par la pince à biopsie (A) puis la pince est avancée de 4 à 5 cm en direction aborale (B) de façon à prélever une bande de muqueuse. Cette technique permet d'obtenir des prélèvements plus larges mais moins profonds (JERGENS et MOORE, 1999).

Figure 3 : Technique du « push-off » afin de réaliser des biopsies plus larges (JERGENS et MOORE, 1999).

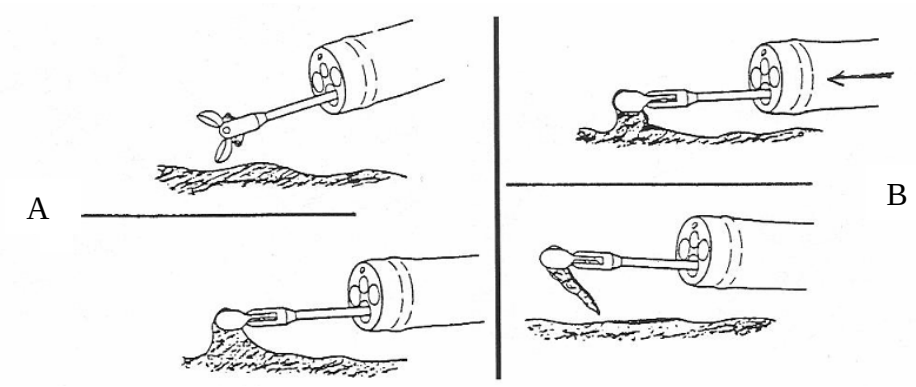

L'exfoliation de la muqueuse

Au cours de l'endoscopie, en complément de la biopsie, un prélèvement des cellules muqueuses peut être réalisé en vue d'un examen cytologique. Ce prélèvement doit être effectué après la réalisation des biopsies. Deux techniques peuvent être utilisées :

- Une exfoliation de la muqueuse s'effectue à l'aide d'une cytobrosse à usage unique glissée dans le canal opérateur. L'instrument est frotté vigoureusement contre la muqueuse jusqu'à l'obtention d'une discrète hémorragie. La cytobrosse est ensuite roulée sur une lame afin d'obtenir un frottis.
- Un tel frottis peut également être obtenu en transférant une biopsie de muqueuse sur une lame de façon à obtenir une empreinte cytologique. Plusieurs empreintes cytologiques peuvent être obtenues en plaçant la biopsie entre 2 lames et en exerçant une légère pression (JERGENS *et al.*, 2000).

Le traitement des prélèvements

Pour limiter la présence d'artefacts, la manipulation des prélèvements et leur fixation doivent être réalisées avec précaution. Contrairement à WILCOCK (1992), de nombreux auteurs dont JERGENS et MOORE (1999) préconisent de déposer les prélèvements sur un support absorbant (éponge), la muqueuse orientée vers le haut et de les aplatir légèrement sur le support afin de permettre une fixation complète des tissus et d'éviter qu'il y ait des modifications d'orientation lors de la préparation des lames. Du formol 10% est utilisé pour fixer le prélèvement.

La représentativité des biopsies

Il est important de réaliser plusieurs biopsies (5 à 10 selon les auteurs (HITT, 1995 ; JERGENS et MOORE, 1999 ; ZORAN, 2001)) de plusieurs segments de l'intestin accessibles par l'endoscope (cardia, grande courbure de l'estomac, duodénum crânial et distal, iléon, côlon proximal et distal) pour ne pas manquer une lésion inflammatoire non suspectée (WILLARD, 1999).
Il faut privilégier les sites présentant des lésions à l'endoscopie. Si aucune lésion n'est observée, des biopsies sont réalisées au hasard (JERGENS et MOORE, 1999 ; ZORAN, 2000 ; WILCOCK, 1992).

Les biopsies de l'iléon obtenues en passant la pince à biopsie à travers la valvule iléo-caecale et en prélevant à l'aveugle permettent occasionnellement d'établir un diagnostic de MICI alors que les biopsies duodénales et coliques n'ont pas montré d'anomalies (WILLARD, 1999).
Les biopsies gastriques sont pratiquées en routine, probablement car l'estomac est facile à examiner et à prélever. Pourtant, ce sont plus souvent les biopsies de l'intestin grêle qui sont diagnostiques (LECOINDRE et CHEVALLIER, 1997 ; HART *et al.*, 1994). De plus, d'après l'étude de BAEZ *et al.* (1999), sur 18 chats atteints de MICI examinés par endoscopie, 28% présentaient des lésions au niveau de l'estomac alors que 50% présentaient des lésions au niveau du duodénum. Enfin, les biopsies gastriques et intestinales des 22 chats de l'étude de HART *et al.* (1994) ont permis d'identifier une inflammation gastrique dont le grade était systématiquement identique voire inférieur à celui de l'inflammation intestinale.

b-Les prélèvements par laparotomie

Comme pour la méthode précédente, les biopsies doivent être nombreuses et réalisées en différents sites du tube digestif (estomac et différents segments de l'intestin grêle) en privilégiant les zones où l'intestin apparaît anormal mais dans de nombreux cas, l'intestin apparaît grossièrement normal (TAMS, 1986a). Selon WILLARD (1999), des biopsies doivent aussi systématiquement être réalisées sur les nœuds lymphatiques régionaux.

La laparotomie exploratrice

Avant de réaliser les biopsies intestinales, tous les organes de l'abdomen doivent être explorés. Si l'examen clinique (ictère, palpation anormale), les examens complémentaires (modifications biochimiques, anomalies échographiques) ou l'exploration chirurgicale ont fait suspecter une anomalie de l'un d'eux, leur biopsie est réalisée avant celle du tube digestif pour éviter une contamination croisée. Comme la MICI peut se compliquer d'une cholangio-hépatite et d'une pancréatite, certains auteurs conseillent de réaliser des biopsies de pancréas et de foie systématiquement lors de biopsie intestinale par laparotomie (WILLARD, 1999).

La technique de biopsie

Une entérotomie longitudinale ou transverse peut être réalisée. Les échantillons doivent avoir 4-5 mm de diamètre et contenir suffisamment de muqueuse.
La figure 4 illustre les différentes étapes d'une biopsie de l'intestin grêle réalisée longitudinalement. Une incision longitudinale à la lame froide n°11 permet d'atteindre la lumière intestinale (A) ; on retire une ellipse de 2 à 3 mm de tissu avec des ciseaux de Metzenbaum (B) ou on réalise une deuxième incision approximativement parallèle à la première. Puis on referme par des points simples (D).

Figure 4 : Biopsie de l'intestin grêle (FOSSUM, 2002).

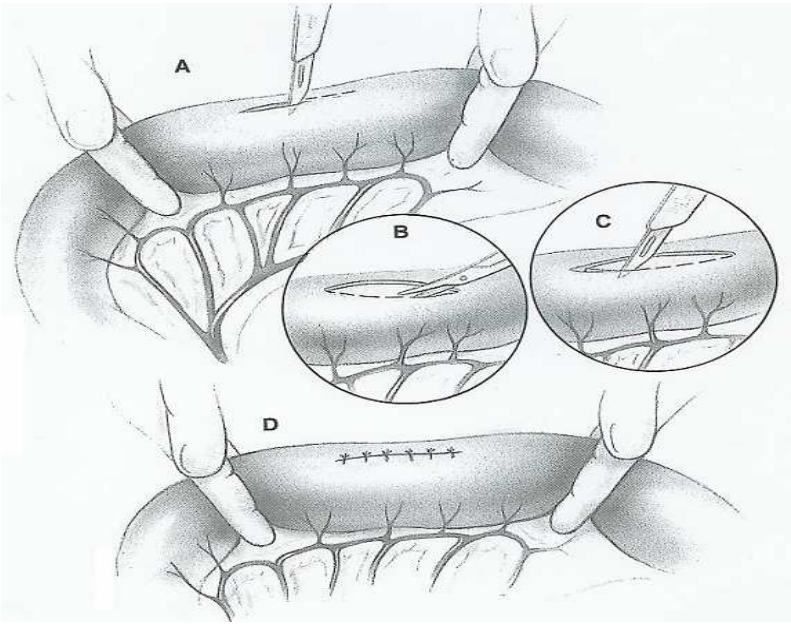

Les précautions d'asepsie sont les mêmes que pour toute chirurgie intestinale. Le prélèvement doit être placé sur du papier stérile pour éviter qu'il ne s'enroule. Son traitement est identique à ce qui a été décrit précédemment (FOSSUM, 2002).

Les complications

La déhiscence des plaies (de l'intestin ou des parois abdominales) et la striction cicatricielle constituent les principales craintes du clinicien. La déhiscence peut être secondaire à une mauvaise technique ou très rarement chez le chat, à une hypoprotéinémie (TAMS, 1986a).

Selon WILLARD (1999), la crainte de telles complications pousse souvent le chirurgien à réaliser des biopsies contenant peu de muqueuse et présentant des artefacts d'écrasements, ce qui rend l'examen histologique difficile. Ceci semble paradoxal puisque l'avantage d'une biopsie par voie chirurgicale est justement de ne pas être confronté à ces artefacts. De plus, la formation d'une striction suite à un tel acte serait extrêmement rare si moins de 20% de la circonférence de l'intestin est retiré, et la taille de la biopsie n'aurait que peu voire pas d'influence sur le risque de déhiscence.

c-Les autres méthodes proposées

Par laparoscopie

La méthode par laparoscopie est surtout intéressante chez des animaux débilités.

A partir d'une petite incision, les anses sont extériorisées à l'aide d'une pince atraumatique puis une entérotomie est réalisée comme décrit précédemment. Cette méthode, un peu moins invasive que la précédente permettrait de limiter les complications post-chirurgicales, les incisions étant plus petites et le réveil plus rapide.

Cependant, les biopsies par laporoscopie sont difficiles à réaliser chez les animaux pesant moins de 2 kg, ce qui peut être le cas d'un chat atteint de MICI (MONNET et TWEDT, 2003).

MONNET et TWEDT (2003) ont utilisé cette méthode chez des animaux débilités ayant reçu un sédatif et anesthésiés localement. Cette méthode est utilisée dans l'étude d'EVANS *et al.* (2006).

Par proctoscopie

Selon WOLF (1992), si un endoscope n'est pas disponible et si les signes cliniques sont évocateurs d'une atteinte du gros intestin, des biopsies à travers un proctoscope pédiatrique peuvent être réalisées. Dans de rares cas, elles permettent de diagnostiquer une MICI. Cette technique n'est pas rapportée ultérieurement.

B-L'analyse des prélèvements

L'observation microscopique des prélèvements intestinaux est essentielle dans le diagnostic des MICI. Elle permet notamment de distinguer une infiltration inflammatoire d'une infiltration tumorale (JERGENS, 2001a ; ROTH *et al.*, 1990).

Cependant, les lésions histologiques étant parfois difficiles à interpréter, on comprend d'une part, l'importance des étapes préliminaires dans l'exclusion des différentes causes d'inflammation intestinale (GUILFORD, 1996b) et d'autre part, l'intérêt de décrire précisément les modifications observées ; ceci conduit à la nécessité d'établir des critères.

1-Les différents critères à évaluer

A l'examen histologique d'une biopsie intestinale, une augmentation du nombre de cellules inflammatoires dans la *lamina propria* et une altération de la structure de la muqueuse sont rencontrées lors de MICI. Même si jusqu'à présent, aucun critère histologique discriminant et objectif n'a été établi, certains points doivent être évalués (tableau 3).

Tableau 3 : Critères d'évaluation histologique des biopsies de l'intestin grêle (d'après HALL, 1994).

• La hauteur et la largeur des villosités
La profondeur des glandes
• L'intégrité de l'épithélium
La mortalité cellulaire
La différenciation des entérocytes
La quantité de cellules caliciformes
• La présence d'un infiltrat dans la *lamina propria* : la quantité de cellules le composant et leur nature.
La quantité de lymphocytes intra-épithéliaux

A l'examen cytologique, le pathologiste recherche sur 10 champs microscopiques de la lame, des modifications de certains critères ; il s'agit du nombre et du type des cellules

inflammatoires, épithéliales et atypiques, et de la quantité de débris, de sang, de bactéries et de mucus. Ces critères permettent de donner un score à la lame et de différencier ainsi une muqueuse infiltrée par des cellules inflammatoires ou des cellules néoplasiques d'une muqueuse normale (JERGENS *et al.*, 2000).

a-Anomalies à l'examen microscopique

L'infiltrat inflammatoire

Mise en évidence d'une infiltration cellulaire

Différents types de cellules peuvent infiltrer la muqueuse intestinale (éosinophiles, neutrophiles, plasmocytes, lymphocytes, histiocytes). Ces cellules, en particulier les plasmocytes et les lymphocytes, sont présentes en faible quantité dans la muqueuse intestinale d'un chat normal (cf. *supra*), en particulier les plasmocytes et les lymphocytes. La difficulté pour le pathologiste est donc de savoir si ces cellules sont en quantité normale ou augmentée (ROTH *et al.*, 1990 ; WILCOCK, 1992). Malheureusement, il n'y a pas de consensus entre les différents pathologistes par rapport à cette quantité. Cela se traduit par un manque d'uniformité dans la description d'une même coupe d'intestin par plusieurs pathologistes (WILLARD, 1999).

Les premiers diagnostics de MICI ont été établis à partir de l'évaluation subjective d'une augmentation de la quantité de cellules inflammatoires dans la *lamina propria* (lymphocytes et/ou plasmocytes la plupart du temps) (NELSON *et al.*, 1984). Par la suite, YAMASAKI *et al.* (1996) ont démontré qu'il y avait significativement plus de lymphocytes et de plasmocytes dans la *lamina propria* duodénale des chats atteints d'entérite lympho-plasmocytaire (20 dans leur étude) que dans celle des chats cliniquement sains (10 dans leur étude). Ils ont, de plus, dénombré ces cellules dans des zones bien définies de muqueuse, ce qui diminue le caractère subjectif de ce critère de cellularité (tableau 5). Une telle approche est cependant très contraignante et donc pratiquement jamais employée (WILLARD, 1999).

L'examen cytologique réalisé à partir de l'exfoliation de la muqueuse intestinale ou de l'empreinte d'une biopsie de cette muqueuse serait un moyen rapide et facile d'avoir une indication sur l'infiltrat cellulaire intestinal. En effet, JERGENS *et al.* (2000) ont démontré une forte corrélation entre les résultats des examens histologiques et cytologiques de la muqueuse intestinale de chiens et de chats atteints d'affections gastro-intestinales diverses. Même si cette corrélation n'a pas été spécifiquement démontrée lors de MICI du chat, selon eux, cet examen diagnostique supplémentaire devrait être réalisé en routine dès lors qu'une biopsie de la muqueuse intestinale est effectuée.

Les différents infiltrats

L'infiltrat lympho-plasmocytaire

L'infiltrat composé à la fois de lymphocytes et de plasmocytes permet de qualifier la MICI de lympho-plasmocytaire (WILCOCK, 1992 ; GUILFORD, 1996b). Dans de plus rares cas, l'infiltrat est polymorphe, associant, outre des plasmocytes et des lymphocytes, un ensemble de cellules inflammatoires de différents types (granulocytes neutrophiles ou éosinophiles, histiocytes) (LECOINDRE et CHEVALLIER, 1996).
Selon WILCOCK (1992), dans la majorité des inflammations, l'infiltrat est dominé par des lymphocytes et des plasmocytes car ces cellules s'accumulent lentement et persistent longtemps dans la muqueuse digestive. D'après ces considérations, une MICI éosinophilique

légère pourrait se transformer en une MICI lympho-plasmocytaire. Le diagnostic de MICI lympho-plasmocytaire serait alors abusif dans certains cas. Il est donc important d'essayer de déterminer quel type cellulaire est recruté de façon prédominante dans la lésion au moment de son apparition.

L'infiltrat éosinophilique

Une infiltration diffuse et majeure de la *lamina propria* par des cellules éosinophiles (GUILFORD, 1996b) est rencontrée lors de MICI éosinophilique. Selon HENDRICK (1981), l'infiltrat éosinophilique peut également être transmural chez le chat et former un granulome éosinophilique. Il s'agit alors de MICI granulomateuse transmurale.
Le diagnostic peut être difficile en raison de la présence de cellules inflammatoires de plusieurs types dans la muqueuse. Il peut cependant être renforcé par l'observation d'éosinophiles dans la sous-muqueuse et dans la *lamina* propria de l'estomac. Au niveau de ces sites, des leucocytes de tous types y sont dispersés ; l'observateur est donc moins gêné par la présence des lymphocytes ou des plasmocytes, et l'évaluation de l'augmentation de la population éosinophilique sera plus précise que si elle était uniquement constatée dans la *lamina propria* de l'intestin grêle ou du côlon (WILCOCK, 1992).

Ces MICI peuvent faire partie du SHE ; dans ce cas, l'examen histologique de prélèvements de foie, de rate, de noeud lymphatique, de rein et de cœur peuvent aussi révéler une infiltration éosinophilique (HENDRICK, 1981 ; MOORE, 1983).

L'infiltrat neutrophilique

Les neutrophiles sont souvent une composante mineure de l'infiltrat inflammatoire lors de MICI.
Selon JERGENS et MOORE (1999), ils sont observés dans les lésions de MICI du côlon du chat ; ils sont associés à un infiltrat lympho-plasmocytaire dans 16% des cas de MICI de l'étude de WEISS *et al.* (1996) et sont rencontrés en grand nombre dans les foyers de nécrose et d'ulcération de la muqueuse dans l'étude de JERGENS *et al.* (1992b).

Il existe de rare cas de MICI suppurée où ils peuvent constituer la majorité de l'infiltrat.

Une infection bactérienne primaire ou secondaire doit systématiquement être recherchée (WILCOCK, 1992).

L'infiltrat histiocytaire

Il serait rencontré chez le chat lors de certaines MICI granulomateuses. Il correspond à des agrégats d'histiocytes dans la *lamina propria*. (GUILFORD, 1996b).

Les modifications morphologiques

L'évaluation des modifications morphologiques a été proposée par WILCOCK en 1992 en complément de celle de l'infiltrat cellulaire de la *lamina propria*. La méconnaissance de la microstructure intestinale normale du chat sain rendait parfois difficile l'évaluation des anomalies de la muqueuse. Ces dernières années, un petit nombre d'études morphométriques (DURGUT, 2000 ; STURGESS *et al.*, 2001) a permis de mieux les évaluer.

Les anomalies morphologiques les plus souvent recherchées sont l'aplatissement de l'épithélium suggérant une érosion récente, la fusion ou l'atrophie des villosités, l'hyperplasie

des cellules des glandes associée à une augmentation des figures mitotiques traduisant un renouvellement anormal des cellules épithéliales, la fibrose, l'œdème et la dilatation des vaisseaux lymphatiques (GUILFORD, 1996b ; LECOINDRE et CHEVALLIER, 1996 ; WILCOCK, 1992).
Chez le chat, les lésions des villosités intestinales sont fréquentes et sont plus souvent observées que chez le chien (LECOINDRE et CHEVALLIER, 1996).

La gradation de certaines lésions comme la fibrose de la *lamina propria* (tableau 4) (YAMASAKI *et al.*, 1996) facilitera par la suite la gradation de la MICI (cf. *infra*).

Tableau 4 : Système de gradation de la fibrose de la *lamina propria* (YAMASAKI *et al.*, 1996).

	grade de la fibrose			
	0	1	2	3
Pourcentage de *lamina propria* atteint par la fibrose	0%	1-30%	31-60%	61-100%

Une atteinte de la sous-muqueuse est rare. On la rencontre surtout dans les formes agressives de MICI telles que les MICI éosinophiliques ou les MICI granulomateuses (KRECIC, 2001a ; WILCOCK, 1992). Parmi les lésions observées, l'hyperplasie des structures lymphoïdes organisées de cette couche est rapportée par WILCOCK (1992).

b-Rôle des critères histologiques dans la gradation de la MICI

Des systèmes de gradation histologique ont été proposés. Ils contribuent à proposer une stratégie thérapeutique et à établir un pronostic (LECOINDRE et CHEVALLIER, 1997).
La plupart de ces systèmes sont décrits pour des MICI lympho-plasmocytaires puisqu'elles représentent la majorité des MICI ; ils semblent néanmoins applicables pour les autres types inflammatoires. Ces systèmes sont nombreux et variés ; aucun système de gradation standardisé n'a été établi (JERGENS et MOORE, 1999).

L'étude de YAMASAKI *et al.* (1996) sur les gastro-entérites lympho-plasmocytaires du chien et du chat a permis de corréler la quantité de cellules inflammatoires de la *lamina propria* à un grade histologique (tableau 5). Ce système de gradation n'a pas été utilisé ultérieurement chez le chat ; il est, en effet, très contraignant pour le pathologiste et n'est pas spécifique au chat. De plus, ce système de gradation a été proposé alors que la population de cellules inflammatoires intestinales du chat sain n'avait pas encore été étudiée (cf. *supra*).

Tableau 5 : Gradation de l'infiltrat cellulaire lympho-plasmocytaire en fonction des cellules inflammatoires dénombrées. (YAMASAKI *et al.*, 1996)

	Grade				
	0	1	2	3	4
Nombre moyen de cellules par 5000 µm² de *lamina propria* de l'estomac (moyenne à partir de 12 aires du fundus et du pylore)	<20	20-25	26-30	>30	-
Nombre moyen de cellules par 5000 µm² de la *lamina propria* duodénale (moyenne à partir de 12 aires de l'apex des villosités, de leur base et d'une portion plus profonde de la *lamina propria*)	<40	40-45	46-50	51-55	>55

A partir des années 90 (ROTH *et al.*, 1990), des systèmes de gradation plus complexes sont proposés à partir de ceux établis en médecine humaine (WHITEHEAD *et al.*, 1975). Ils se basent sur les modifications architecturales ainsi que sur le nombre de lymphocytes et de plasmocytes (DENNIS *et al.*, 1993 ; HART *et al.*, 1994 ; JERGENS *et al.*, 1992b ; WEISS *et al.*, 1996).
Cependant, il y a toujours un manque d'uniformité entre les critères utilisés par les différents cliniciens et pathologistes.
Le système de gradation le plus utilisé est celui représenté par le tableau 6. JERGENS (2001a), JERGENS *et al.* (1992a, 1992b), JERGENS et MOORE (1999) et WALY *et al.* (2004) semblent l'avoir choisi.

Tableau 6 : Système de gradation histologique de le la MICI lympho-plasmocytaire du chat (DENNIS *et al.*, 1992 et 1993 ; LECOINDRE et CHEVALIER, 1997 ; HART *et al.*, 1994). (Lors de gradation d'une colique on ne tient pas compte de la ligne du tableau correspondant à l'évaluation de l'architecture des villosités.)

Grade des lésions histologiques	Faible	Modéré	Important
Infiltrat cellulaire	Discret à modéré	Modéré à sévère	Important
Epithélium superficiel	Colonnes normales avec un faible nombre de LIE (Lymphocytes Intra-Epithéliaux)	Aplatissement variable des cellules épithéliales, quantité de LIE modérée	Aplatissement des cellules épithéliales et érosion, quantité de LIE modérée à importante
Architecture des villosités	Architecture normale	Villosités légèrement émoussées	Villosités fusionnées, atrophiées, émoussées; dilatation des vaisseaux lymphatiques
Fibrose et œdème de la muqueuse	Discret	Modéré	Important
Cryptes et glandes	Apparence normale	Cryptes irrégulières, diminution légère du nombre de glandes et de cryptes	Hyperplasie ou abcédation des cryptes, atrophie des glandes

D'après l'étude de LECOINDRE et CHEVALLIER (1997), les MICI de grade faible et modéré (selon le système de gradation représenté par le tableau 6), sont les plus fréquentes. Toutefois, les chats âgés souffrent en général d'une atteinte plus importante.

c-Rôle des critères histologiques dans l'évaluation de la réponse thérapeutique

L'examen des biopsies n'a pas seulement un intérêt diagnostique ; il est aussi intéressant dans le suivi de la MICI et informe sur la nécessité ou pas de renforcer le traitement (GUILFORD, 1996b). Certains vétérinaires préconisent de réaliser des biopsies de la muqueuse intestinale de tous les animaux chez lesquels une MICI de grade histologique modéré ou important a été diagnostiquée (TAMS, 1986a).

Selon WOLF (1992), ce suivi de biopsies peut être intéressant chez les animaux dont les signes cliniques ne rétrocèdent pas à la mise en place d'un traitement. Ceci permet alors une évaluation objective de la réponse inflammatoire au traitement. Les patients qui ne s'améliorent pas cliniquement et dont l'analyse histologique des biopsies intestinales révèle une diminution de l'inflammation conservent le même traitement alors que ceux dont

l'examen histologique ne montre aucune amélioration voient leur traitement renforcé (GUILFORD, 1996b).
D'autre part, si des biopsies hépatiques et/ou pancréatiques n'ont pas été réalisées auparavant, il peut être intéressant de les proposer à ce moment puisque la cholangio-hépatite et la pancréatite peuvent être des complications de la MICI et peuvent être responsables de troubles digestifs (WILLARD, 1999).

Quant aux patients ayant une rémission clinique, on peut se demander si de nouvelles biopsies sont vraiment nécessaires. De nombreux patients atteints de MICI ont une inflammation intestinale qui persiste malgré une rémission totale des signes cliniques. Ce n'est pas rare que des patients présentent de rapides récidives cliniques suite à l'arrêt du traitement médical. De plus, il est possible que sur le long terme, cette inflammation résiduelle entraîne une fibrose intestinale aboutissant à des symptômes récurrents ne répondant plus au traitement. Cette théorie pourrait donc justifier la réalisation de biopsies répétées. Mais des études à ce sujet seraient intéressantes afin de ne pas réaliser cet examen, invasif, trop fréquemment (GUILFORD, 1996a).

2-Les limites de l'examen microscopique

a-Interprétation dépendante de l'observateur

WILLARD *et al.* (2002) ont démontré que l'interprétation d'une même coupe histologique variait significativement et considérablement d'un pathologiste à l'autre. En effet, l'observation par 5 pathologistes différents de 14 coupes histologiques d'intestins de chiens et de chats dont 9 provenaient d'animaux atteints de symptômes digestifs et 5 d'animaux cliniquement sains a permis d'obtenir les résultats suivants :

- Seulement 6 des 14 coupes sont interprétées de manière identique en ce qui concerne la nature de l'infiltrat cellulaire.
- 1 seule coupe histologique a été gradée de la même façon par tous les pathologistes même si des grades assez proches ont été attribués à 6 autres lames.

Le peu d'informations sur la cellularité et l'architecture normales de la muqueuse intestinale explique en partie ce manque d'homogénéité entre les différents pathologistes (GUILFORD, 1996b).
Cette étude confirme la nécessité de définir des termes standardisés afin de décrire de façon rigoureuse le tissu intestinal. Un travail a permis en médecine humaine de définir des critères spécifiques et rigoureux permettant d'obtenir une uniformité d'interprétation. De telles recherches mériteraient d'être réalisées en médecine vétérinaire.
D'autre part, le pathologiste qui interprète une coupe histologique travaille rarement directement avec le patient et connaît donc mal la clinique et l'évolution de la maladie qu'il a diagnostiquée. Il est donc difficile pour lui de savoir si les modifications qu'il a observées sont cliniquement significatives (WILLARD, 1992a).
Une étroite collaboration entre le pathologiste et le clinicien est donc indispensable (WILLARD *et al.*, 2002) afin de réaliser un tel projet de standardisation des critères histologiques.

Selon GUILFORD (1996b), lorsque l'infiltrat cellulaire est gradé de modéré à important, le diagnostic de MICI est plus souvent univoque pour les différents pathologistes donc plus fiable que lorsque le grade est léger. De plus, des anomalies architecturales confortent ce diagnostic.

Il faut donc se méfier d'un diagnostic de MICI de grade histologique léger basé uniquement sur l'estimation d'une discrète augmentation de lymphocytes. (BAEZ *et al.*, 1999 ; GUILFORD, 1996b ; JERGENS, 2001a).

b-Discordance entre l'examen histologique et les examens endoscopique et clinique

La plupart des auteurs s'accordent à dire qu'il existe une discordance entre le diagnostic histologique de MICI et la présence de lésions à l'examen endoscopique. En effet, l'apparence macroscopique de la muqueuse ne semble pas toujours permettre de conclure à une inflammation.
Selon les études, 6 sur 8 (DENNIS *et al.*, 1992), 42% (JERGENS *et al.*, 1992a), 51% (LECOINDRE et CHEVALLIER, 1997) ou 50% (BAEZ *et al.*, 1999) des examens endoscopiques étaient normaux malgré un diagnostic histologique d'inflammation intestinale chez ces chats. BAEZ *et al.* (1999) ont montré que cette discordance était moindre lors de MICI de l'intestin grêle de grade histologique important.
Ces constatations vont à l'encontre de celles de l'étude de ROTH *et al.* (1990) sur 75 chiens et chats atteints de troubles gastro-intestinaux d'origine inconnue. Ils ont comparé les résultats endoscopiques aux résultats histologiques et en ont conclu que des biopsies réalisées sur une muqueuse d'aspect endoscopique normal ne présentaient que rarement des anomalies histologiques.

Une discordance est également rapportée entre l'histologie et la clinique. En effet, cette même étude a montré que plus de 26% des tissus intestinaux d'animaux présentant des anomalies à l'endoscopie et des signes cliniques évoquant une atteinte digestive ne présentaient pas d'anomalies histologiques. Les résultats de cette étude doivent être interprétés avec précaution puisque les chiens et les chats n'ont pas été séparés et que les différentes affections digestives n'ont pas été identifiées. Ce dernier pourcentage est donc probablement surestimé. Cependant, des constatations similaires ont été faites par WILLARD *et al.* (2002). De plus, selon JERGENS et MOORE (1999), quel que soit le système de gradation des lésions histologiques utilisé, la corrélation entre le grade histologique des lésions et la gravité des signes cliniques est faible. Cette discordance serait particulièrement marquée lors de signes cliniques évoquant une atteinte colique modérée à grave (GUILFORD, 1996b).

Cette discordance peut être due à (GUILFORD, 1996b ; LECOINDRE et CHEVALLIER, 1997 ; ROTH *et al.*, 1990) :

- une mauvaise représentativité de la biopsie. Elle peut être consécutive à une mauvaise technique de prélèvement, à un trop petit nombre de ces prélèvements ou à des sites de prélèvement pas assez variés ; le choix du site a pu être influencé par les signes cliniques avec une mauvaise distinction entre une diarrhée de l'intestin grêle et une diarrhée du gros intestin.
- une mauvaise technique endoscopique. Les prélèvements peuvent être trop petits, ne pas comprendre la sous-muqueuse ou présenter des lésions artefactuelles.
- une mauvaise évaluation des lésions endoscopiques due au manque d'expérience du manipulateur, à une insufflation inefficace mettant en évidence une rigidité pariétale non présente ou à la mauvaise interprétation de lésions provoquées par l'endoscope lors de sa progression.
- une mauvaise interprétation histologique de la biopsie secondaire au manque d'expérience du pathologiste, à une erreur de manipulation des prélèvements ou à une infiltration inflammatoire légère non diagnostiquée.

- une erreur de diagnostic avec par exemple, l'existence d'une affection fonctionnelle telle qu'une modification de la motilité.

c-Différenciation histologique parfois difficile entre un lymphome digestif débutant et une MICI de grade important

La MICI et le lymphome digestif sont considérés comme les affections intestinales les plus fréquentes chez le chat. L'examen histologique permet, dans la majorité des cas, d'obtenir un diagnostic définitif. Cependant, il peut parfois être difficile de différencier une entérite lympho-plasmocytaire grave d'un lymphome débutant ; les pronostics respectifs sont pourtant totalement différents (GUILFORD, 1996b ; KRECIC, 2001a ; RAGAINI *et al.*, 2003 ; TAMS, 1986a ; WILCOCK, 1992 ; WOLF, 1992).

L'observation d'une infiltration lympho-plasmocytaire peut constituer la seule modification visible de la muqueuse. Cet infiltrat peut cependant être superposé à une lésion lymphomateuse des couches profondes, non visibles à l'examen histologique des biopsies réalisées par endoscopie, qui sont trop superficielles. Le clinicien est alors orienté vers un diagnostic de MICI alors qu'il s'agit d'un lymphome (WASMER *et al.*, 1995). *A contrario*, on peut diagnostiquer un lymphome alors qu'il s'agit d'une MICI (WALY *et al.*, 2005).

Lors d'une infiltration importante de la muqueuse par des lymphocytes monomorphes, la distinction entre ces deux maladies est particulièrement difficile à faire. Il est donc conseillé, lors d'entérite lymphocytaire de renouveler les biopsies endoscopiques ou d'envisager des biopsies de toute l'épaisseur de l'intestin par laparotomie (LECOINDRE et CHEVALLIER, 1996 et 1997).

3-Importance diagnostique de l'immuno-histochimie

L'immuno-histochimie prend en compte le phénotype immunitaire des cellules infiltrant la paroi digestive en plus des critères morphologiques. Elle peut donc permettre de faire la distinction entre une tumeur et une inflammation lorsque les résultats de l'examen histologique habituel sont douteux.
Une étude de WALY *et al.* (2005) a été réalisée sur 32 chats chez lesquels un lymphome digestif avait été diagnostiqué à l'examen histologique. Chez 5 d'entre eux, les caractéristiques immuno-histochimiques des cellules infiltrant la muqueuse intestinale étaient compatibles avec une réponse inflammatoire mixte et non avec une tumeur : plusieurs phénotypes étaient présents sans prédominance de l'un part rapport à l'autre.

L'utilité d'une évaluation immuno-histochimique en routine afin de diagnostiquer les maladies intestinales du chat est donc indéniable. Cependant, la faible disponibilité et le coût relativement élevé de cet examen limitent son utilisation (ZORAN, 1999).

C-Conclusion

L'examen des prélèvements intestinaux est d'une aide précieuse pour établir le diagnostic, le pronostic et l'approche thérapeutique des MICI à condition que les biopsies soient représentatives. C'est probablement cette recherche de représentativité, associée au caractère peu invasif de cet examen qui fait de la voie endoscopique, la méthode la plus utilisée pour réaliser des biopsies. Elle a cependant des limites qui peuvent être palliées par la réalisation de biopsies étagées par laparotomie.

Il arrive cependant que le diagnostic ne puisse pas être établi à cette étape de la démarche. Le recours à des méthodes immuno-histochimiques est alors nécessaire.

IV-Indice de gradation clinique de la MICI

Un indice de gradation clinique vient d'être proposé chez le chat (CRANDELL *et al.*, 2006). Alors que chez le chien il ne prend en compte que des critères cliniques, chez le chat, 6 variables, dont 1 seule correspond aux symptômes digestifs sont considérées. Les 5 autres variables sont les résultats de l'examen histologique, les taux de protéines, de phosphore, de PAL sériques et les lésions endoscopiques. En attribuant des scores à ces critères, ce système numérique permettrait non seulement de mesurer l'activité inflammatoire de la maladie mais également d'évaluer l'efficacité du traitement. Les scores obtenus seraient très reproductibles d'un clinicien à l'autre et une excellente corrélation avec les grades histologiques a été constatée.

V-Conclusion

Trois points sont en général retenus pour proposer un diagnostic de MICI chez le chat :

- présence de symptômes digestifs et/ou d'un amaigrissement inexpliqué depuis au moins plusieurs semaines,
- mise en évidence à l'examen histologique d'un infiltrat inflammatoire dans la *lamina propria*, diffus ou localisé, confirmant une atteinte inflammatoire intestinale,
- démonstration de la nature idiopathique de l'affection.

Il s'agit donc bien d'un diagnostic établi par l'exclusion des autres affections pouvant être responsables d'une réaction inflammatoire intestinale, les lésions histologiques seules n'étant pas pathognomonique d'une MICI.

PRISE EN CHARGE

Le but du traitement est de contrôler la maladie en supprimant la réponse inflammatoire à médiation cellulaire et en éliminant les sources antigéniques pouvant entretenir l'inflammation (KRECIC, 2001b).

La mise en place d'un régime alimentaire contrôlé, l'administration d'anti-microbiens et d'agents immuno-modulateurs voire immunosuppresseurs constituent les piliers du traitement. Un traitement symptomatique doit également rapidement être mis en place.

Cette thérapie reste cependant largement empirique. De plus, la rapidité de rémission ainsi que la nature et la gravité des effets secondaires à la prise des médicaments varie beaucoup d'un patient à l'autre.

I-L'entretien avec le propriétaire

La responsabilisation du propriétaire ainsi que l'exposé de ce que l'on peut raisonnablement attendre du traitement constituent une étape à ne pas négliger pour la réussite du traitement (GUILFORD, 1996b ; PRELAUD *et al.*, 1999). Le propriétaire doit donc être bien informé de l'ensemble de la démarche thérapeutique et de son objectif.

Le traitement ne permettra pas de guérir le patient de sa MICI mais d'en contrôler les symptômes. De plus, il n'existe pas de traitement applicable à tous les types de MICI et à tous les patients; il doit donc être adapté à chacun d'entre eux et parfois plusieurs protocoles devront être essayés avant de conclure à un échec. Le contrôle de la maladie peut donc parfois être long et fastidieux.
Le propriétaire doit prendre conscience de ces limites afin d'être préparé à d'éventuelles rechutes. Ceci lui permettra de garder confiance en son vétérinaire lorsqu'il sera confronté à des difficultés ; le traitement pourra donc être adapté et poursuivi.

Il est également primordial d'exposer au propriétaire les différentes composantes de la prise en charge de la maladie en insistant sur certains points critiques. Il doit, en particulier, être informé de l'importance du contrôle strict de l'alimentation -et ce, même si l'animal sort et a pour habitude d'aller se nourrir chez les voisins- et de l'observance du traitement. En particulier, le traitement ne devra pas être interrompu lorsqu'une amélioration passagère sera constatée. Ce point sera mieux respecté si le propriétaire a été informé de l'évolution clinique fluctuante de cette maladie.

II-La prise en charge nutritionnelle

Même si, dans la majorité des cas, la prise en charge nutritionnelle d'un chat atteint de MICI ne permet pas la rémission des symptômes à elle seule, elle permet d'administrer le traitement médical à des doses plus faibles.

Elle repose sur trois principes :

- D'une part, les besoins nutritionnels doivent être couverts et ce, même si le chat est anorexique. Les chats atteints de MICI présentent un déficit nutritionnel en raison d'une diminution de la prise alimentaire, d'une malabsorption et/ou d'une perte de nutriments par le tube digestif.
- D'autre part, les nutriments apportés doivent être hautement digestibles. Les patients atteints de MICI sont souvent dénutris et doivent donc pouvoir utiliser tout ce qu'ils ingèrent.

L'apport d'une quantité suffisante de nutriments facilement assimilables améliore le statut nutritionnel du patient et diminue les sécrétions digestives. Il permet de limiter la malassimilation et de mettre une partie du tube digestif au repos (la majorité des nutriments étant absorbés dans la partie crâniale de l'intestin grêle). La quantité de nutriments non absorbés est donc réduite, ce qui limite la diarrhée osmotique. De plus, la stimulation antigénique de la muqueuse et le déséquilibre de la flore digestive notamment responsable d'une production importante de gaz sont contrôlés (WILLARD, 1992b).

- Enfin, l'utilisation d'un aliment hypoallergénique peut être bénéfique car la sensibilité alimentaire secondaire à la rupture de la barrière muqueuse entretient la maladie (cf. *supra*).

A-La nutrition assistée

La malnutrition est une complication fréquente de la MICI. Elle est la conséquence de l'anorexie, des vomissements et de la malabsorption qui accompagnent la maladie.
L'anorexie doit rapidement être prise en charge en apportant de l'énergie par une nutrition entérale ou parentérale (GUILFORD et MATZ, 2003). Ces modes de nutrition sont également indiqués lorsque les fonctions gastro-intestinales empêchent une assimilation suffisante alors que l'appétit du chat est conservé ; ils ne sont cependant que très rarement mis en place dans un tel cas.

1-La nutrition entérale

a-Intérêts

La nutrition entérale permet de réalimenter un animal dénutri. Les aliments élémentaires ou polymériques utilisés en médecine humaine ont des particularités intéressantes dans le traitement des MICI chez le chat.
Ils possèdent peu de purines et de pyrimidines, ce qui leur confère des propriétés immuno-modulatrices. Ils ont une faible antigénicité et une haute digestibilité. Enfin, ils sont liquides et peuvent d'une part être administrés à travers une sonde de faible diamètre comme une sonde naso-oesophagienne et d'autre part, ils permettent une vidange gastrique plus rapide qu'avec un aliment solide habituel.

L'intérêt de cette alimentation, démontré chez l'homme (GUILFORD, 1996b), n'a pas encore été étudié chez le chat. Cependant, GUILFORD (1996d) a constaté que les chats atteints de MICI grave et suivant ce régime alimentaire présentaient une diminution de la fréquence des vomissements.

b-Mise en place

Un aliment entéral élémentaire est trop pauvre en calories pour être utilisé chez le chat ; on lui préfère donc un aliment polymérique.

En raison de son coût et des contraintes de rééquilibration qu'ils imposent, ces aliments sont rarement utilisés chez le chat. Cependant, les animaux ne répondant ni au régime hypoallergénique à base d'hydrolysats de protéines, ni aux régimes ménagers et qui montrent peu d'amélioration clinique suite à la mise en place d'un traitement médicamenteux agressif sont de bon candidats pour ce traitement (WILLARD, 1992b).
Les aliments humains ne sont pas équilibrés pour le chat lors d'un usage prolongé. Ils doivent être complémentés en protéines (poudre de caséine), en particulier en taurine, en vitamines B, en phosphore et en calcium (poudre d'os) (GUILFORD, 1996d).
En médecine vétérinaire, des aliments liquides équilibrés comme le FORTOL® sont disponibles. Ils peuvent être utilisés pour réalimenter le chat anorexique mais ne possèdent pas de propriétés spécifiquement intéressantes dans le traitement des MICI.

Afin que l'alimentation entérale ne soit pas compliquée par des vomissements et de la diarrhée, elle doit être mise en place progressivement et fractionnée en plusieurs repas dans la journée. La quantité et la fréquence doivent être adaptées à l'évolution des signes cliniques.

Si malgré cette alimentation associée des anti-vomitifs, le chat vomit toujours, la nutrition parentérale est à envisager (GUILFORD et MATZ, 2003).

2-La nutrition parentérale

a-Intérêts

La nutrition parentérale est fréquemment utilisée chez l'homme dans le but de mettre l'intestin au repos et de maintenir l'homéostasie nutritionnelle. Bien que l'amélioration clinique à laquelle on l'associe ne fasse aucun doute, son action sur l'inflammation intestinale reste incertaine.
Ce mode d'apport nutritionnel est indiqué chez les animaux anorexiques et débilités, particulièrement s'ils présentent des vomissements incoercibles associées à une diarrhée de l'intestin grêle responsable de malabsorption marquée.
L'état général des chats traités par ce moyen est considérablement amélioré ; de même, leur diarrhée tend à disparaître. Cependant, il n'est pas établi que ces courtes périodes de mise au repos du tube digestif accélèrent la résolution de l'inflammation intestinale (GUILFORD, 1996b).

b-Mise en place

Le soluté standard utilisé pour la nutrition parentérale du chat est composé de 250 ml de Dextrose 50%, 500 ml de TRAVASOL® contenant des électrolytes à 8,5 %, 250 ml d'INTRALIPID® contenant des lipides, 1 ml de vitamines B et 20 milliéquivalents (mEq) de phosphate de potassium. Il permet de fournir 0,92 kilocalories (kcal) de nutriments non protéiques par millilitre, 40 mEq de potassium par litre et 4,6 g de protéines par 100 kcal de nutriments non protéiques.

Ce soluté hypertonique doit, de préférence, être administré dans la veine saphène interne qui rejoint rapidement la veine cave caudale afin de limiter le risque de phlébite et de thrombus.
Au cours du traitement, les chats doivent avoir un accès permanent à l'eau afin de ne pas se déshydrater (GUILFORD, 1996d).

Il est important de faire des suivis à la fois cliniques et biologiques (glycémie, ammoniémie) réguliers afin d'adapter le rythme d'administration du soluté. Le volume administré est fonction des besoins énergétiques du patient.
Si elle est réalisée avec précaution (le risque septique étant limité), la nutrition parentérale peut être suivie pendant plus d'une semaine (GUILFORD, 1996d). Cependant, une étude de LIPPERT *et al.* (1989) a mis en évidence plusieurs effets secondaires de la nutrition parentérale prolongée (plus de deux semaines) chez des chats sains. Des vomissements, une léthargie, des ulcères linguaux, une anémie et une thrombocytopénie légères à modérées, une acidose métabolique, une atrophie des villosités et une stéatose hépatique réversible ont été constatés. Le prolongement d'un tel traitement semble donc contre-indiqué.

Dès que possible, il faut préférer à la nutrition parentérale, la nutrition entérale, plus simple, mieux tolérée et moins onéreuse (GUILFORD, 1996d).

B-Les régimes contrôlés

Les chats atteints de MICI dont l'appétit est conservé suivent un régime contrôlé ; c'est-à-dire que l'ensemble ou la majorité des composants est connue par le clinicien.

Ce régime est basé sur une source de protéines et de glucides hautement digestibles, comprend peu de lactose et de graisses, est hypoallergénique, isotonique, et riche en potassium et en vitamines. L'appétence et l'équilibre nutritionnel sont également à prendre en compte. Ce régime doit comprendre le moins d'ingrédients possible de façon à ce que l'effet de chaque ingrédient sur l'intestin puisse être évalué (GUILFORD, 1996b).

L'efficacité de ce régime est directement liée à son observance.

1-Composants et propriétés

a-Les nutriments

Les glucides

Chez le chat présentant une diarrhée, l'apport de carbohydrates dans l'alimentation est controversé en raison de leur mauvaise digestibilité ; ils sont, de plus, faiblement appétants. Même si l'apport de glucides à la ration du chat n'est pas indispensable au cours des premières semaines de traitement, GUILFORD (1996b) préfère en ajouter à la ration ménagère dès la mise en place du régime. De plus, tous les aliments industriels en contiennent.
Néanmoins, la quantité de carbohydrates de la ration ne semble pas avoir de conséquences cliniques ; une étude de LAFLAMME et LONG (2004) a comparé 2 régimes hyperdigestibles avec des quantités différentes de carbohydrates administrés à des chats atteints de diarrhée chronique. Aucune différence clinique significative n'a été constatée entre le régime contenant peu de carbohydrates et celui en contenant modérément.

Le choix d'un glucide hautement digestible est indispensable afin de limiter sa malassimilation et l'acidification du contenu du côlon, responsable de la formation d'acides gras hydroxylés. De plus, une meilleure assimilation de ces nutriments pourrait améliorer l'utilisation d'autres macronutriments, en particuliers, des protéines (UGARTE *et al.*, 2004 ; ZORAN, 2003).

Rapport-gratuit.com
LE NUMERO 1 MONDIAL DU MÉMOIRES

La digestibilité des glucides dépend de leur origine et de leur cuisson.
Selon GUILFORD (1996b), le riz blanc bouilli est la source de glucide la mieux assimilée et peu d'allergies au riz sont rapportées chez le chat. D'autre part, un facteur ayant des propriétés anti-sécrétoires au niveau du côlon a été isolé du riz bouilli. Ces propriétés n'ont cependant pas été vérifiées par UGARTE *et al.* (2004). Dans leur étude, la sécrétion paraissait même plus importante qu'avec d'autres sources de glucides. Ceci pourrait être lié à une désactivation du facteur anti-sécrétoire dans les aliments industriels ; il est également possible que son activité dépende de l'origine de la diarrhée.
Du maïs, des pommes de terre ou du tapioca peuvent également être apportés au régime ; cependant, les amidons de pommes de terre et de tapioca sont moins digestibles que celui de riz. Celui de maïs est très digestible mais cette céréale étant très utilisée dans les aliments industriels, le chat risque d'y être allergique. Quant aux pâtes (GUILFORD, 1996b), elles pourraient être utilisées même si elle contiennent du gluten ; un unique cas d'hypersensibilité au gluten a été rapporté chez le chat (GUILFORD *et al.*, 2001).
Dans leur étude, UGARTE *et al.* (2004) ont administré des aliments en boîte contenant des glucides de sources variables chez des chats atteints de MICI. Ils ont évalué la quantité d'hydrogène expiré (son élévation étant proportionnelle à l'importance de la malabsorption des glucides) ainsi que la consistance des selles. Aucune différence de digestibilité entre ces différentes sources de glucides chez les chats atteints de MICI n'a été démontrée. D'après les auteurs, ces informations sont à interpréter avec précaution car la mesure de la quantité d'hydrogène expiré pourrait être influencée par la desquamation cellulaire et la production de mucus au niveau du côlon secondaires à l'inflammation gastro-intestinale.
D'autre part, ils ont constaté que le critère clinique (la consistance des selles) ne semblait pas être influencé par l'importance de la malabsorption des glucides. Cette apparente discordance pourrait être reliée au fait que le côlon du chat est particulièrement efficace pour réabsorber l'eau et produire des fèces de haute osmolalité. Des investigations supplémentaires seraient donc intéressantes afin d'évaluer plus précisément l'intérêt d'une source de glucide par rapport à une autre dans le traitement des MICI du chat.

L'intolérance au lactose étant possible, il est préférable que la ration contienne peu voire pas de lactose (GUILFORD, 1996b ; ZORAN, 2003).

Les graisses

Généralités

L'apport de graisse à la ration augmente l'appétence de l'aliment et est une source essentielle d'énergie chez les animaux malades (ZORAN, 2003). De plus, selon GUILFORD (1996b), les chats présentant une diarrhée tolèreraient mieux les aliments riches en graisse que ceux riches en carbohydrates. Des triglycérides à chaîne moyenne peuvent être utilisés à condition que le chat ne soit pas dysorexique car l'appétence de ces graisses est moindre. Contrairement à ceux à longue chaîne, une grande quantité de ces triglycérides seraient directement absorbée sans hydrolyse ni formation de micelles (GUILFORD, 1996d).

Il est cependant important de limiter la quantité de graisses dans la ration pour limiter la malassimilation (GUILFORD, 1996b). Au niveau de l'iléon distal et du côlon, elles pourraient être fermentées par les bactéries et produire des acides gras hydroxylés pro-

inflammatoires et pro-sécréteurs qui pourraient léser la muqueuse ou provoquer une diarrhée osmotique.
Néanmoins, l'absence complète de graisses dans la ration n'est pas souhaitable car elle peut entraîner un déficit en acides gras essentiels.
Pour ces raisons il est conseillé d'apporter une ration dont le taux de graisse est inférieur à 15% de la matière sèche chez le chat (11% selon GUILFORD (1996d)).

Les acides gras essentiels

Les acides gras essentiels interviennent dans la croissance et la réparation cellulaire. Ils permettent donc la synthèse de nouvelles cellules épithéliales muqueuses dans le tractus digestif.
Récemment, l'attention des nutritionnistes s'est focalisée sur l'apport d'acides gras oméga 3 (AG ω3) à l'aliment lors d'affections digestives.
Les AG ω3 ont des propriétés anti-inflammatoires. La cyclo-oxygénase et la lipo-oxygénase, en agissant sur ces acides gras membranaires modifiés, vont permettre la libération de prostaglandines de type 3 et de leucotriènes (dont les B4) ayant un fort pouvoir anti-inflammatoire (ZORAN, 1999). De plus, ces acides gras diminuent le recrutement et l'activation des cellules myéloïdes, augmentent les fonctions de barrière épithéliale et stimulent les mécanismes de cicatrisation de la muqueuse (WHITING *et al.*, 2005).

Leur rôle bénéfique a été prouvé chez l'homme et chez des souris mais pas encore chez le chat (ZORAN, 2003 ; WILLARD, 1992b).
En effet, une récente étude de WHITING *et al.* (2005) sur des souris atteintes de colite a montré qu'une alimentation complémentée en AG ω3 poly-insaturés réduisait les signes cliniques et l'inflammation intestinale. D'autre part, une étude en médecine humaine de BELLUZZI *et al.*, rapportée par KRECIC (2001b) a montré que les rechutes de MICI de l'intestin grêle étaient moins fréquentes chez les patients recevant une ration complémentée en huile de poisson que chez ceux recevant un placebo.
On peut donc espérer un tel effet de ces acides gras chez le chat et préconiser l'ajout d'huile de poisson à la ration (GUILFORD, 1996b). De nombreux aliments industriels thérapeutiques pour chats sont déjà supplémentés en AG ω3 (ZORAN, 2003).

Les protéines

Elles jouent un rôle important au niveau du tube digestif puisque la glutamine est la première source d'énergie pour les entérocytes. D'autre part, l'apport de taurine est indispensable chez le chat (ZORAN, 2003). Selon GUILFORD (1996b), les protéines devraient constituer 40% de la matière sèche de l'aliment.

Les antigènes des protéines alimentaires sont responsables de la plupart des réactions d'hypersensibilité alimentaire chez le chat. Chez les chats atteints de MICI, la barrière muqueuse est altérée. Les protéines alimentaires intactes peuvent alors traverser la muqueuse, présenter leurs antigènes aux cellules immunitaires de la *lamina propria* et prédisposer à une hypersensibilité à cette protéine (cf. *supra*). Par conséquent, l'apport d'une nouvelle source de protéine à un animal dont le tube digestif est enflammé va probablement n'apporter qu'un bénéfice transitoire car la protéine intacte va rapidement traverser la barrière muqueuse perméable et contribuer à une réponse inflammatoire qui va perpétuer la MICI. Ce principe

théorique a apporté la notion de « source de protéine sacrifiée ». Il s'agit de la première nouvelle protéine apportée en début de thérapie, susceptible de provoquer une allergie (GUILFORD, 1997 ; ZORAN, 2003).

- Pour pallier ce problème, la source de protéines est changée approximativement 6 à 10 semaines après la mise en place du nouveau régime. Si le patient reçoit un traitement à la prednisolone, ce changement est effectué juste avant l'apport de la plus petite dose de corticoïde permettant de conserver un effet anti-inflammatoire. On suppose qu'à ce moment, l'inflammation est sous contrôle et que l'intégrité de la barrière muqueuse a été rétablie. Ces précautions diminueraient le risque d'une allergie alimentaire acquise et permettraient un rétablissement de l'animal plus rapide. Il serait intéressant de réaliser des études permettant de vérifier les bénéfices de ces précautions (GUILFORD, 1997).

La clé de ce traitement nutritionnel serait donc de nourrir le chat avec une seule source de protéines qui ne doit pas faire partie de la composition de l'aliment habituel du chat afin de réduire la probabilité qu'il y soit allergique. De la dinde, du poulet ou du poisson peuvent être proposés.

- Selon ZORAN (2003) et GUILFORD et MATZ (2003), il existe une alternative à cette « protéine sacrifiée ». Il s'agit d'un aliment hautement digestible ne contenant pas de protéines intactes mais des protéines hydrolysées ; ce sont des peptides de moins de 15000 Daltons qui ne sont théoriquement pas assez gros pour avoir des propriétés antigéniques. KRECIC (2001b), en raison de cette probable altération des mécanismes de tolérance orale et de l'augmentation de la perméabilité de la muqueuse, préfère traiter les chats atteints de MICI avec ce type d'aliment plutôt qu'avec de nouvelles protéines, particulièrement si la MICI est réfractaire au traitement médicamenteux. Une étude rapportée par GUILFORD et MATZ (2003) a montré l'efficacité de ces aliments chez le chien. On suppose donc qu'ils sont souhaitables chez les chats atteints de MICI difficiles à contrôler.

La quantité de protéines apportées à la ration ne doit pas dépasser les besoins protéiques du chat afin de minimiser la sensibilisation par des antigènes protéiques, de ne pas produire trop d'ammoniac au niveau du côlon et de ne pas altérer l'équilibre de la flore bactérienne (GUILFORD, 1996b et 1997).

Les composants minéraux et vitaminiques

Une complémentation minérale et vitaminique est particulièrement importante chez le chat puisqu'il n'est pas rare de constater une baisse de potassium et de thiamine dans cette espèce. Pendant les premières semaines de mise en place du régime de contrôle, il est conseillé d'apporter des vitamines B par voie parentérale sans complémentation orale et ce, jusqu'à la rémission des symptômes. Puis, les vitamines et les minéraux (phosphore, potassium) peuvent être ajoutés à la ration.

En général, aucune ration ménagère contrôlée ne devrait être administrée plus de 2 à 3 semaines sans une telle complémentation. Chez les animaux atteints de MICI, il est conseillé d'utiliser des doses fractionnées de ces compléments. En effet, les compléments minéraux et vitaminiques vétérinaires qualifiés d'appétants pourraient constituer un apport accidentel de protéines à potentiel allergique (GUILFORD, 1996b).

Les fibres

L'apport de fibres dans la ration permet la diminution de la motilité intestinale, la dilution des toxines dans la lumière, l'augmentation de l'absorption des fluides et des électrolytes et la régulation de la flore bactérienne (KRECIC, 2001b ; LECOINDRE et CHEVALLIER, 1996).
Lors de MICI du chat, l'importance des fibres solubles (fermentescibles) par rapport aux fibres insolubles (non fermentescibles) n'a pas été étudiée. Néanmoins, d'après KRECIC (2001b), la plupart des fibres solubles (pulpe de betterave, son d'avoine) étant fermentées en acides gras à chaîne courte (comme l'acétate, le propionate et le butyrate) qui nourrissent le côlon, elles seraient préférentiellement indiquées lors de MICI colique.
Pourtant, la majorité des auteurs y préfèrent les fibres insolubles. D'après GUILFORD (1997) et DENNIS *et al.* (1992), des chats atteints de colite nourris avec un aliment industriel riche en fibres insolubles (son de blé, cellulose) se sont considérablement améliorés cliniquement. C'est également l'avis de MASKEL et BAUER selon ZORAN (2000) et de LECOINDRE et CHEVALLIER (1996), qui conseillent d'ajouter des fibres insolubles aux chats atteints de MICI du gros intestin et des fibres solubles (psyllium) à la ration des chats atteints de MICI de l'intestin grêle. L'intérêt des fibres dans le traitement des MICI de l'intestin grêle, n'a cependant pas été rapporté par d'autres auteurs.

Les fructo-oligosaccharides (FOS) ont été ajoutés à certains aliments industriels à la place d'autres fibres solubles pour leur rôle prébiotique.

- Ces polymères de fructose ne sont pas digérés dans l'intestin grêle et sont totalement fermentés dans le côlon par des espèces spécifiques telles que *Bifidobacterium* sp. et *lactobacillus* sp.. Une augmentation de *Bifidobacterium* sp. dans le côlon peut inhiber la croissance d'autres bactéries potentiellement pathogènes comme *Escherichia coli* ou *Clostridium* sp.. Selon une étude de SPARKES *et al.* (1998a) sur 12 chats, le nombre de lactobacilles et de *Bacteroides* sp. tend à augmenter et le nombre d'*E. coli* et de *Clostridium* sp. diminue de façon importante chez les chats nourris avec un aliment contenant des FOS (KRECIC, 2001).

Même si l'intérêt des FOS a été démontré chez le chat sain, aucune étude n'a permis d'évaluer leur rôle dans le traitement des MICI du côlon du chat (ZORAN, 2003).

- Les effets des FOS sur l'intestin grêle des chats sains ont également été étudiés par SPARKES *et al.* (1998b). Il n'a pas été noté de modifications du nombre ou du type de bactéries dans les duodénums de chats nourris avec des FOS par rapport aux duodénums de chats dont le régime n'a pas été complémenté en FOS.

L'apport de ces fibres pourrait donc être bénéfique dans le traitement des MICI du côlon ; néanmoins, d'autres études sont nécessaires avant de recommander leur utilisation dans les régimes pour chats atteints de MICI de l'intestin grêle (KRECIC, 2001b).

Les fibres diminuant la digestibilité de nombreux nutriments, des quantités modestes sont recommandées (GUILFORD et MATZ, 2003).
D'autre part, WILLARD (1992b) a constaté que l'ajout de fibres alimentaires à l'alimentation de chiens atteints de MICI du côlon n'était efficace cliniquement que lorsque l'infiltrat inflammatoire colique était discret. On peut donc supposer une réponse similaire chez le chat.

b-L'osmolalité

L'osmolalité de la ration ne doit pas être trop importante afin de limiter les diarrhées osmotiques. De plus, une forte osmolalité stimule l'inflammation gastro-intestinale et pourrait aussi altérer la structure des jonctions serrées au niveau de la muqueuse (GUILFORD, 1996d).

c-La palatabilité

Un aliment de contrôle doit être appétant. Si un chat dénutri atteint de MICI refuse cet aliment alors qu'il accepte son aliment habituel, il est préférable qu'il reçoive l'énergie dont il a besoin par l'aliment habituel plutôt qu'il reste dénutri (GUILFORD, 1996b).
L'odeur, la texture, la température et le pH font partie des propriétés de l'aliment qui influencent la palatabilité. Les chats sont particulièrement sensibles à ces caractéristiques ainsi qu'à la présence de protéines et de graisses (ZORAN, 2003).
Pour lutter contre l 'anorexie, en plus de mettre en place un traitement symptomatique (cf. *infra*), il est important de tenir compte de ces différents paramètres.

2-Modalités d'administration

a-Les différentes formes

Ration ménagère

La ration ménagère que l'on pourrait proposer à un chat atteint de MICI comprend un mélange de poudre de riz reconstituée avec de la soupe ou du bouillon de poulet et des dés de poulet bouilli. Après 2 à 3 semaines de régime, des compléments minéraux (dont du phosphate de dicalcium et du chlorure de potassium), des vitamines, de l'huile de poisson et de la taurine y sont ajoutés (GUILFORD, 1996b ; WOLF, 1992). Cette ration semble plutôt bien acceptée par les chats selon GUILFORD (1996b). Cependant, si elle ne lui convient pas, il conseille d'y ajouter une faible quantité de foie pour la rendre plus appétante.

Ration industrielle

De nombreux aliments industriels hautement digestibles, contenant une nouvelle source de protéines, des AG ω3 et des FOS sont disponibles (ZORAN, 1999). Sur le marché des aliments pour chats, plusieurs types d'aliments peuvent être essayés :

- Des aliments à forte teneur en fibres insolubles (Prescription Diet® Feline w/d® ou r/d® -Hill's Pet Nutrition, CNM OM-Formula® Feline Diet – Purina),
- Des aliments à forte teneur en fibres solubles (Eukanuba Veterinary Diets Nutritional Intestinal Formula™ Low-Residu™ Adult Feline i/d™ -Hill's Pet Nutrition, IVD Select Care : Feline Sensitive or Neutral Formula- IVD),
- Des aliments hypoallergeniques contenant une unique et nouvelle source de protéines (Prescription Diet® Feline d/d™ -Hill's Pet Nutrition, Iam's Response Formula FP/Feline Selected Protein-Waltham, and limited Ingredient Diets™ Feline Rabbit and Potato-IVD) (ZORAN, 2000).

Récemment, ont été mis sur le marché des aliments contenant des protéines hydrolysées (Hill's® Prescription Diet® Feline z/d®) de moins de 6000 Daltons qui semblent être sous le seuil immunologique (KRECIC, 2001b).

b-La quantité d'aliments et la fréquence des repas

Il est important de considérer la taille du repas, sa fréquence et sa consistance. L'estomac du chat ayant une capacité (environ 60 ml/kg) et des possibilités de distension faibles, il est préférable de le nourrir avec de petites quantités de nourriture. Cela permet de réduire la distension de l'estomac, de diminuer ses sécrétions acides, et ainsi de réduire les nausées, les vomissements et le reflux gastro-oesophagien. D'autre part, plus le repas est important, moins il va être efficacement assimilé. La vidange gastrique est plus rapide avec un aliment liquide qu'avec un aliment humide et avec un aliment humide qu'avec un aliment sec. Cependant, si un aliment liquide est apporté trop rapidement ou en trop grande quantité, le risque de diarrhée augmente (ZORAN, 2003). Un apport fractionné de ce régime est donc conseillé.

c-La mise en place et la poursuite du régime

Certains auteurs, mettent en place ce régime contrôlé avant l'examen histologique dans le but d'exclure une sensibilité alimentaire (WILLARD, 1992b); d'autres, plus nombreux, n'essaierons d'exclure cette affection qu'au moment du traitement de l'hypothétique MICI.
Pour WILLARD (1999), le moment où le régime contrôlé doit être mis en place dépend de l'état général de l'animal et de l'aire digestive suspectée atteinte :

- Les chats atteints de MICI semblant impliquer uniquement le gros intestin (ne présentant pas d'amaigrissement ni de baisse de l'état général) répondent souvent bien à un changement de régime alimentaire. Il est donc intéressant, lorsqu'on suspecte une telle MICI, de mettre en place ce régime contrôlé, avant même la réalisation de biopsies. Il peut être difficile de trouver un aliment permettant la rémission des signes cliniques chez des chats qui sont apparemment sensibles à un grand nombre d'antigènes et il n'existe pas une ration en particulier qui convienne à tous les chats ; il est donc important d'en essayer plusieurs en cas d'échec (régime ménager d'éviction, aliments hypoallergéniques, aliments à base de protéines hydrolysées) (KRECIC, 2001b ; WILLARD, 1999 ; ZORAN, 2000).
- Chez les chats suspects de MICI de l'intestin grêle impliquant ou non le gros intestin et présentant un amaigrissement, selon WILLARD (1999), il est préférable de réaliser des biopsies intestinales avant de mettre en place un essai thérapeutique alimentaire. En effet, la période d'essai, trop longue selon lui, pourrait constituer une perte de temps et un risque d'autant plus élevé que le chat présente un amaigrissement marqué et un mauvais état général.

Ce raisonnement ne tient pas compte de l'étude de GUILFORD *et al.* (2001) qui a montré que les chats atteints de sensibilité alimentaire présentaient une rémission des signes cliniques dans les 4 jours suivant la mise en place du régime de contrôle. En prenant en considération cette étude, on pourrait supposer qu'un essai thérapeutique avec un régime contrôlé puisse être réalisé, quel que soit l'état général de l'animal, avant le diagnostic histologique. En effet, la réalisation des biopsies ne serait alors retardée que de quelques jours, voire pas du tout.
Néanmoins, on a vu que des chats atteints de MICI pouvaient répondre positivement à ce régime alimentaire mais récidiver par la suite. Cette constatation suggèrerait donc, au contraire, de mettre en place ce traitement après le diagnostic histologique.

Aucune donnée ne nous permet à présent de trancher.

Ce régime doit cependant être mis en place avant de traiter l'animal par des immunosuppresseurs selon ZORAN (2000). D'après l'étude de GUILFORD *et al.* (2001), si après 5 à 7 jours de régime contrôlé, les symptômes sont toujours présents, un traitement médical est mis en place parallèlement et le régime est poursuivi pendant au moins 3 à 4 semaines. En cas d'échec à un aliment, il faut en essayer un autre, la clé de cette prise en charge alimentaire étant la persévérance (WILLARD, 1999).

Lorsque les symptômes de la MICI ont disparu pendant au moins 6 mois, le chat peut revenir à une alimentation normale. Si une sensibilité alimentaire primaire n'a pas été exclue avant l'examen histologique, c'est à ce moment qu'on réalise les tests de provocation (cf. *supra*). Si on identifie l'aliment auquel le chat est sensible, il s'agissait d'une sensibilité alimentaire et le chat peut éventuellement retrouver une alimentation industrielle ne contenant pas de nutriments allergènes (GUILFORD, 1996b ; KRECIC, 2001b). Dans le cas contraire, il peut s'agir d'une MICI de grade léger puisque lors de MICI de grade plus élevé répondant au traitement alimentaire seul, des récidives sont la plupart du temps observées (KRECIC, 2001b).

3-Importance du régime contrôlé

L'amélioration clinique faisant suite au régime contrôlé serait en premier lieu à attribuer aux effets directs de ce régime sur les fonctions physiologiques de l'intestin telles que la digestion, l'absorption, la motilité et la sécrétion. Leurs effets sur la flore intestinale joueraient également un rôle important dans les MICI coliques. Enfin, le fait de restreindre les antigènes pouvant sensibiliser l'intestin évite que l'inflammation intestinale se perpétue (GUILFORD, 1996b ; KRECIC, 2001b).
La mise en place de ce régime est une étape clé du traitement des MICI, mais aussi de son diagnostic.

a-Efficacité du régime dans la prise en charge des MICI

L'efficacité de ce régime dans la prise en charge des chats atteints d'affections gastro-intestinales a été constatée par plusieurs auteurs.
GUILFORD *et al.* (2001) ont montré que les signes cliniques de 50% des chats atteints d'inflammation intestinale supposée idiopathique, rétrocédaient définitivement après l'administration d'un régime contenant une seule source de nouvelles protéines. De même, une étude de LAFLAMME et LONG (2004) a montré l'intérêt de la mise en place d'un régime alimentaire contrôlé chez des chats présentant une diarrhée chronique non spécifique. 71% des chats ayant suivi ce régime ont présenté une amélioration de leur score fécal.

Dans le cas particulier des chats atteints de MICI, GUILFORD (1996b) a constaté que les chats répondant le mieux à ce régime alimentaire contrôlé sont ceux développant une MICI lympho-plasmocytaire de faible grade histologique. C'est également l'avis de WOLF (1992), de JERGENS (1999), de LECOINDRE et CHEVALLIER (1996), de DENNIS *et al.* (1993) et de NELSON (1984) qui ont constaté une amélioration voire une résolution des signes cliniques chez des chats atteints d'entérites ou de colites lympho-plasmocytaires et d'entérites éosinophiliques de faible grade.

Cependant, selon de nombreux cliniciens (DENNIS *et al.*, 1992 ; HART *et al.*, 1994), les régimes contrôlés mis en place sans traitement médical ne donnent pas des résultats assez satisfaisants pour permettre une rémission des signes cliniques sur une longue période bien que le grade histologique du patient soit qualifié de léger.

D'autre part, il semblerait que les MICI de type éosinophilique répondent moins bien à ce régime que les MICI de type lympho-plasmocytaire (GUILFORD, 1996b).

Enfin, selon NELSON *et al.* (1984), EWING (1972) et WILLARD (1999), les chats atteints de MICI du gros intestin répondraient mieux à ce type de régime que ceux atteints de MICI de l'intestin grêle.

On peut cependant signaler que dans certaines de ces études, les chats dont les signes cliniques rétrocèdent totalement suite à la mise en place du régime de contrôle n'ont pas tous subit de tests de provocation ; une sensibilité alimentaire n'a donc pas été systématiquement exclue.

b-Importance du régime dans le diagnostic des MICI

La mise en place d'un régime contrôlé, en plus de traiter l'animal, permet de diagnostiquer une sensibilité alimentaire. La réalisation de cette étape est donc importante ; elle permet dans certains cas d'éviter de traiter médicalement un chat hypothétiquement atteint de MICI alors qu'il a une sensibilité alimentaire et qu'un régime contrôlé seul est suffisant.
Chez 29% des chats de l'étude de GUILFORD *et al.* (2001), les signes cliniques qui avaient disparus lors de la mise en place d'un régime contrôlé sont réapparus lors de l'administration de l'ancien aliment et ont disparu une seconde fois lors de la réadministration du régime contrôlé. Ils souffrent donc très probablement (des tests de provocations n'ayant pas été réalisés sur tous les chats) de sensibilité alimentaire.

C-Conclusion

Lors de la prise en charge nutritionnelle des MICI du chat, une attention particulière doit être portée sur la digestibilité de la ration et sur ses propriétés hypoallergéniques, puisque la sensibilité alimentaire apparaît jouer un rôle important dans l'entretien des MICI. Ce régime doit être fidèlement suivi par le propriétaire pour espérer une amélioration clinique. La responsabilisation de ce dernier est donc primordiale.

Des thérapies nutritionnelles plus contraignantes comme la nutrition entérale polymérique et la nutrition parentérale sont disponibles et paraissent particulièrement intéressantes chez le chat anorexique. Cependant, d'autres investigations sont nécessaires afin de mieux connaître leur efficacité dans le cadre d'une MICI.

III-La prise en charge médicamenteuse

Comme on a pu le voir, la prise en charge alimentaire des MICI est souvent utile mais rarement efficace seule. Un traitement médical doit souvent y être associé.

Le but de ce traitement est, d'une part, de diminuer rapidement l'intensité des symptômes et d'autre part, d'éliminer l'inflammation intestinale afin de contrôler la maladie sur le long terme et de prévenir l'apparition de complications.

Selon TAMS (1993), il est important que le protocole choisi pour traiter l'animal prenne en compte la clinique, les résultats biologiques ainsi que les lésions macroscopiques, en plus du grade histologique.

A-Le traitement symptomatique

1-La fluidothérapie

Dans certains cas de MICI graves, des pertes nécessitent d'être couvertes par la mise sous perfusion de l'animal.

Une perfusion doit être mise en place :

- lorsque l'animal ne boit ni ne mange plus.
- lorsqu'une déshydratation est constatée.
- lors de diarrhée et/ou de vomissements.

Il est fréquent de devoir couvrir les 3 composantes de ce besoin.
Les fluides utilisés sont dans la grande majorité des cas des cristalloïdes ; le NaCl 0,9% est préférable au Ringer Lactate lors d'hépatite secondaire à la MICI. Le rythme d'administration de ces solutés varie en fonction de l'évolution des signes cliniques.

L'étude du ionogramme permettra d'évaluer les pertes en ions et de pouvoir complémenter le fluide de perfusion en ces ions manquants (ZIELBERSTEIN, 2003-2004).

2-Le traitement anti-diarrhéique

En théorie, la diminution des contractions péristaltiques et l'augmentation des contractions segmentaires permettent de contrôler une diarrhée.
Différents modificateurs de motricité existent.

a-Les anti-cholinergiques

L'utilisation d'anti-cholinergiques est peu efficace, voire contre-indiquée lors de diarrhée.
En effet, ces agents n'abolissent pas totalement l'activité péristaltique même s'ils la réduisent ; or, tant qu'une activité péristaltique est présente, même discrète, les liquides intestinaux sont propulsés à travers un tube flasque et la diarrhée persiste. De plus, ils inhibent les contractions segmentaires qui s'opposent au péristaltisme.
D'autre part, dans certains cas comme lors d'hypokaliémie, ces agents peuvent entraîner une absence totale de motricité avec la formation d'un iléus paralytique.
Les anti-cholinergiques permettent cependant de réduire les sécrétions gastro-intestinales et ils semblent efficaces lors de diarrhées psychogènes (FOLLIOT et KOLF-CLAUW, 2004).
On retrouve de l'atropine dans la préparation vétérinaire, FELIDIARIX ®.

b-Les opioïdes

De nombreuses publications ont démontré que les opioïdes ralentissaient efficacement le transit intestinal et réduisaient les diarrhées, en diminuant les contractions péristaltiques et en augmentant l'amplitude des contractions segmentaires (BOOTHE 1999).
Certains opioïdes, principalement le lopéramide (IMODIUM ®) et dans une moindre mesure le diphénoxylate (LOMOTIL ®), augmentent également l'absorption d'eau et de fluides dans

l'intestin grêle et dans le gros intestin. Ils inhibent également l'activité de certains sécrétagogues et médiateurs de l'inflammation comme l'entérotoxine d'*E. coli*, les acides biliaires, le VIP (*Vasoactive Intestinal Peptide*) et les prostaglandines E2.
Contrairement aux autres opioïdes, le lopéramide ne traverse pas la barrière hémato-méningée chez le chat. Néanmoins, les études de cette molécule dans cette espèce restent peu nombreuses (FOLLIOT et KOLF-CLAUW, 2004).

Le lopéramide (LOPERAL®) est utilisé à 0,1 mg/kg 2 à 3 fois par jour pendant de courtes durées afin de ne pas induire d'iléus iatrogène. Il est déconseillé lors de diarrhée hémorragique car la rétention de matériel nécrotique et d'agents pathogènes pourrait entraîner une toxémie voire une septicémie (FOLLIOT et KOLF-CLAUW, 2004 ; GUILFORD, 1996b).

3-Les anti-vomitifs

Le métoclopramide accélère la vidange gastrique et améliore la motilité de l'intestin grêle. Il est particulièrement intéressant chez les chats dont la MICI est compliquée d'un retard de la vidange gastrique mais également avant les repas, lorsque l'animal présente des vomissements.
Des préparations vétérinaires (PRIMPERID®) sont disponibles. En raison de la faible durée d'action de cette molécule, une administration de ce principe dans la perfusion ou des administrations orales 3 à 4 fois par jour, avant le repas, sont souhaitables. La dose conseillée est de 0,3 à 0,5 mg/kg 3 fois/j *per os* (PO) (GUILFORD, 1996b).

4-Les pansements gastro-intestinaux

Il en existe plusieurs :

- La smectite protège essentiellement la muqueuse du gros intestin. On la trouve dans une préparation vétérinaire, le SMECTIVET®. Elle est utilisée à la dose de 250 mg/kg 2 fois/j.
- L'attapulgite agit essentiellement sur l'intestin grêle. On le trouve dans une préparation à usage humain, l'ACTAPULGITE®.
- Le phosphate d'aluminium agit essentiellement au niveau des muqueuses gastrique et duodénale proximale. Il est indiqué lors de vomissements. Il existe une préparation vétérinaire, le PHOSPHALUVET®. 0,5 mg/kg sont administrés 3 fois par jour.
- Le kaolin présent dans la préparation KAOPECTATE® est intéressant dans le traitement des colites. Il absorbe les toxines bactériennes et les acides organiques secondaires à la maldigestion. Quant à la pectine présente dans cette même préparation, elle protège la muqueuse intestinale et ralentit le transit digestif (LEVENT, 2002).

5-Les anti-acides

Ils sont intéressants lors de gastrite chronique. La cimétidine (TAGAMET®), un anti-H2 (histamine de type 2) semble être le plus utilisé par les différents auteurs. H2 intervient dans la formation d'HCl, qui entretient la gastrite.
La cimétidine est administrée à la dose de 5 mg/kg 3 fois/j pendant 2 à 4 semaines (TAMS, 1986b).

B-Le traitement immunosuppresseur

L'expérience prouve que la rémission des symptômes est plus rapide, complète et prolongée si des molécules immunosuppressives sont administrées en complément du régime alimentaire contrôlé. D'autre part, plus l'inflammation intestinale est contrôlée précocement, plus la barrière intestinale est restaurée rapidement, ce qui évite l'exposition de l'organisme aux antigènes de la lumière intestinale.

1-Les corticoïdes

Une grande variété de médicaments immunosuppresseurs est utilisée sur des bases empiriques. Les corticoïdes, en particulier la prednisolone et la prednisone, paraissent être les immunosuppresseurs de choix des MICI. Leurs propriétés anti-inflammatoires sont également recherchées.

a-Mode d'action

Les corticoïdes sont les agents immunosuppresseurs les plus couramment utilisés dans le traitement des MICI. Sous l'influence des corticoïdes, les cellules synthétisent des protéines anti-inflammatoires.
Des seconds messagers protéiques appelés lipocortines inhibent la phospholipase cellulaire A2 et donc la libération de l'acide arachidonique et des médiateurs pro-inflammatoires qui en découlent (leucotriène B4, thromboxane A2, prostaglandines E2).
Les corticoïdes inhibent également la production d'interleukines IL-2, inhibant donc la prolifération des lymphocytes T, et la production d'IL-1, d'IFN-γ (interféron gamma) et de TNF (Tumor Necrosis Factor). De la même manière, la prolifération des LB est inhibée (KRECIC, 2001b).

b-Indications

Les corticoïdes peuvent être administrés quel que soit le type histologique de la MICI.
Alors qu'ils sont conseillés en première intention lors de MICI modérées à graves, ils ne peuvent être ajoutés au régime contrôlé qu'en deuxième intention lors de MICI légère.

c-Agents utilisés et modalités d'administration

La prednisone et la prednisolone

La prednisone et la prednisolone sont les immunosuppresseurs administrés en première intention chez la plupart des chats atteints de MICI.
La prednisone est convertie en prednisolone au niveau du foie, c'est pourquoi lors d'insuffisance hépatique, il est préférable d'utiliser la prednisolone (JERGENS, 2001).
Plusieurs préparations vétérinaires existent dont la MEGASOLONE® et le DERMIPRED®.

Selon les auteurs, de bonnes réponses sont habituellement observées à des posologies allant de 1-2 mg/kg/j (JERGENS, 2001a ; TAMS, 1986b ; WOLF, 1992) à 2-4 mg/kg (KRECIC, 2001b).
L'amélioration (LECOINDRE et CHEVALLIER, 1996 ; HART *et al.*, 1994 ; TAMS, 1986b) voire la disparition (WILLARD, 1999) des symptômes survient en général 1 à 2 semaines après la mise en place du traitement à des doses de 2 à 4 mg/kg/j chez le chat atteint de MICI.

Certains auteurs préconisent une phase d'induction de 2 à 4 semaines, d'autres, de plus de 2 mois (KRECIC, 2001b ; WOLF, 1992). Quant à LECOINDRE et CHEVALLIER (1996), WILLARD (1999) et WOLF (1992), après la résolution des symptômes, ils poursuivent le traitement sans modifier la posologie pendant 2 à 4 semaines.
Il n'y a pas de données indiquant la période optimale d'induction du traitement à la prednisolone. Cependant, si la dose est diminuée trop rapidement, la réapparition des signes cliniques sera difficile à interpréter. En effet, cette rechute peut être effectivement due à une dose trop faible de corticoïde, mais il peut également s'agir d'une évolution classique, en « dent de scie », d'un type de MICI ne répondant pas aux corticoïdes. La dose initiale de prednisolone doit donc être utilisée assez longtemps pour que le clinicien soit convaincu que l'amélioration clinique est bien due aux corticoïdes (WILLARD, 1999). Après cette période d'induction, la dose de corticoïdes peut être diminuée toutes les 2-3 semaines selon WILLARD (1999) ou 4-6 semaines selon LECOINDRE et CHEVALLIER (1996) jusqu'à obtenir la plus faible dose efficace, le plus souvent voisine de 1 à 0,5mg/kg tous les 2 jours.
Cette corticothérapie pourra être interrompue après une phase de rémission de 2 à 3 mois, tout en prévenant le propriétaire de possibles rechutes.

La corticothérapie devra être modulée en intensité et en durée en fonction de la gravité des lésions histologiques et des signes cliniques (LECOINDRE et CHEVALLIER, 1996 ; WOLF, 1992) :

- Les MICI de grade faible à modéré répondent bien à des doses inférieures à 1 mg/kg et une administration tous les 2 ou 3 jours est souvent atteinte en 2 ou 3 mois. Occasionnellement, le traitement peut être totalement arrêté après 3 à 6 mois (TAMS, 1993).
- Lors de MICI de grade modéré à important, une dose de 2 mg/kg/j en 2 PQ (prises quotidiennes) est utilisée pendant 2 à 4 semaines ou jusqu'à disparition des signes cliniques (HART *et al.*, 1994)
- Dans les formes graves, avec une diarrhée chronique, un amaigrissement et une anorexie, il est fréquent d'envisager une corticothérapie à des doses de 4 mg/kg en 2 PQ pendant un minimum de 1 mois. Un contrôle histologique à 2 mois permettra de moduler cette corticothérapie (LECOINDRE et CHEVALLIER, 1996 ; TAMS, 1986b). Les MICI graves nécessiteront souvent une corticothérapie à vie (HART 1996). Selon TAMS (1993), la dose requise pour ce traitement à vie est d'environ 2,2 mg/kg.
- Lors de MICI éosinophilique, un traitement corticoïde agressif doit être mis en place le plus tôt possible et maintenu sur une longue période. En effet, ce type de MICI évolue très rapidement ; le pronostic est généralement mauvais au moment du diagnostic. De plus, chez le chat, ce type de MICI répond beaucoup moins bien au traitement que chez le chien.

Les chats atteints de SHE doivent recevoir une dose de 3,3 à 4,4 mg/kg/j pendant 2 à 4 semaines suivant les publications. Les 2 à 4 semaines suivantes, la dose est diminuée (de 2,2 à 3,3 mg/kg/j) en fonction de la réponse. Seulement après 3 ou 4 mois de traitement, on peut aboutir à la dose de maintenance de 0,5 à 1 mg/kg 1 jour sur 2 à vie. Si l'on commence avec une dose plus faible, on peut obtenir une réponse positive mais de courte durée (1 à 2 mois) (TAMS, 1993).
Les doses utilisées lors d'entérite éosinophilique non associée au SHE ne sont rapportées par aucun auteur. Elles semblent plus élevées que celles utilisées lors de MICI lympho-plasmocytaire (GUILFORD, 1996b). En effet, une amélioration, seulement passagère a été observée par MOORE (1983) chez des chats atteints d'entérite éosinophilique et traités à des doses de 1 à 2 mg/kg/j de prednisolone ou de prednisone.

Selon TAMS (1993), les chats atteints de MICI, âgés de moins de 5 ans nécessitent un traitement sur de plus courtes périodes que les chats plus vieux. Ceci pourrait être en partie lié au fait que la maladie se développe souvent depuis un certain temps chez les chats plus vieux et qu'il s'agit donc souvent de MICI de grade important.

Les autres formes de corticoïdes

Les formes injectables

Si un chat atteint de MICI ne répond pas à la prednisolone, notamment lors de rechute, il est possible d'y ajouter un autre agent (cf. *infra*) ou de changer de corticoïde. Dans de rares cas, les chats répondent à l'administration parentérale de déxaméthasone à la dose de 0,5 mg/kg/j alors qu'ils ne répondent pas à la prise orale de prednisolone (WILLARD, 1999 ; WOLF, 1992). Selon WILLARD (1999), il est tout de même préférable d'administrer oralement de la prednisolone en première intention en raison de sa courte durée de vie par rapport à la dexaméthasone. Il semblerait qu'elle cause également moins d'effets secondaires.

Il est parfois difficile d'administrer quotidiennement des comprimés à un chat. Dans ce cas, il est possible d'administrer en sous-cutané de l'acétate de methyl-prednisolone (DEPO-MEDROL®) à la dose de 10 à 20 mg/kg selon les auteurs (tableau 7) toutes les 2 à 4 semaines (KRECIC, 2001b ; LECOINDRE et CHEVALLIER, 1996 ; TAMS, 1986a et 1993 ; WILLARD, 1999). L'administration de ce corticoïde injectable à action longue doit être réservée à ce cas précis lors de MICI de faible grade car il est difficile d'obtenir une rémission clinique et de contrôler les symptômes avec cet agent (WOLF, 1992 ; TAMS, 1986a).

Tableau 7 : Agents thérapeutiques utilisés dans le traitement des MICI du chat (KRECIC, 2001b ; WILLARD, 1999).

Agent	**Posologie**
Prednisolone ou prednisone	1-4,4 mg/kg PO en 1 ou 2 PQ les premières 2-8 semaines puis diminuer jusqu'à la plus faible dose efficace
Acetate de Methylprednisolone	10-20 mg/kg SC toutes les 2-4 semaines puis diminuer toutes les 4 à 8 semaines
Dexaméthasone	0,22 mg/kg jusqu'à une fois par jour
Azathioprine	0,3 mg/kg PO 1 jour sur 2 ou tous les jours
Chlorambucil	1 mg si < 3 kg, 2 mg si > 3 kg ou 0,25-0,33 mg/kg P0 2 fois par semaines
Azulfidine	10-20 mg/kg 1 à 3 fois par jour pendant 7 à 10 jours
Cyclophosphamide	2,5 mg/kg/j PO tous les 2 jours
Cyclosporine	SANDIMMUN® : 4-15 mg/kg PO en 2 PQ NEORAL® : 1-4 mg/kg PO en 2 PQ
Metronidazole	10-15 mg/ kg PO 2 fois par jour ou 25 mg/kg/j PO pendant 5 jours
Sulfasalazine	10-20 mg/kg PO 1 à 3 fois par jours pendant 10 jours maximum
Acide ursodesoxycholique	10-15 mg/kg/j PO
Tylosine	40-80 mg/kg/j PO

Le budésonide

Il s'agit d'une molécule relativement récente pouvant être utilisée chez les chats atteints de MICI réfractaire aux autres corticoïdes.
Ce corticoïde par voie orale aurait une affinité pour les récepteurs supérieure à la prednisolone ce qui augmenterait son efficacité. D'autre part, il est essentiellement métabolisé (à 90%) lors de son premier passage par le foie ; ses effets secondaires sont donc minimes (STEWART et BOLINECK, 1997).
Une étude expérimentale réalisée par STEWART et BOLINECK en 1997 sur des chiens et des chats atteints de MICI a montré ces propriétés. Une dose de 1 mg par chat et par jour a été utilisée (KRECIC, 2001b).
Bien que cette molécule soit très utilisée en médecine humaine, son efficacité lors de MICI féline doit être mieux étudiée avant de répandre son utilisation en médecine vétérinaire.

d-Effets secondaires

Les corticoïdes ont peu d'effets secondaires chez les chats. Ils peuvent tolérer de fortes doses de corticoïdes pendant une période plus longue que les chiens car ils possèdent plus de 50% de récepteurs aux corticoïdes en moins que ces derniers (WILLARD, 1999). Ils présentent néanmoins une dépression marquée de l'axe hypothalamo-hypophysaire aux doses utilisées dans le traitement des MICI ; un sevrage progressif est donc conseillé lorsque l'arrêt de la corticothérapie a été décidé (GUILFORD, 1996b).

Parmi les effets secondaires, l'hypercorticisme, le diabète sucré et l'infection urinaire sont les plus souvent rapportés chez le chat (WILLARD, 1999). Une polyuro-polydispsie, une hépatopathie, une hyperventilation ou des signes d'affection du bas appareil urinaire doivent souvent conduire à un changement de traitement.
GUILFORD (1996b) rapporte également des effets secondaires beaucoup plus graves tels que la pancréatite aiguë et les perforations intestinales. Ils ne surviendraient heureusement que très rarement ; aucune des études rapportées jusqu'ici ne mentionne ces complications.

Les corticoïdes auraient également des effets secondaires sur le tube digestif en augmentant les sécrétions gastriques d'HCl et de pepsine, en diminuant la production de mucus gastrique et en provoquant une discrète hypoplasie de l'épithélium (GUILFORD, 1996b).

Les conséquences de l'altération de l'immunité, secondaire à ce traitement, seront abordées plus tard.

e-Efficacité

Il est difficile de comparer de manière objective les résultats des différents traitements mis en place chez des chats atteints de MICI dans différentes études. En effet, il n'y a pas d'études prospectives sur ces traitements ; d'autre part, la plupart des publications sont basées sur des nombres de chat variables, ayant été traités par des combinaisons variées d'agents et/ou de régimes alimentaires, pendant des périodes également variables. On peut tout de même mentionner les résultats de plusieurs études même s'ils doivent être interprétés avec précaution.
D'après l'étude de DENNIS *et al.* (1992), 12 sur 13 chats atteints de MICI de l'intestin grêle ont reçu de la prednisolone seule ou combinée avec un régime alimentaire spécifique. 7 de ces 13 chats se sont améliorés cliniquement même s'ils continuaient à présenter des symptômes ; chez ces chats, la poursuite du traitement a été nécessaire pour maintenir cette amélioration.
Dans l'étude de HART *et al.* (1994), 39 des 47 chats (80%) traités à la prednisolone seule ou associée à d'autres agents (métronidazole, cimétidine, tylosine) ont eu une résolution totale (8/39) ou partielle (31/39) des symptômes digestifs.

2-Les autres immunosuppresseurs

D'autres molécules immunosuppressives peuvent être indiquées dans le traitement adjuvant des MICI graves ou réfractaires aux traitements habituels notamment des MICI éosinophiliques. Elles sont conseillées chez les chats débilités ne répondant pas à l'administration de prednisolone associée au métronidazole (cf. *infra*). Elles peuvent également être administrées lorsque la dose de prednisolone nécessaire au maintien de la rémission est trop élevée et que l'animal présente des effets secondaires (GUILFORD, 1996b ; TAMS, 1993 ; WILLARD, 1999).

a-L'azathioprine

Mode d'action

Il s'agit d'un analogue de purine synthétique qui, après avoir été métabolisé au niveau du foie, est incorporé de façon sélective à l'ADN des lymphocytes T et interfère avec leur fonctionnement cellulaire. Il bloque le gène responsable de l'activation des clones, empêche la formation des coenzymes de la mitose et inhibe ainsi la réplication normale de ces lymphocytes (FOLLIOT et KOLF-CLAUW, 2004 ; KRECIC, 2001b). Cependant, il n'induit pas de suppression majeure des fonctions des lymphocytes B.
Cette molécule possède à la fois une activité anti-inflammatoire dose-dépendante et une activité immunosuppressive.

Administration

L'azathioprine peut être utilisée en association avec un corticoïde et à de faibles doses, un jour sur deux (tableau 7) (WILLARD, 1999 ; JERGENS, 2001a).
La majorité des auteurs préconisent une dose de 0,3 à 0,5 mg/kg 1 jour sur 2 qui peut être associée à de la prednisolone à 1 mg/kg (JERGENS, 1992a ; KRECIC, 2001b ; LECOINDRE et CHEVALIER, 1996 ; TAMS, 1986a ; WILLARD, 1999 ; WOLF, 1992).
Selon TAMS (1986a), lorsque l'azathioprine est utilisée en seconde intention, en combinaison avec de la prednisolone et du métronidazole, il n'est pas nécessaire de réduire les doses de prednisolone. De plus, il n'est souvent pas nécessaire de poursuivre le métronidazole après les 4 premières semaines de traitement à l'azathioprine.
En France, l'azathioprine n'est disponible que sous forme de comprimés à 50 mg (IMUREL® -usage hospitalier). Cela implique un reconditionnement des comprimés par le pharmacien.

Efficacité

Il faut attendre 2 à 8 semaines selon les auteurs avant d'observer une amélioration clinique (JERGENS, 2001a ; LECOINDRE et CHEVALLIER, 1996 ; WILLARD, 1999) et le traitement est généralement administré pendant 3 à 9 mois.
Cependant, si les résultats sont satisfaisants à court terme, ils semblent toutefois décevants à long terme (LECOINDRE et CHEVALLIER, 1996).

Effets secondaires

Les doses utilisées chez le chat sont beaucoup plus faibles que celles utilisées chez le chien (tableau 7).
En effet, chez le chat, cette molécule exerce une action suppressive significative sur la moelle osseuse. L'aplasie médullaire apparaît le plus souvent tôt et est généralement réversible après l'arrêt du traitement. Néanmoins, dans de rares cas, elle peut être grave. Une léthargie et une anorexie sont rapportées suite à son administration, ce qui peut provoquer à long terme des troubles hépatiques graves (lipidose) (BEALE *et al.*, 1992, FOLLIOT et KOLF-CLAUW, 2004 ; GUILFORD, 1996b ; LECOINDRE et CHEVALLIER, 1996).
Les effets secondaires sont le plus souvent constatés pendant les 3 à 6 premières semaines de traitement (TAMS, 1993).

Une étude de BEALE *et al.* (1992) a montré que les 5 chats traités à l'azathioprine à la dose importante de 2,2 mg/kg à jours alternés ont présenté une neutropénie, (<600 cellules/µl) associée à une monocytopénie. Cette dernière est réversible.

Des infections respiratoires se sont développées chez 2 d'entre eux et une hyperplasie lymphoïde de la rate, probablement secondaire à l'exposition à un processus infectieux, a été constatée chez les 5 chats de l'étude.
Une thrombocytopénie et une thrombocytose ont également été associées à l'administration de cet agent.
Un cas d'anémie a été rencontré parmi les 5 chats.
Cette molécule serait également hépatotoxique (BEALE *et al.*, 1992).

L'azathioprine n'est pas souvent utilisée chez le chat en raison de ses effets secondaires. Il est absolument indispensable d'avoir un diagnostic histologique avant de l'utiliser.
Lorsque c'est le cas, un hémogramme doit être réalisé tous les 10 à 14 jours pendant les 2 à 3 premiers mois de traitement afin de contrôler l'activité de la moelle osseuse. Par la suite l'hémogramme peut être répété mensuellement ou bimensuellement (FOLLIOT et KOLF-CLAUW, 2004 ; TAMS, 1993).

b-Les agents alkylants

La cyclophosphamide

Le principal effet de la cyclophosphamide résulte de l'alkylation de l'ADN pendant la phase S du cycle cellulaire. Elle inhibe la réplication des cellules ou entraîne leur mort. Elle entraîne une lymphopénie concernant à la fois les lymphocytes B et T et supprime l'activité des lymphocytes T et la production d'anticorps (GREGORY, 2000). Par rapport à l'azathioprine, elle présente l'avantage chez le chat de nécessiter des administrations moins fréquentes et d'être disponible sous la forme de comprimés plus adaptés (25 mg) (GUILFORD, 1996b).
Cependant, elle peut être responsable d'anorexie chez le chat et n'est donc pas la molécule de choix dans cette espèce.
On peut trouver de la cyclophosphamide dans les préparations humaines CYTOXAN® et ENDOXAN®. La dose conseillée est de 0,25 mg/kg tous les 2 jours.
La toxicité médullaire de ce principe, responsable en particulier de leucopénie, impose également un contrôle régulier de l'hémogramme toutes les 2 semaines durant les 2-3 premiers mois de traitement puis une fois par mois (WOLF, 1992).

Le chlorambucil

En raison de la mauvaise tolérance de l'azathioprine chez le chat, le chlorambucil lui est souvent préféré. Il serait à l'origine d'effets secondaires moins importants chez le chat malgré une efficacité similaire. Il est également préféré au cyclophosphamide (WILLARD, 1999 ; ZORAN, 2000).
Des contrôles sanguins réguliers sont néanmoins nécessaires lors de la mise en place de ce traitement.

Cette molécule est disponible en France sous forme de gélules de 2 mg (CHLORAMINOPHENE®).
Les doses utilisées diffèrent en fonction des auteurs. ZORAN (2000) rapporte 2 mg/m²/j en une seule prise. D'autres posologies adaptées au poids du chat ont été rapportées : 0,25 à 0,33 mg/kg PO, soit environ 1 mg si l'animal pèse moins de 3 kg ou 2 mg s'il pèse plus de 3 kg et ce, 2 fois par semaines (tableau 7) (KRECIC, 2001b ; WILLARD, 1999).

c-La cyclosporine A

Il s'agit d'un autre agent immunosuppresseur inhibant directement et indirectement les cytokines et particulièrement l'IL-2, responsable de l'activation et de la prolifération des cellules de l'immunité. Utilisée avec succès lors de transplantation rénale chez le chat, l'utilisation de la cyclosporine n'a pas été rapportée lors de la prise en charge des MICI dans cette espèce (KRECIC, 2001b). Cependant, une récente étude a montré l'efficacité de ce traitement chez des chiens atteints de MICI réfractaire à des doses immunosuppressives de corticoïde (ALLENSPACH, 2006). D'autre part, ses effets secondaires semblent moins importants que ceux des molécules précédentes. Cette molécule semble prometteuse mais nécessite encore des études chez le chat avant d'être plus largement utilisée dans cette espèce.
La cyclosporine a été mise sur le marché vétérinaire sous le nom d'ATOPICA ®. Elle ne possède pas d'Autorisation de Mise sur le Marché (AMM) pour la MICI ; cependant, on peut supposer l'utiliser à des doses similaires à celles indiquées pour le traitement de la dermatite atopique pour laquelle elle a une AMM (5 mg/kg). En outre, les études abordant le traitement des MICI, antérieures à cette AMM, suggèrent l'utilisation des préparations humaines SANDIMMUN® et du NEORAL®. La deuxième étant mieux absorbée que la première, elle est utilisée à 1-4 mg/kg de cyclosporine 2 fois par jour, alors que le SANDIMMUN® est utilisé à des doses 4 fois plus importantes (KRECIC, 2001b).

3-Les conséquences de l'immuno-suppression

En plus des complications liées aux effets indésirables des molécules utilisées (cf. *supra*), un traitement immunosuppresseur intense peut potentialiser la réactivation d'une infection latente.
PETERSON *et al.* (1991) rapportent le cas de deux chats atteints de MICI contrôlée par un traitement immunosuppresseur. Chez le premier, on constate une réapparition des signes cliniques et des biopsies intestinales répétées ont mis en évidence *Toxoplasma gondi*. Chez le deuxième, on détecte une augmentation du titre d'immunoglobulines anti-toxoplasmes. Chez les deux chats, la sérologie a mis en évidence une infection active par ce protozoaire. En raison de l'épidémiologie et de ces constatations, il a fortement été suspecté que la réapparition des symptômes résultait de la réactivation d'une infection latente.
Aussi, en cas de récidive des symptômes digestifs chez un chat en cours de traitement, il faudra rechercher ce type de complication (LECOINDRE et CHEVALLIER, 1996).

C-Le traitement antibiotique

L'administration d'antibiotiques semble avoir un intérêt limité lors de MICI. Ils sont indiqués lors de proliférations bactériennes, peu rapportées chez le chat, ou lors de destruction massive de la muqueuse risquant d'entraîner une infection systémique à partir de la microflore intestinale. Le métronidazole constitue toutefois une exception et possède un effet bénéfique à long terme (FOLLIOT et KOLF-CLAUW, 2004).

1-Le métronidazole

Le métronidazole a été utilisé avec succès chez l'homme dans le traitement des maladies intestinales graves (Maladie de Crohn), puis chez le chien et le chat dans le traitement des MICI.

a-Indications

Lorsqu'un traitement médicamenteux combiné est nécessaire, le métronidazole est en général la molécule de choix à associer à la prednisolone.
C'est le cas lorsqu'un traitement à la prednisolone à 2 mg/kg/j a donné un résultat insuffisant ou d'emblée, lors de MICI de grade important.
Le métronidazole est également conseillé lors d'infiltration neutrophilique de la muqueuse intestinale ou de suspicion de prolifération bactérienne (LECOINDRE et CHEVALLIER, 1996 ; TAMS, 1986b ; TAMS, 1993 ; WILLARD, 1999).
Il peut également être associé à la sulfasalazine lors d'atteinte colique ou être utilisé seul lors de MICI de faible grade histologique chez un chat ne tolérant pas les corticoïdes (FOLLIOT et KOLF-CLAUW, 2004).

b-Activité

Il possède une double action anti-microbienne et immuno-régulatrice.

Outre son activité anti-protozoaire contre notamment *Giardia*, il possède une puissante action bactéricide sur la plupart des bactéries anaérobies comme *Clostridium* spp. et *Bacteroides fragilis* (FOLLIOT et KOLF-CLAUW, 2004 ; GROMAN, 2000 ; LECOINDRE et CHEVALLIER, 1996 ; TAMS, 1986a).

L'action immuno-régulatrice du métronidazole résulte de l'inhibition de l'immunité à médiation cellulaire et d'une modification du chimiotactisme des leucocytes (GROMAN, 2000 ; TAMS, 1993).

c-Modalités d'administration

Par son action immuno-régulatrice, il peut renforcer l'effet des corticoïdes. Il est utilisé à une faible dose de 10 à 20 mg/kg, 2 à 3 fois par jour afin de diminuer les risques de toxicité (LECOINDRE et CHEVALLIER, 1996 ; WILLARD, 1999). Une préparation humaine, le FLAGYL® est disponible.
Ce traitement peut être prolongé 2 à 4 semaines, puis à une plus faible dose (20 mg/kg/j en 2 ou 3 PQ) ou en alternance avec une prise de prednisolone pendant 2 à 3 mois (LECOINDRE et CHEVALLIER, 1996). Chez certains chats atteints de MICI graves, des cures de 1 à 2 mois peuvent être nécessaires (TAMS, 1993).
Selon JERGENS (2001a), lors de bon résultat à l'association prednisolone et métronidazole, la dose de cortocoïde doit être progressivement diminuée jusqu'à une administration à jours alternées puis, la dose de métronidazole doit être progressivement diminuée jusqu'à obtenir la dose minimale efficace.

Le métronidazole est le plus souvent utilisé en association avec la spiramycine (STOMORGYL®, BUCCOVAL®). 25 mg/kg de métronidazole sont associés à 150000 UI/KG de spiramycine. La spiramycine apporte une action complémentaire à celle du métronidazole.

d-Effets secondaires

A cette dose, les effets secondaires sont rares chez le chat (TAMS, 1993).

Cependant, des signes nerveux avec des convulsions et des dysfonctionnements vestibulaire et cérébelleux importants (faiblesse générale, ataxie) ont été observés chez des chats ayant reçu des doses élevées (70 mg/kg/j) de métronidazole pendant de longues périodes

(FOLLIOT et KOLF-CLAUW, 2004 ; LECOINDRE et CHEVALLIER, 1996 ; TAMS, 1993). Ces signes sont réversibles et régressent à partir de 5 à 7 jours après l'arrêt du traitement même si la résolution complète peut parfois prendre plusieurs mois (GROMAN, 2000).
TAMS (1993) rapporte 2 cas de chats atteints d'une MICI traitée par une association prednisone et métronidazole aux doses précédemment indiquées qui ont développé une ataxie des membres pelviens après 3-4 jours de traitement. Dans les 2 cas, l'arrêt du métronidazole s'est suivi d'une disparition totale des symptômes en 2 à 4 jours.

Une baisse d'appétit, des nausées, et occasionnellement des vomissements et/ou une diarrhée peuvent être observés (GROMAN, 2000 ; TAMS, 1993).
Selon TAMS (1993), le trouble le plus fréquemment rapporté est un important ptyalisme suite à l'administration du comprimé, probablement secondaire au goût métallique prononcé et désagréable du métronidazole. En conséquence, le comprimé doit être déposé au fond de la gorge pour qu'il soit rapidement avalé.

D'autre part, le métronidazole serait cancérigène sur les animaux de laboratoire. Bien que rien de tel n'ait encore été constaté chez les carnivores domestiques, les traitements prolongés à fortes doses (> 50 mg/kg) ou pendant la gestation doivent être évités (GUILFORD, 1996b ; JERGENS, 1999).

e-Efficacité

Il n'y a pas d'étude ayant démontré l'efficacité de l'association des corticoïdes au métronidazole. Pourtant, les observations cliniques tendent à démontrer que le métronidazole possède des effets bénéfiques dans le traitement des MICI du chat (JERGENS, 2001a ; WILLARD, 1999).
Selon KRECIC (2001b), lors de colite lympho-plasmocytaire du chat, le métronidazole associé ou non à une alimentation contrôlée peut être suffisant pour contrôler la maladie (KRECIC, 2000). L'étude de HART *et al.* (1994) n'a cependant pas permis d'aboutir à cette constatation.

2-Les autres antibiotiques

Les propriétés bactéricides du métronidazole sont particulièrement intéressantes lorsqu'une composante bactérienne est suspectée. Lorsque c'est le cas, l'utilisation d'autres antibiotiques est rapportée. Il s'agit d'antibiotiques ayant un excellent spectre contre les bactéries anaérobies qui pourraient être impliquées dans les MICI neutrophiliques.
L'utilisation de la tylosine à la dose de 5 mg/kg 2 fois/j est rapportée. Le problème est qu'elle n'est disponible en France que sous forme injectable, pas du tout adaptée à une administration biquotidienne. Certains vétérinaires préfèrent donc utiliser la clindamycine (5-10 mg/kg PO 2 fois/j), possédant une AMM chez le chat et disponible sous forme orale (ANTIROBE®). La tetracycline (10-20 mg/kg PO 3 fois/j), la doxycycline (5 mg/kg PO 2 fois/j), l'ampicilline (10-20 mg/kg PO 3 fois/j) ou l'association amoxicilline-acide clavulanique ont également été citées par différents auteurs (GUILFORD, 1996b ; LECOINDRE et CHEVALLIER, 1996 ; ZORAN, 2000).

D-Le traitement anti-inflammatoire

D'après GUILFORD (1996b), certains anti-inflammatoires non stéroïdiens comme l'aspirine, qui inhibent la synthèse des prostaglandines mais pas des leucotriènes, sont non seulement inefficaces lors de MICI, mais peuvent l'aggraver.
La sulfasalazine (salazosulfapyridine) et ses dérivés semblent en revanche très efficaces lors de MICI colique.

1-La sulfasalazine

a-Indications

La sulfasalazine est probablement la molécule de choix dans le traitement pharmacologique à long terme des colites chroniques de chat (FOLLIOT et KOLF-CLAUW, 2004 ; WILLARD, 1999). Selon LECOINDRE et CHEVALLIER (1996), lors de MICI du côlon, les corticoïdes seuls sont souvent inefficaces chez le chat et sont donc associés à la sulfasalazine.

b-Mode d'action

Il s'agit d'une combinaison de sulfapyridine et d'acide 5-amino-salicylique (mesalazine) joints par un pont azoté. Après administration orale, la majorité de la sulfasalazine arrive dans le côlon sans être absorbée. Les bactéries détruisent le pont azoté, ce qui libère les 2 composés.
Alors que la sulfapyridine est largement absorbée, métabolisée par le foie et excrétée par le rein, le 5-amino-salicylate, constituant la portion immunosuppressive active, reste dans le côlon. Cet agent, en inhibant l'activité lipo-oxygénase, diminue la synthèse de leucotriènes et a donc une activité anti-inflammatoire locale. De plus, il fixerait les radicaux libres oxydants et inhiberait les anticorps dirigés contre les antigènes du côlon. Ceci explique que cette molécule ne soit efficace que lors de MICI du gros intestin (DIMSKI, 1995).

c-Effets secondaires

Des précautions doivent être prises lors de l'utilisation de cette molécule chez le chat en raison de la sensibilité de cette espèce aux salicylates (JERGENS, 2001a).
Les signes de toxicité aux salicylates sont les vomissements, l'anorexie, la fièvre, l'hyperventilation secondaire à l'acidose et l'aplasie médullaire avec anémie.
Le risque de toxicité aux salicylates est minimisé par l'utilisation de faibles doses sur de courtes périodes (KRECIC, 2001b ; ZORAN, 1999).

d-Modalités d'administration

La sulfasalazine est utilisée à la dose de 10 à 20 mg/kg, 2 à 3 fois par jour en cure de 7 à 10 jours (LECOINDRE et CHEVALLIER, 1996 ; TAMS, 1986a). JERGENS (1999) préconise la même dose (20 mg/kg) mais une seule fois par jour.
Les préparations disponibles sont l'AZULFIDINE®, la SALAZOPYRINE®. La suspension orale de sulfasalazine (50 mg/ml) est très utile pour administrer une dose précise à ces petits animaux (TAMS, 1986a).

e-Efficacité

L'efficacité de ce traitement lors de MICI chez le chat n'a pas été évaluée de façon précise mais de nombreux auteurs en témoignent (JERGENS, 2001a).

2-Les dérivés de la sulfasalazine

La mésalazine, produit de la sulfasalazine, et l'olsalazine, correspondant à 2 molécules de mésalamine reliées par un pont azoté (JERGENS, 1999), sont également disponibles. Leur toxicité est connue chez le chat. Leur dose efficace et non toxique reste cependant à déterminer (LECOINDRE et CHEVALLIER, 1996 ; ZORAN, 1999).
Néanmoins, la toxicité de l'olsalazine semblerait être inférieure à celle de la sulfasalazine en raison de l'absence d'élements de sulfonamide. Des études mériteraient d'être réalisées sur ces agents dans l'espèce féline (GUILFORD, 1996b).

E-Les autres pistes thérapeutiques

1-L'acide urso-desoxycholique (AUDC)

Il s'agit d'un hépato-protecteur qui aurait également un rôle immuno-modulateur. Son administration pourrait donc être bénéfique lors de MICI. Il permettrait une diminution de la production d'anticorps par les LB et de la production d'IL-1 et d'IL-2 par les lymphocytes T. Bien que des études sur son efficacité sur les MICI du chat manquent, cet agent peut être utilisé. En effet, il est indiqué dans le traitement de la cholangio-hépatite (complication potentielle d'une MICI) et ne possède pas d'effets secondaires (KRECIC, 2001b).

2-Les pistes thérapeutiques impliquant les médiateurs de l'inflammation

Le Facteur Activateur Plaquettaire (PAF) est un médiateur de l'inflammation qui stimule les contractions migrantes géantes et altère la fonction neuromusculaire du tube digestif. L'utilisation de vérapamil, inhibant l'activation du PAF, réduirait alors de façon significative la fréquence des contractions migrantes géantes et donc la diarrhée. Son utilisation a été proposée chez le chien (MARKS, 1998), il serait intéressant qu'elle fasse l'objet d'études chez le chat.

L'IL-10 active la réponse immunitaire humorale et supprime la réponse immunitaire à médiation cellulaire. Elle s'est montrée efficace lors d'essais cliniques chez les MICI de l'homme. Un nouveau moyen d'administrer l'IL-10 consiste à administrer des *Lactococcus lactis* génétiquement modifiées qui sécrètent cette interleukine. Il a fait ses preuves chez des souris atteintes de colites (KRECIC, 2001b).

Selon GRISHAM (1994), les radicaux libres résultant de l'action d'une forme de NO-synthétase jouent un rôle important dans l'initiation et la perpétuation de l'inflammation de la muqueuse lors de MICI chez certaines espèces. Le rôle de cette NO-synthétase n'a pas été étudié chez le chat mais on peut supposer un rôle similaire. Ceci demande des investigations supplémentaires.
Néanmoins, l'utilisation d'inhibiteurs de ces enzymes comme le L-NAME (ester de N-nitro-L-arginine methyl) et l'AMG (amino-guanidine) chez des rats atteints de colite a montré une amélioration de tous les paramètres examinés. Les inhibiteurs des NO-synthétases sont donc des agents prometteurs dans la prise en charge des MICI (PILICHOS *et al.*, 2004).

Lors d'inflammation intestinale importante, la production de radicaux libres oxygénés comme l'anion superoxyde, le peroxyde d'hydrogène et le radical hydroxyl surpasse les défenses anti-oxydantes intestinales (GRISHAM, 1994). L'utilisation de superoxyde dismutase et d'anti-oxydants (vitamine E) est actuellement à l'étude dans le traitement des MICI de l'homme (LEVENT, 2002).

3-Conclusion

Des traitements comme celui-ci continuent à se développer en médecine humaine et seront très probablement utilisés en médecine vétérinaire (KRECIC, 2001b) et plus particulièrement lors de MICI du chat d'ici quelques dizaines années.

F-Bilan : Les stratégies thérapeutiques lors de MICI féline

La thérapie combinée est utilisée si les effets secondaires d'un médicament nécessitent de réduire la posologie, si les corticoïdes seuls ne sont pas efficaces ou d'emblée, dans les cas graves.
Dans les tableaux suivants (tableau 8a et 8b), LEVENT (2002) propose une démarche thérapeutique à suivre lors de MICI du chat.

Tableau 8 : Stratégies thérapeutiques lors de MICI félines lympho-plasmocytaires (a) et éosinophiliques (b) (LEVENT, 2002).
(RC : régime contrôlé ; PRD : prednisone ou prednisolone ; DEXA : dexaméthasone ; SASA : Sulfasalazine ; MTZ : métronidazole)

a : MICI lympho-plasmocytaires	
Entérite lymphoplasmocytaires (ELP)	Colite lymphoplasmocytaires (CLP)
• ELP légère : RC seul +/- PRD. • ELP modérée à grave : RC + PRD. 1) Ajouter MTZ soit d'emblée, soit si : - Aucune amélioration après 2 semaines de traitement. - Intolérance à la corticothérapie (rare chez le chat). - Réapparition des signes cliniques lors de la diminution des doses. 2) Si toujours pas d'amélioration avec RC + PRD + MTZ ou si intolérance à la corticothérapie, ajouter de la cyclosporine ou du chlorambucil.	• CLP légère : le RC seul donne souvent de bons résultats. • CLP modérée à grave ou si échec du RC seul lors de CLP légère : RC + PRD. 1) Si pas de réponses : remplacer PRD par DEXA. 2) Si échec, ajouter SASA seule ou associée au MTZ.

b : MICI éosinophiliques		
RC rarement efficace seul		
Entérite	Colite	SHE
• RC + corticothérapie agressive dès le départ. 1) Si pas de résultats, augmenter la dose de PRD ou changer PRD par DEXA. 2) Si échec, essayer cyclosporine ou chlorambucil.	• CE légère : RC + PRD. • Si CE grave ou si CE légère ne répond pas : ajout de SZP.	• RC + corticothérapie agressive + MTZ + AZA dès le départ.

G-Conclusion

La plupart des molécules utilisées dans le traitement des MICI du chat interrompent la séquence d'amplification de l'inflammation, ce qui confirme l'importance du traitement de maintenance (par l'alimentation et/ou les médicaments).

Les constatations cliniques suite à la mise en place de différents traitements soulignent l'intérêt de l'utilisation de corticoïdes par voie orale, de la sulfasalazine ou de principes équivalents et du métronidazole dans le traitement des MICI du chat. Les cas nécessitant l'ajout d'agents immunosuppresseurs autres que les corticoïdes sont néanmoins des exceptions selon ZORAN (2000).

Il est important de ne pas perdre de vue qu'une amélioration clinique n'est pas synonyme de guérison histologique et que des récidives de ces MICI sont souvent la conséquence d'un arrêt trop précoce du traitement. Un suivi régulier et étroit de la maladie est donc indispensable à la réussite du traitement.

IV- Les principales causes d'échec du traitement

Il est rare d'avoir à prendre en charge un chat atteint de MICI réfractaire au traitement. Ce peut être le cas lors de MICI de grade histologique très important prise en charge tardivement ou associée à un SHE.

Même si de nombreux cliniciens attribuent l'échec thérapeutique à un traitement insuffisant, selon WILLARD (1999), il s'agit de la cause la moins fréquente.

On attribuera donc en premier lieu cet échec à une mauvaise observance du traitement, une erreur de diagnostic ou à la présence d'une maladie concomitante (JERGENS, 2002).

A-Une mauvaise observance

Le non respect des instructions du vétérinaire par le client est une cause fréquente d'échec du traitement prescrit.

Bien que la plupart des chats répondent favorablement à un régime contrôlé, lors du changement d'alimentation, il arrive que les chats mangent moins, ce qui incite le propriétaire à leur donner des aliments n'appartenant pas à la ration contrôlée. Selon JERGENS (2002), il s'agit de la principale cause de récidive.

De plus, certains traitements médicaux combinés nécessitent des administrations de médicaments plusieurs fois par jour et il est parfois difficile de faire accepter des comprimés à un chat. Dans ce cas, la dose de principe actif ingérée, plus faible que celle prescrite, peut être inefficace.

Enfin, il n'est pas rare que la prescription initiale soit interrompue momentanément ou diminuée par les clients lorsqu'ils observent une amélioration clinique suite au traitement. Dans ces cas, l'induction médicamenteuse ne permet pas de supprimer l'inflammation intestinale active (JERGENS, 1999).

B-Une maladie concomitante à la MICI

La MICI du chat associée à d'autres affections gastro-intestinales est également difficile à prendre en charge. Les désordres hépato-biliaires peuvent entraîner une exacerbation des signes cliniques chez les chats convenablement traités. Il est donc important de rechercher cette maladie, si cela n'a pas été fait en première intention, notamment lors de biopsies de contrôle (cf. *supra*).

D'autre part, les examens permettant de mettre en évidence une affection métabolique (insuffisance rénale), une endocrinopathie (hyperthyroïdie) ou une maladie infectieuse (toxoplasmose) (cf. *supra*), également à l'origine de troubles gastro-intestinaux, doivent être réitérés (JERGENS, 2002).

C-Une erreur de diagnostic

Même si les examens pré-endoscopiques permettant d'exclure de nombreuses causes d'inflammation gastro-intestinale ont été minutieusement réalisés, des erreurs diagnostiques peuvent survenir, la sensibilité de ces différents examens n'étant pas toujours très bonne.
D'autre part, il arrive que le chat ait reçu des corticoïdes par voie orale pendant une période variable avant que le diagnostic ait été établi ; ce traitement peut masquer un infiltrat néoplasique (JERGENS, 2002 ; WILLARD, 1999).

Si les chats ne répondent pas au traitement classique de la MICI dans les 7 à 10 jours après sa mise en place, JERGENS (2002) conseille de renouveler l'examen endoscopique et les biopsies ou de réaliser des biopsies de toute l'épaisseur de la paroi digestive par laparotomie afin d'éliminer un lymphome digestif. En effet, il doit systématiquement être suspecté lors d'une MICI réfractaire au traitement. Il s'agit de la principale erreur diagnostique (cf. *supra*).

COMPLICATIONS ET PRONOSTIC

I-Les complications

1-Le lymphome digestif

L'évolution d'une MICI lympho-plasmocytaire grave vers un lymphome a été suspectée par DAVENPORT *et al.* (1987) chez 3 chats.

Pour WILCOCK (1992), les lésions d'entérite lympho-plasmocytaire de grade histologique important peuvent correspondre à des lésions prénéoplasiques qui progressent graduellement vers des lésions de lymphome.
Aucun des cas d'entérite lympho-plasmocytaire de l'étude de HART *et al.* (1994) n'a évolué en lymphome dans les 1 à 3 années suivantes. D'autre part, cette étude rapporte une étude parallèle dans laquelle 2% (2 sur 97) de lymphomes digestifs félins avaient été diagnostiqués comme des entérites lympho-plasmocytaires respectivement 3 et 15 mois auparavant. Selon ces auteurs, ces résultats ne permettent pas de prouver que la MICI est capable d'évoluer en lymphome. En effet, cette fréquence (2%) est faible. De plus, le lymphome est la première tumeur intestinale du chat. Ceci pourrait alors expliquer le fait que l'âge des chats atteints de lymphome et la prévalence de cette affection soient similaires à celui et à celle des MICI (HART *et al.*, 1994).

Cependant, d'après KRECIC (2001a), on ne peut pas totalement éliminer cette hypothèse puisque bien qu'il n'y ait pas de preuve manifeste de cette transformation chez le chat, des preuves sont en train d'être rassemblées chez l'homme.
Le fait que les patients atteints d'allergie au gluten aient un risque accru de développer un lymphome intestinal est un phénomène bien connu en médecine humaine. Une étude rapportée par KRECIC (2001a) suggère que les hommes atteints d'allergie au gluten pourraient avoir des cellules T lymphomateuses de bas grade au niveau des cryptes. Dans cette étude, sur 4 cas d'allergie au gluten présentant des réarrangements des récepteurs des LT à l'immuno-histochimie, 3 ont évolué vers un lymphome. Rien de tel n'a été prouvé chez le chat mais des études à ce sujet mériteraient d'être réalisées afin de préciser les relations entre ces 2 affections.

L'association du lymphome à la MICI chez le chat reste donc controversée.

2-La triade : MICI, cholangio-hépatite et pancréatite

D'après l'étude de WEISS *et al.* (1996), 39% des chats atteints de cholangio-hépatite présentent également une MICI et une pancréatite. Le terme de « *tri-itis* » est d'ailleurs couramment utilisé dans les congrès américains ; il correspond à l'association entre la MICI, la pancréatite et la cholangio-hépatite (WILLARD, 1999).

a-Cholangio-hépatite

Dans l'étude de WEISS *et al.* (1996), sur les 18 chats atteints de cholangio-hépatite, 15 (83%) étaient également atteints d'une MICI. Cependant, la prévalence des cholangio-

hépatites chez les chats atteints de MICI est moins connue ; les seules données à ce sujet sont les suivantes :

- Dans l'étude de BAEZ *et al.* (1999), des biopsies hépatiques ont été réalisées sur 7 chats, 4 d'entre elles ont révélé une cholangio-hépatite.
- Dans l'étude de SIMPSON *et al.* (2001), 2 chats sur 9 atteints de MICI présentaient des anomalies hépatiques à l'examen échographique.
- Dans l'étude de LECOINDRE et CHEVALLIER (1997), 2 chats sur 4 atteints de MICI ayant une modification des paramètres hépatiques présentaient une hépatite suppurée à l'examen histologique.

Différentes hypothèses mettant en cause la flore intestinale ont été émises pour expliquer l'association d'une cholangio-hépatite à la MICI, également mise en évidence par SWIFT *et al.* (2000) :
Selon BAEZ *et al.* (1999), LECOINDRE et CHEVALLIER (1997), WEISS *et al.* (1996) et WILLARD (1999), suite à une défaillance de la barrière muqueuse intestinale causée par l'inflammation, les bactéries pourraient passer dans la circulation portale et rejoindre ainsi le foie. Elles pourraient également se rendre au foie en remontant le système biliaire et ainsi causer une inflammation.
Lors de la mise en culture d'un prélèvement hépatique, l'examen bactériologique est fréquemment négatif. Certains auteurs pensent que c'est l'activation du système immunitaire durant la phase aiguë de la cholangio-hépatite qui se poursuit et continue de léser les hépatocytes alors que les bactéries ont été éliminées (WEISS *et al.*, 1996).

D'après WEISS *et al.* (1996) et LECOINDRE et CHEVALLIER (1997), ces lésions de cholangio-hépatite sont associées à des MICI graves présentant souvent un infiltrat neutrophilique et notamment à des MICI coliques. Selon eux, ce phénomène pourrait en partie expliquer l'amaigrissement très prononcé parfois rencontré lors de MICI coliques.

Même si des hypothèses ont été proposées sur l'étio-pathogénie de cette complication (cf. *supra*), elle reste inconnue.

b-Pancréatite

L'étude de WEISS *et al.* (1996) a également permis de démontrer que les chats atteints de cholangio-hépatite associée à une MICI pouvaient présenter une pancréatite. Il semblerait que ces pancréatites soient d'un grade léger.
Chez les chats, les canaux pancréatiques et biliaires s'anastomosent avant de se jeter dans le duodénum. Une inflammation ou un blocage de la portion distale du canal biliaire suite à la complication de cholangio-hépatite pourrait induire une infection ascendante ou un reflux des sécrétions pancréatiques.
Aussi, WILLARD (1999) préconise une biopsie du pancréas chez les chats ne répondant pas au traitement habituel de MICI, ayant des anomalies morphologiques du pancréas et/ou des anomalies biochimiques suggérant une atteinte du pancréas.

3-Les coagulopathies

Il s'agit d'une complication rare de MICI ; seuls 2 cas sont rapportés par EDWARDS et RUSSELL (1987). Il s'agit de 2 chats atteints d'entérite lympho-plasmocytaire qui ont développé des hémorragies spontanées abdominale pour l'un et sous-cutanée pour l'autre, les tests de coagulations étant en accord avec un déficit en vitamine K.

Ces saignements spontanés seraient la conséquence de la malabsorption des graisses secondaire à l'inflammation intestinale. La vitamine K étant liposoluble, elle serait donc déficitaire, ce qui serait à l'origine d'un défaut de coagulation (EDWARDS et RUSSELL, 1987).
Bien que rares, les coagulopathies sont très bien documentées chez l'homme (TAMS, 1993).

4-Les autres complications

D'autres complications ont déjà été citées ; il s'agit des ulcères, des complications liées à la malassimilation, au traitement immunosuppresseur. Des sténoses et un retard de la vidange gastrique ont aussi été évoqués. La PBPI est suspectée chez le chat mais n'a pas été démontrée (cf. *supra*).

II-Le pronostic

Le pronostic des MICI du chat est en général bon en ce qui concerne le contrôle de la maladie, mais mauvais en ce qui concerne la guérison.
En effet, dans l'étude de HART *et al.* (1994), 86% (48/56) des chats ont répondu positivement au traitement mis en place. Dans celle de CRANDELL *et al.* (2006), sur les 17 chats atteints de MICI, après 14 à 21 jours de traitement, 15 présentent une rémission complète et 2, une rémission partielle avec une valeur de l'indice d'activité moyen de la maladie passant de 7,3 à 0,3. Ces résultats diffèrent cependant de ceux de l'étude de DENNIS *et al.* (1992) dans laquelle seulement 50% (7/13) des chats ont pu être contrôlés par le traitement mis en place. Il est cependant difficile de faire des comparaisons car les traitements mis en place sont différents.

Ce pronostic est extrêmement dépendant du chat, de la distribution, de la localisation, de la gravité de la maladie, des complications au moment du diagnostic et de la nature de l'infiltrat inflammatoire.
La clinique de cette maladie étant caractérisée par des exacerbations et des rémissions spontanées, il est difficile de se fonder sur les signes cliniques pour évaluer avec précision la gravité de la maladie. Cependant, selon la plupart des auteurs, la perte de poids est indicative d'une maladie grave ; en effet, un amaigrissement prolongé est souvent associé à des grades histologiques plus importants (HART *et al.*, 1994 ; LECOINDRE ET CHEVALIER, 1997). De plus, un amaigrissement récidivant pendant le traitement est souvent un bon indicateur de rechute (TAMS, 1986a).
Le pronostic doit être réservé lors de lésions histologiques importantes, de fibrose marquée de la muqueuse, d'entérite éosinophilique associée ou non à un SHE et de colite granulomateuse. De même, les MICI dont le type d'infiltrat cellulaire est mixte et contient de nombreux neutrophiles sont généralement plus difficiles à contrôler.
L'indice d'activité de la maladie (cf. *supra*) pourrait également constituer un bon indicateur pronostique.

Des rechutes sont fréquentes et sont souvent à relier à un écart alimentaire (KRECIC, 2001b ; WOLF, 1992).

CONCLUSION

Les MICI du chat suscitent un intérêt grandissant en médecine vétérinaire ; elles apparaissent comme une des premières causes de vomissements et de diarrhée chroniques chez le chat. Ce groupe d'affections reste cependant mal compris.

Son étiologie, encore mal définie, semble être multifactorielle ; des réactions d'hypersensibilité secondaires à des stimulations antigéniques chroniques associées à une altération de la perméabilité et de l'immunité locale de la muqueuse pourraient expliquer l'apparition et l'entretien de la réaction inflammatoire intestinale.

Le diagnostic de MICI est avant tout un diagnostic d'exclusion. Aussi, face à un chat présentant un amaigrissement, des vomissements et/ou une diarrhée chroniques, il est primordial de rechercher les causes possibles de ces symptômes et de les exclure du diagnostic différentiel avant d'envisager une MICI. Malheureusement, ces causes sont multiples et leur exclusion nécessite divers examens demandant un investissement à la fois financier et humain du propriétaire. De ce fait, face à un tableau clinique d'atteinte gastro-intestinale avec un examen histologique des biopsies intestinales en faveur d'une inflammation, il est primordial de ne pas se réfugier dans le diagnostic de MICI mais de rechercher des affections pouvant être à l'origine de cet infiltrat inflammatoire.
Malgré une démarche rigoureuse, il peut être tout de même difficile de différencier la MICI d'un lymphome digestif ou d'une sensibilité alimentaire, qui sont assez proches épidémiologiquement, cliniquement et même parfois histologiquement. Parfois, cette différenciation pourra n'être faite que tardivement ; il arrive que l'hypothèse de sensibilité alimentaire ne puisse être éliminée qu'au moment de la prise en charge diététique de la supposée MICI.

La prise en charge de la MICI chez le chat repose sur des traitements non validés. L'association de plusieurs traitements est souvent nécessaire afin de diminuer l'inflammation intestinale et de contrôler la maladie. L'administration d'un régime contrôlé et d'antibiotiques permet de limiter la stimulation antigénique et l'administration d'immuno-modulateurs permet de réguler l'immunité. Ce traitement doit être adapté à chaque patient et modulé en fonction de l'évolution clinique et parfois histologique de la maladie. Le propriétaire doit connaître les contraintes du traitement et la variabilité des résultats obtenus.

Malgré tout, la grande majorité des MICI répond bien à ce traitement. Dans quelques cas, notamment lorsque la MICI est associée au SHE, les résultats peuvent être décevants. Face à un échec thérapeutique, le diagnostic doit être remis en cause et certains examens dont l'examen histologique doivent être réitérés.

Pour améliorer le diagnostic de cette maladie, pour tenter de mieux la comprendre et de la traiter plus efficacement, plusieurs études mériteraient d'être réalisées chez le chat.
D'autres études sur les populations cellulaires de la muqueuse de chats atteints de MICI pourraient apporter des informations supplémentaires sur la pathogénie de cette maladie, très proche la sensibilité alimentaire.
Il serait également intéressant d'établir des critères diagnostiques uniformes et objectifs et de développer des index d'activité clinique, endoscopique et histologique pour les différents types de MICI comme ont commencé à le faire CARNELL *et al.* (2006).
Enfin, de larges études prospectives, contrôlées et comparatives sur l'efficacité des différents traitements permettraient très probablement d'améliorer le pronostic de cette maladie.

BIBLIOGRAPHIE

ALLENSPACH K, RÜFENACHT S, SAUTER S B, GRÖNE A, STEFFAN J, STRHLAU G, GASCHEN F. Pharmacokinetics and clinical efficacy of cyclosporine treatment of dogs with refractory inflammatory bowel disease. *J. Vet. Intern. Med.*, 2006, **20**, 239-244.

BAEZ JL, HENDRICK MJ, WALKER LM, WASHABAU RJ. Radiographic, ultrasonographic, and endoscopic findings in cats with inflammatory bowel disease of the stomach and small intestine: 33 cases (1990-1997). *J. Am. Vet. Med. Assoc.*, 1999, **215**, 349-354.

BEALE KM, ALTMAN D, CLEMMONS RR, BOLON B. Systemic toxicosis associated with azathioprine administration in domestic cats. *Am. J. Vet. Res.*, 1992, **53**, 1236-1240.

BELL AG, CHARD WG, GRAYSON JL, JAMES MP. Eosinophilic inflammatory bowel disease in two cats. *N. Z. Vet. J.*, 1995, **43**, 153-157.

BOOTHE DM. Gastrointestinal pharmacology. *Vet. Clin. North Am. (Small Anim. Pract.)*, 1999, **29**, 343-376.

BUSSIERAS J, CHERMETTE R. Parasitologie Vétérinaire : Helminthologie. *Abrégé de Parasitologie vétérinaire*. Fascicule III, 2ème Ed., 1995.

CHETBOUL V. Les affections hépatiques des carnivores domestiques. *Cours de 3ème année de l'E.N.V.A.*, 2003-2004.

CRANDELL JM, JERGENS AE, MORRISON JA, PRESSEL MA, MILES KG, PORTILLO E, BURKE KF, STEINER JM, EVANS R. Development of a clinical scoring index for disease activity in feline inflammatory bowel disease. 2006 ACVIM Abstract. *J. Vet. Intern. Med.*, 2006, **20**, 788.

DAVENPORT DJ, LEIB MS, ROTH L. Progression of lymphocytic plasmacytic enteritis to gastro-intestinal lymphosarcoma in three cats. *In : Proceedings of the Veterinary Cancer Society, 7th Annual Conference, Madison WWI*, 1987, 26-28.

DENNIS JS, KRUGER JM, MULLANEY TP. Lymphocytic/plasmacytic gastroenteritis in cats : 14 cases (1985-1990). *J. Am. Vet. Med. Assoc.*, 1992, **200**, 1712-1718.

DENNIS JS, KRUGER JM, MULLANEY TP. Lymphocytic/plasmacytic colitis in cats: 14 cases (1985-1990). *J. Am. Vet. Med. Assoc.*, 1993, **202**, 313-318.

DIMSKI D : Therapy of inflammatory bowel disease. *In : Bonagura JD, editor : Kirk's Current Veterinary Therapy XII. Small Animal Practice, Philadelphia, WB Saunders Co*, 1995, 723-728.

DURGUT R. Characterization of normal feline small intestine and associated lymph nodes by morphometric and immunohistochemical studies. *Israel Vet. Med. Assoc.*, 2000, **55**, internet : www.isrvma.org.

EDWARDS DF, RUSSELL RG. Probable vitamin K-deficient bleeding in two cats with malabsorption syndrome secondary to lymphocytic-plasmacytic enteritis. *J. Vet. Intern. Med.*, 1987, **1**, 97-101.

ELMSLIE RE, OGILVIE GK. Variables in behavior and management of mast cell tumors. *In: August JR, editor : Consultation in Fel. Int. Med., WB Saunders Co*, 1994, 567-572.

ELWOOD CL, GARDEN OA. Gastrointestinal immunity in health and disease. *Vet. Clin. North Am. (Small Anim. Pract.)*, 1999, **29**, 471-500.

EVANS SE, BONCZYNSKI JJ, BROUSSARD JD, HAN E, BAER KE. Comparison of endoscopic and full-thickness biopsy specimens for diagnosis of inflammatory bowel disease and alimentary tract lymphoma in cats. *J. Am. Vet. Med. Assoc.*, 2006, **229**, 1147.

EWING GO. Feline ulcerative colitis : A case report. *J. Am. Anim. Hospit. Assoc.*, 1972, **8**, 64-65.

FEINSTEIN RE, OLSON E. Chronic gastroenterolitis in nine cats. *J. Vet. Diagn. Invest.*, 1992, **4**, 293-298.

FOLLIOT C, KOLF-CLAUW M. Traiter les MICI avec des médicaments humains. *Point Vét.*, n° 247, 2004, 1-22.

FONTAINE JJ. Appareil Digestif. *Cours d'histologie spéciale*, 1998-1999.

FORMAN MA, MARKS SL, DE COCK HE *et al.* Evaluation of serum feline pancreatic lipase immunoreactivity and helical computed tomography versus conventional testing for the diagnosis of feline pancreatitis. *J. Vet. Intern. Med.*, 2004, **18**, 807-815.

FOSSUM TW. Soft Tissue Surgery. *In : Fossum TW, editor : Small Animal Surgery*, 2002, 373-374.

FRADIN-FERME M, PRELAUD P. La péritonite infectieuse féline. *Prat. Méd. Chir. Anim. Comp.*, 1999, **34**, 309-319.

FRAPPIER BL. Digestive System. *In : Dellmann HD, Eurell JAC editor* : *Textbook of Vet. Histol.*, 1998, 179-183.

GARDNER CH, HICKS SL, PUETTE JR, BUNCH SE. What is your diagnosis? Intestinal adenocarcinoma. *J. Am. Vet. Med. Assoc.*, 2003, **223**, 783-784.

GEBOES K, DESREUMAUX P, JOURET A, ECTORS N, RUTGEERTS P, COLOMBEL JF. Diagnostic histopathologique de l'activité des maladies inflammatoires chroniques de l'intestin. *Gastroenterol. Clin. Biol.*, 1999, **23**, 1062-1073.

GREGORY CR. Immunosuppressive agents. *In : Bonagura JD, editor : Kirk's Current Veterinary Therapy XIII. Small Animal Practice, Philadelphia, WB Saunders Co*, 2000, 509-513.

GRISHAM MB. Oxidants and free radicals in inflammatory bowel disease. *The Lancet*, 1994, **344**, 859-861.

GROMAN R. Metronidazole. *Comp. Contin. Educ. Pract. Vet.*, 2000, **22**, 1104-1107, 1130.

GUILFORD WG. Gastointestinal immune system. *In : Strombeck's Small Animal Gastroenterology, Philadelphia : WB Saunders*, 1996a, 20-39.

GUILFORD WG. Idiopathic Inflammatory Bowel Disease. *In : Strombeck's Small Animal Gastroenterology, Philadelphia : WB Saunders*, 1996b, 451-486.

GUILFORD WG. Approach to Clinical Problems in Gastroenterology. *In : Strombeck's Small Animal Gastroenterology, Philadelphia : WB Saunders*, 1996c, 63-64.

GUILFORD WG. Nutritional management of gastrointestinal disease. *In : Strombeck's Small Animal Gastroenterology, Philadelphia : WB Saunders*, 1996d, 889-910.

GUILFORD WG. Effect of diet on inflammatory bowel diseases. *Vet. Clin. Nutr.*, 1997, **4**, 58-61.

GUILFORD WG, MATZ ME. The nutritional management of gastrointestinal tract disorders in companion animals. *N. Z. Vet. J.*, 2003, **51**, 284-291.

GUILFORD WG, JONES BR, MARCKWELL PJ *et al.*. Food sensitivity in cats with chronic idiopathic intestinal problem. *J. Vet. Intern. Med.*, 2001, **15**, 7-13.

GUIOT AL, POULET H. Les rétroviroses. *Prat. Méd. Chir. Anim. Comp.*, 1999, **34**, 299-308.

HALL EJ. Small intestinal disease – is endoscopic biopsy the answer? *J. Small Anim. Pract.*, 1994, **35**, 408-414.

HART JR, SHAKER E, PATNAIK AK, GARVEY MS. Lymphocytic-plasmacytic enterocolitis in Cats : 60 Cases (1988-1990). *J.A.A.H.A*, 1994, **30**, 505-514.

HENDRICK M. A spectrum of hypereosinophilic enteritis. *Vet. Pathol.*, 1981, **18**, 188-200.

HITT ME. Biopsy of the gastrointestinal tract. *In : Bonagura JD, editor : Kirk's Current Veterinary Therapy XII. Small Animal Practice, Philadelphia, WB Saunders Co*, 1995, 675-678.

HUANG-KORNIC E. Chronic intermittent vomiting in a cat : A case of chronic lymphocytic-plasmacytic gastritis. *Can. Vet. J.*, 1999, **40**, 196-198.

JERGENS AE. Inflammatory bowel disease. *In : August JR, editor : Consultation in Fel. Int. Med., WB Saunders Co*, 1994, p75-81.

JERGENS AE. Inflammatory bowel disease : Current perspectives. *Vet. Clin. North Am. (Small Anim. Pract.)*, 1999, **29**, 501-520.5

JERGENS AE. Feline inflammatory bowel disease-current perspectives on etiopathogenesis and therapy. Proceedings of Hill's Symposium at ESVIM Congress 2001. *J. Fel. Med. Surg.*, 2001a, **4**, 175-178.

JERGENS AE. Clinical staging for severity of inflammation bowel disease. *Proc. 19th ACVIM Forum*, 2001b,722-723.

JERGENS AE. Managing the refractory case of feline IBD. Proceedings of Hill's Symposium at BSAVA Congress 2002. *J. Fel. Med. Surg.*, 2002, **5**, 47-50.

JERGENS AE, MOORE FM. Endoscopic biopsy specimen collection and histopathologic considerations. *In : Tams TR, editor : Small Animal Endoscopy, Philadelphia : Mosby*, 1999, 323-340.

JERGENS AE, MOORE FM, HAYNES JS, MILES KG. Idiopathic inflammatory bowel disease in dogs and cats: 84 cases (1987-1990). *J. Am. Vet. Med. Assoc.*, 1992a, **201**, 1603-1608.

JERGENS AE, MOORE FM, MARCH P, MILES KG. Idiopathic inflammatory bowel disease associated with gastroduodenal ulceration-erosion: A report of nine cases in the dog and cat. *J. Am. Anim. Hospit. Assoc.*, 1992b, **28**, 21-26.

JERGENS AE, ANDEASEN CB, MILES KG. Gastrointestinal endoscopic exfoliative cytology: techniques and clinical pplication. *Compend. Contin. Educ. Pract. Vet.*, 2000, **22**, 941-952.

JOHNSTON KL, SWIFT NC, HIJFTE MF *et al.* Comparison of the bacterial flora of the duodenum in healthy cats and cats with signs of gastrointestinal tract disease. *J. Am. Vet. Med. Assoc.*, 2001, **218**, 48-51.

KIPAR A, KREMENDAHL J, JACKSON ML, REINACHER M. Comparative examination of cats with feline leukemia virus-associated enteritis and other relevant forms of feline enteritis. *Vet. Pathol.*, 2001, **38**, 359-371.

KRECIC MR. Feline inflammatory bowel disease : Pathogenesis, diagnosis, and relationship to lymphosarcoma. *Compend. Contin. Educ. Pract. Vet.*, 2001a, **23**, 951-960.

KRECIC MR. Feline inflammatory bowel disease : Treatment, prognosis, and new developments. *Compend. Contin. Educ. Pract. Vet.*, 2001b, **23**, 964-973.

LAFLAMME DS, LONG GM. Evaluation of two diets in the nutritional management of cats with naturally occurring chronic diarrhea. *Vet. Ther.*, 2004, **5**, 43-51.

LECOINDRE P. Spécificité en gastro-entérologie. *Recueil de Médecine Vétérinaire-Spécial Gastro-entérologie des Carnivores*, 1993a,1051-1061.

LECOINDRE P. Endoscopie digestive chez le chat. *Prat. Méd. Chir. Anim. Comp.*, 1993b, **28**, 371-379.

LECOINDRE P, CHEVALLIER M. Les maladies inflammatoires chroniques intestinales (MICI) du chat. *Prat. Méd. Chir. Anim. Comp.*, 1996, **31**, 389-399.

LECOINDRE P, CHEVALLIER M. Contribution to the study of feline inflammatory bowel disease : 51 cases (1991-1994). *Rev. Méd. Vét.*, 1997, **11**, 893-902.

LEIB MS, SPONENBERG P, WIKCKE JR, LOAR AS. Suppurative colitis in a cat. *J. Am. Vet. Med. Assoc.*, 1986, **188**, 739, 741.

LEVENT C. Contribution à l'étude des maladies inflammatoires intestinales chroniques du chien et du chat ; comparaison avec les maladies inflammatoires chroniques de l'intestin de l'homme (maladie de Crohn, colite ulcérative). *Thèse n° 45*, 2002.

LIPPERT AC, FAULKNER JE, EVANS AD, MULLANEY TP. Total parenteral nutrition in clinically normal cats. *J. Am. Vet. Med. Assoc.*, 1989, **194**, 669-676.

MAC EWEN SA, VALLI VEO, HULLAND TJ. Hypereosinophilic syndrome in cats : a report of three cases. *Can. J. Comp. Med.*, 1985, **49**, 248-253.

MAC DONOUGH PL, SIMPSON KW. Diagnosing emerging bacterial infections : salmonellosis, campylobacteriosis, clostridial toxicosis, and helicobacteriosis. *Sem. Vet. Med. Surg. (Small Anim.)*, 1996, **11**, 187-197.

MAGNE ML. Pathophysiology of Inflammatory Bowel Disease. *Semin. Vet. Med. Surg. (Small Anim.)*, 1992,**7**, 112-116.

MARKS SL. Management of canine inflammatory bowel disease. *Comp. Cont. Educ. Pract. Vet.*, 1998, **20**, 317-331.

MAUREY C. L'insuffisance rénale. *Cours de 4ème année à l'E.N.V.A.*, 2005.

MODIGLIANI R. Les maladies inflammatoires cryptogéniques de l'intestin. *Méd. Sci.*, 1993, **9**, 851-852.

MONNET E, TWEDT DC. Laparoscopy. *Vet. Clin. North Am. (Small Anim. Pract.)*, 2003, 1147-1163.

MOORE RP. Feline eosinophilic enteritis. *In : KIRK RW, editor : Current Veterinary Therapy VIII, Philadelphia : WB Saunders*, 1983, 791-793.

NELSON RW, DIMPERIO ME, LONG GG. Lymphocytic-plasmacytic colitis in the cat. *J. Am. Vet. Med. Assoc.*, 1984, **184**, 1133-1135.

NEWELL SM, GRAHAM JP, ROBERTS GD, GINN PE, HARRISSON JM. Sonography of the normal feline gastrointestinal tract. *Vet. Radiol. Ultras.*, 1999, 40-43.

SWIFT NC, MARKS SL, MACLACHLAN NJ, NORRIS CR. Evaluation of serum feline trypsin-like immunoreactivity for the diagnosis of pancreatitis in cats. *J. Am. Vet. Med. Assoc.*, 2000, **217**, 37-42.

PAPASOULIOTIS K, GRUFFYDDD-JONES TJ, SPARKES AH, CRIPPS PJ, MILLARD WG. Lactulose and mannitol as probe markers for in vivo assessment of passive intestinal permeability in healthy cats. *Am. J. Vet. Res.*, 1993, **54**, 840-844.

PAUL AJ, TODD KS. Surveillance and management of parasites in catterie. *In : August JR, editor, Consultation in Fel. Int. Med. Ed., WB Saunders Co*, 1994, 621-636.

PETERSON JL, WILLARD MD, LEES GE, LAPPIN MR, DIERINGER T, FLOYD E. Toxoplasmosis in two cats with inflammatory intestinal disease. *J. Am. Vet. Med. Assoc.*, 1991, **199**, 473-476.

PILICHOS CJ, KOUERINIS IA, ZOGRAFOS GC, KORKOLIS DP, PREZA AA, GAZOULI M *et al.* The effect of nitric oxide synthases inhibitors on inflammatory bowel disease in a rat model. *In Vivo*, 2004, **18**, 513-516.

PRELAUD P, GUAGUERE E, FREICHE, DROUARD, LAFORGE. Le chat allergique. *Prat. Med. Chir. Anim. Comp.*, 1999, **34**, 437-447.

RAGAINI L, ASTE G, CAVICCHIOLI L, BOARI A. Inflammatory bowel disease mimicking alimentary lymphosarcoma in a cat. *Vet. Res. Com.*, 2003, **27**, 791-793.

ROCCABIANCA P, WOO JC, MOORE PF. Characterization of the diffuse mucosal associated lymphoid tissue of feline small intestine. *Veterinary Immunology and Immunopathology*, 2000, **75**, 27-42.

ROSENBERG D. L'hyperthyroïdie féline. *Cours de 4ème année à l'E.N.V.A.*, 2005.

ROTH L, LEIB MS, DAVENPORT DJ, MONROE WE. Comparisons between endoscopic and histologic evaluation of the gastrointestinal tract in dogs and cats : 75 cases (1984-1987). *J. Am. Vet. Med. Assoc.*, 1990, **196**, 635-638.

SHARPE A, CANNON MJ, LUCKE VM, DAY MJ. Intestinal haemangiosarcoma in the cat : clinical and pathological features of four cases. *J. Small Anim. Pract.*, 2000, **41**, 411-415.

SIMPSON KW, FYFE J,CORNETTA A, SACHS A, STRAUSS-AYALI D, LAMB SV *et al.*. Subnormal concentration of serum cobalamin (vitamin B12) in cats with gastrointestinal disease. *J. Vet. Intern. Med.*, 2001, **15**, 26-32.

SPARKES AH, PAPASOULIOTIS K, SUNVOLD G, WERRETT G, GRUFFYDD-JONES EA, EGAN K *et al.*. Effect of dietary supplementation with fructo-oligosaccharides on fecal flora of healthy cats. *Am. J. Vet. Res.*, 1998a, **59**, 436-440.

SPARKES AH, PAPASOULIOTIS K, SUNVOLD G, WERRETT G, GRUFFYDD-JONES EA, EGAN K *et al.*. Bacterial flora in duodenum of healthy cats, and effect of dietary supplementation with fructo-oligosaccharides. *Am. J. Vet. Res.*, 1998b, **59**, 431-435.

STARK DR. Primary Gastrointestinal histoplasmosis in a cat. *J. Am. Anim. Hospit. Assoc.*, 1982, **18**, 154-156.

STEINER JM, WILLIAMS DA. Feline exocrine pancreatic disorders. *Vet. Clin. Small Anim.*, 1999, **29**, 551-75.

STEINER JM, WILLIAMS DA. Serum feline trypsin-like immunoreactivity in cats with exocrine pancreatic insufficiency. *J. Vet. Intern. Med.*, 2000, **14**, 627-629.

STEWART A, BOLINECK J. The use of a novel formulation of budesonide as an improved treatment aver prednisone for inflammatory bowel disease. *Proceedings of the American College of Veterinary Internal Medecine*, 1997, **15**, 662 (Abstract).

STROMBECK DR. Small and large intestine : normale structure and function. In : *Strombeck's Small Animal Gastroenterology, Philadelphia : 3rd ed. WB Saunders*, 1996, 889-910.

STURGESS CP, CANFIELD PJ, GRUFFYDD-JONES TJ, STOKES CR. A gross and microscopical morphometric evaluation of feline large intestinal anatomy. *J. Comp. Path.*, 2001, **124**, 255-264.

SWIFT NC, MARKS SL, AMCLACHLAN NJ, NORRIS CR. Evaluation of serum feline trysin-like immunoreactivity for the diagnosis of pancreatitis in cats. *J. Am. Vet. Med. Assoc.*, 2000, **217**, 37-42.

TAMS TR. Chronic feline inflammatory bowel disease. Part I : Idiopathic inflammatory bowel disease. *Compend. Contin. Educ. Pract. Vet.*, 1986a, **8**, 371-376.

TAMS TR. Chronic feline inflammatory bowel disease. Part II : Feline eosinophilic enteritis and lymphosarcoma. *Compend. Contin. Educ. Pract. Vet.*, 1986b, **8**, 464-470.

TAMS TR. Feline inflammatory bowel disease. *Vet. Clin. North Am. (Small Anim. Pract.)*, 1993, **23**, 569-586.

UGARTE C, GUILFORD WG, MARKWELL P, LUPTON E. Carbohydrate malabsorption is a feature of feline inflammatory bowel disease bit does not increase clinical gastrointestinal signs. In : Waltham international science symposium : nature, nurture, and case for nutrition. *J. Nutr.*, 2004, **134**, 2068S-2071S.

VAN KRUININGEN HJ. Granulomatous colitis of Boxer dogs: Comparative aspects. *Gastroenterology*, 1967, **53**, 114-122.

VAN KRUININGEN HJ, DOBBINS WO. Feline histiocytic colitis: A case report with electron microscopy. *Vet. Pathol.*, 1979, **16**, 215-222.

WALY N, GRUFFYDD-JONES TJ, STOKES CR, DAY J. The distribution of leucocyte subset in the small intestine of healthy cats. *J. Comp. Path*, 2001, **124**, 172-182.

WALY NE, STOKES CR, GRUFFYDD-JONES TJ, DAY M. Immune cell populations in the duodenal mucosa of cats with inflammatory bowel disease. *J. Vet. Intern. Med.*, 2004, **18**, 816-825.

WALY NE, GRUFFYDD-JONES, STOKES CR, DAY MJ. Immunohistochemical diagnosis of alimentary lymphomas and severe intestinal inflammation in cats. *J. Comp. Path.*, 2005, **133**, 253-260.

WASMER ML, WILLARD MS, HELMAN LG, EDWARDS JF. Food intolerance mimicking alimentary lymphosarcoma. *J. Am. Anim. Hospit. Assoc.*, 1995, **31**, 463-466.

WEICHSELBAUM RC, FEENEY DA, HAYDEN DW. Comparaison of upper gastrointestinal radiographic findings to histopathologic observations : A retrospective study of 41 dogs and cats with suspected small bowel infiltrative disease (1985 to 1990). *Vet. Radiol. Ultras.*, 1994, **35**, 418-426.

WEISS DJ, GAGNE JM, ARMSTRONG PJ. Relationship between inflammatory hepatic disease and inflammatory bowel disease, pancreatitis, and nephritis in cats. *J. Am. Vet. Med. Assoc.*, 1996, **209**, 1114-1116.

WHITEHEAD R, ROCA M, MEIKLE DD, SKINNER J, TRUELOVE SC. The histological classification of duodenitis in fibreoptic biopsy specimens. *Digestion*, 1975, **13,** 129-136.

WHITING CV, BLAND PW, TARLTON JF. Dietary n-3 polyunsaturated fatty acids reduce disease and colonic proinflammatory cytokines in a mouse model of colitis. *Inflamm. Bowel. Dis.*, 2005, **11**, 340-349.

WILCOCK B. Endoscopic biopsy interpretation in canine or feline enterocolitis. *Semin. Vet. Med. Surg. (Small Anim.)*, 1992,**7**, 162-171. 12

WILLARD MD. Normal immune function of the gastrointestinal tract. *Semin. Vet. Med. Surg. (Small Anim.)*, 1992a,**7**, 107-111.

WILLARD MD. Inflammatory bowel disease: Perspectives on therapy. *J. Am. Anim. Hosp. Assoc.*, 1992b, **28**, 27-32.

WILLARD MD. Feline inflammatory bowel disease: A review. *J. Fel. Med. Surg.*, 1999, **1**, 155-164.

WILLARD MD, JERGENS AE, DUNCAN RB, LEIB MS, MAC CRACKEN MD, DE NOVO RC *et al.* Interobserver variation among histopathologic evaluation of intestinal tissues from dog and cats. *J. Am. Vet. Med. Assoc.*, 2002, **220**, 1177-1182.

WOLF AM. Feline lymphocytic-plasmocytic enterocolitis. *Semin. Vet. Med. Surg. (Small Anim.)*, 1992, **7**, 128-133.

YAMASAKI K, SUEMATSU H, TAKAHASHI T. Comparison of gastric and duodenal lesions in dogs and cats with and without lymphocytic-plasmacytic enteritis. *J. Am. Vet. Med. Assoc.*, 1996, **209**, 95-97.

ZAJAC AM. Giardiasis. *In : August JR, editor : Consultation in Fel. Int. Med., WB Saunders Co*, 1994, 83-86.

ZIELBERSTEIN L. Fluidothérapie. *Cours de 3ème année à l'E.N.V.A.*, 2003-2004.

ZORAN D. Diet and drugs : The keys to managing feline colonic disease. *Compend. Contin. Educ. Pract. Vet.*,1999, **21**, 731-748.

ZORAN DL. Is it IBD? Managing inflammatory disease in the feline gastrointestinal tract. Symposium. *Vet. Med.*, 2000, p128-139.

ZORAN D. Nutritional management of gastrointestinal disease. *Clin. Techn. Small Anim. Pract.*, 2003, **18**, 105-109.

Rapport-gratuit.com
LE NUMERO 1 MONDIAL DU MÉMOIRES