TABLE DES MATIERES

Introduction 19

I. PATHOLOGIE OMBILICALE DU VEAU : ETUDE BIBLIOGRAPHIQUE 21

A. Anatomie ombilicale du veau sain 23
1. Structure et rôle du cordon ombilical 23
2. Les artères ombilicales 24
3. Le canal de l'ouraque 25
4. La veine ombilicale 25
B. Pathologie ombilicale du veau : classification et signes cliniques associés 26
1. Affections infectieuses 26
1.1. Omphalite simple 26
1.2. Atteinte profonde des vestiges ombilicaux 27
a. Atteinte du canal de l'ouraque 27
b. Atteinte de la veine ombilicale 28
c. Atteinte des artères ombilicales 29
2. Affections non infectieuses 29
2.1. Hernie ombilicale 29
a. Hernie simple 29
b. Hernie étranglée 30
c. Hernie pariétale ou hernie de Richter 31
d. Eventration 31
e. Hernie associée à une affection infectieuse 31
2.2. Hématome ombilical 32
2.3. Fibrose du cordon 32
2.4. Omphalocœle 32
C. Complications 33
D. Etiologie 33
E. Epidémiologie 34
1. Affections infectieuses 34
2. Affections non infectieuses 34
F. Démarche diagnostique 35
1. Recueil de l'anamnèse et des commémoratifs 35

2. Examen clinique général et palpation abdominale 35
3. L'échographie ombilicale 36
3.1. Préparation 36
a. Contention et préparation de la zone à échographier 36
b. Repères topographiques et positionnement de la sonde échographique 37
3.2. Images échographiques obtenues 38
a. Chez un veau sain 38
b. Chez un veau avec une affection ombilicale 41
4. Autres examens complémentaires apportant des informations paracliniques 49
4.1. Eléments biochimiques et hématologiques 49
4.2. Radiographie 49
G. Traitement 49
1. Choix du traitement 49
2. Traitement médical 50
3. Traitement chirurgical 51
3.1. Omphalite simple 51
3.2. Omphalo-ouraquite et persistance du canal de l'ouraque 51
3.3. Omphalophlébite 51
3.4. Omphaloartérite 52
3.5. Hernie ombilicale 52
3.6. Protocoles anesthésiques 52
3.7. Complications 52
3.8. Contre-indications de la chirurgie 53
H. Pronostic 53
I. Prévention 53

II. PRINCIPES DE BASES DE L'ECHOGRAPHIE 55

A. La sonde échographique 57
B. Le principe de formation de l'image échographique 57
C. Comportement des ondes ultrasonores 58
D. Propriétés physiques des ultrasons et résolution 58
E. Principaux artefacts en échographie [23] 59
F. Les modes de traitement des ultrasons 60
G. Le choix de la sonde échographique 60

III. ETUDE EXPERIMENTALE 61
A. Problématique 63
B. Matériels et méthodes 63
1. Population support de l'étude 63
2. Palpation ombilicale et abdominale 64
2.1. Contention et réalisation 64
2.2. Critères retenus 64
3. Echographie ombilicale 64
3.1. Contention et réalisation 64
3.2. Critères échographiques recherchés 65
4. Chirurgie ombilicale 66
C. Résultats 66
1. Caractéristiques des animaux pris en compte 66
1.1. Race des animaux 66
1.2. Age des animaux 67
1.3. Sexe des animaux 68
1.4. Répartition des affections ombilicales 68
2. Comparaison de la palpation abdominale et de l'échographie 70
2.1. Fibrose ombilicale 71
2.2. Omphalite simple 72
2.3. Hernie ombilicale 72
2.4. Affections impliquant la veine ombilicale 73
2.5. Affections impliquant le canal de l'ouraque ou les artères ombilicales 73
2.6. Informations qualitatives apportées par l'outil échographique 74
D. Discussion 75
1. Population de veaux et répartition des cas 75
2. Analyse critique des résultats de cette étude 76
2.1. Palpation abdominale 76
2.2. Mesure des vestiges ombilicaux 76
2.3. Visualisation du Canal de l'ouraque 77
2.4. Répétabilité de l'examen échographique 77
3. Extrapolation : l'échographie ombilicale, un examen complémentaire de terrain ... 77

Conclusions 81

Annexe 1 : Diamètre moyen (mm) des structures ombilicales chez des veaux sains en fonction de l'âge d'après WATSON et al. [41] 83

Annexe 2 : Feuille d’examen standardisé utilisée à l’ENVT 84

Annexe 3 : Feuille d'examen standardisé utilisée à Oniris 87

Annexe 4 : Identification des cas 89

Bibliographie 91

LISTE DES TABLEAUX ET ILLUSTRATIONS

Tableaux

Tableau 1 : Inventaire des diagnostics par palpation, examen échographique et chirurgie pour les 28 veaux de l'étude 70
Tableau 2 : Examen par palpation et échographie des cas de fibrose du cordon (6 cas) 71
Tableau 3 : Examen par palpation et échographie des cas d'omphalite simple (11 cas) 72
Tableau 4 : Examen par palpation et échographie des cas de hernie ombilicale (6 cas) 73
Tableau 5 : Examen par palpation et échographie des cas d'omphalophlébite (7 cas) 73
Tableau 6 : Examen par palpation et échographie des cas d'atteinte ombilicale postérieure (7 cas) 74
Tableau 7 : Informations supplémentaires apportées par l'examen échographique dans les cas de diagnostic identique par palpation abdominale et par échographie 75

Figures

Figure 1 : Vaisseaux ombilicaux d'un fœtus de vache (d'après [4]) 24
Figure 2 : Abcès extra-abdominal (omphalite simple) [7] 27
Figure 3 : Persistance avec abcès du canal de l'ouraque [6] 28
Figure 4 : Abcès de la veine ombilicale [7] 28
Figure 5 : Omphaloartérite [7] 29
Figure 6 : Hernie simple [8] 30
Figure 7 : Hernie compliquée d'un abcès ombilical [8] 32
Figure 8 : Répartition de la population de l'étude en fonction de la race 67
Figure 9 : Répartition de la population de l'étude en fonction de l'âge 67
Figure 10 : Répartition de la population de l'étude en fonction du nombre d'affections 68
Figure 11 : Répartition des affections au sein du groupe de veaux ayant une seule affection ombilicale 69
Figure 12 : Répartition des affections au sein de la population de veaux ayant deux affections ombilicales simultanées 69

Photos

Photo 1 : Aspect échographique d'une veine ombilicale normale chez un veau de trois semaines (Oniris, Médecine des Animaux d'Elevage) 39
Photo 2 : Aspect échographique des artères ombilicales normales chez un veau de trois semaines (Oniris, Médecine des Animaux d'Elevage) 40
Photo 3 : Aspect échographique d'une omphalite externe simple chez un veau de trois semaines (Oniris, Médecine des Animaux d'Elevage) 41
Photo 4 : Aspect échographique d'un canal de l'ouraque pathologique chez un veau de cinq semaines (Oniris, Médecine des Animaux d'Elevage) 43
Photo 5 : Canal de l'ouraque pathologique chez un veau de cinq semaines (Oniris, Médecine des Animaux d'Elevage) 44
Photo 6 : Aspect échographique d'une veine ombilicale pathologique chez un veau de trois semaines (Oniris, Médecine des Animaux d'Elevage) 45
Photo 7 : Veine ombilicale pathologique chez un veau de trois semaines (Oniris, Médecine des Animaux d'Elevage) 45
Photo 8 : Aspect échographique d'un abcès d'une artère ombilicale chez un veau de trois semaines (Oniris, Médecine des Animaux d'Elevage) 46
Photo 9 : Abcès d'une artère ombilicale chez un veau de trois semaines (Oniris, Médecine des Animaux d'Elevage) 46
Photo 10 : Aspect échographique d'une hernie ombilicale chez un veau de six semaines (Oniris, Médecine des Animaux d'Elevage) 48
Photo 11 : Aspect échographique d'une fibrose ombilicale chez un veau de trois semaines (Oniris, Médecine des Animaux d'Elevage) 48

LISTE DES ABREVIATIONS UTILISEES DANS CETTE THESE

ENVT : Ecole Nationale Vétérinaire de Toulouse

MHz : mégahertz

Se : sensibilité

Sp : spécificité

VPN : valeur prédictive négative

VPP : valeur prédictive positive

Introduction

Les affections ombilicales des veaux sont la troisième affection néo-natale bovine en termes de fréquence (après les affections digestives et respiratoires). On trouve principalement des persistances du canal de l'ouraque, puis des omphalites simples, des omphalophlébites et des omphaloartérites.[7, 35]

Une infection ombilicale quelle qu'elle soit ne doit jamais être sous estimée car elle peut se compliquer localement (fragilisation de l'anneau ombilical et apparition d'une hernie, extension aux organes abdominaux) ou à distance (apparition d'une affection secondaire, arthrite, méningite, septicémie…) et entraîne dans tous les cas une perte économique pour l'éleveur (retard de croissance, saisie lors de l'abattage, mortalité). [28]

La prise en charge correcte et précoce d'une atteinte ombilicale est donc nécessaire. Celle-ci peut consister en un traitement médical seul ou par un traitement chirurgical et nécessite donc un diagnostic et un pronostic précis afin d'adapter au mieux la prise en charge.

D'autre part, avec le développement de la technologie et l'apparition d'appareils échographiques portables fournissant des images de qualité à un prix abordable, l'examen échographique est de plus en plus réalisé par les vétérinaires en pratique courante. Cet examen permet bien souvent d'affiner le diagnostic et le pronostic du praticien et valorise l'intervention de celui-ci.

Dans ce contexte, l'objectif de notre étude a été d'évaluer l'efficacité et l'intérêt de l'outil échographique dans le diagnostic des affections ombilicales du veau par rapport à une simple palpation abdominale. Dans notre conclusion et notre discussion, nous remettons nos résultats en perspective avec les conditions de terrain, où les praticiens ne sont pas nécessairement experts en échographie et où le coût de l'examen est à prendre en compte.

Ce travail se détaille en trois parties. Tout d'abord, nous effectuerons un rappel sur la pathologie ombilicale du veau. Ensuite, nous présenterons le principe de l'échographie. Enfin,

Rapport-Gratuit.com

nous détaillerons notre étude de cas issus des animaux hospitalisés au sein de l'Ecole Nationale Vétérinaire de Toulouse et d'Oniris.

I. PATHOLOGIE OMBILICALE DU VEAU : ETUDE BIBLIOGRAPHIQUE

Rapport-gratuit.com
LE NUMERO 1 MONDIAL DU MÉMOIRES

A. Anatomie ombilicale du veau sain

1. Structure et rôle du cordon ombilical

Le cordon ombilical est un funicule blanchâtre, épais, cylindroïde, à l'aspect torsadé et à la surface lisse qui rejoint l'ombilic du fœtus au placenta de sa mère. Il permet les échanges vitaux du fœtus via le canal de l'ouraque, les artères et les veines ombilicales qui quittent l'abdomen fœtal au niveau de l'anneau ombilical. [1, 4]

Le revêtement du cordon ombilical est un épithélium cubique stratifié très irrégulier continu avec la peau, le raccord se faisant au niveau de l'ombilic. Le revêtement est plus épais à proximité de l'ombilic, le cordon est lisse et gonflé à ce niveau-là : c'est la zone de rupture du cordon lors de la mise bas. [4, 35]

Dans le cordon ombilical, les vaisseaux sont spiralés et les artères sont enroulées autour des veines. Ces vaisseaux ont de nombreuses fibres lisses dans leur musculeuse et ont un renforcement à proximité de l'ombilic qui agit comme un sphincter permettant d'éviter une hémorragie lors de la rupture du cordon.

A la naissance, le cordon ombilical est rompu par élongation et le canal de l'ouraque, les artères et la veine se rétractent à l'intérieur de l'abdomen ce qui assure une protection contre les contaminations environnementales. [1, 3, 35]

Après la rupture du cordon, il reste quelques centimètres à l'extérieur de l'abdomen. Cet ombilic externe va sécher et tomber en 8 à 10 jours tandis que l'anneau ombilical se ferme. [28, 32]

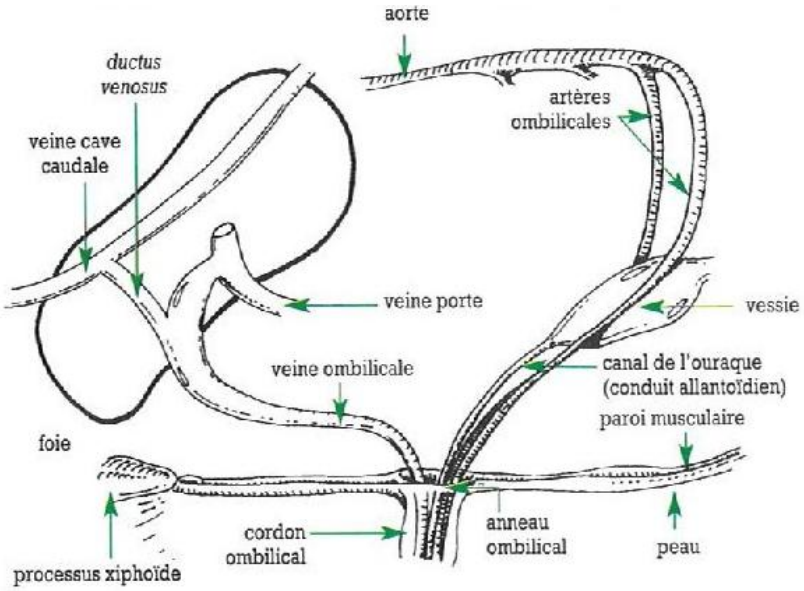

Figure 1 : Vaisseaux ombilicaux d'un fœtus de vache (d'après [4])

2. Les artères ombilicales

Les artères ombilicales, au nombre de deux, ont pour rôle durant la gestation de conduire le sang pauvre en oxygène depuis le fœtus vers la mère.

Les artères ombilicales cheminent depuis les artères iliaques internes du fœtus jusqu'au cordon ombilical en passant latéralement de part et d'autre de la vessie. Un méso assure le lien avec la vessie et le canal de l'ouraque sur toute la longueur du trajet intra-abdominal. [35]

Les artères ombilicales ont une paroi fine et, à la naissance, leur fermeture par contraction des muscles lisses est stimulée par l'augmentation de la pression partielle en dioxygène dans le sang fœtal. Elles sont en outre bouchées par un caillot de sang et se rétractent dans l'abdomen lors de la rupture du cordon par élongation. [3, 5, 35]

Durant le premier mois de vie, les artères ombilicales régressent lentement. Elles deviendront les ligaments latéraux de la vessie. Cependant, elles peuvent parfois persister chez l'adulte. [6]

3. Le canal de l'ouraque

Durant la gestation, le canal de l'ouraque relie l'apex de la vessie du fœtus à l'allantoïde maternel et permet le drainage de l'urine vers ce dernier. [3] Graduellement, ce flux d'urine diminue et en fin de gestation, l'urine fœtale arrive dans la poche amniotique via l'urètre du fœtus. Ainsi, à la naissance, le canal de l'ouraque est normalement fermé et l'urine est intégralement évacuée par l'urètre. [35]

Au moment du part, la vessie se déplace en direction du bassin et entraîne les artères bouchées, leurs ligaments, le vestige du canal de l'ouraque et son méso. Ces structures deviennent les ligaments de la vessie. [4]

Le canal de l'ouraque n'est donc généralement pas observable chez un nouveau-né sain. Il s'atrophie rapidement après la naissance et disparaît. [6, 41]

4. La veine ombilicale

Dans le cordon ombilical, il y a une veine ombilicale droite et une veine ombilicale gauche. Elles collectent toutes les veines provenant du placenta. Au niveau de l'anneau ombilical ou un peu avant, les deux veines ombilicales fusionnent (la veine ombilicale droite régresse et la veine ombilicale gauche devient médiane). Après l'ombilic, la veine se dirige crânialement vers le foie, elle est attachée à la paroi abdominale par un méso.

Au niveau du foie, la veine ombilicale se divise en deux branches :

- l'une où vient s'aboucher la terminaison de la veine porte et qui est reliée au réseau des veines hépatiques ;
- l'autre s'appelle le *ductus venosus* et va s'aboucher sur la partie hépatique de la veine cave caudale.

La veine ombilicale permet donc de délivrer le sang riche en oxygène et en nutriments de la mère au fœtus en shuntant le système porte fœtal via le *ductus venosus.* [3, 6, 29, 35]

A la naissance, lors de la rupture du cordon ombilical, un thrombus se forme et vient oblitérer la veine ombilicale au niveau de l'ombilic externe. [32]

B. Pathologie ombilicale du veau : classification et signes cliniques associés

1. Affections infectieuses

Des signes locaux au niveau de l'ombilic sont présents quasi-systématiquement lors d'affection ombilicale infectieuse :

- Masse ombilicale non réductible, douloureuse, éventuellement chaude et dont la taille peut être variable ;
- Masse intra-abdominale, crâniale ou caudale ;
- Ecoulement purulent ou croûtes, abdomen sale ou mouillé. [7, 28, 35, 37]

Des symptômes généraux traduisant une infection peuvent également être présents lors des différentes atteintes ombilicales :

- Hyperthermie avec une température rectale de 39,5 à 41°C. La température peut se normaliser s'il y a une évolution chronique et au contraire augmenter s'il y a apparition d'une péritonite.
- Abattement ;
- Anorexie, dysorexie ;
- Douleur abdominale ;
- Retard de croissance, poil piqué.

Ces signes sont généralement plus marqués dans le cas d'une omphalophlébite. [7, 28, 35, 37]

1.1. Omphalite simple

Dans un tiers des atteintes ombilicales, il s'agit d'une omphalite simple, c'est-à-dire que seule la partie externe de l'ombilic est affectée.

Il s'agit d'un abcès des tissus mous de l'ombilic externe qui se présente comme une masse ombilicale non réductible, douloureuse, éventuellement chaude et dont la taille peut être variable. Il peut éventuellement y avoir une fistule avec un drainage vers l'extérieur ou des traces d'un précédent drainage. [1, 3, 7, 28]

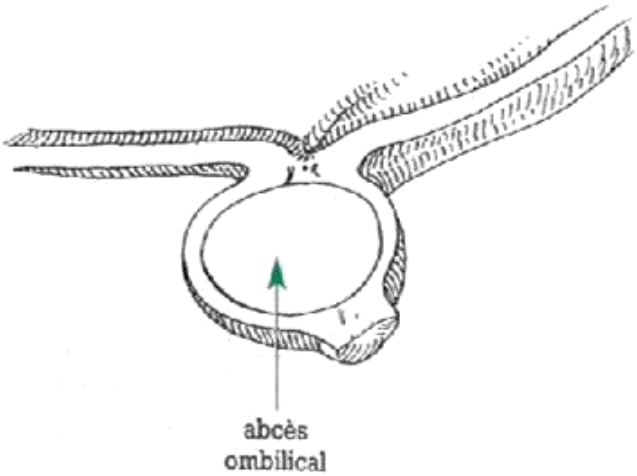

Figure 2 : Abcès extra-abdominal (omphalite simple) [7]

1.2.Atteinte profonde des vestiges ombilicaux

a. Atteinte du canal de l'ouraque

L'omphalo-ouraquite secondaire à une persistance du canal de l'ouraque est l'affection ombilicale la plus fréquente chez les veaux.

La communication du canal de l'ouraque avec la vessie n'est pas systématique. Cependant, dans ce cas, une omphalo-ouraquite va très souvent entraîner l'apparition d'une cystite secondaire. Une atteinte rénale (pyélonéphrite) est également possible. [25]
En plus des signes non spécifiques évoqués plus haut, d'autres signes orientant fortement vers une atteinte du canal de l'ouraque peuvent donc être présents :

- Ombilic souillé d'urine en permanence ou perte d'urine au niveau de l'ombilic pendant ou en fin de miction ;
- Dysurie, pollakiurie ;
- Calculs vésicaux (observables à la vulve ou entraînant une obstruction urétrale chez le mâle) ;
- Uropéritoine. [3, 7, 32, 39]

La perte d'urine au niveau ombilical est pathognomonique d'une persistance du canal de l'ouraque. [35]

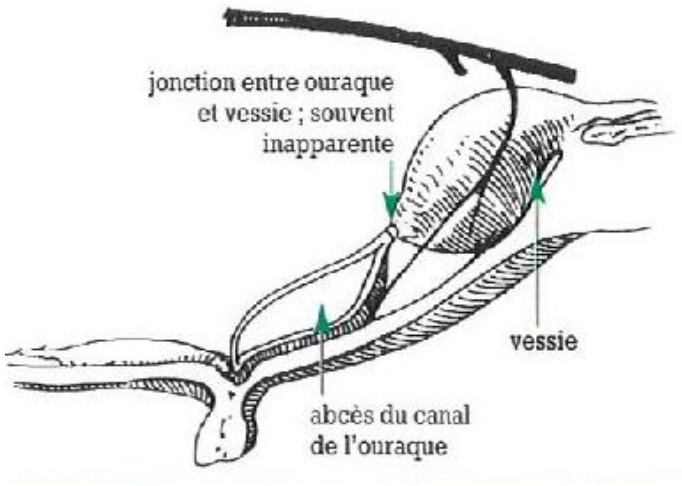

Figure 3 : Persistance avec abcès du canal de l'ouraque [6]

b. Atteinte de la veine ombilicale

L'omphalophlébite se définit comme une inflammation suivie d'une infection de la veine ombilicale. Des abcès se forment de manière ascendante dans des segments de la veine et peuvent progresser jusqu'au foie. [10] C'est l'affection qui s'accompagne de l'atteinte générale la plus marquée et qui entraîne les complications les plus sévères.

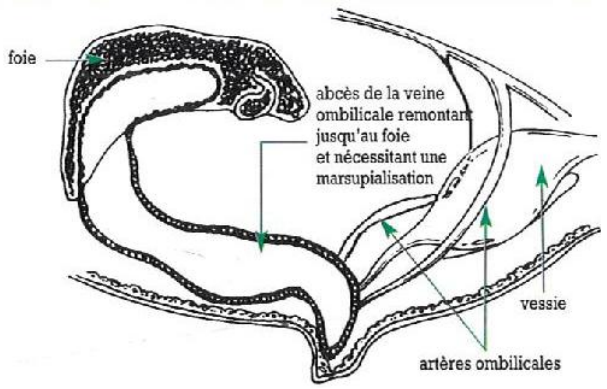

Figure 4 : Abcès de la veine ombilicale [7]

Une incarcération digestive au niveau du ligament rond du foie est également possible bien qu'anecdotique. [17]

c. Atteinte des artères ombilicales

Une omphaloartérite est une inflammation suivie d'une infection d'une ou des artère(s) ombilicale(s). Il peut s'agir d'un abcès très localisé ou d'une multitude d'abcès disséminés sur le trajet des artères. Les omphaloartérites apparaissent en général sur des artères qui ne se sont pas correctement rétractées. [10] L'omphaloartérite est l'affection ombilicale la moins fréquente. Les cas graves avec une extension jusqu'aux artères iliaques sont rares. [31]

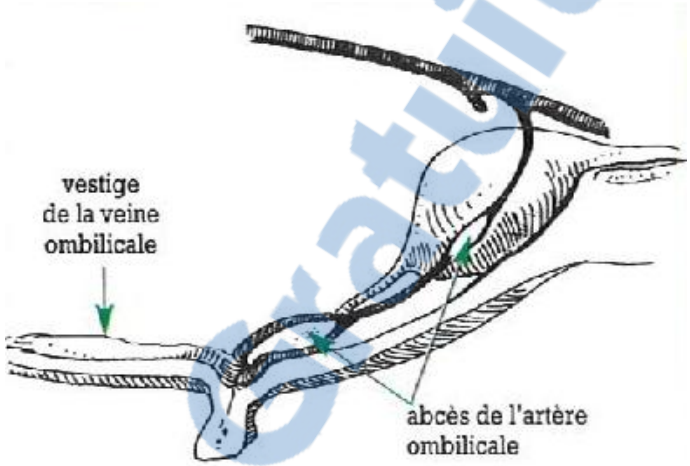

Figure 5 : Omphaloartérite [7]

2. Affections non infectieuses

2.1. Hernie ombilicale

a. Hernie simple

Cliniquement, une hernie simple apparaît comme une masse ombilicale souple, froide, non douloureuse et réductible dans l'abdomen. L'anneau herniaire est palpable intégralement. L'état général et la croissance du veau ne sont pas affectés. On parle d'entérocœle lorsque l'intestin s'engage dans la hernie et/ou d'épiplocœle lorsque c'est l'abomasum ou l'omentum qui s'engagent dans le sac herniaire. [28]

Une hernie, qu'elle soit simple ou étranglée, peut s'élargir avec l'âge. [1]

Rapport-Gratuit.com

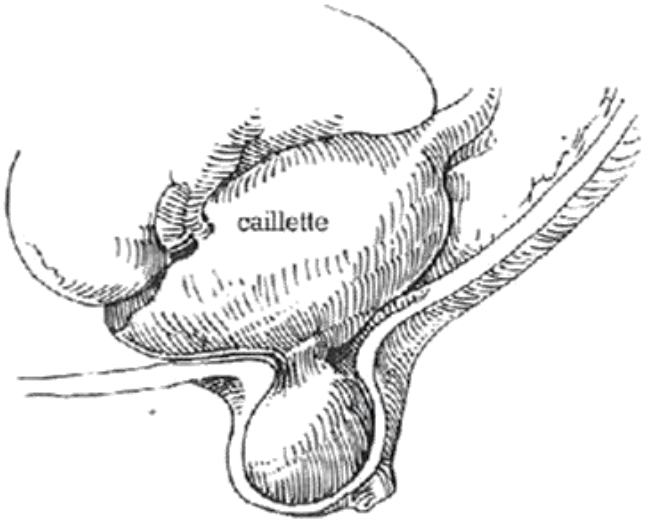

Figure 6 : Hernie simple [8]

b. Hernie étranglée

Lorsqu'un organe est incarcéré dans la hernie, la masse ombilicale est dure et non réductible. Il y a une forte atteinte de l'état général de l'animal (douleur abdominale, prostration, anorexie, arrêt du transit digestif, désordre métaboliques) pouvant conduire à la mort. [28]

Lorsque l'abomasum est incarcéré, il y a séquestration d'ions H^+ et Cl^- dans la lumière, conduisant à une alcalose métabolique hypochlorémique et hypokaliémique. Cela peut également arriver quand il y a une fistule depuis l'abomasum. [21, 32] Dans ces cas, une fluidothérapie corrective est nécessaire avant d'envisager la correction chirurgicale. [32]

En cas de fistule de l'abomasum, on peut observer une perte de liquide qui advient après la buvée de l'animal.

Par ordre de fréquence d'organe incarcéré, on trouve l'omentum puis l'abomasum, le rumen et l'intestin grêle. [1, 3, 32] Cependant, les hernies étranglées sont globalement rares chez les bovins. [20]

Il peut y avoir dévitalisation de l'organe étranglé ou rupture avec fistule vers l'extérieur. [1]

c. *Hernie pariétale ou hernie de Richter*

On parle de hernie pariétale ou hernie de Richter lorsque seule la paroi d'un organe abdominal est incarcérée dans la hernie. Dans ce cas, il y a une réaction inflammatoire intense avec un œdème fréquent mais aucun signe d'obstruction intestinale. L'abomasum est l'organe le plus souvent concerné. Suite à l'inflammation, une fistule peut se former. [3]

d. *Eventration*

L'éventration est présente dès la naissance ou apparaît dans les heures qui suivent le part : les intestins sortent en dehors de l'abdomen par l'anneau ombilical. Le traitement chirurgical doit être rapide après rinçage et désinfection des intestins. Le risque de péritonite est très élevé. [28]

e. *Hernie associée à une affection infectieuse*

25% des hernies ombilicales sont associées ou secondaires à une atteinte infectieuse (omphalite, omphalophlébite, omphaloartérite, omphalo-ouraquite). Il peut également y avoir une hernie accompagnée d'un cordon fibreux. [1, 3, 5] Dans ces cas-là, il y a souvent un historique de « gros nombril » depuis la naissance. La masse correspondant à la hernie apparaît quelques semaines après l'infection primaire. [5]

Il peut arriver qu'une anomalie des vestiges ombilicaux soit découverte lors de la chirurgie réparatrice d'une hernie qu'on pensait simple. [3]

Rapport-gratuit.com
LE NUMERO 1 MONDIAL DU MÉMOIRES

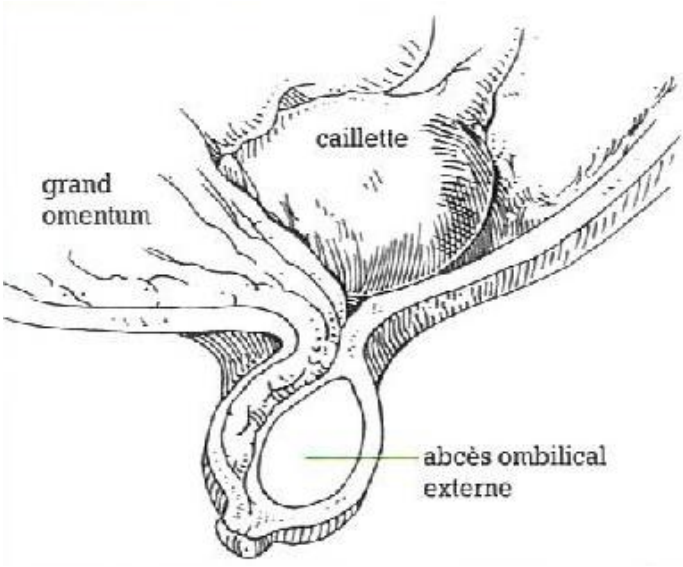

Figure 7 : Hernie compliquée d'un abcès ombilical [8]

2.2.Hématome ombilical

La masse ombilicale cylindrique est présente dès la naissance, il s'agit d'un caillot qui s'est formé lors de la rupture des structures ombilicales. C'est bénin et il suffit de désinfecter. [28]

2.3.Fibrose du cordon

La fibrose du cordon est secondaire à une omphalite ou au traitement de l'ombilic avec un produit irritant (teinture d'iode). Le vestige ombilical est gros, cylindrique, dur, froid, non douloureux, non réductible et ne varie pas de taille. Il s'agit de tissus fibreux sans infection. Une fibrose ombilicale est sans danger pour l'animal mais un retrait chirurgical est possible. [5, 28]

2.4.Omphalocœle

Un omphalocœle est un défaut congénital de la paroi abdominale causé par le défaut de migration de l'une des quatre structures ombilicales lors du développement embryonnaire. L'omphalocœle se présente donc comme une hernie ombilicale où les organes sont couverts non pas par la peau mais par l'amnios. [2, 3]

C. Complications

Les complications sont plus fréquentes après une omphalophlébite. La première d'entre-elles est l'apparition d'abcès hépatique(s) par remontée de germes le long de la veine ombilicale. Une phase de bactériémie peut également entraîner (poly)arthrites, péritonite, diarrhée, uvéite, méningite, endocardite, nécrose des extrémités (pieds, oreilles, queue) ou septicémie. [22, 28]

Une persistance du canal de l'ouraque ou une omphalo-ouraquite peuvent provoquer une cystite compliquée éventuellement par une atteinte rénale.

Ces diverses complications sont à l'origine d'un retard de croissance, de saisies lors de l'abattage voire de la mort de l'animal. [22, 28, 35]

D. Etiologie

Il y a toujours une inflammation ombilicale locale minime pendant les premiers jours de vie. Celle-ci régresse rapidement si les défenses immunitaires du veau sont correctes. Dans le cas contraire, des germes présents après une contamination environnementale se développent et entraînent une inflammation et une suppuration locales qui peuvent ensuite s'étendre en remontant le long des vestiges ombilicaux. [28]

Les agents responsables d'infection ombilicales sont nombreux, la contamination ayant lieu depuis l'environnement après la mise bas. L'agent le plus fréquemment impliqué serait *Arcanobacterium pyogenes*, suivi d'*Escherichia coli*. On peut trouver également *Proteus spp, Enterococcus spp, Staphylococcus spp, Streptococcus spp, Fusobacterium necrophorum, Clostridium perfringens, Bacteroides spp*.

E. coli est l'agent le plus susceptible d'entrainer une complication par septicémie et arthrite septique. [1, 5, 13, 18, 24, 28, 35, 37]

E. Epidémiologie

1. Affections infectieuses

Les facteurs de risque de l'apparition d'une affection ombilicale infectieuse sont de deux types :

- L'hygiène de l'environnement dans lequel se trouve le veau : un paillage insuffisant, l'absence de désinfection des box de vêlage, la proximité de malades chroniques (métrites, suppurations diverses, maladies podales, mammites) sont autant de facteurs qui favorisent les infections ombilicales.
- Les défenses immunitaires du veau : un défaut de prise colostrale dans les six heures suivant la mise bas ou l'ingestion d'un colostrum de mauvaise qualité favorisent également les infections ombilicales. [28, 35]

Les atteintes ombilicales sont la troisième affection néo-natale bovine en nombre de cas. Une étude effectuée par VIRTALA et ses collaborateurs entre janvier et décembre 1990 sur 410 génisses laitières de moins de trois mois aux Etats-Unis révèle une prévalence de 14,2% d'infections ombilicales et 15.1% de hernies ombilicales. [40]

Les études sont relativement unanimes sur la prévalence plus importante d'affections impliquant le canal de l'ouraque (40 à 70% des affections ombilicales). Les omphalites simples (20 à 40%) et les omphalophlébites (15 à 35%) arrivent en seconde position tandis que la proportion d'omphaloartérite est moindre (2 à 5%). [7, 9, 35]

Il semblerait enfin que les infections ombilicales soient plus fréquentes chez les veaux mâles en race allaitante. [28]

2. Affections non infectieuses

Les hernies ombilicales peuvent avoir une origine génétique (gène autosomal récessif à pénétrance incomplète) ou faire suite à une infection ombilicale. [26, 28, 42]

Dans une étude faite entre mars 1964 et janvier 1969 aux Etats-Unis et au Canada, PRIESTER, GLASS et WAGGONER ont recensé 104 cas de hernie ombilicale congénitale

bovine, soit 61,7 cas/10 000 animaux. C'est le défaut le plus courant dans l'espèce bovine devant les défauts congénitaux du pénis et du prépuce avec 49 cas/10 000 animaux. [33]

Les hernies ombilicales congénitales sont plus fréquentes chez les femelles de la race Prim' Holstein. [28]

Cela a notamment été démontré par HOWARD, lors d'une étude réalisée entre mars 1964 et septembre 1971 aux Etats-Unis et au Canada dans laquelle il met en évidence un risque relatif de 2,2 pour la race Prim' Holstein et un risque relatif de 2,39 pour les femelles. [27]

F. Démarche diagnostique

1. Recueil de l'anamnèse et des commémoratifs

Le recueil de l'anamnèse commence classiquement par la récolte des informations générales sur l'animal : race, sexe, âge…

Cependant, certaines informations sont particulièrement importantes. On s'attardera notamment sur les conditions de la mise bas et de la prise colostrale. En effet, cela impacte directement le risque de développer des affections ombilicales. De même, il est important de savoir quel protocole de désinfection ombilicale a été mis en place et l'environnement dans lequel se trouve le veau.

A propos des commémoratifs, il est important d'avoir certaines informations concernant la masse ombilicale. Cela permet une première orientation du diagnostic avant même d'avoir examiné l'animal, une masse réductible indiquant une hernie par exemple.

2. Examen clinique général et palpation abdominale

L'examen clinique général s'effectue de manière classique. L'inspection à distance de l'animal permet d'évaluer son état général : abattement, signes de coliques.

On s'attardera bien sûr sur la masse ombilicale afin de la décrire le plus précisément possible. Il faudra noter la présence d'un éventuel écoulement (pus, urine) ou de croûtes.

Après un examen externe, il est nécessaire de réaliser une palpation abdominale du veau afin d'évaluer l'étendue intra-abdominale de l'affection. La palpation s'effectue à deux mains [37] en exerçant une pression au-dessus de l'ombilic [35] sur le veau debout ou en décubitus latéral ou dorsal afin d'avoir un abdomen plus détendu et donc une palpation plus profonde [3].

La palpation permet dans un premier temps de noter si l'ombilic est le siège d'une inflammation importante (chaleur, douleur, rougeur, gonflement). Elle permet ensuite de caractériser la masse : consistance, réductibilité, drainage vers l'extérieur et taille de l'anneau herniaire, nature de(s) organe(s) incarcéré(s), présence ou non d'adhérences le cas échéant. [3, 35]
La palpation permet ensuite d'évaluer les vestiges ombilicaux à savoir leur présence ou non et leur taille. [35]

L'examen clinique général du veau doit permettre d'évaluer l'atteinte d'autres organes (arthrite, pneumonie, etc.) et l'état général du veau (température rectale), tout cela dans le but de préciser le diagnostic mais aussi le pronostic.

Une dysurie chez de jeunes animaux peut être indicatrice d'une atteinte du canal de l'ouraque. [16]

3. L'échographie ombilicale

3.1.Préparation

a. Contention et préparation de la zone à échographier

Le veau est debout (parfois en décubitus gauche pour bien observer la veine) et abordé ventralement au niveau de l'ombilic. La sonde sera positionnée caudalement et crânialement à ce dernier puis sur le flanc droit afin d'explorer la veine ombilicale et le foie [6, 14, 37, 41]

Afin d'obtenir des images de bonne qualité, la zone d'intérêt doit être préparée soigneusement.

L'abdomen est tondu puis rasé sur un rectangle d'environ 15 cm de large (les plis de l'aine en sont les limites), depuis la région inguinale et qui remonte jusqu'au cercle de l'hypochondre. La zone est ensuite étendue sur le flanc droit, en arrière de l'arc costal (zone de projection du foie). [6, 14, 37, 41]

De l'alcool à 70° ou du gel échographique est alors appliqué, afin d'assurer l'absence d'air entre la paroi abdominale et la sonde échographique et ainsi l'obtention d'images sans artefact. [6]

Pour les veaux de moins de 2 mois, une sonde 5-8 MHz (voire 13 MHz) est suffisante avec une assez faible profondeur de champ (7,5 cm). La sonde échographique transrectale linéaire est donc utilisable. Dans certains cas (veau plus âgé, pas de masse abdominale palpable) une sonde 3-5 MHz peut être nécessaire, surtout s'il y a des signes urinaires. [6, 14, 37, 41]

b. Repères topographiques et positionnement de la sonde échographique

L'échographie commence au niveau de l'ombilic, transversalement au grand axe de celui-ci. L'exploration se fait de l'apex vers la base puis la sonde est déplacée le long de la ligne blanche de l'animal, en direction du pubis, afin d'explorer les vestiges des artères ombilicales et du canal de l'ouraque. Des coupes parallèles à cet axe permettent de préciser l'atteinte de ces vestiges, de la vessie ou éventuellement d'autres organes. [6, 14]

Il est conseillé de commencer l'exploration caudalement car la miction peut être provoquée par l'échographie et il est plus facile d'observer les organes abdominaux caudaux lorsque la vessie est pleine. Lors d'examen de mâles, la sonde échographique est placée paramédialement au fourreau. [19, 34]

L'exploration est effectuée de la même manière crânialement en déplaçant ensuite la sonde le long du flanc droit afin de suivre la veine ombilicale jusqu'au hile hépatique. L'exploration du foie peut être nécessaire, elle s'effectue alors de manière classique. [6, 37, 41]

Chez le veau de plus de 2 mois, des structures intestinales peuvent venir s'interposer entre la paroi abdominale et les vestiges ombilicaux. [34]

WASTON et ses collaborateurs ont effectué des mesures des vestiges ombilicaux chez des veaux sains avec l'outil échographique. Ces mesures sont présentées en annexe 1, nous discuterons de leur intérêt dans la partie expérimentale de notre étude.

3.2.Images échographiques obtenues

a. Chez un veau sain

i. Aspect échographique de l'ombilic externe

Lors de la première semaine de vie, l'ombilic externe se présente comme un cône de section ovale puis comme un cylindre dont la section s'étrécit peu à peu. [29] Le tissu ombilical est granuleux, homogène et plutôt hypoéchogène. [29, 37, 41] L'ombilic peut être entouré d'un anneau anéchogène mais ce n'est pas systématique. [41] A trois semaines, l'ombilic est plus échogène que les tissus qui le surplombent. [29, 41]

Les premières semaines, les veines ombilicales sont observables à la base de l'ombilic : elles ont un aspect rond ou ovale et leur lumière est plutôt anéchogène. [29, 37, 41] Petit à petit, leur lumière s'étrécit et à trois semaines, elles ne sont généralement plus visibles dans l'ombilic externe. [29, 41]

ii. Aspect échographique de la veine ombilicale intra-abdominale

Le jour de la naissance, il est possible de suivre la veine de l'ombilic jusqu'au foie. La paroi de la veine peut être visualisée et le diamètre de la veine s'étrécit de l'ombilic vers le foie. [29, 37, 41] La lumière de la veine est large, ovale et anéchogène, la paroi est rarement visualisable. [29, 37]

A une semaine, la veine est moins bien visible et parfois l'entrée dans le foie au niveau du hile hépatique n'est pas visualisable. [29, 41] A la fin de la première semaine, le diamètre de la veine diminue fortement et la paroi est parfois visible. [29]

A deux semaines d'âge, la veine n'est pas systématiquement visible et est hypoéchogène le cas échéant. [41] La paroi est hypoéchogène, homogène et distincte tout le long de la veine. Un anneau hyperéchogène est présent entre la paroi et la lumière. [29]

A trois semaines, la veine est invisible chez 50% des veaux sains. [37] Si elle est observable c'est uniquement juste crânialement à l'ombilic, elle est hypoéchogène [29] et ses contours sont très indistincts. [41]

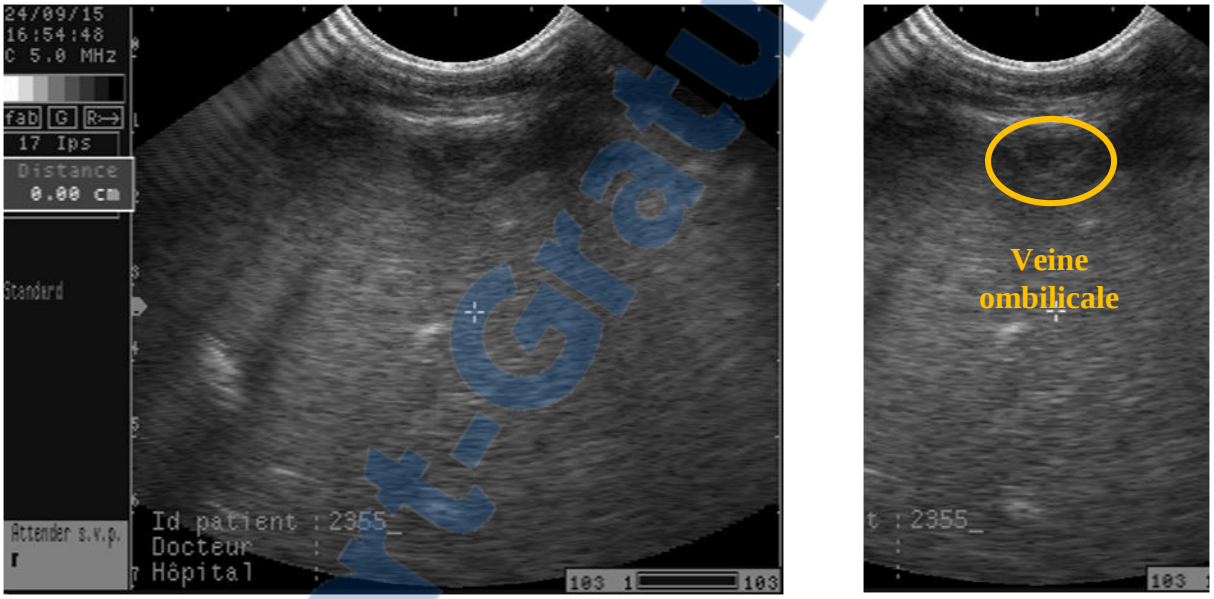

Photo 1 : Aspect échographique d'une veine ombilicale normale chez un veau de trois semaines (Oniris, Médecine des Animaux d'Elevage)

iii. Aspect échographique des artères ombilicales

Les artères ombilicales sont identifiées après avoir trouvé la vessie. [41] La sonde est placée de manière oblique en région inguinale. [41] Sur les côtés de la vessie, les artères sont en contact proche avec la vessie et peuvent parfois provoquer une légère dépression de celle-ci. [29]

La lumière des artères est anéchogène et leur paroi est hypoéchogène. [41] Les artères se terminent au niveau du pôle apical de la vessie ou le dépassent de quelques centimètres. [41] Le diamètre des deux artères est le même. [41]

Rapport-Gratuit.com

A une semaine, on visualise uniquement les lumières anéchogènes des artères ou la paroi hyperéchogène avec une lumière hypoéchogène.[41] A la fin de la première semaine, les artères sont caudales à l'apex de la vessie. [29, 37] Il est difficile de différencier la paroi et la lumière et elles se présentent donc comme un petit anneau anéchogène. [29] L'échogénicité est plutôt hétérogène et irrégulière. [29]

A plus d'une semaine, les artères ne sont plus visibles que sporadiquement. [29]

L'aspect est très variable avec un centre anéchogène ou un aspect hypoéchogène avec un centre hyperéchogène ou un aspect hyperéchogène avec un centre hypoéchogène. [37, 41]

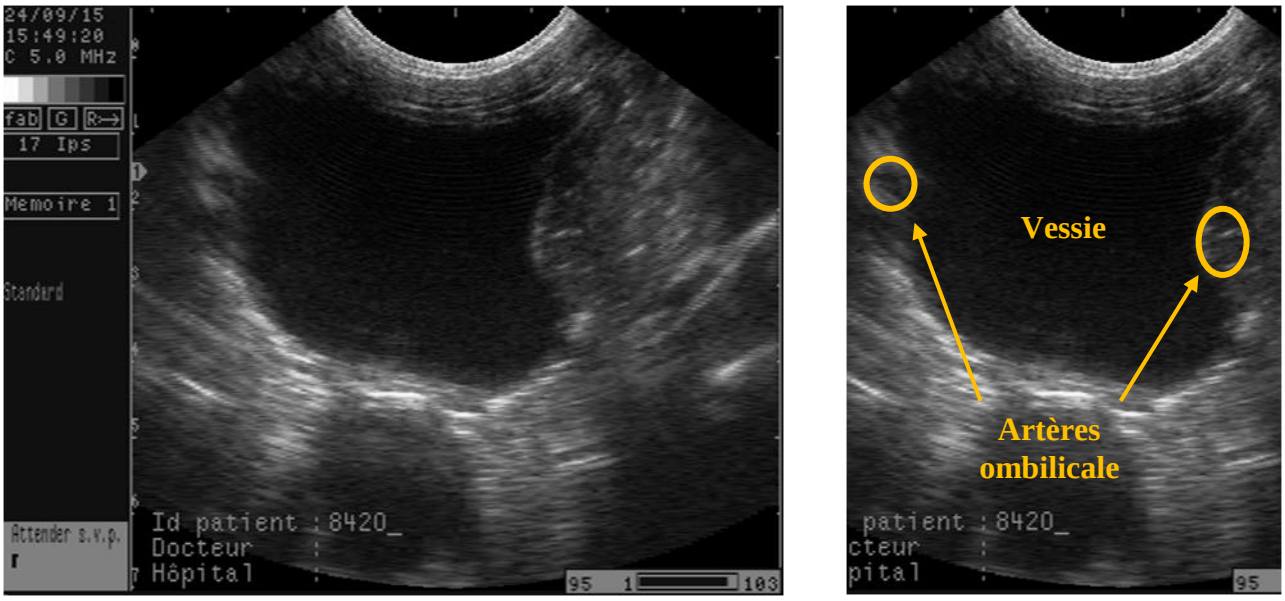

Photo 2 : Aspect échographique des artères ombilicales normales chez un veau de trois semaines (Oniris, Médecine des Animaux d'Elevage)

iv. Aspect échographique du canal de l'ouraque

Le canal de l'ouraque est rarement visualisé. [29, 37] Lorsqu'il est observé, c'est une structure hypoéchogène crânialement à la vessie et difficilement différenciable du tissu environnant. [29]

b. Chez un veau avec une affection ombilicale

i. Aspect échographique d'une omphalite simple

L'omphalite simple peut se présenter comme une infection diffuse ou sous forme d'abcès. On observe alors la présence de matériel hétérogène dans une capsule hyperéchogène. L'aspect est variable selon la consistance et la cellularité du pus contenu dans l'abcès. Si on a un pus aqueux, le contenu de l'abcès se présente comme des particules hyperéchogènes sur un fond anéchogène. Un pus crémeux aura l'aspect de particules hyperéchogènes sur un fond anéchogène avec des zones hyperéchogènes. Un pus encore plus épais a un aspect plus homogène. Il peut éventuellement y avoir une interface gazeuse. [34, 37]

Cet abcès peut être simple ou multiple et peut se cantonner à la zone sous-cutanée ou bien pénétrer dans la cavité abdominale. Une omphalite sans collection est caractérisée par un ombilic hétérogène avec des zones fibreuseses hyperéchogènes [6, 37]. Il peut également y avoir un phlegmon, qui apparaît comme de multiples logettes avec un exsudat anéchogène dans le tissu sous cutané. [34]

Photo 3 : Aspect échographique d'une omphalite externe simple chez un veau de trois semaines (Oniris, Médecine des Animaux d'Elevage)

Rapport-gratuit.com
LE NUMERO 1 MONDIAL DU MÉMOIRES

ii. Aspect échographique d'une atteinte du canal de l'ouraque

Un canal de l'ouraque persistant est une structure ronde, hypoéchogène, d'environ 1,5 cm de diamètre, avec une petite lumière anéchogène qui fait la continuité entre le pôle apical de la vessie et l'ombilic. [30] Il est également possible d'avoir une persistance du canal de l'ouraque mais aveugle à son extrémité ombilicale. [6, 37]

On diagnostique une omphalo-ouraquite quand on visualise un canal de l'ouraque de plus d'un centimètre de diamètre entre la vessie et l'ombilic chez un veau de plus de deux jours. Une omphalo-ouraquite purulente est mise en évidence lorsqu'il y a une lumière hyperéchogène. [30]

La lumière du canal de l'ouraque peut ou non être en continuité avec la lumière vésicale. Lorsque la distance avec la vessie est supérieure ou égale à trois centimètres, une atteinte de la vessie peut être exclue. [30] Dans le cas contraire, il n'y a parfois pas de distinction entre le canal de l'ouraque et l'apex de la vessie. La paroi de la vessie peut être extrêmement fine s'il y a eu une inflammation persistante dans cette zone et il peut donc même y avoir une communication avec des particules hyperéchogènes observables dans la vessie. [30, 37] La vessie doit alors être examinée car une cystite peut être associée. [6]

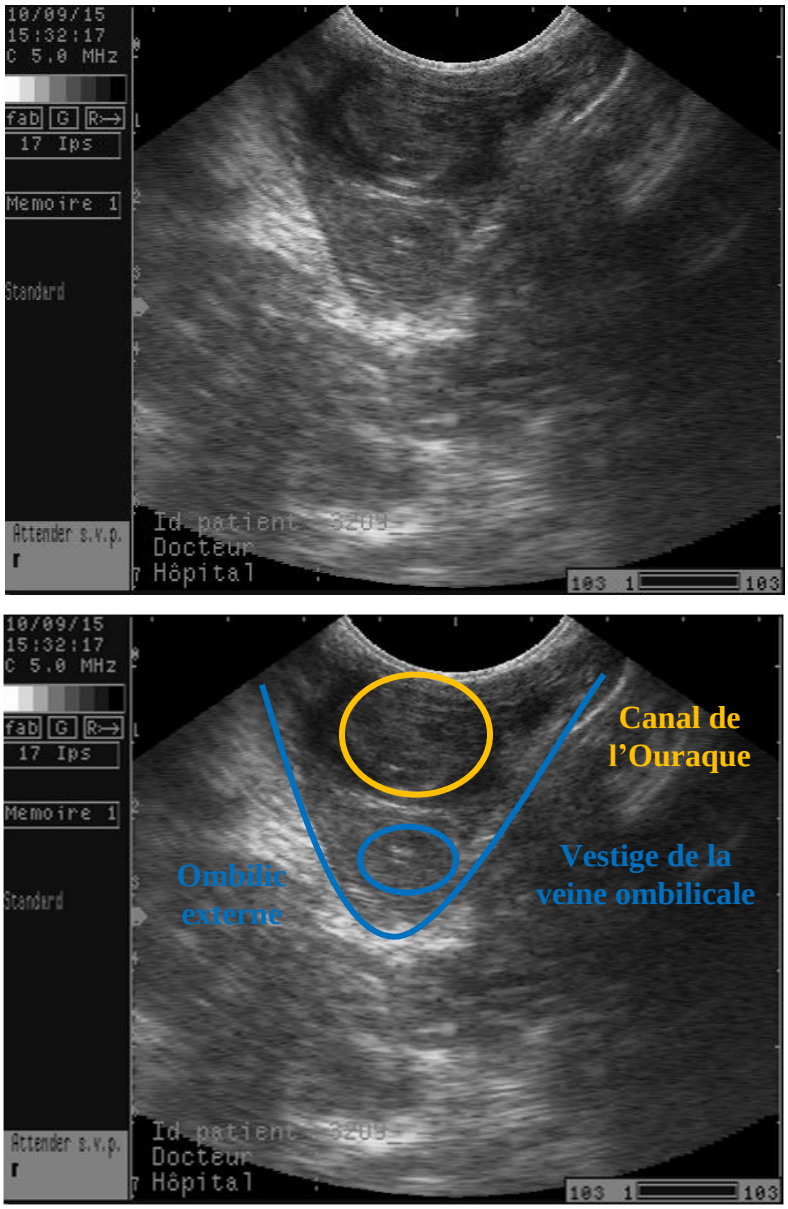

Photo 4 : Aspect échographique d'un canal de l'ouraque pathologique chez un veau de cinq semaines (Oniris, Médecine des Animaux d'Elevage)

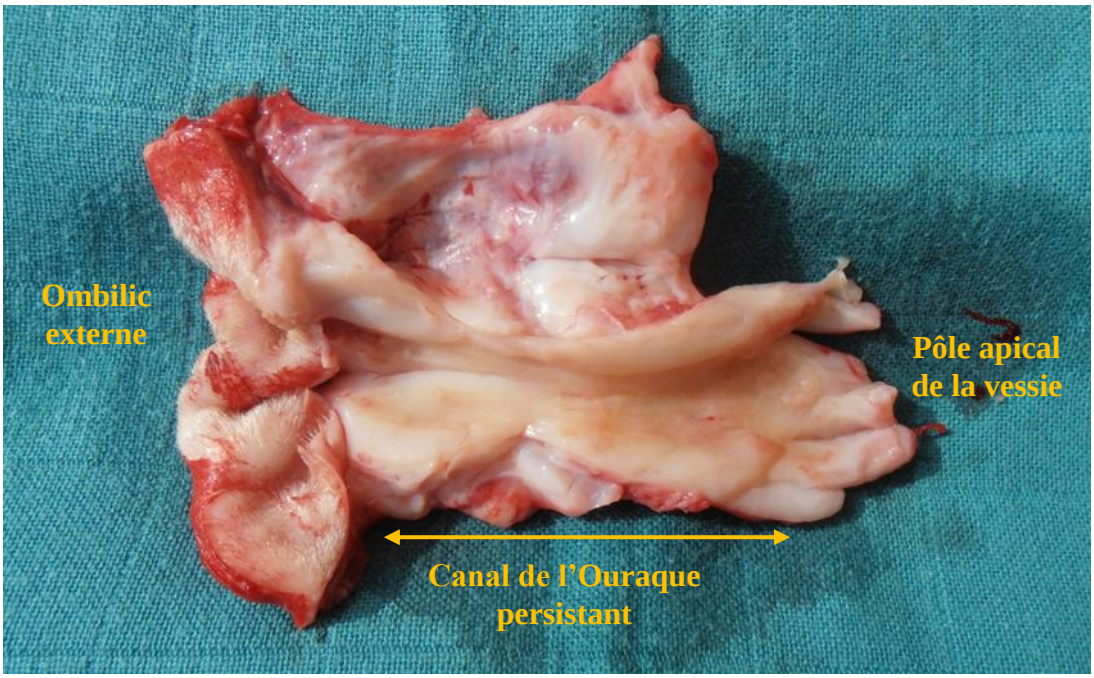

Photo 5 : Canal de l'ouraque pathologique chez un veau de cinq semaines (Oniris, Médecine des Animaux d'Elevage)

iii. Aspect échographique d'une atteinte de la veine ombilicale

En cas d'omphalophlébite, la veine ombilicale se présente comme une structure tubulaire qui prend son origine à l'ombilic et qui part crânialement vers le foie. La paroi est hyperéchogène à cause de la fibrose, d'épaisseur variable et il peut y avoir un contenu purulent. Il est important de distinguer s'il y a une atteinte hépatique (abcès hépatique(s), veine élargie jusqu'au foie) et s'il y a un ou plusieurs abcès sur la veine. Un unique abcès peut être traité par marsupialisation alors que des abcès multiples rendent indispensable la résection totale de la veine ce qui n'est pas possible lorsque les abcès sont trop proches du foie.

S'il y a une fistule jusqu'à l'ombilic externe, il est possible d'injecter du sérum physiologique dans celle-ci. Il va provoquer une distension de la veine et permet de mesurer l'extension de la partie abcédée. [30]

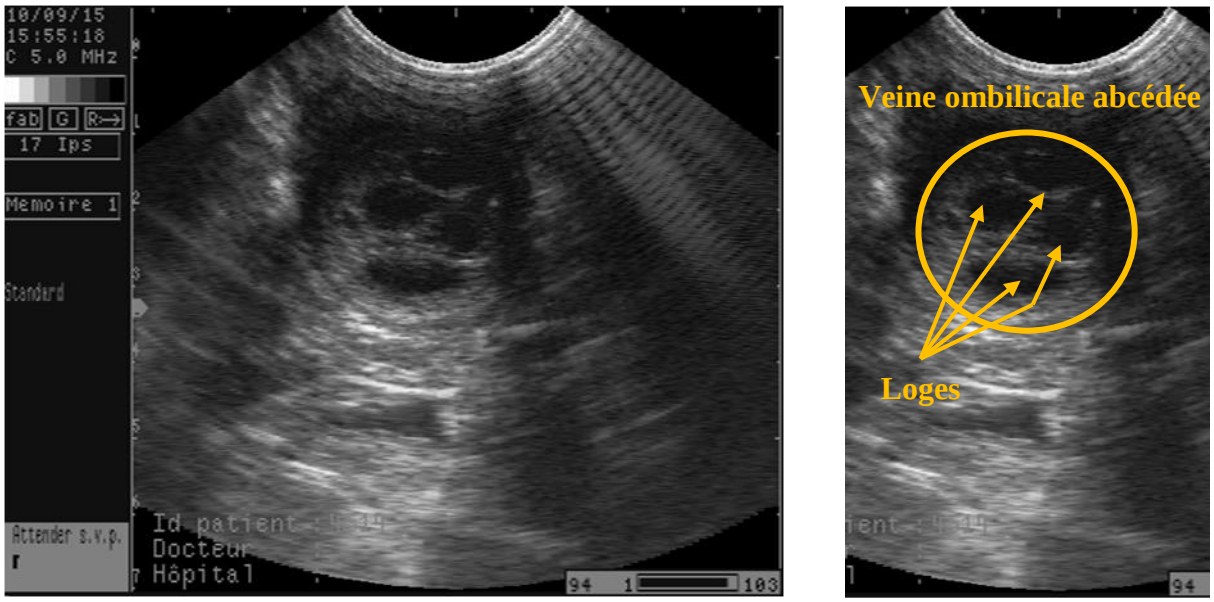

Photo 6 : Aspect échographique d'une veine ombilicale pathologique chez un veau de trois semaines (Oniris, Médecine des Animaux d'Elevage)

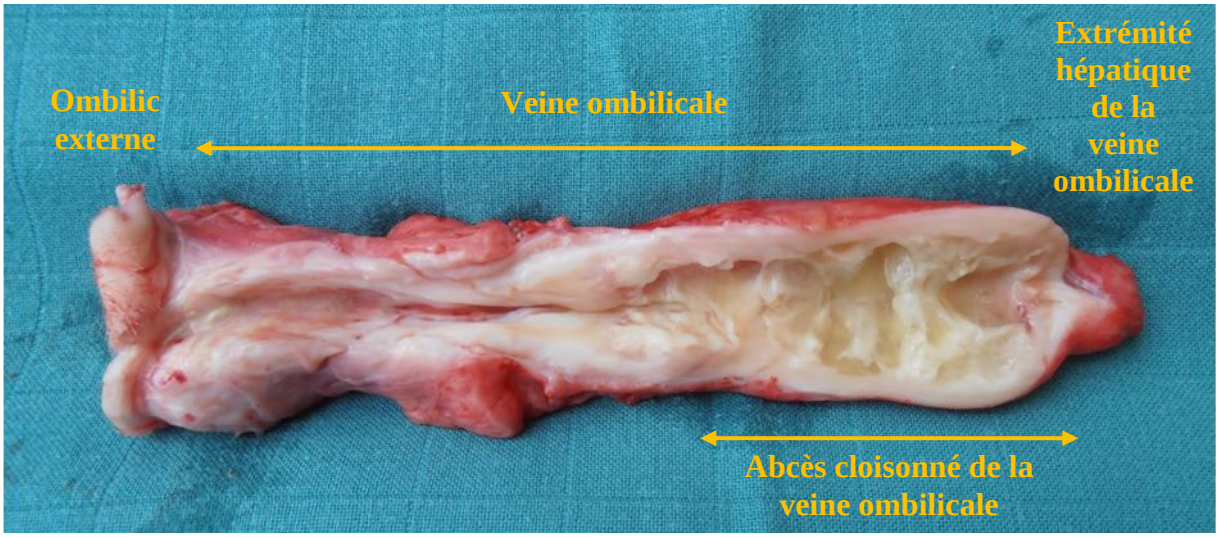

Photo 7 : Veine ombilicale pathologique chez un veau de trois semaines (Oniris, Médecine des Animaux d'Elevage)

iv. Aspect échographique d'une atteinte des artères ombilicales

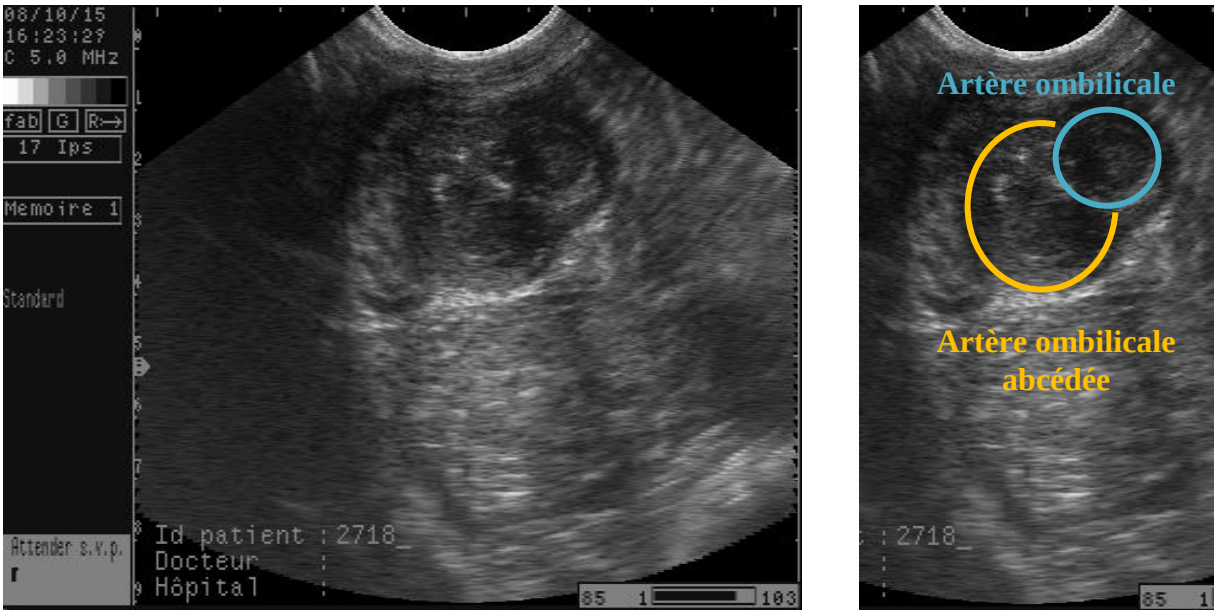

Photo 8 : Aspect échographique d'un abcès d'une artère ombilicale chez un veau de trois semaines (Oniris, Médecine des Animaux d'Elevage)

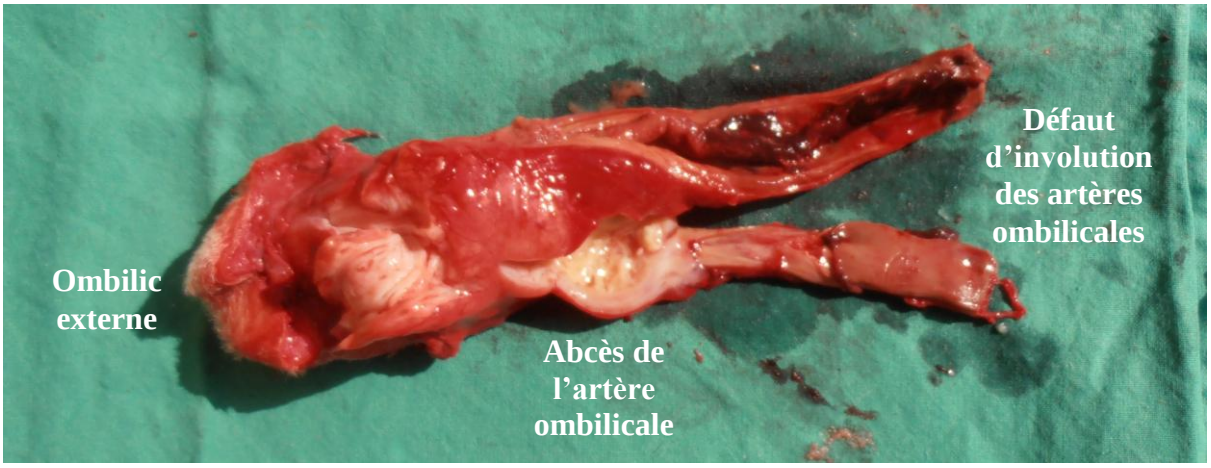

Photo 9 : Abcès d'une artère ombilicale chez un veau de trois semaines (Oniris, Médecine des Animaux d'Elevage)

Il est important de distinguer une atteinte artérielle d'une atteinte du canal de l'ouraque et l'examen échographique est très utile en cela. En effet, les artères se latéralisent, contrairement au canal de l'ouraque, et il n'y a pas de continuité avec la vessie.

Lorsqu'on est en présence d'un abcès artériel, il se présente de la même manière que décrit précédemment. On est également en présence d'une anomalie lorsque la ou les artère(s)

présentent un diamètre supérieur à 1,5 cm ou sont observables crânialement à la vessie. [6, 37]

Une simple image échographique ne permet pas de distinguer le canal de l'ouraque d'une artère ombilicale. Un diagnostic d'omphaloartérite est donc établi lorsqu'on observe une artère élargie sur le côté de la vessie et qu'il n'y a pas de continuité avec la vessie. [6, 30]

v. Aspect échographique d'une hernie ombilicale

Dans le cas d'une hernie simple, l'examen échographique est rarement indispensable car le diagnostic clinique est facile. [6]

L'anneau herniaire est visualisé comme une discontinuité brutale de la paroi abdominale avec présence d'un matériel dans le sac herniaire. L'échographie permet de préciser le contenu de ce sac herniaire et c'est tout là son intérêt. [6]

Si le contenu du sac est uniquement du fluide abdominal, on va avoir une accumulation ventrale (par gravité) de liquide anéchogène. L'omentum se présente comme un contenu hyperéchogène, non contractile, composée de différentes zones reliées entre-elles. L'abomasum présente des plis hyperéchogène et un contenu anéchogène. On peut observer un coagulum hyperéchogène si le veau a récemment été alimenté par du lait. Des anses intestinales présentent du péristaltisme, un contenu liquidien et une paroi en couches. [6, 30, 34, 37]

Photo 10 : Aspect échographique d'une hernie ombilicale chez un veau de six semaines (Oniris, Médecine des Animaux d'Elevage)

vi. Aspect échographique d'une fibrose du cordon

Un cordon ombilical fibreux se présente comme une structure tubulaire ou sphérique avec une paroi plus ou moins épaisse, hyperéchogène, avec un contenu anéchogène. [34]

Photo 11 : Aspect échographique d'une fibrose ombilicale chez un veau de trois semaines (Oniris, Médecine des Animaux d'Elevage)

4. Autres examens complémentaires apportant des informations paracliniques

4.1.Eléments biochimiques et hématologiques

Une leucocytose neutrophilique associée au foyer inflammatoire est quasi-systématiquement présente. [15, 18, 31] La fibrinogénémie peut être normale ou élevée selon que le phénomène est aigu ou chronique. [15, 31]

Lorsqu'il y a rupture d'un canal de l'ouraque persistant et donc uropéritoine, l'urémie et la créatininémie sont élevées. [12]

Lors d'une incarcération abomasale dans une hernie étranglée ou en cas de fistule depuis l'abomasum, il y a séquestration ou perte d'ions H^+ et Cl^- et donc apparition d'une alcalose métabolique hypochlorémique et hypokaliémique secondaire. [21, 32]

4.2.Radiographie

L'usage de l'examen radiographique dans le diagnostic des affections ombilicales est anecdotique.

Dans le cas d'une atteinte ombilicale infectieuse avec une fistule, il est possible de sonder la fistule et d'effectuer une radio avec la canule en place ou après injection d'un produit de contraste. [36] De même, une urographie après injection de produit de contraste par voie intraveineuse peut permettre d'orienter le clinicien vers une implication du canal de l'ouraque en cas d'une atteinte urinaire. [16]

Cependant, la complexité de la mise en place de l'examen fait que celui-ci n'est pas utilisé en pratique courante.

G. Traitement

1. Choix du traitement

Lors d'affection infectieuse, la littérature ne donne pas de critère absolu de choix entre un traitement médical et un traitement chirurgical. Le plus souvent, un traitement antibiotique est mis en place en première intention avant d'envisager une éventuelle chirurgie. [7] Dans le cas de hernie simple, la chirurgie est recommandée si la hernie a un diamètre de

Rapport-Gratuit.com

plus de 5 cm. Les hernies étranglées sont traitées de manière chirurgicale quelles que soient leurs tailles. [8]

Dans tous les cas, il est important que le praticien ait une idée du pronostic de l'affection en cours afin de mettre en balance l'intérêt d'un traitement face à la valeur économique de l'animal.

2. Traitement médical

Le traitement antibiotique doit être mis en place précocement, par voie générale et doit être poursuivi à minima 5 à 8 jours.

Devant la variété des germes pouvant être impliqués dans les infections ombilicales et en l'absence d'une bactériologie et d'un antibiogramme, un traitement antibiotique de spectre large doit être mis en place (association bétalactamines/aminosides, tétracyclines, quinolones,…). [7, 28]

Si le traitement antibiotique se solde par une absence d'amélioration ou par une rechute dans les 2 à 5 jours, un traitement chirurgical pour retirer l'ombilic et les vestiges ombilicaux doit être envisagé avec la reprise d'un traitement antibiotique 2 jours avant la chirurgie. [1]

Dans le cas de hernies de moins de 4-5 cm de diamètre, réductibles et sans historique d'infection, une irritation de l'anneau herniaire au doigt, une à deux fois par jour, jusqu'à la ce qu'elle se ferme est envisageable. [1, 5] Un traitement conservateur consistant en un bandage serré autour de l'abdomen durant 15 jours [5] ou en un clamp sur la hernie, après s'être assuré qu'il n'y avait pas d'organe adhérent au sac herniaire [1, 5] peut également être mis en place.

3. Traitement chirurgical

Le traitement chirurgical peut être effectué par laparotomie classique ou par laparoscopie. Cette dernière technique a l'avantage d'induire des incisions plus petites avec un meilleur accès à la vessie et aux structures ombilicales. [11]

Un diagnostic préopératoire le plus précis possible (palpation abdominale ou échographie ombilicale) est nécessaire afin de préparer la chirurgie et d'avoir une idée de la complexité de celle-ci et du pronostic. [5] Un traitement antibiotique et un éventuel drainage de l'abcès en pré-opératoire permettent de diminuer les risques de contamination. [5]

3.1.Omphalite simple

L'abcès ombilical peut être vidangé, drainé et rincé chaque jour avec une solution antiseptique jusqu'à ce qu'il n'y ait plus de production de pus (environ deux semaines) avant d'envisager un retrait chirurgical. [5, 28, 35] Cela permet de diminuer les risques de contamination lors de la chirurgie. [5]

3.2.Omphalo-ouraquite et persistance du canal de l'ouraque

Il y a une résection du canal de l'ouraque et de l'apex de la vessie en zone saine. [1] Il est important de ne pas laisser une partie du canal de l'ouraque en place car il peut former un diverticule contenant de l'urine qui ne se vide pas et entraîner une cystite. [3]

3.3.Omphalophlébite

Dans le cas d'une omphalophlébite qui s'arrête avant le foie, il faut réaliser une omphalectomie et une résection de la veine après ligature en zone saine. [1]

Lors d'atteinte proche du foie, la veine ombilicale est marsupialisée à la paroi abdominale. [1, 3, 35] La veine peut éventuellement être rincée pour favoriser le drainage mais cela doit être effectué sans pression afin de ne pas perméabiliser le *ductus venosus* et envoyer du produit antiseptique en systémique. [3]

Le drainage peut être évalué par échographie deux jours après la chirurgie. [32]

Rapport-gratuit.com
LE NUMERO 1 MONDIAL DU MÉMOIRES

3.4.Omphaloartérite

La majorité des cas d'omphaloartérite sont traités par omphalectomie avec résection de la/des artère(s) après ligature en zone saine. [1]

Une infection artérielle remontant à proximité des artères iliaques est extrêmement rare. Un cas de marsupialisation artérielle est décrit dans la littérature. Du fait de la proximité des organes reproducteurs et de gros vaisseaux, la balance bénéfice/risque doit être évaluée avant d'envisager cette solution. [31]

3.5.Hernie ombilicale

La correction chirurgicale d'une hernie de moins de 5 cm peut être directe tandis qu'une hernie de 5 à 15-20 cm est généralement refermée après avoir ravivé les bords de celle-ci.[1, 8] Les hernies de taille supérieure sont corrigées grâce à des prothèses en nylon ou en acier et cela uniquement après s'être assuré de l'absence de phénomène suppuratif. [8]

3.6.Protocoles anesthésiques

Les protocoles et les molécules anesthésiques utilisés par les praticiens sont très variés. Le veau est généralement tranquillisé ou anesthésié (anesthésie fixe ou gazeuse) et cela est couplé à une rachianesthésie et/ou à une anesthésie locale. [5, 8, 13, 15, 32] Le but est d'obtenir une relative immobilité de l'animal couplée à une bonne analgésie de la zone opératoire.

3.7.Complications

Des complications peuvent avoir lieu pendant ou après la chirurgie. Pendant la chirurgie, il peut y avoir rupture ou ponction accidentelle de l'abcès dans la cavité abdominale. On peut également trouver une anse intestinale incarcérée dans la coque de l'abcès. [7]

Les complications suite à la chirurgie peuvent être de différentes natures : abcès de la suture, œdème sous-cutané, hématome, déhiscence de la paroi abdominale, péritonite, hémorragie, infection secondaire (arthrite ou polyarthrite, endocardite…), mort. [5, 7, 8]

3.8.Contre-indications de la chirurgie

Les contre-indications d'une chirurgie sont toutes les affections qui compliquent l'anesthésie ou qui assombrissent le pronostic (pneumonie, insuffisance cardiaque, diarrhée, hyperthermie…). [7]

H. Pronostic

Le pronostic est plutôt bon dans le cas d'une omphalite simple sans atteinte d'autres structures que l'ombilic externe et lorsque la prise colostrale a été correcte. [35]

Dans les autres situations, le pronostic est variable selon l'étendue de l'infection, la précocité d'intervention et l'atteinte d'autres organes. De manière générale, une omphalophlébite est de moins bon pronostic qu'une omphalo-ouraquite ou une omphaloartérite.

Lors d'intervention chirurgicale, c'est également l'omphalophlébite qui est de moins bon pronostic. [7]

I. Prévention

La prévention des affections ombilicales met en jeu plusieurs leviers :

- L'immunité du veau.
  Les recommandations sont une prise colostrale de 4 litres dans les 6 premières heures de vie avec 2 litres à la première tétée qui suit la mise bas. [35]
- La désinfection de l'ombilic.
  L'ombilic doit être vidangé de son contenu sanguin et la désinfection par trempage est recommandée. Les produits à base de teinture d'iode ont une meilleure pénétration tissulaire et certains produits ont un effet répulsif qui limite le léchage de l'ombilic par

la mère. Le nombril doit être contrôlé les jours suivant la mise bas et le trempage peut être réitéré quotidiennement jusqu'à ce que l'ombilic soit sec. [28] Ces manipulations doivent évidemment être réalisées de manière hygiénique (mains et matériel propres, produit à usage unique) pour éviter une « surcontamination ».

- L'hygiène de l'environnement dans lequel se trouve le veau.

  Le veau doit se trouver dans un environnement sain, propre et sec, à distance des sources d'infection. La désinfection des parcs de vêlage peut être effectuée grâce à des phénols de synthèse. Le paillage doit être de 1kg/m²/jour. [28]

La prévention des hernies ombilicales d'origine génétique se fait en écartant de la reproduction les génisses qui ont présenté des hernies ombilicales.

II. PRINCIPES DE BASES DE L'ECHOGRAPHIE

A. La sonde échographique

La sonde échographique est composée de cristaux (quartz, certaines céramiques) aux propriétés piézoélectriques : les cristaux se dilatent et se contractent lorsqu'ils sont soumis à des impulsions électriques à une fréquence correspondant à leur fréquence de résonnance. Sous cette stimulation, les cristaux produisent des ultrasons. [23, 38]

A l'inverse, si les cristaux de la sonde reçoivent des ondes ultrasonores, ils émettent un signal électrique, transformé en image échographique grâce au récepteur électronique avec lequel la sonde est couplée. [23]

B. Le principe de formation de l'image échographique

L'image échographique est donc formée par des ondes ultrasonores produites par la sonde, réfléchies et qui reviennent vers elle. Les cristaux subissent des séries d'impulsions électriques (et donc émettent des séries d'ultrasons) et entre ces séries, les cristaux perçoivent l'écho et le transforment en signal électrique. Le délai entre l'émission de l'onde ultrasonore et le retour de l'écho permet de savoir à quelle profondeur a eu lieu la réflexion. [23, 38]

La réflexion se fait à la jonction entre des tissus d'impédance acoustique différente. L'impédance acoustique – exprimée en g/cm²/s – est une propriété intrinsèque des tissus, liée à leur densité ; c'est en quelque sorte la résistance du tissu à la pénétration des ultrasons. Plus la différence d'impédance acoustique entre deux tissus est élevée, plus les ultrasons sont réfléchis. L'impédance acoustique de l'os – 7.8 g/cm²/s – et celle de l'air – 0.0004 g/cm²/s – sont opposées tandis que l'impédance des autres tissus mous et fluides corporels (muscle, foie, rein, sang,…) est située entre 1.6 et 1.7 g/cm²/s. Ainsi, la réflexion des ultrasons est maximale au niveau d'une interface tissu mou/os ou tissu mou/contenu aérique. C'est pour cela que la tonte et l'utilisation de gel échographique sont nécessaires pour réaliser l'examen échographique. [23, 38] A l'inverse, moins il y a de différence d'impédance acoustique entre deux milieux, plus il y a d'ondes transmises en profondeur. [23]

Après conversion du signal électrique, l'image est formée en direct (20 à 30 images par seconde) en nuances de gris (16, 64 ou 256 nuances). On appelle échogénicité le degré de brillance de l'image échographique. Cette brillance dépend de l'intensité de l'écho. Les éléments ayant le moins d'échogénicité, apparaissent noirs et sont qualifiés d'anéchogènes (eau, urine, sang, lait). Les tissus d'échogénicité moyenne apparaissent en nuances de gris et

sont qualifiés d'hypoéchogènes (rein, foie, rate). Enfin, les tissus avec le plus d'échogénicité apparaissent blancs et sont qualifiés d'hyperéchogènes (graisse, tissu conjonctif fibreux). [23, 38]

C. Comportement des ondes ultrasonores

L'énergie de l'onde est atténuée pendant sa propagation ce qui limite la profondeur d'exploration. Cela est dû à quatre phénomènes :

- La réflexion (cf. ci-dessus).
- La réfraction : l'onde subit une déviation au niveau d'une interface qui n'est pas perpendiculaire à l'onde. Ce phénomène est à l'origine d'un artefact appelé « cône d'ombre ».
- La diffusion : une petite partie de l'onde est réfléchie dans différentes directions à une longueur d'onde inférieure ; cela se produit lorsque l'onde rencontre une surface irrégulière.
- L'absorption : l'onde sonore est transformée en chaleur lors de la traversée d'un milieu homogène. L'intensité de l'onde diminue donc exponentiellement avec la profondeur. L'absorption est faible dans les liquides et très élevée dans l'air et l'os. elle augmente avec la fréquence de l'onde. [23]

D. Propriétés physiques des ultrasons et résolution

Une onde sonore est caractérisée par sa vitesse, son amplitude, sa longueur d'onde et sa fréquence. [23] La vitesse v d'une onde sonore correspond à la vitesse de variation de pression dans le milieu qu'elle traverse. Elle dépend uniquement des caractéristiques du milieu (élasticité, densité). Dans les tissus corporels, la vitesse moyenne d'une onde sonore est de 1540 m/s sauf dans l'os (4080 m/s) ou dans le tissu pulmonaire (600 m/s). [23]
L'amplitude de l'onde sonore correspond à l'amplitude du mouvement des particules, elle s'exprime en W/m². [23]

La fréquence f est le nombre de vibrations des particules par unité de temps (en Hz). On parle d'ultrasons lorsque l'onde sonore a une fréquence supérieure à 20 MHz. [23]

La longueur d'onde λ est caractérisée par l'onde ultrasonore et par le milieu qu'elle traverse. Elle correspond à la longueur d'un cycle de vibration. $\lambda = v/f$ [23]

La fréquence influe grandement sur la qualité de l'image car elle est directement liée à la résolution axiale (capacité à distinguer deux structures proches, dans l'axe de propagation des ultrasons) : une fréquence élevée permet une bonne résolution axiale mais un pouvoir de pénétration des ultrasons faible et inversement. On va donc choisir la fréquence en fonction de la profondeur de la structure à examiner, parfois au détriment de la résolution axiale. [23]

La résolution latérale est la capacité à distinguer deux structures proches à la même profondeur. Elle dépend du diamètre du faisceau d'ultrasons : plus le diamètre du faisceau est étroit, meilleure est la résolution latérale. Ainsi, on améliore la résolution latérale grâce à la focalisation (rétrécissement du faisceau d'ultrasons à une profondeur donnée). [23]

La fréquence dépend de la caractéristique des cristaux de la sonde échographique. Les cristaux à large bande passante ont un large spectre de fréquence (4 à 8 MHz) selon l'impulsion électrique appliquée. Ces sondes (ainsi que les sondes multifréquences, composées de cristaux avec des fréquences de résonnance différentes) permettent des variations de fréquence sans avoir à changer de sonde. [23]

E. Principaux artefacts en échographie [23]

Il existe différents artefacts qui apparaissent lors de la formation de l'image :

- Ombre artéfactuelle : le faisceau d'ultrasons est bloqué ou dévié par un réflecteur très dense (os) et il y a donc apparition d'une ombre après celui-ci.
- Renforcement : après la traversée d'une cavité liquidienne, le faisceau est moins atténué que sur reste de l'image.
- Réverbération : ce sont de « faux échos » créés par le rebond répété entre deux réflecteurs (la peau puis une poche d'air ou un tissu osseux), cela crée des images en queue de comète.
- Image en miroir : après une interface très réfléchissante, une partie des échos produits par le tissu situé en-dessous est réfléchie par la structure réfléchissante et reviennent à la sonde avec retard.

Rapport-Gratuit.com

F. Les modes de traitement des ultrasons

Le mode bidimensionnel, produit une image en deux dimensions, en temps réel. Ce mode est assez intuitif car l'image correspond à une « coupe » corrélée à la forme réelle de l'organe. [38] Grâce aux mouvements de la sonde, le praticien est capable de se constituer une image mentale en trois dimensions. [23] Le mode temps mouvement est utilisé en échocardiographie. C'est une image qui représente le mouvement en fonction du temps. Ce mode permet des mesures précises du cœur. [38] Enfin, le mode doppler permet de visualiser la direction, la vitesse et le caractère laminaire ou turbulent du flux sanguin. [23]

G. Le choix de la sonde échographique

Les sondes échographiques ont une fréquence de 2 à 10 MHz. Comme expliqué ci-dessus, les hautes fréquences permettent une meilleure résolution axiale tandis que les basses fréquences ont une meilleure pénétration. La fréquence de la sonde sera donc choisie en fonction de la profondeur de l'organe à examiner. [38]

Les sondes linéaires sont composées d'un grand nombre de cristaux (128 à 256) alignés sur l'axe longitudinal de la sonde de 5 à 15 cm. Ces sondes sont à l'origine d'une image rectangulaire. On réussit à visualiser une plus grande zone si ces cristaux sont placés sur une surface convexe (sonde linéaire convexe) : l'image est aussi large que la sonde à la base mais s'élargit avec la profondeur. Les sondes sectorielles mécaniques sont constituées d'un petit nombre de cristaux rotatifs ou d'un seul cristal oscillant. Elles permettent de voir en profondeur à partir d'une petite fenêtre acoustique comme un espace intercostal. [23]

III. ETUDE EXPERIMENTALE

Rapport-gratuit.com
LE NUMERO 1 MONDIAL DU MÉMOIRES

A. Problématique

Cette étude a pour but de nous renseigner sur l'intérêt d'effectuer une échographie dans le cadre d'une chirurgie comme traitement proposé face à une affection ombilicale.

Nous avons également voulu évaluer l'intérêt comme examen complémentaire de l'outil échographique pour le diagnostic des affections ombilicales par rapport à une simple palpation ombilicale abdominale avec la chirurgie comme « gold standard ».

B. Matériels et méthodes

1. Population support de l'étude

Parmi les cas examinés, nous avons retenus les cas où nous avions les informations suivantes :

- Palpation abdominale détaillée : diagnostic à l'issue de la palpation abdominale
- Diagnostic à l'issue de l'examen échographique
- Passage en chirurgie et compte rendu chirurgical détaillé

Cette étude porte sur deux types de cas :

- 3 cas de l'ENVT ; 14 cas ont été examinés dont 11 ont été écartés à cause d'un défaut d'enregistrement des informations.

Les informations ont été retirées de la feuille d'examen standardisée (annexe 2) utilisée par les étudiants de l'école ainsi que de la feuille de suivi hebdomadaire, du compte rendu d'hospitalisation et du compte rendu chirurgical.

- 25 cas d'Oniris lors de l'automne 2015 ; 26 veaux avec une affection ombilicale ont été examinés et 1 cas a été retiré car la chirurgie n'a pas été effectuée sur le veau en question.

Les veaux ont été achetés auprès d'une coopérative de producteurs (Ter'Elevage) : les animaux étaient sélectionnés au centre de tri sur le motif "gros nombril" dans la catégorie des animaux ne pouvant être mis en atelier d'engraissement.

Pour les cas d'Oniris, nous avons conçu une feuille d'examen regroupant l'examen et de diagnostic cliniques, l'examen et le diagnostic échographiques ainsi que les observations chirurgicales (annexe 3).

2. Palpation ombilicale et abdominale

2.1. Contention et réalisation

La palpation ombilicale puis abdominale a été effectuée sur veau debout ou couché. Nous avons tout d'abord palpé l'ombilic externe puis la paroi abdominale à proximité. Enfin, la palpation profonde de l'abdomen a été effectuée à deux mains tout d'abord crânialement puis caudalement.

2.2. Critères retenus

Les critères de diagnostic d'affection après palpation sont assez suggestifs et variés et dépendent de l'expérience du réalisateur. Cependant, nous avons retenus les critères suivants :

- Hernie : masse ombilicale souple ou dure, réductible ou non ; palpation de l'anneau herniaire
- Omphalite externe : ombilic de taille augmentée et/ou chaud et/ou douloureux et/ou présence d'un écoulement ombilical purulent
- Atteinte de la veine ombilicale : palpation intra-abdominale d'un cordon ou d'une masse en avant de l'ombilic
- Atteinte du canal de l'ouraque ou d'une artère ombilicale : palpation intra-abdominale d'un cordon ou d'une masse en arrière de l'ombilic
- Persistance du canal de l'ouraque avec communication vésicale : écoulement d'urine par l'ombilic

3. Echographie ombilicale

3.1. Contention et réalisation

Les échographies ont été réalisées avec un échographe MyLab™Five (Esaote) à l'ENVT et un échographe Aquila™ à Oniris (Fabriquant : Esaote, ZA du Bel Air, 10 Rue de Témara, 78105 Saint-Germain-en-Laye. Distributeur : HospiMedi, 42 Bis Rue de l'Europe, 60149 Saint-Crépin-Ibouvillers). A l'ENVT, nous avons utilisé une sonde CA 431, convexe,

sectorielle, 3.5 à 8 MHz (travail en 5 et 6.6 MHz) et à Oniris une sonde R17, microconvexe, bi-fréquence 5/7.5 MHz (travail en 5 MHz).

Préalablement à la réalisation de l'échographie, les veaux ont été tondus selon les recommandations détaillées au paragraphe I.F.3.1. : tonte d'un rectangle d'environ 15 cm de large de long de la ligne blanche et d'une bande de même largeur, en arrière des côtes, sur le flanc droit.

L'échographie ombilicale a été réalisée sur veau debout. Sa tête était attachée par un licol et le manipulateur se trouvait à la droite de l'animal.

L'exploration débutait avec la sonde échographique perpendiculaire à l'ombilic externe. Le manipulateur explorait ensuite l'abdomen caudalement, en suivant la ligne blanche et en balayant de part et d'autre de celle-ci. Une attention particulière était prêtée à l'examen de la vessie et en particulier de son pôle apical. La paroi et le contenu vésical étaient minutieusement examinés.

L'exploration était ensuite poursuivie vers l'avant, le long de la ligne blanche puis sur le flanc droit du veau, en arrière des côtes, afin de suivre le cas échéant la veine ombilicale jusqu'à son entrée dans le foie. L'exploration hépatique était réalisée en arrière des côtes sur le flanc droit, en orientant la sonde crânialement.

3.2.Critères échographiques recherchés

Lors de la réalisation des échographies ombilicales, nous avons recherché systématiquement des images échographiques pouvant orienter vers :

- La présence d'abcès, sur le trajet des vestiges ombilicaux ou dans le foie : matériel hétérogène dans une coque hyperéchogène, éventuellement multiples logettes
- Des parois de vestiges ombilicaux épaissies : parois hyperéchogènes, hétérogènes
- Des vestiges ombilicaux de taille augmentée : diamètre du vestige augmenté, artères ombilicales observées crânialement à la vessie
- Une communication du canal de l'ouraque avec la vessie : continuité de la lumière du canal de l'ouraque et de la vessie
- Une atteinte vésicale : paroi vésicale épaissie et hétérogène ou bien affinée à son pôle apical ; particules hyperéchogènes dans la vessie
- La présence d'une hernie ombilicale : discontinuité de la paroi abdominale et présence d'un organe abdominal dans la hernie

- Une péritonite inflammatoire : liquide anéchogène avec des flammèches hyperéchogènes de fibrine dans l'abdomen
- Des adhérences : aspect « collé » du contenu abdominal, péristaltisme digestif diminué

4. Chirurgie ombilicale

Lors de la chirurgie ombilicale, l'ensemble de la cavité abdominale a été examinée systématiquement afin d'évaluer l'étendue de l'affection ombilicale. Après chaque intervention, les pièces d'exérèse ont été examinées telles quelles et en coupe attentivement.

L'intervention chirurgicale est donc considéré comme le « gold standard » pour l'établissement du diagnostic d'affection ombilicale dans cette étude.

C. Résultats

1. Caractéristiques des animaux pris en compte

Nous avons examinés 40 cas dans le cadre de notre étude :

- 12 cas ont été écartés car incomplets. Il s'agissait le plus souvent d'un défaut d'enregistrement des informations (diagnostic par palpation abdominale, compte-rendu de l'examen échographique…) dans le dossier de l'animal.
- 28 cas complets ont été retenus pour l'étude.

1.1. Race des animaux

La répartition raciale des veaux inclus dans notre étude était la suivante :

- 25 veaux de race Prim'Holstein
- 1 veau de race Montbéliarde
- 1 veau de race Charolaise
- 1 veau croisé Prim'Holstein x Charolaise

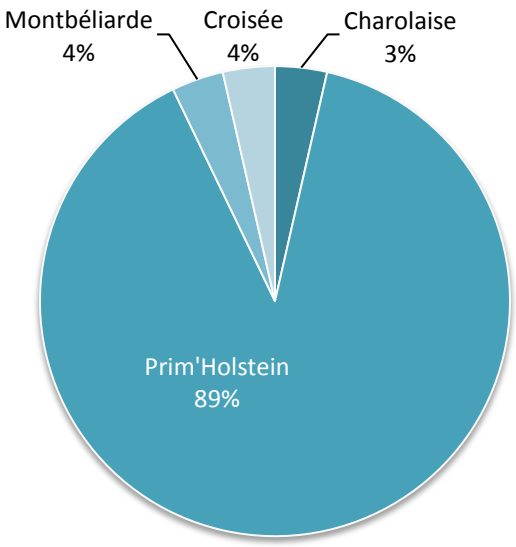

Figure 8 : Répartition de la population de l'étude en fonction de la race

1.2.Age des animaux

Les veaux inclus dans notre étude étaient âgés de 15 à 179 jours (6 mois). L'âge moyen de la population était de 32 jours. Cependant, si l'on ôte les deux veaux les plus âgés de l'étude (124 et 179 jours d'âge), l'âge moyen des veaux est de 22 jours.

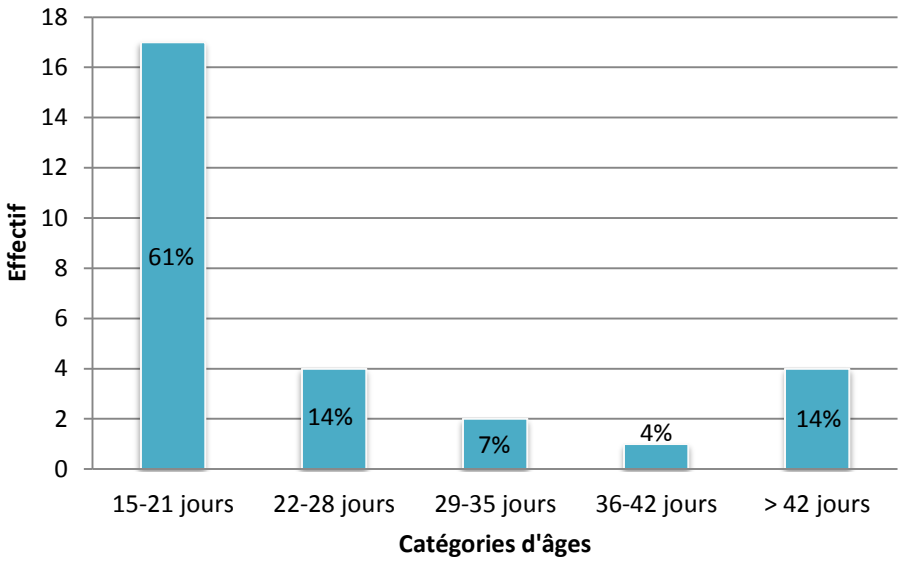

Figure 9 : Répartition de la population de l'étude en fonction de l'âge

Plus de la moitié des veaux de cette étude (17 veaux sur 28) étaient âgés de moins de trois semaines et 86% (24 veaux sur 28) avaient moins de six semaines.

1.3.Sexe des animaux

86% des veaux inclus dans notre étude étaient des mâles (24 veaux sur 28).

1.4.Répartition des affections ombilicales

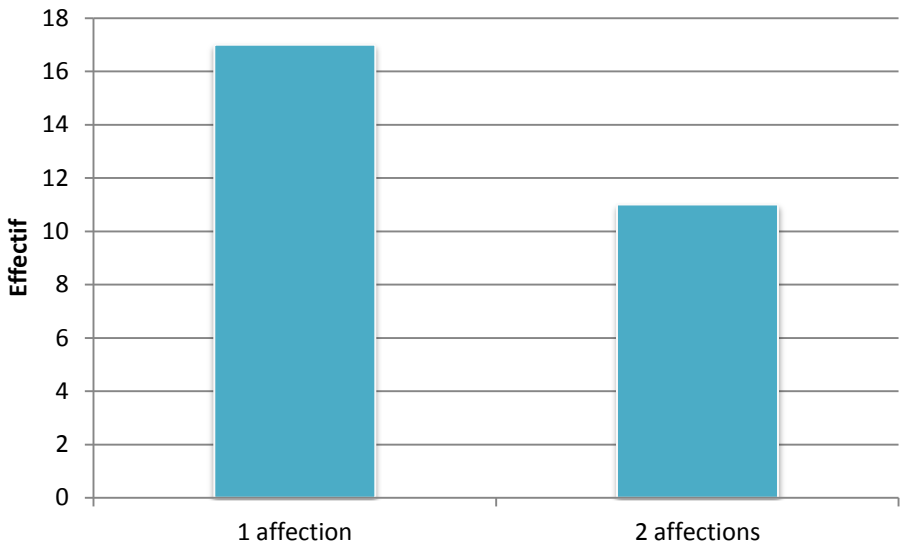

Figure 10 : Répartition de la population de l'étude en fonction du nombre d'affections

Parmi les 28 veaux inclus dans l'étude, 61% (17 cas) avaient une unique affection ombilicale. La chirurgie nous a permis de diagnostiquer 29% d'omphalites simples (8 cas), 14% d'omphalophlébites (4 cas), 11% d'omphalo-ouraquites (3 cas) et enfin 7% de fibrose ombilicale (2 cas).

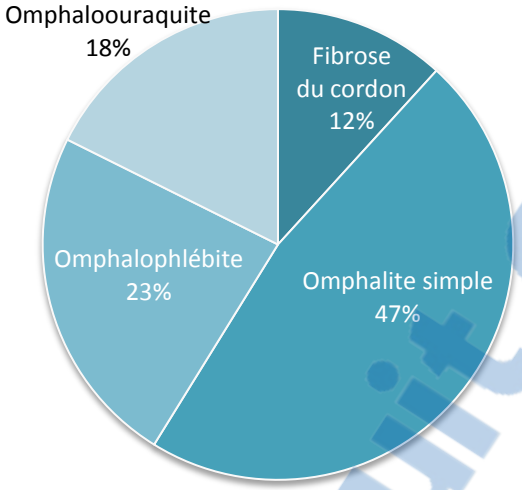

Figure 11 : Répartition des affections au sein du groupe de veaux ayant une seule affection ombilicale

39% des veaux (11 cas) avaient plusieurs affections ombilicales simultanées. Nous avons relevé 22% de hernies accompagnées d'omphalites simples ou de fibrose ombilicale (3 cas de hernie + omphalite et 3 cas de hernie + fibrose). 8% des cas étaient des hernies couplées à une omphalo-ouraquite ou à une omphalophlébite (1 cas de hernie + omphalo-ouraquite et 1 cas de hernie + omphalophlébite). Dans 11% des cas, nous avons trouvé une omphalo-ouraquite accompagnée d'une autre affection, 7% avec une omphaloartérite (2 cas) et 4% avec une omphalophlébite (1 cas).

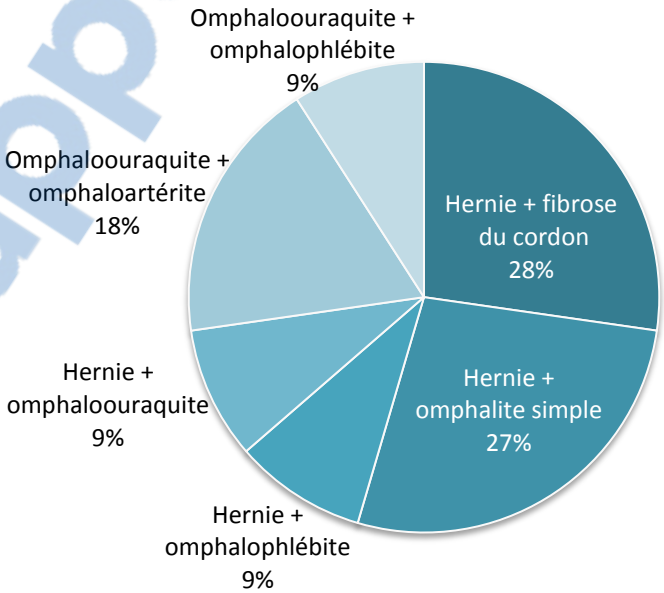

Figure 12 : Répartition des affections au sein de la population de veaux ayant deux affections ombilicales simultanées

Rapport-Gratuit.com

2. Comparaison de la palpation abdominale et de l'échographie

Tableau 1 : Inventaire des diagnostics par palpation, examen échographique et chirurgie pour les 28 veaux de l'étude

N° cas	Palpation	Echographie	Chirurgie
1	Omphalite simple	Omphalite simple	Omphalite simple
2	Omphalite simple	Omphalite simple	Omphalite simple
3	Omphalite simple	Omphalite simple	Omphalite simple
4	Omphalite simple Hernie	Omphalite simple Hernie	Omphalite simple Hernie
5	Atteinte postérieure	Omphalo-ouraquite	Omphalo-ouraquite
6	Omphalite simple	Omphalite simple	Omphalite simple
7	Omphalophlébite	Omphalophlébite	Omphalophlébite
8	Fibrose du cordon	Fibrose du cordon	Fibrose du cordon
9	Omphalophlébite Atteinte postérieure	Omphalite simple	Omphalite simple
10	Fibrose du cordon Hernie	Fibrose du cordon Hernie	Fibrose du cordon Hernie
11	Omphalophlébite	Omphalite simple	Omphalite simple
12	Omphalophlébite Atteinte postérieure	Omphalite simple	Omphalite simple
13	Omphalite simple Hernie	Omphalite simple Hernie	Omphalo-ouraquite Hernie
14	Fibrose du cordon	Fibrose du cordon	Fibrose du cordon
15	Fibrose du cordon Hernie	Fibrose du cordon Hernie	Fibrose du cordon Hernie
16	Fibrose du cordon	Fibrose du cordon Atteinte postérieure	Fibrose du cordon Omphalo-ouraquite Omphaloartérite
17	Omphalite simple Hernie	Omphalite simple Hernie	Omphalite externe Hernie
18	Atteinte postérieure	Atteinte postérieure	Omphalo-ouraquite

19	Omphalite simple	Omphalite simple	Omphalite simple
20	Omphalophlébite	Omphalophlébite	Omphalophlébite
21	Atteinte postérieure	Atteinte postérieure	Omphalo-ouraquite
22	Omphalite simple	Omphalophlébite Omphalo-ouraquite	Omphalophlébite Omphalo-ouraquite
23	Fibrose du cordon	Fibrose du cordon	Fibrose du cordon
24	Omphalophlébite Atteinte postérieure	Omphalophlébite Atteinte postérieure	Omphalophlébite Omphalo-ouraquite
25	Omphalophlébite Hernie	Omphalophlébite Hernie	Omphalophlébite Hernie
26	Omphalophlébite	Omphalophlébite	Omphalophlébite
27	Omphalophlébite	Omphalophlébite	Omphalophlébite
28	Omphalite simple	Omphalite simple	Omphalite simple Hernie

2.1.Fibrose ombilicale

Dans notre étude, la palpation et l'examen échographique ont tous deux été parfaits pour détecter les cas de fibrose du cordon comme présenté dans le tableau 2 ci-dessous.

Tableau 2 : Examen par palpation et échographie des cas de fibrose du cordon (6 cas)

		Fibrose du cordon		
		F +	F –	
Palpation	F +	6	0	**VPP = 1**
	F –	0	22	**VPN = 1**
		Se = 1	**Sp = 1**	
Echographie	F +	6	0	**VPP = 1**
	F –	0	22	**VPN = 1**
		Se = 1	**Sp = 1**	

Rapport-gratuit.com
LE NUMERO 1 MONDIAL DU MÉMOIRES

2.2.Omphalite simple

Pour le diagnostic des omphalites simples, l'examen échographique s'est révélé être un meilleur outil que la palpation abdominale avec une sensibilité de 1 et une spécificité de 0.94. En effet, la palpation a induit des faux-positifs en diagnostiquant par deux fois une omphalite simple alors qu'il s'agissait d'omphalophlébite et/ou omphalo-ouraquite. A l'inverse, des affections plus sérieuses ont été diagnostiquées par excès à quatre reprises par la palpation.

Un faux-positif a été diagnostiqué par échographie : une persistance du canal de l'ouraque n'a pas été détectée car celui-ci avait une échogénicité tissulaire qui n'a pas été différenciée du contenu abdominal environnant.

Tableau 3 : Examen par palpation et échographie des cas d'omphalite simple (11 cas)

Omphalite simple				
		Om +	Om –	
Palpation	Om +	7	2	**VPP= 0.78**
	Om –	4	15	**VPN = 0.79**
		Se = 0.64	**Sp = 0.88**	
Echographie	Om +	11	1	**VPP = 0.92**
	Om –	0	16	**VPN = 1**
		Se = 1	**Sp = 0.94**	

2.3.Hernie ombilicale

La palpation abdominale et l'examen échographique ont eu des valeurs prédictives identiques pour le diagnostic des hernies ombilicales. Ces deux examens n'ont pas permis de diagnostiquer une hernie de petite taille chez un veau.

Tableau 4 : Examen par palpation et échographie des cas de hernie ombilicale (6 cas)

		Hernie		
		H +	H –	
Palpation	H +	5	0	**VPP = 1**
	H –	1	22	**VPN = 0.96**
		Se = 0.83	**Sp = 1**	
Echographie	H +	5	0	**VPP = 1**
	H –	1	22	**VPN = 0.96**
		Se = 0.83	**Sp = 1**	

2.4.Affections impliquant la veine ombilicale

L'examen échographique s'est révélé parfait pour le diagnostic des omphalophlébites avec une sensibilité et une spécificité toutes deux d'une valeur de 1. Les erreurs lors du diagnostic par palpation abdominale sont principalement des diagnostics par excès d'omphalophlébites alors qu'il ne s'agissait que d'omphalites simples. A l'inverse, une omphalite simple a été diagnostiquée une fois alors qu'il s'agissait d'une omphalophlébite.

Tableau 5 : Examen par palpation et échographie des cas d'omphalophlébite (7 cas)

		Omphalophlébite		
		V +	V –	
Palpation	V +	6	4	**VPP = 0.60**
	V –	1	17	**VPN = 0.94**
		Se = 0.86	**Sp = 0.81**	
Echographie	V +	7	0	**VPP = 1**
	V –	0	21	**VPN = 1**
		Se = 1	**Sp = 1**	

2.5.Affections impliquant le canal de l'ouraque ou les artères ombilicales

Même s'il n'est pas parfait, l'examen échographique a une sensibilité de 0.86 pour la détection d'une atteinte du canal de l'ouraque ou des artères ombilicales, ce qui est supérieur

à la sensibilité de la palpation abdominale qui n'a pas permis de diagnostiquer d'atteinte postérieure à trois reprises.

Tableau 6 : Examen par palpation et échographie des cas d'atteinte ombilicale postérieure (7 cas)

		Atteinte postérieure		
		P +	P –	
Palpation	P +	4	2	**VPP = 0.67**
	P –	3	19	**VPN = 0.86**
		Se = 0.57	**Sp = 0.9**	
Echographie	P +	6	0	**VPP = 1**
	P –	1	21	**VPN = 0.95**
		Se = 0.86	**Sp = 1**	

2.6.Informations qualitatives apportées par l'outil échographique

Lors du calcul des valeurs de sensibilité, spécificité et valeurs prédictives de la palpation abdominale et de l'échographie nous n'utilisons que les données quantitatives apportées par l'échographie : y a-t'il une atteinte profonde des vestiges ombilicaux, oui ou non ? Cela réduit considérablement la quantité d'informations visibles sur l'écran de l'échographe.

Nous avons donc repris l'intégralité des cas d'atteinte profonde où le diagnostic posé par palpation abdominale et par échographie est identique et nous avons relevé les éventuelles informations supplémentaires apportées par l'échographie. Ces cas sont au nombre de huit : quatre cas d'omphalophlébites, trois cas d'atteinte postérieure et un cas d'atteinte antérieure et postérieure simultanée, ils sont listé dans le tableau 7 ci-dessous.

Tableau 7 : Informations supplémentaires apportées par l'examen échographique dans les cas de diagnostic identique par palpation abdominale et par échographie

N° cas	Diagnostic posé par palpation et échographie	Informations supplémentaires apportées par l'examen échographique
5	Atteinte postérieure	ouraque visualisé ; pas de communication visible avec la vessie
7	Omphalophlébite	Abcès cloisonné de la veine qui s'arrête avant le foie
18	Atteinte postérieure	Plusieurs structures observées, en lien avec le pôle apical de la vessie
20	Omphalophlébite	Veine élargie, sans atteinte du foie
21	Atteinte postérieure	Très gros abcès proche de la vessie
24	Omphalophlébite Atteinte postérieure	Veine abcédée jusqu'au foie Plusieurs structures observées, en lien avec le pôle apical de la vessie
26	Omphalophlébite	Veine abcédée jusqu'au foie
27	Omphalophlébite	Veine abcédée jusqu'au foie

Dans les huit cas, l'échographie nous a apporté des informations supplémentaires utiles dans la préparation des chirurgies : la chirurgie est plus longue lors d'une intervention postérieure, en particulier lors de la résection de l'apex de la vessie ; il est nécessaire de prévoir un temps chirurgical septique/aseptique lors d'intervention sur un abcès, etc.

La chirurgie a tout de même été réalisée dans tous les cas. Cependant, les veaux 21, 24 et 27 pour lesquels le pronostic était sombre ont été euthanasiés en cours de chirurgie, tandis que seule une résection partielle de la veine ombilicale abcédée a été possible sur le veau 26.

D. Discussion

1. Population de veaux et répartition des cas

Contrairement a ce qui est rapporté dans la littérature [28], la grande majorité des veaux inclus dans cette étude était de race Prim'Holstein. Cela s'explique par le fait que les veaux d'Oniris sont achetés en centre de regroupement de veaux laitiers. Cette origine des

animaux explique également la proportion plus importante de veaux mâles dans notre étude ainsi que l'âge moyen de trois semaines.

La proportion d'omphalites simples sur les veaux de notre étude (29% des cas) est en accord avec les différentes études situant cette part entre 20 et 40% des affections ombilicales [9, 35]. Il en est de même pour la proportion d'omphalophlébites que nous trouvons à 14% alors qu'elle est de 15 à 35% dans la littérature [9, 35]. A contrario, nous n'avons eu que 11% de cas d'omphalo-ouraquite alors que les études situe cette proportion entre 40 et 70% [9, 35].

De même, 40% des veaux de notre étude avaient une atteinte multiple des vestiges ombilicaux alors que cette part n'est que de 7% d'après BOHY et MOISSONNIER [9] et de 35.2% d'après LISCHER et STEINER [30].

Il faut noter que dans 40% des cas d'atteinte du canal de l'ouraque (2 cas sur 5), il y a eu un défaut d'involution des artères ombilicales, sans pour autant que celles-ci soient abcédées ou communiquent avec l'ombilic externe.

2. Analyse critique des résultats de cette étude

2.1. Palpation abdominale

Sur certains animaux, la palpation abdominale n'a pas été aisée du fait de la tension de l'abdomen du veau. La facilité de la palpation n'a pas été évaluée dans notre étude, il ne nous est donc pas possible d'établir un éventuel lien entre les erreurs commises lors du diagnostic par palpation abdominale et la difficulté de celle-ci.

2.2. Mesure des vestiges ombilicaux

Pour certains veaux, les mesures échographiques de l'ombilic référencées par WASTON et ses collaborateurs [41] et présentées en annexe 1 ont été réalisées. Nous n'avons finalement pas utilisé ces données dans nos résultats mais plusieurs éléments peuvent être discutés :

- Certains vestiges sont difficiles à identifier, à un âge où WATSON et ses collaborateurs [41] les ont pourtant mesurés, il ne nous a donc pas été possible de les mesurer systématiquement.

- Le positionnement et l'orientation de la sonde sont difficiles à standardiser, de ce fait les mesures le sont également.
- La taille de certains vestiges était dans certains de cas supérieure aux références de cette étude [41] alors que nous n'avons pas observé d'anomalie macroscopique lors de la chirurgie.

De plus, ces mesures nous semblent peu utiles pour les praticiens de terrain. En effet, la prise de mesure prend du temps et ne va pas forcément influer sur la prise de décision thérapeutique.

2.3. Visualisation du Canal de l'ouraque

Comme mentionné le plus souvent dans la littérature, le vestige du canal de l'ouraque est difficile à visualiser [6, 29, 37, 41] et ce même lors d'atteinte de celui-ci. En effet, il reste d'échogénicité très semblable à la masse intestinale qui l'entoure. A postériori et sans que cela soit objectivement vérifié, nous avons eu l'impression de visualiser plus facilement les anomalies postérieures dans les cas où artères avaient un défaut de régression lors d'atteinte du canal de l'ouraque. Celles-ci ont en effet une paroi épaisse hyperéchogène qui est facilement repérable.

2.4. Répétabilité de l'examen échographique

Au cours de notre étude, certaines échographies ont été réalisées par plusieurs opérateurs : étudiants, personnel encadrant et nous-mêmes. Au cours de ces différentes manipulations, nous avons pu constater la répétabilité de l'examen échographique car les mêmes images étaient observées par les différents manipulateurs avec toutefois une différence de dextérité liée à l'expérience.

3. Extrapolation : l'échographie ombilicale, un examen complémentaire de terrain

Un peu d'expérience du manipulateur est nécessaire pour la bonne réalisation de l'examen échographique. L'opérateur doit savoir régler l'appareil échographique, quelles structures rechercher, faire la différence entre le normal et l'anormal et de quelle manière

déplacer la sonde. Cependant, nous avons observé que cette expérience s'acquiert rapidement, après la réalisation de quelques échographies et que la sensibilité de l'examen réalisé par le praticien augmente rapidement.

Un élément que nous avons relativement maîtrisé dans notre étude est l'état de réplétion du tube digestif des veaux échographiés. En effet, les échographies ont majoritaire été réalisées l'après-midi alors que les veaux étaient nourris le matin. Cependant, dans quelques cas, le transit digestif s'est fait moins rapidement et les veaux avaient encore le tube digestif rempli lors des échographies : nous avons ressenti une gêne avec une exploration abdominale crâniale gênée par la caillette et une exploration caudale moins facile du fait de la réplétion de la masse intestinale. Cet élément est difficilement maîtrisable sur le terrain et les valeurs prédictives que nous avons calculées dans cette étude ne tiennent pas compte de cette difficulté.

Un frein à l'utilisation de l'échographie peut être la difficulté d'acceptation par l'éleveur. Ceci dit, étant donné les valeurs prédictives de l'examen et les informations apportées par l'échographie, l'intérêt de cet examen est grand non seulement dans l'établissement du diagnostic mais aussi dans celui du pronostic et du plan de traitement. Le vétérinaire ne devrait donc pas avoir de difficultés à convaincre l'éleveur de l'utilité d'une échographie ombilicale.

Lors de notre étude, nous avons utilisé un échographe MyLab™Five (Esaote) et un échographe Aquila™ (Esaote). Cependant, l'échographie ombilicale est également réalisable avec un échographe portable et une sonde linéaire (7-10 MHz) utilisée généralement par voie transrectale pour l'échographie liée à la reproduction (examen des ovaires, de l'utérus) sans qu'il y ait nécessairement de perte de qualité d'image.

Il existe des échographes portables à un prix abordable sur lesquels une sonde sectorielle peut être utilisée. Cet appareil peut également être utilisé pour réaliser d'autres examens échographiques sur veaux ou vaches adultes (échocardiographie, échographie du réticulo-rumen, échographie du foie…).

Enfin, les résultats de notre étude sont de véritables indications à l'utilisation de l'échographie ombilicale par les praticiens vétérinaires. Celle-ci apporte de réelles informations utiles à la fois à la prise de décision thérapeutique et à la préparation de

l'éventuelle intervention chirurgicale. Dans un premier temps, l'échographie peut aider le praticien à répondre à la question : un traitement médical seul est-il envisageable ? Ce sera par exemple le cas pour des omphalites externes simples de faible extension. Dans d'autres cas, au contraire, l'échographie apporte ou confirme un pronostic sombre : atteinte hépatique, abcès de grande taille, signes de péritonite. Enfin, l'examen ultrasonographique permet d'anticiper sur la chirurgie qui va suivre. Une intervention sur une omphalite simple ou une omphalophlébite va être de courte durée. Lorsqu'un abcès est présent, il faut prévoir une chirurgie avec un temps septique puis un temps aseptique et donc les contraintes inhérentes. Lors d'une atteinte postérieure, il faudra prévoir une plus grande zone d'intervention et un temps de chirurgie plus long. Tous ces éléments bien entendu ne sont que des informations supplémentaires pour le praticien et c'est bien entendu lui qui in fine établit le diagnostic, le pronostic et les options thérapeutiques envisageables.

Rapport-Gratuit.com

Conclusions

Les affections ombilicales des veaux ont une place importante dans la médecine néonatale bovine et peuvent avoir une répercussion importante sur la valeur économique de l'animal en cas de traitement inapproprié. Un bon diagnostic, et surtout un bon pronostic, sont essentiels pour effectuer les bons choix thérapeutiques.

Cette étude clinique a été effectuée sur 28 veaux hospitalisés au sein de l'ENVT ou d'Oniris entre septembre 2014 et novembre 2015 avec pour motif d'entrée une affection ombilicale. Un protocole standardisé d'examen clinique et échographique systématiquement suivi d'une chirurgie nous a permis de souligner l'importance de l'outil échographique dans le diagnostic des affections ombilicales du veau.

L'examen échographique est en effet doté d'une bonne sensibilité puisqu'il a permis une excellente détection des omphalites externes et des omphalophlébites avec une sensibilité de 1 (11 cas d'omphalite externe détectés sur 11 et 7 cas d'omphalophlébite détectés sur 7) et une très bonne détection des affections postérieures avec une sensibilité de 0.86 (6 cas d'atteinte postérieure détectés sur 6). La spécificité de l'examen est elle aussi excellente puisque l'échographie a permis d'écarter avec certitude 16 cas qui n'étaient pas des omphalites simples sur 17 (Sp = 0.94), 21 cas qui n'étaient pas des omphalophlébites sur 21 (Sp = 1) et 21 cas qui n'étaient pas des atteintes ombilicales postérieures sur 21 (Sp = 1). En parallèle, la simple palpation ombilicale et abdominale nous a apporté de moins bons résultats avec seulement 7 omphalites externes détectées sur 11, 6 omphalophlébites détectées sur 7 et 4 atteintes postérieures détectées sur 7.

En outre, l'échographie apporte des informations supplémentaires très utiles au praticien lors de sa prise de décision thérapeutique : éventuelle présence d'un abcès intra-abdominal de grande taille, continuité de l'atteinte ombilicale avec le foie ou la vessie…

Toutes ces informations, couplées avec la valeur économique de l'animal examiné permettent de faire des choix thérapeutiques éclairés et de préparer au mieux l'intervention chirurgicale le cas échéant.

Rapport-gratuit.com
LE NUMERO 1 MONDIAL DU MÉMOIRES

Les vétérinaires praticiens sont déjà équipés du matériel nécessaire à la réalisation de l'échographie ombilicale et les résultats de notre étude ne peuvent qu'encourager la pratique de cet examen en complément d'un examen clinique rigoureux. C'est en répétant cet examen peu consommateur de temps que la dextérité de l'opérateur s'améliore et que celui-ci pourra apporter une plus-value à son intervention.

Annexe 1 : Diamètre moyen (mm) des structures ombilicales chez des veaux sains en fonction de l'âge d'après WATSON et al. [41] Données exprimées comme la moyenne ± l'écart-type, suivies entre parenthèses par le nombre d'observations, NE = non effectué

Localisation	24 h	1 semaine	2 semaines	3 semaines
Cordon ombilical	24.67 ± 3.57 (9)	20.22 ± 3.99 (9)	16.78 ± 3.83 (9)	14.44 ± 3.78 (9)
Veine(s) dans le cordon	9.61 ± 4.41 (15)	2.61 ± 1.78 (7)	1.0 ± 1.52 (3)	NE
Veine au niveau de la paroi abdominale	17.67 ± 6.04 (9)	10.33 ± 5.05 (9)	7.89 ± 4.70 (7)	5.33 ± 4.56 (6)
Veine à mi-distance du foie	11.22 ± 3.60 (9)	7.56 ± 2.24 (8)	4.44 ± 3.40 (6)	1.22 ± 2.44 (2)
Veine au niveau du foie	10.44 ± 4.50 (9)	6.11 ± 3.86 (8)	2.78 ± 4.24 (3)	1.33 ± 2.83 (2)
Artères	10.33 ± 1.80 (18)	8.94 ± 2.11 (18)	8.39 ± 1.92 (18)	6.82 ± 1.03 (18)

Annexe 2 : Feuille d'examen standardisé utilisée à l'ENVT

ENVT/ PATHOLOGIE DES RUMINANTS

N° d'entrée :

FICHE D'EXAMEN CLINIQUE

ANIMAL : Espèce : Race Sexe :
Date de naissance(jj/mm/aa): Poids : Date de pesée:
N° identification : (jj/mm/aa)
Stade physiologique (date IA/saillie; date mise-bas ; date sevrage) :

DETENTEUR:

VETERINAIRE :

AUTEUR Nom:
Paraphe:

Date : Heure :
(jj/mm/aa)

EXAMEN A DISTANCE:

Etat corporel (1 à 5): **Conformation musculaire:** ☐ concave ☐ rectiligne ☐ convexe

Peau/poils: ☐ normal ☐ poil terne ☐ autre:

Etat de vigilance : ☐ normal ☐ dépression légère ☐ dépression marquée ☐ coma ☐ convulsions

Comportement : ☐ normal ☐ autre :

Attitude/Posture: ☐ Décubitus
Tête et encolure ☐ normal ☐ autre:
Membre ☐ normal ☐ autre (préciser le ou les membres atteints):
Tronc ☐ normal ☐ autre:
Queue ☐ normale ☐ autre:

Déformation: ☐ cutanée ☐ sous-cutanée
(localisation ; extension ; caractère à la palpation)

Profil abdominal:
- gauche ¼ supérieur ☐ normal ☐ creusé ☐ distendu **- droit: ¼ supérieur** ☐ normal ☐ creusé ☐ distendu
¼ inférieur ☐ normal ☐ creusé ☐ distendu **¼ inférieur** ☐ normal ☐ creusé ☐ distendu

Respiration: **fréquence:**
amplitude: ☐ normale ☐ augmentée ☐ diminuée
type: ☐ costo-abdominale ☐ abdominale ☐ discordante ☐ autre:

Bouses:
consistance: ☐ aqueuse ☐molle ☐ pâteuse ☐ sèche **quantité:** ☐ normale ☐ augmentée ☐ diminuée

odeur: ☐ normale ☐ aigrelette ☐ rance ☐ putride **éléments étrangers:** ☐ sang digéré ☐ sang en nature ☐ mucus ☐ fibrine

granulométrie: ☐ normale ☐ finement délitée ☐ longues particules

Température rectale : **°C**

Déshydratation: ☐ nulle ☐ 5 à 7,5% ☐ 7,5 à 10% ☐ >10%

EXAMEN DE LA TETE

Face: ☐ normale ☐ autre:

Oeil - droit: ☐ normal ☐ autre: **- gauche:** ☐ normal ☐ autre:

Muqueuses oculaires: ☐ rosées ☐ congestionnées ☐ pâles ☐ ictériques ☐ cyanosées ☐ pétéchies

Oreilles: ☐ normales ☐ froides ☐ chaudes ☐ dressées ☐ pendantes ☐ autre:

Mufle: ☐ humide ☐ sec ☐ propre ☐ jetage (uni ou bilatéral, séreux, muqueux…): ☐ autre:

Parois buccales et gencives: ☐ normale ☐ autre:

Langue: ☐ normale ☐ autre:

Dents: nombre d'incisives adultes : molaires : ☐ normales ☐ autre :

Nœuds lymphatiques: Parotidien : ☐ normal ☐ hypertrophié Mandibulaire : ☐ normal ☐ hypertrophié

COTE GAUCHE :

ENCOLURE :

Veine jugulaire: ☐ normale ☐ dilatée ☐ pouls rétrograde ☐ autre :

Nœud lymphatique cervical superficiel: ☐ normal ☐ hypertrophié

COTE DROIT :

Signe du garrot: ☐ positif ☐ négatif

Trachée : - palpation: ☐ **normal** ☐ **autre:**

- auscultation: ☐ **normal** ☐ **autre:**

autre:

ENCOLURE :

Veine jugulaire: ☐ normale ☐ dilatée ☐ pouls rétrograde ☐ autre :

Nœud lymphatique cervical superficiel: ☐ normal ☐ hypertrophié

Signe du bâton : ☐ positif ☐ négatif

Pharynx-larynx : - palpation: ☐ **normal** ☐ **autre:**

- auscultation: ☐ **normal** ☐

THORAX :

Poumon :

Aire d'auscultation: ☐ normale ☐ augmentée

Auscultation:

☐ bruits normaux ☐ bruits renforcés ☐ souffle

☐ bruits surajoutés: ☐ crépitement ☐ sifflement

☐ frottement ☐ liquidiens

Percussion: ☐ normale ☐ matité

Cœur : intensité: ☐ normale ☐ diminuée ☐ augmentée

rythme: ☐ normal ☐ autre:

souffle: **fréquence:**

FLANC ET PAROI COSTALE:

Palpation du flanc: ☐ normal ☐ autre:

Succussion fuyant du flanc: bruit de flot ☐ non ☐ oui

Auscultation: fréquence /5min:

contractions: ☐ normales ☐ autre:

Auscultation/Percussion: Ping: ☐ non ☐ oui

localisation:

Nœud lymphatique subiliaque: ☐ normal ☐ hypertrophié

THORAX :

Poumon :

Aire d'auscultation: ☐ normale ☐ augmentée

Auscultation:

☐ bruits normaux ☐ bruits renforcés ☐ souffle

☐ bruits surajoutés : ☐crépitement ☐sifflement ☐ frottement ☐ liquidiens

Percussion: ☐ normale ☐ matité

Cœur : intensité: ☐ normale ☐ diminuée ☐ augmentée

rythme: ☐ normal ☐ autre:

souffle:

FLANC ET PAROI COSTALE:

Palpation : - flanc: ☐ normal ☐ autre:

- rétro-costale (hépatique): ☐ normal ☐ autre:

Succussion fuyant du flanc: **Bruit de flot:** ☐ **non** ☐ **oui**

Auscultation/ Percussion: Ping: ☐ non ☐ oui

localisation:

Nœud lymphatique subiliaque: ☐ normal ☐ hypertrophié

ARRIERE-MAIN

MAMELLE ☐**sèche** ☐ **en lactation**

	Quartier avant gauche	Quartier arrière gauche	Quartier avant droit	Quartier arrière droit
Palpation				
Lait				
Trayon				
CMT (si nécessaire)				

Nœuds lymphatiques mammaires: ☐ normaux ☐ hypertrophiés

EXPLORATION VAGINALE

Vulve: - écoulements spontanés: ☐ **non** ☐ **oui description:**

- muqueuse: ☐ **rosée** ☐ **autre:**

Col: ☐ normal ☐ autre: **Parois du vagin:** ☐ normales

☐ autres:

EXPLORATION RECTALE

Bassin: ☐ normal ☐ autre: **Vessie:** ☐ normale ☐ autre: **Rein gauche pôle caudal:** ☐ normal ☐ autre:

Rumen: ☐ normal ☐ autre: **Intestins:** ☐ normaux ☐ autres

Nœud lymphatique iliaco-fémoral: -gauche: ☐ normal ☐ hypertrophié **- droit:** ☐ normal ☐ hypertrophié

Nœuds lymphatiques iliaques médiaux: ☐ normaux ☐ hypertrophiés

Utérus : ☐ **non gravide** ☐ **gravide (stade: mois)** myomètre**:** ☐ **tonique** ☐ **atone**

corne gauche: **diamètre: longueur:** corne droite**: diamètre: longueur:**

Ovaire – gauche ☐ **corps jaune (taille :)** ☐ **follicule (taille :)** ☐ **absence d'organite**

– droit : ☐ **corps jaune (taille :)** ☐ **follicule (taille :)** ☐ **absence d'organite**

URINE:

☐ Miction spontanée ☐ Sondage urinaire

- apparence macroscopique : ☐ normale ☐ trouble ☐ éléments étrangers préciser

- bandelette: pH corps cétoniques – + ++ +++ glu – + ++ +++ ☐ autre:

- réaction de Heller – + ++ +++

- densité:

Annexe 3 : Feuille d'examen standardisé utilisée à Oniris

Date :
Identification du veau :

I. Anamnèse

Race : Date de naissance : Sexe : □ M □ F

II. Examen clinique général

Poids : kg
Etat de vigilance : □ normal □ dépression légère □ dépression marquée
Température rectale :
Atteinte d'un autre appareil :
- □ bronchopneumonie
- □ arthrite
- □ diarrhée
- □ cystite
- □ septicémie
- □ autre :

III. Palpation abdominale : description de l'ombilic pathologique

Consistance : □ fluctuante □ indurée
□ douloureux □ chaud
□ réductible □ anneau herniaire palpable, taille : □ < 5 cm □ > 5 cm
□ écoulement, préciser la nature :
Structure(s) concernée(s) identifiable(s) : □ oui □ non
- □ fibrose du cordon
- □ omphalite externe
- □ veine ombilicale
- □ structure(s) postérieure(s)
- □ organe ectopié

IV. Echographie ombilicale

Structure(s) concernée(s) :
- □ omphalite externe
- □ vestige normal de la veine
- □ omphalophlébite
  - détails :
- □ structure(s) postérieure(s) pathologiques
  - détails :
- □ hernie

  contenu de la hernie :
  - □ omentum □ abomasum □ anses intestinales □ autre :
- □ signes de péritonite

V. Chirurgie ombilicale

Structure(s) observée(s) :

- ☐ omphalite externe
- ☐ vestige de la veine ombilicale
- ☐ omphalophlébite
  - détails :
- ☐ omphalo-ouraquite
  - détails :
- ☐ omphaloartérite
  - détails :
- ☐ hernie

  contenu de la hernie :
  - ☐ omentum ☐ abomasum ☐ anses intestinales ☐ autre :
- ☐ signes de péritonite

Traitement chirurgical :

- ☐ drainage puis soins locaux
- ☐ retrait de la structure infectée
- ☐ marsupialisation de la veine ombilicale
- ☐ exérèse de l'apex vésical
- ☐ fermeture de la hernie
- ☐ autre :

Annexe 4 : Identification des cas

N° cas	Race	Sexe	Âge (jours)	Poids (kg)	Etat de vigilance	T° (°C)	Autre(s) affection(s)	
1	PH	M	179	NE	normal	39.1		
2	PH	F	124	NE	normal	39.5		
3	PH	F	18	NE	dépression légère	39.7	arthrite	
4	PH	M	16	40	dépression légère	39.5		
5	PH	F	39	46	dépression légère	39.9	respiratoire	
6	PH	M	15	40	dépression légère	39.9	respiratoire	diarrhée
7	PH	M	25	58	dépression légère	39.8		
8	PH	M	32	50	dépression légère	39.8	respiratoire	
9	PH	M	18	52	normal	39		
10	PH	M	43	61.5	dépression légère	39.5		
11	C	M	21	47	dépression légère	39.1		
12	PH	M	17	36.5	normal	39.4	respiratoire	diarrhée
13	PH	M	30	36	normal	39.2		
14	PH	M	18	52.5	normal	38.8		
15	PH	M	22	28	normal	38.2		
16	Mtb	M	18	45.6	normal	38.6		
17	PH	M	17	43	normal	39.2		
18	PH	F	18	34	normal	39.6		
19	PH	M	17	35.2	normal	38.6		
20	PH	M	16	37.6	normal	39.4		
21	PH	M	23	45	normal	39.2		
22	PH	M	19	44.8	normal	39.2		
23	PH	M	20	35	dépression marquée	39.9	respiratoire	
24	PH	M	18	45	normal	39.4		
25	PH	M	15	34	normal	38.6		
26	PH	M	19	57	normal	39.4		
27	PH	M	22	50	dépression légère	39.5		
28	Cr	M	46	68.5	normal	39.2		

C : Charolaise ; Mtb : Montbéliarde ; Cr : croisé ; PH : Prim'Holstein

Rapport-Gratuit.com

Bibliographie

1. ANDERSON DE (2004). Surgical diseases of the neonate. In : *23ème Congrès mondial de buiatrie*, 11-16 juillet 2004, Québec, Canada. Paris : F. Schelcher et E. Schmitt, Société Française de Buiatrie. 296 p. ISBN : 2-903623391.

2. BAIRD AN (1993). Omphalocele in two calves. *Journal of the American Veterinary Medical Association*, **202(9)**, 481–1482.

3. BAIRD AN (2008). Umbilical surgery in calves. *Veterinary Clinics of North America : Food Animal* Practice, **24(3)**, 467–477.

4. BARONE R (2001). *Anatomie comparée des mammifères domestiques Tome quatrième, splanchnologie 2 : Appareil uro-génital, fœtus et ses annexes, péritoine et topographie abdominale*. 3ème édition. Paris : Editions Vigot. 896 p. ISBN : 978-2-711-481-880.

5. BAXTER GM (1989). Umbilical masses in calves : diagnosis, treatment and complications. *Compendium on Continuing Education for the Practising Veterinarian*, **11(4)**, 503–513.

6. BELANGER AM (2008). Echographie de l'ombilic chez le veau. *Bulletin de la Société des Vétérinaires Praticiens de France*, **92(2)**, 31-34.

7. BOHY A, CHASTANT-MAILLARD S (2000). Traitement chirurgical des infections ombilicales chez le veau. *Point Vétérinaire*, **31**, 709–713.

8. BOHY A, CHASTANT-MAILLARD S (2000). Traitement chirurgical de la hernie ombilicale chez le veau. *Point Vétérinaire*, **31**, 715–718.

9. BOHY A, MOISSONNIER P (1990). Pathologie ombilicale chez les veaux charolais : étude rétrospective sur 115 cas opérés. *Point Vétérinaire*, **22(131)**, 543–551.

10. BONGARD V (2004). *Revue bibliographique sur les affections ombilicales chez le veau et le jeune bovin*. Thèse de doctorat vétérinaire, Lyon I, 88 p.

11. BOURE L, FOSTER R, PALMER M, HATHWAY A (2001). Use of an endoscopic suturing device for laparoscopic resection of the apex of the bladder and umbilical structures in normal neonatal calves. *Veterinay Surgery*, **30**, 319–326.

12. BRAUN U, NUSS K, WAPF P, LISCHER C (2006). Clinical and ultrasonographic findings in five cows with a ruptured urachal remnant. *Veterinary Record*, **159**, 780–782.

13. BRUYERE P, OLIVE J, PORTIER K, GUERIN V, BERGERON P, BUFF S, GUERIN P (2011). Traitement d'une omphalo-artérite chez le veau. *Point Vétérinaire*, **315**, 44–47.

14. BUCZINSKI S, DESCOTEAUX, BRUGERE-PICOUX (2009). *Échographie des bovins*. Rueil-Malmaison : Éditions du Point Vétérinaire. 220 p. ISBN 978-2-863-262-702.

Rapport-gratuit.com
LE NUMERO 1 MONDIAL DU MÉMOIRES

15. BUCZINSKI S, FRANCOZ D, DESROCHERS A (2002). Omphalophlébite avec atteinte hépatique localisée. *Point Vétérinaire*, **33(230)**, 72–75.

16. DIEFENDERFER DL, BRIGHTLING P (1983). Dysuria Due to Urachal Abscessation in Calves Diagnosed by Contrast Urography. *The Canadian Veterinary Journal*, **24(7)**, 218–221.

17. DUCHARME NG, SMITH DF, KOCH DB (1982). Small intestinal obstruction caused by a persistent round ligament of the liver in a cow. *Journal of the American Veterinary Medical Association*, **180(10)**, 1234–1236.

18. EDWARDS R, FUBINI S (1995). A one-stage marsupialization procedure for management of infected umbilical vein remnants in calves and foals. *Veterinay Surgery*, **24**, 32–35.

19. ESTIENNE B, ARCANGIOLI M, LE GRAND D (2011). Echographie ombilicale chez le veau. *Point Vétérinaire*, **42(318)**, 52–55.

20. FRETZ PB, HAMILTON GF, BARBER SM, FERGUSON JG (1983). Management of umbilical hernias in cattle and horses. *Journal of the American Veterinary Medical Association*, **183(5)**, 550–552.

21. FUBINI S, SMITH D (1984). Umbilical hernia with abomasal-umbilical fistula in a calf. *Journal of the American Veterinary Medical Association*, **184(12)**, 1510–1511.

22. GANGA S, ANANDA KJ, KAVITHA RANI B, KOTRESH AM, SHAMBULINGAPPA BE, PATEL SR (2011). Navel ill in new born calves and its successful treatment. *Veterinary World*, **4(7)**, 326-327.

23. GAYRARD V, CARRIRE PD, DESCOTEAUX L (2010). *Practical atlas of ruminant and camelid reproductive ultrasonography*. Ames, Iowa : Wiley-Blackwell. 228 p.

24. HAMMOND G, VAN WINDEN W, PHILBEY A (2006). Diskospondylitis and umbilical abscessation in a calf. *Veterinary Record*, **158**, 600–601.

25. HASSEL DM, TYLER JW, TUCKER RL, SONDHOF AF (1995). Clinical Vignette : Urachal abscess and cystitis in a calf. *Journal of Veterinary Internal Medicine/American College of Veterinary Internal Medicine*, **9(4)**, 286–288.

26. HERRMANN R, UTZ J, ROSENBERGER E, DOLL K, DISTL O (2001). Risk Factors for Congenital Umbilical Hernia in German Fleckvieh. *The Veterinary Journal*, **162(3)**, 233–240.

27. HOWARD M (1974). Congenital umbilical and inguinal hernias in catlle, horses, swine, dogs and cats : risk by breed and sex among hospital patients. *American Journal of Veterinary Research*, **35(6)**, 839–842.

28. Institut de l'élevage (2008). *Maladies des bovins : manuel pratique*. 4ème édition. Paris : Éditions France agricole. 797 p. ISBN 978-2-85557-149-2.

29. LISCHER CJ, STEINER A (1993). Ultrasonography of umbilical structures in calves. Part I: Ultrasonographic description of umbilical involution in clinically healthy calves. *Schweizer Archiv Für Tierheilkunde*, **135(8)**, 221–230.

30. LISCHER C, STEINER A (1994) Ultrasonography of the umbilicus in calves. Part 2: Ultrasonography, diagnosis and treatment of umbilical diseases. *Schweizer Archiv Für Tierheilkunde*, **136(6-7)**, 227–241.

31. LOPEZ MJ, MARKEL MD (1996). Umbilical artery marsupialization in a calf. *The Canadian Veterinary Journal*, **37(3)**, 170-171.

32. MULON PY, DESROCHERS A (2005). Surgical abdomen of the calf. *Veterinary Clinics: Food Animal Practice*, **21(1)**, 101–132.

33. PRIESTER WA, GLASS AG, WAGGONER NS (1970). Congenital defects in domesticated animals: general considerations. *American Journal of Veterinary Research*, **31**, 1871–1879.

34. RAVARY B (2003). Echographie de l'ombilic chez le veau. *Point Vétérinaire*, **34**, 94–97.

35. SMITH BP (2009). *Large animal internal medicine*. 4ème édition. Etats-Unis : Mosby. 1872 p. 978-0-323-042-970.

36. STALLER G, TULLENERS E, REEF V, SPENCER P (1995). Concordance of ultrasonographic and physical findings in cattle with an umbilical mass or suspected to have infection of the umbilical cord remnant : 32 cases. *Journal of the American Veterinary Medical Association*, **206(1)**, 77–81.

37. STEINER A, LEJEUNE B (2009). Ultrasonographic Assessment of Umbilical Disorders. *Veterinary Clinics: Food Animal Practice*, **25(3)**, 781–794.

38. STREETER RN, STEP DL (2007). Diagnostic Ultrasonography in Ruminants. *Veterinary Clinics: Food Animal Practice*, **23(3)**, 541–574.

39. TRENT AM, SMITH DF (1984). Pollakiuria due to urachal abscesses in two heifers. *Journal of the American Veterinary Medical Association*, **184(8)**, 984–986.

40. VIRTALA AM, MECHOR GD, GROHN YT, ERB HN (1996). Morbidity from nonrespiratory diseases and mortality in dairy heifers during the first three months of life. *Journal of the American Veterinary Medical Association*, **208(12)**, 2043–2046.

41. WATSON E, MAHAFFEY M, CROWELL W, SELCER B, MORRIS D, SEGINAK L (1994). Ultrasonography of the umbilical structures in clinically normal calves. *American Journal of Veterinary Research*, **55(6)**, 773–780.

42. YOUNG GB, ANGUS K (1972). A note on the genetics of umbilical hernia. *Veterinay Record*, **90(9)**, 245–247.

ECOLE NATIONALE VETERINAIRE

Université Paul Sabatier TOULOUSE III

AGREMENT SCIENTIFIQUE

En vue de l'obtention du permis d'imprimer de la thèse de doctorat vétérinaire

Je soussigné, ***Renaud MAILLARD***, Enseignant-chercheur, de l'Ecole Nationale Vétérinaire de Toulouse, directeur de thèse, certifie avoir examiné la thèse de ***Mariam NOUVEL*** intitulée ***« Pathologie ombilicale du veau : évaluation de la valeur prédictive de l'outil échographique et correspondance entre images échographiques, palpation abdominale et observations chirurgicales. »*** et que cette dernière peut être imprimée en vue de sa soutenance.

Fait à Toulouse, le 16 novembre 2015
Docteur Renaud MAILLARD
Enseignant chercheur
de l'Ecole Nationale Vétérinaire de Toulouse

Vu :
La **Directrice de l'Ecole Nationale Vétérinaire de Toulouse**
Isabelle CHMITELIN

Vu :
Le **Président du jury :**
Professeure **Isabelle BERRY**

Faculté de Médecine Rangueil
Biophysique Médicale - CHU Rangueil
1, avenue Jean Poulhès - TSA 50032
31059 TOULOUSE Cedex

Vu et autorisation de l'impression :
Administrateur Provisoire de l'Université Paul Sabatier
Monsieur Amal SAYAH
L'Administrateur Provisoire
Amal SAYAH

Mlle Mariam NOUVEL
a été admis(e) sur concours en : 2010
a obtenu son diplôme d'études fondamentales vétérinaires le : 26/06/2014
a validé son année d'approfondissement le : 24/09/2015
n'a plus aucun stage, ni enseignement optionnel à valider.

Université de Toulouse

Toulouse, 2015

NOM : NOUVEL PRENOM : Mariam

TITRE : Pathologie ombilicale du veau : évaluation de la valeur prédictive de l'outil échographique et correspondance entre images échographiques, palpation abdominale et observations chirurgicales

RESUME :
Les affections ombilicales du veau sont à l'origine de complications et de pertes économiques importantes. Il est nécessaire de les diagnostiquer le plus précisément possible afin d'effectuer les bons choix thérapeutiques. L'outil échographique est de plus en plus utilisé par les vétérinaires praticiens. Nous évaluons dans ce travail l'efficacité et l'intérêt de cet outil dans le diagnostic des affections ombilicales du veau par rapport à une simple palpation abdominale et à une observation chirurgicale d'après une étude sur 28 veaux reçus en école vétérinaire. Les échographies sont réalisées avec une sonde sectorielle 1-8 MHz. En cas d'omphalophlébite, l'échographie permet d'obtenir : Se = 1, Sp = 1, VPP = 1, VPN = 1 ; lors d'une atteinte postérieure (canal de l'Ouraque ou artères ombilicales) : Se = 0.86, Sp = 1, VPP = 1, VPN = 0.95. En outre, même dans les cas où un diagnostic a pu être établi par palpation abdominale, l'échographie apporte des informations supplémentaires utiles.

MOTS-CLES : pathologie ombilicale, veau, échographie, chirurgie, sensibilité (Se), spécificité (Sp), valeur prédictive positive (VPP), valeur prédictive négative (VPN)

TITLE : Calf umbilical disorders : evaluation of ultrasonography predictive value and correspondence between ultrasound images, abdominal palpation and surgical observations

ABSTRACT :
Calf umbilical disorders cause complications and important economic loss. An accurate diagnosis is mandatory to make good therapeutic choices. Ultrasonography is more and more used by veterinary practitioners. In this study, we evaluate the efficiency and the interest of this tool in omphalophlebitis diagnosis when compared to abdominal palpation and surgical observation from a series of 28 hospitalized calves. Ultrasonography examinations are performed with a 1-8 MHz sectorial probe. In case of infection of the umbilical vein, ultrasonography enables : Se = 1, Sp = 1, PPV = 1, NPV = 1 ; in case of posterior disorder (urachal or umbilical arteries) : Se = 0.86, Sp = 1, PPV = 1, NPV = 0.95. Moreover, even if the abdominal palpation permits a diagnosis, ultrasonography provides useful information.

KEY-WORDS : umbilical pathology, calf, ultrasonography, surgery, sensitivity (Se), specificity (Sp), positive predictive value (PPV), negative predictive value (NPV)