TABLE DES MATIERES

INTRODUCTION.....p° 1

1ère partie : ETUDE BIBLIOGRAPHIQUE DES MALFORMATIONS CONGENITALES DE LA VALVE TRICUSPIDE.....p° 2

I- Rappels embryologiques et anatomiques.....p° 2

A- Morphogenèse simplifiée du cœur.....p° 2

1- Le tube cardiaque primitif (TCP).....p° 2
a- Organisation séquentielle du TCP.....p°2
b- Organisation circulatoire du TCP.....p°2

2- **Le cloisonnement cardiaque**.....p° 5

B- Anatomie de la valve tricuspide.....p° 5

1- Anneau tricuspidien et appareil valvulaire.....p° 5
a- L'anneau tricuspidien.....p° 5
b- Les trois cuspides.....p° 7

2- Appareil sous-valvulaire.....p° 7

II- Généralités sur les malformations cardiaques congénitales.....p° 9

A- Définition.....p° 9

B- Classification.....p° 9

1- Shunts intrathoraciques.....p° 9
a- Shunt extracardiaque : la persistance du canal artériel.....p° 9
b- Shunts intracardiaques.....p° 9

2- Malformations valvulaires.....p° 11
a- Sténoses.....p° 11
b- Insuffisances de fermeture.....p° 11

C- Fréquence.....p° 12

1- Prévalence et incidence des cardiopathies congénitales.....p° 12

2- Fréquence selon le type de cardiopathie congénitale.....p° 12

III- Les malformations congénitales de la valve tricuspide.....p° 14

A- Définition.....p° 14

B- Etiologie et embryologie.....p° 14

1- Etiologie.....p° 14

2- Embryologie.....p° 16

C- Anatomie pathologique.....p° 18

1- Valve tricuspide.....p° 18

2- Oreillette droite.....p° 20

3- Ventricule droit.....p° 20

4- Malformations associées.....p° 20

5- Classification anatomochirurgicale.....p° 22
a- Classification de la maladie d'Ebstein.....p° 22
b- Classification de l'atrésie tricuspidienne.....p° 22

D- Fréquence.....p° 22

E- Conséquences physiopathologiques.....p° 24

F- Etude clinique.....p° 25

1- Signalement.....p° 25
a- Prédisposition raciale.....p° 25
b- Prédisposition sexuelle.....p° 26

2- Motifs de consultation.....p° 26

3- Examen clinique.....p° 26
a- Inspection, palpation, percussion.....p° 26
b- Auscultation cardio-respiratoire.....p° 27

4- Pronostic.....p° 30

5- Evolution.....p° 31

6- Traitement.....p° 33
a- Chez les carnivores domestiques.....p° 33
b- Chez l'homme.....p° 35

IV- Malformations congénitales de la valve tricuspide et examens complémentaires.....p° 39

A- Electrocardiographie.....p° 39

B- Radiographie.....p° 42

C- Echocardiographie.....p° 45

1- Principe et réalisation pratique.....p° 45

2- Application aux malformations congénitales de la valve tricuspide.....p° 47
a- Modifications de l'appareil valvulaire.....p° 47
b- Autres modifications.....p° 48
c- Intérêt pronostique et thérapeutique de l'échocardiographie.....p° 48

D- Doppler.....p° 49

1- Principes généraux.....p° 49
a- Principes physiques simplifiés de l'effet Doppler.....p° 49
b- Analyse de l'effet Doppler.....p° 49
c- Les différents modes Doppler.....p° 50

2- Application aux malformations congénitales de la valve tricuspide.....p° 53

E- Autres examens complémentaires.....p° 55

1- Examens hématologiques et biochimiques sanguins.....p° 55

2- Angiocardiographie et cathétérisme cardiaque.....p° 55
a- Angiocardiographie et malformations congénitales de la valve tricuspide
b- Cathétérisme cardiaque et malformations congénitales de la valve tricuspide

3- Examens d'avenir.....p° 56
a- Echocardiographie transoesophagienne et en 3D.....p° 56
b- *Imagerie nucléaire, scanner, IRM*..... p° 56

2ème partie : ETUDE RETROSPECTIVE DE 50 CAS DE MALFORMATION CONGENITALES DE LA VALVE TRICUSPIDE.....p° 58

I- Matériel et méthode.....p° 58

A- Animaux.....p° 58

B- Matériel.....p° 58

C- Méthode.....p° 58

1- Récolte des données.....p° 58
a- Dossiers manuscrits de l'E.N.V.A..... p° 58
b- Dossiers informatisés de l'E.N.V.A.....p° 59
c- Fiches clients des vétérinaires référants.....p° 59
d- Suivi des cas.....p° 59

2- Réalisation de l'examen clinique et des examens complémentaires.....p° 59
a- Examen clinique et examen cardiovasculaire.....p° 59
b- Examens complémentaires.....p° 60
- L'électrocardiographie
- Les clichés radiographiques
- L'échocardiographie et l'examen Doppler

II- Résultats et interprétation.....p° 61

A- Fréquence.....p° 61

B- Signalement.....p° 63

1- Espèce..... p° 63

2- Race..... p° 64

3- Sexe.....p° 67

4- Age au moment du diagnostic.....p° 69

C- Motifs de consultation.....p° 69

D- Examen clinique.....p° 71

1- Symptômes.....p° 71

2- Souffle cardiaque.....p° 73

E- Examens complémentaires.....p° 75

1- Electrocardiographie.....p° 75

2- Radiographie.....p° 77

3- Echocardiographie-Doppler.....p° 78
a- Modifications observées..... p° 78
b- Stades de dysplasie tricuspidienne.....p° 80

F- Traitement.....p° 84

G- Evolution.....p° 84

1- Animaux décédés..... p° 85
a- Chiens atteints de maladie d'Ebstein..... p° 85
b- Animaux atteints de dysplasie tricuspidienne.....p° 85

2- Animaux en vie.....p° 86

III- Critique et discussion.....p° 87

A- Critique de l'étude..... p° 87

1- Echantillon d'individus..... p° 87

2- Données cliniques.....p° 87

3- Données sur les examens complémentaires..... p° 88

4- Données sur le devenir des animaux.....p° 88

B- Discussion.....p° 88

1- Fréquence.....p° 88

2- Signalement.....p° 89
a- Espèce..... p° 89
b- Race..... p° 89
c- Sexe.....p° 90
d- Age..... p° 90

3- Motifs de consultation.....p° 90

4- Examen clinique..... p° 91

5- Examens complémentaires.....p° 91
a- Electrocardiographie.....p° 91
b- Radiographie thoracique.....p° 92
c- Echocardiographie-Doppler.....p° 92
d- Autres examens complémentaires.....p° 92

6- Traitement.....p° 93

7- Evolution et pronostic.....p° 93

8- Conclusion.....p° 95

CONCLUSION GENERALE.....p° 97

INTRODUCTION

Les malformations congénitales de la valve tricuspide (MCVT) sont définies selon Friedman (38) comme étant des anomalies de la structure ou de la fonction de la valve cardiaque auriculo-ventriculaire droite qui sont présentes à la naissance, même si elles peuvent être découvertes bien plus tard. Si chez l'homme les MCVT ont été étudiées de façon approfondie, elles l'ont été beaucoup moins chez les carnivores domestiques. L'objet de cette thèse est d'étudier avec précision ces malformations encore mal connues.

Dans une première partie bibliographique, après quelques rappels d'embryogenèse, nous effectuons une synthèse des connaissances actuelles concernant les MCVT chez les carnivores domestiques. Une comparaison sera réalisée avec les données recueillies en médecine humaine. Nous terminerons la partie bibliographique en étudiant les examens complémentaires pouvant être effectués pour rechercher et confirmer des MCVT.

La seconde partie de la thèse porte sur une étude rétrospective de X cas de MCVT. Les examens cliniques et les résultats des examens complémentaires seront exposés et confrontés à ceux recueillis dans la littérature.

1ére partie : Etude bibliographique des malformations congénitales de la valve tricuspide

I- Rappels embryologiques et anatomiques

A- Morphogenèse simplifiée du cœur (6, 31, 46, 53)

1- Le tube cardiaque primitif

Le tube cardiaque primitif (TCP) est d'origine mésoblastique. Il résulte de la fusion, vers le 22ème jour de développement chez l'embryon humain, de deux tubes endocardiques formés dans la splanchnopleure de la région préchordale (correspondant à l'aire cardiaque). Cette fusion est représentée sur la figure 1 ci-contre.

La paroi du TCP est constituée de trois tuniques concentriques, à savoir l'endocarde, la gelée cardiaque et le péricarde. La gelée cardiaque est le lieu d'apparition des premières cellules myocardiques, contractiles chez l'homme dès le 23ème jour de développement. Le péricarde résulte de la coalescence de la splanchnopleure et de la somatopleure, de part et d'autre de l'expansion du coelum intra-embryonnaire, future cavité péricardique. Les cellules de la crête neurale participent à l'édification et à l'innervation du cœur et des gros vaisseaux.

Branché sur la circulation générale, le TCP, encore rectiligne, présente déjà une organisation séquentielle et une orientation circulatoire.

a- Organisation séquentielle du TCP

Le TCP est formé de 4 segments distincts que sont le sinus veineux, l'oreillette primitive (ou atrium), le ventricule primitif et le bulbe cardiaque (ou bulbus cordis). Au cours de son développement, l'accroissement inégal des différents segments du TCP lui imprime une courbure, selon une boucle à convexité droite. Cette boucle cardiaque, qui se forme avant la fin de la troisième semaine chez l'homme, représente un stade majeur du développement dont le bon déroulement est absolument nécessaire pour que l'alignement des différents segments du cœur se forme de façon correcte (figure 2).

Le sinus veineux situé caudalement reçoit le sang de l'embryon et est séparé de l'atrium par le sulcus sino-atrial, emplacement du futur nœud sino-atrial. Durant les dernières étapes de la boucle cardiaque, l'atrium forme deux lobes latéraux mais reste une seule et unique chambre.

Caudalement à l'atrium, le ventricule prend une forme de sac et est séparé de l'atrium par un canal atrio-ventriculaire distinct.

Le bulbus cordis est séparé du ventricule par un sulcus bulboventriculaire. La région adjacente au ventricule va devenir la région infundibulaire du cœur adulte, et les portions les plus crâniales du bulbe vont former l'aorte et l'artère pulmonaire.

b- Orientation circulatoire du TCP

La propagation du flux sanguin dans le TCP se fait grâce aux contractions myocardiques qui deviennent au fil des jours, de plus en plus rythmées et efficaces. Le sang fœtal, oxygéné

Rapport-Gratuit.com

Morphogenèse du cœur

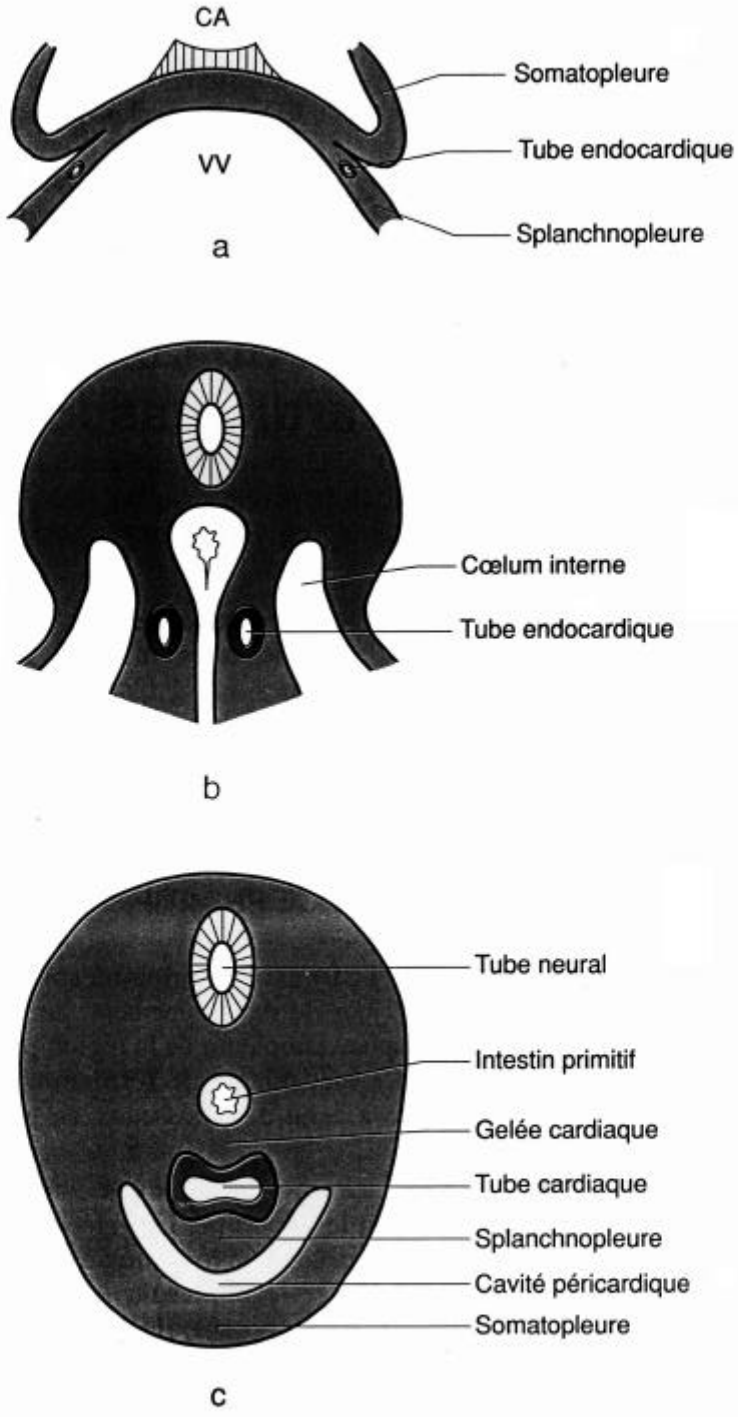

Figure 1: *Formation du TCP*: coupes transversales passant par la région préchordale, aire cardiaque *a.* avant, *b.* pendant et *c.* à la fin de la délimitation. *CA* = cavité amniotique, *VV* = vésicule vitélline.

Extrait de: Encha-Razavi F., Escudier E.: "Embryologie clinique", Ed Masson, Paris, 1995.

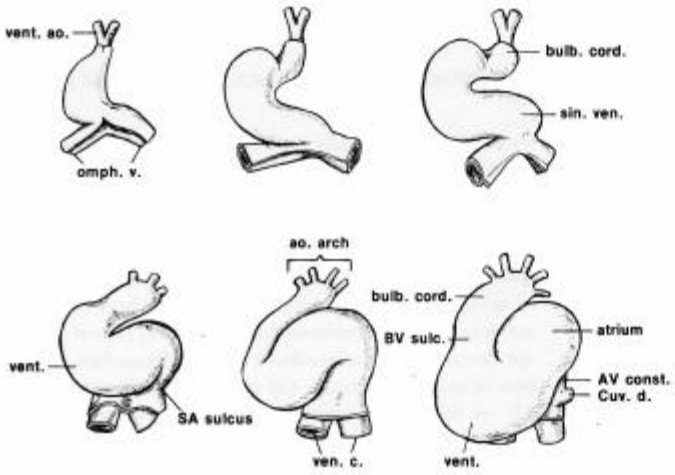

Figure 2. Vues ventrales du coeur en développement illustrant la formation de la boucle cardiaque. ao arch: arcs aortiques; AV. const.: constrictions atrio-ventriculaires; bulb. cord.: bulbus cordis; BV sulc. : sulcus bulboventriculaire; Cuv. d.: conduit de Cuvier; omph. v.: veines omphalomésentériques; SA sulcus: sulcus sinoatrial; sin. ven.: sinus venosus; ven. c.: veine cave; vent.: ventricule; vent. ao.: racines aortiques ventrales.

Extrait de BISHOP S.P.: Embryologic development: the heart and great vessels, in FOX P.R., SISSON D., MOISE N.S.: Textbook of canine and feline cardiology (2nd edition), ed. WB SAUNDERS, Philadelphie, 1999.

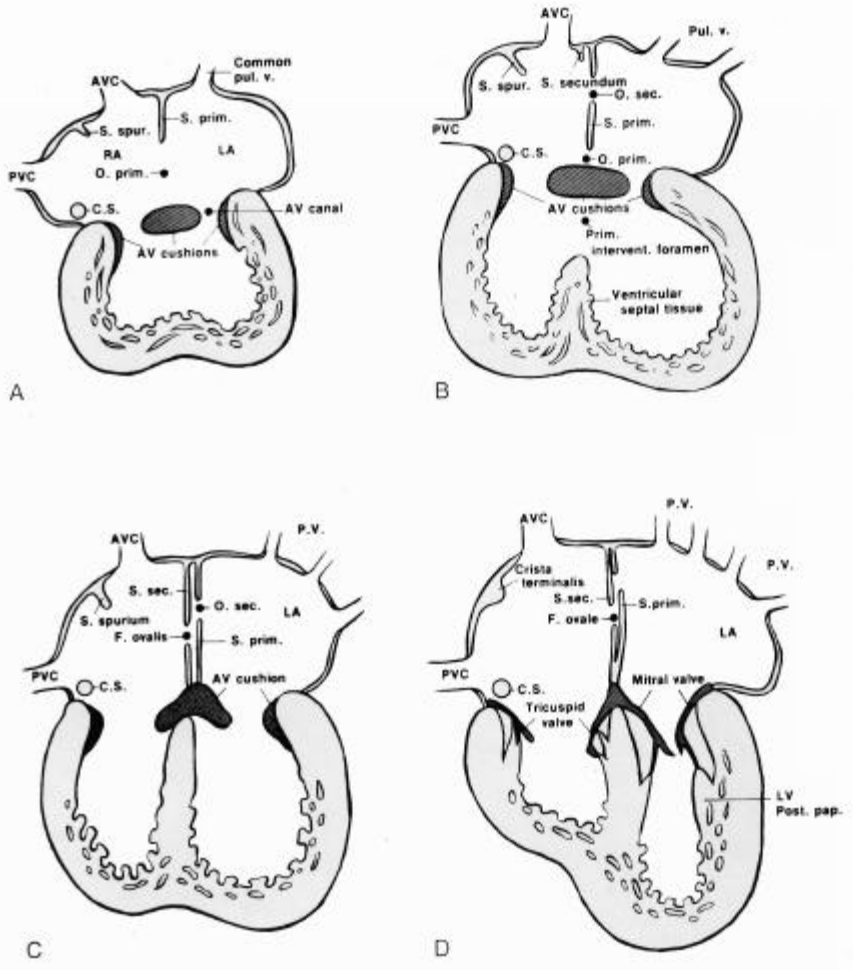

Figure 3: Développement septal du coeur (A-D). Schémas illustrant le développement des septa ventriculaire et atriaux et la formation des valves atrioventriculaires par les coussins endocardiques (AV cushions). AVC: veine cave antérieure; C.S.: sinus coronaire; F. ovalis: fossa ovalis; F. ovale: foramen ovale; LA: atrium gauche; LV post. pap.: muscle papillaire postérieur du ventricule gauche; Mitral valve: valve mitrale; O. sec.: ostium secundum; O. prim: ostium primum; Pul. V., P.V.: veines pulmonaires; PVC: veine cave postérieure; RA: atrium droit; S. sec: septum secundum; S. prim.: septum primum; S.spurium, S. spur.: septum spurium; Tricuspid valve: valve tricuspide; Ventricular septal tissue: tissu ventriculaire septal.

Extrait de BISHOP S.P.: Embryologic development: the heart and great vessels, in FOX P.R., SISSON D., MOISE N.S.: Textbook of canine and feline cardiology (2nd edition), ed. WB SAUNDERS, Philadelphie, 1999.

Rapport-gratuit.com
LE NUMERO 1 MONDIAL DU MÉMOIRES

au niveau des villosités placentaires, parvient à l'oreillette primitive par le sinus veineux. Le passage du sang dans le ventricule primitif se fait par le canal atrio-ventriculaire. Le ventricule primitif éjecte le sang dans le bulbe par l'orifice interventriculaire primitif.

2- Le cloisonnement cardiaque

Le cloisonnement des cavités et des orifices se fait simultanément et concerne le canal atrioventriculaire, l'oreillette primitive, le ventricule primitif et le bulbus cordis (figure 3). Chez l'homme, ce cloisonnement s'étend de la 5ème à la 8ème semaine de développement. Nous n'étudierons en détail que le cloisonnement et la formation des valves atrio-ventriculaires.

Ce cloisonnement intervient bien après celui concernant les deux atriums et les deux ventricules. Il débute par la formation au niveau de la gelée cardiaque de deux bourrelets antéro-postérieurs symétriques, les coussins endocardiques (figure 3), qui se divisent en une partie ventrale et une partie dorsale.

Ces coussins fusionnent avec les septa atriaux et ventriculaires pour donner naissance aux valves mitrale et tricuspidienne (figure 4). Trois valvules, ou feuillets, se développent pour former la valve tricuspide.

Ces valvules se forment à partir de plis tissulaires, ou tubercules, issus des parois ventriculaires et des coussins endocardiques par un mécanisme de mort cellulaire mésenchymateuse et de transformation de cellules endocardiques en cellules mésenchymateuses.

Des perforations dans les valvules, en cours de formation, apparaissent et de leur rapprochement naissent les cordages tendineux et les muscles papillaires.

Chez l'homme, les feuillets sont achevés à la fin de la 11ème semaine et l'appareil sous valvulaire tricuspide, formé des cordages tendineux et des muscles papillaires termine sa formation au cours du 4ème mois de développement embryonnaire

B- Anatomie de la valve tricuspide

1- Anneau tricuspidien et appareil valvulaire (2, 3, 60, 72, 36)

a- L'anneau tricuspidien

L'ostium atrio-ventriculaire droit, ou anneau tricuspidien, large, presque circulaire ou à peine ovale, est situé dans un plan oblique en direction crânio-ventrale.

Le pourtour de l'orifice est discontinu. Il n'est bordé par une structure fibreuse de collagène que dans sa partie septale contiguë à la valve mitrale, où il s'appuie sur le trigone fibreux droit du cœur. Ce trigone correspond à l'insertion de la valve septale tricuspide et à la commissure entre valve septale et postérieure.

La plus grande partie de l'anneau, sur laquelle s'insèrent les valves antérieure et postérieure, est constituée de myocarde à la jonction des parois auriculaire et ventriculaire droites et de tissu conjonctif lâche.

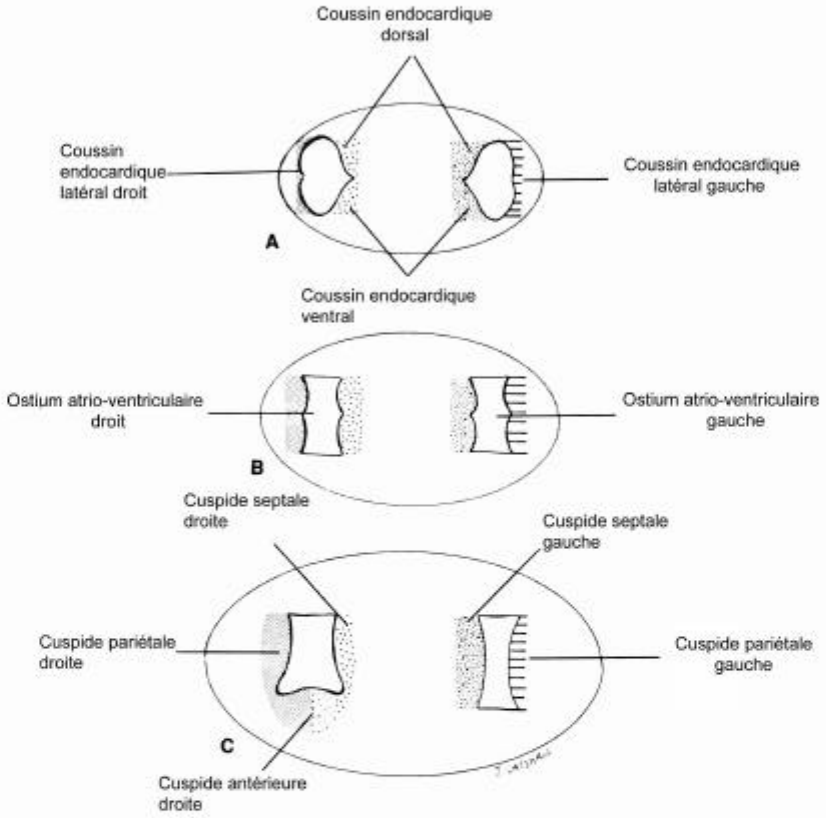

Figure 4: Coupes transversales au travers des ostia atrioventriculaires montrant l' origine des cuspides des valves atrioventriculaires.
A: Etape de fusion des coussins endocardiques dorsaux et ventraux;
B: Des excroissances cellulaires issues des coussins endocardiques entourent chaque ostium;
C: Ces cellules fusionnent pour former les cuspides valvulaires définitives.
Extrait de LATSHAW W.K.: "Veterinary developmental anatomy", ed. Decker, Philadelphie, 1987.

Les trois cuspides

Les trois cuspides, encore appelées, feuillets, valvules, ou même valves, sont très fines (figure 5) :

- La valve ou cuspide antérieure, en position angulaire, est attachée en bordure de la crête supraventriculaire, depuis la moitié antérieure du septum membraneux jusqu'au bord droit du cœur.
- La valve ou cuspide pariétale, dite postérieure, s'insère sur le segment postérieur de l'anneau tricuspidien, du bord droit du cœur à la jonction paroi postérieure du ventricule droit, paroi postérieure du septum interventriculaire.
- La valve ou cuspide septale prend attache au niveau de la jonction auriculo-ventriculaire pour ses trois-quarts postérieurs, la partie toute antérieure s'insérant sur la partie supérieure du septum membraneux.

Sur un cœur normal, l'insertion des valves septale et postérieure par rapport à la mitrale est décalée apicalement. Chez l'homme, ce décalage reste inférieur à 0,8 cm/m2 de surface corporelle (en incidence échographique quatre cavités) (63).

2- Appareil sous-valvulaire (36, 72)

L'appareil sous-valvulaire est constitué des cordages tendineux et des muscles papillaires situés dans le ventricule droit (*cf.* figure 5).

Les muscles papillaires sont des projections musculaires coniques et fusiformes issues de la paroi ventriculaire qui donnent attache aux cordages tendineux.

Ils ont généralement pour origine le tiers apical du septum interventriculaire. Bien qu'il y ait souvent trois muscles papillaires majeurs, leur nombre et leur morphologie (on peut retrouver des muscles fusionnés ou bifides) peuvent varier, particulièrement chez le chat.

Les cordages tendineux sont des bandes fibromusculaires qui s'élèvent dans le ventricule, en général depuis l'apex des muscles papillaires, mais moins communément à partir de petites protubérances musculaires issues du septum interventriculaire (en particulier les cordages attachés à la cuspide septale).

En temps normal, ils se divisent distalement en branches plus petites qui viennent s'insérer sur les portions libres des feuillets valvulaires. Leur morphologie est variable, en particulier chez le chat.

Grâce aux appareils valvulaires et sous-valvulaires, l'orifice tricuspidien est, en temps normal, largement ouvert, par effacement des valves qui retombent sur les parois ventriculaires. En systole, les trois valves s'affrontent sur leur quart inférieur, réalisant normalement une cloison étanche entre oreillette et ventricule droits (72).

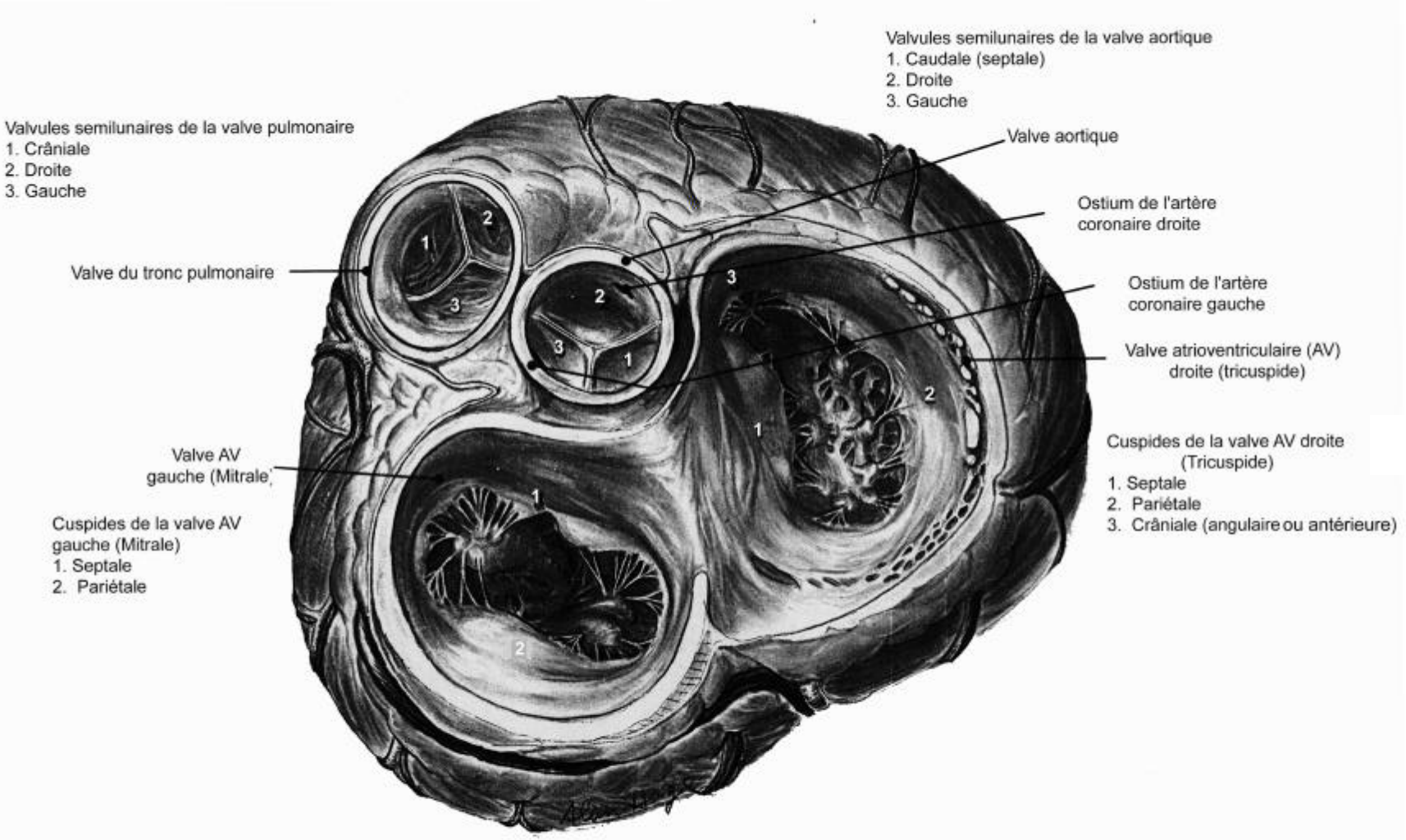

Figure 5: Valves, valvules, et cuspides du coeur en diastole ventriculaire (vue dorsale du coeur après avoir ôté atria, auricules, grands vaisseaux de la base du coeur).

Extrait de ANDERSON W.D., ANDERSON B.G.: "Atlas of canine anatomy", ed. Waverly, Philadelphie, 1994.

Généralités sur les malformations cardiaques congénitales

A- Définition

Une cardiopathie congénitale est définie comme une anomalie de la structure ou de la fonction cardiocirculatoire présente à la naissance, même si elle est découverte bien plus tard (38).

Elles résultent donc d'une ou plusieurs anomalies dans le développement du système cardiovasculaire de l'embryon (38).

Ces cardiopathies particulières se caractérisent par leur grande diversité.

Près d'une centaine d'entre elles sont décrites chez le chien et le chat.

B- Classification

Trois grands groupes de cardiopathies congénitales sont différenciés selon des critères anatomopathologiques et hémodynamiques (tableau I). Ces groupes sont constitués des malformations valvulaires, de shunts, et enfin des anomalies péricardiques plus rares, sachant que plusieurs malformations peuvent être associées chez un même individu (21, 24). D'autres classifications plus complexes ont été proposées (9, 85).

Nous ne présenterons les grandes caractéristiques que des shunts intrathoraciques et des malformations valvulaires, sans nous attarder sur leur étude clinique.

1- Les shunts intrathoraciques

Les shunts correspondent à des communications anormales. Dans le thorax, ils peuvent être intracardiaques ou extracardiaques (tableau I).

a- Shunt extracardiaque : la persistance du canal artériel (PCA)

La PCA correspond à l'absence de fermeture du canal qui relie l'aorte au tronc pulmonaire pendant la vie embryonnaire et qui, chez le nouveau-né normal, se ferme de façon fonctionnelle dans les premiers jours de la vie (76).

b- Shunt intracardiaque

Les deux principaux shunts intracardiaques sont la communication interatriale (CIA) et la communication interventriculaire (CIV).

* La CIV est définie par la présence d'un orifice dans le septum interventriculaire. Cet orifice peut se situer dans la région infundibulaire et la zone du septum membraneux, définissant ainsi une CIV haute, ou bien plus rarement dans la partie musculaire basse du septum interventriculaire caractérisant une CIV basse (22).

* La CIA résulte d'un défaut de fermeture du septum interatrial qui réalise généralement un shunt gauche-droite (24). Il existe trois types majeurs d'anomalies du cloisonnement interatrial que sont les CIA « primum » (ou basses) intéressant le septum interatrial dans sa continuité avec les valvules atrio-ventriculaires, les CIA de type « secundum » (ou moyennes) qui concernent la partie moyenne du septum et enfin les CIA « sinus veinosus » situées dans les portions hautes ou crâniales du septum interatrial (21, 24).

Affections valvulaires	Shunts	Affections péricardiques	Autres
?? **Sténoses** Pulmonaire Aortique Atrio-ventriculaire ?? **Insuffisances** Atrio-ventriculaire Pulmonaire Aortique	?? **Intracardiaques** CIA CIV ?? **Extracardiaques** PCA	?? Hernie phréno-péricardique ?? Absence de péricarde	?? Fibro-élastose de l'endocarde ?? Bandes modératrices ?? Cœur triatrial ?? Malposition des gros vaisseaux ?? Anneaux vasculaires ?? Anomalies associées

CIA : communication interatriale. CIV : communication interventriculaire. PCA : persistance du canal artériel.

Tableau I : Classification des cardiopathies congénitales du chien et du chat (d'après 24).

2- Les malformations valvulaires

Les malformations valvulaires regroupent les sténoses et les insuffisances de fermeture (tableau I)

a- Les sténoses

Les sténoses correspondent à des rétrécissements. Chez les carnivores domestiques, elles concernent essentiellement les valves aortiques et pulmonaires et plus rarement les valves atrio-ventriculaires (24)

* La sténose aortique est un rétrécissement de l'orifice aortique qui, chez le chien, est le plus souvent située en région sous-valvulaire (24). L'ostium de l'aorte est plus ou moins obstrué, ce qui perturbe le flux d'éjection aortique (27). L'obstruction est rarement valvulaire et encore moins fréquemment supravalvulaire chez le chien, mais est principalement supravalvulaire chez le chat. L'obstacle sous-valvulaire peut correspondre à un anneau fibreux, une fine membrane sous-sigmoïdienne ou encore un rétrécissement fibro-musculaire de la chambre de chasse du ventricule gauche (24, 27).

* La sténose pulmonaire est un rétrécissement de la lumière de l'artère pulmonaire, à sa jonction avec le ventricule droit (47). Chez l'animal, la sténose est généralement valvulaire (par dysplasie valvulaire pulmonaire), beaucoup plus rarement sous-valvulaire (présence d'un anneau fibreux ou d'une hypertrophie musculaire) et exceptionnellement supravalvulaire (24, 47)

* Les sténoses mitrales et tricuspidiennes sont rares (24). La sténose peut être isolée ou associée à une insuffisance de fermeture (9).

b- Les insuffisances de fermeture

Les insuffisances concernent essentiellement les valves atrio-ventriculaires (mitrale et tricuspidienne) (30) et sont généralement provoquées par une dysplasie de ces mêmes valves (24).

Les dysplasies atrio-ventriculaires rassemblent des anomalies des valvules elles-mêmes, trop épaisses, trop longues, trop courtes ou mal positionnées, des anomalies des cordages trop courts, fusionnés ou absents, et enfin des anomalies des muscles papillaires qui peuvent être hypoplasiés, hypertrophiés ou fusionnés (24).

Ces dysplasies ont pour conséquence fonctionnelle en général une insuffisance, plus rarement une sténose, et même parfois une insuffisance couplée à une sténose (9)

C- Fréquence

1- Prévalence et incidence des cardiopathies congénitales

Chez l'homme, les cardiopathies congénitales concernent près de 1 nouveau-né sur 100 (7 à 8 pour 1000) (12, 38). Cependant, si ce chiffre devait inclure les mort-nés et les avortements, l'incidence serait considérablement augmentée. En effet, les malformations cardiaques surviennent dix fois plus souvent chez les mort-nés que chez les nouveau-nés vivants, et beaucoup d'avortement spontanés précoces sont associés à des anomalies chromosomiques qui engendrent des cardiopathies non compatibles avec la vie (38).

Selon Buchanan et coll. (17), les malformations cardiaques congénitales représentent environ 16% de l'ensemble des cardiopathies diagnostiquées chez le chien et un peu plus de 6% chez le chat.

Cependant, leur prévalence exacte chez l'animal est incertaine du fait de grandes variations nationales et régionales (9). De plus, l'incidence réelle reste inconnue car les statistiques ne tiennent pas compte de la mortinatalité liées aux malformations congénitales, ni des cardiopathies non détectées chez les chiens asymptomatiques.

La prévalence des cardiopathies congénitales chez le chien, selon les études américaines, serait comprise entre 0,46 et 0,85% (9, 17, 85). Chez le chat, animal moins médicalisé, la prévalence est moins précisément évaluée et est estimée entre 0,2 et 1% des admissions (9, 85).

L'incidence nécropsique pour les carnivores domestiques selon Latshaw serait de 1,8% (53).

2- Fréquence selon le type de cardiopathie congénitale

La répartition des différentes cardiopathies congénitales est variable selon les études et les pays concernés par ces études (tableau II).

La lecture du tableau II montre de façon frappante les variations énormes de prévalence des cardiopathies congénitales selon les pays et les espèces.

En effet, alors que la CIA semble être la malformation la plus répandue chez le chien en France, ou du moins en région parisienne, celle-ci représente moins de 5% des cardiopathies dans les études américaines et suédoises. Peu de malformations se retrouvent à fréquence équivalente selon les études, si ce n'est la sténose pulmonaire qui représente environ 20% de l'ensemble des cardiopathies congénitales du chien dans les trois pays. Il faut noter tout de même le biais introduit par le fait que l'étude française comporte chiens et chats, les chiens étant cependant beaucoup plus représentés que les chats (203 chiens pour 23 chats) dans la population étudiée, alors que les deux autres études ne portent que sur les chiens.

Peu d'études ont d'ailleurs été réalisées chez le chat, l'étude de Harpster et Zook (43), qui date de plus de 20 ans, montre une certaine prédominance des affections valvulaires atrio-ventriculaires, sans toutefois différencier les dysplasies mitrales, qui apparaissent fréquentes (24), des dysplasies tricuspidiennes qui le sont moins.

Les cardiopathies complexes représentent selon Chetboul et coll. (24) 18% de l'ensemble des malformations congénitales cardiaques chez les carnivores domestiques. Elles comprennent des associations plus ou moins complexes de cardiopathies simples et des malformations qui ne sont ni des shunts, ni des affections valvulaires (*cf.* tableau I). On retrouve ainsi de nombreux cas de sténose pulmonaire associée à une autre cardiopathie (CIV ou CIA), ou encore des cas de CIA et de PCA associées ou de CIA et de CIV concomitantes (24).

	Etude française Chetboul et coll. 203 chiens et 23 chats 1989-1995	**Etude américaine Buchanan et coll. 1044 chiens 1986-1990**	**Etude suédoise Tidholm 151 chiens 1989-1996**	**Etude américaine Harpster et Zook 287 chats 1957-1979**	**Etude américaine Braunwald et coll. 2310 nouveau-nés humains**
Communication interatriale	**28**	1,3	3,1	4	9,8
Persistance du canal artériel	24	**27,7**	11,1	11	9,7
Sténose pulmonaire	22	20,8	20,4	3	6,9
Sténose aortique	12	25,5	**35,2**	6	6,1
Communication inter ventriculaire	8	9,8	12,3	15	**30,5**
Dysplasie mitrale		1,7	8	**17**	
Dysplasie tricuspidienne		5,1	7,4		
Fibroélastose endocardique			1,9	11	
Tétralogie de Fallot		3,9	0,6	6	5,8
Persistance arc aortique droit		3,1			
Hernie péritonéo-péricardique		0,5			
Coarctation de l'aorte					6,8
Transposition Complète des Gros vaisseaux					4,2
Troncus artériosus					2,2
Atrésie tricuspide					1,3
Autres	6	0,6		12	16,5

Tableau II : Pourcentages trouvés dans la littérature des différentes anomalies cardiaques congénitales (D'après 17, 24, 38, 43, 88).

La répartition des cardiopathies congénitales chez l'homme est très différente de celle des carnivores domestiques avec une nette prédominance des CIV (tableau II), et des shunts en général qui représentent près de 50% de l'ensemble des malformations congénitales.

Il faut noter que le tableau II ne regroupe, pour l'homme, que des données américaines qui nécessiteraient d'être confrontées à des études d'autres pays pour être validées.

III- Les malformations congénitales de la valve tricuspide

A- Définition

Nous étudierons, sous le terme de malformation congénitale de la valve tricuspide (MCVT), trois affections différentes : la dysplasie tricuspidienne, la maladie d'Ebstein et l'atrésie tricuspidienne.

La dysplasie tricuspidienne, au sens général, est un trouble dans le développement embryonnaire de la valve tricuspide, qui entraîne une malformation de cette valve. Nous choisissons de restreindre ce terme, en suivant la définition qu'en donne Oberhoffer et coll. (70) ainsi que Kornreich et Moïse (49), aux malformations tricuspidiennes sans déplacement des feuillets valvulaires.

La maladie d'Ebstein implique quant à elle une malformation valvulaire associée à un déplacement apical d'un ou plusieurs feuillets de la valve tricuspide (63).

La troisième malformation que nous étudierons, beaucoup plus rare, est l'atrésie tricuspidienne, qui se caractérise par une imperforation de l'orifice auriculo-ventriculaire droit (18).

B- Etiologie et embryologie.

1- Etiologie

L'étiologie des MCVT reste, comme pour la très grande majorité des cardiopathies congénitales, peu connue, aussi bien médecine vétérinaire qu'en médecine humaine.

Chez l'homme, on estime ainsi qu'il est possible d'isoler un facteur étiologique dans seulement 10% des cardiopathies congénitales (12) *(cf.* figure 6).

Les aberrations chromosomiques, comme la trisomie 21, sont la cause de 5% des malformations congénitales cardiaques.

Les syndromes polymalformatifs à transmission mendélienne comportant une atteinte cardiaque sont à l'origine de 3% des cas, par le biais de trois types de transmission différents que sont les transmissions autosomiques dominante et récessive et la transmission récessive liée au sexe qui concerne notamment chez l'homme la myopathie de Duchenne.

Enfin, les agents extérieurs identifiés, comme le virus de la rubéole, engendrent 2% de cardiopathies congénitales (12).

Les malformations dont l'étiologie est inconnue semblent résulter d'une interaction entre des facteurs multiples, génétiques et environnementaux, trop complexes pour permettre l'identification d'une cause unique (38).

Rapport-gratuit.com
LE NUMERO 1 MONDIAL DU MÉMOIRES

Figure 6 : Etiologie des cardiopathies congénitales chez l'homme (D'après 12)

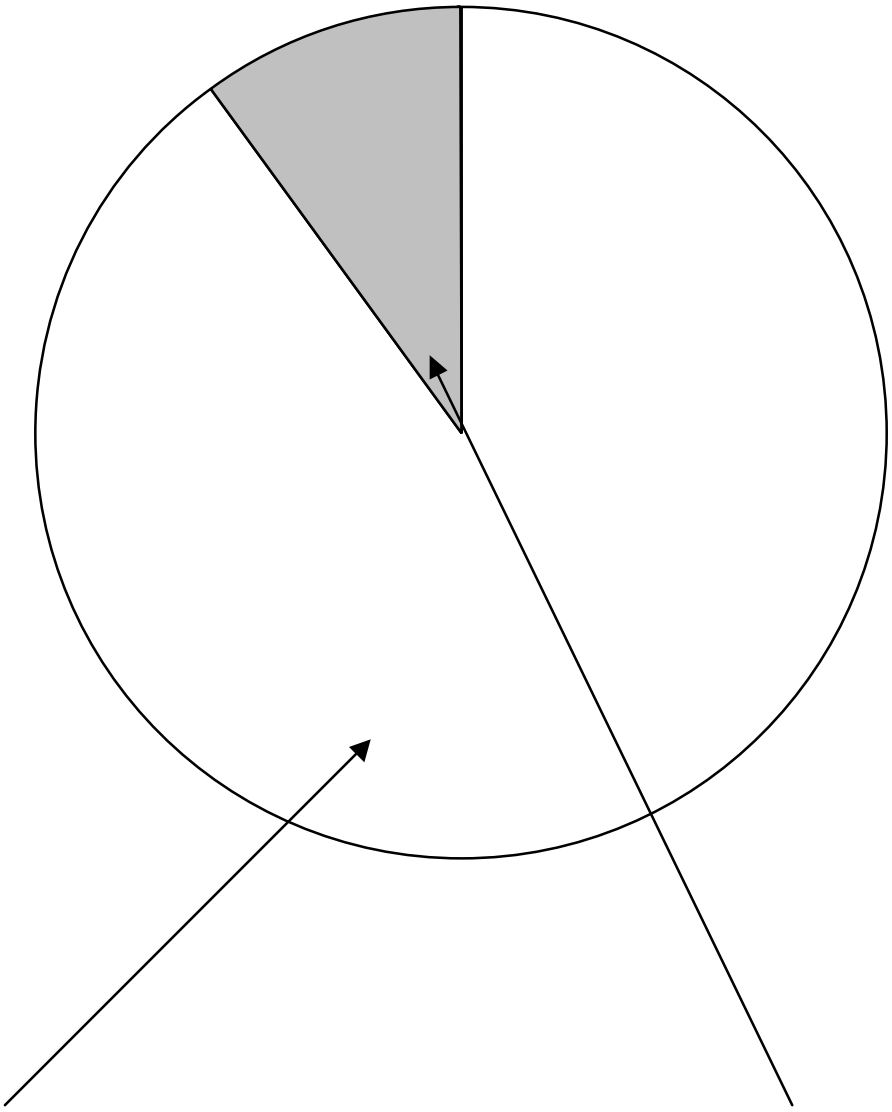

Etiologie imprécise : 90% :

Facteurs génétiques prédisposants
conditions d'environnement ?

Etiologie reconnue : 10 % :

- Aberration chromosomique : 5% +
- Syndrome polymalformatif génétiquement transmis : 3%
- Embryofoetopathie liée à un agent extérieur : 2%

En médecine vétérinaire, les malformations congénitales cardiaques ne reconnaissent aucune étiologie précise. Elles sont le résultat d'une combinaison plus ou moins complexe de facteurs génétiques, toxicologiques, nutritionnels, infectieux, environnementaux et pharmacologiques (9, 85).

En ce qui concerne les MCVT, certains cas semblent pouvoir être imputés à des facteurs génétiques, aussi bien chez l'animal que chez l'homme.

En effet, le caractère héréditaire des MCVT, qui est suspecté pour certaines races canines clairement prédisposées à cette affection (*cf.* chapitre « étude clinique » page 25), a pu être prouvé au sein d'une famille de Labrador Retrievers par Wright et coll., qui, sur quatre générations de chiens ont retrouvé 28% de membres atteints de MCVT (92). L'étude de Kornreich et Moïse (49) suggère également l'existence du caractère héréditaire de la transmission des MCVT au sein de lignées de Labradors.

Des formes familiales de maladie d'Ebstein, quoique très rares, ont été décrites chez l'homme (63). Cette maladie et la dysplasie tricuspidienne s'inscrivent également parfois en médecine humaine dans le cadre de syndromes polymalformatifs ou d'aberrations chromo-somiques comme par exemple lors de trisomie 21, de syndrome de Down ou de maladie de Marfan (11, 63).

Aucune localisation précise, chez l'homme ou l'animal, d'un ou plusieurs loci de gènes à l'origine des MCVT n'a été trouvée à ce jour et le mode de transmission de ces maladies reste inconnu, même si les recherches progressent en médecine canine par l'étude des lignées de Labrador atteintes (92).

Aucune étude n'a, à notre connaissance, été menée sur l'étiologie des MCVT chez le chat.

D'autres cas de MCVT doivent être imputés à des facteurs métagénétiques, qui sont les facteurs non génétiques qui interviennent eu cours du développement embryonnaire, après la conception. C'est ainsi que chez l'homme, la prise de lithium par la mère est associée à une fréquence anormale de maladie d'Ebstein et d'atrésie tricuspidienne (12, 38, 63).

Chez l'homme, il est donc possible dans de rares cas d'identifier un facteur étiologique précis aux MCVT, mais en médecine vétérinaire, l'étiologie reste toujours imprécise, impliquant sans doute principalement des facteurs génétiques non encore identifiés auxquels se surajoutent des facteurs métagénétiques qui modulent l'expression des gènes.

En tout état de cause, la complexité de la transmission de ces maladies empêche pour l'instant de prévoir de manière fiable leurs apparitions au sein d'un élevage. Il est donc malheureusement très difficile pour les vétérinaires de conseiller les éleveurs confrontés à ce problème (85).

2- Embryologie

Le processus de malformation au cours de la vie embryonnaire a été étudié en détail, chez l'homme, concernant la maladie d'Ebstein.

Elle est en effet attribuée à un trouble de la diverticulisation de la gelée myocardique. En temps normal ce processus, qui se développe vers le quarantième jour de la vie embryonnaire humaine au-dessous des bourgeons endocardiques (*cf.* chapitre relatif à la morphogenèse cardiaque page 5), sculpte l'appareil sous-valvulaire et contribue à former la plus grande partie des valves. La maladie d'Ebstein résulterait d'une diverticulisation incomplète (*cf.* figure 7). Cependant, les anomalies dysplasiques de la paroi ventriculaire droite débordent le cadre d'une malformation purement valvulaire et ce défaut de diverticulisation n'explique pas à lui seul l'ampleur des modifications anatomiques observées (63).

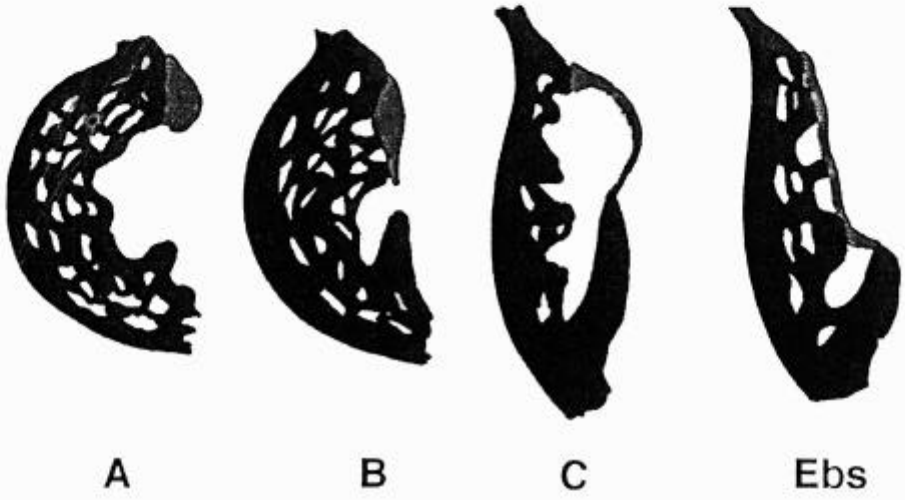

Schéma du processus de « diverticulisation » de la gelée myocardique et de la formation de l'appareil valvulaire auriculoventriculaire, à l'état normal (A, B et C) et en cas de malformation d'Ebstein (Ebs). La gelée myocardique est figurée en noir, les bourgeons (ou « coussinets ») endocardiques en gris , la partie haute de la figure correspond à la jonction du myocarde auriculaire (compact) et du myocarde ventriculaire (lacunaire). Les anomalies dysplasiques habituelles de la paroi ventriculaire droite font penser que la malformation d'Ebstein déborde le simple cadre d'une malformation purement valvulaire et permettent de parler d'une véritable myocardiopathie congénitale.

Figure 7.

D'après MARCON F., LETHOR J.P., WORMS A.M.: Maladie d'Ebstein , in "Encycl. Méd. Chir.", ed. Elsevier, Paris, 1998.

Ce processus semble pouvoir s'extrapoler chez le chien où il est établi que la maladie d'Ebstein et la dysplasie tricuspidienne sont liées à un défaut dans le processus de mort programmée de certaines cellules, ou apoptose, de l'appareil valvulaire tricuspidien. En effet, la disparition de ces cellules myocardiques ou endocardiques libère en temps normal la valve de la paroi ventriculaire tout en permettant son attachement aux muscles papillaires *via* les cordages tendineux (*cf.* chapitre relatif à la morphogenèse cardiaque page 5). Lors de dysplasie tricuspidienne ou de maladie d'Ebstein, la persistance de ces cellules situées entre la valve septale et la paroi ventriculaire sous-jacente (49), liée à un défaut d'apoptose, résulte au moins sur une adhérence anormale du feuillet septal de la valve à la paroi ventriculaire droite, mais peut également déboucher sur une malformation valvulaire bien plus complexe (49, 67).

L'atrésie tricuspidienne est quant à elle probablement due à une fusion asymétrique des coussins endocardiques dorsaux et ventraux. Il se produit en effet une division inégale du canal auriculo-ventriculaire par la fusion des coussins endocardiques droits qui occlut l'ostium atrioventriculaire au lieu de donner naissance à la valve tricuspide normale (figure 4) (38, 53).

C- Anatomie pathologique

1- La valve tricuspide

La valve tricuspide est inexistante lors d'atrésie tricuspidienne puisque l'orifice atrio-ventriculaire droit est imperforé (18, 38, 74).

Lors de dysplasie tricuspidienne, il est possible d'observer une ou plusieurs modifications de l'appareil valvulaire selon la sévérité du cas. Ainsi, on peut observer en combinaison plus ou moins complexe une adhérence de la valve septale au septum interventriculaire, un épaississement focal ou diffus voire même une fusion des valves, un attachement direct de ces valves aux muscles papillaires, une redondance et un épaississement valvulaire, une fusion ou un raccourcissement de cordages tendineux épaissis issus des muscles papillaires, voire même une agénésie focale du tissu valvulaire (49, 56, 69).

La DT inclut donc des malformations mineures de l'appareil tricuspidien (simple épaississement des valves par exemple) sans grande conséquence fonctionnelle, mais aussi des remaniements profonds de la valve aux conséquences hémodynamiques très graves (figure 8).

Lors de maladie d'Ebstein, la valve tricuspide est anormale tant dans sa structure que dans sa position (figure 9) (9). En effet, la valve septale est systématiquement adhérente au myocarde et de ce fait a une implantation plus apicale qu'à la normale. La valve postérieure est également souvent mal implantée et déplacée tandis que la valve antérieure s'insère généralement normalement sur l'anneau tricuspide. Les trois valves peuvent être plus ou moins dysplasiques et dans les cas sévères devenir verruqueuses, adhérentes à la paroi, parfois totalement fusionnées avec elle et donc difficilement identifiables. Ces modifications valvulaires débouchent sur une dilatation souvent importante de l'anneau tricuspidien (jusqu'à deux ou trois fois la taille normale) (19, 63).

Les cordages sont quant à eux habituellement courts et mal formés (13, 19, 63).

La distinction entre DT et maladie d'Ebstein est parfois difficile à établir. Chez l'homme, la mesure échographique du décalage des valves septale et postérieure par rapport à la valve mitrale, indexée à la surface corporelle permet de les différencier (63, 82). Sur un cœur normal ou lors de DT, ce décalage doit rester inférieur à 0,8 cm/ m² de surface corporelle (63).

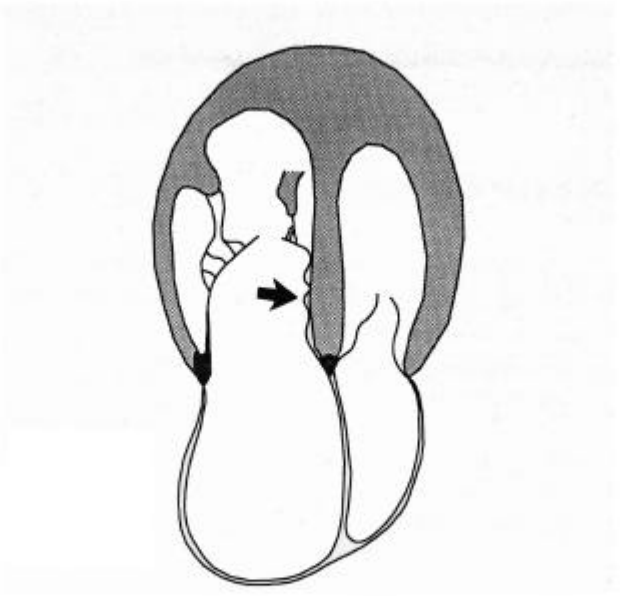

Figure 8: Représentation schématique de ce qui est visualisé en échocardiographie bidimensionnelle lors de dysplasie tricuspidienne. La vue quatre cavités montre un feuillet septal adhérent au septum interventriculaire et une dilatation de l'atrium et du ventricule droit.
D'après MOISE N.S.: Tricuspid valve dysplasia in the dog, in KIRK R.W., BONAGURA J.D.: "Current veterinary therapy XII", ed. WB SAUNDERS, Philadelphie, 1995.

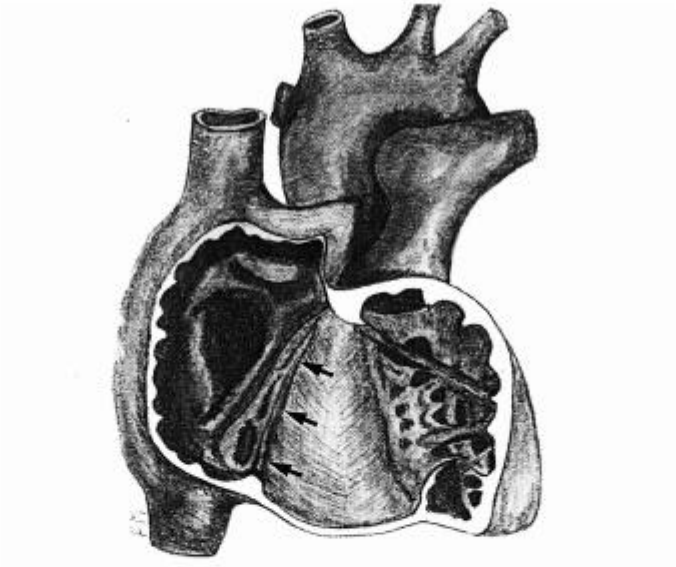

Représentation schématique des lésions d'une maladie d'Ebstein (la valve antérieure de la tricuspide anormalement ample, dysplasique et épaissie n'est pas représentée). La portion proximale du ventricule droit, dite « atrialisée », s'étend entre l'anneau valvulaire tricuspide (flèches) et l'insertion distale, basse, des valves septale et postérieure de la tricuspide et imprime deux encoches au bord inférieur du cœur ; sa paroi est mince et pellucide. Noter l'adhérence de la valve septale de la tricuspide à la cloison interventriculaire, sa portion libre très réduite et ses cordages courts. La chambre distale du ventricule droit est réduite à la portion trabéculée et à l'infundibulum, en général de taille normale ou dilaté. Une communication interauriculaire, le plus souvent de type foramen ovale forcé ou ostium secundum, est habituellement associée.

Figure 9.
D'après MARCON F., LETHOR J.P., WORMS A.M.: Maladie d'Ebstein , in "Encycl. Méd. Chir.", ed. Elsevier, Paris, 1998.

La maladie d'Ebstein a été ainsi décrite assez souvent chez le chien (33, 52, 57, 88, 92) mais n'a jamais été reconnue, à notre connaissance, de manière formelle chez le chat, même si un cas décrit par Meurs et Miller en 1993 (65) en est fortement évocateur.

2- L'oreillette droite

Quel que soit le type de MCVT en cause, l'oreillette droite est systématiquement dilatée lorsque la valve tricuspide ne remplit pas son rôle fonctionnel. Plus cette dilatation est importante et plus les chances d'apparition d'arythmies supra-ventriculaires, en particulier la fibrillation atriale, sont grandes (42).

3- Le ventricule droit

Le ventricule droit est dilaté lors de DT et de maladie d'Ebstein avec insuffisance tricuspidienne. Lorsque, beaucoup plus rarement (24), il y a sténose tricuspidienne, le ventricule droit apparaît hypoplasique ou atrétique sauf en cas de CIV associée où il peut garder un volume quasiment normal (9).

A l'intérieur du ventricule droit, les muscles papillaires et les cordages tendineux peuvent être absents (80), atrophiés (50, 88, 91), hypertrophiés, fusionnés ou mal positionnés (56) lors de DT ou de maladie d'Ebstein.

La maladie d'Ebstein plus spécifiquement, s'accompagne de l'atrialisation d'une portion proximale du ventricule droit. Cette chambre intermédiaire atrialisée, à parois minces est souvent dilatée. Elle est comprise entre l'anneau tricuspidien et les feuillets septal et postérieur déplacés (13, 19, 55, 63).

La chambre de chasse distale est constituée par la cavité ventriculaire droite située au- delà des feuillets déplacés (55).

Chez le fœtus atteint de DT ou de maladie d'Ebstein, il y a donc une cardiomégalie droite qui se développe et qui cause une hypoplasie secondaire des poumons, ce qui augmente le risque de mort par hypoxie (70).

Lors d'atrésie tricuspidienne, le ventricule droit est petit ou hypoplasique, jusqu'à être réduit à sa portion infundibulaire (18, 74) sauf en si une CIV existe et permet la persistance d'un flux sanguin résiduel en son sein (74, 85).

4- Les malformations associées

De nombreuses malformations associées aux MCVT ont été décrites chez l'animal.

Chez le chien, les malformations le plus souvent associées sont la dysplasie mitrale (57, 58), la communication interatriale (CIA) (33, 91), la communication interventriculaire (CIV) (50), la sténose pulmonaire et la persistance du canal artériel (PCA) (49, 50, 57, 67).

Il a été également décrit des malformations bien plus complexes comme l'association d'une DT, d'une CIA, d'une persistance de la veine cave crâniale gauche, d'une atrésie pulmonaire à septum interventriculaire intact et d'une agénésie du canal artériel (15). Un autre type d'association a été retrouvé par Fernandez del Palacio et coll. (34) chez une chien croisée de 7 mois présentant DT, CIV, CIA, PCA, et persistance de la veine cave crâniale gauche ; ces mêmes malformations ont été

retrouvées par Ware et coll. (89) associées à une hypertension pulmonaire et un syndrome d'Eisenmeger.

Le fait de savoir si les MCVT sont plus fréquentes isolées ou associées à d'autres malformations cardiaques chez le chien n'est pas encore bien résolu. Ainsi, selon Moïse (67), les MCVT sont plus fréquemment retrouvées comme malformations isolées alors que selon Bonagura et Lehmkuhl (9) les chiens atteints de MCVT ont tendance à avoir de multiples malformations cardiaques associées.

L'étude de Kornreich et Moïse (49) sur 40 chiens et 6 chats atteints de MCVT montre que seulement 15% (chez les Labradors) à 20% (chez les non-Labradors) des chiens et 0% des chats atteints présentaient une autre cardiopathie congénitale associée. Ainsi, sur les 46 animaux étudiés, seulement environ 15% d'entre eux (7 sur 46, toute espèce confondue) présentaient une malformation cardiaque associée.

D'autres auteurs affirment, au contraire, que la dysplasie tricuspidienne dans l'espèce féline est souvent associée à une CIV ou à une dysplasie mitrale (21, 57). D'autres associations peuvent exister et il a ainsi été décrit chez un chat européen de 1 an et demi un cas de DT associé à une malformation des coussins endocardiques et à une hypertension pulmonaire (35). La DT a été également retrouvée comme composante d'une maladie complexe, représentée par une insuffisance cardiaque néonatale associée à une malformation des valves atrio-ventriculaires et à une fibroélastose endocardique, à l'origine de mort subite chez le chaton (56).

Un autre cas de dysplasie tricuspidienne, extrême puisqu' aucun élément constitutif de la valve n'a été retrouvé, a été décrit par Rochat et coll. (79) chez une chatte européenne de 7 semaines : la valve tricuspide était en effet remplacée par un ostium de 2 à 3 mm de diamètre autour duquel les cordages tendineux et muscles papillaires étaient absents. Cette agénésie était associée à une persistance de la veine cave crâniale gauche, à une CIA, et à un canal joignant l'atrium droit au ventricule gauche.

Les chats auraient selon ce même article (79) une prévalence d'anomalies congénitales cardiaques multiples plus importante que chez le chien, même si dans l'étude de Kornreich et Moïse (49), aucun des 6 chats étudiés n'a montré une cardiopathie congénitale associée.

Chez l'homme, où des études statistiques poussées ont pu être menées, il est établi que la maladie d'Ebstein est plus fréquente en combinaison avec d'autres cardiopathies, en particulier la CIA. Ainsi, on les retrouve associées chez 80% des nouveau-nés et nourrissons et chez 50% des adultes (63, 74).

La maladie d'Ebstein ou la DT peuvent, comme chez le chien, être également associées chez l'homme à une CIV (19, 38, 70, 74, 81), une sténose ou une atrésie pulmonaire (6, 19, 70, 74, 81), une dysplasie mitrale (19, 70) ou une PCA (67, 74). On décrit plus rarement des anomalies concomitantes du cœur gauche (sténose sous-aortique (19, 77), bicuspidie, coarctation aortique (81)) et des formes associées à une tétralogie de Fallot, un truncus arteriosus, des anomalies des arcs aortiques (63).

L'atrésie tricuspidienne, quant à elle, est systématiquement associée à une CIA, indispensable à la survie (18, 38, 74). Une CIV est généralement présente, permettant au sang mêlé du ventricule gauche de gagner le ventricule droit, souvent réduit à sa portion infundibulaire, et l'artère pulmonaire parfois hypoplasique (18, 38). Dans certains cas, il n'y a pas de CIV ou il existe une atrésie pulmonaire concomitante, et seule la persistance du canal artériel permet une survie précaire en période néonatale (18, 74). Il existe aussi des formes associées à une transposition artérielle, à une coarctation aortique, à une persistance de la veine cave supérieure gauche ou à une juxtaposition des auricules (18, 38, 74).

5- Classification anatomochirurgicale

a- Classification de la maladie d'Ebstein

Il a été proposé par Chauvaud et coll. (19) une classification anatomochirurgicale de la maladie d'Ebstein chez l'homme qu'il nous semble intéressant d'exposer pour une éventuelle extrapolation à l'animal. Cette classification définit quatre types, de A à D, de gravité croissante ; qui prennent en compte l'importance du déplacement des valves septale et postérieure, la taille et la mobilité de la valve antérieure, l'état des commissures et de l'orifice tricuspide, la taille et la dysplasie pariétale de la chambre atrialisée du ventricule droit, et de la chambre distale (figure 10).

- Type A : Valve antérieure large et mobile, faible déplacement des valves septale et postérieure, chambre atrialisée petite contractile, bon volume ventriculaire droit.
- Type B : Déplacement important des valve septale et postérieure, valve antérieure mobile, chambre atrialisée dilatée, à paroi mince, ventricule droit petit.
- Type C : Valve antérieure peu mobile, attachée par des bandes fibreuses à la paroi ventriculaire, commissures bien délimitées, orifice tricuspide souvent sténosé, valves septale et postérieure hypoplasiques, fortement déplacées, chambre atrialisée large à paroi très fine, ventricule droit de taille très réduite.
- Type D : Forme «sac », avec adhérence de tout le tissu tricuspide à la paroi du ventricule dilaté, orifice tricuspide restrictif, limites de la chambre atriale mal définies, paroi du ventricule fine, peu contractile.

Ces quatre types, qui peuvent être identifiés en échocardiographie permettent selon Chauvaud et coll. de guider l'option chirurgicale chez l'homme.

b- Classification de l'atrésie tricuspidienne (38)

Cette classification est beaucoup plus simple et distingue deux grands groupes (*cf.* figure 11) :

- Groupe des patients n'ayant pas d'anomalie des gros vaisseaux (60 à 70 % des cas).
- Groupe des patients ayant une D-transposition des gros vaisseaux (30 à 40% des cas).

Une classification plus précise dépend de l 'existence d'une sténose ou d'une atrésie pulmonaire, de l 'absence ou de la taille de la communication interventriculaire et de l'importance des malformations associées.

Ces classifications déterminent si le débit sanguin pulmonaire est diminué, normal ou augmenté. Il est ainsi possible d'estimer l'importance de l'hypoxémie systémique, ce qui guide le choix thérapeutique.

D- Fréquence

Comme nous l'avons vu précédemment, la prévalence des cardiopathies congénitales chez le chien varie de 0,46 à 0,85% selon les études (9, 17) et chez le chat de 0,2 à 1% (9, 17).

Chez le chien, il apparaît que les MCVT représentent environ 5% des malformations cardiaques congénitales (17).

Chez le chat, les malformations des valves atrio-ventriculaires représentent 17% de ces cardiopathies, dont une grande proportion de dysplasie mitrale, très fréquente chez le chat (16, 24). Le pourcentage précis que représente les MCVT est donc inconnu mais s'approche sans doute des 5% retrouvés chez le chien.

Rapport-Gratuit.com

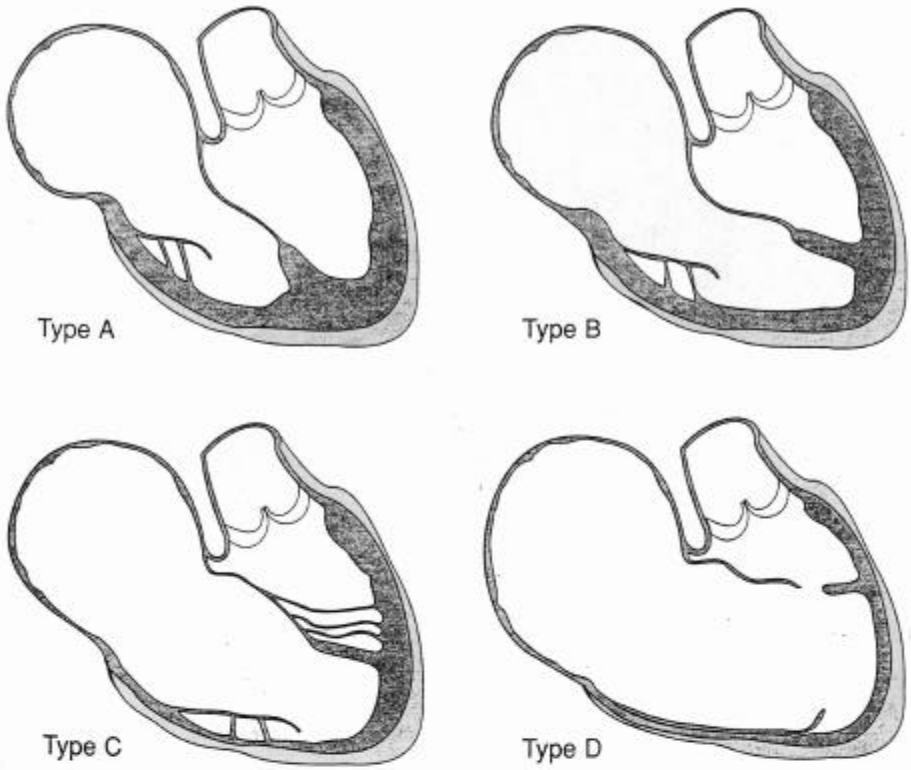

Figure 10: Classification anatomo-chirurgicale de la maladie d'Ebstein chez l'homme selon la sévérité de la malformation. Type A: Minimal; type B: Intermédiaire; type C: Sévère; type D: Forme sac.
D'après CHAUVAUD S., MIHAILEANU S.A., GAER J.A., CARPENTIER A.C.: Surgical treatment of Ebstein's Malformation, the Hôpital Broussais' experience, in "Cardiol. Young", 1996.

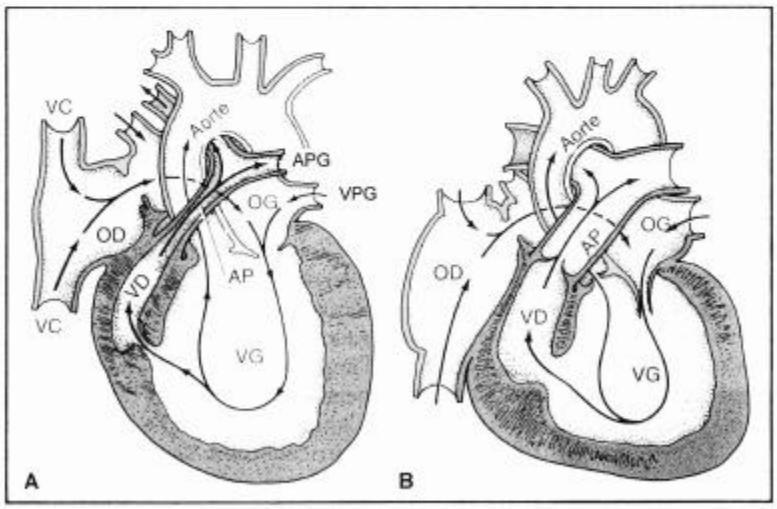

Figure 11: A, atrésie tricuspide sans anomalie des gros vaisseaux et avec une petite communication interventriculaire, une cavité ventriculaire droite restreinte et une chambre d'éjection rétrécie. B, un exemple d'atrésie tricuspide de transposition complète des gros vaisseaux dans lequel la cavité ventriculaire gauche est pratiquement un ventricule unique, avec l'aorte naissant d'une zone infundibulaire (VD) du ventricule unique. VC = veine cave, OD = oreillette droite, OG = oreillette gauche, VD = ventricule droit, VG = ventricule gauche, VPG = veine pulmonaire gauche, APG = artère pulmonaire gauche.
Extrait de FRIEDMAN W.F.: Cardiopathies congénitales chez l'enfant et le nourrisson, in BRAUNWALD E.: "Traité de médecine cardio-vasculaire", ed. Piccin, Padoue, 1996.

Chez l'homme, près de un nouveau-né sur cent est porteur d'une anomalie cardiaque congénitale, le chiffre exact étant de sept à huit pour mille (12, 38). La maladie d'Ebstein ne représente qu'environ 1% de l'ensemble des cardiopathies congénitales (41).

Aucun chiffre n'est connu pour l'atrésie tricuspidienne chez les carnivores domestiques ; cette cardiopathie semble n'avoir qu'une très faible prévalence puisque aucun cas n'a été décrit à notre connaissance concernant ces espèces.

Chez l'homme, l'atrésie tricuspidienne apparaît plus fréquente que la maladie d'Ebstein puisqu'elle représente selon les auteurs, de 1 à 3% des malformations cardiaques congénitales (38, 74). La prévalence bien moindre retrouvée chez les carnivores domestiques doit sans doute s'expliquer par une mortalité fœtale et une mortinatalité beaucoup plus importante dans ces espèces.

La prévalence des MCVT est donc faible et cela d'autant plus que les études en médecine humaine (38, 45, 81) montrent bien que la mortalité inhérente à ces maladies *in utero* ou en post-partum immédiat est très importante, ce que nous étudierons plus tard au cours de l'étude clinique (page 31).

E- Conséquences physiopathologiques

Les MCVT, atrésie tricuspidienne mise à part, provoquent en général une insuffisance tricuspidienne et beaucoup plus rarement une sténose (16, 19, 24, 56) ; régurgitation et sténose peuvent cependant coexister (9).

Lors de régurgitation valvulaire, il y a surcharge volumique des chambres cardiaques droites entraînant une dilatation atriale, une hypertrophie excentrique du ventricule et une diminution du débit cardiaque droit. En conséquence, le cœur est prédisposé aux arythmies, en particulier à la fibrillation atriale (9, 85).

Si la valve est sténotique, le remplissage ventriculaire est limité, ce qui explique la réduction de taille du ventricule droit et diminue d'autant plus le débit cardiaque (9, 16, 85). Cette obstruction est à l'origine de la création d'un gradient de pression entre l'atrium et le ventricule droits ; l'importance de ce gradient dépend de la sévérité de la sténose et de la vitesse du flux sanguin au travers de la valve tricuspide. Ce flux augmente de vitesse lors de l'inspiration, d'exercice et d'excitation, ce qui provoque une augmentation de pression dans l'oreillette droite et secondairement un accroissement du gradient de pression diastolique. Lors de sténose tricuspidienne sévère, le débit cardiaque peut être réduit au repos, et la capacité d'augmentation de ce débit peut être limitée car l'augmentation de la fréquence cardiaque diminue le temps de remplissage ventriculaire. C'est ce débit cardiaque bas et la congestion veineuse systémique qui est responsable de la plupart des signes cliniques liés à la sténose tricuspidienne (16).

Qu'il y ait régurgitation ou sténose, l'obstacle tricuspide créé par la MCVT, et la baisse du débit cardiaque qui en découle, concourent à provoquer une stase dans l'oreillette droite (16, 63). Lors de maladie d'Ebstein, la faible capacité et la fonction souvent médiocre du ventricule réduit à sa chambre distale, l'asynchronisme de contraction entre l'oreillette droite et la portion atrialisée du ventricule qui se comporte comme un «dépulsateur », entravant la progression efficace du sang majorent encore plus cette stase auriculaire (63).

En cas de CIA associée, si la valve tricuspide est fortement sténotique, atrésiée ou incompétente, l'élévation de pression dans l'atrium droit générée par la stase sanguine peut provoquer un shunt auriculaire droite-gauche à l'origine de cyanose chez le patient atteint (9, 63). La stase dans l'oreillette droite peut en outre favoriser la formation de thrombi (63).

Au fil du temps, l'altération progressive de la fonction ventriculaire, la dysfonction tricuspide croissante et la survenue de troubles du rythme tendent à aggraver cette stase (63) et donc à rendre de plus en plus probable l'apparition d'une insuffisance cardiaque droite congestive. Chez les

Rapport-gratuit.com
LE NUMERO 1 MONDIAL DU MÉMOIRES

carnivores domestiques, celle-ci apparaît souvent à un très jeune âge (85), en général moins d'un an (21).

Cette stase est encore plus importante chez le nourrisson atteint de maladie d'Ebstein qui présente des résistances pulmonaires élevées, ce qui peut aboutir à une véritable atrésie pulmonaire fonctionnelle, avec un shunt auriculaire droite-gauche massif à l'origine d'une hypoxie et d'une cyanose extrêmes (63, 74).

Lors d'atrésie tricuspidienne, le problème majeur est posé par le débit pulmonaire souvent très faible, lié à l'absence de communication auriculo-ventriculaire (figure 11, schéma A). Ce débit ne peut être assuré que *via* une CIA associée à une CIV, ou parfois à une PCA (18, 38). Le mélange obligatoire des sangs veineux pulmonaire et systémique dans l'oreillette gauche est à l'origine de cyanose chez le patient atteint. L'intensité de cette cyanose dépend avant tout de l'importance du débit sanguin pulmonaire (38).

Certaines formes, rares, ont une large CIV, une large voie pulmonaire et un hyperdébit pulmonaire. Les formes associées à une transposition artérielle ont en général aussi un hyperdébit pulmonaire (figure 11, schéma B) (18, 38). Les nourrissons qui ont un flux sanguin très important ont un risque plus important de développer une insuffisance cardiaque que des problèmes de cyanose (38).

F- Etude clinique

1- Signalement

a- Prédisposition raciale

Toutes les études récentes montrent que les Labrador Retrievers et les Bergers allemands sont prédisposés aux MCVT (9, 17, 31, 49, 56, 67, 85, 88). Selon les études, d'autres races sont citées, comme le Dogue allemand (9, 31, 49, 62, 85), le Golden Retriever (9, 49, 62, 85), le Braque de Weimar (9, 49, 52, 85), le « Old English sheepdog » (9, 85), le Boxer (21, 31, 49, 62), le Montagne des Pyrénées (17, 31, 49), le Barzoï, le Setter irlandais et le Bobtail (48).

Le Labrador Retriever est la race canine la plus prédisposée aux MCVT aux Etats-Unis d'Amérique (17, 49, 67). En effet, dans l'étude de Kornreich et Moïse (49) portant sur 40 chiens atteints de MCVT, la moitié était constituée de Labradors, ce qui représentait 12 fois plus de chances pour cette race d'être atteinte de MCVT que les chiens d'autres races. Cette étude montrait également une prédominance des chiens de race pure puisque 85% d'entre eux étaient des chiens de race (tous de plus de 20 kg)

Il est intéressant de noter que l'étude de Liu et Tilley, effectuée il y a plus de 20 ans sur 14 chiens ne faisaient pas apparaître un seul Labrador (57), ce qui peut peut-être s'expliquer par sa faible représentation dans la population canine américaine d'alors.

En France, il semble qu'il y a quelques années, une prédisposition nette existait pour le Boxer, le Dogue allemand et le Berger allemand (21), sans mention du Labrador, race qui n'était à l'époque pas aussi répandue que de nos jours.

Aucune étude n'a pu mettre en évidence une prédisposition raciale pour les MCVTdans l'espèce féline.

b- Prédisposition sexuelle

Les chiens mâles semblent plus prédisposés aux MCVT que les femelles : selon les études, les mâles représentent 58% (88) à 71 % (17, 91) des animaux atteints. L'étude de Kornreich et Moïse (49) confirme cette prédisposition puisque sur 40 chiens atteints, le ratio mâle sur femelle est légèrement supérieur à 2.

Les chats mâles sont aussi surreprésentés. Ils représentent 61% de la population totale dans l'étude de Liu et coll. (57), et on retrouve même six chats mâles atteints pour une seule femelle dans une autre étude (17).

Il ne semble pas y avoir de modification dans le sexe ratio chez l'homme (63).

2- Motifs de consultation

Les patients atteints de MCVT peuvent rester asymptomatiques un certain temps selon la gravité de l'affection qui les touche.

Ainsi, les chiots et chatons atteints sont souvent présentés en consultation sans le moindre signe clinique fonctionnel et en bon état général (10, 67). Tidholm a montré en effet que seulement 42% des chiens atteints de DT inclus dans son étude présentaient des symptômes (88).

Ces symptômes sont liés au développement d'une insuffisance cardiaque droite, qui chez le chien présentant une malformation sévère, s'installe généralement en moins d'un an (21). Ils sont donc surtout représentés par une intolérance à l'effort (16, 33, 43, 50, 52, 57, 71, 91), une distension abdominale (42, 43, 50, 52, 57, 91) un amaigrissement (33, 43, 52, 57), des difficultés respiratoires, de la toux (33, 34, 35, 43, 57, 91) et rarement par des syncopes (16, 64, 85, 91).

Chez l'homme, comme chez les carnivores domestiques, les signes d'appel sont extrêmement variables selon la gravité anatomique (38). Lors de dysplasie tricuspidienne avec insuffisance valvulaire, on note souvent perte de poids, cachexie, cyanose et parfois ictère (73). Lors de maladie d'Ebstein, il existe des formes néonatales avec insuffisance cardiaque congestive et cyanose et des formes initialement moins bruyantes beaucoup plus fréquentes (18). Chez l'enfant peu symptomatique, le début des symptômes est insidieux, les signes les plus fréquents étant la dyspnée d'effort, l'asthénie et la cyanose (38). Ces symptômes se manifestent progressivement au cours de la deuxième enfance, ils s'accompagnent souvent de palpitations, voire de malaises paroxystiques ou des syncopes (63). Lors d'atrésie tricuspidienne, le signe d'appel habituel est la cyanose, soit déjà notable en période néonatale, soit apparaissant progressivement au cours des premiers mois, avec une dyspnée d'effort (18, 38, 74) .

Il apparaît donc que la cyanose est un signe d'appel majeur des MCVT en médecine humaine, sans l'être en médecine vétérinaire.

3- Examen clinique

a- Inspection, palpation, percussion

* L'inspection peut parfois mener à une suspicion d'atteinte cardiaque droite, sans qu'aucune observation ne soit toutefois pathognomonique de MCVT.

La respiration doit être attentivement observée au repos et idéalement après exercice, pour permettre d'objectiver une dyspnée.

Une distension abdominale importante peut-être constatée lorsqu'une MCVT provoque une insuffisance cardiaque congestive avec ascite (42, 52, 57, 67, 73, 80, 91).

La couleur des muqueuses doit être contrôlée. Elle est généralement normale sauf en cas de shunt droite-gauche au travers d'une CIA où elles apparaissent cyanosées (67) ; elles prennent une couleur grise à rose pâle lors de défaillance cardiaque sévère (67).

On peut également observer une distension jugulaire et même un pouls jugulaire (52, 57, 64, 65, 67, 71, 84, 85). Chez l'homme, les patients se plaignent parfois de pulsations cervicales, dues à la distension des veines jugulaires, qui s'intensifient à l'effort (13). De plus, un faciès érythrosique peut être constaté (63).

* La palpation thoracique peut permettre la localisation d'un choc précordial en regard du point d'intensité maximale du souffle (*cf.* ci-dessous) ; un pouls jugulaire peut être palpé dans le cou, aussi bien chez l'animal (52, 57, 64, 65, 67, 71, 84, 85) que chez l'homme (13).

Le pouls fémoral est normal à faible selon la gravité de la MCVT (42, 64, 67).

Si une insuffisance cardiaque congestive est présente, on peut palper une hépatomégalie (57, 91) et éventuellement une froideur des extrémités de membre , signant une mauvaise vascularisation périphérique (64, 67,84).

* La percussion peut permettre de mettre en évidence une ascite par le signe du flot (42, 67, 84) lors de cardiopathie congestive. Cette ascite s'observe rarement chez le chat chez qui elle est en général moins prononcée que chez le chien (84).

La matité thoracique peut-être également modifiée en cas d'épanchement pleural, qui se développe rarement lors de MCVT (57, 62, 89) et pour lequel on observe une hyporésonance des poumons (84).

b- Auscultation cardiorespiratoire

L'auscultation cardio-respiratoire est un temps essentiel de l'examen clinique, qui doit être pratiqué sur un animal debout et dans un endroit calme. Toute l'aire de projection du cœur et des poumons à droite et à gauche doit être soigneusement auscultée. Cette auscultation, bien effectuée, constitue l'étape de l'examen clinique la plus utile dans le dépistage d'anomalie cardiorespiratoire et reste la pièce maîtresse de la sémiologie clinique (54, 75, 84).

L'auscultation pulmonaire est très souvent normale. Elle peut être modifiée en cas de complications pulmonaires (infection et plus rarement épanchement pleural).Nous nous intéresserons donc plus particulièrement à l'auscultation cardiaque.

Les quatre temps de l'auscultation cardiaque sont l'analyse de la fréquence, du rythme, de l'intensité des bruits et la recherche d'éventuels bruits surajoutés (75).

La fréquence, le rythme cardiaque et l'intensité des bruits peuvent être modifiés lors de MCVT par les arythmies qui peuvent se développer.

Lors de fibrillation atriale, parfois présente lors de MCVT (42, 49, 57, 62, 71, 91), le rythme est irrégulier à fréquence rapide et l'intensité des bruits est très variable (75).

Les bruits cardiaques peuvent également être atténués en cas d'épanchement pleural.

Les MCVT se caractérisent presque toujours par la présence de bruits surajoutés. Lors de l'auscultation d'un patient en bonne santé, seuls deux bruits cardiaques sont entendus. Le premier bruit, encore appelé B1, est dû à la fermeture des valves atrio-ventriculaires (mitrale et tricuspidienne). Le deuxième, B2, est produit par la fermeture passive et synchrone des valves aortique et pulmonaire (P). Chez l'homme, lors de maladie d'Ebstein, les rythmes à trois ou quatre temps s'observent dans 80% des cas. Le clic protosystolique ou « bruit de voile » est l'anomalie la plus constante ; elle correspond à la mise en tension brutale et retardée de la valve antérieure de la tricuspide. On peut entendre également chez l'homme un dédoublement des premier et deuxième bruits, un troisième ou un quatrième bruit (18, 38, 63).

Un dédoublement de B2 a parfois été décrit chez le chien également. Ainsi, sur douze chiens atteints de DT, Tidholm (88), a retrouvé deux chiens, soit 17% présentant ce dédoublement. Il résulte de la fermeture tardive de la valve pulmonaire par rapport à la valve aortique, conséquence directe de la surcharge volumétrique du ventricule droit qui entraîne l'augmentation du temps d'éjection systolique du ventricule droit (49). Ce dédoublement de B2 n'est pas pathognomonique des MCVT puisqu'on peut également le retrouver lors d'hypertension pulmonaire (due par exemple à la dirofilariose), de bloc de branche droit, de CIA, de CIV, de sténose pulmonaire ou aortique (49, 88).

La description d'un cas de sténose tricuspidienne chez un labrador mâle de 2 ans par Brown et Thomas (16) a permis de déceler un clic systolique audible à droite entre le cinquième et sixième espace intercostal. Chez le chien, l'origine de ces clic systoliques est assez incertaine, mais est probablement liée à la tension créée par des valvules épaissies ou par des cordages tendineux allongés (84).

Lors d'incompétence valvulaire avec régurgitation, un souffle fortement évocateur de MCVT est assez souvent présent, en particulier lors d'une MCVT sévère. Chez les carnivores domestiques, il est holosystolique (54, 85) et son point d'intensité maximale se situe sur l'hémithorax droit, entre le troisième et le cinquième espace intercostal, à la jonction chondro-costale (figure 12) (19, 42, 54, 57, 64, 67,71, 85).

Ce souffle a une intensité généralement forte (64) et irradie dorsalement sur l'hémithorax droit (9) et parfois également gauche, le rendant alors difficile à différencier d'un souffle d'insuffisance mitrale (35, 57, 91). A l'inverse, le souffle d'insuffisance mitrale peut irradier vers la zone d'auscultation tricuspidienne ; il peut donc être particulièrement difficile de reconnaître la nature de la valve incompétente par simple auscultation (84). On peut être aidé par le fait que l'intensité et la durée des souffles tricuspidiens tendent à plus varier avec la respiration que les souffles mitraux (84).

Le souffle d'insuffisance tricuspidienne a une localisation très proche de celui engendré par une CIV (figure 13) (62); le diagnostic différentiel doit donc être systématiquement envisagé.

L'intensité du souffle n'est pas bien corrélée à la gravité de la MCVT, et quelques chiens (particulièrement les chiots), ont des malformations sévères mais un souffle de faible intensité (9). Ce souffle est parfois absent malgré la malformation. Une étude récente sur plus de 300 Labradors (83) montre en effet qu'une majorité de ceux atteints de MCVT modérée ne présentaient pas de souffle.

Un choc précordial peut parfois être retrouvé au point d'intensité maximum (9, 52, 67, 71).

D'autres souffles issus de malformations associées sont parfois mis en évidence (9).

Les mêmes caractéristiques du souffle sont retrouvées chez l'homme, avec une localisation xyphoïdienne (63, 80) ou parasternale (73). Ce souffle est d'habitude augmenté à l'inspiration (73)

Figure 12: Souffle de dysplasie tricuspidienne; localisation dans l'espace et dans le temps.
D'après 54.

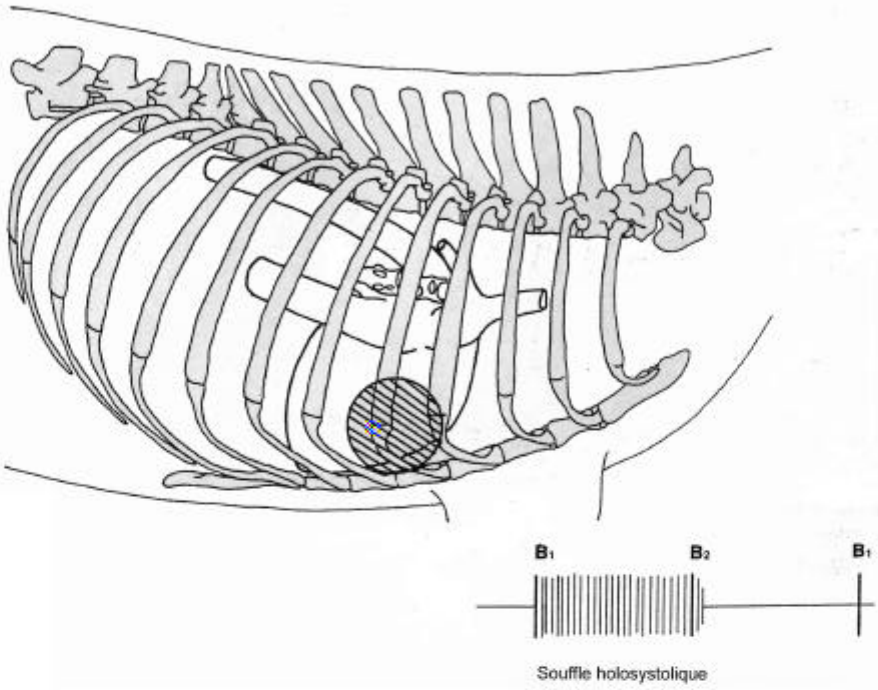

Figure 13: Localisation des auscultations à droite.
D'après 54.

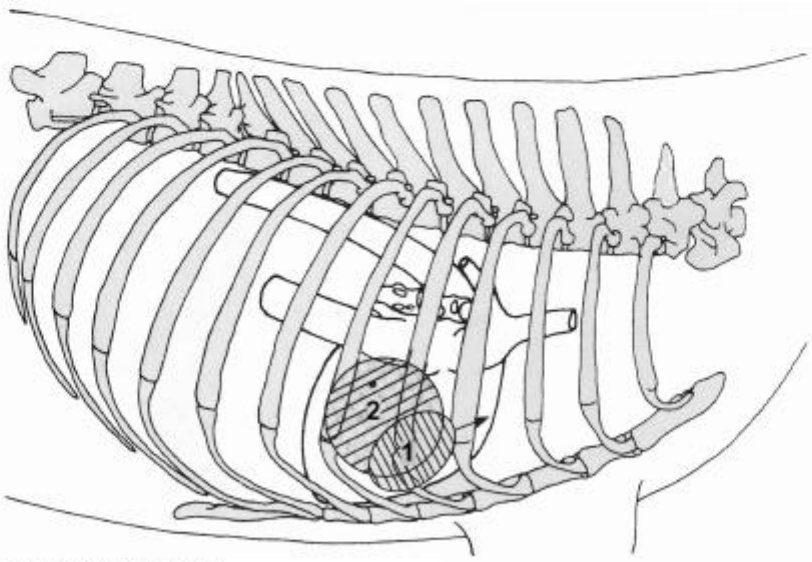

1: Aire d'auscultation de la valve tricuspide.
2: Aire d'auscultation des communications interventriculaires (sous-aortique).

Lors de sténose tricuspidienne, un souffle très doux diastolique, encore appelé roulement diastolique (63, 84) peut parfois être entendu en cette même localisation. Etant généralement d'intensité très faible, ce souffle est cependant très souvent inaudible (16, 85). Chez l'homme, ce souffle est souvent accentué lors de l'inspiration (16).

Lors d'atrésie tricuspidienne, il existe généralement un souffle systolique éjectionnel de CIV audible chez l'homme depuis l'apex du cœur jusqu'à l'extrémité gauche du sternum (74). Plus rarement, un souffle continu systolo-diastolique de canal artériel est entendu dans les formes majeures avec atrésie pulmonaire ou absence de CIV (18, 74).

4- Pronostic

Le pronostic des MCVT dépend du degré de régurgitation, de l'importance de la cardiomégalie (9, 67) et de l'existence de malformations associées (63, 70, 81).

Lors de DT, les malformations de l'appareil tricuspidien sont très variables et par conséquent les conséquences fonctionnelles également.

Lorsqu'elles sont peu importantes, les carnivores domestiques peuvent vivre des années sans signe clinique (9, 85). Cependant, le pronostic devient mauvais dès que des signes d'insuffisance congestive (64, 85) ou d'arythmie, en particulier la fibrillation atriale (10, 42) apparaissent.

Chez le chien, le pronostic de la maladie d'Ebstein est sombre en raison de l'installation précoce d'une insuffisance cardiaque droite, en général en moins d'un an (21), et en raison de complications rythmiques (en particulier la fibrillation atriale) (62).

Chez l'homme, lors de maladie d'Ebstein, le pronostic diffère grandement selon la forme clinique impliquée. Il existe en effet trois formes de la maladie : une forme néonatale et fœtale d'extrême gravité, une forme moyenne dont l'évolution et la symptomatologie sont variables mais qui peut être bien tolérée et une forme mineure de l'adulte souvent peu handicapante (63).

Le pronostic des MCVT peut être établi chez l'homme par échocardiographie fœtale dès l'âge de 16 semaines (70), en recherchant des facteurs anatomiques de gravité. Les images échocardiographiques ne sont cependant de qualité optimale, lors de MCVT comme lors de toute autre cardiopathie, qu'entre 20 et 34 semaines de vie fœtale (1).

Nous étudierons ces facteurs dans le chapitre consacré à l'échocardiographie page 48 .

Outre ces facteurs de gravité retrouvés à l'échocardiographie, des facteurs de mauvais pronostic sont définis pour les patients humains atteints de forme moyenne de maladie d'Ebstein : ce sont le classement en classe fonctionnelle NYHA III ou IV, le taux élevé d'hémoglobine, l'extrême cardiomégalie et les malformations associées (63). Ainsi, la découverte d'une malformation cardiaque associée à la MCVT, d'une cardiomégalie à l'origine d'une hypoplasie pulmonaire, d'une dilatation importante de l'atrium droit, d'une hypoplasie du tronc pulmonaire, d'un rapport cardio-thoracique élevé, assombrissent le pronostic (70, 81). Cependant, l'absence de ces éléments chez un fœtus n'est pas forcément synonyme de bon pronostic car la maladie peut s'aggraver au cours de la gestation (81). Les facteurs de gravité spécifiques de la maladie d'Ebstein ont été définis par Roberson et Silverman (78) et comportent l'existence d'attaches distales linéaires de la valve antérieure dans le ventricule droit, l'importance de la dysplasie ventriculaire droite, l'extrême dilatation de l'oreillette droite et de la portion atrialisée du ventricule droit, la compression du ventricule gauche.

Qu'il s'agisse de DT ou de maladie d'Ebstein, le pronostic est également toujours aggravé chez l'homme par la présence de cardiopathies associées (70).

La figure 14 montre l'espérance de vie des patients humains atteints de maladie d'Ebstein si aucun traitement chirurgical n'est mis en œuvre. Seuls 72% des patients sont en vie à 20 ans, 45% à

40 ans et 15% à 60 ans. Cette évolution délétère a été corrélée à l'élargissement progressif du cœur et aux troubles du rythme qui s'aggravent avec le temps (19).

Le pronostic de l'atrésie tricuspidienne est d'autant plus réservé chez l'homme que les signes de cyanose sont précoces (18, 74). Ainsi, la majorité des enfants nés cyanosés, sans traitement adapté, meurent durant les neufs premiers mois de leur vie (74). Si la maladie est bien tolérée et que le débit pulmonaire est suffisant, la survie est possible jusqu'à l'âge adulte, même en l'absence d'intervention chirurgicale (41).

5- Evolution

Chez le chien atteint de DT, il est parfois surprenant de constater une absence de signes cliniques pendant une durée très longue, parfois des années (9), alors même que l'atteinte valvulaire est importante (67). Cependant, dès que les signes d'insuffisance cardiaque droite se développent, (ascite, froideur des extrémités des membres, syncopes ou de l'intolérance à l'effort), la détérioration est généralement rapide. Ces signes, selon Bonagura et Lekmuhl (9) peuvent apparaître chez des chiots de moins de 6 mois comme chez des chiens âgés de plus de huit ans.

Les chiens atteints de maladie d'Ebstein développent des signes cliniques plus rapidement du fait de l'installation précoce de l'insuffisance cardiaque droite, généralement en moins d'un an (21, 33, 52).

Lors de FA, quelle que soit la cardiopathie sous-jacente, l'évolution est également très vite défavorable puisque le pourcentage de survie un an après établissement du diagnostic est compris entre 10 et 17% (10).

Les chiens atteints de MCVT peuvent développer une insuffisance cardiaque et des arythmies atriales au cours de la première année de vie (9, 85) ; ils meurent ainsi généralement entre un et trois ans bien que certains puissent vivre plus longtemps (67), mais rarement plus de quatre ans (21). Nous pouvons noter cependant que la chienne Schnauzer décrite par Guglielmini et coll. en 1999 (42) , atteinte d'une DT sévère avec de l'ascite et une fibrillation atriale était toujours vivante au moment de l'écriture de l'article, soit plus de deux ans après sa première visite (à l'âge de 18 mois).

L'étude de Liu et Tilley (57) en 1974 montrait une espérance de vie beaucoup plus faible, avec une mortalité moyenne entre 5 et 7 mois, mais les possibilités thérapeutiques d'alors étaient bien moindre que celles d'aujourd'hui.

Chez l'homme, l'évolution de la maladie d'Ebstein dépend de la forme clinique dont le patient est atteint. Chez le fœtus, la maladie d'Ebstein entraîne rapidement une dilatation progressive du cœur droit, avec insuffisance cardiaque et anasarque foeto-placentaire. La sténose, l'atrésie ou l'hypoplasie pulmonaire sont fréquentes (63, 74). Des troubles du rythme peuvent survenir. L'évolution est dramatique, vers la mort *in utero* dans près de la moitié des cas et la mort néonatale ou dans les trois premiers mois dans plus d'un tiers des cas (45).

Chez le nouveau-né, l'intolérance est à la fois précoce et importante (63, 74). L'insuffisance cardiaque et la cyanose s'installent rapidement à cause des résistances pulmonaires élevées et de la perméabilité du foramen ovale. La diminution de la perfusion pulmonaire peut faire croire à une atrésie pulmonaire, qui est en fait fonctionnelle.

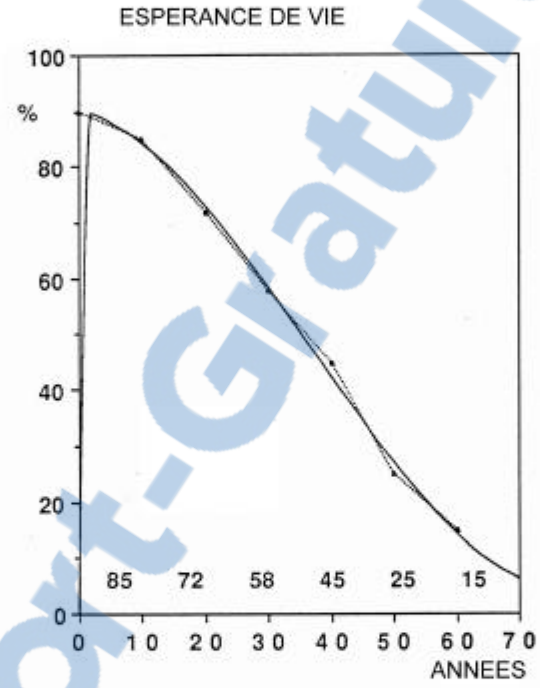

Figure 14. Espérance de vie des patients humains atteints de maladie d'Ebstein sans traitement chirurgical.

D'après CHAUVAUD S.M., MIHAILEANU S.A., GAER J.A., CARPENTIER A.C.: Surgical treatment of Ebstein's malformation, the Hôpital Broussais' experience, in "Cardiol. Young", 1996.

Rapport-Gratuit.com

La mortalité avant trois mois est élevée, puisqu'elle touche 32 à 52% des nourrissons (63). Le traitement médical intensif (*cf.* ci-dessous) peut permettre de passer un cap : la situation s'améliore avec la baisse progressive des résistances pulmonaires, et l'évolution peut se faire vers une forme dite « moyenne », assez bien tolérée. Ainsi, pour les patients qui survivent à la première année de vie, la mortalité cumulative jusqu'à la fin de l'adolescence est de 12, 4% (73).

La symptomatologie et l'évolution de la maladie d'Ebstein chez l'homme dans sa forme moyenne sont variables. Néanmoins, la bonne tolérance peut permettre de mener une vie normale jusqu'à l'âge adulte et parfois jusqu'à un âge avancé. La grossesse est possible, bien tolérée en l'absence de cyanose et d'arythmie (63). Dans la large série internationale publiée par Watson en 1974 (90), qui porte sur 505 patients dont 403 au-delà de un an, 73 % des sujets entre 1 et 15 ans, 69% entre 16 et 25 ans et 59% au-delà de 25 ans sont en classe fonctionnelle de la NYHA I ou II. On observe néanmoins chez la plupart des patients une aggravation lente et progressive. La probabilité de survie selon Gentles (40) est de 50% à 47 ans.

Enfin, dans la forme de l'adulte chez l'homme atteint de maladie d'Ebstein, la survie peut être très longue, chez des patients peu symptomatiques dont les altérations tricuspides sont mineures, en l'absence d'anomalie associée, notamment de CIA (63). Il est ainsi rapporté le cas d'un patient qui a vécu jusqu'à l'âge de 85 ans en restant asymptomatique pendant 79 ans (73).

Lors d'atrésie tricuspidienne chez l'homme, l'évolution spontanée est d'autant plus grave que le flux pulmonaire est diminué, avec les complications propres à la cyanose. Il existe cependant des cas dits « équilibrés », en raison d'un débit pulmonaire suffisant, qui ont une tolérance satisfaisante dans le jeune âge. Mais la réduction spontanée progressive de la taille de la CIA et de la CIV aggrave la symptomatologie (19, 70).

6- Traitement

a- Chez les carnivores domestiques

Le traitement des MCVT chez les carnivores domestiques fait surtout appel en pratique courante au traitement médical (9, 32, 67, 85), mais des progrès dans les techniques chirurgicales de correction des MCVT ouvrent des horizons intéressants quant à la prise en charge chirurgicale possible des animaux atteints.

Les précurseurs dans la tentative de correction chirurgicale d'une MCVT ont été Eyster et coll. en 1977 (33). Ils tentèrent en effet un remplacement valvulaire tricuspidien chez une chienne atteinte d'une maladie d'Ebstein, mais le résultat a été mauvais. La chienne est en effet morte deux jours après l'intervention à cause d'une désinsertion de la prothèse et de sa rotation dans le flux sanguin pulmonaire (33).

Plus encourageants sont les résultats qu'ont publié Breznock et son équipe en 1994 dans les remplacements valvulaires mitraux et tricuspidiens (14). Ils ont en effet réussi, entre autres, à remplacer la valve tricuspide sévèrement dysplasique d'un chien par une valve autologue composée de tissu péricardique du patient. Cette opération a été une réussite puisque trois ans après la pose de cette valve, le chien était toujours asymptomatique.

Breznock précise cependant toutes les difficultés que ce type d'opération amène à affronter. Tout d'abord, le choix des patients ne doit inclure que des animaux ayant une réserve myocardique suffisante pour supporter le post-opératoire ; la fonction ventriculaire doit être en effet suffisante pour s'adapter à l'augmentation de la post-charge qui découle du remplacement valvulaire. Cette fonction ventriculaire peut être estimée par la mesure échocardiographique de la fraction d'éjection et de la fraction de raccourcissement. Le patient doit de plus peser plus de 5 kilogrammes, ne pas

avoir d'autre dysfonction d'un organe majeur, n'avoir qu'une seule valve mal formée et ne présenter que des signes débutants de décompensation cardiaque (14).

Une autre difficulté est la complexité du protocole anesthésique pour une opération à cœur ouvert. Trois protocoles sont applicables chez l'animal : le premier consiste à créer une hypothermie avec ou sans arrêt cardioplégique hypothermique, le deuxième fait appel à une circulation croisée avec un donneur et le troisième se base sur une circulation extracorporelle cardio-pulmonaire. Chacune de ces méthodes a ses avantages et inconvénients, mais toutes coûtent très cher en temps et en matériel. C'est donc là que se situe le principal facteur limitant pour le développement de la chirurgie intracardiaque en pratique courante vétérinaire.

Le choix de la valve de remplacement est aussi délicat. Les valves mécaniques implantées en position tricuspidienne sont le siège de thrombose en 3 à 4 mois chez un chien normal. Les bioprothèses utilisées en médecine humaine sont quant à elles à l'origine fibrose ou de calcification en moins de 3 mois qui les rendent rapidement non fonctionnelles (14).

Breznock a donc trouvé comme solution de fabriquer en salle d'opération une autogreffe à partir du péricarde du patient puis de l'implanter au cours de l'opération à cœur ouvert, que Breznock décrit en détail dans son article.

Il apparaît donc que les techniques chirurgicales lors de MCVT avec régurgitation valvulaire chez l'animal restent pour l'instant dans le domaine expérimental à cause de leur coût très important en temps et surtout en argent. Il se pourrait cependant qu'avec le progrès technique, les remplacements valvulaires puissent être pratiqués beaucoup plus fréquemment dans l'avenir au sein de structures adaptées.

Lors de MCVT à l'origine de sténose valvulaire, la technique chirurgicale de dilatation par ballonnet, décrite par Brown et Thomas (16) semble donner de bons résultats et mobilise beaucoup moins de moyens humains et financiers que le remplacement valvulaire. Cette technique peut donc être proposée d'ores et déjà dans les structures de haute technicité pour les chiens atteints de sténose tricuspidienne.

Il est donc possible d'espérer chez les chiens et chats atteints de MCVT une prise en charge chirurgicale future, mais elle ne peut pas être recommandée pour l'instant, sauf cas très rare de sténose tricuspidienne (32). Le traitement des MCVT reste donc jusqu'à présent essentiellement médical.

Le but du traitement médical chez l'animal est d'optimiser le rythme cardiaque et la précharge, ainsi que de limiter l'exercice et le stress au maximum (67, 85).

Des doses adaptées de diurétique (Furosémide, 1 à 2 mg/kg 2 fois par jour chez le chien), associées aux Inhibiteurs de l'Enzyme de Conversion de l'Angiotensine (IECA) (42, 52, 67, 85), peuvent permettre de contrôler l'ascite (35, 42, 52). En cas d'échec, il est possible de rajouter l'association hydrochlortiazide et spironolactone au furosémide (42). Un régime hyposodé peut permettre de réduire les doses de médicaments (52, 67).

Si l'ascite n'est pas maîtrisable par les diurétiques et gêne le patient, une paracentèse abdominale peut être envisagée (52).

La digoxine peut être utile, en particulier lorsque des arythmies supraventriculaires se développent (35, 42, 67, 91) . Elle ralentit la conduction atrio-ventriculaire et par conséquent la fréquence ventriculaire et agit également comme un inotrope positif (42).

Le traitement médical de la préexcitation ventriculaire, fréquente lors de MCVT chez les carnivores domestiques (*cf.* chapitre E.C.G. page 41) dépend de la présence de signes cliniques causées par les tachyarythmies ou les maladies cardiaques associées. Le traitement n'est pas nécessaire si l'animal a une fréquence cardiaque normale ou s'il ne présente pas de signes cliniques (50, 65). Dans le cas contraire, il fait appel à des molécules augmentant la période réfractaire des voies accessoires (procaïnamide, quinidine, lidocaïne, dysopyramide, amiodarone) ou du nœud

Rapport-gratuit.com
LE NUMERO 1 MONDIAL DU MÉMOIRES

atrio-ventriculaire (digitaliques, vérapamil, propranolol, amiodarone) pour permettre la conduction dans un seul sens au travers des voies accessoires ou du nœud atrio-ventriculaire (44, 50, 65)

b- Chez l'homme

Chez l'homme, les traitements chirurgicaux peuvent donner d'excellents résultats fonctionnels.

La chirurgie n'a cependant que peu d'indications jusqu'à présent chez le nouveau-né et le nourrisson atteint de maladie d'Ebstein (63). Ainsi, dans les formes graves du nouveau-né, la base du traitement est médicale; ce traitement comporte une réanimation respiratoire, une lutte contre l'acidose, un traitement digitalodiurétique éventuellement et surtout de la prostaglandine E1 qui permet de perfuser les poumons par le canal artériel (cardiopathie « ductodépendante »), dans l'attente d'une baisse progressive des résistances pulmonaires (63). La chirurgie palliative n'est envisagée que chez le nouveau-né gravement cyanosé, qui présente dès la naissance une insuffisance cardiaque (74). L'opération de Starnes est alors la procédure de choix. Elle consiste en une occlusion de l'orifice tricuspidien par un patch, associée à un élargissement de la CIA et à un shunt aortopulmonaire. Le cœur devient fonctionnellement univentriculaire (74).
Cette technique peut conduire ultérieurement à une opération de type Fontan (*cf.* ci-dessous).
Une valvuloplastie pulmonaire percutanée peut être également proposée chez le nouveau-né en cas de sténose valvulaire pulmonaire critique (63).

Lors d'atrésie tricuspidienne, la prostaglandine E1 est également utilisée en perfusion chez le nourrisson pour augmenter le flux sanguin pulmonaire *via* le canal artériel (74). Puis, une intervention palliative est utilisée dans les formes mal tolérées à débit pulmonaire réduit du jeune enfant, dans la période néonatale ou dans les premières semaines ou mois de vie (18, 74). Les meilleurs résultats sont obtenus par la technique de Blalock et Taussig modifiée, qui consiste à anastomoser l'artère subclavière à l'artère pulmonaire (74).
Les formes beaucoup plus rares associées à un hyperdébit pulmonaire, qui sont également très mal tolérées, sont justiciables d'un cerclage pulmonaire palliatif (18).
Les cas dits « équilibrés » en raison d'un débit pulmonaire suffisant, ont une tolérance satisfaisante dans le jeune âge et ne nécessitent pas de chirurgie palliative.

Chez le grand enfant et l'adulte, le recours à la chirurgie dépend des critères de gravité cliniques et échocardiographiques exposés ci-dessus et dans le chapitre relatif à l'échocardiographie (page 48). Les formes cyanogènes ont des indications opératoires plus étendues et plus précoces (18). Le choix de la technique est guidé par l'échocardiographie pré- et per-opératoire (63).

La fermeture isolée de la communication interauriculaire lors de maladie d'Ebstein, qui n'est que palliative, n'a que des indications très limitées, en particulier lorsque la fuite tricuspide est modérée (63). Les méthodes correctrices ont des indications beaucoup plus larges car leur but est de traiter aussi bien les anomalies valvulaires, celles du ventricules droit, que les anomalies associées (63).

Nous choisissons de décrire une technique correctrice de la maladie d'Ebstein, à savoir celle de Carpentier et son équipe qui paraît donner actuellement les meilleurs résultats (19, 63). Cette technique chirurgicale prend en compte les différents types anatomiques décrits par cette équipe (*cf.* classification anatomochirurgicale page 22). Le but de la technique est une réparation de la valve tricuspide, qui comporte plusieurs temps (19):

- Fermeture de la CIA par un patch péricardique.
- Détachement puis mobilisation de la valve antérieure (figures 15 et 16) : la surface tissulaire de cette valve doit être normale.
- Plicature longitudinale de la portion atrialisée du ventricule droit et de la partie adjacente de l'oreillette droite (figure 16).
- Rotation et réattachement de la valve antérieure (figure 17).
- Renforcement de l'anneau tricuspidien : chez l'adulte, une annuloplastie à l'aide d'un anneau de Carpentier est réalisée (figure 18). On évite d'utiliser cet anneau autant que possible chez l'enfant en croissance.
- Translocation éventuelle du muscle papillaire antérieur jusqu'au septum (figure 19) : on utilise cette translocation seulement en cas de mauvaise coaptation de la valve nouvellement construite. Cette coaptation déficiente est due à une traction excessive sur la valve antérieure causée par une mobilisation inadéquate du muscle papillaire lui correspondant. Le muscle est alors détaché de la paroi latérale pour être réimplanté plus haut sur le septum ventriculaire.

Sur soixante-quatre patients opérés entre 1980 et 1994, soixante-trois ont eu une intervention conservatrice et un seul patient un remplacement valvulaire. L'âge moyen des patients opérés est de 26 +/- 15 ans. La mortalité opératoire est de 9% et les décès tardifs au nombre de quatre. Le pronostic est apparu dépendre essentiellement de la contractilité ventriculaire droite qui doit être évaluée très attentivement avant et après l'opération. Environ 90% des patients sont en classe I ou II de la NYHA après l'opération, avec un recul de 5,18 +/- 3,25 ans, alors qu'ils n'étaient que 44% en pré-opératoire. Six ont été réopérés : deux pour une transplantation cardiaque, deux pour une deuxième intervention conservatrice et deux pour un remplacement valvulaire. Les plus mauvaises récupérations post-opératoires ont été observées pour les patients atteints du type D (cœur en forme de « sac »), les seuls pour lesquels l'indication pour cette technique chirurgicale reste discutable (19). Ces patients nécessitent souvent en effet un remplacement valvulaire, également indispensable lorsque le tissu valvulaire n'est pas assez important.

Lorsqu'un remplacement valvulaire doit nécessairement avoir lieu, on fait appel à une large greffe hétérologue porcine pour laquelle les risques de thrombose sont limités (13, 19). Ces valves biologiques sont en effet préférées aux prothèses mécaniques qui présentent un risque d'embolie pulmonaire majeure (5, 73), même avec l'emploi d' anticoagulants. Ce risque est supérieur en position tricuspide par rapport à la position mitrale, probablement car les pressions du cœur droit sont inférieures (13). Ces bioprothèses porcines ne sont pas implantables chez l'enfant et sont déconseillées avant l'âge de 30 ans, car la détérioration primaire progressive des tissus biologiques constitutifs de la valve est alors très fréquemment précoce (avant la sixième année post-implantation) (5).

Le traitement des troubles du rythme lors de maladie d'Ebstein chez l'homme fait appel au traitement médical, *via* les différents classes de drogues antiarythmiques, en particulier celles de classe I, les bêtabloquants et l'amiodarone (63).

Un traitement chirurgical peut aussi être institué : une section chirurgicale ou une ablation par radiofréquence des voies de préexcitation est réalisable isolément ou lors d'une correction chirurgicale de la malformation (63).

La mise en place d'un pacemaker pour traiter un bloc auriculo-ventriculaire malformatif ou chirurgical, peut être nécessaire (63).

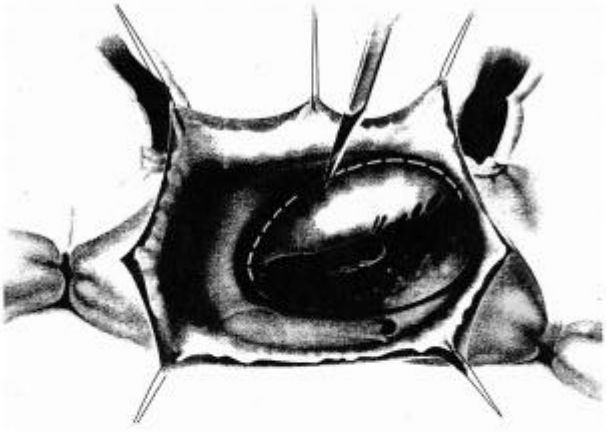

Figure 15. Détachement de la valve antérieure.

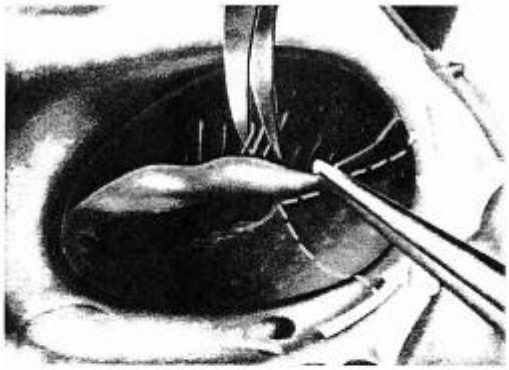

Figure 16. Mobilisation de la valve antérieure et plicature longitudinale de la chambre atrialisée.

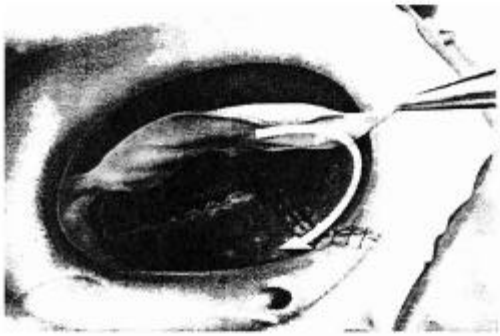

Figure 17. Après plicature longitudinale du ventricule droit, une rotation de la valve antérieure dans le sens des aiguillles d'une montre ainsi que des sutures sont réalisées.

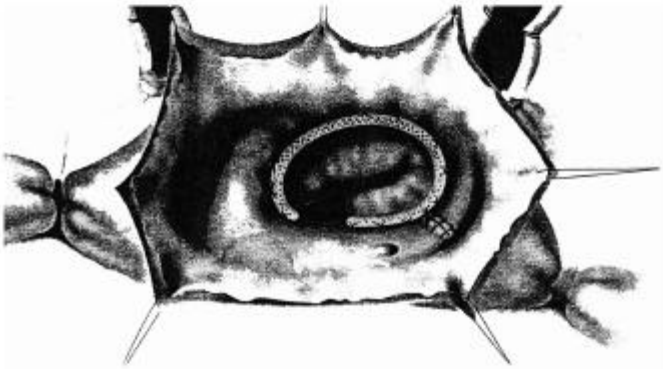

Figure 18. Annuloplastie avec un anneau de Carpentier.

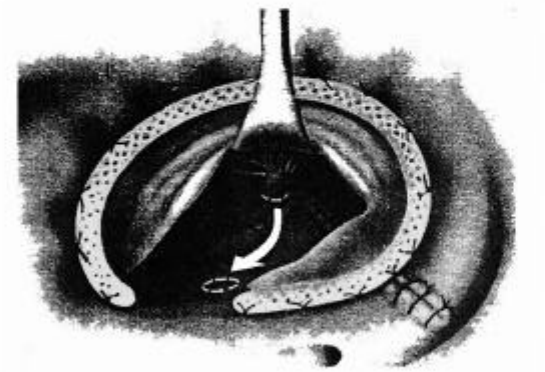

Figure 19. Translocation du muscle papillaire antérolatéral jusqu'au septum.

Figures 15 à 19: d'après CHAUVAUD S., MIHAILEANU S.A., GAER J.A., CARPENTIER A.C.: Surgical treatment of Ebstein's Malformation, the Hôpital Broussais' experience, in "Cardiol. Young", 1996.

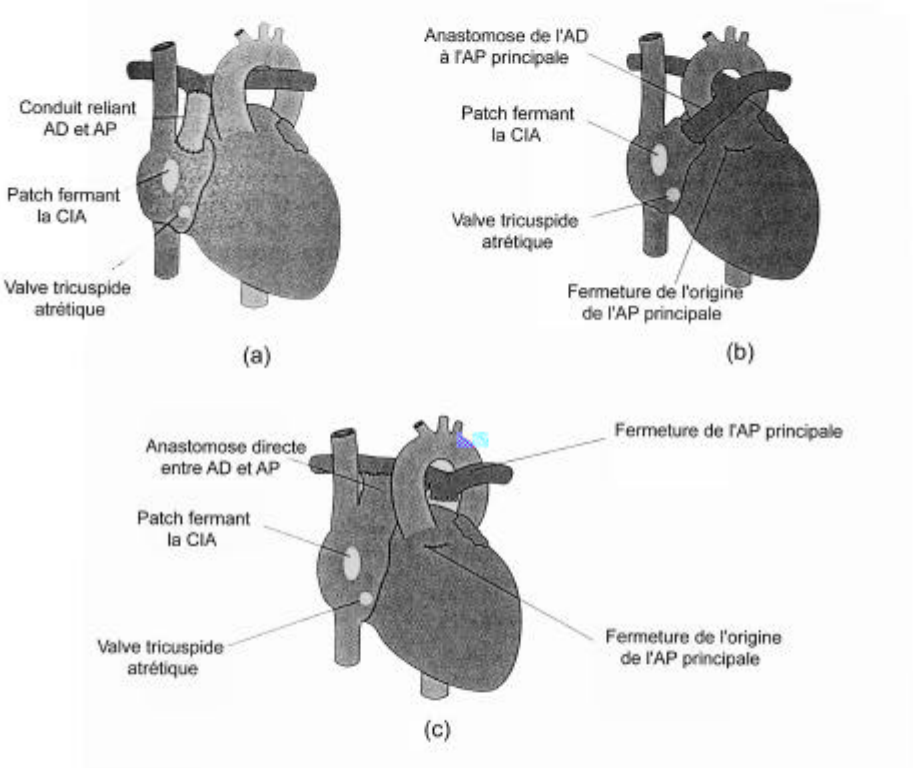

Figure 20. Schémas illlustrant les types de connexion atriopulmonaires (procédures de Fontan). CIA= Communixation interatriale.

(a). Conduit reliant atrium droit (AD) et artère pulmonaire (AP).
(b). Modification de Kreutzer : la valve pulmonaire du patient est connectée, en même temps que le tronc pulmonaire, à l'atrium droit.
(c). Anastomose directe entre atrium droit et artère pulmonaire grâce à un patch péricardique.

D'après PILLAI R.: Abnormalities of the atrioventricular valves, in MORRIS P.J., MALT R.A.:"Oxford textbook of surgery," ed. Oxford University Press, New-York, 1994.

Les résultats de l'opération chirurgicale de la maladie d'Ebstein chez l'homme sont donc bons. Elle génère une moindre surcharge de volume du ventricule droit et une amélioration de sa fonction. Les éventuelles fermeture de CIA et interruption des voies accessoires de conduction éliminent respectivement le risque d'embolie paradoxale et celui d'une réponse ventriculaire rapide à un flutter ou à une fibrillation atriale (73).

Lors d'atrésie tricuspidienne, une chirurgie correctrice ayant pour but de séparer de manière permanente les circulations pulmonaire et systémique, n'est envisageable qu'à partir de l'âge de 30 mois (74). Avant cet âge, seules les chirurgies palliatives sont possibles (*cf.* ci-dessus). La correction fonctionnelle de l'anomalie est accomplie par anastomose directe ou mise en place d'un tube prothétique non valvé entre l'oreillette droite et l'artère pulmonaire, et par la fermeture de la CIA (intervention de Fontan) (37, 38). Il existe plusieurs types d'anastomoses atriopulmonaires, dérivant toutes de la technique de Fontan, dont quelques-unes sont schématisées dans la figure 20. Si le ventricule droit n'est pas trop hypoplasique, il est possible de l'utiliser comme une pompe en anastomosant l'auricule droit au ventricule droit grâce à un patch péricardique, tout en laissant intactes la valve et la chambre d'éjection pulmonaires (38). Les candidats à cette intervention correctrice doivent avoir des résistances vasculaires pulmonaires normales et une pression artérielle pulmonaire inférieure à 20 mm de mercure, des artères pulmonaires de taille satisfaisante, une bonne fonction ventriculaire gauche et un rythme sinusal (9, 18, 37, 41).

Les résultats de l'opération de Fontan sont satisfaisants sur les court et moyen termes, mais divisent les auteurs quant au long terme. En effet, Casasoprana (18) les juge problématiques à long terme, alors que Friedman (38) les juge bons. Tous les auteurs reconnaissent cependant les complications secondaires possibles, en particulier l'apparition de sténoses au niveau du conduit ou de l'anastomose atriopulmonaire, pouvant conduire à des réinterventions, mais aussi la défaillance progressive du ventricule gauche, seule pompe active du circuit (18, 37). Des troubles du rythme auriculaire peuvent aussi compromettre la qualité du résultat opératoire (18).

Le traitement médical chez l'homme adulte fait appel aux mêmes molécules que chez les carnivores domestiques, aussi bien pour les anti-arythmiques, que pour les diurétiques, ou les IECA (63). L'exercice, et en particulier les activités sportives sont en général déconseillées selon la gravité de la MCVT (41).

IV- MCVT et examens complémentaires

A- Electrocardiographie (E.C.G.)

L'E.C.G. est la technique de transcription graphique de l'activité électrique du cœur (66). Lors de MCVT chez l'animal, l'électrocardiogramme ne comporte généralement pas les éléments caractéristiques de la cardiomégalie droite (*cf.* figure 21) malgré une dilatation atriale et ventriculaire droite, généralement massive (67). Ainsi, dans l'étude de Kornreich et Moïse (49), les éléments caractéristiques de dilatation ventriculaire droite ne sont retrouvés que chez 33% des chiens et 50% des chats.

La traduction électrocardiographique de la cardiomégalie droite inclut des ondes P de grande amplitude (33, 50, 57, 71) qui peuvent aussi s'élargir si la dilatation atriale droite est massive (9, 67), des ondes Q (57) et S profondes sur les dérivations I,II, III et aVF pour l'onde S (33, 42, 65, 67, 91) et une déviation axiale droite (57, 67).

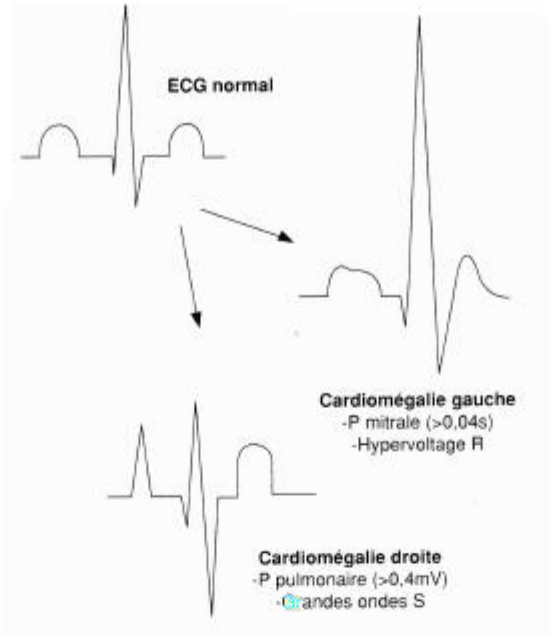

Figure 21. Modifications de la morphologie de l'E.C.G. lors de cardiomégalie droite ou gauche.
D'après 30.

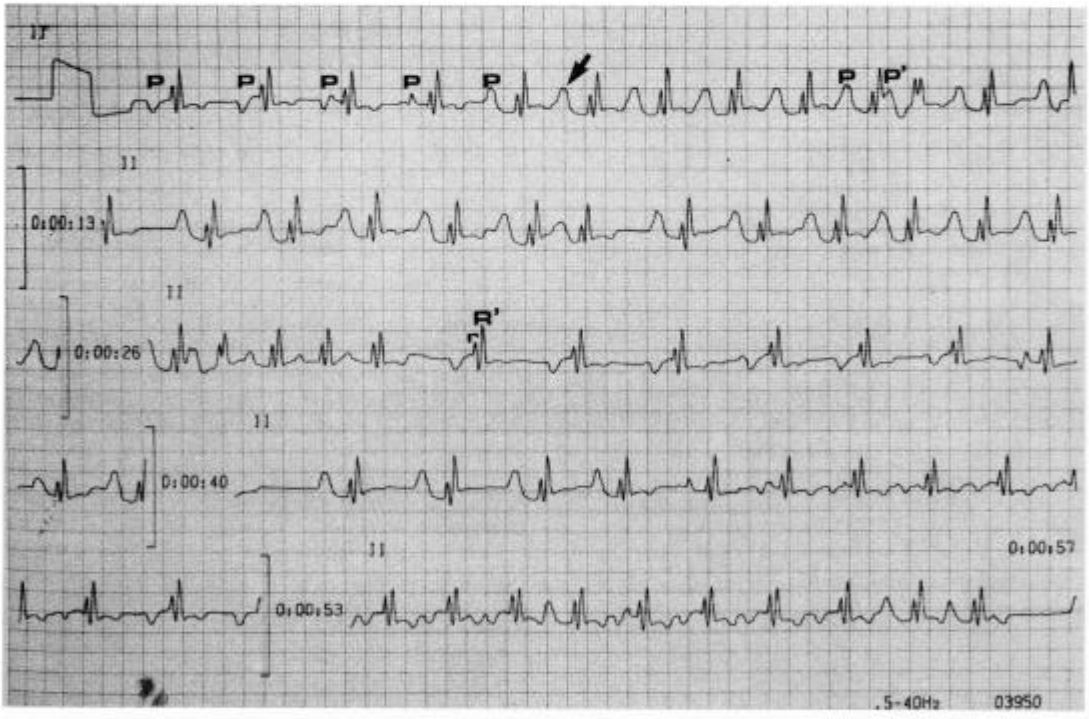

Figure 22. Enregistrement semi-continu de la dérivation II d'un E.C.G. d'un Labrador retriever chocolat atteint d'une dysplasie tricuspidienne sévère. La morphologie de l'onde P change de polarité et de taille. Parfois les ondes P sont à la fois grandes et larges (flèche). Les complexes QRS dédoublés (rR') sont observés. Des complexes supraventriculaires prématurés et de la tachycardie sont présents. Le chien a finalement développé une fibrillation atriale (vitesse du papier= 50 mm/sec, 10 msec= 10 mm).
D'après MOISE N.S.: Tricuspid valve dysplasia in the dog, in KIRK R.W., BONAGURA J.D.: "Current veterinary therapy XII", ed. WB SAUNDERS, Philadelphie, 1995.

Les dérivations précordiales apparaissent être des indicateurs plus sensibles de dilatation ventriculaire droite chez le chien, contrairement au chat (49).

Lors de sténose tricuspidienne, le ventricule droit étant généralement petit, aucun signe de dilatation n'est retrouvé sur l'E.C.G (85); par contre, une onde P ample et large est observée, indiquant la dilatation auriculaire (16).

Chez l'homme, l'E.C.G. comporte le plus souvent des signes d'une hypertrophie auriculaire droite qui se traduit par une onde P ample et pointue, ainsi qu'un bloc de branche droit à complexes polyphasiques bas voltés, quasi-constant lors de maladie d'Ebstein, qui s'élargit avec l'âge (18, 26, 38, 63). Ce bloc de branche est rarement retrouvé chez l'animal.

Les QRS dédoublés sont une découverte électrocardiographique plus fréquente et plus spécifique des chiens et chats atteints de MCVT (49, 85). Le dédoublement du complexe QRS se définit par une morphologie comportant un rR', Rr', RR', ou rr' (figure 22) ou bien par un complexe QRS crocheté dans lequel la seconde déflection n'a pas croisé la ligne de base et ne peut donc pas être classifiée comme une onde R secondaire (49, 52, 67, 92).

Ainsi, ce QRS dédoublé est retrouvé chez 47% des Labradors, chez 60% des chiens non-Labrador et chez 67% des chats de l'étude de Kornreich et Moïse (49).

La présence de QRS dédoublés a aussi été décrite chez l'enfant atteint de maladie d'Ebstein (67) ; leur origine exacte est inconnue mais ils sont liés à une dépolarisation ventriculaire anormale. Or, les causes potentielles de dégradation de la dépolarisation ventriculaire sont la fibrose, les voies accessoires, et l'ischémie. La formation des voies accessoires pourrait être liée à une apoptose déficiente ou excessive des cellules constitutives des nœuds sino-atriaux, atrio-ventriculaires, du faisceau de His , des vaisseaux coronaires et du myocarde ventriculaire. Les modifications morphologiques et électrocardiographiques des MCVT pourraient donc être liées au même processus d'apoptose aberrante dans la région de l'anneau tricuspidien qui altère l'anatomie et la fonction des tissus valvulaires, myocardiques et des tissus de conduction (49).

Une pré-excitation ventriculaire est également retrouvée parfois chez les animaux atteints de MCVT (9, 50, 65). Cette anomalie se manifeste par un intervalle P-R court et traduit une dépolarisation prématurée d'une partie ou de tout le myocarde ventriculaire quand un influx supraventriculaire est conduit par une voie accessoire (44, 50, 65). L'influx est conduit plus vite par cette voie qu'à travers le nœud atrio-ventriculaire, ce qui explique l'intervalle P-R court.

Les voies accessoires, qui s'insèrent sur le myocarde ventriculaire sont à l'origine d'une dépolarisation prématurée d'une portion de ventricule. Cela peut se traduire par une onde delta au sein d'un complexe QRS, dont l'élargissement est fréquent car la dépolarisation se fait *via* le myocarde et non par les voies de conduction habituelles (50). L'existence d'une ou plusieurs voies accessoires prédispose au développement de tachyarrythmies supraventriculaires par des mécanismes de réentrée. La présence d'une tachycardie supraventriculaire paroxystique en combinaison avec une préexcitation ventriculaire définit le syndrome de Wolf-Parkinson-White, parfois décrit chez le chien (50). Ce syndrome s'observe également chez l'homme, lors de maladie d'Ebstein dans 4 à 26% des cas avec une préexcitation ventriculaire droite (19, 38, 63).

Les arythmies cardiaques chez les carnivores domestiques, en particulier supraventriculaires, apparaissent assez rares dans l'étude de Kornreich et Moïse (49), alors que des articles plus anciens insistaient sur la fréquence importante de ces arythmies (9, 67). Ils n'ont en effet retrouvé que 5 à 10 % de chiens atteints de fibrillation atriale. Les autres arythmies diagnostiquées chez les chiens ont été une tachycardie sinusale, une tachycardie supraventriculaire, des extrasystoles atriales, ainsi qu'une association d'extrasystoles supraventriculaires, d'un bloc de branche droit et d'extrasystoles ventriculaires. Dans cette étude, aucun chat n'a présenté d'arythmie cardiaque à l'E.C.G., même si un chat était suspect de préexcitation ventriculaire (49). Meurs et Miller ont décrit un cas de pré-excitation ventriculaire vraie, associée à un bloc fasciculaire antérieur gauche et à un bloc de

branche droit chez un chat européen mâle de 5 ans atteint d'une forme de dysplasie fortement évocatrice de la maladie d'Ebstein (65).

D'autres arythmies ont été rapportées chez des chiens atteints de DT, comme une tachycardie par réentrée intra-atriale (61), un flutter atrial (71), ou un BAV 1 (52).

Chez l'homme atteint de maladie d'Ebstein, les troubles du rythme, à la différence des carnivores domestiques, sont très fréquents. Il s'agit d'extrasystoles de tous types, de flutter et fibrillation auriculaires et plus rarement de blocs auriculo-ventriculaires. Les crise de tachycardie paroxystique sont particulièrement fréquentes, supraventriculaires le plus souvent ; elles sont surtout en rapport avec un syndrome de préexcitation presque toujours orthodromique (63). L'enregistrement de Holter est donc particulièrement recommandé dans le dépistage des troubles du rythme.

On peut se demander si le recours exceptionnel au Holter en médecine vétérinaire n'est pas à l'origine de cette relative rareté dans la découverte des arythmies liées aux MCVT chez les carnivores domestiques.

Les cas d'atrésie tricuspidienne chez l'homme montrent sur l'E .C.G. une déviation axiale gauche, avec un axe de QRS entre 20 et –60°, ainsi que des signes d'hypertrophie auriculaire droite et ventriculaire gauche (18, 38, 74).

B- Radiographie

La radiographie thoracique est indispensable dans l'évaluation des maladies cardio-pulmonaires (59), en particulier les cardiopathies congénitales (9). Deux clichés doivent être systématiquement effectués pour évaluer l'ensemble des organes intra-thoraciques : un cliché en position latérale droite (ou éventuellement gauche) et un cliché en position dorso-ventrale (59, 39).

L'analyse d'une radiographie, dans le cadre d'une suspicion de MCVT, doit conduire à rechercher systématiquement des signes directs cardiaques (modifications de la taille ou de la forme de la silhouette cardiaque) et des signes indirects (anomalies extracardiaques en relation avec la malformation cardiaque).

Les signes directs consistent principalement en une dilatation atriale droite (4 , 9, 16, 21, 33, 38, 64, 65, 67, 85) plus ou moins importante accompagnée généralement d'une dilatation ventriculaire droite (4, 64, 67), sauf en cas d'atrésie ou de sténose tricuspidiennes. Les signes radiographiques de cardiopathie droite, qui ne sont pas tous retrouvés lors de MCVT, sont regroupés dans le tableau III et les figures 23 et 24. L'hypothèse d'une atrésie ou d'une sténose valvulaire doit être évoquée chaque fois que l'atrium droit est dilaté sans que le ventricule ne le soit (85).

Cette cardiomégalie droite a souvent pour conséquence un contact cardio-sternal augmenté et une trachée repoussée dorsalement sur la vue de profil (42). Parfois, seule une cardiomégalie globale est décelable tant la silhouette cardiaque est remaniée (52, 57, 91). Il faut noter qu'une prédominance ventriculaire droite peut être normale chez l'animal nouveau-né ; il ne faut donc pas conclure à tort à une cardiomégalie droite chez ces animaux (9).

Pdf-Gratuit.com

	Vue de profil	Face
Atrium	?? Déplacement crânial du bord cardiaque crânial (auricule droite) ?? Surélévation de la trachée en avant de la bifurcation trachéobronchique	?? Ectasie entre 9H et 11H
Ventricule	?? Diamètre du cœur droit > à 2 fois le diamètre du cœur gauche ?? Arrondissement du bord cardiaque crânial ?? Aire de contact cœur/sternum augmentée	?? Diminution de la distance cœur/paroi thoracique droite ?? Cœur en D inversé ?? Apex déplacé vers la gauche
Artère pulmonaire principale ou Tronc pulmonaire		?? Ectasie entre 1H et 2H **ABSENTE LORS DE MCVT**

Tableau III: Signes radiographiques de cardiopathie droite (silhouette cardiaque), d'après 39.

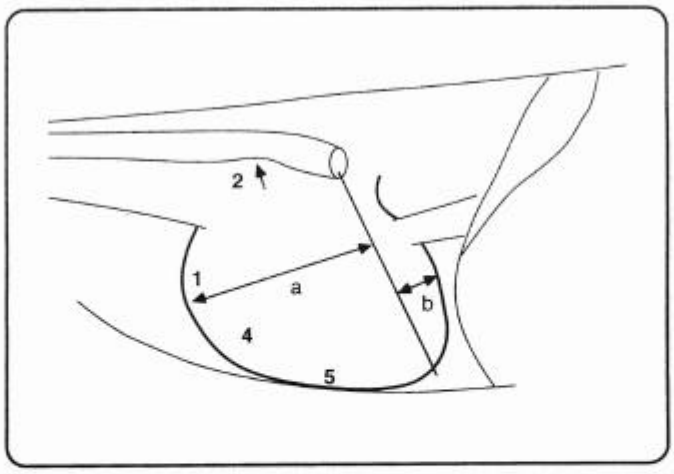

Figure 23. Modifications de la silhouette cardiaque lors de cardiopathie droite, vue de profil.
- Hypertrophie atriale droite: 1 et 2.
- Hypertrophie ventriculaire droite: 4 et 5 et modification des rapport coeur gauche sur coeur droit: a> 2Xb.

D'après 39.

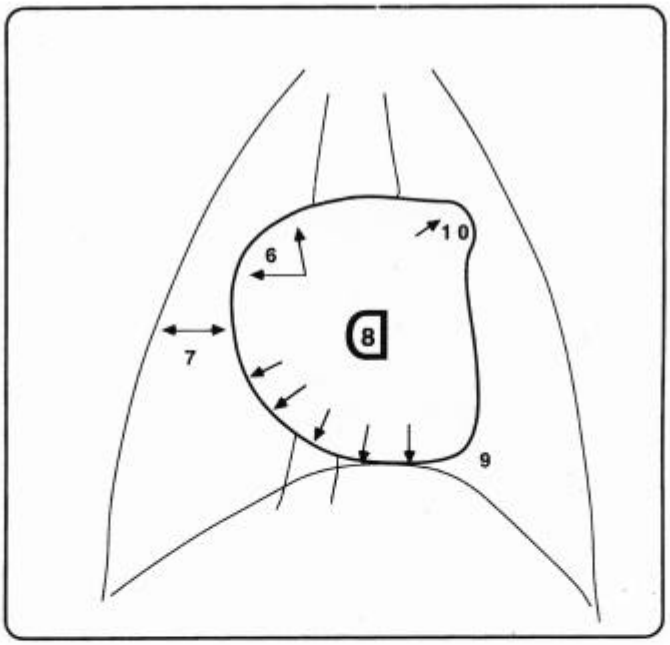

Figure 24. Modifications de la silhouette cardiaque lors de cardiopathie droite, vue de face.
- Hypertrophie atriale droite: 6.
- Hypertrophie ventriculaire droite: 7, 8 et 9.
- Dilatation du tronc pulmonaire: 10: ABSENTE LORS DE MCVT.

D'après 39.

Rapport-gratuit.com
LE NUMERO 1 MONDIAL DU MÉMOIRES

Une cardiomégalie importante suggère un pronostic réservé à mauvais (9). A l'inverse, une cardiomégalie modérée a beaucoup de probabilités d'être associée à un pronostic relativement bon (9). Il est possible d'observer également un écrasement du cœur gauche par le cœur droit et parfois une déviation marquée de l'apex vers la gauche (9, 67).

Parmi les signes indirects, une vascularisation pulmonaire réduite est souvent présente à cause de l'hypoperfusion des poumons (9, 64, 67, 85), en particulier lors d'atrésie pulmonaire (18, 38, 74). Il n'y a pas d'ectasie du tronc pulmonaire, ce qui permet de différencier une MCVT d'une sténose pulmonaire (tableau III, figures 23 et 24). En cas d'insuffisance cardiaque congestive sont observés une hépatomégalie (57, 67), une dilatation de la veine cave caudale (4, 9, 16, 33, 42, 57) ou une densité liquidienne abdominale ou thoracique traduisant respectivement de l'ascite (57) ou de l'épanchement pleural (35, 57) sont observables.

Chez l'homme atteint de maladie d'Ebstein, la silhouette cardiaque est variable : parfois normale, le plus souvent pathologique (63). L'image de cardiomégalie en « ballon de rugby » (63, 74, 80), avec un gros débord droit en « bajoue » (26) posé sur le diaphragme est la plus habituelle et la plus typique, avec un pédicule grêle, des bords nets (63), une faible pulsatilité en radioscopie (38, 63). Les signes indirects montrent des poumons souvent clairs (63), parfois hypovascularisés (74) lorsqu'il existe un shunt droit-gauche important (9).

Lors d'atrésie tricuspidienne, dans la grande majorité des cas où le flux pulmonaire est réduit, la vascularisation pulmonaire est très réduite. La silhouette cardiaque est de taille à peu près normale, avec cependant une proéminence réduite des artères pulmonaires principale, droite et gauche (18, 74).

Aucun signe radiographique n'est cependant pathognomonique de MCVT. Ainsi, les dilatations atriales et ventriculaires droites sont également retrouvées lors de sténose pulmonaire, de CIA, de dirofilariose ou de toute cause à l'origine d'un cœur pulmonaire (39). La seule radiographie, éventuellement appuyée par l'E.C.G., ne peut donc pas poser de manière certaine le diagnostic sans échocardiographie associée (9)

C- Echocardiographie

1- Principe et réalisation pratique (7, 23, 25, 29, 69)

L'échographie est une méthode d'exploration non invasive qui utilise les propriétés physiques des ultrasons. L'échocardiographie est l'application clinique de l'échographie à l'étude du cœur et des grands vaisseaux proximaux.

Après avoir positionné et préparé le patient, le cœur est classiquement observé et étudié par un abord parasternal droit. Un abord parasternal gauche est également nécessaire pour l'examen Doppler.

L'examen échocardiographique débute toujours par une exploration en mode bidimensionnel (ou mode 2D) afin d'étudier les coupes de référence dites coupes grand axe (ou longitudinales) et coupes petit axe (ou transversales). La figure 25 décrit schématiquement ces coupes. Lors de l'étude de ces coupes, les structures cardiaques sont visualisées en deux dimensions ce qui permet d'effectuer le diagnostic et la localisation d'une modification morphologique du cœur. Il est également possible de faire une évaluation chiffrée de la taille de certaines cavités cardiaques telles que l'aorte et l'atrium gauche, d'apprécier visuellement

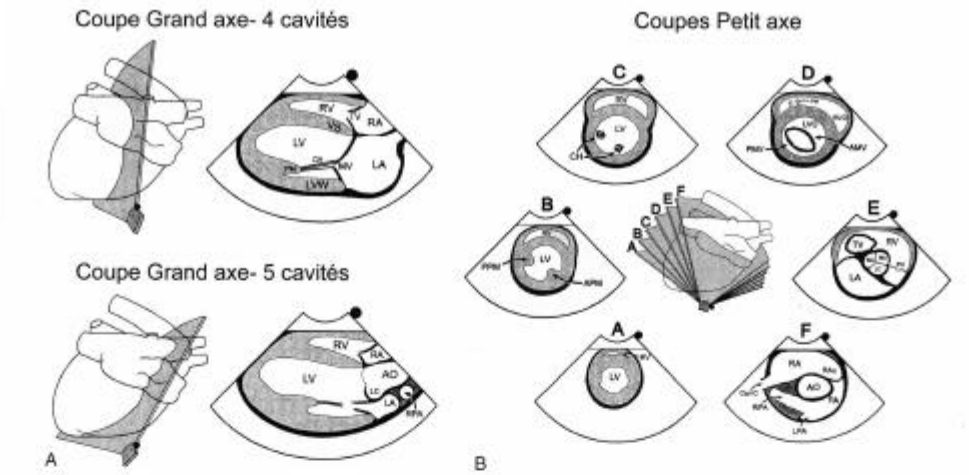

Figure 25 . Coupes échocardiographiques bidimensionnelles par abord parasternal droit.
(A). Coupes grand axe. RV: ventricule droit; TV: valve tricuspide; RA: atrium droit; LV: ventricule gauche; VS: septum interventriculaire; LVW: paroi postérieure du ventricule gauche; CH: cordages tendineux; PM: muscle papillaire; MV: valve mitrale; LA: atrium gauche; AO: aorte; LC: cuspide gauche (aortique); RPA: artère pulmonaire droite.
(B). Coupes petit axe. Les coupes A à F montrent les différentes vues obtenues en progressant de l'apex à la base du coeur. LVO: chambre de chasse du ventricule gauche; PMV: cuspide mitrale postérieure (pariétale); RVO: chambre de chasse du ventricule droit; AMV: cuspide mitrale antérieure (septale); PPM: muscle papillaire postéromédial (dorsal); APM: muscle papillaire antérolatéral (ventral); PV: valve pulmonaire; NC: cuspide aortique noncoronaire ou septale; RC: cuspide aortique droite; LC: cuspide aortique gauche; Ca VC: veine cave caudale; PA: artère pulmonaire principale LPA: artère pulmonaire gauche; RAu: auricule droit.
Extrait de MOISE N.S., FOX P.R.: Echocardiography and Doppler imaging, in FOX P.R., SISSON D., MOISE N.S.: Textbook of canine and feline cardiology (2nd edition), ed. WB SAUNDERS, Philadelphie, 1999.

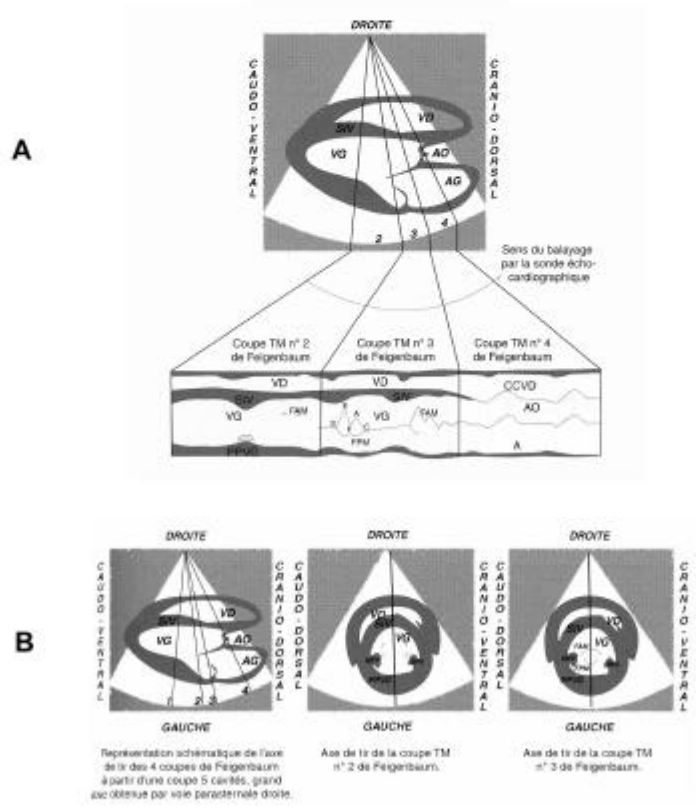

Figure 26. A. Représentation schématique des coupes de Feigenbaum .
B. Axes de tir TM définis par Feigenbaum.
VG: ventricule gauche; VD: ventricule droit; AO: aorte; AG: atrium gauche; SIV: septum interventriculaire; FAM: feuillet antérieur mitral; FPM: feuillet postérieur mitral; PPVG: paroi postérieure du ventricule gauche.
Extrait de CHETBOUL V., POUCHELON J.L., BUREAU-AMAGLIO S., TESSIER D.: "Echocardiographie et Echo-Doppler du chien et du chat", ed. Masson, Paris, 1999.

la contractilité cardiaque (sa réelle évaluation chiffrée ne se fera qu'en mode Temps-Mouvement) et enfin de contrôler et d'orienter le faisceau linéaire de la coupe Temps-Mouvement choisie.

Une échographie en mode Temps-Mouvement (ou mode TM) est réalisée à partir des coupes 2D. Ces coupes ont été décrites chez l'homme par Feigenbaum à partir de la voie parasternale droite grand axe cinq cavités et adaptées chez le chien à partir de cette même coupe ou d'une vue 2D petit axe du cœur. Ces coupes, dont seules les numéros 2 et 3 présentent un intérêt pratique en médecine vétérinaire, sont représentées dans la figure 26. La réalisation de ces coupes permet d'effectuer des mesures précises, diastoliques et systoliques, des différentes structures intracardiaques (parois, cavités, valvules) . Ces mesures permettent ensuite le calcul de différents rapports et indices afin d'explorer la morphologie et la cinétique du cœur (inotropisme notamment, par l'intermédiaire de la fraction de raccourcissement) et débouchent sur une analyse objective de la fonction cardiaque par comparaison à des normes échographiques prédéfinies.

2- Application aux MCVT

L'échocardiographie est l'examen de choix , aussi bien chez l'homme (63) que l'animal, pour établir le diagnostic définitif de MCVT (9, 74), pour évaluer les répercussions de ces cardiopathies (67) et ainsi définir le pronostic de ces maladies.

a- Modifications de l'appareil valvulaire tricuspidien

L'échocardiographie 2D permet, sur les coupes grand axe en particulier, d'étudier les anomalies de localisation, de forme, de mobilité ou d'attache de l'appareil valvulaire tricuspidien (9, 85).

Lors de maladie d'Ebstein ou de DT, quelle que soit l'espèce concernée, la valve septale apparaît adhérente au septum interventriculaire sur les vues grand axe et petit axe en abord parasternal droit, ainsi qu'en vue apicale quatre cavités en abord caudal gauche (67, 69). Les trois valvules présentent différents degrés d'épaississement (7, 11, 34, 65, 67, 69, 92) voire de fusion (69). Lors de soudure de l'extrémité distale de la valvule septale au septum interventriculaire (SIV), le feuillet antérieur tricuspidien apparaît allongé (24).

Chez l'homme comme chez l'animal, le diagnostic de certitude de la maladie d'Ebstein repose sur l'observation d'un déplacement apical d'une ou plusieurs valvules tricuspidiennes. Un examen très attentif est nécessaire pour juger du déplacement éventuel de ces valvules (9, 18, 56, 62, 67, 69).

Chez les carnivores domestiques, il faut prendre en compte le déplacement apical physiologique de l'insertion des feuillets tricuspidiens par rapport aux feuillets mitraux, qui est de 1 à 2 mm (24). Il faut de plus tenir compte de la présence de cordages tendineux souvent très courts et de l'attache directe d'une ou plusieurs valvules au muscle sous-jacent afin de ne pas conclure à tort à un déplacement (9). Ces anomalies d'insertion s'observent sur une coupe grand axe obtenue par voie parasternale droite (62).

Chez l'homme, le diagnostic de certitude de la maladie d'Ebstein nécessite une mesure échocardiographique ou post mortem objective de la distance séparant les attaches basales des feuillets tricuspidiens de l'anneau valvulaire atrioventriculaire (49). La différenciation entre dysplasie simple et maladie d'Ebstein peut ainsi être faite dans la plupart des cas, y compris chez le fœtus (51). Dans les cas difficiles, la distance entre les feuillets et l'anneau valvulaire peut être indexée à la surface corporelle, ce qui permet de faire la distinction entre un déplacement apical valvulaire physiologique ou pathologique (82) : le décalage de l'insertion des valves postérieure et septale par rapport à la mitrale doit rester inférieur à 0,8 cm/m2 de surface corporelle en incidence échographique apicale des quatre cavités (63). Une classification du degré de déplacement, d'épaississement valvulaire, d'hypoplasie des cordages tendineux à la fois échographique et post mortem a été effectuée chez l'homme (51) afin de caractériser les MCVT (atrésie exclue).

Lors de maladie d'Ebstein chez l'homme ou les carnivores domestiques, une mobilité exagérée et une fermeture retardée de la valve tricuspide sont de plus, systématiquement observées (38). Le mode TM permet de noter ce retard excessif de fermeture de la tricuspide par rapport à la mitrale ainsi que d'éventuels déplacements valvulaires (63).

Chez les chiens atteints de sténose tricuspidienne, un tissu fibreux brillant entoure l'anneau tricuspidien. On observe des feuillets tricuspidiens plus ou moins mal formés et épaissis (16) en forme de dôme sur les coupes 2D en diastole (16, 24), qui induisent fréquemment un défaut de fermeture des valvules (24).

Lors d'atrésie pulmonaire chez l'homme, l'échographie 2D montre bien l'atrésie de la valve tricuspide remplacée par un plancher imperforé (18, 38, 74). Les coupes apicales et sous-xyphoïdiennes sont celles qui révèlent le mieux l'atrésie de l'orifice tricuspide (38).

b- Autres modifications échographiques

La coupe 2D grand axe 4 cavités (69, 24) permet d'apprécier la taille de l'atrium droit, en général très dilaté, quelle que soit la MCVT, par comparaison à celle de l'atrium gauche (7, 9, 16, 24, 42, 51, 52, 62, 65, 67, 69, 70, 80, 88). Le ventricule droit est également dilaté (7, 9, 38, 42, 51, 52, 62, 65, 67, 69, 80), sauf en cas de sténose ou d'atrésie valvulaire, où il est normal à hypoplasié (16, 18, 38, 74). Lors de maladie d'Ebstein, les coupes 2D permettent de définir les limites de l'atrialisation du ventricule droit. Le ventricule gauche apparaît fréquemment trop petit à cause de la diminution du remplissage ventriculaire ou de sa distorsion relative par rapport au ventricule droit (62, 67), sauf en cas d'atrésie tricuspidienne où il est dilaté (18, 38, 74). Un muscle papillaire large et fusionné est également souvent observé au lieu des petits muscles normalement discrets (7, 9, 34, 69, 92). Des cordages tendineux anormaux (7, 11, 69, 92) sont très souvent présents. Bien que la plupart des auteurs préfèrent utiliser l'abord parasternal droit chez le chien, certains auteurs préconisent la vue apicale parasternale gauche 4 cavités afin d'évaluer les MCVT (83, 92) du chien. Chez l'homme, les incidences utilisées sont les sous-costale et apicale quatre cavités, les parasternales grand et petit axe, les sous-costales oblique droite et apicale grand axe (63).

La coupe numéro 2 de Feigenbaum en TM permet d'objectiver la surcharge ventriculaire droite induite par la DT ou la maladie d'Ebstein (9, 24, 62). Lors de dilatation ventriculaire droite importante, la surcharge provoque un aplatissement diastolique et un mouvement paradoxal (7, 9, 24, 38, 42, 55, 62, 67, 69) du SIV. Le mouvement du SIV, qui est normalement en miroir par rapport au mouvement de la paroi postérieure du ventricule gauche, se retrouve en effet en opposition de phase avec celui-ci (62). Le mode TM permet également le calcul de la fraction de raccourcissement, très souvent diminuée (9).

L'échocardiographie peut être complétée par une échographie abdominale qui permet de visualiser les conséquences intra-abdominales de l'insuffisance cardiaque droite: veine cave caudale et vaisseaux hépatiques dilatés, foie élargi et arrondi ou ascite (69).

c- Intérêt pronostique et thérapeutique de l'échocardiographie lors de MCVT

Les facteurs de gravité des MCVT, détectables par échocardiographie et Doppler (*cf.* chapitre Doppler page 53) n'ont pas encore été bien codifiés chez les carnivores domestiques. L'échocardiographie couplée au Doppler permet de faire la différence entre maladie d'Ebstein et DT dont le pronostic est différent. Ils permettent également de classer les DT selon des stades de gravité. Plus le stade de gravité est élevé, plus le pronostic paraît mauvais et plus la prise en charge médicale est généralement importante. Cependant, comme les thérapeutiques chirurgicales sont pour l'instant très limitées chez l'animal, l'échocardiographie ne guide que le traitement médical. L'intérêt pronostique et thérapeutique de l'échographie restent donc assez limités chez les carnivores domestiques. Prédomine donc l'intérêt diagnostique, qui trouve des applications, entre autre, en élevage canin. En raison de sa forte capacité de détection des MCVT, une

échocardiographie systématique est fortement recommandée aux Etats-Unis d'Amérique pour tout Labrador destiné à la reproduction, vu les risques génétiques inhérents à cette race (83, 92).

Chez l'homme, l'échocardiographie couplée au Doppler permet d'affiner le pronostic des MCVT en mettant en évidence d'éventuels facteurs de gravité. Ainsi, l'observation d'une dilatation atriale majeure chez le fœtus atteint de maladie d'Ebstein paraît être corrélée à un risque importants de mort subite *in utero* ou en post-natal immédiat (70). L'amincissement de la paroi ventriculaire droite est également de mauvais pronostic (70). L'échocardiographie permet surtout chez l'homme d'apprécier, de façon distincte, la sévérité fonctionnelle de la malformation qui conduira à poser l'indication chirurgicale, et la sévérité anatomique qui guidera l'option technique chirurgicale (63). L'évaluation de cette sévérité aide aussi à établir le pronostic. Lors de maladie d'Ebstein, la sévérité fonctionnelle dépend de l'importance du shunt auriculaire (et donc de la cyanose) estimée par écho-Doppler, de la dilatation et dysfonction du ventricule droit, de la dysfonction tricuspide. La sévérité anatomique est liée à l'importance du déplacement des valves septale et postérieure, mais aussi aux anomalies de la valve antérieure. Si celle-ci a des attaches dans la chambre de chasse du ventricule droit, il y a peu de chances que l'on puisse conserver la valve ; si en revanche, elle reste mobile et non attachée au-delà de la partie moyenne du ventricule, il y a de bonnes chances de réparation efficace. La sévérité anatomique dépend encore de la dilatation du ventricule droit, et notamment de la grandeur de sa portion atrialisée (18, 38), et des malformations associées éventuelles (63). De l'évaluation de cette sévérité anatomique naît la classification de Chauvaud et coll. que nous avons exposée précédemment (page 22).

D- Doppler

1- Principes généraux

L'examen Doppler est une technique particulière de l'échographie. Il permet l'analyse précise des flux sanguins à l'intérieur du cœur et des grands vaisseaux (29) au travers de leur vitesse, leur direction, leur caractère (turbulent ou laminaire) et enfin leur durée (25, 85).

a- Principes physiques simplifiés de l'effet Doppler (7, 25, 29, 68, 69)

L'effet Doppler s'observe lorsque l'émetteur et le récepteur d'un son sont animés d'un mouvement relatif l'un par rapport à l'autre ; au cours de ce déplacement, la fréquence du son émis varie. Ce phénomène est utilisé pour mesurer la vitesse de particules en mouvement. En médecine, ces particules sont les hématies en mouvement dans le flux sanguin et la source sonore représentée par la sonde ultrasonique est fixe. L'information est d'autant plus précise que les ondes ultrasoniques Doppler sont envoyées parallèlement aux globules rouges ciblés.

b- Analyse de l'effet Doppler (25)

Les perturbations du courant sanguin se traduisent en glissement de fréquence qu'il est possible d'analyser de trois façons différentes : auditive, graphique et colorimétrique. Nous ne détaillerons que l'analyse graphique.

Les différentes vitesses des flux sanguins peuvent être représentées sous forme de graphiques et ceci de deux manières différentes (figure 27):

- Une représentation de la moyenne des vitesses du ou des flux sanguins traversées en fonction du temps, très peu intéressante.
- Une représentation du spectre de l'ensemble des vitesses sanguines en temps réel. Ces vitesses sont enregistrées sous forme de courbe selon leur valeur absolue (exprimée en m/s) et selon leur

direction de part et d'autre de la ligne du zéro. Un flux s'éloignant de la sonde est, par convention , négatif donc situé en dessous de la ligne du zéro. A l'inverse, un flux s'approchant de la sonde (antérograde) est positif, donc situé au-dessus de la ligne du zéro.

c- Les différents modes Doppler (7, 25, 29, 68, 69, 85)

En cardiologie, on utilise trois systèmes d'enregistrement Doppler, parfaitement complémentaires : le Doppler continu, le Doppler pulsé et le Doppler couleur.

Les avantages et inconvénients de chacun sont regroupés dans le tableau IV.

*Le Doppler pulsé est utilisé dans la recherche des flux anormaux. Il est limité dans la mesure de vitesses relativement basses à cause d'un phénomène appelé « aliasing » au cours duquel les vitesses qui dépassent une certaine limite (appelée « limite de Nyquist ») apparaissent en direction inverse et créent une image ambiguë. Son principe est identique à celui de l'échographie puisque les ondes sont envoyées et réceptionnées par le même cristal l'une après l'autre, et cela dès que la précédente a été réceptionnée.

*Le Doppler continu, apparu historiquement le premier, n'est utilisé pour mesurer la vitesse d'un flux anormal que lorsque celle-ci est trop élevée pour pouvoir être mesurée au Doppler pulsé. Deux cristaux fonctionnant en continu, l'un émetteur et l'autre récepteur, sont nécessaires.

*Le Doppler couleur, plus récent, constitue une forme particulière de Doppler pulsé. Les signaux Doppler sont codés en couleur en fonction de trois paramètres : la direction du flux sanguin, sa vitesse et son caractère laminaire ou turbulent. Les flux laminaires qui se dirigent vers la sonde (antérogrades) sont par convention le plus souvent colorés en rouge et ceux qui s'en éloignent (flux rétrogrades) sont colorés en bleu. Pour une même direction, plus la vitesse du flux sanguin est grande et plus le ton de la couleur est marqué. Les flux turbulents sont quant à eux codés dans la gamme des verts (25, 69). Ces différentes couleurs qui définissent l'image Doppler sont couplées à l'image 2D, avec un discret décalage dans le temps.

Le Doppler couleur, par cette représentation spatio-temporelle des flux permet donc d'établir une véritable cartographie des flux sanguins superposée à l'image bidimensionnelle. Le Doppler couleur peut également être couplé au mode TM. Etant une forme de Doppler pulsé, le Doppler couleur est également soumis à la limite de Nyquist et au phénomène d'aliasing. Le flux soumis à ce phénomène apparaît de couleur opposée à celle correspondant à la direction réelle du flux.

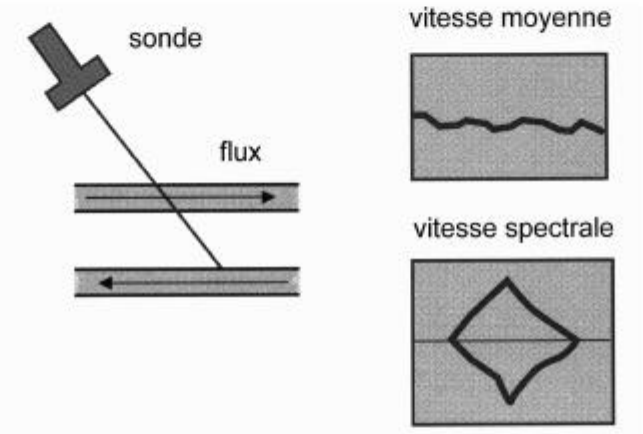

Figure 27. Représentation graphique des vitesses.
Deux modes de représentation des vitesses sont possibles: représentation de la vitesse moyenne et représentation du spectre de l'ensemble des vitesses.

Extrait de CHETBOUL V., POUCHELON J.L., BUREAU-AMAGLIO S., TESSIER D.: "Echocardiographie et Echo-Doppler du chien et du chat", ed. Masson, Paris, 1999.

Mode Doppler	Pulsé	Continu	Couleur
Caractéristiques	Un seul cristal émetteur récepteur	Un cristal émetteur et un cristal récepteur	1. Cartographie des flux par Doppler pulsé. 2. Codage en couleur des signaux Doppler . 3. Superposition de l'image 2D.
Avantages	1. Localisation de l'origine du signal. 2. Repérage précis en mode 2D.	1. Aptitude à mesurer les vitesses élevées sans écrêtage ou « aliasing ». 2. Qualité sonore supérieure à celle du Doppler pulsé.	Vision spatiale des flux
Inconvénients	Limite de mesure des vitesses élevées malgré système « anti-aliasing ». .	Localisation précise de l'origine du flux impossible.	Comme le Doppler pulsé, phénomène de limite de vitesse ou aliasing sauf avec le système « QUASAR ».

Tableau IV : Comparaison des différents modes Doppler (d'après 25).

Rapport-Gratuit.com

L'utilisation de l'échographie Doppler ne se fait qu'après avoir effectué une échographie normale en 2D et TM. Un Doppler pulsé est d'abord pratiqué sur les valvules et sur toutes les régions suspectes de turbulences. Les régions qui apparaissent anormales sont alors explorées au Doppler continu afin de mesurer la vitesse maximale des flux. Lorsqu'on dispose d'un Doppler couleur, les perturbations sont directement visualisées à l'aide de cette méthode avant d'être caractérisées avec le Doppler pulsé ou continu (9,85,51, 68).

Pour que les informations recueillies soient le plus exactes possible, il est nécessaire que le faisceau d'ultrasons soit le plus aligné possible avec le flux sanguin à mesurer (25, 69).

2- Application aux MCVT

L'examen Doppler permet de vérifier si la valve tricuspide malformée est fonctionnelle, incompétente ou sténotique, voire même incompétente et sténotique (9). Il peut également, couplé à l'échographie, s'assurer de l'absence ou non d'une autre anomalie associée (24). L'alignement idéal avec le flux tricuspidien se fait *via* une petite modification de la coupe standard grand axe quatre cavités par abord parasternal gauche (figure 28).

Il faudra toujours rechercher une modification anatomique de la valve par échographie avant de chercher une régurgitation tricuspidienne. En effet, une insuffisance tricuspidienne physiologique est détectée chez 50% des chiens normaux (20) et dans l'étude de Siemens et Davidson (83) chez 90% des Labradors normaux de leur étude. Les malformations anatomiques de la valve sont beaucoup plus importantes pour établir le diagnostic des MCVT que la présence d'une régurgitation tricuspidienne (83). Le Doppler ne sert donc qu'à mesurer les conséquences fonctionnelles des MCVT.

Lors d'insuffisance valvulaire, il est possible de mesurer la vitesse du jet systolique de régurgitation au Doppler pulsé ou continu (18, 24, 35, 38, 42, 67, 69, 70, 92). Celle-ci peut être importante (7), mais est en général peu élevée du fait de la faible pression ventriculaire systolique (67), sauf en cas de sténose pulmonaire associée (69). Cette faible vitesse explique que le souffle puisse être de faible intensité dans quelques cas. Cependant, même si la vitesse de régurgitation et le souffle sont faibles, cela ne signifie pas que la malformation soit bénigne (67) ; au contraire, cette situation peut se retrouver lors d'insuffisance sévère avec déformation majeure du cœur droit. A partir de la vitesse maximale du jet de régurgitation mesuré, il est possible d'estimer la pression artérielle pulmonaire en utilisant une formule mathématique appelée équation de Bernouilli. Plus la vitesse de régurgitation est importante, plus la pression pulmonaire est grande (9, 85). Le doppler couleur permet de visualiser directement le jet de régurgitation et de juger de son importance par son extension dans l'atrium droit (24)

Lors de sténose tricuspidienne, on observe au Doppler couleur un jet diastolique à grande vitesse (16) en « flamme de chalumeau » (16, 24, 85) qui, en l'absence d'aliasing, apparaît jaune orangé (24). Le Doppler permet également la mise en évidence d'un temps de demi-pression, qui est le temps nécessaire pour que le gradient transvalvulaire revienne à la moitié de sa valeur initiale (24).

L'utilisation du Doppler pulsé et du Doppler couleur peut aussi révéler la présence d'un flux au travers d'une CIV, ou plus fréquemment d'une CIA avec un shunt droit-gauche à cause des pressions atriales élevées (18, 67).

Lors d'atrésie pulmonaire chez l'homme, l'analyse de la voie pulmonaire, par voie sous-costale chez le petit enfant, est essentielle pour juger des possibilités thérapeutiques. Le niveau des pressions pulmonaires peut être estimé en fonction de l'importance des shunts analysés en mode Doppler (18, 38, 74).

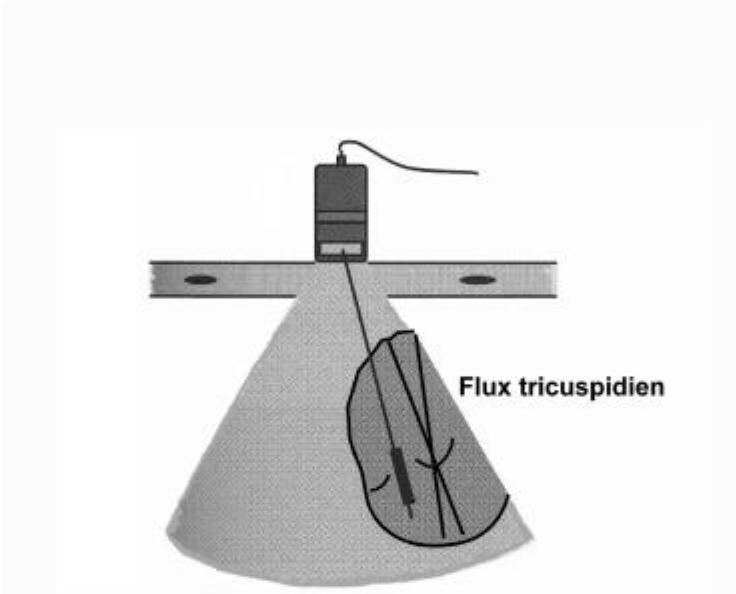

Figure 28. Enregistrement du flux tricuspidien au Doppler pulsé.
Le volume échantilon est placé à l'extrémité des feuillets tricuspidiens (coupe caudale 4 cavités modifiée, voie parasternale gauche).

Extrait de CHETBOUL V., POUCHELON J.L., BUREAU-AMAGLIO S., TESSIER D.: "Echocardiographie et Echo-Doppler du chien et du chat", ed. Masson, Paris, 1999.

Rapport-gratuit.com
LE NUMERO 1 MONDIAL DU MÉMOIRES

Finalement, l'échocardiographie couplée au Doppler permet d'obtenir des informations essentielles nécessaires à une bonne gestion d'une cardiopathie chez l'animal (7) :

- une visualisation des lésions anatomiques;
- une détermination de la fonction ventriculaire systolique et diastolique ;
- une localisation des flux sanguins anormaux;
- une évaluation des conséquences hémodynamiques des anomalies fonctionnelles et structurelles.

Ces informations sont nécessaires à l'établissement d'un pronostic et éventuellement à l'entreprise d'un traitement (*cf.* chapitre « intérêt pronostique et thérapeutique de l'échocardiographie page 48).

E-Autres examens complémentaires

1- Examens hématologiques et biochimiques sanguins

Lors de MCVT, les examens hématologiques et biologiques sanguins sont généralement normaux. Ils ne sont donc d'aucune utilité dans le diagnostic de ces cardiopathies (85).

Lors du cas très rare d'un shunt droit-gauche au travers d'une CIA associée la MCVT, une polycythémie peut être retrouvée (85).

2- Angiocardiographie et cathétérisme cardiaque

La cathétérisation cardiaque et l'angiocardiographie sont des procédures invasives utilisées pour diagnostiquer des malformations structurelles cardiaques et pour évaluer les perturbations physiologiques engendrées par ces lésions anatomiques (85, 87). Avant les années 1990, elles représentaient l'examen de choix pour diagnostiquer et évaluer les cardiopathies congénitales, mais elles se sont fait rapidement détrôner par l'avènement de l'échographie couplée au Doppler au cours de cette même période (85, 87). L'imagerie par ultrasons est en effet moins chère , moins invasive, plus sûre et souvent supérieure à l'angiographie dans l'étude anatomique qu'elle permet du cœur et des grands vaisseaux (85). Cependant, ces examens restent intéressants, en particulier chez l'enfant, pour déterminer les pressions intracardiaques et vasculaires, le débit cardiaque, l'oxymétrie, l'anatomie de la vascularisation pulmonaire ou systémique. Ces paramètres peuvent être nécessaires dans la détermination du pronostic ou le choix d'un traitement (38, 74, 85, 87).

a- Angiocardiographie et MCVT

En cas de suspicion de MCVT, une angiographie sélective peut être pratiquée en introduisant un cathéter jusque dans le ventricule droit, à partir des veines jugulaires ou fémorales (17). Un produit de contraste est alors injecté et des clichés radiographiques sont pris, de manière à faire apparaître un ventriculogramme droit (9, 85).

Ainsi, lors d'insuffisance tricuspidienne, sont observés un ventricule droit dilaté et une régurgitation valvulaire vers un atrium droit lui aussi très dilaté (9, 38, 57, 63, 91). La sévérité de l'insuffisance cardiaque et la faiblesse du débit cardiaque peuvent également être estimé par le manque de remplissage de l'artère pulmonaire, ainsi que par le remplissage anormal de la veine cave caudale (57). La clairance du produit de contraste est nettement retardée s'il y a insuffisance cardiaque ou régurgitation sévère (9). Un shunt droit-gauche peut également être mis en évidence si une CIA existe (85, 91)

L'angiocardiographie n'apporte donc que très peu d'information supplémentaire à une échographie couplée au Doppler de bonne qualité (9, 85) et ne présente pas d'intérêt dans le cadre des MCVT (67).

b- Cathétérisme cardiaque et MCVT

La cathétérisation cardiaque droite permet de mesurer les pressions dans l'atrium et le ventricule droits, de mesurer le débit cardiaque, de faire des études oxymétriques et de dilution (9, 85). Elle peut permettre aussi une dilatation d'une valve sténotique par ballonnet après cathétérisation au travers de l'artère pulmonaire (16).

Lors de MCVT, la pression ventriculaire de fin de diastole est augmentée en cas de régurgitation valvulaire, à cause de la surcharge volumique (9, 63, 85). Chez le chien, quand cette pression, ainsi que la pression atriale et veineuse correspondante excèdent 15 à 20 mm de mercure, des signes d'insuffisance cardiaque congestive sont généralement présents ou imminents (85). L'enregistrement des pressions en amont et en aval de la valve peut objectiver un déplacement de celle-ci par rapport à sa position normale (33). L'oxymétrie permet de plus de détecter un shunt auriculaire droite–gauche (63).

Lors de sténose tricuspidienne, il est possible de mesurer un gradient de pression diastolique au travers de la valve sténotique (9, 63, 85) et de surveiller l'évolution de ce gradient après valvuloplastie par ballonnet (16).

Les explorations hémodynamiques peuvent être utiles chez l'homme atteint d'atrésie tricuspidienne avant chirurgie réparatrice de dérivation atriopulmonaire. Elles permettent en effet de déterminer avec précision la contractilité auriculaire droite et ventriculaire gauche, l'état des pressions et surtout des résistances pulmonaires, ainsi que l'anatomie de la voie pulmonaire (18, 74).

La cathétérisation apporte donc quelques informations complémentaires intéressantes à l'échocardiographie, mais pas assez pour être recommandée en pratique courante, si ce n'est dans le cadre thérapeutique d'une valvuloplastie par ballonnet (16).

3- Examens d'avenir

a- Echocardiographie transoesophagienne et en 3 dimensions (69)

L'échocardiographie transoesophagienne utilise une sonde 2D au bout d'un endoscope flexible placé dans l'œsophage. Les images fournies sont de très haute qualité grâce à une plus grande proximité entre la sonde et le cœur . Il est également possible de faire une écho-Doppler en cette localisation. Malgré une amélioration nette de la qualité des images, cette technique n'a que peu d'applications en médecine vétérinaire. En effet, le coût des sondes spécifiques est plus élevé, les animaux examinés doivent être anesthésiés et le temps requis pour l'examen est beaucoup plus long qu'une échocardiographie transthoracique.

L'échographie en 3 dimensions permet de recréer par ordinateur une image cardiaque en 3 dimensions qui facilite grandement les mesures de taille du cœur et l'évaluation de la fonction et des structures intracardiaques. Cette méthode n'est pas encore disponible en médecine vétérinaire du fait du coût de l'équipement et de la formation spéciale que nécessite son utilisation.

b- Imagerie nucléaire, scanner et IRM (28)

Ces trois techniques d'imagerie sont des techniques spécialisées qui peuvent être utiles pour affiner l'évaluation de certains désordres cardiovasculaires. Elles ne sont malheureusement disponibles en temps normal qu'au sein de structures de référé à cause de leur coût très important et de l'expertise technique qui les accompagne.

La scintigraphie nucléaire consiste en l'injection intraveineuse de molécules émettrices de rayons gamma dont on suit l'évolution dans le corps grâce à une gamma caméra couplée à un logiciel d'imagerie. L'anesthésie du patient n'est pas obligatoire mais généralement nécessaire chez l'animal pour l'obtention d'images de bonne qualité. La scintigraphie est particulièrement intéressante dans la détection et la quantification des shunts vasculaires ou intracardiaques, dans l'évaluation de la fonction ventriculaire, dans la cartographie de la perfusion myocardique et enfin dans la détermination des obstructions au flux sanguin pulmonaire et systémique. Chez l'homme, lors de maladie d'Ebstein, elle met en évidence les altérations de la fonction ventriculaire gauche (63).

Le scanner est une technique de radiographie qui fournit des images en coupe du corps. Le plan de coupe est habituellement perpendiculaire au grand axe du corps étant donné que le tube à rayons X tourne autour du patient pendant l'examen. Une anesthésie générale est nécessaire chez l 'animal pour empêcher tout mouvement lors de l'acquisition des images. Une injection de produit de contraste est nécessaire pour identifier les vaisseaux et les limites des chambres du cœur. La principale limite du scanner en cardiologie est le temps relativement long requis pour fabriquer une image. Les mouvements cardiaques débouchent ainsi sur une dégradation de l'image obtenue. Des scanners très rapides doivent donc être utilisés pour l'imagerie spécifiquement cardiaque, mais même un scanner lent offre des images des grands vaisseaux, du péricarde et du médiastin d'excellente qualité, bien supérieure à celles d'un échographe. Le scanner est donc très utile pour diagnostiquer des masses intrathoraciques, des maladies du péricarde et aide à l'évaluation des malformations cardiaques congénitales.

L'imagerie par résonance magnétique (IRM) est une technique d'imagerie sûre et non invasive qui ne requiert aucune injection, ni de produit de contraste ni de molécule ionisante. Les images sont créées à partir des signaux de fréquence radio générés par les protons d'hydrogène du patient. Le patient anesthésié est placé dans un fort champ magnétique et les protons d'hydrogène sont excités de manière intermittente par un signal radio d'une certaine fréquence. Un ordinateur construit une image basée sur les signaux émis quand les protons reviennent à leur état normal. L'IRM a une excellente résolution de contraste. Les chambres cardiaques et les grands vaisseaux sont facilement visualisés, mais un flou cinétique existe aussi au niveau du cœur mais arrive à être compensé sur les machines les plus récentes. La morphologie intracardiaque peut ainsi être définie avec la précision cumulée de l'angiocardiographie et de l'échocardiographie. L'IRM, à la différence du scanner peut créer des images dans n'importe quel plan anatomique et facilite ainsi l'étude du volume des chambres cardiaques, des masses myocardiques et le calcul de différents indices fonctionnels. Le péricarde, les tumeurs cardiaques, les thrombi intracardiaques sont visualisés plus facilement que par échocardiographie. La capacité de l'IRM de fournir une évaluation très précise des chambres cardiaques et du flux sanguin en fait un outil excellent pour l'étude des cardiopathies congénitales et acquises.

Tous ces examens, qui ne sont qu'exceptionnellement utilisés en médecine vétérinaire représentent un espoir de progrès de l'imagerie vétérinaire dans un futur proche, ce qui débouchera sans doute sur des avancées majeures de la médecine vétérinaire en général et de la cardiologie vétérinaire en particulier.

2ème partie : Etude rétrospective de 50 cas de malformations congénitales de la Valve Tricuspide

I- Matériel et méthode

A- Animaux

Cette étude rétrospective a porté sur les animaux atteints de malformation congénitale de la valve tricuspide (MCVT) recrutés entre mars 1995 et mars 2002 au Service de Médecine de l'Ecole Nationale Vétérinaire d'Alfort (E.N.V.A.), ainsi que chez des vétérinaires consultants de la région parisienne.

Le diagnostic de certitude de MCVT pour l'ensemble des animaux de l'étude a été établi par échocardiographie réalisée par les membres de l'unité de cardiologie de l'école d'Alfort (UCA) : le Dr V. Chetboul, Professeur Agrégé, le Dr D.Tessier, résidant en cardiologie, ainsi que les Drs C. Carlos, S. Leloup et I. Weber-Danino vacataires.

Toutes les races et tous les sexes ont été admis dans la population sélectionnée. L'association à d'autres affections cardiaques ou extracardiaques n'a pas été un critère d'exclusion.

Les informations les plus complètes possibles ont été recueillies sur 50 carnivores domestiques (chiens et chats) présentant une MCVT diagnostiquée au cours de ces sept dernières années.

B- Matériel

L' électrocardiographe utilisé au service de médecine de l'E.N.V.A est un appareil CARDIOLINE® delta 3 plus digital.

L'appareil radiographique du service est un appareil PHILIPS® de 500 mA et 150 kV

L'échographe est un ESAOTE BIOMEDICA®, Sim 7000 challenge couleur. Cet appareil est équipé de deux sondes multifréquence : une de 3,5 MHz et l'autre fonctionnant en 5 ou 7,5 MHz. Cet appareil est également muni d'une fonction Doppler (pulsé, continu et couleur).

C- Méthode

1- Récolte des données

a- Dossiers manuscrits de l'E.N.V.A.

Chaque animal qui bénéficie d'une consultation à l'E.N.V.A. possède un dossier auquel est attribué un numéro particulier. Grâce aux références recueillies par le Pr Chetboul et les Drs Tessier et Carlos, les dossiers correspondant aux chiens et chats de notre étude dont le diagnostic de MCVT a été fait à l'E.N.V.A. ont pu être consultés.

Les renseignements fournis sont complets et comprennent pour tous les animaux consultés:

- l'identification précise de l'animal et de son propriétaire,
- l'anamnèse,
- les commémoratifs et les symptômes,
- les données de l'examen clinique
- les examens complémentaires effectués ainsi que leurs résultats
- le traitement envisagé.

Pour les animaux reçus en consultation spécialisée de cardiologie, ce qui est le cas pour la majorité des animaux de notre étude, la fiche de consultation est plus particulièrement orientée vers l'examen des appareils cardio-vasculaire et respiratoire. Les caractéristiques du souffle, éventuellement audible lors de l'auscultation, y sont entre autres répertoriées.
Pour certains animaux de l'étude, aucune fiche de consultation n'a pu malheureusement être retrouvée suite à la disparition du dossier manuscrit. Soit nous avons réussi à retrouver les propriétaires grâce au logiciel ASSISTOVET® (*cf.* ci-dessous), soit nous n'avons gardé que les données contenues sur les images et compte-rendus échocardiographiques.

b- Dossiers informatisés de l'E.N.V.A.

Le service de médecine de l'E.N.V.A. est équipé depuis 1994 d'un système informatique utilisant des unités centrales Macintosh et le logiciel ASSISTOVET®. Ce logiciel nous a surtout permis de retrouver les coordonnées précises de quelques propriétaires d'animaux dont le dossier a été égaré et de nous mettre en contact avec eux.

Le service de cardiologie utilise son propre système informatique afin d'établir des fiches de compte-rendu d'examen écho-doppler informatisées depuis le début de l'année 2001. Ces fiches sont remplies par les vétérinaires consultants du service et sont classées selon le type d'affection rencontrées. L'étude de ces fiches nous a permis de retrouver un grand nombre d'animaux atteints.

c- *Fiches clients des vétérinaires référants*

Les données recueillies ont été identiques à celles des dossiers de l'E.N.V.A., même si certaines précisions concernant l'examen cardiovasculaire ne figurent pas dans tous les cas.

Dans la mesure du possible, les vétérinaires référants, ainsi que leurs clients, ont été contactés afin d'apporter certaines précisions manquantes.

d- Suivi des cas

Les propriétaires des animaux ont été contactés pour le suivi des cas entre deux mois et six ans après le diagnostic, soit par téléphone, soit par courrier.

Un questionnaire précis à remplir, accompagné d'une lettre explicative, a été envoyé.

L'évolution des symptômes et les effets d'un éventuel traitement ont été ainsi recueillis.

2- Réalisation de l'examen clinique et des examens complémentaires

a- Examen clinique et examen cardiovasculaire

Nous n'envisagerons dans cette partie que les animaux dont les fiches de consultation ont été retrouvées.

Après une anamnèse rigoureuse, un examen clinique complet a été réalisé sur tous les animaux. Pour les animaux reçus en consultation spécialisée de cardiologie, une attention particulière a été portée à l'examen cardiovasculaire et respiratoire.

Inspection, palpation, percussion et auscultation ont été réalisés sur tous les animaux.

La présence d'un souffle a été systématiquement recherchée, ainsi que le temps d'auscultation, la zone d'auscultation maximale et l'intensité de celui-ci. Cette intensité a été gradée de 1 à 6, selon la définition de grades donnée par Bonagura (8) et explicitée dans le tableau V.

GRADE	DESCRIPTION
Grade 1	Presque imperceptible (B1 paraît prolongé).
Grade 2	Faible mais audible.
Grade 3	Modéré mais audible. Frémissement cataire absent.
Grade 4	Fort. Frémissement cataire absent.
Grade 5	Fort. Frémissement cataire présent.
Grade 6	Très fort. Frémissement cataire détectable sans stéthoscope.

Tableau V : Echelle d'intensité des souffles cardiaques (d'après 8).

La couleur des muqueuses a été notée de manière systématique, et un examen complet de l'appareil respiratoire a été pratiqué.

Ces examens ont été contrôlés par un professeur de l'E.N.V.A., et le plus souvent par le Pr Chetboul.

b- Examens complémentaires

- L'électrocardiographie

Un tracé électrocardiographique n'a été réalisé qu'après suspicion de troubles du rythme cardiaque lors de l'auscultation. Ce tracé n'a donc été réalisé que pour un nombre limité d'animaux (17 tracés électrocardiographiques ont été obtenus).

- Les clichés radiographiques

Les clichés radiographiques n'ont pas été systématiquement pratiqués, en particulier lorsque l'emploi de l'échographie-doppler a permis seule d'établir un diagnostic et un pronostic.

Pour les animaux radiographiés, deux dichés thoraciques ont été réalisés : un cliché de face en incidence dorso-ventrale et un cliché de profil droit.

Une attention particulière a été portée à l'étude de la silhouette cardiaque et du parenchyme pulmonaire.

Les clichés radiographiques ont été contrôlés par un professeur ou un résidant en radiologie.

- Les examens échographique et Doppler

Une échocardiographie couplée à un examen Doppler a été systématiquement pratiquée sur tous les animaux de notre étude.

La réalisation de l'examen écho-Doppler a été identique pour tous les animaux selon les prescriptions précédemment décrites (chapitres échocardiographie page 45 et Doppler page 50). Il n'a pas été utile, sauf pour un chat de l'étude, de tranquilliser les patients qui ont tous été échographiés avec un abord parasternal droit, puis gauche, en position debout.

Les coupes standard bidimensionnelles et temps-mouvements ont permis de mesurer les paramètres ventriculaires, aortiques, atriaux, septaux, ainsi que valvulaires, puis de les comparer aux paramètres échographiques de référence.

L'examen Doppler a été réalisé à la suite de l'examen échographique 2D et TM par le même manipulateur. Une attention particulière a été portée sur la présence d'un reflux tricuspidien et son importance.

Il a ensuite été possible d'effectuer un tri et une organisation des données recueillies. Une fiche de renseignements pour chaque cas cliniques a pu être ainsi établie, ainsi que plusieurs tableurs regroupant les données classées selon l'ordre habituel d'une étude clinique (anamnèse, examens complémentaires, suivi de cas…).

II- Résultats et interprétation

A- Fréquence

La fréquence de la seule maladie d'Ebstein a été déterminée au cours de l'étude de Chetboul et coll., qui est la dernière étude de grande ampleur à avoir été menée sur les anomalies cardiaques congénitales à l'E.N.V.A. et qui comporte 226 cas (86). Les animaux inclus dans l'étude ont fait l'objet d'un examen échographique complet au service de cardiologie de l'E.N.V.A., au cours de la période située entre novembre 1989 et juin 1995.

La répartition de ces anomalies , exposée dans le tableau II, est détaillée plus précisément dans le tableau VI.

ANOMALIE CARDIAQUE CONGENITALE	NOMBRE
SIMPLES dont :	**186**
Communication interatriale (C.I.A.)	53
Persistance du canal artériel (P.C.A.)	44
Sténose pulmonaire	40
Sténose aortique	22
Communication interventriculaire (C.I.V.)	15
Maladie d'Ebstein	**5**
Dextraposition de l'aorte	4
Autres	3
COMPLEXES dont :	**40**
Sténose pulmonaire + C.I.A.	11
Sténose pulmonaire + C.I.V.	5
Sténose pulmonaire + sténose aortique	2
Sténose pulmonaire + divers	4
C.I.A. + P.C.A.	5
C.I.A. + C.I.V.	3
C.I.A. + divers	2
Autres	8
Total	**226**

Tableau VI : Répartition en nombre de cas des anomalies cardiaques congénitales rencontrées à l'E.N.V.A. entre 1989 et 1995 (D'après 86).

Rapport-Gratuit.com

La lecture du tableau VI montre que la maladie d'Ebstein a été très peu rencontrée sur la période de l'étude puisque seulement 5 cas sur 186 cardiopathies congénitales simples ont été diagnostiqués, ce qui représente moins de 3% de ces cardiopathies. Notre étude, sur une durée comparable, a permis de retrouver plus du double de cas de maladie d'Ebstein, soit 12 cas.

En outre, aucun cas de dysplasie tricuspidienne n'a été comptabilisé, alors que notre étude a permis d'en étudier 38 sur la période située entre mars 1995 et mars 2002.

Enfin, aucun cas d'atrésie tricuspidienne n'a été retrouvé chez les carnivores domestiques, ni dans l'étude couvrant les années 1989 à 1995, ni dans la nôtre.

B- Signalement

1- Espèce

Sur les 50 cas recensés, 14 cas de MCVT ont été trouvés sur des chats et 36 sur des chiens (figure 29).

Figure 29: Répartition des 50 cas de MCVT diagnostiqués entre 1995 et 2002 en fonction de l'espèce.

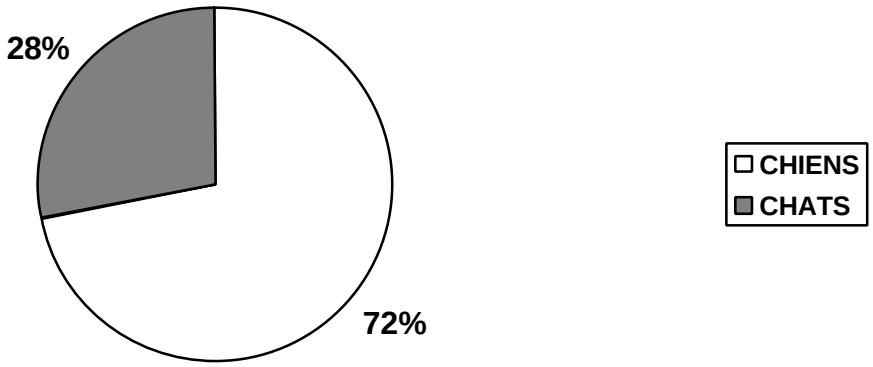

Cependant, la répartition en fonction de l'espèce varie selon le type de MCVT : ainsi, aucun chat ne présente de maladie d'Ebstein. Les 12 cas de cette maladie rapportés dans notre étude ne concernent donc que des chiens. Les chiens ne représentent ainsi que 63% (soit 24 chiens pour 14 chats) des animaux atteints de DT.

Si le chien apparaît dans notre étude particulièrement prédisposé à la maladie d'Ebstein, existe t'il une prédisposition d'espèce pour la DT ? Afin de répondre à cette question, une population de référence doit être définie afin que la population étudiée puisse lui être comparée. Grâce au logiciel ASSISTOVET® et à la complaisance des Drs Blot et Gnirs, il a été possible de connaître la composition de la population des carnivores domestiques présentés en consultation à l'E.N.V.A. sur une période s'étendant de 1994 à 2001, qui recouvre en grande partie la période étudiée. Cette population nous servira de population de référence.

Le tableau VII regroupe les données statistiques et les calculs nécessaires aux études de prédisposition selon l'espèce, la race ou le sexe des animaux de notre série.
Concernant une éventuelle prédisposition selon l'espèce pour la DT, la lecture du tableau VII nous montre, pour les chiens, un Odds-Ratio (O.R.) calculé égal à 1,17 mais un intervalle de confiance de cet O.R. qui inclut la valeur 1. L'O.R. n'est donc pas significatif et il n'est pas possible, au risque 5%, de conclure à une quelconque prédisposition d'espèce pour la DT.

2- Race

Chez le chien, 18 races ont été répertoriées dans notre étude (figure 30).

Figure 30 : Répartition des races des 36 chiens atteints de MCVT diagnostiqués entre 1995 et 2002.

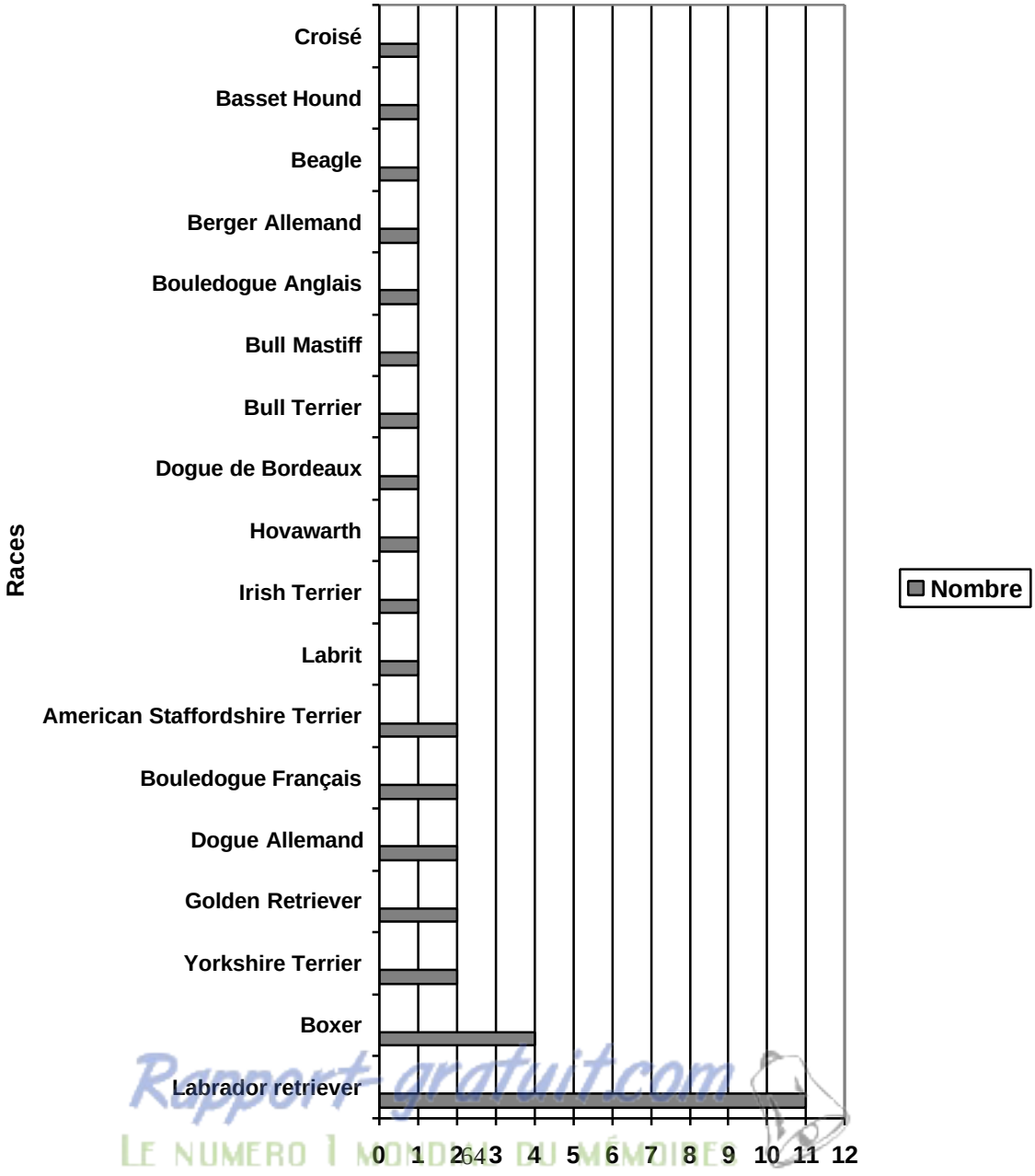

Rapport-gratuit.com
LE NUMERO 1 MONDIAL DU MÉMOIRES

	Animaux atteints de MCVT NOMBRE	Population de référence NOMBRE	ODDS-RATIO (O.R.)	INTERVALLE DE CONFIANCE DE L'O.R.
Espèce (animaux atteints de DT**)**				
Chiens	24	50637	***1,17***	***[0,61 ; 2,26]***
Chats	14	34613		***Non significatif***
Race (chiens atteints de MCVT)				
Race pure	35	43921	***5,35***	***[0,73 ; 39,07]***
Race non pure	1	6716		***Non significatif***
Race (chiens atteints de DT)				
Boxer	4	1502	***6,54***	***[2,23 ; 19,16]***
Autre race	20	49135		***Significatif***
Race (chiens atteints de ME)				
Labrador	8	2761	***34,68***	***[10,44 ; 115,24]***
Autre race	4	47876		***Significatif***
Race (chats atteints de DT)				
Race pure	7	2797	***11,37***	***[3,99 ; 32,45]***
Européen	7	31816		***Significatif***
Race (chats atteints de DT)				
Chartreux	3	343	***27,24***	***[7,56 ; 98,10]***
Autre race	11	34270		***Significatif***
Sexe (chiens atteints de ME)				
Mâle	7	26855	***1,46***	***[0,43 ; 5]***
Femelle	4	22483		***Non significatif***
Sexe (chats atteints de DT)				
Mâle	9	16766	***1,71***	***[0,57 ; 5,09]***
Femelle	5	15888		***Non significatif***

MCVT : Malformation Congénitale de la Valve Tricuspide DT : Dysplasie Tricuspidienne ME : Maladie d'Ebstein

Tableau VII : Distribution selon l'espèce, la race, le sexe et le type de MCVT des 50 animaux étudiés, comparée à la population de référence (intervalles de confiance calculés au risque de 5%).

La figure 30 fait apparaître une très forte prédominance des races pures (35 cas sur 36), mais il n'est pas possible, au vu des résultats du tableau VII (odds-ratio non significatif au risque 5%) de conclure à une prédisposition des races canines pures vis à vis des MCVT.

La répartition des races montre surtout un nombre important de Labrador retrievers, qui représentent 11 cas sur 36, soit plus de 30% des chiens de notre étude. Les races les plus représentées ensuite sont le Boxer (4 cas) puis le Yorkshire Terrier, le Bouledogue Français, l'American Staffordshire Terrier et le Golden Retriever (2 cas chacun).

La prédominance du Labrador est cependant à nuancer car elle dépend du type de MCVT diagnostiquée. En effet, il n'y a que trois chiens de race Labrador, soit 12,5%, parmi les 24 atteints de DT. Les 4 Boxers de notre étude sont quant à eux exclusivement atteints de DT et, comme le montre le tableau VII, ont plus de 6 fois plus de risques d'être atteints de DT que les autres races sur la même période (l'intervalle de confiance ne contenant que des valeurs largement supérieures à 1, l'O.R . est significatif au risque 5%). Cette prédisposition a été évoquée par Maï et coll. (62) et Chetboul (21).

Les autre races, dont le Labrador, sont en trop faible effectif pour que des odds-ratios significatifs puissent être calculés.

Au contraire, la prédominance raciale du Labrador est très marquée pour la maladie d'Ebstein, comme le montre la figure 31.

Figure 31 : Répartition par races des 12 cas de maladie d'Ebstein diagnostiqués entre 1995 et 2002 à l'E.N.V.A.

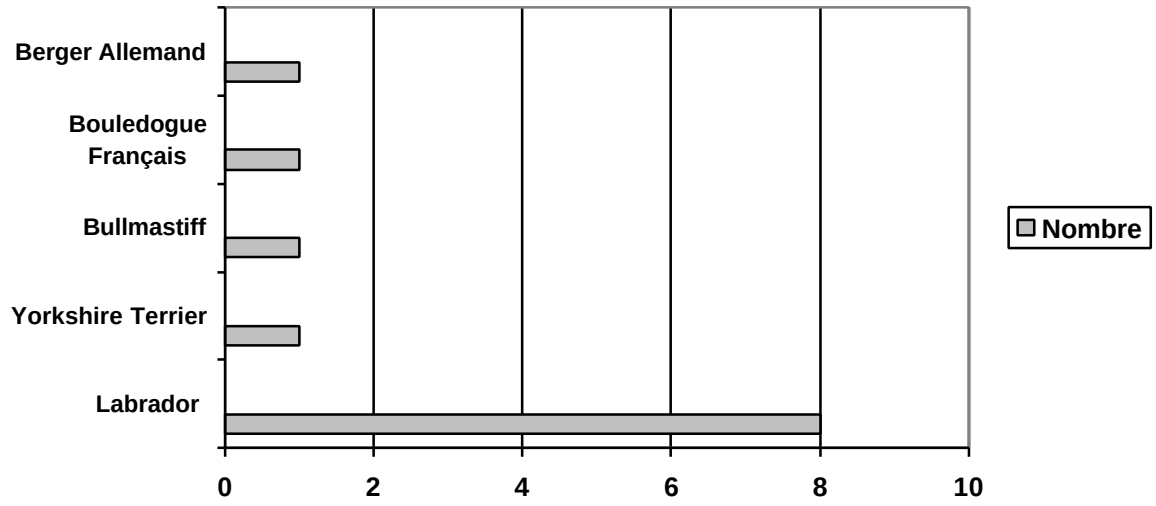

Les Labradors représentent en effet 67% des cas (8 cas sur 12) de maladie d'Ebstein, alors qu'aucune autre race n'est représentée plus d'une fois au sein des chiens atteints. Ils sont ainsi presque 35 fois plus susceptibles (*cf.* tableau VII) d'être atteints de maladie d'Ebstein que les chiens d'autres races (l'intervalle de confiance de l'O.R., au risque 5%, ne contient que des valeurs supérieures à 10). Comme toutes les données bibliographiques l'indiquent, le Labrador est donc bien prédisposé aux MCVT, ou plus exactement, à un type de MCVT qu'est la maladie d'Ebstein.

Il est en outre intéressant de noter que seuls des chiens de race pure sont atteints de maladie d'Ebstein.

Chez le chat, nous avons répertorié cinq races différentes, qui sont en fait les races françaises les plus fréquemment rencontrées : l'Européen, le Chartreux, le Siamois, le Persan et le Sacré de Birmanie (figure 32). Deux chats Chartreux de notre étude sont demi-frères par leur père.

Figure 32 : Répartition des races des 12 chats atteints de MCVT diagnostiqués entre 1995 et 2002.

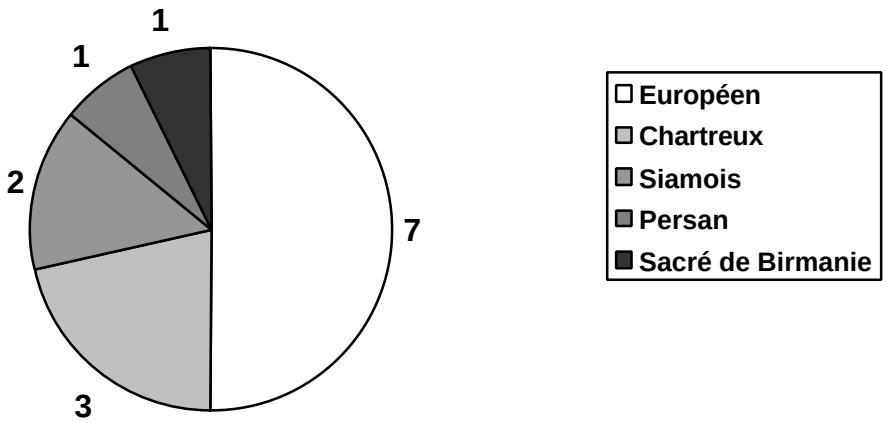

Les chats européens, bien que représentant 50% des chats étudiés, sont sous-représentés par rapport à la population de référence. Le tableau VII montre que les chats de race sont prédisposés à la dysplasie tricuspidienne (O.R.= 11,37, significatif au risque 5%).

Parmi ces races, les Chartreux semblent particulièrement prédisposés (O.R.= 27,24), même si le faible effectif étudié fait apparaître un intervalle de confiance très large.

Les autre races sont en trop faible effectif pour que des odds-ratios significatifs puissent être calculés.

3- Sexe

Chez le chien, la répartition des sexes (connue pour 34 chiens sur 36) est représentée sur la figure 33.

Figure 33 : Répartition des sexes des 34 cas de MCVT chez le chien observés entre 1995 et 2002.

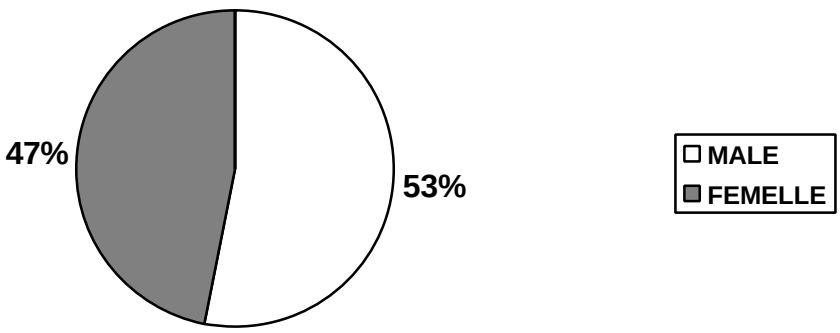

Dans notre échantillon de chiens atteints de MCVT, il n'y a donc pas de prédominance sexuelle évidente puisque les pourcentages, qui correspondent à 18 mâles et 16 femelles, sont presque équivalents.

Le sexe ratio est également proche de 1 pour la dysplasie tricuspidienne (11 mâles pour 12 femelles), mais les mâles sont presque deux fois plus nombreux que les femelles lors de maladie d'Ebstein (7 mâles pour 4 femelles) (figure 34), sans toutefois qu'il soit possible de conclure à une prédisposition des mâles pour cette cardiopathie (*cf.* tableau VII : odds-ratio non significatif au risque 5%). Les labradors mâles atteints de maladie d'Ebstein sont également plus nombreux que les femelles (4 mâles pour 3 femelles, soit 57%), mais sont moins nombreux lors de DT (1 mâle pour 2 femelles).

Figure 34 :Répartition des sexes des 11 cas de maladie d'Ebstein chez le chien observés entre 1995 et 2002.

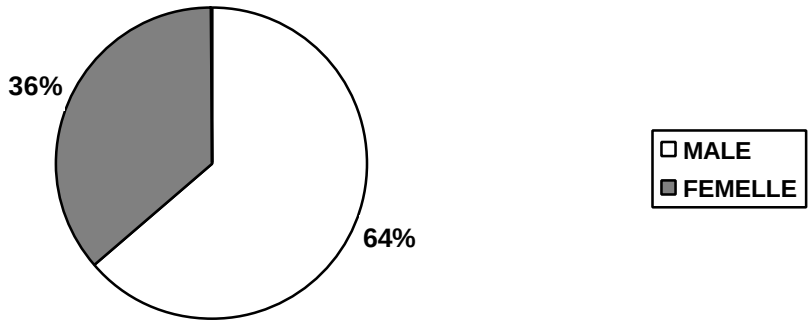

Chez le chat, une prédominance assez nette des mâles existe, avec un sexe ratio mâles/femelles= 1,8 (9 mâles pour 5 femelles), comme le montre la figure 35, mais comme pour le chien, il n'est pas possible de conclure à une quelconque prédisposition sexuelle vis à vis de la MCVT (figure VII : odds-ratio non significatif au risque 5%).

Figure 35 : Répartition des sexes des 14 cas de MCVT chez le chat observés entre 1995 et 2002.

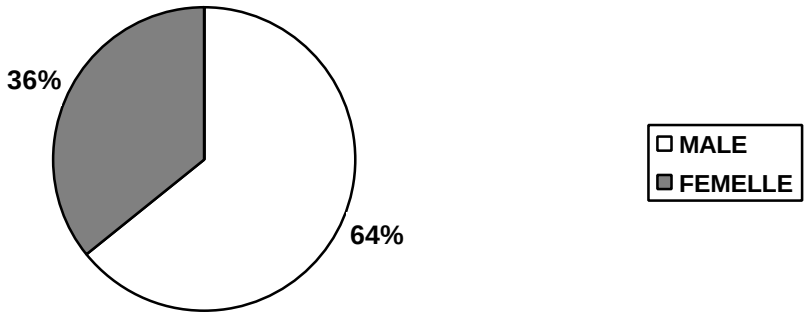

4- Age au moment du diagnostic

L'âge au moment du diagnostic correspond à l'âge de l'animal lors de la première échocardiographie ayant abouti au diagnostic de MCVT. Cet âge est inconnu pour un seul chien de l'étude.

Les résultats sont regroupés dans la figure 36.

Figure 36 : Age des patients lors du diagnostic de MCVT entre 1995 et 2002

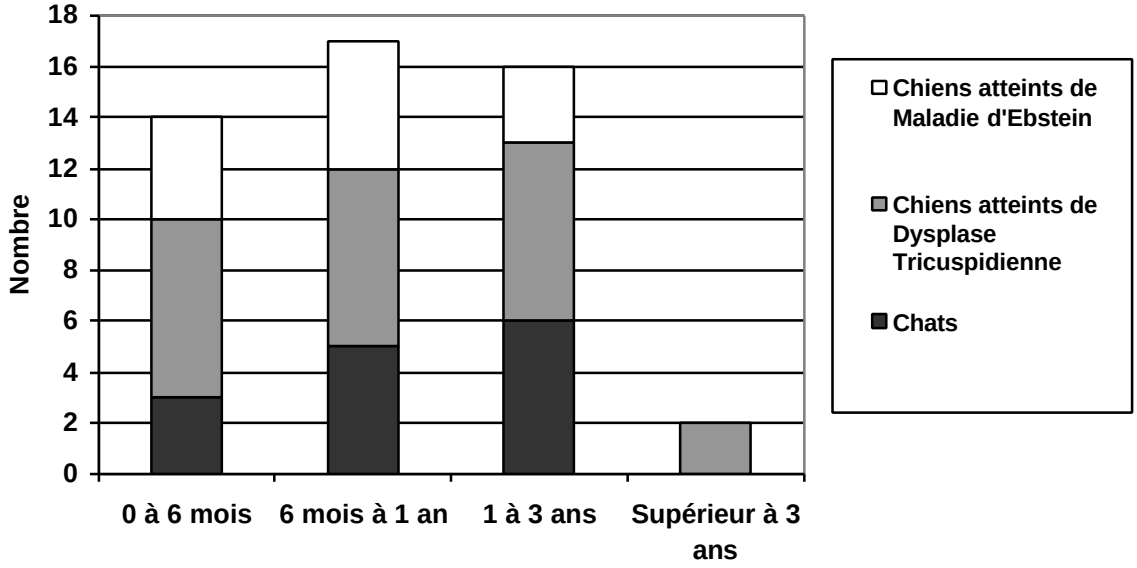

L'âge au moment du diagnostic est donc généralement jeune, la majorité des diagnostics (31 cas sur 50 soit 62%) se faisant avant l'âge de 1 an. La maladie d'Ebstein est diagnostiquée à 79% avant 1 an, la DT chez le chat à 57% et chez le chien à 60%. Seules deux chiennes de race Labrador ont eu un diagnostic de DT tardif, mais l'une ne présentait aucun symptôme fonctionnel et l'autre n'a vu apparaître ces symptômes que tardivement (à l'âge de 7 ans).

C- Motifs de consultation

Par motif de consultation, il faut comprendre l'ensemble des symptômes fonctionnels ayant motivé le propriétaire à consulter et l'ensemble des symptômes physiques (par exemple la détection d'un souffle) qui ont conduit le propriétaire à demander des examens complémentaires.

Ces motifs sont divers et sont regroupés dans la figure 37, selon l'espèce et le type de maladie rencontrée. Le motif de consultation n'est pas connu pour deux chiens de l'étude.

Figure 37 : Répartition des motifs de consultation des 48 cas de MCVT diagnostiqués entre 1995 et 2002

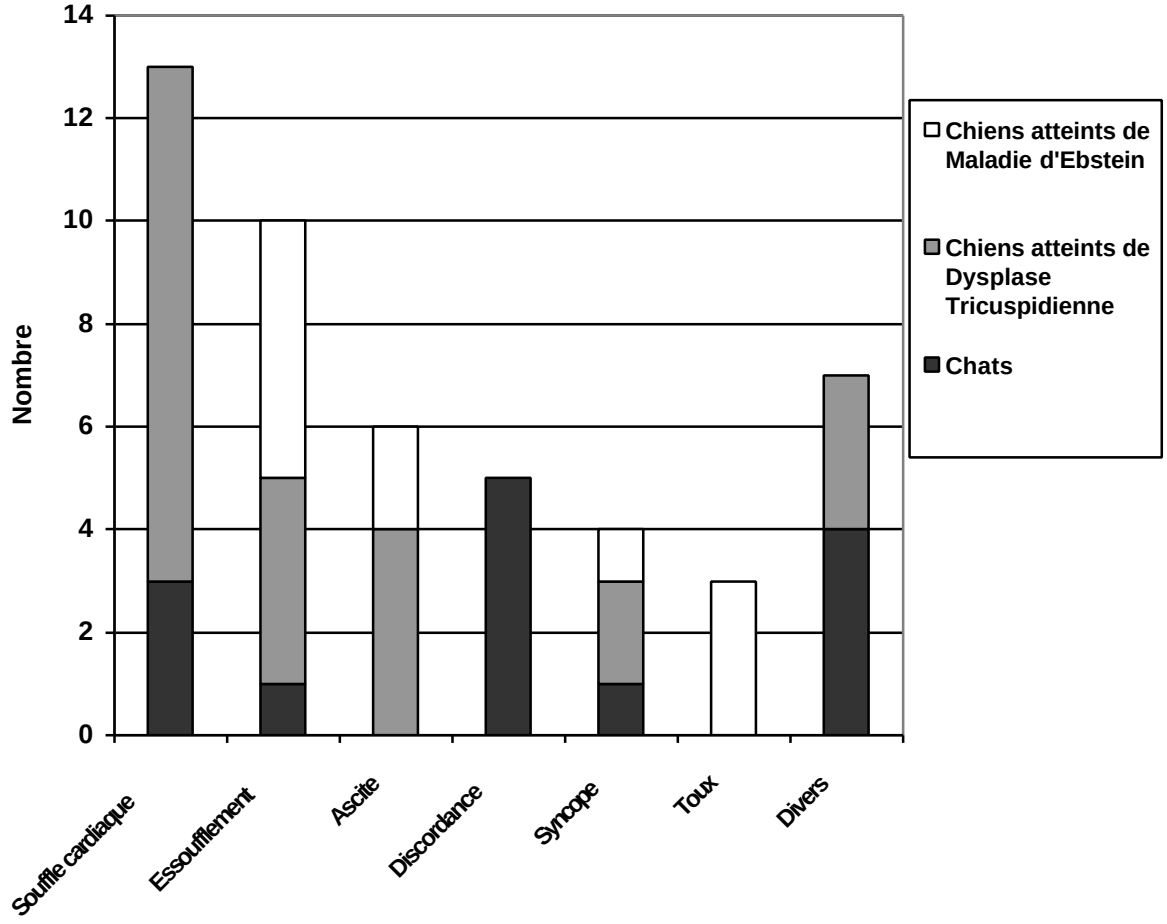

Pour 27% des animaux (13 cas sur 48), aucun signe clinique fonctionnel ne motive la consultation. Seule l'auscultation cardiaque anormale, notamment la présence d'un souffle, conduit à la mise en œuvre d'examens complémentaires. Il est intéressant de noter qu'aucun chien atteint de maladie d'Ebstein n'est dans ce cas : tous sont présentés en consultation suite à l'apparition d'au moins un symptôme fonctionnel.

Dans 20% des cas (soit 10 animaux), un essoufflement anormal, généralement après l'effort, ou une fatigabilité excessive motivent la consultation. Un seul chat sur 14 est présenté pour ce motif.

La présence d'ascite, qui constitue 12,5% des motifs de consultation, est perçue par les propriétaires comme un gonflement abdominal. Elle ne concerne que certains chiens (tous de race non-Labrador) de notre étude, tout comme la toux, qui, de plus, est observée exclusivement chez des chiens atteints de maladie d'Ebstein.

A l'inverse, la discordance est un motif de consultation qui concerne uniquement les chats (5 chats sur 14).

Certains motifs de consultation recouvrent des affections extra-cardiaques : c'est ainsi qu'une chienne a été présentée en consultation pour une ascite, liée d'une part à une cardiopathie complexe incluant une DT, mais également à une angiostrongylose génératrice d'hypertension pulmonaire. Une autre chienne, vue en consultation pour essoufflement,

présentait également une hypertension pulmonaire en plus d'une DT, ainsi qu'une hypothyroïdie et un hypocorticisme.

Les motifs de consultation qui ont été regroupés dans la figure sous le terme « divers » concernent généralement des accidents (comme des accidents de la voie publique) ou des affections nécessitant une intervention chirurgicale (un chien de notre étude présentait une torsion de rate). La détection d'une anomalie de l'auscultation cardiaque lors de l'examen clinique (en général un souffle ou dans le cas d'un chat, un bruit de galop) a motivé la mise en œuvre des examens complémentaires qui ont permis le diagnostic de MCVT.

Si ces motifs « divers » sont comptabilisés en plus des motifs « souffle », le nombre d'animaux dont le diagnostic de MCVT a été établi sans qu'aucun symptôme fonctionnel ne soit observé est de 20, soit 41% des animaux de notre étude. En ne comptabilisant que les cas de DT, ce pourcentage s'élève à 54% (soit 56% chez les chiens et 50% chez les chats).

D- Examen clinique

1- Symptômes

Après un examen clinique complet et le recueil des commémoratifs auprès des propriétaires, les symptômes ont pu être regroupés et analysés. Ils ont pu être retrouvés pour 48 animaux et sont représentés sur la figure 38.

Le souffle cardiaque est, de loin, le symptôme physique le plus fréquemment rencontré lors de MCVT. Ainsi, sur les 48 cas recensés, 41 animaux présentent un souffle à l'auscultation cardiaque, soit 83% des patients. Il faut cependant remarquer que pour trois chiens, le dossier clinique n'étant pas complet, l'existence et les caractéristiques d'un éventuel souffle ne sont pas connus. Un cœur inaudible chez un chat, à cause d'un abondant épanchement pleural, n'a pas permis en outre, de diagnostiquer un souffle. Il n'y a donc que un chien (non-Labrador) et deux chats, dont un présentait un bruit de galop à l'auscultation, pour lesquels la MCVT n'est pas associée à la présence d'un souffle. En conclusion, un souffle est audible chez 41 des 44 animaux pour lesquels le résultat de l'auscultation cardiaque est connu, soit 93% des animaux de notre étude.

Figure 38 : Répartition des symptômes des 48 cas de MCVT diagnostiqués entre 1995 et 2002

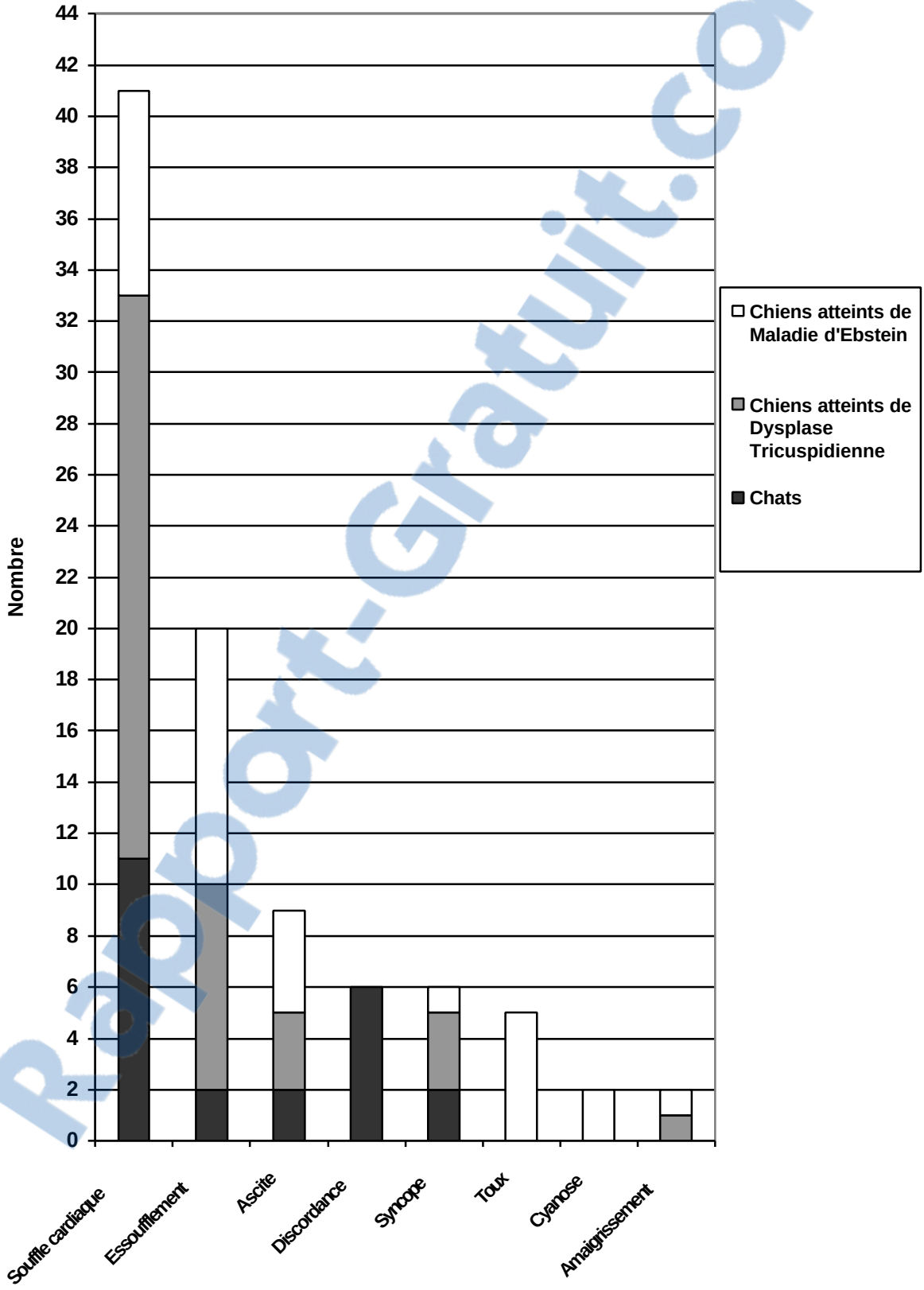

Rapport-Gratuit.com

pas connus. Un cœur inaudible chez un chat n'a pas permis en outre, de diagnostiquer un souffle. Il n'y a donc que un chien (non-Labrador) et deux chats, dont un présentait un bruit de galop à l'auscultation, pour lesquels la MCVT n'est pas associée à la présence d'un souffle. En conclusion, un souffle était présent chez 41 des 44 animaux pour lesquels le résultat de l'auscultation cardiaque est connu, soit 93% des animaux de notre étude.

Le symptôme fonctionnel le plus fréquemment rencontré est l'essoufflement ou l'intolérance à l'effort (regroupés sous le même terme d' « essoufflement »), qui concerne plus de 40% des animaux (20 cas sur 48). Ce symptôme est présent chez 100% des chiens de notre étude atteints de maladie d'Ebstein.

Les symptômes liés au développement d'une insuffisance cardiaque droite (ICD) que sont l'ascite et la discordance sont parfois associés chez un même animal. Ainsi, l'ascite est associée systématiquement à la discordance chez les chats. 13 animaux insuffisants cardiaques droits sont donc comptabilisés, soit 27% des 48 animaux étudiés. Il faut remarquer que la discordance est un symptôme exclusivement félin. En revanche, comme pour les motifs de consultation, d'autres symptômes fonctionnels ne sont observés que chez des chiens : l'amaigrissement, la toux et la cyanose. Ces deux derniers symptômes ne concernent que des chiens atteints de maladie d'Ebstein, majoritairement ceux de race Labrador (4 chiens sur 5 présentant de la toux sont des Labradors).

Il faut cependant noter que, du fait des cardiopathies associées aux MCVT que nous étudierons dans la chapitre « cardiopathies associées aux MCVT» page 82, il est souvent difficile d'imputer l'apparition d'un ou plusieurs symptômes fonctionnels chez un animal atteint de plusieurs malformations cardiaques congénitales à la seule MCVT.

2- Souffle cardiaque

Les 40 souffles entendus lors de l'auscultation cardiaque sont très divers dans leur localisation (tableau VIII).

Même si leur localisation est très variable, les souffles sont cependant très généralement systoliques, sauf dans 2 cas pour lesquels une cardiopathie associée peut expliquer une composante diastolique du souffle (un cas d'insuffisance pulmonaire et un cas d'insuffisance aortique).

Les localisations apexiennes et médiothoraciques gauche et droite ainsi que le souffle systolique médiothoracique droit sont les plus répandus, et correspondent, cumulés, à plus de 50% des souffles (21 sur 40).

Tableau VIII : Répartition des 40 souffles détectés à l'auscultation cardiaque

Espèce et MCVT Type de souffle	CHATS atteints de Dysplasie Tricuspidienne	CHIENS atteints de		TOTAL
		Dysplasie tricuspidienne	Maladie d'Ebstein	
Souffle systolique apexien gauche et souffle systolique apexien droit	3	5	2	*10*
Souffle systolique médiothoracique droit	1	2	3	*6*
Souffle systolique médiothoracique gauche et souffle systolique médiothoracique droit	2	3	0	*5*
Souffle systolique apexien gauche	1	3	0	*4*
Souffle systolique apexien gauche et souffle systolique basal droit	1	2	0	*3*
Souffle systolique apexien gauche et souffle systolique médiothoracique droit	2	0	0	*2*
Souffle systolique apexien droit	1	0	1	*2*
Souffle systolique basal gauche	0	2	0	*2*
Souffle systolique basal droit	0	0	2	*2*
Souffle systolique basal gauche et droit	0	2	0	*2*
Souffle systolique apexien droit et souffle systolique basal gauche	0	1	0	*1*
Souffle systolique basal gauche et souffle diastolique basal gauche	0	1	0	*1*
Souffle systolique apexien droit et souffle systolique apexien gauche et souffle diastolique médiothoracique gauche	0	1	0	*1*

Rapport-gratuit.com
LE NUMERO 1 MONDIAL DU MÉMOIRES

L'intensité de ces souffles est variable également, comme le montre le tableau IX, pour lequel nous ne prenons en compte que les souffles susceptibles d'être générés par une MCVT, à savoir ceux audibles à droite. Les intensités des souffles de 6 chiens atteints de DT et d'un chat, dont l'auscultation n'a été possible qu'à gauche, n'y sont donc pas comptabilisées, ce qui porte à 38 le nombre d'intensités incluses dans le tableau VIII.

Tableau IX : Répartition des 38 intensités de souffles droits détectés à l'auscultation cardiaque.

Espèce et MCVT / ***Intensité du souffle***	**CHATS atteints de Dysplasie Tricuspidienne**	**CHIENS atteints de**		**TOTAL**
		Dysplasie tricuspidienne	**Maladie d'Ebstein**	
0/6 (pas de souffle)	2	1	0	*3*
1/6	0	0	0	*0*
2/6	2	3	0	*5*
3/6	2	3	0	*5*
4/6	5	8	2	*15*
5/6	1	4	5	*10*
6/6	0	0	0	*0*

La lecture du tableau montre que quels que soient l'espèce ou le type de MCVT en jeu, la majorité des souffles audibles à droite (25 souffles sur 38 soit plus de 65%) a une intensité supérieure à 4/6. De plus, tous les chiens atteints de maladie d'Ebstein de notre étude ont un souffle d'intensité supérieure à 4/6. Il faut cependant remarquer qu'aucune intensité maximale (notée 6/6 selon le grading de Bonagura) n'est retrouvée lors de l'auscultation.

Les intensités faibles (2/6), à très faibles (1/6) ne représentent que 21% du total.

E- Examens complémentaires

1- Electrocardiographie

L'examen électrocardiographique a été réalisé uniquement pour les animaux suspects de troubles du rythme à l'auscultation cardiaque, ce qui explique que seulement 17 tracés E.C.G. ont été obtenus sur les 50 animaux de notre étude (44 animaux ayant un dossier clinique complet pour lequel la présence éventuelle d'un tracé E.C.G. est certaine). Les modifications observées sur les tracés sont regroupées dans la figure 39.

Figure 39 : Répartition des modifications des 17 tracés E.C.G. obtenus lors de notre étude.

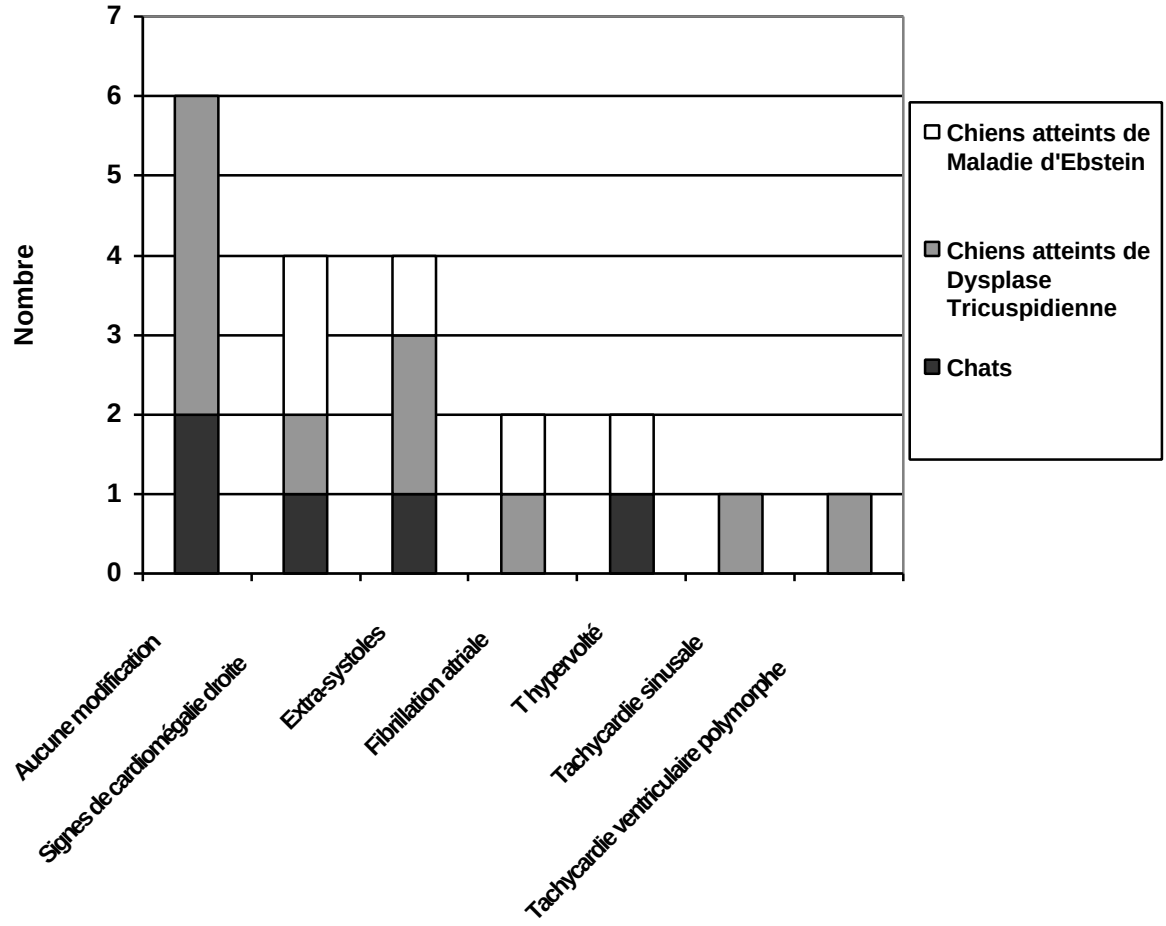

35% (soit 6 sur 17) des E.C.G. ne montrent aucune modification notable du tracé (si ce n'est pour 2 chiens atteints de DT, une arythmie sinusale respiratoire). Les signes de cardiomégalie droite sont assez rares puisqu'ils ne concernent que 4 tracés (23%) et sont représentés par une augmentation de l'amplitude de l'onde P ou une déviation axiale droite, les deux anomalies étant couplées chez un chien atteint de maladie d'Ebstein.

Les extrasystoles sont les troubles du rythme les plus répandus (4 cas sur 17, soit 23%) et se répartissent en extrasystoles ventriculaires (ESV) (2 cas chez le chien), atriale (ESA) (1cas chez le chien) et jonctionnelle (1 cas chez le chat). Il faut cependant noter que les ESV sont apparues chez un chien à la suite d'un accident de la voie publique et que ce sont elles qui ont motivé une échocardiographie à l'origine du diagnostic de DT.

La fibrillation atriale est très peu retrouvée puisqu'elle ne concerne que deux tracés (soit 12%) effectués sur des chiens. Un cas de tachycardie ventriculaire polymorphe a été retrouvé chez un chien atteint de DT, mais l'origine de cette tachycardie a pu être imputée à une torsion de rate diagnostiquée par radiographie et échographie.

L'association de plusieurs modifications sur un même tracé E.C.G. est rare : seul un chien atteint de maladie d'Ebstein combine sur le tracé E.C.G. une onde P d'amplitude augmentée et une onde T hypervoltée ; chez un autre chien atteint de DT, les anomalies associées sont une déviation axiale droite et des ESA.

2- Radiographie

Des examens radiographiques du thorax ont été réalisés pour 18 animaux de notre étude. Les anomalies observées sur ces radiographies sont regroupées dans la figure 40.

Figure 40 : Répartition des modifications des 18 examens radiographiques du thorax obtenus lors de notre étude.

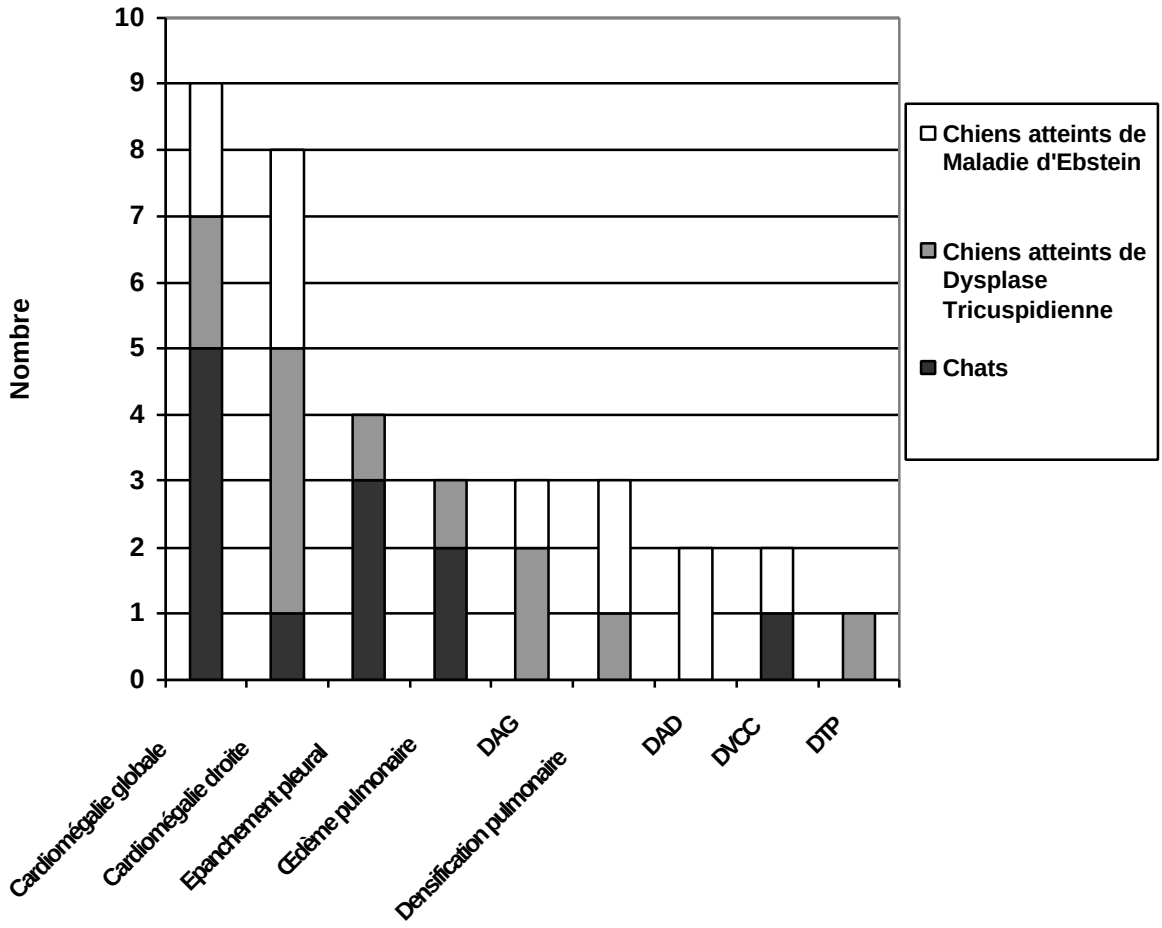

DAG : dilatation atriale gauche DAD : dilatation atriale droite DVCC : dilatation de la veine cave caudale DTP : dilatation du tronc pulmonaire

La cardiomégalie globale est l'anomalie radiographique la plus fréquente lors de MCVT puisqu'elle concerne 50% des animaux radiographiés (9 sur 18). Les chats sont particulièrement touchés car 71% (5 sur 7) de ceux qui ont subi un examen radiographique ont cette cardiomégalie. Il faut toutefois noter que deux chats de l'étude présentent une cardiomégalie très peu importante. La cardiomégalie inclut plus particulièrement une dilatation atriale droite majeure pour deux chiens atteints de maladie d'Ebstein, dont l'un présente également une importante dilatation atriale gauche. Dans le cadre des cardiomégalies globales diagnostiquées chez les chiens, il est également noté à deux reprises une dilatation atriale gauche isolée : les deux chiens sont atteints d'une DT associée à une dysplasie mitrale auxquelles s'ajoutent une communication interventriculaire pour l'un et une sténose aortique pour l'autre.

La cardiomégalie droite est également très fréquente : 44% (8 sur 18) des animaux radiographiés sont concernés et sont essentiellement des chiens (un chat seulement présente une cardiomégalie droite).

Les signes de cardiomégalie droite ou globale sont donc présents chez 94% (17 sur 18) des animaux radiographiés. Il faut remarquer que les animaux atteints de cardiomégalie globale ou droite ont le plus souvent une MCVT associée à une autre cardiopathie: sur les 18 animaux radiographiés, seulement quatre chiens atteints ont une MCVT isolée. Les quatres chiens en question ont tous une maladie d'Ebstein sans cardiopathie associée (trois présentent une cardiomégalie droite et un seul une cardiomégalie globale avec une dilatation atriale droite majeure).

Certains signes radiographiques de décompensation cardiaque sont également retrouvés assez fréquemment sur les radiographies thoraciques. C'est particulièrement vrai chez le chat (4 sur 7, soit 57%). Ainsi, sur les radiographies thoraciques de deux chats, des images d'épanchement pleural et d'œdème pulmonaire sont associés; pour les deux autres chats, respectivement un épanchement pleural et une dilatation de la veine cave caudale sans autre signe de décompensation cardiaque associé sont retrouvés. Seulement trois chiens sont concernés par ce type d'images.

De plus, des densifications pulmonaires diverses (bronchiques, interstitielles et vasculaires) sont parfois observées. Par exemple, un chien atteint de maladie d'Ebstein présente outre une cardiomégalie droite, des images typiques de bronchopneumonie sans relation directe avec sa cardiopathie.

Enfin, une dilatation majeure du tronc pulmonaire a été diagnostiquée pour un cas de DT. La chienne en question, que nous avons déjà évoquée précédemment était également atteinte d'hypertension pulmonaire (ainsi que d'hypocorticisme et d'hypothyroïdie), expliquant cette dilatation.

3- Echocardiographie-Doppler

Une échocardiographie couplée à un examen Doppler a été pratiquée sur les 50 animaux de notre étude et a permis, en complément de l'examen clinique et des éventuels examens complémentaires, d'établir le diagnostic de certitude de MCVT. Le compte-rendu détaillé d'échocardiographie-Doppler n' a malheureusement pas pu être retrouvé pour un chien atteint de DT et deux autres chiens atteints de maladie d'Ebstein.

a- Modifications observées

Les anomalies de structure ou de fonction du cœur objectivés à l'échocardiographie-Doppler sont regroupées dans le tableau X.

La dilatation atriale droite est la découverte échographique la plus fréquente lors de MCVT. Elle concerne près de 62% (29 cas sur 47) des animaux de notre étude. La dilatation ventriculaire droite est associée à cette dilatation atriale dans presque un cas sur deux (14 cas sur 29) et n'existe pas de manière isolée. Cette dilatation ventriculaire droite est à l'origine d'un aplatissement du septum interventriculaire (SIV) ou d'un SIV paradoxal dans près de 43% des cas (6 sur 14 cas de dilatation ventriculaire droite). Pour un chien de race Labrador atteint de maladie d'Ebstein, le ventricule droit est de très petite taille.

Espèce et MCVT ***Modifications échographiques***	**CHATS atteints de Dysplasie Tricuspidienne**	**CHIENS atteints de**		
		Dysplasie tricuspidienne	**Maladie d'Ebstein**	**TOTAL**
Dilatation atriale droite	9	10	10	***29***
Dilatation ventriculaire droite	3	6	5	***14***
Dilatation atriale gauche	7	1	0	***8***
Septum interventriculaire paradoxal ou aplati	1	2	3	***6***
Dilatation de la veine cave caudale	1	4	1	***6***
Petite taille du cœur gauche	0	1	5	***6***
Reflux tricuspidien > 4 m/s	0	2	3	***5***
Dilatation ventriculaire gauche	2	1	0	***3***
Feuillet septal épaissi	0	4	0	***4***
Feuillet antérieur épaissi	1	1	0	***2***
Feuillet pariétal épaissi	2	0	0	***2***
Remaniement du pilier droit	0	2	0	***0***
Absence de reflux tricuspidien	0	1	0	***1***
Ventricule droit de petite taille	0	0	1	***1***

Tableau X: Répartition des modifications diagnostiquées sur les 47 échocardiographies-Doppler de notre étude.

Les feuillets tricuspidiens sont systématiquement épaissis, mais parfois un seul de ces feuillets est modifié de manière isolée. Lorsque c'est le cas, le feuillet septal est le plus fréquemment épaissi isolément chez les chiens atteints de DT (4 cas sur 5), alors que chez le chat, c'est le feuillet pariétal qui semble le plus touché (2 cas sur 3). Il faut remarquer qu'aucun feuillet épaissi isolément n'a été noté lors de maladie d'Ebstein. Les remaniements du pilier musculaire ventriculaire droit sont observés chez deux chiens atteints de DT : ils se traduisent par une hyperéchogénicité du pilier dans les deux cas, avec en plus pour l'un des chiens un arrondissement anormal de ce pilier.

La dilatation de la veine cave caudale, qui signe une insuffisance cardiaque droite, est assez rarement retrouvée, seulement dans 13% des cas (6 cas sur 47).

Un cœur gauche de petite taille, « écrasé » par la dilatation cavitaire droite ou remanié par la baisse du débit veineux pulmonaire s'observe dans 13% des cas de MCVT, mais dans 50% des cas de maladie d'Ebstein. Les dilatations des cavités gauches n'existent que lorsque la MCVT est associée à une autre cardiopathie.

L'examen Doppler permet d'objectiver un flux de régurgitation et/ou une sténose valvulaires et de mesurer leur vitesse (pas systématiquement dans le cas des MCVT). La vitesse du reflux est très importante (supérieure à 4 mètres par seconde) chez 5 chiens de l'étude, dont 3 atteints de maladie d'Ebstein (soit 33% des cas d'Ebstein), le reflux atteignant le toit de l'atrium droit pour un de ces chiens. Aucun reflux n'est noté pour une chienne atteinte de DT (celle présentant de manière concomitante absence de souffle, dilatation du tronc pulmonaire (TP) sur les radiographies thoraciques, hypertension pulmonaire, hypocorticisme et hypothyroïdie). L'absence de reflux explique l'absence de souffle à l'auscultation cardiaque. Aucun cas de sténose tricuspidienne n'a été diagnostiqué au cours de notre étude.

b- Stades de dysplasie tricuspidienne

Comme nous venons de le voir, l'échocardiographie permet d'évaluer les conséquences cavitaires droites des MCVT, ce qui nous permet de différencier plusieurs stades de dysplasie tricuspidienne selon l'importance des répercussions cavitaires.

Nous définissons ainsi trois stades de dysplasie tricuspidienne, dérivés des stades d'endocardiose valvulaire :

- Le stade 1 correspond à une malformation valvulaire isolée sans répercussion morphologique sur le cœur droit.
- Le stade 2 définit une malformation valvulaire associée à une dilatation atriale droite.
- Le stade 3 associe malformation de la valve tricuspide, dilatation atriale droite et dilatation ventriculaire droite.

Il nous est alors possible de classer les animaux atteints de DT selon leur stade de valvulopathie (tableau XI).

Espèce / *Stade de DT*	**CHAT**	**CHIEN**	**TOTAL**
Stade 1	4	11	***15***
Stade 2	3	0	***3***
Stade 3	3	4	***7***

Tableau XI : Répartition des animaux atteints de DT selon l'espèce et le stade de valvulopathie.

Le tableau ne permet le classement que de 25 animaux sur 38 cas de DT, car soit le stade est inconnu à cause de l'absence de compte-rendu échographique précis (2 cas), soit le stade de DT est impossible à établir à cause de l'existence de cardiopathies associées pouvant influer sur des modifications cavitaires droites. Ainsi, tous les animaux atteints de DT associée soit à une hypertension, sténose ou atrésie pulmonaires, à une CIA ou à une CIV et ayant une dilatation atriale ou ventriculaire droite n'ont pas été classés.

Une nette prédominance des animaux atteints de DT de stade 1 est observée (60% du total), suivie des animaux en stade 3 (28% des chiens et chats étudiés). Le stade 2 de DT est très peu représenté (à peine 12% des animaux) et ne concerne que les chats, aucun chien ne présentant de DT de stade 2.

La maladie d'Ebstein ne permet pas un classement par stade aussi simple que la DT. Il semblerait intéressant d'adapter la classification anatomo-chirurgicale de Chauvaud et coll. (*cf.* chapitre « classification anatomo-chirurgicale » page 22) aux carnivores domestiques dans l'avenir. Cette classification n'est malheureusement pas adaptable aux animaux de notre étude. La chienne atteinte de maladie d'Ebstein dont le ventricule droit est de petite taille présente cependant un type de maladie qu'il est possible de classifier avec certitude comme étant plus grave que le type A.

Au sein des différents stades de DT, il semble intéressant de différencier les animaux symptomatiques de ceux qui ne le sont pas (tableau XII).

Espèce / *Stade de DT*	**CHAT**		**CHIEN**		**TOTAL**		
	AS	**S**	**AS**	**S**	**AS**	**S**	**TG**
Stade 1	3	1	9	2	***12***	***3***	***15***
Stade 2	1	2	0	0	***1***	***2***	***3***
Stade 3	1	2	1	3	***2***	***5***	***7***

AS : Asymptomatique S : Symptomatique TG : Total général

Tableau XII : Répartition des animaux atteints de DT selon l'espèce, le stade de valvulopathie et la symptomatologie.

Il n'est malheureusement pas possible d'effectuer une étude d'association entre l'importance du stade de DT et la symptomatologie car, du fait des nombreuses cardiopathies associées aux MCVT, la présence de symptômes fonctionnels est souvent difficile à relier exclusivement à la MCVT, l'étude de corrélation en question serait donc biaisée.
Cependant, on peut remarquer que la grande majorité des animaux classés en stade 1 de DT sont asymptomatiques (12 animaux sur 15 soit 80%), alors que les animaux classés en stade 3 de DT sont généralement symptomatiques (5 animaux sur 7 soit 71%).

Une étude d'association intéressante est celle qui étudie la relation entre l'intensité du souffle et le stade de DT. Afin d'étudier cette relation, les intensités sont arbitrairement séparées en absente à faible (de 0/6 à 3/6) et forte (de 4/6 à 6/6); un tableau de contingence à 4 cases est ainsi obtenu, permettant de répartir 23 animaux selon leur stades de DT et leur intensité de souffle cardiaque (tableau XIII). Afin d'obtenir des effectifs supérieurs à cinq pour chaque classe, nous choisissons de regrouper les effectifs des stades 2 et 3 dans un même classe. Pour ne pas introduire de biais dans notre étude statistique, seules les intensités entendues à droite, à l'exception de celles pouvant être induites par des CIV, sont prises en compte.

Tableau XIII : Distribution de 23 cas de MCVTTw ( ) Tj 2.88 0 TD 0.0028 8Tw MCVTTw 6s

Rapport-Gratuit.com

L'échocardiographie, couplée à l'examen Doppler permet également de diagnostiquer la présence d'éventuelles cardiopathies congénitales associées aux MCVT. Ces cardiopathies associées, qui sont inconnues pour 4 chiens de notre étude, sont détaillées dans le tableau XIV.

Espèce et MCVT ***MCVT associée à***	**CHATS atteints de Dysplasie Tricuspidienne**	**CHIENS atteints de**		
		Dysplasie tricuspidienne	**Maladie d'Ebstein**	**TOTAL**
DM	9	5	0	***14***
DM + CIA	1	3	0	***4***
DM + CIV	2	1	0	***3***
DM + CIA + CIV	1	0	1	***2***
DM + CIA +St Pulm + St Ao	0	2	0	***2***
DM + St Ao	0	1	0	***1***
DM + Ins Ao	0	1	0	***1***
DM + CMD	0	1	0	***1***
DM + CMR	1	0	0	***1***
CIA	0	1	0	***1***
MC + St pulm + Ins pulm + Dx Ao	0	1	0	***1***
ATP + Bride atriale droite	0	1	0	***1***
Canal atrio-ventriculaire	0	0	1	***1***

ATP: Atrésie du tronc pulmonaire CIA / CIV: Communication interatriale / interventriculaire CMD / CMR: Cardiomyopathie dilatée / restrictive DM : Dysplasie mitrale MC: Malposition cardiaque St / Ins / Dx Ao: Sténose / Insuffisance / Dextraposition Aortique St / Ins Pulm: Sténose / Insuffisance Pulmonaire

Tableau XIV : Répartition des cardiopathies associées aux MCVT diagnostiquées sur les 46 échocardiographies-Doppler de notre étude.

La lecture du tableau XIV montre que les DT, aussi bien chez le chien que chez le chat, sont très fréquemment associées à d'autres cardiopathies congénitales. Ainsi, 100% des chats (14 cas sur 14) et 77% des chiens (17 cas sur 22), soit plus de 86% des animaux atteints de DT présentent au moins une malformation cardiaque congénitale associée.
La dysplasie tricuspidienne est le plus souvent associée à une dysplasie mitrale. Cette association, sans qu'une autre cardiopathie ne soit présente, est en effet retrouvée chez près de 54% (14 sur 26 étudiés) des animaux atteints de DT, le pourcentage s'élevant même à plus de 64% (9 sur 14) chez les chats. Lorsque les cardiopathies qui sont diagnostiquées en même temps que l'association DT et dysplasie mitrale sont comptabilisées, il apparaît que 100% des chats et près de 64% des chiens (14 chiens sur 22) atteints de DT présentent une dysplasie

mitrale associée (avec présence ou non d'une ou plusieurs autres cardiopathies concomitantes).
Les associations retrouvées lors de DT qui n'incluent pas de dysplasie mitrale sont très rares chez le chien (et inexistantes chez le chat). Seul un cas de CIA associée à une DT, confirmé par un examen Doppler pulsé et couleur, est retrouvé dans notre étude. Les deux autres cas concernent des malformations rarissimes : malposition cardiaque, dextraposition aortique, sténose et insuffisance pulmonaires pour un chien, atrésie pulmonaire et bride atriale droite pour l'autre.
Une hypertension pulmonaire est retrouvée chez 4 chiens atteints de DT et au minimum d'une autre malformation cardiaque associée. Dans un cas, l'origine de cette hypertension a pu être déterminée (angyostrongylose).

L'existence de cardiopathies concomitantes à la MCVT est beaucoup moins fréquente lors de maladie d'Ebstein : seuls 2 chiens sur 10 (20%) sont concernés. Dans un cas, la maladie d'Ebstein est associée à un canal atrio-ventriculaire qui entraîne une communication directe entre les deux ventricules et les deux atria ; l'autre chien présente une dysplasie mitrale, une CIA, une CIV, ainsi qu'une hypoplasie trachéale.

Toutes ces données ne prennent cependant pas en compte la race des animaux. Or, si les chiens de race Labrador et non-Labrador sont différenciés, nous observons qu'aucun Labrador n'est l'objet de cardiopathie associée à la MCVT (sur deux chiens atteints de DT et 7 de maladie d'Ebstein dont le compte-rendu échocardiographique est connu). Au contraire, les chiens non-labrador atteints de DT présentent une cardiopathie associée dans 85% des cas (17 chiens sur 20), et ceux atteints de maladies d'Ebstein dans 67% des cas (2 chiens sur 3).

Des affections extra-cardiaques sont également parfois associées aux MCVT. La plus fréquente est l'hypothyroïdie, qui est retrouvée chez trois chiens, dont un atteint de maladie d'Ebstein. Cette dysendocrinie concerne en particulier deux Labradors assez âgés (5ans et demi et 12 ans et demi).

F- Traitement

Tous les animaux de cette étude ont reçu un traitement hygiénique (réduction des apports sodés et des efforts physiques, par temps chaud notamment).

Aucun traitement chirurgical n'a été envisagé du fait de l'aspect encore trop expérimental des plasties valvulaires chez les carnivores domestiques.

Seuls les animaux présentant des symptômes fonctionnels (y compris tous les animaux atteints de maladie d'Ebstein, sauf un) ont reçu un traitement médical.
Ce traitement consiste, chez 14 chiens et 5 chats (sur 20 chiens et 6 chats sous traitement), en l'administration d'inhibiteur de l'enzyme de conversion de l'angiotensine (IECA), en général du bénazépril à la dose de 0,25 mg/kg/j en une seule prise, avec surveillance de la fonction rénale. Lors de décompensation cardiaque, des diurétiques sont ajoutés (furosémide couplé parfois à l'association altizide/spironolactone) pour 8 chiens et 5 chats, et dans les cas où ils ne suffisent pas, une ponction abdominale d'ascite est réalisée (pour une chienne atteinte de DT, associée à une dysplasie mitrale, une insuffisance aortique et une hypertension pulmonaire). Des anti-arythmiques sont utilisés en cas de troubles du rythme majeurs : la méxilétine a été ainsi employée avec succès pour traiter l'apparition d'extrasystoles ventriculaires (ESV) pour deux chiens atteints de DT (la cardiopathie n'étant cependant pas à l'origine de l'arythmie).

Rapport-gratuit.com
LE NUMERO 1 MONDIAL DU MÉMOIRES

G- Evolution

Sur les 50 cas de notre étude, 40 propriétaires ont pu être joints par courrier ou par téléphone. Les nouvelles ont été prises entre 4 mois et 6 ans et demi après la découverte de la malformation congénitale.

1- Animaux décédés

Tous les animaux décédés de notre étude étaient atteints, soit de maladie d'Ebstein, soit de DT de stade 3, soit de DT de stade moins évolué mais associée à des affections extra-cardiaques (hypertension pulmonaire, hypothyroïdie, hypocorticisme) ou à d'autres cardiopathies (dysplasie mitrale, CMD, atrésie pulmonaire, bride intra-atriale). Ils étaient également presque tous (sauf un cas dont l'origine cardiaque du décès n'est pas établie avec certitude) symptomatiques au moment de la consultation de cardiologie ayant abouti au diagnostic de MCVT.

a- Chiens atteints de maladie d'Ebstein

Le taux de mortalité le plus élevé est observé chez les animaux atteints de maladie d'Ebstein. En effet, sur les 9 chiens dont l'historique médical est connu jusqu'en 2002, 4 chiens sont décédés, soit un taux de mortalité de 44%. L'âge du décès est de 3 ans pour 2 chiens, 3 ans et 3 mois pour le plus âgé et 6 mois pour le plus jeune, ce qui nous amène à calculer un âge moyen de décès de 2 ans et 5 mois ± 1 an et 2 mois.
Il faut noter cependant qu'un chien de race Labrador atteint de maladie d'Ebstein n'est pas mort des suites de sa cardiopathie, mais d'un améloblastome multicentrique sous-orbitaire. Même si la symptomatologie de ce chien était importante (essoufflement et cyanose à l'effort, toux), la cause du décès est difficilement imputable à la seule MCVT. Si ce cas est exclu de nos statistiques, le taux de mortalité est réduit à 33% et l'âge moyen de décès à 2 ans et 2 mois ± 1 an et 1 mois.
En différenciant les races, il apparaît que 2 Labradors sont morts sur les 6 atteints de maladie d'Ebstein suivis, dont un seul directement à cause de sa cardiopathie. Le taux de mortalité chez les Labradors varie donc de 16,6% à 33,3% selon l'inclusion ou non du chien décédé d'un améloblastome. Le taux de mortalité chez les non-Labradors est de 66,6% (2 chiens étant décédés sur les 3 suivis).
Les symptômes fonctionnels des trois chiens décédés des suites de leur cardiopathie, dès la première consultation ayant permis le diagnostic de maladie d'Ebstein, étaient nombreux et invalidants, en relation avec le développement d'une insuffisance cardiaque droite. Ils étaient ainsi tous atteints d'ascite accompagné d'une fatigabilité importante à l'effort ou au repos. Le chien décédé le plus jeune est un berger allemand mâle mort à 6 mois, suite à l'apparition d'une ascite dès l'âge de 2 mois et demi, qui répondait mal au traitement médical. Les deux autres chiens sont une chienne Labrador et un chien Bouledogue Français décédés tous deux à l'âge de 3 ans. La chienne présentait une fibrillation atriale diagnostiquée par E.C.G., une cardiomégalie globale objectivée sur les radiographies thoraciques, générés par un type de maladie d'Ebstein supérieur au type A (dans la classification anatomo-chirurgicale de Chauvaud et coll.).

b- Animaux atteints de DT

Le taux de mortalité chez les carnivores domestiques de notre étude atteints de DT est d'environ 19% (soit 6 animaux décédés des suites de leur cardiopathie sur 31 dont l'évolution est connue).

?? Mortalité des chiens

Sur les 20 chiens atteints de DT dont nous connaissons l'évolution, 6 sont décédés, dont aucun chien de race Labrador (sur les deux que nous avons suivi), ce qui porte le taux de mortalité à 30%. L'âge moyen du décès est de 2 ans et 3 mois ± 1 an et 8 mois. Un chien atteint de DT est cependant décédé des suites d'un empoisonnement aux anti-vitaminiques K et non de sa malformation cardiaque. En excluant ce cas, le taux de mortalité baisse à 25% et la moyenne d'âge lors du décès devient 2 ans et 4 mois ± 1 an et 8 mois.
Sur les cinq chiens dont la mort est imputable à la cardiopathie, deux étaient en stade 1, un en stade 3, les deux derniers étant atteints d'une DT inclassable. Tous les chiens décédés présentent des symptômes lors de la consultation cardiaque qui a permis le diagnostic de DT, sauf un chien en stade 1 ayant une dysplasie mitrale concomitante. Ce chien est d'ailleurs décédé dans des circonstances assez mystérieuses suite à un arrêt cardiaque après un effort modéré, mais nous choisissons tout de même de relier sa mort à sa cardiopathie. Le seul chien qui présentait une DT isolée de stade 3, était sujet à des syncopes dès l'age de 1 an et est mort à 2 ans ; l'autre chien en stade 1 de DT, qui combinait en plus une dysplasie mitrale et une cardiomyopathie dilatée, est mort à 3 ans et 3 mois des suites d'un œdème pulmonaire. Les deux chiens à DT inclassable sont décédés très jeune : le premier chien, atteint d'une atrésie pulmonaire et d'une bride atriale droite associées à la DT et qui présentait en outre une vitesse de reflux tricuspidien supérieure à 4 mètres par seconde, est mort à 5 mois, la chienne dont nous avons déjà parlé qui cumulait DT, hypertension pulmonaire, hypocorticisme et hypothyroïdie étant morte à l'âge de 1 an.

?? Mortalité des chats

Un seul chat de notre étude sur les 11 suivis est décédé : atteint d'une DT de stade 3 associée à une dysplasie mitrale, déjà symptomatique (discordance) en consultation, il a présenté un œdème aigu du poumon fatal à 7 mois, le lendemain de sa visite à l'E.N.V.A. Le taux de mortalité chez les chats atteints de DT de notre étude est donc seulement de 9%.

2- Animaux en vie

La moyenne d'âge des 5 chiens atteints de maladie d'Ebstein encore en vie à l'heure actuelle est de 5 ans ± 1 an et 3 mois. Le chien le plus âgé atteint de maladie d'Ebstein de notre étude est un Labrador mâle de 7 ans et 3 mois qui présentait juste un léger essoufflement à l'effort lors de sa première consultation à l'âge de 5 mois. Ce symptôme s'est très peu aggravé chez ce chien (qui ne reçoit aucun traitement), tout comme pour les autres chiens de l'étude (qui reçoivent au moins un IECA). Le chien ayant un canal atrio-ventriculaire en plus de sa maladie d'Ebstein n'a pas vu son intolérance à l'effort s'aggraver avec le temps. L'autre chien présentant des cardiopathies associées n'a malheureusement pas pu être suivi.

Les 14 chiens atteints de DT encore vivants de notre étude sont âgés en moyenne de 3 ans ½ ± 2 ans et 11 mois. Le chien le plus âgé est un Labrador mâle de 12 ans et demi, qui présente, malgré une DT de stade 3, seulement un essoufflement modéré à l'effort, symptôme qui n'est apparu qu'à l'âge de 7 ans et qui s'est peu aggravé par la suite (le chien recevant du bénazépril). L'autre Labrador atteint de DT dont l'évolution est connue est une chienne de 6 ans et demi, présentée pour la première fois en consultation à l'âge de 9 mois sans symptôme fonctionnel. L'échocardiographie a permis de diagnostiquer une DT de stade 3, qui n'est

devenue symptomatique que vers l'âge de 3 ans (une légère intolérance à l'effort est alors apparue). La chienne est restée stable cliniquement et ne reçoit aucun traitement.
Une réelle aggravation des symptômes fonctionnels n'est intervenue que chez deux animaux, l'un présentant une DT de stade 3 et l'autre une DT inclassable à cause d'une dysplasie mitrale, d'une insuffisance aortique et d'une hypertension pulmonaire associés. Toutes ces affections ont pour conséquence chez cette chienne une dilatation biatriale et ventriculaire gauche marquée, ainsi qu'une fibrillation atriale détectée à l'E.C.G..Les deux chiens dont les symptômes se sont aggravés présentent à l'heure actuelle une ascite résistante au traitement.
Aucun animal (symptomatique ou non), dont la DT (isolée ou non) est classée en stade 1 ou 2, n'a vu ses signes cliniques s'aggraver au cours du temps .

Les 10 chats vivants atteints de DT de notre étude sont plus jeunes que les chiens, du fait d'un diagnostic récent de la MCVT pour la plupart d'entre eux. Leur moyenne d'âge est en effet d'environ 2 ans ± 8 mois. Le chat le plus âgé que nous ayons suivi est un Siamois mâle de 3 ans et demi, dont la DT est de stade 3. Ce chat, présenté en consultation à l'E.N.V.A. pour signes d'insuffisance cardiaque fin octobre 2001 (ascite, discordance), a vu ses symptômes régresser puis se stabiliser grâce à un traitement médical composé de bénazépril ainsi que de furosémide couplé à l'association altizide/spironolactone. Ce même traitement (sans altizide/spironolactone) a permis une régression des symptômes chez deux chats mâles (1 siamois et 1 chartreux) dont la DT était de stade 2 et qui présentaient respectivement une ascite et une discordance pour l'un, et un essoufflement accompagné de syncopes pour l'autre.

III- Critique et discussion

A- Critique de l'étude

Le fait d'être rétrospective soumet malheureusement notre étude à plusieurs aléas expérimentaux.
Les données que nous avons recueillies ne sont en général pas exhaustives, notamment pour l'examen clinique détaillé, certains examens complémentaires et le devenir des animaux.

1- L'échantillon d'individus

Les animaux présentés en consultation à l'E.N.V.A. sont pour la plupart référés par des vétérinaires de la Région Parisienne et ne peuvent donc pas être représentatifs de la population canine et féline française. Certains paramètres étudiés précédemment (fréquence, motifs de consultation…) devront donc être analysés avec prudence. De plus un certain nombre de cas de MCVT rencontrés à l'E.N.V.A. n'ont pas été intégrés à cette étude car les dossiers n'ont pas pu être retrouvés.
En outre, la population de référence qui a servi de base de comparaison à la population de notre étude n'est pas parfaite puisqu'elle ne recouvre pas parfaitement la période de temps étudiée. Par rapport à cette population, notre série d'animaux ne présente que des effectifs faibles à très faibles qui font apparaître des intervalles de confiance des odds-ratios très étendus et donc très peu précis. Nos résultats statistique sont donc à envisager avec une certaine réserve et demanderaient à être confirmée par une étude sur de plus grands effectifs.

2- Données cliniques

Pour les cas diagnostiqués à l'E.N.V.A., les données concernant le signalement, le motif de consultation et l'examen clinique peuvent être considérés comme très fiables. Cependant, certaines données précises de l'examen clinique (intensité du pouls fémoral, distension éventuelle des veines jugulaires, pouls veineux rétrograde) sont souvent manquants.

Les animaux vus chez des confrères possèdent souvent un dossier clinique moins bien fourni et certaines données concernant l'examen clinique manquent également à cette étude.

3- Données sur les examens complémentaires

Il aurait été idéal, pour chaque animal de notre étude, de réaliser systématiquement un électrocardiogramme, des radiographies thoraciques ainsi qu'une échocardiographie couplée à un examen Doppler.

Cependant, l'électrocardiogramme n'est réalisé la plupart du temps qu'à la suite de l'auscultation de troubles du rythme cardiaque, ce qui explique que seulement 17 E.C.G. aient été retrouvés pour notre étude.

Les radiographies thoraciques n'ont été réalisées que dans un peu plus de 40% des cas.

En revanche, l'échocardiographie couplée à l'examen Doppler a été réalisée dans tous les cas. Cependant, trois comptes-rendus échocardiographiques n'ont malheureusement pas pu être retrouvés.

4- Données sur le devenir des animaux

Le devenir des animaux n'est malheureusement pas connu dans tous les cas, les propriétaires n'ayant pas pu être contactés. De plus, le recul n'est pas suffisant pour certains animaux dont le diagnostic de MCVT a été réalisé récemment. En effet, l'évolution des cas diagnostiqués depuis moins de 6 mois (3 chiens et 8 chats) n'est pas significative. Les conclusions sur l'évolution des chats de notre étude sont donc à tirer avec prudence du fait de l'absence de recul suffisant chez 67% d'entre eux.

B- Discussion

Nous reprendrons, comme tout au long de ce travail, le schéma général d'une étude clinique complète : anamnèse, symptomatologie, diagnostic, traitement et pronostic.

1- Fréquence

L' étude de Chetboul et coll. sur les cardiopathies congénitales, s'étendant de 1989 à 1995 a montré que sur l'échantillon des 226 chiens et chats étudiés, la maladie d'Ebstein représentait moins de 3% (2,7% précisément) des cardiopathies simples. Aucun cas de DT n'avait été alors retrouvé. Il faut remarquer que, sans cas de DT comptabilisé, le chiffre de 2,7% calculé alors est quasiment deux fois inférieur au chiffre de 5% de MCVT parmi les cardiopathies congénitales retrouvé dans la littérature (17).

Notre étude ne permet malheureusement pas de faire des études de fréquence, le chiffre global des malformations congénitales cardiaques diagnostiquées entre 1995 et 2002 étant inconnu. Nous pouvons tout de même remarquer que plus du double de cas de maladie d'Ebstein (12 en tout) ont été retrouvés sur une période équivalente, tandis que 38 cas de DT ont pu être retrouvés.

En considérant uniquement les cardiopathies simples, notre étude comptabilise 13 chiens dont la MCVT se présente avec certitude de manière isolée. Les MCVT simples sont donc 2,6 fois plus nombreuses que celles retrouvées entre 1989 et 1995.

L'hypothèse principale pour expliquer cette différence tient en l'avancée des progrès techniques à la fois des échographes et des manipulateurs qui arrivent maintenant à détecter la moindre anomalie valvulaire, aussi minime soit-elle.

En imaginant que sur la période de notre étude, il y ait eu autant de cardiopathies simples diagnostiquées qu'entre 1989 et 1995 (à savoir 186 cas), la fréquence de MCVT parmi celles–ci se monterait donc à 7%. Cependant, cette hypothèse est peu probable du fait de l'expansion du nombre des échocardiographies-Doppler, et donc des détections de cardiopathies congénitales, ces dernières années au service de cardiologie de l'E.N.V.A. Le chiffre réel doit par conséquent se situer sans doute sous ces 7%, mais au-delà des 2,7% retrouvés entre 1989 et 1995. La fréquence des MCVT isolées au sein des malformations cardiaques congénitales simples est donc vraisemblablement proche du chiffre de 5% retrouvé dans la littérature.

La fréquence des malformations associées dépend du type de MCVT diagnostiquée. Comme nous l'avons vu précédemment, les animaux atteints de DT ont dans 86% des cas une ou plusieurs autres cardiopathies congénitales (100% des cas chez les chats, 77% chez les chiens). Au contraire, seulement 20% des chiens atteints de maladie d'Ebstein ont une ou plusieurs malformations cardiaques concomitante à la MCVT.

Ces résultats corroborent ceux de Bonagura et Lehmkuhl (9) (*cf.* chapitre « malformations associées » page 20), ayant observé que les dysplasies tricuspidiennes sont le plus souvent associées à d'autres cardiopathies. Ils sont aussi en accord ceux de Moïse (67) concernant la maladie d'Ebstein, le plus souvent malformation isolée. Les résultats de notre étude sont cependant en contradiction avec ceux de Kornreich et Moïse (49), qui n'avaient retrouvé qu'un peu plus de 15% de cardiopathies associées chez les 46 animaux étudiés. En effet, en comptabilisant les cas de maladie d'Ebstein et de DT toute espèce confondue, la fréquence des associations dans notre étude s'élève à plus de 72% (34 animaux sur 47 dont le compte-rendu échographique est connu). Nous observons cependant, comme les deux auteurs américains une fréquence moins importante des cardiopathies associées chez les chiens Labradors par rapport aux non-Labradors. Cette différence est même extrême dans notre étude, puisque tous les Labradors ont une MCVT isolée, tandis que les chiens d'autres races présentent très majoritairement (plus de 82% concernés, quelle que soit la nature de la MCVT, soit 19 chiens sur 23) une ou plusieurs cardiopathies associées.

La nature des cardiopathies associées est conforme aux données retrouvées dans notre bibliographie, avec cependant une très grande fréquence des dysplasies mitrales au sein de ces cardiopathies : près de 78% des animaux (28 sur 36) atteints de DT ont au moins une dysplasie mitrale associée. La dysplasie mitrale est beaucoup plus fréquente dans notre étude que les CIV, CIA, sténose pulmonaire, décrits dans les études précédentes. Aucun cas d'association à une persistance du canal artériel n'a été retrouvée parmi les 50 cas de MCVT étudiés.

La fréquence relativement importante (3 cas sur 32, soit plus de 9%, dont deux chiens Labradors assez âgés) des cas d'hypothyroidie associée aux MCVT chez le chien doit sans doute être mise en relation avec la prédisposition des Labradors de plus de 5 ans pour cette dysendocrinie et non avec la présence d'une MCVT.

2- Signalement

a- Espèce

Les 14 animaux atteints de maladie d'Ebstein de notre étude sont exclusivement des chiens, ce qui est en accord avec nos données bibliographiques dans lesquelles aucun cas de cette cardiopathie n'a été décrit avec certitude chez le chat même si un cas clinique américain en est évocateur (65).

Aucune prédisposition selon l'espèce n'existe pour la DT.

b- Race

Chez le chien, les races pures sont très nettement majoritaires dans notre étude, comme cela a été observé par d'autres auteurs, mais il n'est pas possible de conclure à une prédisposition de ces races pour les MCVT. Notre étude ne montre cependant pas, comme celle de Kornreich et Moïse (49), la présence exclusive de chiens de grandes races atteints de MCVT. La malformation a été retrouvée en effet chez deux Yorkshires, un Labrit, un Beagle, un Bouledogue Français et un Bulldog Anglais, les chiens de grande race constituant tout de même plus de 80% (29 chiens sur 36) des chiens de notre série.

Comme le suggèrent les études américaines en particulier, le Labrador semble être prédisposé aux MCVT, même si cette race est très fréquemment rencontrée en France. En effet, d'autres races, tout aussi communes, ne sont que très faiblement représentées dans notre étude, voire pas du tout. Cependant, il faut différencier DT et maladie d'Ebstein : le labrador est en effet particulièrement prédisposé à la maladie d'Ebstein (O.R.= 34,7, significatif au risque 5%), mais ne semble pas particulièrement prédisposé à la DT car seulement 3 chiens de notre étude atteints de DT sont de race Labrador (O.R. non significatif).

Les 4 cas de DT retrouvés chez les Boxers permettent, au risque 5% (O.R.=6,5), de conclure à une prédisposition raciale pour cette maladie. Les effectifs étant cependant faibles, cette prédisposition demanderait une confirmation sur des effectifs plus larges.

Les chats de race sont également prédisposés à la DT (O.R.= 11,4), même si les Européens sont majoritaires au sein des 14 chats atteints. Parmi ces chats de race, les Chartreux apparaissent plus susceptibles d'être atteints de DT que les autre races (O.R.= 27,2). Comme pour les Boxers, les effectifs étant faibles, une confirmation ultérieure serait intéressante. Deux chartreux ont un lien de parenté direct, et, sans qu'il soit possible de conclure à une possible étiologie génétique chez le chat, une telle hypothèse serait à étudier au cours d'une étude future.

c- Sexe

Sur les 48 animaux de notre étude dont le sexe est connu, 27 sont des mâles, ce qui induit un sexe ratio mâles/femelles global de 1,3, soit à priori, une prédominance mâle assez importante. Cette prédominance serait encore plus importante lors de maladie d'Ebstein chez le chien ou de DT chez le chat car , dans les deux cas, le sexe ratio mâles/femelles est égal ou très proche de 1,8. Une telle prédominance des mâles serait en plein accord avec les données retrouvées dans la littérature, qui concluent même à une prédisposition des mâles aux MCVT.

Cependant, notre étude fait apparaître qu'il est impossible de conclure à une prédisposition sexuelle pour les MCVT, aussi bien pour la dysplasie tricuspidienne (d'autant plus que le sexe ratio est très proche de 1 pour les chiens atteints de DT), que pour la maladie d'Ebstein.

d- Age

Il est intéressant de signaler que les MCVT peuvent être diagnostiquées à tout âge du fait de l'apparition parfois tardive de symptômes fonctionnels liés à cette cardiopathie (jusqu'à l'âge de 7 ans pour une chienne Labrador de notre série). Cependant, la plupart des cas ont été diagnostiqués chez des chiens en croissance ou de jeunes adultes, présentant parfois des symptômes fonctionnels apparus précocement.

Il est donc nécessaire de souligner l'importance des consultations vaccinales et des examens cliniques de routine : de nombreux animaux ont été référés par leur vétérinaire traitant pour un simple souffle entendu à cette occasion.

3- Motifs de consultation

Les motifs de consultation les plus souvent cités dans la littérature, comme l'intolérance à l'effort ou l'essoufflement et la dilatation abdominale sont fréquemment retrouvés ici. Comme dans la littérature également, les syncopes et la cyanose sont des motifs de consultation rares voire absents. Cependant, à la différence des données bibliographiques, notre étude ne montre que peu de consultations motivées par une toux, alors que la discordance, rarement évoquée dans la littérature, chez les chats en particulier est un motif de consultation assez fréquent.

41% des animaux de notre étude sont présentés en consultation sans symptôme fonctionnel en rapport avec les MCVT ; ce chiffre s'élève à 56% chez les chiens présentant une DT (et à 50% chez les chats) tandis que ceux atteints de maladie d'Ebstein sont tous symptomatiques. Ces résultats sont très proches de l'étude de Tidholm (88) qui a retrouvé 58% de chiens atteint de « dysplasie tricuspidienne » asymptomatiques. Il faut noter cependant que cette étude regroupait sous le terme « dysplasie tricuspidienne », à la fois des cas de dysplasie telle que nous l'avons définie (10 cas sur 12), mais aussi des cas de maladie d'Ebstein (2 cas sur 12).

4- Examen clinique

Le symptôme fonctionnel le plus souvent rencontré est l'essoufflement (ou intolérance à l'effort), en particulier chez les chiens atteints de maladie d'Ebstein qui présentent tous ce symptôme. Ces troubles ne constituent cependant parfois pas le motif de consultation principal.

D'autres symptômes assez fréquemment observés sont liés à l'évolution d'une insuffisance cardiaque droite : il s'agit du développement d'une ascite généralement chez les chiens (comme Sisson et Ettinger l'ont constaté (84)) ou d'une discordance, particulièrement chez les chats.

Les autres symptômes fonctionnels sont rares, en particulier la cyanose, qui n'a été constatée que dans deux cas, ce qui est en accord avec nos données bibliographiques.

L'auscultation cardiaque des animaux de notre étude révèle presque systématiquement (dans 93% des cas) un souffle. La présence d'autres bruits surajoutés lors de l'auscultation est très rare : seulement un bruit de galop chez un chat venant de subir un accident de la voie publique été noté. Aucun dédoublement de B2 n'a été constatée à la différence de l'étude de Tidholm (88).

La localisation du souffle est très variable mais est fréquemment médiothoracique droite ou médiothoracique droite et gauche en cas d'irradiation du souffle du côté gauche, comme la littérature le décrit. Conformément à nos données bibliographiques, le souffle est généralement de forte intensité. Nous avons pu noter que ce souffle est particulièrement

intense chez les chiens atteints de maladie d'Ebstein, même si une étude de corrélation montre que l'intensité du souffle est indépendante de la gravité de la MCVT, ce qui est conforme à la littérature (9).

5- Examens complémentaires

a- Electrocardiographie

Les tracés électrocardiographiques ne montrent aucune modification notable dans 35% des cas. Nous ne retrouvons que 4 tracés comportant des signes de cardiomégalie droite, soit 20% des E.C.G. réalisés chez les chats et 25% de ceux obtenus chez le chien. Ces chiffres sont inférieurs à ceux retrouvés dans l'étude de Kornreich et Moïse (49) au cours de laquelle 50% des chats et 33% des chiens ont présenté ces signes. Une autre différence importante avec cette étude est l'absence de préexcitation ventriculaire et surtout de QRS dédoublés ou crochetés dans tous les tracés de notre étude. Le seul résultat où les deux études concordent concerne la fibrillation atriale, arythmie peu fréquemment associée aux MCVT (2 cas, soit moins de 12%). Il faut noter cependant que notre étude comporte peu de tracés électrocardiographiques, à savoir seulement 17, contre 45 tracés pour l'étude américaine dont un des buts était une analyse poussée des modifications de l'E.C.G. lors de MCVT. La comparaison des résultats des deux études est donc très délicate.

Des extrasystoles (ES) sont assez fréquemment observées sur les tracés électrocardiographiques de notre étude mais correspondent toujours à des animaux présentant une MCVT associée à une autre cardiopathie congénitale ou à une affection extra-cardiaque. Il est donc difficile de relier ces ES aux seules MCVT.

L'électrocardiographie n'est donc pas l'examen complémentaire de choix dans la recherche de MCVT car les modifications du tracé E.C.G. sont souvent modérées ou inexistantes. Elle reste très utile dans le diagnostic d'éventuels troubles du rythme, qui peuvent parfois nécessiter une prise en charge médicale ou influer sur la gravité du pronostic.

b- Radiographie thoracique

La cardiomégalie droite ou globale est l'anomalie radiographique prédominante lors de MCVT. Ceci est en accord avec Moïse (67), Matic (64), et Bégon (4). La cardiomégalie globale est un peu plus fréquente que la cardiomégalie droite mais la lecture attentive des comptes-rendus radiographiques fait apparaître que la distinction entre les deux est parfois difficile, en particulier chez les chats.

Les signes indirects de décompensation cardiaque sont identiques à ceux décrits dans la littérature (épanchement pleural, œdème pulmonaire, dilatation de la veine cave caudale).

La seule radiographie ne permet donc pas de faire le diagnostic de certitude de MCVT par manque d'images pathognomoniques. Elle reste cependant très utile à réaliser, notamment pour exclure d'autres affections (cardiaques ou respiratoires).

c- Echocardiographie-Doppler

Cette étude démontre l'intérêt d'effectuer une échocardiographie couplée à un examen Doppler chez les animaux présentant un souffle, un essoufflement ou des symptômes fonctionnels liés à une insuffisance cardiaque droite. Cet examen, grâce à la visualisation d'anomalies de structure, de fonction ou de localisation de la valve tricuspide, a permis d'établir le diagnostic de certitude de MCVT. Quasiment toutes les modifications échographiques décrites dans la littérature ont été retrouvées, sauf celles en relation avec une atrésie ou une sténose tricuspidienne.

L'échocardiographie-Doppler a permis également de mettre en évidence d'éventuelles cardiopathies associées et d'évaluer les répercussions des MCVT sur la morphologie et la fonction cardiaque, conduisant à une classification des DT selon leur stade de gravité. Les critères de gravité de la maladie d'Ebstein n'ont pas encore été définis chez les carnivores domestiques, mais la classification anatomo-chirurgicale de Chauvaud et coll. paraît être une excellente base de départ pour caractériser plus précisément des « types » de maladie d'Ebstein dont le pronostic est très différent.

d- Autres examens complémentaires

Des examens hématologiques ont été réalisés sur plusieurs chiens de l'étude. La seule modification en rapport avec une MCVT est observée chez un chien atteint d'une polyglobulie, secondaire à une hypoxie chronique, due à l'évolution d'une maladie d'Ebstein.

Aucun cas de MCVT n'a été confirmé par angiocardiographie ou cathétérisme cardiaque et un seul cas de MCVT a été confirmé par autopsie.

6- Traitement

Les traitements médicaux mis en place dans notre étude sont les mêmes que ceux décrits dans la bibliographie. Une amélioration nette de la symptomatologie de certains animaux est observée, en particulier lorsqu'une insuffisance cardiaque droite se développe.

Seuls les animaux symptomatiques ont reçu un traitement médical. Si l'on se réfère à la classification des stades de DT que nous avons définie suite aux modifications cavitaires droites visualisées par échocardiographie (*cf.* chapitre « stades de dysplasie tricuspidienne », 80), les animaux en stade 2 ou 3 asymptomatiques ne reçoivent pas de traitement. Il serait intéressant de réaliser une étude prospective sur quelques années afin de mesurer l'intérêt, tant en qualité qu'en durée de vie, d'instaurer un traitement médical dès le stade 2 de DT. Il serait ainsi possible de vérifier si les IECA en particulier présentent, comme pour l'endocardiose valvulaire, un intérêt thérapeutique dès le stade 2 et cela même sur un animal asymptomatique.

7- Evolution et pronostic

L'analyse du devenir des animaux de notre étude permet de tirer quelques conclusions importantes.

Tout d'abord, les durées de survie sont beaucoup plus longues que celles retrouvées dans les données bibliographiques.

Les MCVT peuvent être en effet très longtemps asymptomatiques, en particulier les DT, l'âge maximal d 'apparition des symptômes dans notre étude étant de 7 ans. De plus, lorsque les symptômes, apparus précocement ou non, sont peu importants et peu invalidants pour l'animal, l'évolution de la cardiopathie peut être favorable, sans signe d'aggravation, même lors de maladie d'Ebstein ou de DT de stade 3.

Ainsi, une chienne de 7 ans et demi atteinte de maladie d'Ebstein et un chien de 12 ans et demi en stade 3 de DT, tous deux de race Labrador, sont encore en vie et ne présentent qu'une légère intolérance à l'effort. De même, les 5 chiens survivants suivis atteints de maladie d'Ebstein ne souffrent pas jusqu'à présent d'insuffisance cardiaque droite et ont un âge moyen d'environ 5 ans, ce qui est bien au-dessus des données retrouvées dans la littérature. L'âge moyen des animaux survivants atteints de DT, tous stades confondus est un peu inférieur.

Les chiens de race Labrador atteints de MCVT paraissent avoir une évolution plus favorable que les chiens des autres races. Au sein des chiens atteints de maladie d'Ebstein et de DT, le chien le plus âgé est dans chaque groupe de race Labrador. En outre, un seul Labrador atteint de maladie d'Ebstein est mort avec certitude de sa cardiopathie, un autre ayant souffert en plus d'un améloblastome multicentrique. Les autres Labradors présentant une maladie d'Ebstein sont actuellement en assez bonne forme. De plus, les deux Labradors atteints de DT de stade 3 sont assez âgés (6 ans et demi et 12 ans et demi) et peu symptomatiques. Cette meilleure tolérance apparente est sans doute à relier à l'absence de cardiopathies associées aux MCVT, facteur susceptible d'aggraver le pronostic (*cf.* infra). Cette éventuelle meilleure tolérance de la race Labrador vis à vis des MCVT demanderait cependant à être confirmée par une étude aux effectifs plus larges.

Les chats de notre étude semblent également avoir une meilleure tolérance que les chiens vis à vis des DT, avec un taux de mortalité de seulement 9% et une évolution assez favorable de la majorité des cas. Cependant, ces apparences sont peut-être trompeuses car le suivi de 8 chats sur 12 a été réalisé sur une durée assez courte. Nous nous garderons donc de conclure à une meilleure tolérance vis à vis des MCVT chez le chat

Le pronostic des MCVT n'est donc pas obligatoirement mauvais, en particulier pour les chiens de race Labrador et devient même assez favorable en l'absence de certains facteurs de gravité (*cf.* ci-après). La majorité des animaux de notre étude sont en effet encore en vie et sont peu ou pas symptomatiques.

L'étude des caractéristiques des animaux décédés montre tout d'abord que les taux de mortalité diffèrent selon le type de MCVT. Le taux de mortalité de la maladie d'Ebstein (compris entre 33 et 44%) est supérieur à celui de la DT (environ 19%, chats et chiens inclus). Il convient cependant de ne comparer que les taux qui concernent les chiens du fait de durées de suivi des évolutions différentes selon l'espèce. En effet, la durée de suivi a été plus courte dans l'espèce féline.

Chez le chien, le taux de mortalité de la maladie d'Ebstein est certes supérieur à celui de la DT (atteignant 25%), mais le fait d'être atteint de maladie d'Ebstein ne semble pas être un facteur de gravité en lui-même. En effet, de nombreux cas de maladie d'Ebstein ont une évolution aussi favorable que certains cas de DT. La mortalité ou l'évolution défavorable est surtout liée à des facteurs de gravité propres aux MCVT, dont le simple diagnostic de maladie d'Ebstein semble exclu.

Selon notre bibliographie, les facteurs de gravité lors de MCVT sont le degré de régurgitation, l'importance de la cardiomégalie, les malformations associées, la présence de troubles du rythme et le développement d'une insuffisance cardiaque droite.

Sur les cinq cas de régurgitation tricuspidienne de vitesse supérieure à 4 mètres par seconde, seuls quatre ont pu être suivis. Chez une chienne, cette importante régurgitation s'est avérée être liée à une angiostrongylose et s'est fortement atténuée une fois celle-ci traitée. Un chien présentant une atrésie pulmonaire (et une bride intra-atriale) associée à une DT et un chien atteint de maladie d'Ebstein sont décédés à l'âge de 5 et 6 mois. Une chienne également atteinte de maladie d'Ebstein est quant à elle toujours en vie deux ans après le diagnostic de régurgitation valvulaire majeure, sans aggravation de sa symptomatologie. Deux chiens sur trois (le cas d'angyostrongylose étant exclus) présentant une vitesse de régurgitation systolique tricuspidienne très élevée sont donc décédés. Cette vitesse élevée, dans notre étude, est donc un facteur de gravité.

L'influence de la cardiomégalie radiographique sur le pronostic est plus difficile à établir dans notre étude, les radiographies thoraciques n'ayant pas été réalisées pour de nombreux animaux décédés ou ayant vu leurs symptômes s'aggraver. Nous pouvons tout de même remarquer que sur 4 animaux présentant une cardiomégalie globale dont le suivi a pu être réalisé, une chienne atteinte de maladie d'Ebstein est morte, deux chats présentant une DT de

Papers-gratuits.com
LE NUMERO 1 MONDIAL DU MÉMOIRES

stade 2 et stade 3 nécessitent une prise en charge médicale pour lutter contre les signes d'insuffisance cardiaque droite, la dernière chienne étant celle atteinte d'angyostrongylose. Au contraire, les chiens présentant une cardiomégalie seulement droite à la radiographie ne semblent pas évoluer plus mal que les autres. La cardiomégalie globale paraît donc être un facteur de mauvais pronostic.

La valeur pronostique des malformations cardiaques associées aux MCVT est également difficile à établir en raison de la fréquence très importante de ces associations dans notre étude. Les animaux décédés ou ceux dont les symptômes se sont aggravés présentaient cependant tous une ou plusieurs cardiopathies associées, sauf un animal atteint de DT isolée de stade 3. Plus la cardiopathie associée est grave et plus l'évolution est défavorable. La présence d'une atrésie pulmonaire ou d'une CMD concomitante à une DT a été suivie d'un décès assez précoce chez deux chiens. Certaines cardiopathies congénitales associées aux MCVT sont donc en mesure d'assombrir le pronostic. En revanche, de nombreux animaux (7 chiens et 9 chats suivis) vivent normalement avec une DT associée à une dysplasie mitrale n'entraînant pas de conséquence cavitaire gauche.

Le trouble du rythme qui paraît influencer le plus le pronostic d'une MCVT est la fibrillation atriale (FA). Sur les deux chiens atteints de FA, l'un (maladie d'Ebstein) est mort, tandis que l'autre (DT avec insuffisance aortique, dysplasie mitrale et hypertension pulmonaire) a vu ses symptômes s'aggraver depuis la date du diagnostic de sa cardiopathie il y a 10 mois. Ce dernier animal est actuellement atteint d'une ascite résistante au traitement médical. L'apparition d'une FA chez un chien atteint de MCVT est donc un facteur susceptible d'assombrir le pronostic.

Le suivi des animaux de notre étude développant des signes d'insuffisance cardiaque est assez éloquent. En effet, sur les 3 chiens atteints de maladie d'Ebstein présentant une ascite que nous avons pu suivre, 100% sont décédés entre 3 mois et 2 ans après l'apparition de l'ascite. Chez les 3 chiens atteints de DT ayant de l'ascite, deux ont vu leurs symptômes s'aggraver et ne plus répondre au traitement médical, le troisième étant le chien atteint d'une angyostrongylose dont l'ascite a disparu après traitement parasitaire. De plus, sur les 3 chats suivis présentant discordance et/ou ascite, deux sont à peu près stabilisés grâce au traitement médical mais un chat est mort. L'apparition de symptômes liés à une insuffisance cardiaque est donc un facteur de gravité majeur.

Nous retrouvons donc dans notre étude des facteurs de gravité identiques à ceux décrits dans la littérature. La cardiomégalie globale, la fibrillation atriale et les symptômes liés à une insuffisance cardiaque droite paraissent être particulièrement de mauvais pronostic, notamment lors de maladie d'Ebstein, même si des durées de suivi différents entre les groupes d'animaux doivent tempérer cette conclusion. Ces facteurs de gravité sont assez rarement retrouvés chez les Labradors de notre étude, ce qui explique sans doute leur meilleure tolérance apparente vis à vis des MCVT par rapport aux autres races.

Notre étude fait cependant apparaître d'autres facteurs de gravité définis par échocardiographie-Doppler. En particulier, la classification de la dysplasie tricuspidienne en stades apparaît importante dans la définition d'un pronostic. Les animaux atteints de DT de stade 2 et 3 semblent en effet présenter une évolution clinique généralement moins bonne que celle des animaux en stade 1 de DT. Ceci est particulièrement vrai lorsque les stades 2 ou 3 s'accompagnent en consultation de signes cliniques importants, comme des symptômes liés à une insuffisance cardiaque droite. Cette classification pourrait s'étendre dans un proche avenir à la maladie d'Ebstein en adaptant à l'animal la classification anatomo-chirurgicale de Chauvaud et coll. Ceci permettrait d'affiner au mieux le pronostic de cette cardiopathie. Nous notons ainsi que la taille réduite du ventricule droit, objectivée par échocardiographie chez une chienne de notre étude, permet le classement en un type de maladie d'Ebstein supérieur à

A. Cette anomalie signerait effectivement un mauvais pronostic puisque la chienne est décédée à l'âge de 3 ans des suites de sa cardiopathie.

8- Conclusion

Malgré les inconvénients du caractère rétrospectif de l'étude, de nombreuses données ont été recueillies, puis sélectionnées de façon à pouvoir les traiter statistiquement.

La fréquence des MCVT n'a malheureusement pas pu être établie de manière précise : elles apparaissent cependant rares et leur fréquence est probablement assez proche du chiffre de 5% des cardiopathies congénitales retrouvé dans la littérature. Aucun cas de maladie d'Ebstein n'a été retrouvé chez le chat. Le chien semble donc avoir beaucoup plus de probabilités d'être atteint de cette maladie.

Les races pures sont prédisposées à la dysplasie tricuspidienne chez le chat et paraissent l'être pour la maladie d'Ebstein (au risque 5%). Il n'est cependant pas possible de conclure à une prédisposition des races pures, chez le chien, vis à vis de la DT. Les chiens de race Boxer sont plus susceptibles d'être atteints de DT que les autre races, tandis que les chiens de race Labrador ont beaucoup plus de probabilités de présenter une maladie d'Ebstein (au risque 5%).

Notre étude ne met en évidence aucune prédisposition sexuelle pour les MCVT. L'âge du diagnostic varie en fonction de la présence ou de l'absence des symptômes fonctionnels, mais dans la majorité des cas, la MCVT est découverte avant l'âge de un an.

Les motifs de consultation et la symptomatologie sont assez peu évocateurs, sauf lors d'insuffisance cardiaque droite. Tous les chiens atteints de maladie d'Ebstein sont symptomatiques, alors que seuls 46% des animaux atteints de DT présentent au moins un symptôme fonctionnel au moment du diagnostic. Les symptômes les plus fréquents sont l'essoufflement ou la fatigabilité à l'effort et dans une moindre mesure les symptômes liés à une insuffisance cardiaque droite. Les autres symptômes décrits (syncopes, toux, cyanose) sont rarement observés.

93% des animaux de notre étude présentent un souffle généralement entendu à droite en des emplacements divers. Le souffle est le plus souvent de forte intensité, en particulier lors de maladie d'Ebstein, mais son intensité ne présage pas de la gravité de la MCVT.

Les examens complémentaires apportent des éléments permettant d'affiner le diagnostic et le pronostic de la cardiopathie.

L'électrocardiographie permet de déceler d'éventuels troubles du rythme cardiaque, en particulier une fibrillation atriale de mauvais pronostic.

Les clichés radiographiques thoraciques permettent de quantifier l'importance de la cardiomégalie qui, lorsqu'elle est globale (dans 50% des cas radiographiés), est également un facteur de gravité de la MCVT. Ils permettent également de visualiser les conséquences extra-cardiaques des MCVT (épanchement pleural, dilatation de la veine cave caudale…).

Grâce à l'échocardiographie-Doppler, il a été possible de différencier maladie d'Ebstein et dysplasie tricuspidienne, de classer la DT selon des stades d'évolution de pronostic différent (plus le stade est élevé et plus l'évolution risque d'être défavorable), de mesurer le flux de régurgitation et enfin de diagnostiquer d'éventuelles cardiopathies associées aux MCVT (dont la présence peut assombrir également le pronostic).

Les cardiopathies congénitales associées aux MCVT sont particulièrement fréquente lors de DT, mais sont rares en cas de maladie d'Ebstein. Notre étude montre aussi que tous les chiens de race Labrador, quel que soit le type de MCVT, présentent une MCVT isolée.

Enfin, l'évolution dépend de la présence de plusieurs facteurs de gravité : régurgitation tricuspidienne de vitesse élevée, cardiomégalie globale, fibrillation atriale, insuffisance cardiaque droite, stade avancé de dysplasie tricuspidienne. Le taux de mortalité de la maladie

d’Ebstein, dont l’évolution paraît être plus influencée par la présence de ces facteurs de gravité, est plus élevé que celui de la DT chez les chiens. Cependant, la majorité des animaux de notre étude vivent assez bien avec leur MCVT et l’évolution de nombre d’entre eux est favorable, même chez des animaux atteints de maladie d’Ebstein ou de DT de stade 3. Les chiens de race Labrador paraissent présenter une meilleure tolérance vis à vis des MCVT que les autres races. Ceci s’explique par le fait que les facteurs de gravité associés aux MCVT sont en effet rarement retrouvés dans cette race. Notre étude montre donc qu’en l’absence de facteurs de gravité (ou si ceux-ci sont peu importants), les MCVT peuvent avoir un pronostic assez favorable à moyen et long terme, particulièrement chez les chiens de race Labrador.

CONCLUSION GENERALE

Ce travail a été l'occasion de réaliser la synthèse des connaissances actuelles sur les malformations congénitales de la valve tricuspide et de les confronter aux résultats obtenus sur les cinquante animaux de notre étude. Ces résultats corroborent, dans la plupart des cas, les données connues à ce jour, en faisant cependant apparaître deux points originaux.

Tout d'abord, notre étude démontre que les animaux atteints d'une MCVT sont susceptibles de vivre longtemps et avec peu de symptômes, même si la cardiopathie est à l'origine de remaniements cardiaques importants (maladie d'Ebstein, DT de stade 3). Cette bonne tolérance globale vis à vis de la cardiopathie est particulièrement vérifiée chez les chiens de race Labrador, donnée qui demanderait à être confirmée sur un effectif d'animaux plus important.

Enfin et surtout, notre étude prouve qu'il est nécessaire de différencier autant que possible la dysplasie tricuspidienne et la maladie d'Ebstein. Ce sont effectivement deux cardiopathies bien différentes dont les caractéristiques se rejoignent parfois, mais qui constituent des entités cliniques à part entière. Les prédispositions de race et d'espèce, la symptomatologie, les découvertes échocardiographiques et parfois l'évolution diffèrent grandement selon l'affection tricuspidienne responsable.

A l'heure actuelle, le traitement de la dysplasie tricuspidienne et de la maladie d'Ebstein chez les carnivores domestiques est uniquement médical et fait appel aux mêmes molécules. A l'avenir, le développement à la fois des techniques de diagnostic et des techniques chirurgicales en cardiologie vétérinaire devrait permettre une prise en charge chirurgicale de ces cardiopathies, en particulier pour la maladie d'Ebstein.

BIBLIOGRAPHIE

?? 1. ALLAN L.D., CHITA S.K., SHARLAND G.K., FAGG , N.L.K., ANDERSON R.H., CRAWFORD D.C. : The accuracy of fetal echocardiography in the diagnosis of congenital heart disease. *Int. J. Cardiol.*, 1989, **25**, p 279-288.

?? 2. ANDERSON W.D., ANDERSON B.G. : *Atlas of canine anatomy* .WAVERLY, Philadelphia, 1994, p 62.

?? 3. BARONE R : *Anatomie comparée des mammifères domestiques, Tome 5, Angiologie.* VIGOT, Paris, 1996, p 35.

?? 4. BEGON D. : Le cœur et mon appareil radio. *In : Document Belle-Ile Spécial Thorax.* Belle-Ile, 6-9 Juin 2001. Paris, C.N.V.S.P.A., 2001, p 167-173.

?? 5. BENSAID J : Valvulopathies traitées par prothèses. *In :* VERNANT P., CASTAIGNE A., LELLOUCHE D., GAUDEAU S. : *Cardiologie, nouveaux aspects cliniques, diagnostiques et thérapeutiques*. Masson, Paris, 1993, p 118-122.

?? 6. BISHOP S.P. : Embryologic development : the heart and great vessels. *In :* FOX P.R., SISSON D., MOISE N.S.: *Textbook of Canine and Feline Cardiology (2nd edition).* W.B. SAUNDERS, Philadelphia, 1999, p 3-6.

?? 7. BONAGURA J.D. : Echocardiography. *J.Am.Vet.Med.Assoc.*, 1994, **204** (4), p 516-522.

?? 8. BONAGURA J.D. : Congenital heart disease. *In* : ETTINGER S.J., FELDMAN E.C. : *Textbook of Veterinary Internal Medicine (3rd edition).* W.B. SAUNDERS, Philadelphia, 1989, p 976-998.

?? 9. BONAGURA J.D., LEHMKUHL L.B. : Congenital Heart Disease. *In :* FOX P.R., SISSON D., MOISE N.S.: *Textbook of Canine and Feline Cardiology (2nd edition). W.B. SAUNDERS, Philadelphia,* 1999, p 471-526.

?? 10. BONAGURA J.D., WARE W.A. : Atrial fibrillation in the dog : clinical findings in 81 cases. *J. Am. Anim. Hosp. Assoc.*, 1986, **22**, p111-120.

?? 11. BONNET D., SAYGILI A., BONHOEFFER P., FERMONT L., SIDI D., KACHANER J. : Atrio-ventricular valve dysplasia in 22 newborn infants. *Int. J. Cardiol.*, 1997, **59** (2), p 113-118.

?? 12. BOZIO A. : Cardiopathies congénitales. *In :* DELAHAYE J.P. : *Cardiologie pour le praticien*. Masson, Paris, 2000, P 264-267.

?? 13. BRAUNWALD E. : Valvulopathies. *In*: *Traité de médecine cardio-vasculaire*. Piccin, Padoue, 1996, p1487-1491.

?? 14. BREZNOCK E.M. : Tricuspid and mitral valvular disease : valve replacement. *Semin.Vet.Med.Surg.*, 1994, **9** (4), p 234-239.

?? 15. BROWN D.J., PATTERSON D.F. : Pulmonary atresia with intact ventricular septum and agenesis of the ductus arteriosus in a pup. *J.Am.Vet.Med.Assoc.*, 1989, **195** (2), p 229-234.

?? 16. BROWN W.A., THOMAS W.P. : Ballon valvuloplasty of tricuspid stenosis in a Labrador Retriever. *J.Vet.Int.Med.*, 1995, **9** (6), p 419-424.

?? 17. BUCHANAN J.W. : Prevalence of Cardiovascular Disorders. *In :* FOX P.R., SISSON D., MOISE N.S.: *Textbook of Canine and Feline Cardiology (2nd edition). W.B. SAUNDERS, Philadelphia,* 1999, p458-463.

?? 18. CASASOPRANA A. : Cardiopathies congénitales. *In :* BOURDARIAS J.P., CACOUB P., BIERLING P. : *Pathologie cardiaque et vasculaire*. Flammarion, Paris, 1998, p 340-341.

?? 19. CHAUVAUD S.M., MIHAILEANU S.A., GAER J.A., CARPENTIER A.C. : Surgical treatment of Ebstein's malformation, The « Hôpital Broussais » experience. *Cardiol. Young,* 1996, **6**, p 4-11.

?? 20. CHETBOUL V. : L'examen Doppler lors de cardiopathies acquises chez les carnivores domestiques. *In : Document Belle-Ile Spécial Thorax,* Belle-Ile, 6-9 Juin 2001. Paris, C.N.V.S.P.A., 2001, p 189.

?? 21. CHETBOUL V. : Les anomalies cardiaques congénitales du chien et du chat. *In* : *Encyclopédie Vétérinaire*, Paris, 1993, Cardiologie 0500, 13p.

?? 22. CHETBOUL V., POUCHELON J.L. : Communications interventriculaires. *Point Vét. n° spécial affections héréditaires et congénitales des carnivores domestiques*, 1996, **28**, p 189-191.

?? 23. CHETBOUL V., POUCHELON J.L., BUREAU AMAGLIO S., TESSIER D. : Echocardiographie et écho-Doppler : aspect normal. *In*: *Echocardiographie et Echo-Doppler du Chien et du Chat*. Masson, Paris, 1999, p 23-67.VB 28

?? 24. CHETBOUL V., POUCHELON J.L., BUREAU AMAGLIO S., TESSIER D. : Echographie et examen Doppler lors de cardiopathies congénitales. *In*: *Echocardiographie et Echo-Doppler du Chien et du Chat*, Masson, Paris, 1999, p 69-99.

?? 25. CHETBOUL V., POUCHELON J.L., BUREAU AMAGLIO S., TESSIER D. : Principes physiques de l'échocardiographie et de l'écho-Doppler. *In: Echocardiographie et Echo-Doppler du Chien et du Chat*. Masson, Paris, 1999, p 3-22.

?? 26. CLOUP M. : Maladie d'Ebstein. *In: Cardiopathies congénitales du nourrisson : diagnostic schématique.* Maloine, Paris, 1971.

?? 27. CORLOUER J.P. : La sténose sous-aortique du chien. *Point Vét. n° spécial affections héréditaires et congénitales des carnivores domestiques*, 1996, **28**, p 178-182.

?? 28. DANIEL G.B., BRIGHT J.M. : Nuclear imaging, computed tomography, and magnetic resonance imaging of the heart. *In:* FOX P.R., SISSON D., MOISE N.S.: *Textbook of Canine and Feline Cardiology (2nd edition). W.B. SAUNDERS, Philadelphia,* 1999, p193-200.

?? 29. DARKE P.G.G. : Doppler echocardiography. *J.Small Anim. Pract*., 1992, **33**, p 104-112.

?? 30. DROUARD-HAELEWYN C. : Reconnaître une cardiopathie congénitale : abord pratique. *Prat. Méd. Chir. Anim. Comp*., 1994, **29**, p 47-64.

?? 31. ENCHA-RAZAVI F., ESCUDIER E. : Morphogénèse du cœur et malformations cardio-vasculaires. *In:* ENCHA-RAZAVI F., ESCUDIER E. : *Embryologie clinique.* Masson, Paris, 1995, p 171-175.

?? 32. EYSTER G.E. : Basic Cardiovascular surgery and Procedure. . *In:* FOX P.R., SISSON D., MOISE N.S.: *Textbook of Canine and Feline Cardiology (2nd edition). W.B. SAUNDERS, Philadelphia,* 1999, p 878.

?? 33. EYSTER G.E., ANDERSON L., EVANS, T, CHAFFEE A. BENDER G, JOHNSTON J, MUIR W, BLANCHARD G. : Ebstein's Anomaly : A report of 3 cases in the Dog. *J.Am.Vet.Med.Assoc.,* 1977 ; **170** (7), p 709-713.

?? 34. FERNANDEZ DEL PALACIO M.J., BERNAL L., BAYON A., LUIS FUENTES V. : Persistent left cranial vena cava associated with multiple congenital anomalies in a six-week-old puppy. *J. Small Anim. Pract*., 1997, **38**, p 526-530.

?? 35. FOSSUM T.W., MILLER, M.W., ROGERS K.S., BONAGURA J.D., MEURS K.M. : Chylothorax associated with right-sided heart failure in five cats. *J.Am.Vet.Med.Assoc.,* 1994 ; **204** (1), p 84-89.

?? 36. FOX P.R., MOISE N.S., EVANS H.E., BISHOP S.P.: The normal heart : cardiovascular structure, function and physiology. *In:* FOX P.R., SISSON D., MOISE N.S.: *Textbook of Canine and Feline Cardiology (2nd edition). W.B. SAUNDERS, Philadelphia, 1999*, p 15-20.

?? 37. FRANCH R.H. : The adult with cyanotic congenital heart disease. *In:* WILLIS HURST J. : Current Therapy In Cardiovascular Disease, 4th edition. Mosby, St. Louis, 1998, p 141.

?? 38. FRIEDMAN W.F. : Cardiopathies congénitales chez l'enfant et le nourrisson. *In:* BRAUNWALD E. : *Traité de médecine cardio-vasculaire*. Piccin, Padoue, 1996, p 1245-1325.

?? 39. GAILLOT H., BEGON D. : La radiographie en cardiologie. *Rec. Méd. Vét*., 1995, **171** (4/5), p 269-285.

?? 40. GENTLES T.L., CALDER A.L., CLARKSON P.M., NEUTZE J.M. : Predictors of long-term survival with Ebstein's anomaly of the tricuspid valve. *Am. J. Cardiol.* 1992, **69**, p 377-381.

?? 41. GUERIN F. : Les cardiopathies congénitales de l'adulte jeune. *In:* OLLIVIER J.P. : *Cardiologie de l'adulte jeune.* Arnette Blackwell, Paris, 1996, p 180-223.

?? 42. GUGLIELMINI C. PIETRA M. CIPONE M. : Displasia tricuspidale in uno schnauzer gigante. *Veterinaria Cremona*, 1999, 13 (2), p 99-102.

?? 43. HARPSTER N.K., ZOOK B.C. : Congenital Cardiovascular Defects. *In:* HOLZWORTH J. : *Diseases of the Cat, Medicine and Surgery*. WB SAUDERS, Philadelphia, 1987, p 871-872.

?? 44. HILL B.L., TILLEY L.P. : Ventricular preexcitation in seven dogs and nine cats. *J.Am.Vet.Med.Assoc.*,1985, **187** (10), p 1026-1030.

?? 45. HORNBERGER L.K., SAHN D.J., KLEINMAN C.S., COPEL J.A., REED K.L. : Tricuspid valve disease with significant tricuspid insufficiency in the fetus : diagnosis and outcome. *J. Am. Coll. Cardiol*., 1991, **17**, p 167-173.

?? 46. HOUYEL L. : Embryologie cardiaque. *Encycl. Méd. Chir*. (Elsevier, Paris), Cardiologie angéiologie, 11-001-C-10, 1998, 18p.

?? 47. HUGNET C., CADORE J.L. : La sténose pulmonaire chez le chien. *Point Vét. n° spécial affections héréditaires et congénitales des carnivores domestiques*, 1996, **28**, p 183- 185.

?? 48. HUGNET C., CADORE J.L. : Tableau récapitulatif par affections. *Point Vét. n° spécial affections héréditaires et congénitales des carnivores domestiques*, 1996, **28**, p 192.

?? 49. KORNREICH B.G., MOISE N.S. : Right atrioventricular valve malformation in dogs and cats : An electrocardiographic survey with emphasis on splintered QRS complexes. *J.Vet.Int.Med.*, 1997, **11** (4), p 226-230.

?? 50. LAMB W.A. : ECG of the Month. *J.Am.Vet.Med.Assoc.*, 1994 ; **204** (5), p 728-730.

?? 51. LANG D., OBERHOFFER R., COOK A.C., SHARLAND G.K., ALLAN L., FAGG , N.L.K., ANDERSON R.H. : Pathologic spectrum of malformations of the tricuspid valve in prenatal and neonatal life. *J. Am. Coll. Cardiol.*, 1991, **17**, p 1161-1167.

?? 52. LARSSON M.H.M.A., PEREIRA L., KOGIKA M.M., CROCHIK S. da S., ABDUCH M.C., DE NARDI C.F.C. : Tricuspid dysplasia associated to Ebstein's anomaly in dog : a case report. *Braz.J.vet. Res.animal.Sci*., 1996, **33**, p 302-304.

?? 53. LATSHAW W.K. : Development of the heart. *In:* LATSHAW W.K. : *Veterinary developmental anatomy*. Decker, Philadelphia, 1987, p 205-225.

?? 54. LE BOBINNEC G., POUCHELON J.L. : Sémiologie respiratoire et auscultation cardiaque. *In : Document Belle-Ile Spécial Thorax*, Belle-Ile, 6-9 Juin 2001. Paris, C.N.V.S.P.A., 2001, p 15- 36.

?? 55. LERICHE H. PIOT J.D., BIRET J.P. Anomalie d'Ebstein. *In: Médicorama n° spécial Atlas de cardiopathies congénitales*, Paris, 1987, p 33-34.

Rapport-Gratuit.com

?? 56. LIU S.K., FOX P.R. : Cardiovascular Pathology. . *In:* FOX P.R., SISSON D., MOISE N.S.: *Textbook of Canine and Feline Cardiology (2nd edition). W.B. SAUNDERS, Philadelphia,* 1999, p 823-824.

?? 57. LIU S.K., TILLEY L.P. : Dysplasia of the tricuspid valve in the dog and cat. *J.Am.Vet.Med.Assoc.,* 1976 ; **169** (6), p 623-630.

?? 58. LIU S.K., TILLEY L.P. : Malformation of the canine mitral valve complex. *J.Am.Vet.Med.Assoc.*,1975 , p 465.

?? 59. LORD P.F., SUTER P.F. : Radiology. *In:* FOX P.R., SISSON D., MOISE N.S.: *Textbook of Canine and Feline Cardiology (2nd edition). W.B. SAUNDERS, Philadelphia,* 1999, p107-117.

?? 60. LUXEREAU P. : Lésions acquises de la valve tricuspide. *Encycl. Méd. Chir.* (Elsevier, Paris), Cardiologie angéiologie, 11-014-A-10, 1999, 10p.

?? 61. de MADRON E., KADISH A., SPEAR J.F., KNIGHT D.H. : Incessant atrial tachycardias in a dog with tricupid dysplasia. *J. Vet. Int. Med*., 1987, **1** (4), p 163-169.

?? 62. MAI W., POUCHELON J.L., CHETBOUL V. : Dysplasie tricuspidienne chez un Labrador Retriever. *Point Vét.*, 1997, **186** (28) , p 79-82.

?? 63. MARCON F., LETHOR J.P., WORMS A.M. : Maladie d'Ebstein. *Encycl. Méd. Chir.* (Elsevier, Paris), Cardiologie -Angéiologie, 11-040-E-10, 1998, 7p.

?? 64. MATIC S.E. : Congenital heart disease in the dog. *J. Small Anim. Pract.*, 1988, **29**, p743-749.

?? 65. MEURS K.M., MILLER M.W. : ECG of the month. *J.A.V.M.A.,* 1993 ; **203** (5), p 649-650.

?? 66. MILLER M.S., TILLEY, L.P., SMITH JR F.W.K., FOX P.R. : Electrocardiography. *In:* FOX P.R., SISSON D., MOISE N.S.: *Textbook of Canine and Feline Cardiology (2nd edition). W.B. SAUNDERS, Philadelphia,* 1999, p 67-75.

?? 67. MOISE N.S. : Tricuspid valve dysplasia in the dog. *In:* KIRK R.W., BONAGURA J.D. : *Current Veterinary Therapy XII*. WB SAUNDERS, Philadelphia, 1995, p 813-816.

?? 68. MOISE N.S. : Doppler echocardiographic evaluation of congenital cardiac disease. *J. Vet. Int. Med*., 1989, **3**, p 195- 207.

?? 69. MOISE N.S., FOX P.R. : Echocardiography and Doppler imaging . *In:* FOX P.R., SISSON D., MOISE N.S.: *Textbook of Canine and Feline Cardiology (2nd edition). W.B. SAUNDERS, Philadelphia,* 1999, p 130-158.

?? 70. OBERHOFFER R., COOK A.C., LANG D., SHARLAND G.K., ALLAN L., FAGG , N.L.K., ANDERSON R.H. : Correlation between echocardiographic and morphological investigations of lesions of the tricuspid valve diagnosed during fetal life. *Br. Heart J.*, 1992, **68**, p 580-585.

?? 71. O'GRADY M.R., ALLEN D.G., TINSLEY D., HOUSTON D., CARLEY B. : Exercise in electrocardiography. *Can. Vet. J.*, 1991, **32**, p 503-504.

?? 72. PENTER Ph. : Anatomie du cœur. *Encycl. Méd. Chir.* (Elsevier, Paris), Cœur-vaisseaux, 11-001-A-10, 4.4.02.

?? 73. PERLOF J.K. : Les cardiopathies congénitales chez l'adulte. *In:* BRAUNWALD E. : *Traité de médecine cardio-vasculaire*. Piccin, Padoue, 1996, p1363-1387.

?? 74. PILLAI R. : Abnormalities of the atrioventricular valves. *In:* MORRIS P.J, MALT R .A. : *Oxford textbook of surgery*. Oxford University Press, New-York, 1994, p 1711-1715.

?? 75. POUCHELON J.L : *Cardiologie*. Manuel d'enseignement ENVA, 1994, 35p.

?? 76. POUCHELON J.L., CHETBOUL V. : Persistance du canal artériel chez le chien. *Point Vét. n° spécial affections héréditaires et congénitales des carnivores domestiques*, 1996, **28**, p 186-188.

?? 77. PRAYSON R.A., RATLIFF N.B. : Two unusual congenital anomalies of the tricuspid valve. *Am. J. Cardiovasc*. Pathol., 1990, **3**, p189-194.

?? 78. ROBERSON D.A., SILVERMAN N.H. : Ebstein's anomaly : echocardiographic and clinical features in the fetus and neonate. *J. Am. Coll. Cardiol.*, 1991, **17**, p 722-728.

?? 79. ROCHAT C., LATTIMER J.C., MILLER M.A., CONSTANTINESCU G.M., SETTLES E.L. : Multiple cardiac anomalies in a cat. *J.Am.Vet.Med.Assoc.*, 1992, **201** (7), p 1049-1052.

?? 80. SAKAI K., INOUE Y., OSAWA M. : Congenital isolated tricuspid regurgitation in an adult. *Am. Heart J.*, 1985, **110** (3), p 680-681.

?? 81. SHARLAND G.K., CHITA S.K., ALLAN L.D. : Tricuspid valve dysplasia or displacement in intrauterine life. *J. Am. Coll. Cardiol.*, 1991, **17**, p 944-949.

?? 82. SHIINA A., SEWARD JB., EDWARDS W.D. et al : Two-dimensional echocardiographic spectrum of Ebstein's anomaly : detailed anatomic assessment. *J. Am. Coll. Cardiol.*, 1984, **3**, p 356-357.

?? 83. SIEMENS L.M., DAVIDSON A.P. : Tricuspid valve dysplasia in Labrador Retrievers. *In : Proceedings of the 19th ACVIM Congress.* Denver, United States of America, 2001.

?? 84. SISSON D., ETTINGER S.J. : The Physical Examination : *In:* FOX P.R., SISSON D., MOISE N.S.: *Textbook of Canine and Feline Cardiology (2nd edition). W.B. SAUNDERS, Philadelphia*, 1999, p 46-60.

?? 85. SISSON D., THOMAS W.P., BONAGURA J.D. : Congenital heart disease. *In:* ETTINGER S.J., FELDMAN E.C. : *Textbook of Veterinary Internal Medicine (5th edition)*. W.B. SAUNDERS, Philadelphia, 2000, p 737-783.

Rapport-gratuit.com
LE NUMERO 1 MONDIAL DU MÉMOIRES

?? 86. TESSER R. : *Contribution à l'étude des communications interatriales chez les carnivores domestiques. Etude rétrospective de 58 cas*. Thèse Méd. Vét., Alfort , 1996, n°85, 102 p.

?? 87. THOMAS W.P., SISSON D. : Cardiac catheterization and angiocardiography. *In:* FOX P.R., SISSON D., MOISE N.S.: *Textbook of Canine and Feline Cardiology (2nd edition). W.B. SAUNDERS, Philadelphia*, 1999, p 173-189.

?? 88. TIDHOLM A. : Retrospective study of congenital heart defects in 151 dogs. *J. Small Anim. Pract*., 1997, **38**, p 94-98.

?? 89. WARE W.A., BONAGURA, J.D. : Multiple congenital cardiac anomalies and Eisenmeger's syndrome in a dog. *Compendium Small Animal*, 1988, **10** (8), p932-949.

?? 90. WATSON H. : Natural history of Ebstein's anomaly of tricuspid valve in chidhood and adolescence. An international cooperative study of 505 cases. *Br. Heart J*., 1974, **36**, p 417-427

?? 91. WEINRICH W.E., BLEVINS W.E., CONRAD C.R., RUTH G.R., GALLINA A.M. : Congenital tricuspid insufficiency in a dog. *J.Am.Vet.Med.Assoc*., 1974 ; **164** (10**)**, p 1025-1028.

?? 92. WRIGHT K.N., BLEAS M.E., BENSON D.W. : Clinical spectrum of congenital tricuspid valve malformations in an extended family of Labrador Retrievers. *In : Proceedings of the 19th ACVIM Congress.* Denver, United States of America, 2001.

ETUDE RETROSPECTIVE DE 50 CAS DE MALFORMATION CONGENITALE DE LA VALVE TRICUSPIDE CHEZ LES CARNIVORES DOMESTIQUES

Nom : TRAN-CONG

Prénom : Doan

RESUME :

Dans une première partie bibliographique, les connaissances actuelles en médecine vétérinaire sur les malformations congénitales de la valve tricuspide (MCVT), que sont la maladie d'Ebstein, l'atrésie et la dysplasie tricuspidiennes, sont comparées aux données trouvées en médecine humaine. Par la suite, ces données sont confrontées aux résultats issus d'une étude rétrospective menée sur 50 cas diagnostiqués chez le chien et le chat à l'Ecole Nationale Vétérinaire d'Alfort entre 1995 et 2002.

Cette étude confirme la plupart des données bibliographiques. Les MCVT sont en effet rares et de symptomatologie peu évocatrice, sauf en cas d'insuffisance cardiaque droite. Presque tous les animaux présentent un souffle à l'auscultation cardiaque. Les examens complémentaires, en particulier l'échocardiographie-Doppler, apportent des éléments permettant d'affiner le diagnostic et le pronostic de la cardiopathie. Le pronostic est assombri par la présence d'une régurgitation tricuspidienne de vitesse élevée, une cardiomégalie globale, une fibrillation atriale, une insuffisance cardiaque droite, ou un stade avancé de cardiopathie.

Notre étude fait également apparaître des différences importantes dans les prédispositions, la symptomatologie et les découverte échocardiographiques, selon l'affection tricuspidienne dont l'animal est atteint. Ainsi, aucun cas d'atrésie tricuspidienne chez le chien et le chat et aucun cas de maladie d'Ebstein chez le chat n'ont été retrouvés. Les chiens de race Boxer et les chats de race pure apparaissent prédisposés à la dysplasie tricuspidienne, tandis que les chiens de race Labrador sont prédisposés à la maladie d'Ebstein (au risque 5%). Le taux de mortalité de la maladie d'Ebstein est plus élevé que celui de la dysplasie tricuspidienne chez le chien, cependant, en l'absence de facteurs de gravité, ces deux cardiopathies peuvent avoir un pronostic assez favorable à moyen et long terme, particulièrement chez les chiens de race Labrador.

Mots-clés : malformation cardiaque congénitale, atrésie tricuspidienne, dysplasie tricuspidienne, maladie d'Ebstein, chien, chat, échocardiographie, Doppler.

Jury : Président : Pr
Directrice : Pr CHETBOUL
Assesseur : Dr DEGUEURCE

Adresse de l'auteur : 3 Rue du Commandant Marchand
94130 NOGENT-SUR-MARNE

RETROSPECTIVE STUDY ABOUT 50 CASES OF RIGHT ATRIOVENTRICULAR VALVE MALFORMATION IN DOMESTIC CARNIVORES

Name : TRAN-CONG

Surname : Doan

ABSTRACT :

In a first bibliographic part, the presnt knowledge on right atrioventricular valve malformations (RAVM) in veterinary medicine, which are Ebstein's anomaly, tricuspid atresia and dysplasia, are compared with the informations found in human medicine. Secondly, these informations are compared with the results from a retrospective study carried out on 50 cases diagnosed in dog and cat at the Alfort National Veterinary School between 1995 and 2002.

This study has confirmed most of the bibliographic data.. RAVM are indeed rare and lack of obvious symptomatology , except if right cardiac failure is present. A murmur can be heard during cardiac auscultation in almost all cases. Complementary examinations, particularly echocardiography and Doppler examination, bring informations that can precise the diagnosis and prognosis. Prognosis is worsened by a high-speed tricuspid regurgitant jet, a global cardiomegaly, an atrial fibrillation, a right cardiac failure, or an advanced disease.

Our study also shows significant differences in predisposition, symptomatology and echocardiographic findings, according to the animal's trcuspid affection. Thus, no case of tricuspid atresia in cat and dog has been found, nor any case of Ebstein's anomaly in cat. Among dogs, Boxers, as well as pure race cats, appear predisposed to tricuspid dysplasia, while Labrador retrievers are predisposed to Ebstein's anomaly (at a 5% risk). The death-rate for dogs with Ebstein's anomaly is higher than for those with tricuspid dysplasia. However, without severity factors, these cardiac diseases may have a relatively good prognosis at medium and long term, particularly for Labrador Retrievers.

Key-words : cardiac congenital malformation, tricuspid atresia, tricuspid dysplasia, Ebstein's anomaly, dog, cat, echocardiography, Doppler.

Jury : President : Pr
Director : Pr CHETBOUL
Assessor : Dr DEGUEURCE

Author's address : 3 Rue du Commandant Marchand
94130 NOGENT-SUR-MARNE

BIBLIOGRAPHIE

?? 1. ALLAN L.D., CHITA S.K., SHARLAND G.K., FAGG , N.L.K., ANDERSON R.H., CRAWFORD D.C. : The accuracy of fetal echocardiography in the diagnosis of congenital heart disease. *Int. J. Cardiol.*, 1989, **25**, p 279-288.

?? 2. ANDERSON W.D., ANDERSON B.G. : *Atlas of canine anatomy* .WAVERLY, Philadelphia, 1994, p 62.

?? 3. BARONE R : *Anatomie comparée des mammifères domestiques, Tome 5, Angiologie.* VIGOT, Paris, 1996, p 35.

?? 4. BEGON D. : Le cœur et mon appareil radio. *In : Document Belle-Ile Spécial Thorax.* Belle-Ile, 6-9 Juin 2001. Paris, C.N.V.S.P.A., 2001, p 167-173.

?? 5. BENSAID J : Valvulopathies traitées par prothèses. *In :* VERNANT P., CASTAIGNE A., LELLOUCHE D., GAUDEAU S. : *Cardiologie, nouveaux aspects cliniques, diagnostiques et thérapeutiques*. Masson, Paris, 1993, p 118-122.

?? 6. BISHOP S.P. : Embryologic development : the heart and great vessels. *In :* FOX P.R., SISSON D., MOISE N.S.: *Textbook of Canine and Feline Cardiology (2nd edition).* W.B. SAUNDERS, Philadelphia, 1999, p 3-6.

?? 7. BONAGURA J.D. : Echocardiography. *J.Am.Vet.Med.Assoc.*, 1994, **204** (4), p 516-522.

?? 8. BONAGURA J.D. : Congenital heart disease. *In* : ETTINGER S.J., FELDMAN E.C. : *Textbook of Veterinary Internal Medicine (3rd edition).* W.B. SAUNDERS, Philadelphia, 1989, p 976-998.

?? 9. BONAGURA J.D., LEHMKUHL L.B. : Congenital Heart Disease. *In :* FOX P.R., SISSON D., MOISE N.S.: *Textbook of Canine and Feline Cardiology (2nd edition). W.B. SAUNDERS, Philadelphia,* 1999, p 471-526.

?? 10. BONAGURA J.D., WARE W.A. : Atrial fibrillation in the dog : clinical findings in 81 cases. *J. Am. Anim. Hosp. Assoc.*, 1986, **22**, p111-120.

?? 11. BONNET D., SAYGILI A., BONHOEFFER P., FERMONT L., SIDI D., KACHANER J. : Atrio-ventricular valve dysplasia in 22 newborn infants. *Int. J. Cardiol.*, 1997, **59** (2), p 113-118.

?? 12. BOZIO A. : Cardiopathies congénitales. *In :* DELAHAYE J.P. : *Cardiologie pour le praticien*. Masson, Paris, 2000, P 264-267.

?? 13. BRAUNWALD E. : Valvulopathies. *In*: *Traité de médecine cardio-vasculaire*. Piccin, Padoue, 1996, p1487-1491.

?? 14. BREZNOCK E.M. : Tricuspid and mitral valvular disease : valve replacement. *Semin.Vet.Med.Surg.*, 1994, **9** (4), p 234-239.

?? 15. BROWN D.J., PATTERSON D.F. : Pulmonary atresia with intact ventricular septum and agenesis of the ductus arteriosus in a pup. *J.Am.Vet.Med.Assoc.*, 1989, **195** (2), p 229-234.

?? 16. BROWN W.A., THOMAS W.P. : Ballon valvuloplasty of tricuspid stenosis in a Labrador Retriever. *J.Vet.Int.Med.*, 1995, **9** (6), p 419-424.

?? 17. BUCHANAN J.W. : Prevalence of Cardiovascular Disorders. *In :* FOX P.R., SISSON D., MOISE N.S.: *Textbook of Canine and Feline Cardiology (2nd edition). W.B. SAUNDERS, Philadelphia,* 1999, p458-463.

?? 18. CASASOPRANA A. : Cardiopathies congénitales. *In :* BOURDARIAS J.P., CACOUB P., BIERLING P. : *Pathologie cardiaque et vasculaire*. Flammarion, Paris, 1998, p 340-341.

?? 19. CHAUVAUD S.M., MIHAILEANU S.A., GAER J.A., CARPENTIER A.C. : Surgical treatment of Ebstein's malformation, The « Hôpital Broussais » experience. *Cardiol. Young*, 1996, **6**, p 4-11.

?? 20. CHETBOUL V. : L'examen Doppler lors de cardiopathies acquises chez les carnivores domestiques. *In : Document Belle-Ile Spécial Thorax,* Belle-Ile, 6-9 Juin 2001. Paris, C.N.V.S.P.A., 2001, p 189.

?? 21. CHETBOUL V. : Les anomalies cardiaques congénitales du chien et du chat. *In* : *Encyclopédie Vétérinaire*, Paris, 1993, Cardiologie 0500, 13p.

?? 22. CHETBOUL V., POUCHELON J.L. : Communications interventriculaires. *Point Vét. n° spécial affections héréditaires et congénitales des carnivores domestiques*, 1996, **28**, p 189-191.

?? 23. CHETBOUL V., POUCHELON J.L., BUREAU AMAGLIO S., TESSIER D. : Echocardiographie et écho-Doppler : aspect normal. *In*: *Echocardiographie et Echo-Doppler du Chien et du Chat*. Masson, Paris, 1999, p 23-67.VB 28

?? 24. CHETBOUL V., POUCHELON J.L., BUREAU AMAGLIO S., TESSIER D. : Echographie et examen Doppler lors de cardiopathies congénitales. *In*: *Echocardiographie et Echo-Doppler du Chien et du Chat*, Masson, Paris, 1999, p 69-99.

?? 25. CHETBOUL V., POUCHELON J.L., BUREAU AMAGLIO S., TESSIER D. : Principes physiques de l'échocardiographie et de l'écho-Doppler. *In: Echocardiographie et Echo-Doppler du Chien et du Chat*. Masson, Paris, 1999, p 3-22.

?? 26. CLOUP M. : Maladie d'Ebstein. *In: Cardiopathies congénitales du nourrisson : diagnostic schématique.* Maloine, Paris, 1971.

?? 27. CORLOUER J.P. : La sténose sous-aortique du chien. *Point Vét. n° spécial affections héréditaires et congénitales des carnivores domestiques*, 1996, **28**, p 178-182.

?? 28. DANIEL G.B., BRIGHT J.M. : Nuclear imaging, computed tomography, and magnetic resonance imaging of the heart. *In:* FOX P.R., SISSON D., MOISE N.S.: *Textbook of Canine and Feline Cardiology (2nd edition). W.B. SAUNDERS, Philadelphia,* 1999, p193-200.

?? 29. DARKE P.G.G. : Doppler echocardiography. *J.Small Anim. Pract*., 1992, **33**, p 104-112.

?? 30. DROUARD-HAELEWYN C. : Reconnaître une cardiopathie congénitale : abord pratique. *Prat. Méd. Chir. Anim. Comp*., 1994, **29**, p 47-64.

?? 31. ENCHA-RAZAVI F., ESCUDIER E. : Morphogénèse du cœur et malformations cardio-vasculaires. *In:* ENCHA-RAZAVI F., ESCUDIER E. : *Embryologie clinique.* Masson, Paris, 1995, p 171-175.

?? 32. EYSTER G.E. : Basic Cardiovascular surgery and Procedure. . *In:* FOX P.R., SISSON D., MOISE N.S.: *Textbook of Canine and Feline Cardiology (2nd edition). W.B. SAUNDERS, Philadelphia,* 1999, p 878.

?? 33. EYSTER G.E., ANDERSON L., EVANS, T, CHAFFEE A. BENDER G, JOHNSTON J, MUIR W, BLANCHARD G. : Ebstein's Anomaly : A report of 3 cases in the Dog. *J.Am.Vet.Med.Assoc.,* 1977 ; **170** (7), p 709-713.

?? 34. FERNANDEZ DEL PALACIO M.J., BERNAL L., BAYON A., LUIS FUENTES V. : Persistent left cranial vena cava associated with multiple congenital anomalies in a six-week-old puppy. *J. Small Anim. Pract*., 1997, **38**, p 526-530.

?? 35. FOSSUM T.W., MILLER, M.W., ROGERS K.S., BONAGURA J.D., MEURS K.M. : Chylothorax associated with right-sided heart failure in five cats. *J.Am.Vet.Med.Assoc.,* 1994 ; **204** (1), p 84-89.

?? 36. FOX P.R., MOISE N.S., EVANS H.E., BISHOP S.P.: The normal heart : cardiovascular structure, function and physiology. *In:* FOX P.R., SISSON D., MOISE N.S.: *Textbook of Canine and Feline Cardiology (2nd edition). W.B. SAUNDERS, Philadelphia, 1999*, p 15-20.

?? 37. FRANCH R.H. : The adult with cyanotic congenital heart disease. *In:* WILLIS HURST J. : Current Therapy In Cardiovascular Disease, 4th edition. Mosby, St. Louis, 1998, p 141.

?? 38. FRIEDMAN W.F. : Cardiopathies congénitales chez l'enfant et le nourrisson. *In:* BRAUNWALD E. : *Traité de médecine cardio-vasculaire*. Piccin, Padoue, 1996, p 1245-1325.

?? 39. GAILLOT H., BEGON D. : La radiographie en cardiologie. *Rec. Méd. Vét*., 1995, **171** (4/5), p 269-285.

?? 40. GENTLES T.L., CALDER A.L., CLARKSON P.M., NEUTZE J.M. : Predictors of long-term survival with Ebstein's anomaly of the tricuspid valve. *Am. J. Cardiol.* 1992, **69**, p 377-381.

?? 41. GUERIN F. : Les cardiopathies congénitales de l'adulte jeune. *In:* OLLIVIER J.P. : *Cardiologie de l'adulte jeune.* Arnette Blackwell, Paris, 1996, p 180-223.

?? 42. GUGLIELMINI C. PIETRA M. CIPONE M. : Displasia tricuspidale in uno schnauzer gigante. *Veterinaria Cremona*, 1999, 13 (2), p 99-102.

?? 43. HARPSTER N.K., ZOOK B.C. : Congenital Cardiovascular Defects. *In:* HOLZWORTH J. : *Diseases of the Cat, Medicine and Surgery*. WB SAUDERS, Philadelphia, 1987, p 871-872.

?? 44. HILL B.L., TILLEY L.P. : Ventricular preexcitation in seven dogs and nine cats. *J.Am.Vet.Med.Assoc.*,1985, **187** (10), p 1026-1030.

?? 45. HORNBERGER L.K., SAHN D.J., KLEINMAN C.S., COPEL J.A., REED K.L. : Tricuspid valve disease with significant tricuspid insufficiency in the fetus : diagnosis and outcome. *J. Am. Coll. Cardiol.*, 1991, **17**, p 167-173.

?? 46. HOUYEL L. : Embryologie cardiaque. *Encycl. Méd. Chir.* (Elsevier, Paris), Cardiologie angéiologie, 11-001-C-10, 1998, 18p.

?? 47. HUGNET C., CADORE J.L. : La sténose pulmonaire chez le chien. *Point Vét. n° spécial affections héréditaires et congénitales des carnivores domestiques*, 1996, **28**, p 183- 185.

?? 48. HUGNET C., CADORE J.L. : Tableau récapitulatif par affections. *Point Vét. n° spécial affections héréditaires et congénitales des carnivores domestiques*, 1996, **28**, p 192.

?? 49. KORNREICH B.G., MOISE N.S. : Right atrioventricular valve malformation in dogs and cats : An electrocardiographic survey with emphasis on splintered QRS complexes. *J.Vet.Int.Med.*, 1997, **11** (4), p 226-230.

?? 50. LAMB W.A. : ECG of the Month. *J.Am.Vet.Med.Assoc.*, 1994 ; **204** (5), p 728-730.

?? 51. LANG D., OBERHOFFER R., COOK A.C., SHARLAND G.K., ALLAN L., FAGG , N.L.K., ANDERSON R.H. : Pathologic spectrum of malformations of the tricuspid valve in prenatal and neonatal life. *J. Am. Coll. Cardiol.*, 1991, **17**, p 1161-1167.

?? 52. LARSSON M.H.M.A., PEREIRA L., KOGIKA M.M., CROCHIK S. da S., ABDUCH M.C., DE NARDI C.F.C. : Tricuspid dysplasia associated to Ebstein's anomaly in dog : a case report. *Braz.J.vet. Res.animal.Sci.*, 1996, **33**, p 302-304.

?? 53. LATSHAW W.K. : Development of the heart. *In:* LATSHAW W.K. : *Veterinary developmental anatomy*. Decker, Philadelphia, 1987, p 205-225.

?? 54. LE BOBINNEC G., POUCHELON J.L. : Sémiologie respiratoire et auscultation cardiaque. *In : Document Belle-Ile Spécial Thorax*, Belle-Ile, 6-9 Juin 2001. Paris, C.N.V.S.P.A., 2001, p 15- 36.

?? 55. LERICHE H. PIOT J.D., BIRET J.P. Anomalie d'Ebstein. *In: Médicorama n° spécial Atlas de cardiopathies congénitales*, Paris, 1987, p 33-34.

?? 56. LIU S.K., FOX P.R. : Cardiovascular Pathology. . *In:* FOX P.R., SISSON D., MOISE N.S.: *Textbook of Canine and Feline Cardiology (2nd edition). W.B. SAUNDERS, Philadelphia,* 1999, p 823-824.

?? 57. LIU S.K., TILLEY L.P. : Dysplasia of the tricuspid valve in the dog and cat. *J.Am.Vet.Med.Assoc.,* 1976 ; **169** (6), p 623-630.

?? 58. LIU S.K., TILLEY L.P. : Malformation of the canine mitral valve complex. *J.Am.Vet.Med.Assoc.*,1975 , p 465.

?? 59. LORD P.F., SUTER P.F. : Radiology. *In:* FOX P.R., SISSON D., MOISE N.S.: *Textbook of Canine and Feline Cardiology (2nd edition). W.B. SAUNDERS, Philadelphia,* 1999, p107-117.

?? 60. LUXEREAU P. : Lésions acquises de la valve tricuspide. *Encycl. Méd. Chir.* (Elsevier, Paris), Cardiologie angéiologie, 11-014-A-10, 1999, 10p.

?? 61. de MADRON E., KADISH A., SPEAR J.F., KNIGHT D.H. : Incessant atrial tachycardias in a dog with tricupid dysplasia. *J. Vet. Int. Med*., 1987, **1** (4), p 163-169.

?? 62. MAI W., POUCHELON J.L., CHETBOUL V. : Dysplasie tricuspidienne chez un Labrador Retriever. *Point Vét.*, 1997, **186** (28) , p 79-82.

?? 63. MARCON F., LETHOR J.P., WORMS A.M. : Maladie d'Ebstein. *Encycl. Méd. Chir.* (Elsevier, Paris), Cardiologie -Angéiologie, 11-040-E-10, 1998, 7p.

?? 64. MATIC S.E. : Congenital heart disease in the dog. *J. Small Anim. Pract.*, 1988, **29**, p743-749.

?? 65. MEURS K.M., MILLER M.W. : ECG of the month. *J.A.V.M.A.,* 1993 ; **203** (5), p 649-650.

?? 66. MILLER M.S., TILLEY, L.P., SMITH JR F.W.K., FOX P.R. : Electrocardiography. *In:* FOX P.R., SISSON D., MOISE N.S.: *Textbook of Canine and Feline Cardiology (2nd edition). W.B. SAUNDERS, Philadelphia,* 1999, p 67-75.

?? 67. MOISE N.S. : Tricuspid valve dysplasia in the dog. *In:* KIRK R.W., BONAGURA J.D. : *Current Veterinary Therapy XII*. WB SAUNDERS, Philadelphia, 1995, p 813-816.

?? 68. MOISE N.S. : Doppler echocardiographic evaluation of congenital cardiac disease. *J. Vet. Int. Med*., 1989, **3**, p 195- 207.

?? 69. MOISE N.S., FOX P.R. : Echocardiography and Doppler imaging . *In:* FOX P.R., SISSON D., MOISE N.S.: *Textbook of Canine and Feline Cardiology (2nd edition). W.B. SAUNDERS, Philadelphia,* 1999, p 130-158.

?? 70. OBERHOFFER R., COOK A.C., LANG D., SHARLAND G.K., ALLAN L., FAGG , N.L.K., ANDERSON R.H. : Correlation between echocardiographic and morphological investigations of lesions of the tricuspid valve diagnosed during fetal life. *Br. Heart J.*, 1992, **68**, p 580-585.

Rapport-Gratuit.com

?? 71. O'GRADY M.R., ALLEN D.G., TINSLEY D., HOUSTON D., CARLEY B. : Exercise in electrocardiography. *Can. Vet. J*., 1991, **32**, p 503-504.

?? 72. PENTER Ph. : Anatomie du cœur. *Encycl. Méd. Chir*. (Elsevier, Paris), Cœur-vaisseaux, 11-001-A-10, 4.4.02.

?? 73. PERLOF J.K. : Les cardiopathies congénitales chez l'adulte. *In:* BRAUNWALD E. : *Traité de médecine cardio-vasculaire*. Piccin, Padoue, 1996, p1363-1387.

?? 74. PILLAI R. : Abnormalities of the atrioventricular valves. *In:* MORRIS P.J, MALT R .A. : *Oxford textbook of surgery*. Oxford University Press, New-York, 1994, p 1711-1715.

?? 75. POUCHELON J.L : *Cardiologie.* Manuel d'enseignement ENVA, 1994, 35p.

?? 76. POUCHELON J.L., CHETBOUL V. : Persistance du canal artériel chez le chien. *Point Vét. n° spécial affections héréditaires et congénitales des carnivores domestiques*, 1996, **28**, p 186-188.

?? 77. PRAYSON R.A., RATLIFF N.B. : Two unusual congenital anomalies of the tricuspid valve. *Am. J. Cardiovasc*. Pathol., 1990, **3**, p189-194.

?? 78. ROBERSON D.A., SILVERMAN N.H. : Ebstein's anomaly : echocardiographic and clinical features in the fetus and neonate. *J. Am. Coll. Cardiol.*, 1991, **17**, p 722-728.

?? 79. ROCHAT C., LATTIMER J.C., MILLER M.A., CONSTANTINESCU G.M., SETTLES E.L. : Multiple cardiac anomalies in a cat. *J.Am.Vet.Med.Assoc.*, 1992, **201** (7), p 1049-1052.

?? 80. SAKAI K., INOUE Y., OSAWA M. : Congenital isolated tricuspid regurgitation in an adult. *Am. Heart J.*, 1985, **110** (3), p 680-681.

?? 81. SHARLAND G.K., CHITA S.K., ALLAN L.D. : Tricuspid valve dysplasia or displacement in intrauterine life. *J. Am. Coll. Cardiol.*, 1991, **17**, p 944-949.

?? 82. SHIINA A., SEWARD JB., EDWARDS W.D. et al : Two-dimensional echocardiographic spectrum of Ebstein's anomaly : detailed anatomic assessment. *J. Am. Coll. Cardiol.*, 1984, **3**, p 356-357.

?? 83. SIEMENS L.M., DAVIDSON A.P. : Tricuspid valve dysplasia in Labrador Retrievers. *In : Proceedings of the 19th ACVIM Congress.* Denver, United States of America, 2001.

?? 84. SISSON D., ETTINGER S.J. : The Physical Examination : *In:* FOX P.R., SISSON D., MOISE N.S.: *Textbook of Canine and Feline Cardiology (2nd edition). W.B. SAUNDERS, Philadelphia,* 1999, p 46-60.

?? 85. SISSON D., THOMAS W.P., BONAGURA J.D. : Congenital heart disease. *In:* ETTINGER S.J., FELDMAN E.C. : *Textbook of Veterinary Internal Medicine (5th edition)*. W.B. SAUNDERS, Philadelphia, 2000, p 737-783.

?? 86. TESSER R. : *Contribution à l'étude des communications interatriales chez les carnivores domestiques. Etude rétrospective de 58 cas*. Thèse Méd. Vét., Alfort , 1996, n°85, 102 p.

?? 87. THOMAS W.P., SISSON D. : Cardiac catheterization and angiocardiography. *In:* FOX P.R., SISSON D., MOISE N.S.: *Textbook of Canine and Feline Cardiology (2nd edition). W.B. SAUNDERS, Philadelphia*, 1999, p 173-189.

?? 88. TIDHOLM A. : Retrospective study of congenital heart defects in 151 dogs. *J. Small Anim. Pract*., 1997, **38**, p 94-98.

?? 89. WARE W.A., BONAGURA, J.D. : Multiple congenital cardiac anomalies and Eisenmeger's syndrome in a dog. *Compendium Small Animal*, 1988, **10** (8), p932-949.

?? 90. WATSON H. : Natural history of Ebstein's anomaly of tricuspid valve in chidhood and adolescence. An international cooperative study of 505 cases. *Br. Heart J*., 1974, **36**, p 417-427

?? 91. WEINRICH W.E., BLEVINS W.E., CONRAD C.R., RUTH G.R., GALLINA A.M. : Congenital tricuspid insufficiency in a dog. *J.Am.Vet.Med.Assoc*., 1974 ; **164** (10**)**, p 1025-1028.

?? 92. WRIGHT K.N., BLEAS M.E., BENSON D.W. : Clinical spectrum of congenital tricuspid valve malformations in an extended family of Labrador Retrievers. *In : Proceedings of the 19th ACVIM Congress.* Denver, United States of America, 2001.

Rapport-gratuit.com
LE NUMERO 1 MONDIAL DU MÉMOIRES

ETUDE RETROSPECTIVE DE 50 CAS DE MALFORMATION CONGENITALE DE LA VALVE TRICUSPIDE CHEZ LES CARNIVORES DOMESTIQUES

Nom : TRAN-CONG

Prénom : Doan

RESUME :

Dans une première partie bibliographique, les connaissances actuelles en médecine vétérinaire sur les malformations congénitales de la valve tricuspide (MCVT), que sont la maladie d'Ebstein, l'atrésie et la dysplasie tricuspidiennes, sont comparées aux données trouvées en médecine humaine. Par la suite, ces données sont confrontées aux résultats issus d'une étude rétrospective menée sur 50 cas diagnostiqués chez le chien et le chat à l'Ecole Nationale Vétérinaire d'Alfort entre 1995 et 2002.

Cette étude confirme la plupart des données bibliographiques. Les MCVT sont en effet rares et de symptomatologie peu évocatrice, sauf en cas d'insuffisance cardiaque droite. Presque tous les animaux présentent un souffle à l'auscultation cardiaque. Les examens complémentaires, en particulier l'échocardiographie-Doppler, apportent des éléments permettant d'affiner le diagnostic et le pronostic de la cardiopathie. Le pronostic est assombri par la présence d'une régurgitation tricuspidienne de vitesse élevée, une cardiomégalie globale, une fibrillation atriale, une insuffisance cardiaque droite, ou un stade avancé de cardiopathie.

Notre étude fait également apparaître des différences importantes dans les prédispositions, la symptomatologie et les découverte échocardiographiques, selon l'affection tricuspidienne dont l'animal est atteint. Ainsi, aucun cas d'atrésie tricuspidienne chez le chien et le chat et aucun cas de maladie d'Ebstein chez le chat n'ont été retrouvés. Les chiens de race Boxer et les chats de race pure apparaissent prédisposés à la dysplasie tricuspidienne, tandis que les chiens de race Labrador sont prédisposés à la maladie d'Ebstein (au risque 5%). Le taux de mortalité de la maladie d'Ebstein est plus élevé que celui de la dysplasie tricuspidienne chez le chien, cependant, en l'absence de facteurs de gravité, ces deux cardiopathies peuvent avoir un pronostic assez favorable à moyen et long terme, particulièrement chez les chiens de race Labrador.

Mots-clés : malformation cardiaque congénitale, atrésie tricuspidienne, dysplasie tricuspidienne, maladie d'Ebstein, chien, chat, échocardiographie, Doppler.

Jury : Président : Pr
Directrice : Pr CHETBOUL
Assesseur : Dr DEGUEURCE

Adresse de l'auteur : 3 Rue du Commandant Marchand
94130 NOGENT-SUR-MARNE

RETROSPECTIVE STUDY ABOUT 50 CASES OF RIGHT ATRIOVENTRICULAR VALVE MALFORMATION IN DOMESTIC CARNIVORES

Name : TRAN-CONG

Surname : Doan

ABSTRACT :

In a first bibliographic part, the presnt knowledge on right atrioventricular valve malformations (RAVM) in veterinary medicine, which are Ebstein's anomaly, tricuspid atresia and dysplasia, are compared with the informations found in human medicine. Secondly, these informations are compared with the results from a retrospective study carried out on 50 cases diagnosed in dog and cat at the Alfort National Veterinary School between 1995 and 2002.

This study has confirmed most of the bibliographic data.. RAVM are indeed rare and lack of obvious symptomatology , except if right cardiac failure is present. A murmur can be heard during cardiac auscultation in almost all cases. Complementary examinations, particularly echocardiography and Doppler examination, bring informations that can precise the diagnosis and prognosis. Prognosis is worsened by a high-speed tricuspid regurgitant jet, a global cardiomegaly, an atrial fibrillation, a right cardiac failure, or an advanced disease.

Our study also shows significant differences in predisposition, symptomatology and echocardiographic findings, according to the animal's trcuspid affection. Thus, no case of tricuspid atresia in cat and dog has been found, nor any case of Ebstein's anomaly in cat. Among dogs, Boxers, as well as pure race cats, appear predisposed to tricuspid dysplasia, while Labrador retrievers are predisposed to Ebstein's anomaly (at a 5% risk). The death-rate for dogs with Ebstein's anomaly is higher than for those with tricuspid dysplasia. However, without severity factors, these cardiac diseases may have a relatively good prognosis at medium and long term, particularly for Labrador Retrievers.

Key-words : cardiac congenital malformation, tricuspid atresia, tricuspid dysplasia, Ebstein's anomaly, dog, cat, echocardiography, Doppler.

Jury : President : Pr
Director : Pr CHETBOUL
Assessor : Dr DEGUEURCE

Author's address : 3 Rue du Commandant Marchand
94130 NOGENT-SUR-MARNE