Liste des abréviations

ADP : Adénopathie

AG : Anesthésie générale

AJCC : American Joint Committee on Cancer

AL : Anesthésie locale

ALR : Anesthésie locorégionale

ANAES : Agence nationale d'accréditation et d'évaluation en santé

CBC : Carcinome baso cellulaire

CEC : Carcinome épidermoïde

HPV : Human papillomavirus

KA : Kératose actinique

MM : Mélanome malin

NCG : Naevus congénital géant

PDS : Perte de substance

TDM : Tomodensitométrie

UICC : Union internationale contre le cancer

XP : Xéroderma pigmentosum

PLAN

INTRODUCTION 1

PATIENTS ET METHODES 2
I. Type de l'étude : 4
II. Population étudiée : 4
III. Les variables étudiées : 4

RESULTATS 7
I.Terrain des cancers cutanés de la face : 8
1-Age 8
2- Sexe 8
3- Profession 9
4- Phototype 9
II.Facteurs de risque : 10
1- Exposition solaire 10
2- Tabagisme 10
3- Lésions précancéreuses 10
III.Motif et délai de consultation : 11
IV. Etude clinique et para-clinique : 11
1-Siège 11
2- Aspect macroscopique 13
3- Taille de la tumeur 14
4- Aires ganglionnaires 14
5- Bilan d'extension 15
6- Etude histologique 16
7- Répartition des cas de carcinomes selon la classification TNM 18
8- Répartition des cas de mélanomes selon la classification AJCC 19
V. Traitement : 19
1- Traitement chirurgical 19
2- Traitement adjuvant 23
VI. Les résultats carcinologiques : 23
1- Reprise carcinologique 23
VII. Evolution carcinologique : 24
VIII. Les résultats esthétiques : 25
1- A court terme 25
2- A moyen terme 25
IX. Satisfaction des patients : 25
X. Cas cliniques : 26

DISCUSSION 28
I.Rappel anatomique : 29
1-Anatomie topographique de la face 29
2-Anatomie descriptive de la face 32
3- Caractéristiques de la peau faciale 39

4- Les unités esthétiques 41
II. Rappel histologique : 42
III. La vascularisation cutanée : 44
IV. Classification Histologique : 45
V. Symbolisme de la face : 46
VI. Etude épidémiologique : 47
1- Fréquence 47
2- Age 48
3- Sexe 48
4- Facteurs de risques 49
5- Les lésions précancéreuses 51
VII. Etude clinique : 53
1- Forme anatomo-clinique, localisation, évolution 53
2- Taille 56
3- Biopsie 56
4- Evaluation pronostique 57
5- Bilan d'extension 60
6- Classification 61
VIII. Traitement : 61
1- Objectif 62
2- Traitement carcinologique non chirurgical 63
3- Traitement chirurgical 64
4- Protocole : Chirurgie en un temps vs chirurgie en deux temps 76
4.1- Examen extemporané : 76
4.2- Technique de MOHS : 77
4.3- Chirurgie en deux temps : 77
4.4- Chirurgie en un temps : 78
5- Résultats carcinologiques 80
6- Résultats esthétiques 82
IX. Recommandations : 82
X. Prévention : 83

CONCLUSION 85

ANNEXES 87

RESUMES 91

BIBLIOGRAPHIE 95

INTRODUCTION

La face est une partie du corps particulièrement investie. Elle constitue l'identité de la personne. À côté de son caractère esthétique et social, la face comporte des structures et organes dont l'atteinte peut engager le pronostic fonctionnel voire vital.

Les cancers cutanés de la face constituent la pathologie tégumentaire la plus fréquente dans l'exercice quotidien du chirurgien maxillo-plasticien.

Leur gravité réside dans le risque d'atteinte des structures nobles de la face ainsi que les séquelles esthétiques et fonctionnelles qu'ils peuvent engendrer.

La chirurgie est le traitement de choix des cancers cutanés de la face [1, 2]. Elle reste soumise aux aléas de la mutilation dans les cas avancés malgré le confort apporté par la chirurgie réparatrice et les études anatomopathologiques [3-4].

Ses modalités protocolaires sont encore contestables.

Le protocole de « la chirurgie en un temps » ralliant les exérèses larges aux reconstructions simultanées, a l'avantage de limiter la durée de la prise en charge thérapeutique chez des patients particulièrement âgés [5, 6]. Sa validité passe par une prise en charge draconienne et une bonne connaissance de ces cancers cutanés.

Notre travail est une étude rétrospective de dossiers de 150 patients pris en charge au service de chirurgie maxillo-faciale du CHU Mohamed VI de Marrakech durant la période allant de Juillet 2007 à Janvier 2012. Tous les patients ont été pris en charge par le même opérateur et selon les mêmes principes thérapeutiques.

Les objectifs spécifiques de ce travail consistent à :

- Etudier le profil épidémiologique des cancers cutanés de la face
- Evaluer la validité du protocole de la chirurgie en un temps.
- Formuler des recommandations de prise en charge adaptées à notre contexte.
- Formuler quelques recommandations en vue d'une prévention efficace.

PATIENTS ET METHODES

RapportGratuit.com

I. Type de l'étude :

C'est une étude rétrospective réalisée au service de chirurgie maxillo-faciale du CHU Mohamed VI de Marrakech durant une période de 5 ans allant de Juillet 2007 à Janvier 2012 avec un recul de 6 mois à 5 ans. Tous les patients ont été pris en charge par le même opérateur selon les mêmes principes thérapeutiques.

II. Population étudiée :

Cette étude a été réalisée de façon exhaustive sur une série représentative de la population de la région de Marrakech, regroupant 150 patients, tous présentant de cancers cutanés de la face, vus au service de chirurgie maxillo-faciale pendant la période citée, en excluant :

- les lésions précancéreuses
- les lésions de moins de 3 mm
- les métastases

III. Les Variables Etudiées :

Notre travail a été basé sur une fiche stéréotypée ci-jointe établie pour chaque consultant, remplie par le même opérateur et contenant plusieurs paramètres « Annexe 1 ».
L'ensemble des 150 cas a été analysé par le logiciel ISPSS et selon le plan suivant :

- L'identité du malade.
- Les antécédents personnels et familiaux.
- Le motif de consultation.
- Les éléments de l'examen clinique et para clinique.
- l'étude histologique.
- Le traitement chirurgical.

- Le traitement carcinologique supplémentaire.
- Le suivi.

Tous les patients ont été opérés selon le protocole suivant :

- Une biopsie préopératoire obligatoire.
- Un bilan clinique et photographique.
- Un bilan para-clinique : réservé pour les formes infiltrantes et à risque métastatique.
- Un bilan d'extension : orienté par la clinique et les résultats de la biopsie.
- Un repérage de la marge d'exérèse préalable à la chirurgie. (figure 1a)
- Une exérèse tumorale selon le dessin préétabli en surface. (figure 1a)
- Un examen histologique extemporané à la demande.
- Un curage ganglionnaire cervical pour les tumeurs à risque métastatique.
- Un repérage de la pièce d'exérèse et des ganglions avec recoupe dépassant 3 mm à la demande. (figure1b)
- Une réparation simultanée de la perte de substance. (figure 1c)
- Un examen histologique définitif de la pièce en post opératoire.
- Une surveillance systématique des patients à :
  - ✓ Une semaine de l'intervention pour revoir les résultats de l'examen histologique définitif et pour prévoir la nécessité de faire un complément d'exérèse.
  - ✓ Un, à trois et à six mois de l'intervention, puis tous les ans avec des bilans d'extension pour les tumeurs à risque métastatique.

Rapport-gratuit.com
LE NUMERO 1 MONDIAL DU MÉMOIRES

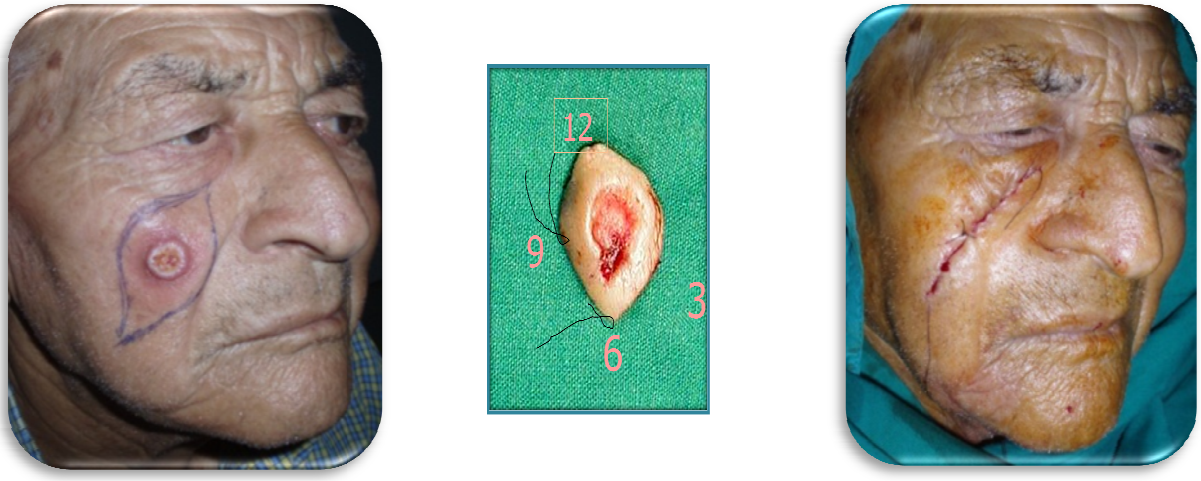

a b c

a) Repérage de la marge d'exérèse avec dessin en surface de l'exérèse
b) Un repérage de la pièce d'exérèse
c) Une réparation simultanée de la perte de substance.

Figure 1 : Etapes de l'exérèse tumorale

RESULTATS

I. Terrain des cancers cutanés de la face :

1 – Age :

La moyenne d'âge des patients était de 60 ans avec des extrêmes allant de 10 ans à 89 ans, et une prédominance des cas dans la tranche d'âge 50 à 75 ans.

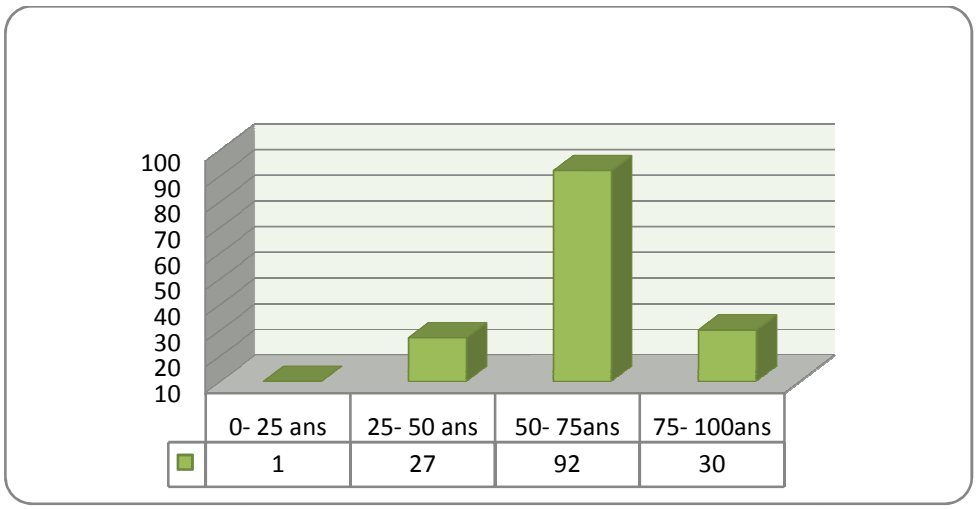

Figure 2 : Répartition des cas en fonction de l'âge

2- Sexe :

Dans notre série, sur 150 cas : 94 patients sont de sexe masculin contre 56 de sexe féminin avec un sex-ratio M/F de 1,67.

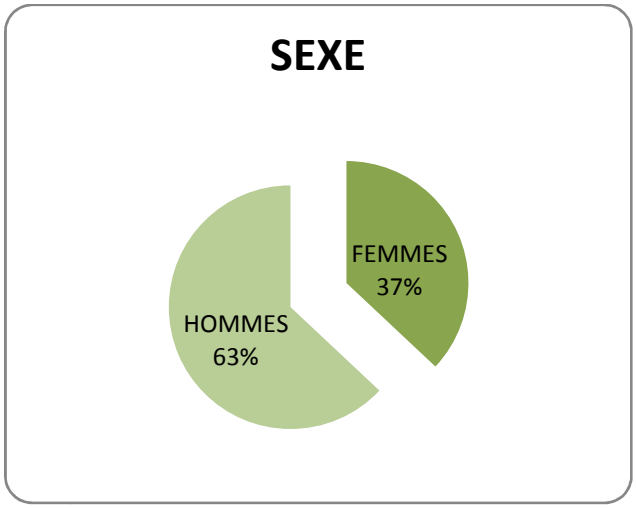

Figure 3 : Répartition des cas selon le sexe

3- Profession :

Compte tenu de leur âge, la plupart des malades étaient sans profession à la date de leur consultation, mais la majorité avait exercé un métier en plein air, et avait donc été régulièrement exposée au soleil.

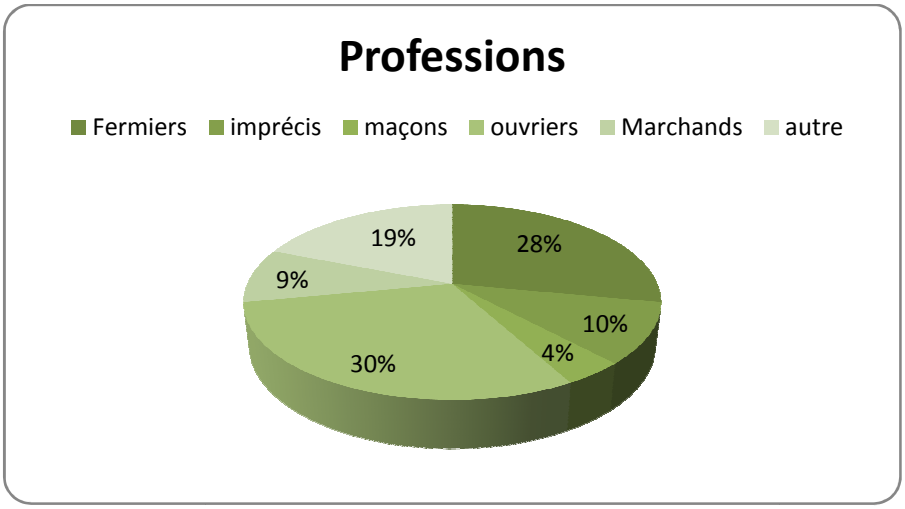

Figure 4 : Répartition des cas selon la profession

4- Phototype :

La majorité de nos patients étaient de phototype IV et V, soit 69% des cas, selon la classification de Fitzpatrick et al.

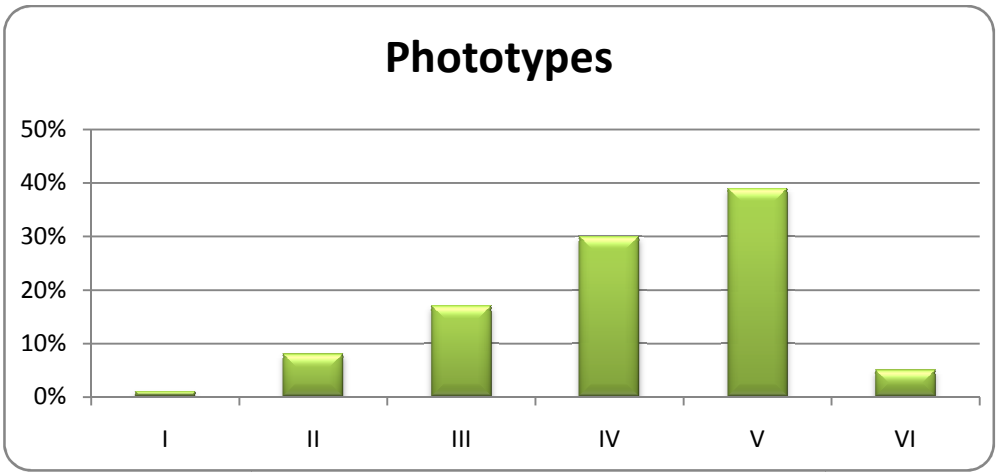

Figure 5 : Répartition des patients en fonction du phototype

II. Facteurs de risque :

1- Exposition solaire :

L'exposition prolongée au soleil a été rapportée chez 75 % des cas.

2- Tabagisme :

Le tabagisme est noté chez 72 patients dont 5 sont atteints de cancer labial.

3- Lésions précancéreuses :

Il nous a été difficile de mentionner la présence ou l'absence de lésions précancéreuses chez la majorité des patients. Cependant, nous avons pu relever l'antécédent de ce type de lésions chez 23 d'entre eux.

Tableau I : Répartition des lésions précancéreuses

Lésion précancéreuse	Nombre de cas
kératose actinique	17 cas
nævus jonctionnel	2 cas
Xéroderma Pigmentosum	1 cas
cicatrice de brûlure	1 cas
Lupus tuberculoïde	1 cas
radiodermite	1 cas

A. association CBC frontal et Kératose actinique

B. CEC nasogénien gauche sur nævus jonctionnel

C. MM, CBC et CEC sur Xeroderma Pigmentosum

D. CEC du lobule de l'oreille sur Lupus tuberculoïde

Figure 6 : Aspects des lésions précancéreuses

III. Motif et délai de consultation :

Parmi les 150 patients présentés, 97% ont consulté pour une lésion suspecte et 2% pour récidive de lésions déjà traitées.

La plupart de ces malades se sont directement adressés à notre service, les autres furent orientés par d'autres services.

Le délai moyen de consultation était de 5 ans avec des extrêmes entre 1 mois et 10 ans.

IV. Etude clinique et para clinique :

1- Siège :

Toutes lésions confondues, le siège était centro-facial dans 55 % des cas, et périphérique dans 45 %. Selon la répartition suivante :

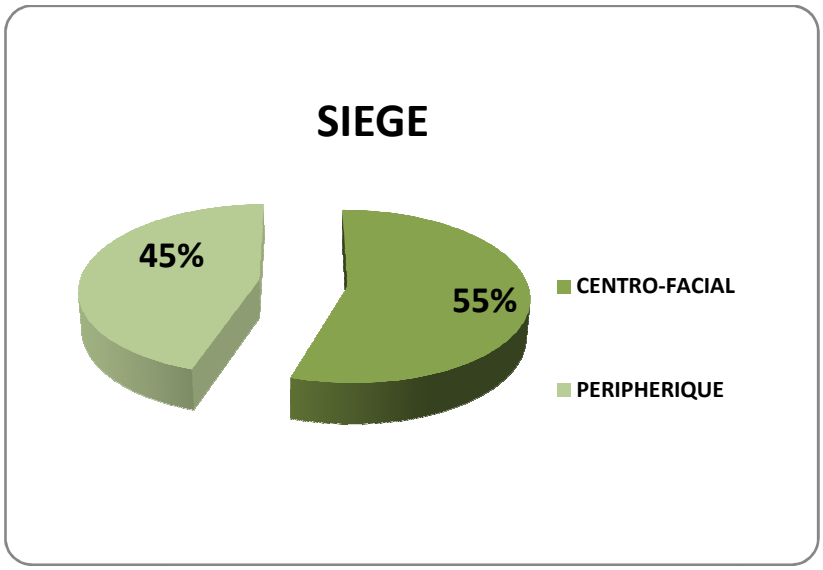

Figure 7 : Répartition topographique des lésions

Figure 8 : Siège centro-facial du CBC



Figure 9 : Répartition des tumeurs selon les unités esthétiques de la face

2- Aspect macroscopique :

Dans notre série l'aspect macroscopique de la tumeur est variable comme suit :

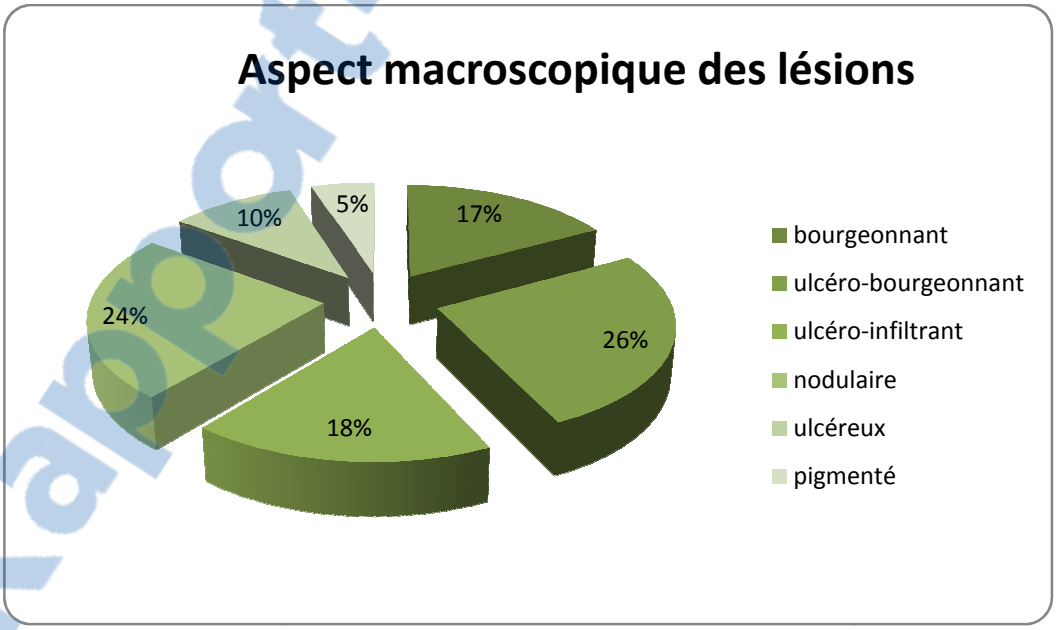

Figure 11 : Répartition en fonction des aspects macroscopiques des lésions

Rapport-Gratuit.com

Figure 10 : Aspects macroscopiques du CBC

3 – Taille de la tumeur :

La taille de la majorité des tumeurs dans notre série ne dépasse pas 5cm. La forme géante étendue dépassant une région anatomique a été notée chez 11 patients (figure 10).

La répartition selon la taille est la suivante :

Tableau II : Répartition des lésions en fonction de la taille

Type de la tumeur	Taille	Nombre de cas
Mélanome malin	6mm	2 cas
	>6mm	2 cas
Carcinome basocellulaire Carcinome épidermoïde	≤2cm	41 cas
	2cm ≺ T ≥5cm	68 cas
	>5cm	26 cas
	dépassant une région anatomique	11 cas

4 – Aires ganglionnaires :

9 patients, 2 cas de MM et 7 cas de CEC, présentaient lors de l'examen clinique à l'admission ; des adénopathies sous maxillaires, sous mandibulaires et spinales.

5 – Bilan d'extension :

5.1. Clinique :

L'examen clinique a permis de préciser le siège du cancer de la face, son extension en surface et en profondeur ainsi que l'atteinte des structures de voisinage.

Dans notre étude, 11 de nos patients avaient une tumeur localement avancée, soit 7%, et 4 patients avaient une tumeur multifocale, soit 2.66% des cas.

Les signes constatés lors de l'examen clinique et témoignant d'une extension locorégionale, sont groupés dans le tableau suivant :

Tableau III : Répartition des différents signes cliniques d'extension locorégionale

Signe clinique	Nombre de cas
Limitation de l'ouverture buccale	6
Baisse de l'acuité visuelle	2
Paralysie faciale	2
Dacryocystite	1

Des ADP cervicales étaient présentes chez 9 de nos patients, 2 patients porteurs de MM et 7 présentant un CEC.

L'examen général n'a pas montré de signes d'extension à distance.

L'examen ophtalmologique était nécessaire chez les deux patients présentant une baisse de l'acuité visuelle et celui présentant une dacryocystite.

5.2. Para clinique :

a- Locorégional :

Une TDM cranio-faciale a été indiquée chez 60 patients ; présentant des formes infiltrantes et à risque métastatique, des lésions de grand diamètre et des extensions locales cliniques, afin de déterminer l'extension locorégionale vers l'orbite, les fosses nasales et vers les zones profondes.

Une extension locale a été notée chez 26 patients, et loco-régionale chez 23 patients.

Rapport-gratuit.com
LE NUMERO 1 MONDIAL DU MÉMOIRES

a

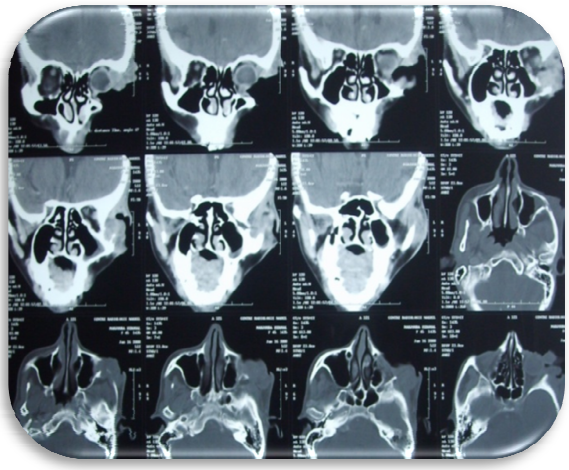

b

a. Aspect clinique d'une énorme lésion ulcéro végétante type CEC à point de départ palpébral.
b. Envahissement du globe oculaire, de l'os zygomatique et de la région temporale à la TDM.

Figure 13 : CEC Fronto orbito jugal gauche

b- Général :

- Radiographie thoracique :

Nous avons réalisé systématiquement une radiographie thoracique chez tous les patients présentant des CEC et mélanomes malins, soit 20% de nos patients. Toutes les radiographies étaient normales.

- Echographie abdominale :

Une échographie abdominale a été réalisée chez les quatre patients porteurs de mélanome.

6- Etude histologique :

L'étude histologique a été réalisée après biopsie simple ou biopsie exérèse de la lésion.

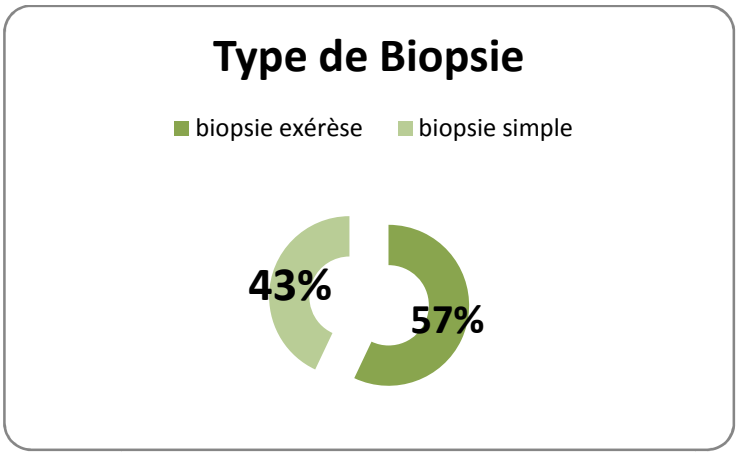

Figure 14 : Répartition des cas en fonction du type de la biopsie

Le résultat anatomopathologique est le suivant :

- Carcinome baso-cellulaire : 120 cas (80%)
- Carcinome épidermoïde : 26 cas (17%)
- Mélanome malin : 4 cas (3%)
- Association de CBC et CEC : 3 cas
- Association de CBC, de CEC et de Mélanome : 1 cas

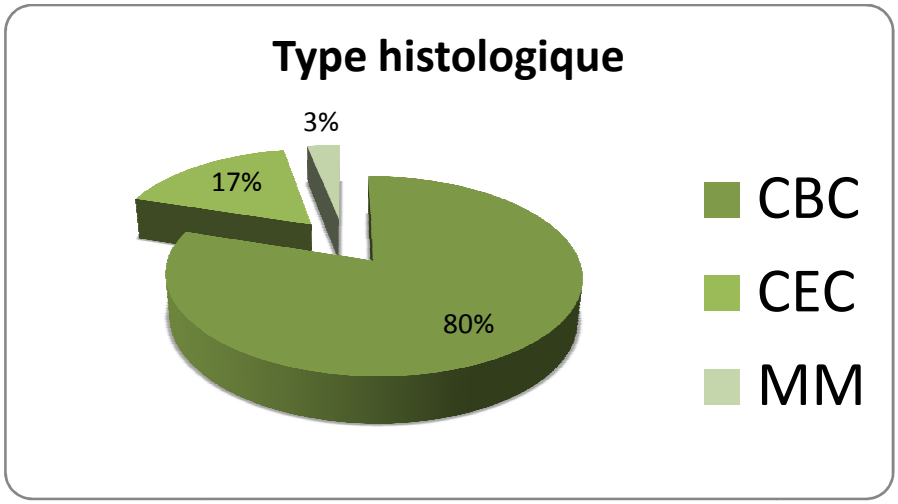

Figure 15 : Répartition des cas en fonction du type histologique de la lésion

Les carcinomes baso-cellulaires sont répartis comme suit :

Tableau IV : Répartition des CBC en fonction du sous type histologique

Sous type histologique	Nombre de cas
Nodulaire	44 cas
Autre (tatoué, pigmenté, pagétoïde, association …)	27 cas
Infiltrant	21 cas
Sclérodermiforme	17 cas
Térébrant	6 cas
Invasif	5 cas

7-Répartition des cas de carcinome selon la classification TNM :

La répartition des cas d'épithéliomas selon la classification TNM est la suivante :

T : taille de la tumeur :

Dans notre série, on note une prédominance des formes classées T2, soit 46.57% des cas.

T1 : **(Taille ≤ à 2cm)** : …… 41 cas

T2 : **(Taille > à 2cm et ≤ à 5 cm)** : …… 68 cas

T3 : **(Taille > 5cm)** : …… 26 cas

T4 : **(extension aux structures de voisinage)** : …… 11 cas

N : Adénopathie :

La classification ganglionnaire [9] est clinique mais tient compte également de l'imagerie.

Dans notre étude, 10 patients porteurs de CEC, présentaient des adénopathies dont 7 étaient palpées cliniquement. Les 3 autres cas ont été découverts par le bilan complémentaire et en per opératoire.

- **N0 : pas d'ADP** :……136 cas
- **N1 : ADP homolatérale ≤ 3cm** :…… 5 cas
- **N2 : ADP homolatérale > 3 cm** :……3 cas
  - **N2a:** ADP homolatérale entre 3 et 6 cm (2 cas)
  - **N2b:** plusieurs ADP homolatérales ≤ 6 cm (1 cas)
  - **N2c :** ADPS controlatérales ou bilatérales ≤ 6 cm (0 cas)
- **N3 : ADP > 6 cm** : ……2 cas

M : Métastase à distance :

Tous nos patients étaient M0 dans les limites du bilan d'extension demandé.

- **M0** : absence de métastase à distance : 146
- **M1** : présence de métastase à distance : 00

8-Répartition des cas de MM selon la classification AJCC :

- Stade IA : mélanome localisé inférieur ou égal à 0,75 mm et ou niveau II de Clark (T1, N0, M0) : .....0 cas.
- Stade IB : mélanome localisé de 0,76 à 1,5 mm d'épaisseur ou niveau III de Clark (T2, N0, M0) : .....0 cas.
- Stade IIA : mélanome localisé de 1,51 à 4 mm ou niveau IV de Clark (T3, N0, M0) : .....0 cas.
- Stade IIB : mélanome localisé supérieur à 4 mm ou niveau V de Clark (T4, N0, M0) : .....2 cas.
- Stade III : métastase ganglionnaire limitée et ou plus de 5 métastases cutanées en transit sans métastases ganglionnaires (Tx, N1, M0) : .....2 cas.
- Stade IV : métastases systémiques (Tx, Nx, M1) : .....0 cas.

V. Traitement :

1-Traitement chirurgical :

Dans notre étude, tous les patients ont été traités chirurgicalement.

Le traitement comporte celui de la tumeur en tenant compte de ces paramètres : localisation, taille, extension, diagnostic de présomption, et celui des ADP éventuelles.

1.1. Anesthésie :

La plupart des interventions ont été réalisées sous anesthésie loco régionale (63 %). L'hospitalisation de 24 heures, a été réservée aux cas d'anesthésie générale, et aux terrains particuliers (tares, âge avancé), sinon elle a été limitée à quelques heures.

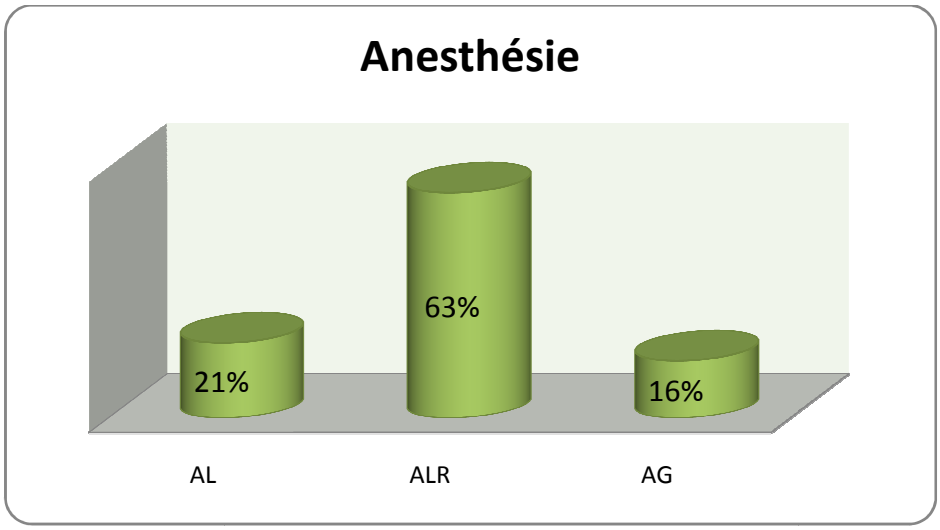

Figure 16 : Types d'anesthésie

1.2. Exérèse de la tumeur :

Un Repérage de la marge d'exérèse a été réalisé avant toute intervention chirurgicale.

L'exérèse tumorale selon le dessin préétabli en surface, a été la règle chez tous nos patients, en respectant une marge de sécurité adaptée au type histologique et à la taille tumorale. Ainsi une marge de 3 à 4mm a été nécessaire pour l'exérèse carcinologique des CBC de moins de 3cm de diamètre. Elle était d'au moins 1cm pour les CBC supérieur à 3cm. Un minimum de 1cm était nécessaire pour les CEC, pouvant aller jusqu'à 3cm.

Pour les mélanomes malins, une marge d'exérèse large entre 1cm et 3cm a été la règle en l'attente de la lecture histologique.

L'exérèse prenait en profondeur la 1ère barrière anatomique, le tissu graisseux sous-cutané, et a atteint dans quelques cas l'aponévrose (front…), le périchondre (oreille, nez), et le périoste (cuir chevelu…).

La chirurgie de Moh's n'a été pratiquée chez aucun patient.

A. Repérage de la marge d'exérèse
B. Exérèse de la lésion
C. Reconstruction immédiate
D. Pièce d'exérèse

Figure 17 : Chirurgie en un temps d'un CBC jugal sclérodermiforme

1.3. Examen extemporané :

Nous avons réservé l'examen extemporané pour tous les cas de tumeurs de haute malignité (carcinome épidermoïde...) et à certaines formes de CBC sclérodermiforme et infiltrant, soit dans 29 % de cas.

1.4. Chirurgie des ADP :

Dans notre série, le curage ganglionnaire a été envisagé chez 21 patients (figure 19B).

La technique du ganglion sentinelle n'a été réalisée chez aucun patient.

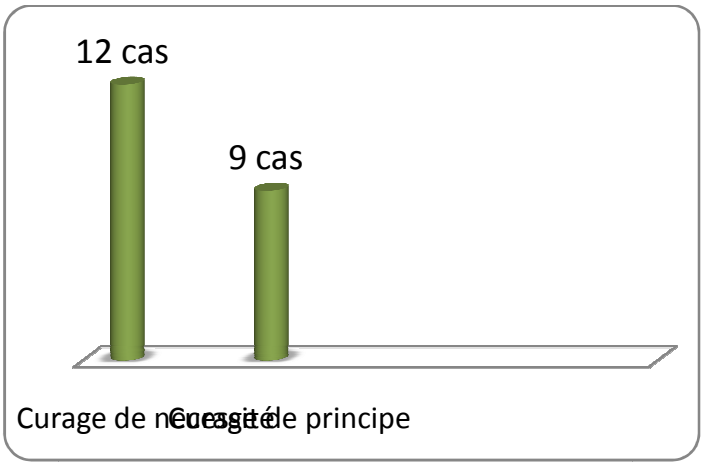

Figure 18 : Répartition des cas en fonction du type de curage ganglionnaire

A. Dessin pré établi de l'exérèse en surface
B. Parotidectomie éxofaciale et curage ganglionnaire fonctionnel
C. Aspect à 3 mois de l'intervention

Figure 19 : CEC jugal droit infiltrant : Exérèse et reconstruction en un temps

1.5. Reconstruction de la perte de substance :

Les nécessités de la chirurgie carcinologique de la face amènent à réaliser des exérèses parfois rapidement responsable de vastes pertes de substance, ce qui nécessite le recours à des techniques de réparation.

La sélection des techniques dépend de la topographie de la perte de substance, et de son caractère superficiel ou transfixiant.

Dans notre série, la réparation a fait appel aux techniques classiques de chirurgie réparatrice. Tous nos patients ont bénéficié d'une réparation.

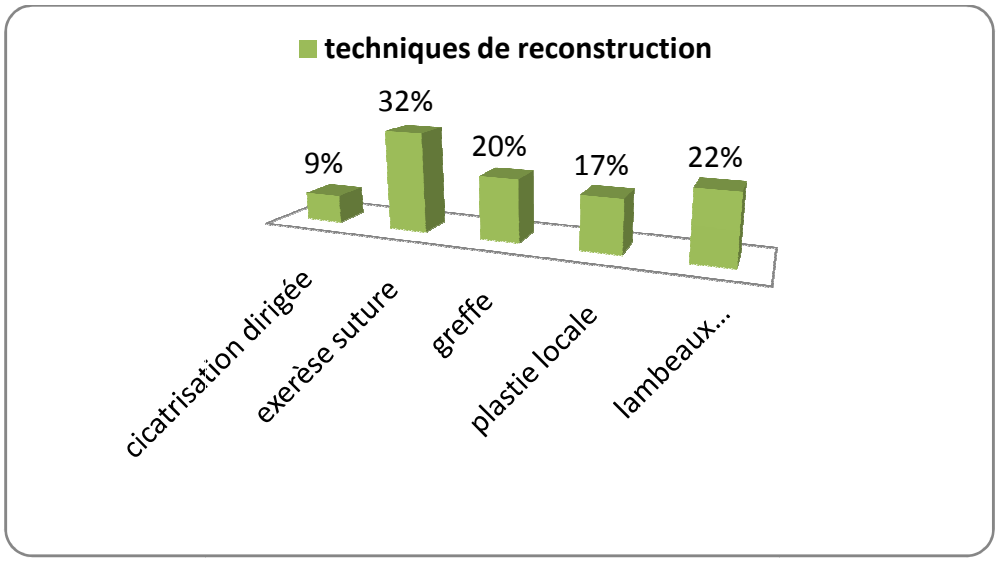

Figure 20 : Techniques de reconstruction

a- Reconstruction immédiate :

La réparation en un temps a été envisagée chez 136 patients soit dans 91% des cas. L'appréciation clinique et celle de l'imagerie a été suffisante pour apprécier les marges d'exérèse. La vérification de la marge sécurisante a été faite sur l'examen histologique définitif de la pièce d'exérèse.

b- Chirurgie en deux temps :

Nous avons réservé la chirurgie en deux temps pour ces cas particuliers :

- Un cas de CEC infiltrant du scalp, récidivant.
- Un cas de carcinome nodulaire labial supérieur de petite taille mais infiltrant, où l'observation attentive mettait en doute le résultat de l'examen extemporané.
- Un cas de carcinome baso-cellulaire nasal récidivant et post-radique.
- Trois cas de CBC sclérodermiforme, où l'examen extemporané était douteux.

2- Traitement adjuvant :

Tous les patients présentant des CEC évolués avec adénopathies cervicales ont bénéficié d'une radiothérapie externe, soit 6.66 % des cas

VI. Les Résultats carcinologiques :

L'exérèse, après examen histologique définitif de la pièce et des recoupes, a été :

- Complète dans 92% des cas.
- Economique, avec une marge de sécurité de 2 à 3 mm dans 4% des cas.
- Incomplète dans 4% des cas.

1- La reprise carcinologique :

La reprise a eu lieu entre une et trois semaines après l'intervention.

Rapport-Gratuit.com

1.1. Les compléments d'exérèse :

Les compléments d'exérèse sont justifiés dans notre série pour les cas suivants :

- 6 cas de carcinome baso-cellulaire simple ou l'exérèse est passée en tissu tumoral.
- 3 cas d'exérèse économique ou tangente de deux cas de CEC et un cas CBC sclérodermiforme.

Les trois autres cas d'exérèse économique ont été laissés sous surveillance, après conseil du dermatologue et de l'anatomo-pathologiste.

L'exérèse a été complète à la reprise des 9 cas et aucune récidive n'a été constatée chez ces patients après un recul minimum de quatre ans.

La reprise carcinologique chez certains patients, a nécessité le recours à des retouches voire le changement du procédé de réparation :

- excision partielle de deux cas de greffe.
- excision partielle d'un lambeau au 15eme jour.
- transformation d'une exérèse suture en plastie.
- réutilisation d'une suture directe au prix d'un décollement à partir des berges.

VII. Evolution carcinologique :

Avec un suivi moyen de 3 ans, sur 150 cas de tumeurs opérées, nous avons pu observer 3 cas de récidives, deux locales et une métastase. Ils sont répartis comme suit :

- 2 cas de carcinomes, tous traités antérieurement, repris selon les protocoles en deux temps :
- Un CBC nasal ulcéro-nodulaire, n'ayant pas récidivé après reprise (recul de 4 ans).
- Une forme de CEC infiltrant rebelle du scalp, puisque la récidive a eu lieu trois fois avant notre prise en charge malgré les amputations délabrantes (scalp et crâne) et les procédés de réparation très complexes.
- 1 cas de CEC hémi labial inférieur droit, de 2 cm qui a bénéficié d'une amputation du ½ de la lèvre et une reconstruction par lambeau hétéro labial à pédicule

supérieur avec curage ganglionnaire cervical. Des nodules de perméation cervico-faciaux sont apparus 6 mois après l'intervention avec métastases pulmonaires et le décès du patient.

VIII. Les résultats esthétiques :

Les éléments d'appréciation du résultat esthétique sont l'existence ou non d'une déformation, d'une asymétrie, de cicatrices visibles, d'un changement de texture ou de coloration cutanée, ou échec de la technique de reconstruction.

1- A court terme :

Les résultats étaient acceptables hormis 3 échecs de greffe de peau, 1nécrose totale et 3 nécroses partielles de lambeaux, toutes laissées en cicatrisation dirigée.

2- A moyen terme :

Nous avons noté :

- Un cas d'ectropion palpébral inférieur sur un CBC bi palpébral canthal externe reconstruit par un lambeau de rotation avancement temporo-jugal liftant.
- Un défaut de projection nasale secondaire à une insuffisance de couverture par lambeau frontal.

IX. Satisfaction des patients :

Les résultats esthétiques ont été bien acceptés dans l'ensemble. La majorité des patients sont satisfaits.

Rapport-gratuit.com
LE NUMERO 1 MONDIAL DU MÉMOIRES

X- Cas cliniques :

Figure 21 : CBC palpébro nasogénien excisé, réparé et laissé en partie en cicatrisation dirigée

Figure 22 : CBC nasal excisé et réparé par une greffe de peau totale

Figure 23 : CBC nasogénien réparé par lambeau jugal

Figure 24 : CBC naso-labial réparé par lambeau frontal

Figure 25 : CEC du pavillon de l'oreille réparé par lambeau cervical

Figure 26 : CEC labial inférieur avec amputation labiale subtotale : Réparatoin hétérolabiale.

DISCUSSION

I. Rappel anatomique :

1- Anatomie topographique de la face : [7]

La face est un terme classiquement utilisé en anatomie. Située sous le crâne, en avant de l'extrémité céphalique, elle est composée de structures diverses : osseuses, musculaires, graisseuses, vasculaires, nerveuses, mais aussi tégumentaires.

Elle est limitée en bas, par le plan passant par le bord inférieur de la mandibule. En haut, elle a pour frontière la limite antérieure du cuir chevelu. [8] (figure 27)

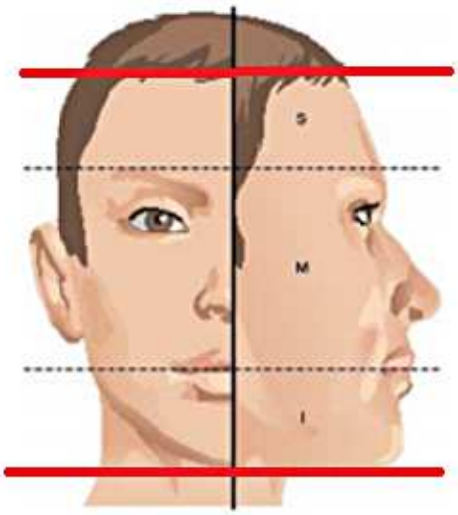

Figure 27 : Les limites anatomique et étages de la face [7]

1.1. Les régions de la face :

a- La région frontale :

Elle s'étend de la limite supérieure des arcades sourcilières à la racine des cheveux. L'intime rapport de cette région avec les structures neuro-méningées expose au risque d'envahissement tumoral de ces dernières. [9]

b- La région sourcilière

Constituée par deux sourcils séparés par une région glabre appelée la glabelle.

Le sourcil constitue un repère anatomique important lors des réparations cutanées, et joue un rôle important dans l'équilibre esthétique du visage. [9]

c- La région orbitaire :

Région comprise entre le sillon orbito-palpébral et le sillon palpébral inférieur délimitant le cadre orbitaire. [9]

Les paupières sont des lames cutanéo-musculo-membranseuses mobiles recouvrant en partie ou en totalité la partie antérieure du globe oculaire.

Les paupières répondent à une triple fonction :

- De protection du globe.
- De drainage lacrymal.
- D'expression mimique.

La conservation de l'œil ne se résume pas au respect du globe lui même : le rideau bipalpébral doit impérativement être préservé ou reconstitué pour protéger la cornée. [10]

Les muscles extra-oculaires, au nombre de 7, regroupant le muscle releveur de la paupière et 6 muscles oculomoteurs.

La glande lacrymale principale, qui sécrète les larmes, est située dans l'angle supéro externe de l'orbite. [10]

Une tumeur qui implique la marge palpébrale, évoque la possibilité d'une extension diffuse dans l'épaisseur de la conjonctive tarsale. De même, la localisation au niveau du canthus interne et externe ou des voies lacrymales, présente un haut risque de diffusion en profondeur, et l'atteinte du globe oculaire, des nerfs et des muscles intrinsèques, entrainant ainsi le pronostic fonctionnel. [11]

d- La région nasale :

La limite supérieure est représentée par la glabelle, la limite inférieure est matérialisée par la base du nez et les limites latérales par les lignes naso-géniennes. [9]

Les pertes de substance interruptrices, sont réparées rigoureusement, selon deux trois plans, superficiel, muqueux et éventuellement intermédiaire, avec comme but la restauration de l'image nasale le plus « ad integrum » possible. [12]

Burget a développé au niveau du nez, la notion de sous unités esthétiques, correspondant à des zones d'isoréflexion de la lumière, entourées de zones d'ombres, dans lesquelles peuvent se masquer les cicatrices. [13]

e- La région génienne :

Elle constitue la partie latérale de la face [14]. Cette région présente deux faces ; une latérale cutanée, et une autre médiale de nature muqueuse.

Entre ces deux faces s'étend le plan musculaire, et logent trois éléments essentiels qui témoignent de la complexité de prise en charge des cancers cutanés survenant à ce niveau.

Ces éléments sont : [14]

- **Le conduit parotidien** : qui se détache du bord antérieur de la glande parotide dans un dédoublement du fascia masséterique suivant une direction parallèle à une ligne tracée du tragus au bord libre de l'aile du nez.
- **Le nerf facial** : nerf moteur des muscles peauciers de la face et du cou. Il pénètre la glande parotide où il se divise en ses branches principales.
- **L'artère faciale** : issue de la carotide externe, c'est une artère superficielle qui confère à la face grâce à ses branches et ses différentes anastomoses une richesse vasculaire.
- En dehors, en arrière de la mandibule (branche montante) et en avant du muscle SCM se situe **la glande parotide**, élément anatomique important pouvant être siège de métastases localisées. [15]

f- La région orale ou buccale : [14]

Elle comprend les deux lèvres qui circonscrivent l'orifice oral.

Les lèvres jouent un rôle important dans l'alimentation, la communication, comme organe phonatoire, organe de séduction et d'expression des émotions.

On décrit à chaque lèvre une portion cutanée, ou lèvre blanche et une portion muqueuse ou lèvre rouge, séparées par la ligne de jonction cutanéomuqueuse ou limbe, repère anatomique important à respecter lors de la reconstruction pour éviter les décalages inesthétiques [16].

g- La région mentonnière :

Répond à la saillie du menton représentée par la partie antérieure de la mandibule. La peau à ce niveau est épaisse et adhérente .A ce niveau aussi, passe le nerf mentonnier le V3. [14]

h- La région auriculaire : [17]

Elle fait partie des confins craniofaciaux. Ceci la rend vulnérable aux rayons ultraviolets et donc aux carcinomes cutanés. C'est une région sensorielle mais aussi esthétique en raison du pavillon auriculaire, dont le sacrifice est toujours mal vécu par les patients.

i- La région du scalp :

L'adhérence directe du scalp aux os du crâne expose au risque d'extension rapide des cancers cutanés à l'endocrâne et aux espaces sous arachnoïdiens.

2- Anatomie descriptive de la face :

2.1- ostéologie faciale : [7] (figure 28)

Les os de la face se divisent en deux parties :

a- Le massif facial fixe :

Elle comporte six os pairs, latéraux et disposés symétriquement par rapport au plan sagittal. Le vomer est le seul os médian et impair.

b- Le massif facial mobile ou la mandibule (figure 28)

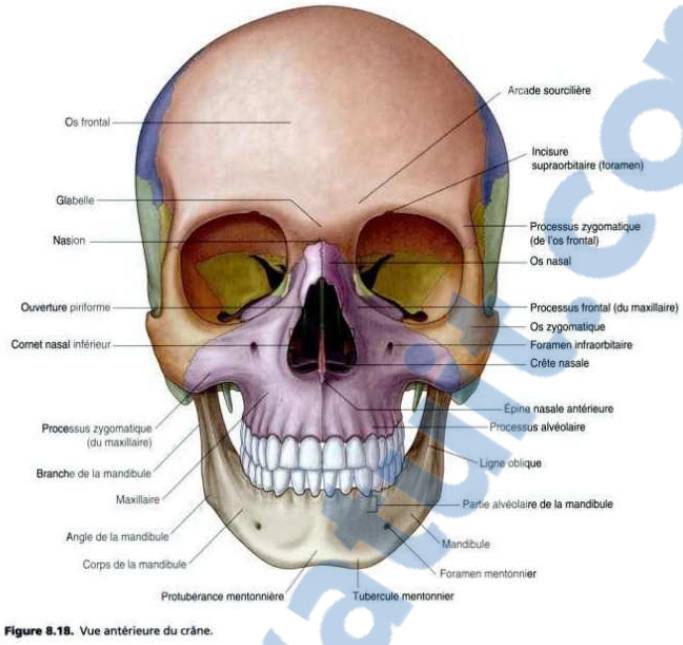

Figure 28 : ostéologie de la face et du crane [18]

Les os du crâne sont percés de nombreux orifices ou de canaux qui livrent passage à des vaisseaux ou à des nerfs et qui communiquent avec la face.

Ce sont des voies d'extension naturelles des cancers de la face vers l'endocrâne.

2.2- Les muscles de la face : [19]

Les muscles de la face nous intéressent d'une part pour apprécier les séquelles de leur exérèse dans les atteintes cutanées adjacentes, et d'autre part, pour l'utilité de leur transformation en lambeau.

On divise les muscles de la tête en deux grands groupes : les muscles masticateurs et les muscles peauciers.

Rapport-Gratuit.com

a- Les muscles masticateurs : [19] (figure 29)

Ils sont au nombre de quatre.

Ces muscles masticateurs sont des élévateurs puissants innervés par le trijumeau. Leur atteinte se manifeste par une limitation de l'ouverture buccale, signe d'extension locorégionale du cancer cutané.

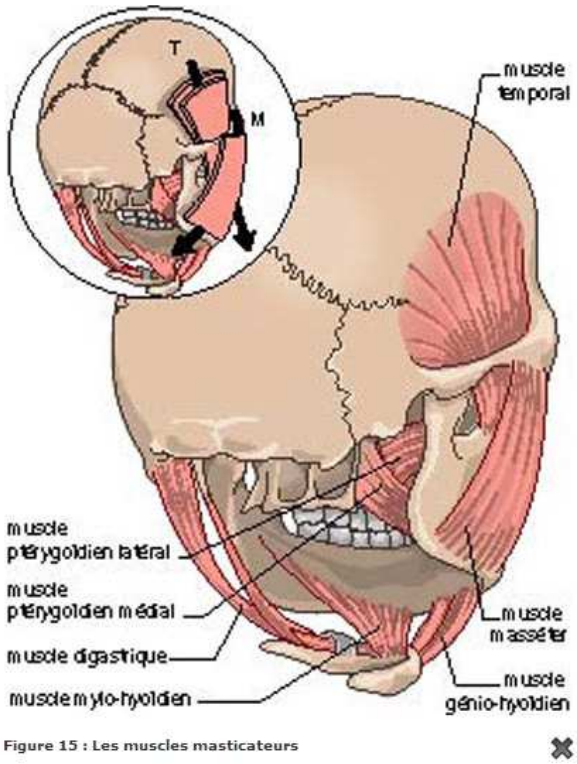

Figure 29 : Muscles masticateurs [7]

b- Les muscles peauciers : [19] (figure 30)

Ils sont étalés en cagoule au niveau du masque cranio cervico facial et autour des orifices. Ils assurent la mimique faciale et sont tous innervés par le nerf facial.

Ce sont des muscles superficiels qui s'insèrent entre la peau et l'os en profondeur. Ils représentent donc la 1ère barrière anatomique aux cancers cutanés de la face, ce qui explique leur atteinte potentielle dans ces cancers et leur implication dans les marges d'exérèse.

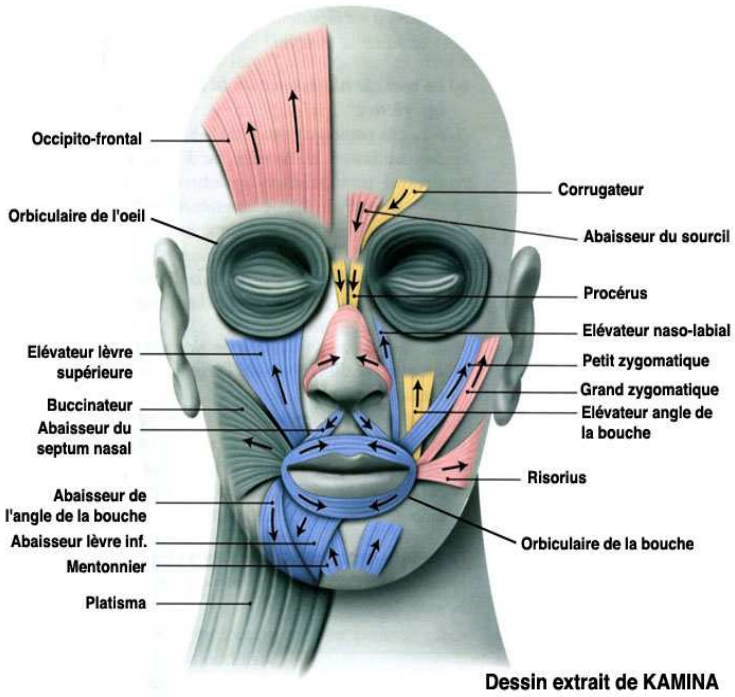

Figure 30 : Les muscles peauciers de la face [20]

2.3- La vascularisation de la face : [23]

a- La vascularisation artérielle : (figure 31)

La Vascularisation artérielle de la tête et du cou provient essentiellement des artères carotides externes, mais aussi des artères subclavières.

Les axes artériels essentiels sont les branches collatérales et terminales de l'artère carotide externe et de l'artère carotide interne qui sont :

La temporale superficielle, la maxillaire interne, l'ophtalmique, la faciale, l'occipitale, l'artère auriculaire postérieure.

La capacité vasculaire locale de la face est parmi les plus importantes du corps humain. Cette richesse vasculaire contribue à la survie du lambeau de réparation, et fournit une capacité de défense anti-infectieuse élevée. [21]

Rapport-gratuit.com
LE NUMERO 1 MONDIAL DU MÉMOIRES

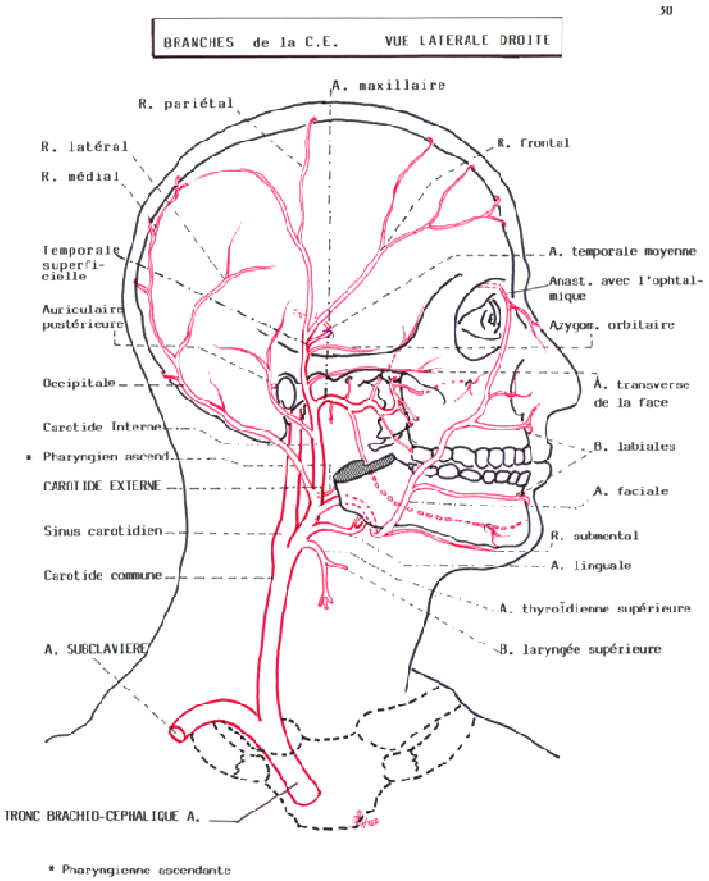

Figure 31 : Vascularisation de la face [22]

b- La vascularisation veineuse : [23]

Le sang veineux de la tête et du cou est déversé, de chaque côté, dans les gros troncs veineux de la base du cou, par six veines principales: la veine jugulaire interne, la veine jugulaire externe, la veine jugulaire antérieure, la veine vertébrale, la veine jugulaire postérieure, la veine sous-clavière.

Cela implique plusieurs conséquences au niveau de la chirurgie des cancers cutanés.

- Le caractère hémorragique qui sera réduit grâce aux infiltrations locales de substances vasoconstrictrices.
- Des possibilités de cicatrisation rapide et de réparation sures (lambeaux axiaux et au hasard)
- Une chimiothérapie artérielle sur la carotide externe.

c- Le réseau lymphatique : [24]

Le système lymphatique cervical draine l'ensemble des territoires de la tête et du cou et en particulier, les téguments et les voies aérodigestives supérieures (VADS). Il se compose de quatre voies lymphatiques: (figure 32)

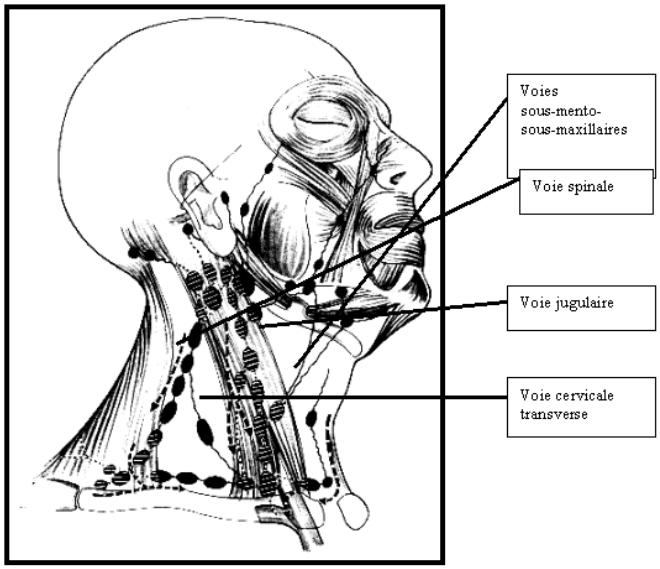

Figure 32 : Les quatre voies lymphatiques du cou [24]

Selon la terminologie proposée initialement par le Sloan-Kettering Memorial pour décrire les ganglions enlevés lors d'un évidement cervical, la région cervicale est partagée en plusieurs groupes ganglionnaires. [24] (figure 33)

Il est importante à considérer car :

- Il est très riche et responsable des réactions œdémateuses en post opératoire par blocage cicatriciel à l'écoulement lymphatique.
- L'extension lymphatique est la voie la plus fréquente de dissémination des carcinomes épidermoïdes.
- Certaines situations nécessitent le recours à un curage de principe ou de nécessité des ganglions de drainage correspondant à leurs territoires respectifs atteints.

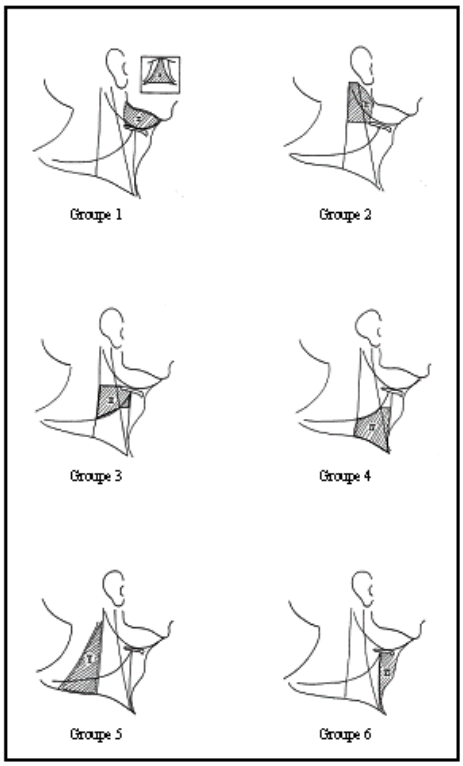

Groupe I : il correspond aux classiques aires sous-mentonnières et sous-maxillaires.

Groupe II : le groupe jugulaire supérieur comporte les ganglions sous-digastriques et les ganglions spinaux supérieurs.

Groupe III : le groupe jugulaire moyen correspond au tiers moyen de la chaîne jugulaire interne.

Groupe IV : le groupe jugulaire inférieur correspond au tiers inférieur de la chaîne jugulaire interne.

Groupe V : il correspond à la chaîne spinale dans le triangle postérieur.

Figure 33 : Les différents groupes ganglionnaires du cou. [24]

2.4- Innervation de la face : [18]

L'innervation de la face est assurée par deux nerfs :

a- Le nerf trijumeau :

C'est un nerf mixte comportant une racine sensitive et une racine motrice.

La racine sensitive se continue par le ganglion de Gasser duquel se détachent trois branches : le nerf ophtalmique de Willis, le nerf maxillaire supérieur, le nerf maxillaire inférieur.

L'innervation sensitive est donc tronculaire et systématisée selon les trois territoires sensitifs classiques (figure34) ce qui implique :

- La possibilité d'anesthésie locorégionale pour la chirurgie des cancers cutanés.
- Le risque d'extension de certaines formes de cancers aux nerfs qui s'exprime par l'anesthésie ou bien l'hypoesthésie dans le territoire respectif au nerf.

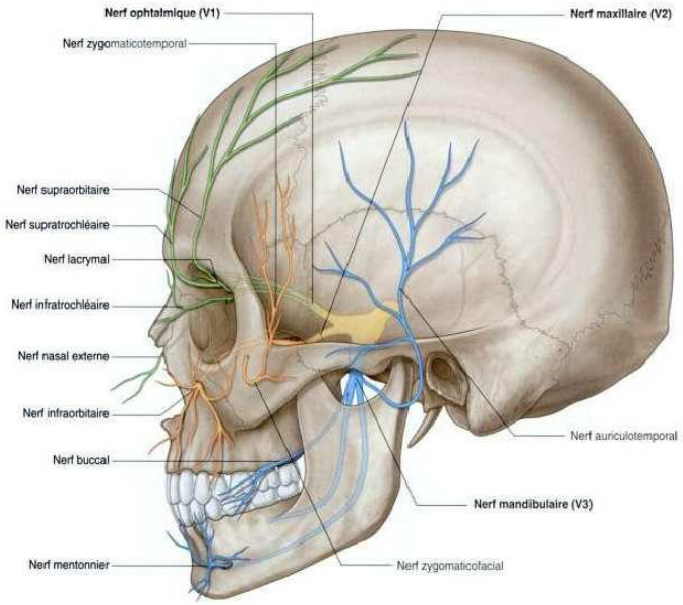

Figure 8.58. Nerf trijumeau (V) à la sortie du crâne.

Figure 34 : Trajet du nerf trijumeau [18]

b- Le nerf facial : [18]

C'est le nerf moteur des muscles peauciers de la face et du cou et de la mimique.

Il s'épanouit après sa sortie au niveau du trou stylo-mastoïdien en une série de branches dont deux seulement nous intéressent :

- la branche temporo-faciale
- la branche cervico-faciale

En pratique l'innervation motrice de la face peut être atteinte par envahissement du nerf facial ou bien par son sacrifice de nécessité et qui se manifeste par la paralysie faciale particulièrement dans les cancers de la région jugale postérieure (parotidienne). [15]

3- Caractéristiques de la peau faciale :

Le revêtement cutané facial est très spécifique. Ses caractéristiques varient de façon importante d'une région à l'autre. J Pons [25] analyse huit paramètres:

- Son épaisseur : non uniforme. Très fine au niveau des paupières, elle devient beaucoup plus épaisse au niveau du menton et de la région jugale.
- Sa texture : grossière au niveau du nez. Elle est fine et souple au niveau des oreilles et des paupières.
- Son modelé : sans particularité au niveau du front et de la région jugale, mais devient très élaboré au niveau du philtrum de la lèvre supérieure, des orifices narinaires ou de la face antérieure des oreilles.
- Sa pilosité : varie en fonction du sexe, de l'âge, du secteur anatomique pouvant imposer une réparation par un lambeau pileux. Les sourcils et les cils sont des éléments particuliers permettant de cacher une cicatrice cutanée; leur réparation doit être minutieuse, ne supportant aucun décalage.
- Sa coloration : plus marquée sur les pommettes ou sur le nez
- Sa mobilité : également à prendre en compte. Presque inexistante au niveau des éminences malaires ou de la région temporale, elle devient capitale autour des orifices bordés tel que les paupières, les lèvres, mais aussi le soufflet jugal.
- Ses limites : ou zones de transition avec les muqueuses, le cuir chevelu, qui ont un tracé très précis devant être respecté avec fidélité.
- Sa tension : constante, variant selon les régions. Elle s'exerce selon des lignes de force décrites par Langer [26] (figure 35). Ces lignes sont parallèles aux rides d'expression et perpendiculaires aux muscles peauciers sous-jacents.

  Elles sont autant des éléments d'anatomie artistique que des repères chirurgicaux. Les incisions idéales doivent suivre ces lignes garantissant un bon résultat esthétique (figure 41).

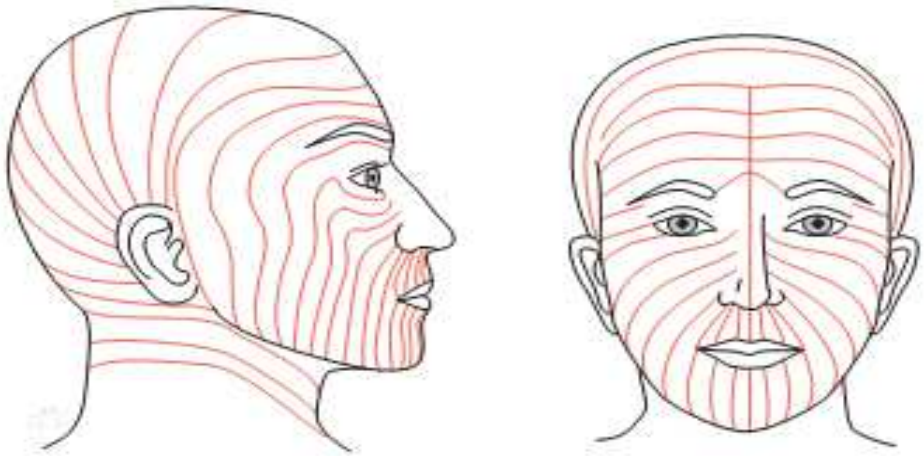

Figure 35 : Lignes de moindre tension de la face [26]

4- les unités esthétiques : (figure 36)

Le visage est un ensemble de lignes et de courbes délimitant des zones d'ombre et de lumière .chacune de ces zones est indépendante des autres, et la peau qui la compose doit être homogène pour ne pas attirer le regard. Les régions ainsi formées sont appelées : unités esthétiques.

Ces unités divisées par Gonzales-Ulloa [9], sont le front, le nez, la paupière inférieure, la paupière supérieure, la région temporale, les joues, la lèvre supérieure, la lèvre inférieure incluant le menton. Burget [13] a encore affiné cette sectorisation en décrivant des sous-unités esthétiques au niveau du nez et de la lèvre supérieure. L'intégrité de ces unités et sous-unités doit être respectée chaque fois que possible en plaçant les cicatrices sur les zones frontières entre zones d'ombre et de lumière. Dans la même optique, une perte de substance impose le remplacement de toute l'unité concernée pour que la peau qui la compose soit homogène et n'attire pas le regard.

Figure 36 : Unités esthétiques de la face [27]

II. Rappel histologique : [28, 29, 30,31] (figure 37)

La peau est un organe vital très complexe, qui enveloppe la surface du corps, et possède de très nombreuses propriétés.

Il comprend quatre régions qui sont de la surface vers la profondeur :

-l'épiderme

-la jonction dermo-épidermique (JDE)

-le derme

-l'hypoderme

1- L'épiderme :

Correspond à la couche la plus superficielle de la peau. C'est un épithélium de revêtement, stratifié, pavimenteux, orthokératosique, non vascularisé mais innervé. Il est constitué de plusieurs populations cellulaires pouvant toutes être à l'origine de tumeurs cutanées. La majorité des tumeurs épidermiques prennent leur origine des kératinocytes et des mélanocytes. [32]

1. 1- Les kératinocytes :

Elles représentent 80 % des cellules de l'épiderme [33], et se répartissent en quatre couches :

- basale (CB) : Elle constitue une barrière physico-chimique entre le derme et l'épiderme. Un franchissement de cette barrière par les cellules tumorales est le premier signe d'invasion locale.
- spineuse (CS)
- granuleuse (CG)
- cornée (CC)

Ce contingent épidermique principal est à l'origine des carcinomes épidermoïdes, et des carcinomes baso-cellulaires. [32]

1.2- Les mélanocytes :

Les mélanocytes constituent, par leur nombre, la 2eme population cellulaire de l'épiderme. Elles se situent au niveau de la jonction dermo-épidermique.

Les mélanocytes sont à l'origine des lésions pseudo tumorales ou naevus, et des mélanomes malins. [32]

2- La jonction dermo-épidermique :

La jonction dermo-épidermique (JDE) est une zone qui sépare l'épiderme du tissu conjonctif dermique.

3- Le derme :

Le derme est un tissu conjonctif ordonné, composé de fibres de collagène et de fibres élastiques enrobées dans une substance fondamentale amorphe.il contient de nombreuses structures. Les cellules prédominantes sont : les fibroblastes, les macrophages, les mastocytes.

Rapport-Gratuit.com

4- L'hypoderme :

C'est un tissu conjonctivo-graisseux séparant le derme des plans aponévrotiques ou périostés ou du tissu cellulo-graisseux sous-cutané. Il contient les glandes sudoripares et la racine des follicules pileux, les vaisseaux et les nerfs destinés au derme.

Les zones constituées d'un hypoderme très fin présentent une peau très adhérente, ce qui explique la rapidité de l'extension tumorale aux structures sous-jacentes, au niveau des paupières par exemple, par rapport à des zones où l'hypoderme est épais et où l'adhérence est faible. [32]

5- Les annexes cutanées :

Elles sont de trois types : les follicules pilosébacés, auxquels sont annexés les muscles lisses pilomoteurs, les glandes sudorales eccrines et apocrines, et les ongles.

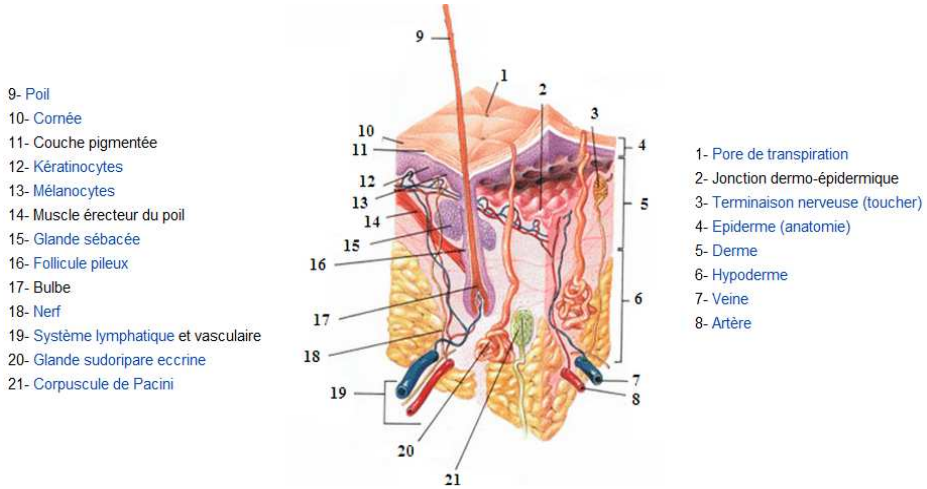

Figure 37 : Coupe histologique de la peau [28]

III. La vascularisation cutanée [34]

L'hypoderme est pauvrement vascularisé et n'est qu'une voie de transit pour les vaisseaux; alors que l'épiderme est totalement avasculaire. Le derme est donc la structure nourricière essentielle de la peau.

Les connaissances actuelles en matière de vascularisation cutanée proviennent avant tout des travaux de Salmonet de Manchot. [34]

Les artères à destinée cutanée proviennent des gros troncs artériels, perforent une aponévrose et pénètrent dans le tissu sous-cutané. Salmon distingue les artères cutanées directes et indirectes.

IV. Classification histologique : [35,36,31,37]

Les tumeurs cutanées sont extrêmement nombreuses. Toutes les structures de la peau peuvent être à l'origine d'un processus bénin ou malin.

La grande variété des tumeurs cutanées rend difficile un exposé exhaustif de celles-ci. Ne seront donc présentées, selon une classification histologique, que les tumeurs malignes primitives les plus fréquentes.

On peut les classer en quatre catégories principales :

- **Tumeurs cutanées épithéliales malignes : carcinomes cutanés**

On en distingue trois grands types :

- Carcinome basocellulaire
- Carcinome épidermoïde
- Carcinome métatypique ou baso épidermoïde : il provient le plus souvent de la greffe d'un CEC sur un CBC.

- **Tumeurs conjonctives malignes** :

La plus fréquente est la tumeur de Darier-Ferrand ou dermato fibrosarcome protubérant.

- **Tumeurs annexielles malignes** :

Différents types de tumeurs malignes des annexes cutanés ont été décrits :

- Tumeurs sudorales :
  - Tumeurs sudorales eccrines.
  - Tumeurs sudorales apocrines.

Rapport-gratuit.com
LE NUMERO 1 MONDIAL DU MÉMOIRES

- Tumeurs pilaires et sébacées :
  - Carcinome annexiel pilaire
  - Carcinome sébacé.

- **Tumeurs pigmentaires malignes** :
  - Mélanome malin

Nous n'avons traités dans notre étude que les tumeurs malignes primitives les plus communes : CBC, CEC et MM.

V. Le symbolisme de la face : [38] [8]

La face « une tempête sous un crâne » les misérables (1862) VICTOR HUGO.

Terme classiquement utilisé en anatomie, la face est composée de structures ostéo-musculaires, vasculo-nerveuses, et tégumentaires.

Or, quand on parle de tégument, on fait aussi référence à cette interface entre soi-même et le monde extérieur. En soi, la peau n'est pas une simple enveloppe qui serait dénuée de sens ; c'est un lieu d'échanges et d'interactions qui fait basculer le regard de l'homme de la face au visage.

« Faut-il peindre ce qu'il ya sure un visage ? Ce qu'il y a dans un visage ? Ou ce qui se cache derrière un visage ? PABLO PICASSO.

Le visage semble ainsi avoir une triple dimension : expressive, sociale et symbolique (la dernière découlant et résultant à la fois des deux autres).

La dimension expressive, la plus évidente, est liée aux mimiques de l'individu, au sourire, ou encore à la profondeur du regard. Malraux écrit que «la face est le moyen d'expression du sentiment».

La dimension sociale témoigne de l'identité de la personne : l'existence de l'homme ne prend sens qu'en étant nourrie des valeurs de la communauté sociale à laquelle il appartient. Cette dimension sociale est mieux comprise par contraste, en cas de dysmorphose du visage ou de mutilation que l'on pourrait alors qualifier de «stigmates ». On comprend aisément qu'un

visage défiguré ait des répercussions évidentes dans le champ identitaire avec des perturbations dans la relation à soi, la relation au conjoint, et les relations au monde extérieur.

Enfin, les mouvements et les formes du visage participent à une symbolique très riche. Ils sont les signes d'une expressivité qui se donne à voir et à déchiffrer. Bergson avait noté l'importance sociale des mimiques faciales.

Le praticien maxillo-facial jongle constamment entre les aspects scientifiques et anatomiques de la face et les aspects culturels et sociaux du visage. Il intervient sur le corps biologique, en essayant de restituer l'intégrité faciale, image et fonction, lors de la reconstruction de la perte de substance, et intervient aussi ,bien évidemment sur le corps social ,en reconstituant le visage préalablement altérée, permettant une réinsertion sociale du patient, finalement rassuré et satisfait ; faits constatés chez la majorité de nos patients.

VI. Etude épidémiologique :

L'étude du profil épidémiologique des cancers cutanés de la face revêt plusieurs intérêts aussi bien thérapeutiques que préventifs.

La prise en charge thérapeutique correcte des cancers cutanés de la face implique une bonne connaissance du profil épidémiologique et anatomoclinique de ces cancers.

Si la majorité des cancers cutanés sont de bon pronostic, le retard diagnostic dans notre contexte, leur caractère récidivant et multiple, et le fait qu'ils touchent davantage une population âgée donc fragile font qu'ils représentent encore un grave problème de santé publique [39,40].

1- Fréquence :

Dans notre série, les carcinomes sont les plus fréquents des cancers cutanés, avec une nette prédominance des CBC. Ainsi les CBC représentent 80%, les CSC 17 %, et les mélanomes 3%.

Ces chiffres concordent avec ceux trouvés par : Disant [41] qui rapporte 53% des CBC et 17% des CSC et 17% des mélanomes sur une série de 100 cas, Dahmi [42] qui rapporte 80% de CBC, 16% de CEC et 4% de MM sur une série de 54 cas, et Mardi [43] qui rapporte 67% des CBC ,25% des CEC et 4% des MM sur une série de 100 cas.

La rareté des cas de mélanome de la face dans notre série et celles de Mardi et Dahmi peut être expliquée par la prédilection du mélanome sur la partie caudale et essentiellement plantaire dans notre contexte [44].

Nos 150 cas colligés au service de chirurgie maxillo-faciale et esthétique du CHU Med VI de Marrakech semblent refléter la fréquence exacte de ces tumeurs.

2- Age :

L'âge moyen de nos patients est de 60 ans, avec des extrêmes de 10 et 89 ans. 81 % des patients sont âgés de plus de 50 ans ce qui est concordant avec la série de Mardi [43] qui rapporte 63%, Yacoubi [45] rapportant 57% et avec les données de la littérature [39, 40].

3- Sexe :

La prédominance masculine est nette dans notre série. Le sexe masculin représente 63% du nombre des patients atteints de carcinome cutané, avec un sex-ratio de 1,63. Ce résultat se rapproche de celui constaté dans les autres séries : Mardi [43] rapporte un sex-ratio de 1,78, Dahmi [42] rapporte un sex-ratio de 1,07 et El bied [46] rapporte un sex-ratio de 2,7. Ceci peut être expliqué par le fait que les femmes travaillent moins à l'extérieur, qu'elles n'ont pas les mêmes habitudes vestimentaires, ou encore que leur chevelure couvre une plus importante surface tégumentaire de la face et les protège donc davantage contre l'exposition solaire directe.

Pour les mélanomes, une prédominance féminine est retrouvée dans plusieurs études [47,48]. Nous n'avons rencontré dans notre série que quatre cas : deux hommes et deux femmes.

4- Les facteurs de risque :

4.1- Facteurs de risque environnementaux :

a- Le soleil : [39]

Le principal facteur étiologique des carcinomes cutanés et mélanomes est l'irradiation solaire. L'exposition solaire a été rapportée chez 75% de nos patients dont la plupart sont d'origine rurale ou travaillent en plein air sans protection (agriculteurs, maçons, marchands ambulants...).

b- Tabac :

Le tabagisme, incriminé particulièrement dans le carcinome epidermoïde de la lèvre inférieure (leuco kératose des lèvres du fumeur) [39,49], a été rapporté dans notre série chez 50% de nos patients, dont 3% avaient un CEC labial (figure 26).

4.2- Facteurs de risque constitutionnels :

a- Le phototype :

La race blanche est considérablement plus exposée aux carcinomes cutanés et mélanomes de la face que la race noire selon la majorité des études [50,9].

Chez nous, au Maroc, pays où les hybrides constituent la majorité de la population, le phototype brun est aussi bien exposé aux cancers cutanés que le phototype clair. Ceci a été constaté dans notre série, où 69% sont de phototype IV et V, dans la série de Mardi [43] ou 90% sont de phototype V, et la série de Dahmi [42] ou 63% sont de phototype V et VI.

b- Xéroderma pigmentosum (XP):

Maladie héréditaire à transmission autosomique récessive, caractérisée par une sensibilité pathologique aux UV liée à un déficit des systèmes enzymatiques de réparation de l'ADN des lésions actiniques [52,53]. Le nombre élevé de mariages consanguins et l'ensoleillement dans les pays du Maghreb en général et au Maroc en particulier, paraissent jouer un rôle important dans la fréquence du XP et en particulier dans la survenue précoce de tumeurs cutanées. Dans notre série nous n'avons recensé qu'un seul cas d'association mélanome, CBC, et CEC sur XP chez un

enfant de 10 ans (figure 6 C), contrairement à Yacoubi [45] qui rapporte 15% de XP, et Mardi [43] qui rapporte 18 % de XP.

c- Albinisme :

Maladie métabolique héréditaire caractérisée par une leucodermie généralisée se transmettant sous le mode autosomique récessif.

Les albinos sont très sensibles à la lumière solaire, inaptes au bronzage et font de multiples cancers cutanés particulièrement des carcinomes [51].

Dans notre série, nous n'avons rencontré aucun cas de cancer cutané sur albinisme.

d- Névomatose baso-cellulaire :

Maladie dysembryoplasique à transmission autosomique dominante.

Les nævus se multiplient à partir de la puberté et se transforment à l'âge adulte en carcinome baso-cellulaire à type d'ulcus rodens [54].

e- Epidermodysplasie verruciforme:

Génodermatose à transmission autosomique récessive par une infection cutanée à HPV chronique [39]. Nous n'en avons recensé aucun cas dans notre série.

f- Nævus congénital géant :

Le NCG prédispose au risque de développer un mélanome [55].

L'étude de Berg et Lindelof [55], qui incluait tous les naevus congénitaux, quelles que soient leurs tailles, concluait que seuls les naevus congénitaux géants prédisposaient au risque d'avoir un mélanome.

g- Antécédent familial de mélanome :

10% des mélanomes surviennent dans un contexte de mélanome familial, défini comme au moins 2 mélanomes sur 3 générations. [56]

Aucun ATCD familial de mélanome n'a été rapporté dans notre série.

5- Lésions précancéreuses :

Les états précancéreux regroupent les lésions cutanées évoluant assez fréquemment vers la malignité et dont le substrat histologique comporte des atypies nucléaires [57].

Concernant les mélanomes, les données de la littérature suggèrent qu'ils apparaissent en dehors de tout naevus dans 70 à 80 % des cas [58].

Les principaux précurseurs de ces tumeurs sont les cellules naeviques du naevus jonctionnel ou mixte et du naevus atypique [59].

Nous avons rapporté dans notre série, un cas de mélanome malin sur naevus jonctionnel (figure 6 C).

Concernant les carcinomes, à la différence du CBC, le CEC survient souvent sur une lésion précancéreuse. Les plus fréquents sont [39,60]:

5.1- Les kératoses actiniques ou kératoses séniles :

Les kératoses actiniques sont les lésions pré carcinomateuses les plus fréquentes. Elles se voient chez les sujets âgés exposés au soleil, sur les parties découvertes « face et dos des mains ». [60, 40,61]

Dans notre série, la kératose actinique était la lésion précancéreuse la plus fréquente :

17 de nos patients ont développé un carcinome sur KA (figure 6 A), ce qui concorde avec les séries marocaines et maghrébines réalisées par L.Benzekri [62] et Hanchi I. [63], où les KA étaient les lésions précancéreuses les plus fréquentes.

5.2- La radiodermite :

Les lésions de radiodermite chronique apparaissent dans un délai variable, en moyenne 20 ans, mais avec des extrêmes allant de 1 à 70 ans.

L'estimation du risque de cancer sur radiodermite est variable selon les séries : 17,6 à 57 %, probablement aux alentours de 20 % [64].

Nous avons rencontré un seul cas de CEC post radique dans notre série.

5.3- La maladie de Bowen :

Il s'agit d'un carcinome épidérmoïde in situ [61]. L'évolution de la maladie de Bowen est lente et s'étale sur plusieurs années. Sa transformation se fait vers le carcinome épidermoïde [60].

5.4- Les lésions cicatricielles :

Les brûlures sont des traumatismes fréquents. La cancérisation : une de leurs complications connues, particulièrement grave mais heureusement rare [65].

Nous n'avons relevé qu'un seul cas de CEC sur séquelle de brûlure jugale dans notre série.

5.5- La leucoplasie :

Leuco kératose de développement assez fréquemment chez l'homme sur la lèvre inférieure [57].

Dans notre série aucun cas de leucoplasie n'a été rapporté.

5.6 – Le lupus tuberculoïde : [66]

La localisation la plus fréquente du lupus tuberculeux est la face où il donne des mutilations importantes. Il débute par des taches rouges ou jaunâtres qui confluent pour former des placards parsemés de petites élevures arrondies de couleur jaunâtre : les lupomes, qui évoluent ensuite de façon excentrique. Les placards peuvent s'exulcérer, s'impétiginiser et se cancériser.

Nous avons rencontré dans notre série un cas de CEC sur lupus tuberculoïde.

VII. Etude clinique:

1-Forme anatomo clinique, localisation et évolution :

1.1- CBC :

Les carcinomes basocellulaires sont un groupe hétérogène de tumeurs cutanées épithéliales malignes. Ils peuvent avoir une croissance destructrice mais n'entraînent que très rarement des métastases [40].

Les CBC siègent dans 85% des cas sur le visage et sur le cou [67].

Les localisations électives sont : le front (figure 6A), le canthus interne et les joues [68,69].

Dans notre étude, le CBC se localise sur toutes les régions de la face avec une prédominance sur le nez 47%, 13% sur les lèvres et 13% sur les joues (figure8, fig10).

Typiquement le CBC est une lésion perlée, papule arrondie translucide et télangiectasique qui va s'étaler progressivement.

Les dernières recommandations de l'ANAES ont simplifié la description clinique des CBC et reconnaissent 3 types cliniques : [1, 70,71]

- Le CBC nodulaire : survient le plus souvent sur le canthus interne (figure 8), le nez et le front ; il se présente comme une perle translucide de croissance lente atteignant un diamètre de 5mm en 1 à 2 ans, avec de fines télangiectasies, ensuite apparaît une ulcération centrale.
- Le CBC sclérodermiforme [1] (figure 10, 17) : a une présentation clinique faussement rassurante car la lésion est peu visible et n'entraîne que peu de signes fonctionnels et physiques. Elle se présente sous la forme d'une plaque indurée extensive au centre cicatriciel contour mal défini le plus souvent sans l'aspect translucide de la bordure.
- Le CBC pagétoïde et térébrant : rarement localisé au niveau facial.

D'autres formes peuvent être rencontrées, telles les formes tatouées et les formes ulcéreuses…

Ainsi dans notre étude, nous avons noté la prédominance des formes ulcéro-bourgeonnantes 26% et nodulaires 24%; cette prédominance est notée aussi dans la série de MARDI [43] avec 43% des formes ulcéro bourgeonnantes et 30% des formes ulcérées, (figure 8) (figure10).

1.2- CEC :

Les CEC ont un aspect clinique relativement uniforme et stéréotypé [72], ils se présentent comme un nodule ferme infiltrant, survenant le plus souvent à partir d'un état précancéreux préalable. D'après Dinehart et Pollak [73], les localisations anatomiques cutanées des carcinomes épidermoïdes cutanés sont par ordre de fréquence : le pavillon auriculaire 18.5%, le front 18.1%, la tempe 14.8%, les lèvres 11%, la pyramide nasale 11%, la région péri auriculaire 7.4% et la région jugale 3.7% [2].

Dans notre étude, sur 26 cas de CEC, nous avons rapporté 46% de siège naso labial (figure 24, 26), 23% de siège jugal, 19% fronto-temporal et 12% auriculaire (figure 6A, 25).

Les CEC peuvent prendre plusieurs aspects durant leur évolution : [2]

- Carcinome épidermoïde ulcéro-végétant :

C'est l'aspect le plus fréquent et le plus typique. La lésion tumorale devient plus saillante et plus volumineuse.

- Carcinome épidermoïde saillant et végétant :

Il est dépourvu d'ulcération et se présente sous l'aspect d'un nodule rosé de consistance ferme, mal limité, adhérent au plan profond. Il peut s'agir aussi d'une masse végétante.

- Carcinome épidermoïde superficiel :

Peu infiltré, ulcéré ou non, il peut être confondu avec un CBC et seul l'examen histologique permet de trancher.

Le diagnostic clinique de carcinome épidermoïde est facile en présence d'une lésion évoluée mais le recours à l'étude histologique est obligatoire.

Dans notre série d'étude, la forme ulcéro-végétante (figure 13) était la plus dominante ce qui coïncide avec les résultats de la littérature repris dans l'étude réalisée par M-T.Dieng où cette forme était retrouvée dans 66% des cas [74] et celle de Mardi 43% des cas [43].

Une forme particulière, fréquente dans notre contexte, a été notée dans notre étude, c'est la forme géante extensive et destructrice posant le problème de diagnostic, de marge d'exérèse et de reconstruction (figure 13a).

1.3- Mélanome Malin :

Il n'existe pas de critères diagnostiques absolus des mélanomes, mais leur diagnostic peut être posé devant la transformation maligne d'un naevus suspect selon la règle des ABCDE (figure38).

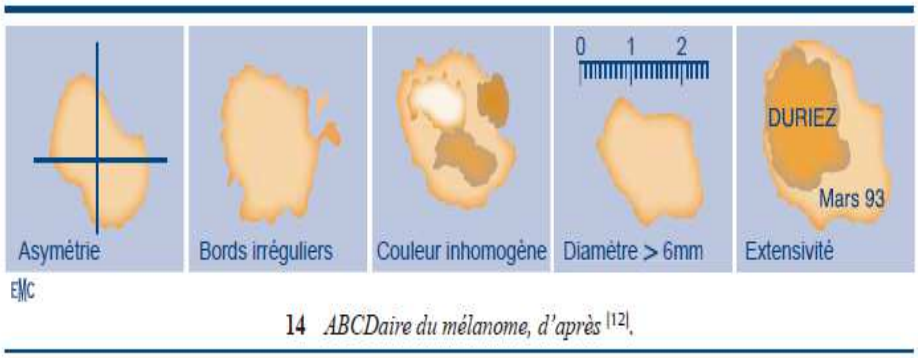

Figure 38 : Règle des ABCDE [75]

Dans notre série nous avons relevé un cas de mélanome survenant sur naevus jonctionnel ayant subi une transformation maligne.

On distingue quatre types anatomocliniques de mélanomes [76, 77] :

- **MM à extension superficielle (MSE) :**

C'est la forme la plus fréquente, d'évolution bi phasique comportant un temps variable d'extension horizontale intra épidermique (2 à 5 ans) auquel succède une phase d'invasion verticale intradermique.

Rapport-gratuit.com
LE NUMERO 1 MONDIAL DU MÉMOIRES

Il représente 25% des lésions de la tête et du cou pour Cox et al. dans une étude Ecossaise [78].

- **Lentigo malin ou mélanose de Dubreuilh** :

Il représente pour Cox et al. 52% des lésions tête et du cou [78] et survient avec localisation préférentielle aux régions temporale, jugale et frontale. C'est un vrai mélanome in situ qui se présente comme une tache large irrégulière, de couleur inhomogène, à contours irréguliers avec une longue phase d'extension superficielle.

- **MM nodulaire** :

Il survient fréquemment au niveau de la tête et du cou dans les pays chauds. Il s'agit d'un nodule noir infiltré, saignotant facilement, d'évolution rapide. Parfois il est achromique, de diagnostic difficile.

La forme anatomoclinique n'a pas été précisée dans les dossiers de nos patients.

2- Taille :

La majorité de nos patients s'est présentée à un stade évolué de la lésion (70%). Ceci concorde avec les résultats de Mardi [43] (80%) et Dahmi [42] (50%). Cela peut être expliqué par :

- L'indolence de la lésion.
- Le bas niveau socio économique et intellectuel.
- L'origine rurale et lointaine des malades rendant l'accès aux hôpitaux difficile.

3- Biopsie :

Bien que la clinique soit souvent évocatrice, le diagnostic des cancers cutanés doit être confirmé histologiquement par une biopsie cutanée. [79,67]

La taille de la biopsie est un élément important et doit être supérieure à 3 mm.

Le choix du site du prélèvement est primordial, préférentiellement sur la zone active de la tumeur, souvent en périphérie de la lésion, en évitant les zones de nécrose et les zones très inflammatoires.

La biopsie simple est convenable pour des tumeurs de taille relativement grande. Dans le cas des mélanomes, cette pratique est à éviter car elle ne permet pas le diagnostic de certitude quant à l'épaisseur maximale et donc à la marge nécessaire. [67]

La biopsie exérèse est réservé aux lésions de petite taille, ou aux tumeurs non biopsiables par les techniques simples, du fait de leur taille, profondeur ou de localisation (tumeur large, profonde et inflammatoire). [67]

Dans notre étude la biopsie simple a été réalisée dans 43% des cas. Dans les autres cas, la confirmation du diagnostic n'a été rapportée qu'après biopsie exérèse de la totalité de la tumeur avec une marge conforme à l'aspect clinique présumé. Cette attitude a été motivée dans la majorité des cas, par le souci d'offrir aux patients une prise en charge la plus rapide possible ; souvent handicapée dans le cas d'une approche en deux temps, par la lourdeur administrative et les contraintes socio économiques et géographiques.

4- Evaluation du pronostic :

Etape importante dans la prise en charge des cancers cutanés de la face. Plusieurs éléments sont à prendre en considération lors du choix thérapeutique et lors de la surveillance post- thérapeutique de ces cancers [60] :

4.1 - CBC : [54, 1,70]

1. Le siège : les CBC ulcéreux ou ulcéro-nodulaire des fentes embryonnaires, c'est-à-dire des sillons périnarinaires, des angles naso-orbitaires, des régions retro-auriculaires, sont plus précocement infiltrants en profondeur et récidivent plus fréquemment du fait de l'insuffisance des traitements appliqués. [1]
2. La taille : la taille tumorale exposant au risque de récidive varie en fonction de la topographie.
   - Supérieure à 1cm pour les zones à haut risque de récidive (nez et zones péri-orificielles de l'extrémité céphalique).

- Supérieure à 2cm sur les zones à bas risque et à risque intermédiaire de récidive (front, joue, menton, cuire chevelu et cou). [1]

1- Le type histologique : les sous types sclérodermiforme et infiltrant et les formes métatypiques sont les formes histologiques les plus agressives.

2- Le terrain : les sujets de moins de 35 ans et les immunodéprimés développent des formes de CBC plus agressives.

Nous avons rencontré, dans notre série deux cas de CBC récidivants, une forme infiltrante du scalp et une forme nasale post radique.

4.2- CEC : [2,72]

De multiples critères pronostiques cliniques et histologiques ont été décrits dans la rechute et la survenue de métastases au cours des CEC de la face. [80]

1- L'épaisseur et la profondeur : elles sont les principaux prédicteurs des métastases et donc du pronostic. Ainsi, une profondeur supérieure à 4-5mm augmente significativement le risque de métastases. Friedman a montré que les tumeurs en récidive et métastatiques avaient toutes plus de 4 mm d'épaisseur [81].

2- Le siège : Les localisations citées comme les plus à risque de récidives et de métastase sont : les zones péri-orificielles (nez, lèvres, oreille externe, paupières) et le cuir chevelu. [82,83]

   Nous avons observé, dans notre série un cas de CEC hémi labial inférieur droit, ayant évolué après traitement chirurgical vers des métastases pulmonaires et le décès.

3- La taille : selon Rowe et al, le taux de guérison pour les lésions supérieures à 2 cm est de 70% à 5ans, alors qu'il est de 98.4% pour les lésions de moins de 2 cm [80].

4- Différenciation : Dans la revue de Rowe les CEC peu ou non différenciés, ont un risque de récidive locale double et un risque de métastase triple de celui des tumeurs bien différenciées [80].

5- L'envahissement péri nerveux : La présence d'invasion péri neural est un élément de mauvais pronostic pouvant entraîner des craniopathies malignes [84].

6- Terrain : l'immunodépression dans le cas de transplantations et d'infection par le VIH et la survenue de CEC sur brûlures ou radiodermite, sont des éléments de mauvais pronostic et de haut risque métastatique [85].

7- Qualité d'exérèse : L'exérèse incomplète est responsable d'une récurrence dans 50% des cas [86].

4.3- MM :

L'histopronostic des MM est basé essentiellement sur la classification de Clark [87] et de Breslow [88]. (figure 39)

Le pronostic baisse en fonction de la profondeur du niveau.

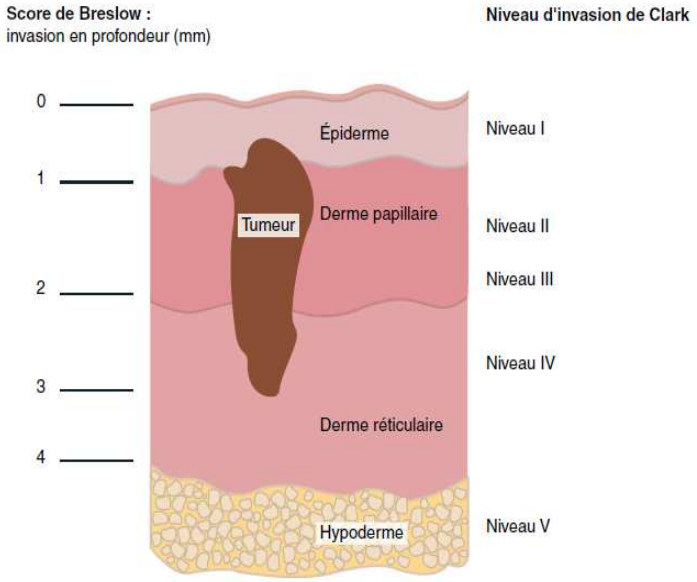

Figure 1. Indice de Breslow et niveau d'invasion de Clark. L'épaisseur du mélanome est mesurée dans un axe vertical de la couche superficielle de l'épiderme (ou d'une surface ulcérée) au point le plus profond d'invasion. Le niveau d'invasion de Clark fait référence à l'extension du mélanome dans le derme papillaire, réticulaire et l'hypoderme. Niveau I : mélanome in situ, intraépidermique ; niveau II : invasion discontinue du derme papillaire ; niveau III : invasion de la totalité du derme papillaire ; niveau IV : infiltration du derme réticulaire ; niveau V : extension à l'hypoderme.

Figure 39 : Indice de Breslow et niveau d'invasion de Clark [77]

Ces indices n'ont pas été précisés chez nos quatre cas de mélanomes.

Les autres éléments pronostiques histologiques défavorables sont l'ulcération de la lésion, l'index mitotique et l'existence de micro métastases satellites traduisant le potentiel métastatique de la tumeur. [89]

La présence de cellules tumorales dans les vaisseaux est associée à un très mauvais pronostic. [89]

5- Bilan d'extension : [72, 2,90]

Une prise en charge thérapeutique efficace des cancers cutanés de la face doit être précédée d'un bilan d'extension soigneux clinique et para-clinique.

L'appréciation de l'extension en surface et en profondeur des cancers cutanés de la face est basée essentiellement sur l'inspection attentive de la lésion et des organes de voisinage, et sur la palpation de l'induration tumorale, péri tumorale et ganglionnaire. [1,31]

Un bilan photographique et un schéma rapportant les constatations cliniques, ont été réalisés chez tous nos patients.

Pour déterminer une extension locorégionale, le bilan demandé sera réalisé en fonction du siège et du volume de la tumeur :

La radiographie panoramique est indiquée dans les carcinomes labiaux étendus et fixes pour apprécier l'extension osseuse en cas de suspicion d'infiltration alvéolaire ou maxillaire.

La TDM cervico faciale ou l'IRM, permettent l'appréciation exacte de l'extension en profondeur [31], le repérage d'adénopathies infra cliniques et l'évaluation de l'extension aux organes de voisinage (orbitaire, oculaire…) [11, 91].

Une TDM cranio-faciale a été indiquée chez 60 patients, tous présentant des formes infiltrantes et à risque métastatiques, des extensions locales cliniques de la tumeur initiale et des lésions de grand diamètre.

L'échographie cervicale [31], n'a été demandée pour aucun patient.

Pour confirmer les extensions à distance, le bilan sera réalisé en fonction des signes d'appel et du site atteint :

La radiographie thoracique doit être systématique puisque les métastases pulmonaires sont les premiers en importance et fréquence pour les carcinomes épidermoïdes et mélanomes malins de la face [90, 2]. Nous l'avons demandé systématiquement chez tous nos cas de CEC et MM.

Les autres imageries (L'échographie, la TDM, la Lymphographie, la scintigraphie osseuse et PET-Scan (tomographie à émission de positons) [90]), sont utilisées en fonction des signes cliniques.

Les examens biologiques ne sont demandés, en fonction de la clinique, que pour repérer une métastase hépatique ou osseuse.

Les CBC étant exceptionnellement métastatiques, il est recommandé de ne pas réaliser un bilan d'extension systématique. La suspicion d'un envahissement profond ou locorégional peut justifier la réalisation d'imagerie : radiographie, échographie et surtout la TDM ou IRM, en fonction de la localisation et de l'envahissement tissulaire sous-jacent [1,70, 71].

6- Classification : [2, 70,90]

Les carcinomes ont été classés selon la classification TNM de l'Union Internationale contre le cancer (UICC).

Dans notre série la majorité des patients sont classés T2N0M0, concordant avec les constatations de DAHMI sur une série de 54 cas et Mardi sur une série de 100 cas.

La classification utilisée pour les mélanomes est celle de l'American Joint Comitee on Cancer (AJCC)/ (UICC) de 1992.

VIII. Traitement :

La chirurgie reste le traitement de référence puisque c'est la modalité thérapeutique qui permet à la fois un traitement radical et un examen anatomopathologique de la lésion et de ses marges d'exérèse.

Les autres méthodes, sont schématiquement réservées à des malades inopérables ou pour certaines localisations. Ils sont utilisés en remplacement du traitement chirurgical, ou en complément de celui-ci. Il s'agit avant tout de la radiothérapie (électron- ou curiethérapie) et de la cryochirurgie (azote liquide). [39]

1- Objectif : [37]

- Ablation complète de la lésion.
- Absence de récidive.
- Préservation de la fonction.
- Assurer un bon résultat esthétique à chaque fois que les conditions le permettent.

2- Traitement carcinologique non chirurgical

2.1-La radiothérapie :

a- Indications : [31]

La radiothérapie est retenue essentiellement, lorsqu'il existe une contre-indication à la chirurgie ou en complément. Elle est réservée :

- Aux patients très âgés, inopérables.
- Aux tumeurs inextirpables par leurs situations ou leurs volumes.
- Lorsqu'une reprise chirurgicale n'est pas réalisable et que l'exérèse de la tumeur est incomplète.
- En complément du curage ganglionnaire.

b- Contre indications :

- Les carcinomes de la naevomatose basocellulaire.
- Les carcinomes ulcéreux et térébrants histologiquement méta typiques.
- Les carcinomes sclérodermiformes [92].

Dans les mélanomes, il n'y a pas d'indication de la radiothérapie, et le mélanome est considéré comme une tumeur radio-résistante.

c- Inconvénients :

- absence de contrôle histologique.
- nécessité de séances multiples.

- risque de radiodermite qui peut être elle-même le lit d'un nouveau cancer [5].

Dans notre étude, la radiothérapie externe a été utilisée comme traitement adjuvant du curage ganglionnaire cervical chez 10 patients.

2.2- La chimiothérapie : [93,94]

Sa place, en traitement systémique, est limitée. Elle est rarement envisagée dans les carcinomes cutanés.

Pour les CBC, elle est utilisée lorsque le patient est jugé inopérable et en complément de la radiothérapie.

Pour les CEC, elle est utilisée en combinaison avec la radiothérapie pour les tumeurs très évolutives en préparation d'une intervention, ou pour les tumeurs non opérables.

Elle n'est pas utilisée de façon prophylactique pour le traitement des métastases.

Pour les MM, aucune chimiothérapie n'a fait la preuve de son efficacité, et son utilisation est réservée au cadre de protocole thérapeutique dans les mélanomes métastatiques.

Dans notre étude, aucun de nos patients n'a reçu des cures de chimiothérapie.

2-3 La cryochirurgie :

Son principe repose sur la destruction de la tumeur par le froid. Cette technique non hémorragique a pour avantage sa rapidité, son faible coût et sa répétition possible.

Elle présente un intérêt certain pour les CBC de petite taille du nez et dans les localisations multiples surtout chez le sujet âgé, avec des résultats esthétiques considérés comme bons par les différentes équipes malgré l'hypochromie cicatricielle qui peut être importante [95].

Ces techniques sont particulièrement indiquées chez les malades âgés ou handicapés ou en cas de contre-indication de l'anesthésie générale ou chez les malades sous anticoagulants.

Toutefois, elle ne permet pas de contrôle histologique et la cicatrisation est longue avec un petit risque de rétraction des paupières et des rebords narinaires [96].

Rapport-Gratuit.com

2-4 L'électrocoagulation-curetage :

Pratiquée sous anesthésie locale, elle consiste à enlever la lésion avec une curette tranchante, puis à électro coaguler la cavité d'évidement.

La plaie opératoire cicatrise en 2 à 3 semaines, en laissant une cicatrice blanche souple.

Le taux de récidive est plus élevé qu'avec les autres techniques : elle n'est donc indiquée que dans les zones à faible risque et chez les patients très âgés, en raison de la rapidité du geste.

Les carcinomes basocellulaires superficiels et multiples du tronc en sont une bonne indication.

2-5 Le laser :

Il permet par l'effet thermique une vaporisation des carcinomes superficiels mais sans validation histologique possible. Le Laser peut être utilisé comme bistouri et répondre aux modalités de la chirurgie d'exérèse classique [97].

Il peut être utilisé dans la nævomatose basocellulaire, en raison de sa simplicité pour le patient lors du traitement des lésions multiples.

3- Traitement chirurgical :

La chirurgie constitue le traitement de choix de ces tumeurs. Elle présente l'avantage de fournir une pièce d'exérèse permettant la confirmation histologique du diagnostic, la vérification de la qualité de l'exérèse, donc un contrôle local, et la guérison d'une grande majorité des patients. [2, 1]

Elle comprend trois volets :

- Exérèse du cancer cutané.
- Curage ganglionnaire.
- Reconstruction de la perte de substance.

3.1- But : [37, 39,1]

Le geste chirurgical se propose trois buts, hiérarchisés comme suit :

- Exérèse carcinologique.
- Rétablissement et respect des fonctions élémentaires (respiration et alimentation naturelles, élocution, mastication, vision binoculaire, pompe lacrymale, sensibilité, motricité...)
- Esthétique : Equilibre et harmonie du visage.

3-2 Le choix de la technique : [98]

Le choix de la méthode est conditionné par quatre principaux facteurs : (figure 40)

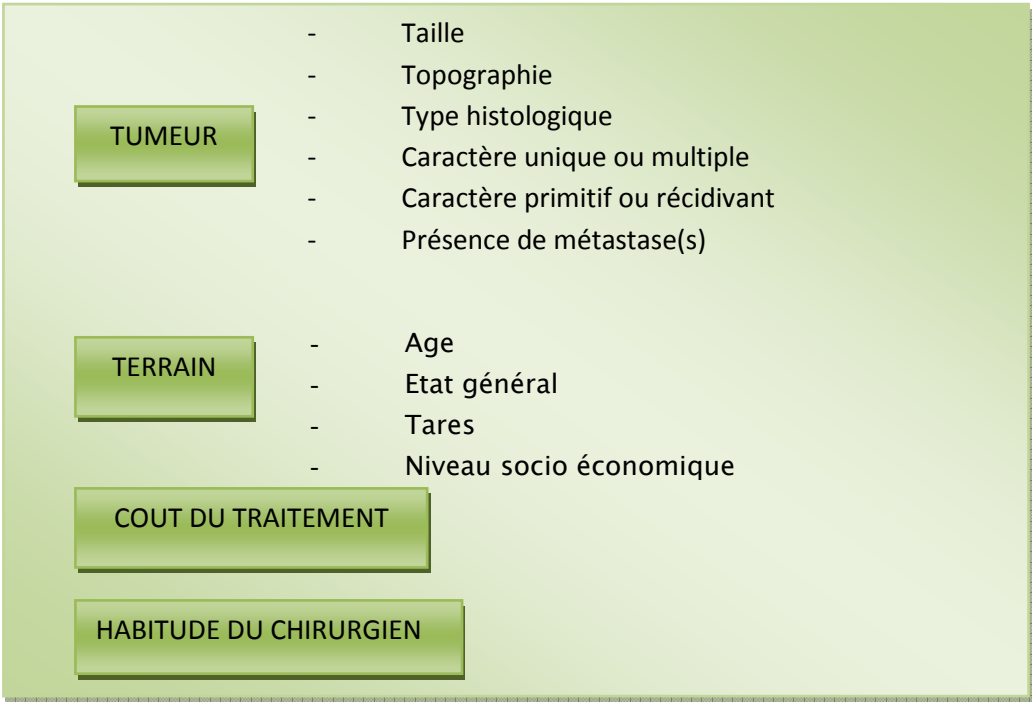

Figure 40 : Les facteurs conditionnant le choix de la méthode thérapeutique

3.3 -Information et consentement éclairé du patient : [35]

C'est une étape importante du traitement. Une information précise concernant les contraintes et les rançons cicatricielles des gestes est très importante.

Rapport-gratuit.com
LE NUMERO 1 MONDIAL DU MÉMOIRES

3.4 -Bilan d'opérabilité : [31]

Avant l'acte chirurgical, tous les patients doivent bénéficier d'un avis du médecin anesthésiste et d'un bilan d'opérabilité comprenant : un groupage, un bilan d'hémostase, une numération de la formule sanguine (NFS), un bilan hydro- électrolytique, un électrocardiogramme (ECG) pour les patients de plus de 45 ans, et une consultation spécialisée (cardiologie, endocrinologie...) s'il y a un signe d'appel.

3.5 - Anesthésie : [99]

La chirurgie des cancers cutanés a bénéficié du progrès des techniques d'anesthésie locale et locorégionale, particulièrement pour les tumeurs peu et moyennement étendues.

Elle se fait par l'infiltration de lidocaïne adrenalinée à 2% ou avec du sérum adréanaliné quand l'intervention se déroule sous anesthésie générale, et ceci afin de diminuer le saignement per opératoire et de mieux contrôler l'exérèse.

Il est préférable d'utiliser des seringues intradermiques fines et peu traumatisantes. La technique d'infiltration dite en "couronne" tout autour de la tumeur permet d'éviter tout risque d'ensemencement tumoral.

L'anesthésie générale est réservée aux cancers lymphophiles, aux lésions étendues relevant de techniques de reconstruction complexes, et aux âges extrêmes. Elle a été utilisée dans 16 % des cas dans notre série.

3.6- Moyens :

a- Exérèse tumorale : (figure 1)

L'exérèse complète des cancers cutanés est impérative.

Le marquage des limites de l'exérèse permet de préciser les marges imposées par la nature confirmée ou présumée de la tumeur. Il se fait à l'aide d'un crayon dermographique ou de bleu de méthylène. Il est donc fait dans une totale indépendance entre l'importance de l'exérèse et la reconstruction à envisager [67]. Le type histologique dicte les marges d'exérèse. [67]

Le dessin pré établi en vue de l'exérèse tiendra compte des lignes de tension de la face, notion de base essentielle en chirurgie du visage [100] (figure 41). La notion d'unité esthétique devra également être respectée au maximum [101], notion que nous avons essayé d'appliquer chez la majorité de nos patients (figure 17) (figure 23).

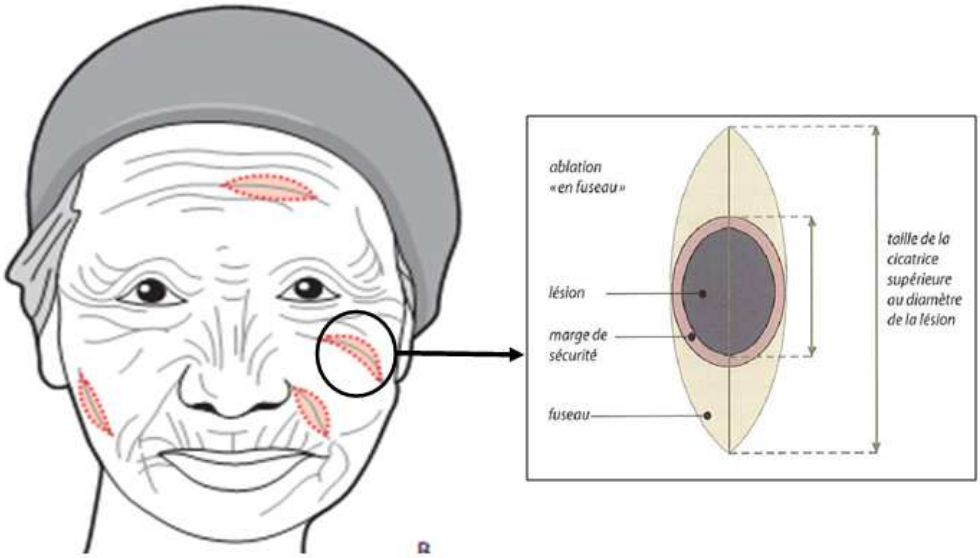

Figure 41 : Orientation des fuseaux d'exérèse parallèle aux rides [102] [103]

La pièce d'exérèse est ensuite orientée, fixée par des fils de repère, de préférence sur un support en liège pour éviter sa rétraction et envoyée ensuite à un anatomopathologiste pour la détermination du caractère complet de l'exérèse. [71,99]

a-1 Marges d'exérèse :

- **Marges profondes** : [1]

Les marges profondes doivent tenir compte de l'extension tumorale en profondeur. Les marges profondes sont situées dans le tissu graisseux sous-cutané et doivent atteindre en les respectant (sauf s'ils sont envahis) l'aponévrose, le périchondre, ou le périoste.

- **Marges latérales** :
  - **CBC : [1, 70,71] (tableau V)**

Staub et al. [104] recommandent après analyse de leur taux de récidive des CBC, l'utilisation de marges d'exérèse moyennes de 4 mm pour les CBC non sclérodermiformes, et de

8 à 10 mm pour les CBC sclérodermiformes et les lésions péri-orificielles. Avec ces marges, ils obtiennent plus de 95 % d'absence de récidive à cinq ans.

Tableau V : Marges d'exérèse du CBC en fonction des groupes pronostic

Groupe pronostic	Critères pronostic	Marges d'exérèse
Formes de bon pronostic	CBC superficiels primaires CBC nodulaires primaires de < 1 cm sur la zone à risque intermédiaire de récidive < 2 cm sur la zone à bas risque de récidive	3—4 mm
Formes de pronostic intermédiaire	CBC superficiels récidivés CBC nodulaires < 1 cm sur la zone à haut risque de récidive > 1 cm sur la zone à risque intermédiaire de récidive > 2 cm sur la zone à bas risque de récidive	Au moins 4 mm
Formes de mauvais pronostic	Formes cliniques Sclérodermiformes Mal limitées Formes histologiques Agressives Formes récidivées (sauf des CBC superficiels) CBC nodulaires > 1 cm sur la zone à haut risque de récidive	De 5 mm pour les CBC bien limités A > 10 mm pour certain CBC récidivants et les CBC sclérodermiformes

- **CEC : [2, 72]**

Les recommandations classiques reposent sur le travail de Brodland et Zitelli [105] indiquant qu'une marge de 4 mm suffit à éradiquer 95% des CEC de moins de 2 cm de diamètre,

tandis qu'une marge > 6 mm est nécessaire pour obtenir le même résultat pour les tumeurs de diamètre > 2 cm.

Considérant que la taille de la tumeur n'est qu'un reflet approximatif de l'agressivité tumorale, le groupe de travail préconise des marges d'exérèse en fonction du groupe pronostic (tableau VI).

Tableau VI : Marges d'exérèse du CEC en fonction du groupe pronostic [72]

Critères	Groupe 1 : à faible risque	Group2 : à risque significatif
clinique		
Primitif vs récidive	Primitif	Récidive
Degré d'infiltration clinique	Absence	Adhérence au plan profond
Symptômes neurologiques d'envahissement	Non	Oui
Statut immunitaire	Immunocompétent	Immunodéprimé
Taille en fonction de la localisation	< 10 mm en zone R+ < 20 mm en zone R-	≥ 10 mm en zone R+ ≥ 20 mm en zone R-
Anatomopathologiques		
Envahissement péri nerveux	Non	Oui
Degré de la différenciation cellulaire	Bon	Moyen à différencié
Forme histologique	CEC commun, verruqueux, fusiforme (hors zone irradiée), mixte ou métatypique	CEC desmoplastique > mucoépidermoïde > acantholytique
Profondeur (niveau Clark) et épaisseur tumorale	Niveau ≤ III Épaisseur ≤ 3 mm	Niveau ≥ IV Épaisseur> 3mm
Marges d'exérèse	**une marge standardisée de 4 à 6 mm**	**une marge élargie ≥ 6 mm, voire 10mm ou plus**

Zone à risque (R+) : zones péri-orificielles (nez, lèvre, oreille externe, paupière) et le cuir chevelu, radiodermite, cicatrice de brûlure, inflammation ou ulcère chroniques.
Zone à risque bas (R-) : autres localisations de l'extrémité céphalique.

Dans notre série, l'opérateur a opté pour des marges d'exérèse larges, justifiées d'une part par l'importance des lésions, et d'autre part par le choix arbitraire du protocole en un

temps. La marge d'exérèse était de 3 à 4mm pour les CBC de moins de 3cm de diamètre, et d'au moins 1 cm pour les CBC supérieurs à 3cm et ceux de type sclérodermiforme. Pour les CEC, elle était de 1 à 3cm selon la taille tumorale. Par ailleurs dans la prise en charge des lésions très étendues, nous avons été contraints de réaliser des amputations de zones anatomiques voire de régions anatomiques (figure 13a) tenant compte de la possibilité d'extension vers des structures nobles (globe oculaire, cerveau) (figure 13a).

- **MM :**

Dans un premier temps, en cas de suspicion de mélanome, une exérèse sans marge de la lésion doit être faite pour avoir un examen histologique définitif et ainsi obtenir un indice de Breslow sur la pièce d'exérèse. Les marges d'exérèse seront ensuite adaptées à l'épaisseur de la tumeur (indice de Breslow) [31] (tableau VII). Dans notre série l'exérèse tumorale a été faite en un seul temps, avec des marges larges allant de 1cm à 3cm en fonction de la taille et de la localisation. Cette attitude est justifiée par la crainte de « perte de vue » de patients peu avertis de la gravité de leur pathologie (niveau intellectuel bas), et contrariés par leurs conditions socio économiques et géographique.

Pour les mélanomes de Dubreuilh non invasifs, une marge de 1 cm est recommandée. Lorsque cette marge ne peut pas être respectée pour des raisons anatomiques et fonctionnelles, une marge de 0,5 cm est acceptable, sous couvert d'un contrôle histologique strict des berges. [90]

Tableau VII : Taille des marges d'exérèse en fonction de l'épaisseur du mélanome (indice de Breslow). [90]

Épaisseur de Breslow (classification)	Marges d'exérèse recommandées
Mélanome in situ (pTis)	0,5 cm
0mmà1mm (pT1)	1 cm
1,01mmà2mm (pT2)	1 cm à 2 cm
2,01mmà4mm (pT3)	2 cm
> 4mm (pT4)	2cm à 3cm

b- Curage ganglionnaire:

- **CBC** :

Les métastases du CBC sont exceptionnelles, avec des taux de survenue variant entre 0,0028 à 0,1 %. La plupart de métastases sont ganglionnaires [71]. Elles surviennent d'autant plus que la tumeur est de grande taille (le taux de CBC métastatique est de 2 % en cas de taille supérieure à 3 cm [106], qu'elle est située sur la face et le cuir chevelu avec un envahissement en profondeur, ainsi qu'une longue durée d'évolution (11 ans en moyenne)) [107].

Le curage ganglionnaire prophylactique n'a été effectué chez aucun des cas de CBC.

- **CEC : [108]**

Recommandations [108]: Le curage lymphatique de principe n'est pas recommandé en raison d'un rapport bénéfice/morbidité mal évalué.

Les curages sélectifs après technique du ganglion sentinelle n'ont pas fait la preuve de leur intérêt et les groupes de patients qui pourraient en bénéficier ne sont pas connus. Ces curages ne peuvent pas faire l'objet d'une recommandation.

La technique du ganglion sentinelle peut être envisagée dans le cadre d'essais contrôlés.

Les métastases ganglionnaires d'un carcinome épidermoïde doivent être confirmées histologiquement.

Le traitement de première intention des métastases ganglionnaires est le curage chirurgical.

- **MM : [90]**

Il est nécessaire à chaque fois qu'il existe une adénopathie palpable.

Aucun bénéfice du curage ganglionnaire prophylactique ou de principe après exérèse de mélanome n'a été démontré.

L'exérèse du ganglion sentinelle n'est pas recommandée de façon systématique chez les patients atteints d'un mélanome cutané sans envahissement ganglionnaire cliniquement décelable (standard, accord d'experts).

L'exérèse du ganglion sentinelle, réalisée par une équipe entraînée, peut être proposée dans le cadre d'essais thérapeutiques ou de protocoles d'évaluation pour les mélanomes supérieurs à 1 mm d'épaisseur ou ulcérés [90].

L'étendue du curage comporte au minimum la chaine ganglionnaire atteinte. Il n'ya pas d'attitude consensuelle concernant la nécessité d'un curage élargi.

Dans notre série, un curage fonctionnel a été réalisé chez les cas de mélanomes, et tous les cas de CEC supérieur à 2 cm (figure 19c).

c- Reconstruction :

c-1 Principes : [109] [110]

La reconstruction au niveau de la face doit respecter des principes directeurs :

- Le principe d'identité de « Mowlem » : découle de la règle de remplacement d'une structure par son homologue le plus strict, en texture et structure.
- Le principe de sécurité locale, qui repose sur des considérations anatomiques vasculaires (une bonne vascularisation), et générales, qui concernent les conditions du patient et l'étiologie de la PDS.
- Le principe des unités esthétiques faciales.
- Le principe du moindre choix : choisir la technique la plus sure, la mieux adaptée et celle que le chirurgien maîtrise le mieux.
- Le principe artistique.
- Le principe fonctionnel.

c-2 Objectifs : [31]

- Restitution ad integrum de la perte de substance
- Respect de la fonction et de l'esthétique
- Restitution de l'harmonie du visage et réinsertion sociale du patient
- Obtention de rançons cicatricielles minimes

c-3 Moyens :

On distingue 4 moyens de couverture de perte de substance selon l'importance de l'exérèse : [67,31]

- La cicatrisation dirigée
- La suture directe
- Les autogreffes
- Les autoplasties

Il est indispensable de garder à l'esprit la classique hiérarchie technique des procédés chirurgicaux en chirurgie plastique [111]. Entre ces techniques, il convient toujours de choisir le procédé le plus sûr, le mieux adapté, le plus fonctionnel, mais également celui que maîtrise le chirurgien [112].

Le chirurgien a fait appel le plus souvent aux procédés simples, (cicatrisation dirigée, exérèse suture et greffe de peau), en assurant dans ce contexte carcinologique le mode de réparation le mieux adapté; celui qui tient compte non seulement de l'esthétique mais qui autorise aussi une surveillance et qui ne camoufle pas une récidive.

- **la cicatrisation dirigée [67,113]**

La cicatrisation dirigée est la méthode la plus simple pour traiter une perte de substance superficielle non suturable, de taille petite ou moyenne mais qui impose une véritable vigilance.

Deux situations se présentent en pratique :

- La cicatrisation dirigée en vue d'une greffe : son but est de faire bourgeonner le sous-sol afin d'éviter l'aspect déprimé très inesthétique des greffes appliquées immédiatement. Elle est particulièrement utile dans les grandes pertes de substance cutanées faciales imposant une greffe de peau semi-épaisse [97].
- La cicatrisation dirigée en vue d'une réepithélialisation : elle est particulièrement intéressante dans les PDS minimes du canthus interne [114] et du lobule du nez. L'épiderme régénéré a la même coloration que les structures avoisinantes [114].

Rapport-Gratuit.com

Ses inconvénients sont : la dyschromie et la rétraction des berges pouvant déformer les structures avoisinantes.

Elle a été utilisée 7 fois, dans notre série pour des petites pertes de substance superficielles et pour des terrains fragiles ne supportant pas la durée d'une intervention longue, et 6 fois comme traitement d'attente.

- **L'exérèse-suture [113] (figure 1c)**

Le geste d'excision-suture est la technique la plus simple. Elle est réservée aux petites PDS et doit répondre à des impératifs :

- La ligne de suture doit, à chaque fois que cela est possible, être orientée parallèlement aux lignes de tension de la face.
- Choisir des zones à laxité cutanée importante.
- Appliquer la règle de quart au niveau des paupières et des lèvres.

L'indication de cette méthode est limitée chez le sujet jeune.

Cette technique nous a donné beaucoup de satisfaction chez le sujet âgé [112], surtout avec les techniques de peau liftée. Elle a été utilisée 48 fois, pour les petites pertes de substance, et pour des plus grandes au niveau fronto-temporal et cervico- jugal [112].

- **La greffe de peau totale [31,108] (figure22)**

La greffe de peau totale, constitue la greffe de peau de choix au niveau de la face. En effet, celle-ci présente, par rapport à une greffe de peau mince, un aspect esthétique de qualité supérieure, des phénomènes de rétraction moins importants et un potentiel de croissance supérieur. Elle doit se faire en unité ou sous unité esthétique, et exige un site receveur bien vascularisé [31]. Elle peut être proposée comme traitement de 1ere intention (les âges extrêmes) ou comme un traitement d'attente (carcinologie). C'est un excellent moyen de couverture, malgré son inconvénient de donner cet aspect à l'emporte-pièce [112].

Elle à l'avantage de faciliter la surveillance d'une éventuelle récidive de tumeur et d'être utilisée comme traitement d'attente. Elle a été utilisée 30 fois dans notre série.

- **Les lambeaux [108] (figure23, 24, 25)**

Lorsqu'une perte de substance cutanée n'est pas suturable, qu'elle ne peut cicatriser ou qu'elle ne peut être couverte par un greffon cutané, un lambeau est nécessaire.

Un lambeau a pour but de couvrir une perte de substance cutanée ou de reconstruire une structure. Plusieurs lambeaux peuvent être indiqués selon l'état général du patient et son capital loco-régional mais également selon le volume à restituer [11].

Ils sont très nombreux et nous proposons de les classer comme suit : (tableau VIII)

Tableau VIII : Types de lambeaux

Selon la vascularisation	
Par pédicule cutané	Par pédicule sous cutané
• Lambeaux « au Hasard » • Lambeaux axés par un pédicule vasculaire	• Lambeau en ilot • Lambeau musculocutané • Lambeau fasciocutané • Lambeau « kite flap »
Selon le site de prélèvement	
• Lambeaux locaux • Lambeaux locorégionaux • Lambeaux à distance	
Selon le mode de conditionnement	
• Lambeaux autonomisés • Lambeaux pré expansés • Lambeaux préfabriqués	
Selon le mode de mobilisation	
• Lambeaux d'avancement • Lambeaux de rotation • Lambeaux de transposition translation	

Ils donnent d'excellents résultats cosmétiques et leurs inconvénients sont : la limite de la surface utilisable, l'épaisseur et la dyschromie des lambeaux musculocutanés et libres. [113]

Rapport-gratuit.com
LE NUMERO 1 MONDIAL DU MÉMOIRES

Dans notre série, l'opérateur a utilisé des lambeaux cutanés locaux chez 26 patients et locorégionaux chez 33 patients.

4- Le protocole : Chirurgie en un temps VS Chirurgie en deux temps :

Le chirurgien a opté, dans notre série, pour la réparation immédiate de la perte de substance conséquente de l'exérèse tumorale, en pariant sur le caractère histologiquement complet de l'exérèse.

Deux alternatives sont ainsi discutables :

- La réparation immédiate au prix d'un examen extemporané systématique.
- La chirurgie en deux temps.

4.1- Examen extemporané :

L'examen extemporané consiste en un examen réalisé en per opératoire, pour juger de l'intégrité des limites de l'exérèse tumorale [31]. C'est une attitude qui parait sure [6], mais qui a des limites et des exigences.

Elle est étroitement liée à certains aléas, qui sont:

- La disponibilité d'une équipe d'anatomo-pathologistes bien entraînée [5]
- La fiabilité de l'examen qui varie de 60% à 93% selon les équipes
- Le type de la tumeur [116]
- L'impossibilité d'examiner toutes les structures telles que l'os [116]
- L'augmentation de la durée de l'intervention, surtout chez les personnes âgées, imposant le choix d'une anesthésie générale [116].
- Limites : l'analyse ne porte pas sur la totalité de la pièce, mais sur certaines zones choisies, la petite taille des prélèvements et la qualité des préparations ne permettant pas une conclusion formelle.

Pour certains auteurs, l'examen extemporané est réalisé dans les cas où la reconstruction immédiate est indispensable tel que la paupière supérieure qui protège l'œil et la lèvre inférieure pour la continence salivaire [3], pour d'autres [5, 6, 4], et à nos yeux l'examen extemporané

doit être réservé à certaines lésions infiltrantes où la diffusion lésionnelle échappe à l'observation la plus attentive.

L'examen extemporané a été réservé dans notre série, à tous les cas de tumeurs de haute malignité (carcinome épidermoïde...), et à certaines formes de carcinomes baso-cellulaire sclérodermiforme et infiltrant, soit dans 29 % des cas.

L'appréciation clinique et la bonne expérience du chirurgien semblent suffisantes pour évaluer à la coupe la marge d'exérèse dans les autres cas dans notre série, et qui représentent 67 %.

L'examen extemporané n'a été pratiqué chez aucun patient des séries de Mardi [43] et Dahmi [42], justifié par la contrainte du temps, suite à la surcharge du programme opératoire et le nombre élevé de patients.

4.2- Technique de MOHS : [117,118]

La chirurgie micrographique de Mohs (CMM) est la technique pour laquelle les taux de récidive les plus faibles sont rapportés dans la littérature, particulièrement pour le traitement des CBC de mauvais pronostic. Elle nécessite une équipe spécialisée et une coordination permettant la réalisation conjointe du geste chirurgical, de la préparation des lames et de leur lecture. Elle reste la meilleure technique pour avoir une certitude quasi absolue d'une exérèse complète des carcinomes, mais elle est longue, difficile à réaliser, coûteuse et pénible pour le patient [3].

Elle n'a été utilisée chez aucun de nos patients.

4.3- Chirurgie en deux temps :

La chirurgie en deux temps consiste à panser d'abord la perte de substance à plat et différer sa réparation de quelques jours, lorsque le résultat de l'analyse histologique conventionnelle confirme le caractère complet de l'exérèse [3]. Elle permet un contrôle en paraffine des marges avant fermeture. La morphologie tissulaire est mieux conservée sur les coupes en paraffine, mais aucune étude ne permet d'affirmer la meilleure efficacité de cette approche par rapport à la réalisation d'un examen extemporané [18].

Ce protocole est plus sure, tenant compte des limites de l'examen extemporané, cependant il a l'inconvénient majeur de multiplier les temps opératoires [5], de prolonger la durée des soins chez des patients en majorité âgés [41].

Cette stratégie, n'a pas raison d'être habituelle, pour nous et pour d'autres auteurs [4, 5, 6,41] malgré son profil sécurisant. Elle est mise en œuvre pour les récidives, certaines formes graves, et pour les difficultés de réparation [4, 5].

Elle a été réservée à 4% des cas seulement :

- Un CEC infiltrant du scalp, récidivant.
- Un cas de carcinome nodulaire labial supérieur de petite taille mais infiltrant, où l'observation attentive mettait en doute le résultat de l'examen extemporané, chez un sujet jeune insuffisamment averti sur l'étendu de l'amputation et la complexité de la réparation.
- Un cas de carcinome baso-cellulaire nasal récidivant et post-radique, dont la réparation a imposé une autonomisation préalable du lambeau frontal utile à la réparation.
- Trois cas de carcinome basocellulaire sclérodermiforme, où l'examen extemporané a été douteux.

4.4- Chirurgie en un temps : [122]

La chirurgie en un temps consiste en une réparation immédiate, ne retenant pas, « par principe » l'examen extemporané [4, 5] (figure 17).

Elle se conçoit quand les limites tumorales sont nettes et le pari d'une exérèse totale est quasi certain, et classiquement, quand la perte de substance intéresse des régions fonctionnelles telle que la lèvre inférieure, engendrant la fuite et la contamination salivaire (figure26) ou les paupières [3], évitant ainsi une rétraction difficile à traiter.

L'appréciation clinique, et parfois celle de l'imagerie, sont suffisantes pour apprécier les marges d'exérèse. La vérification de la marge sécurisante est faite sur l'examen histologique définitif de la pièce d'exérèse.

Le problème se pose avec acuité, pour certaines formes géantes, mal limitées, infiltrantes et certaines localisations, à proximité de l'os (front, canthus, nez, malaire), où l'imagerie (TDM cranio cervicale) a permis d'apprécier l'étendue, les limites et les rapports de la tumeur [116]. Nous l'avons utilisée chez 60 patients.

En cas de doute, l'examen extemporané a été pratiqué, orienté dans les zones suspectes pour augmenter sa fiabilité. Cet examen ne doit pas être, un prétexte pour limiter l'étendue des exérèses qui doivent être d'emblée larges, même pour les lésions les moins méchantes (CBC) ; puisque ces lésions peuvent prendre un caractère destructeur comme l'a souligné LABBOZ [116] « il n'y a pas de pire envahisseur que le baso-cellulaire maladroitement traité »

L'opérateur a eu recours à cette technique dans 91 % des cas. Rappelons que tous les patients ont été opérés par le même chirurgien ; ce qui signifie que les biais de multiplicité d'opérateurs et de techniques, et l'inégalité d'expérience [3] sont absents.

Le choix de la chirurgie en un temps a été souvent motivé par :

- La fragilité du terrain âgé, souvent taré, rendant délicat l'anesthésie générale.
- Les troubles éventuels de la cicatrisation chez le sujet âgé et le risque infectieux, favorisés par les pathologies associées.
- Le niveau intellectuel et le risque de perte de vue de patients peu avertis.
- Le niveau socio économique des patients ainsi que la contrainte géographique rendant délicat la prise en charge en plusieurs temps.

Le protocole en un temps a été utilisé dans 90% des cas de la série de Mardi [43] et 37% des patients de la série de Dahmi [42], motivés à leurs tours, dans le même contexte, par les mêmes causes déterminantes.

Le choix de ce protocole chirurgical se veut ainsi contextuel, c'est-à-dire adaptatif, tout en étant régi par des principes directeurs.

Son application s'appuie sur la rigueur de la prise en charge qui nécessite obligatoirement :

- La bonne connaissance clinique et chirurgicale des cancers cutanés, de leurs variétés, et des difficultés inégales de leur prise en charge.
- Un bilan d'extension clinique, basé sur l'inspection minutieuse, et sur la palpation pour délimiter la lésion et apprécier son infiltration surtout dans les localisations transfixiantes (lèvre, paupière).
- L'établissement d'un diagnostic histologique pré opératoire, élément fondamental dans notre choix thérapeutique et déterminant dans la prévision de la marge d'exérèse.
- Une marge d'exérèse suffisamment large pour être sécurisante, qui va de 5 mm jusqu'à 25 mm voire 50mm pour certaines tumeurs de hautes malignité tel que le mélanome [116,119]. Elle ne doit pas être subordonnée à la reconstruction comme l'a souligné Legros [6].
- Une maîtrise parfaite des techniques de réparation qui peuvent subir des distorsions en fonction de la complexité de la perte de substance.

Nous soulignons le rôle de la chirurgie en un temps dans l'amélioration des séquelles esthétiques et fonctionnelles spécifiques tirant profit au maximum de la ptose cutanée faciale, et dans la réinsertion sociale rapide des patients.

Toutefois, la reconstruction immédiate, où la perte de substance cutanée est recouverte par une greffe ou un lambeau, comportent un risque : celui de devoir reprendre l'exérèse dans le cas où l'histologie montre son caractère incomplet. Si cette reprise concerne une greffe, le choix existe selon les cas, entre la reprise totale ou partielle de la greffe et de sa zone receveuse. Si cette reprise concerne un lambeau, le problème se complique. [3]

5- Résultats carcinologiques :

L'exérèse, après examen histologique définitif de la pièce et des recoupes, a été complète dans 92% des cas, économique avec une marge de sécurité de 2 à 3 mm dans 4% des cas et incomplète dans 4% des cas.

Nos résultats s'inscrivent entre ceux des séries de cas opérés selon le protocole en deux temps : Marc Révol [3] a rapporté 36% des exérèses incomplètes, Sussman [120] a rapporté 11%. Ainsi, nous pouvons conclure que quelle que soit l'attitude chirurgicale, en un ou deux temps un risque d'exérèse incomplète ou insuffisante est présent.

Les compléments d'exérèse sont justifiés dans notre série pour :

- L'exérèse économique constatée dans 3 cas. Les trois autres cas d'exérèse économique ont été laissés sous surveillance, après conseil du dermatologue et de l'anatomo-pathologiste.
- Le passage en tissu tumoral dans 6 cas de carcinome baso-cellulaire simple. L'exérèse a été complète à la reprise des 6 cas.

La reprise carcinologique ne pose aucun problème chez les cas laissés en cicatrisation dirigée et ceux réparés par suture simple. La difficulté réside dans la retouche voire le changement du procédé de réparation [3] dans certains cas.

Dans notre série nous avons excisé partiellement deux cas de greffe, excisé partiellement un lambeau au 15eme jour, transformé une exérèse suture en plastie, et réutilisé une suture directe au prix d'un décollement à partir des berges.

Cependant, aucune récidive chez ces 12 patients, n'a été constatée après un recul de 4 ans.

Les 3 cas de récidive que nous avons observés dans notre série, présentaient des éléments de gravité. Ils sont répartis comme suit :

- 2 cas de carcinomes, tous traités antérieurement, repris selon les protocoles en deux temps :
  - Un CBC nasal ulcéronodulaire, n'ayant pas récidivé après reprise, sur un recul de 4 ans.
  - Un CEC infiltrant rebelle du scalp, puisque la récidive a eu lieu trois fois avant notre prise en charge malgré les amputations délabrantes (scalp et crâne) et les procédés de réparations très complexes.
- 1 cas de carcinome épidermoïde hémi labial inférieur droit, de 2 cm qui a bénéficié d'une amputation du 1/2 de la lèvre et une reconstruction par lambeau hétéro labial à pédicule supérieur avec curage ganglionnaire cervical. Des nodules de perméation cervico faciaux sont apparus 6 mois après l'intervention avec métastase pulmonaire et le décès.

Juger la récidive à un an est un fait qui pourrait être contesté. La plupart des résultats des séries publiées sont jugés à 5 ans [4, 41, 116]. Cependant nous avons jugé la récidive sur un recul de quatre ans. Pour Marchac [4], la récidive précoce serait en relation avec la gravité de la lésion, alors qu'une récidive au-delà de 5 ans serait en relation avec d'autres processus.

6- Résultats esthétiques :

Nous avons noté : 3 échecs de greffe de peau, 1 nécrose totale et 3 nécroses partielles de lambeaux, toutes laissées en cicatrisation dirigée, une insuffisance de couverture par lambeau frontal responsable d'un défaut de projection nasale et un ectropion palpébral inférieur sur un carcinome baso-cellulaire bi palpébral canthal externe avec reconstruction par un lambeau de rotation avancement temporo-jugal liftant. Nous l'avons réparé 3 mois après l'intervention par canthoplastie et greffe de peau totale d'origine pré-auriculaire prélevée sur la cicatrice du lambeau.

Les résultats esthétiques ont été bien acceptés dans l'ensemble, au prix de quelques retouches, et bien supportés par les patients du moment qu'ils sont guéris.

IX. Recommandations :

Le protocole de la chirurgie en un temps des cancers cutanés de la face (exérèse-reconstruction) ne se conçoit que lorsque le chirurgien réunit suffisamment d'éléments de présomption, acquit la certitude d'une extirpation totale de la lésion et maîtrise les techniques chirurgicales de réparation.

L'analyse rétrospective de notre série permet de proposer les recommandations suivantes [35, 31, 122] :

1. affirmer la nature histologique de la tumeur, par l'établissement en pré opératoire d'une biopsie ou une exérèse biopsique, déterminante du choix thérapeutique et des marges d'exérèse.

2. Evaluer l'extension locale de la tumeur (taille et profondeur), essentielle dans l'établissement de la marge de sécurité " supposée». Ceci nécessite une bonne connaissance clinique et chirurgicale de ces tumeurs.
3. Prévoir les possibilités opératoires.
4. Opter pour Une marge d'exérèse large et sécurisante, allant de 5mm à l'amputation d'une région anatomique.
5. Réaliser une amputation non subordonnée à la reconstruction, seule garante de la non récidive tumorale.
6. Eviter la reconstruction et mise à plat de la perte de substance en attendant les résultats histologiques dans les cas suivants :
   - Limites cliniques imprécises de la tumeur
   - Nature sclérodermiforme d'un CBC
   - Complexité de la reconstruction, prévue par un lambeau, surtout au niveau du nez
   - Récidive locale de la tumeur, surtout en zone irradiée
   - Régions anatomiques où une cicatrisation dirigée seule peut être préférable à une autre méthode de réparation (front, tempe, pointe du nez médiane…)
7. Réserver L'examen extemporané à certaines lésions infiltrantes ; où la diffusion lésionnelle échappe à l'observation la plus attentive, aux tumeurs de haute malignité et aux formes de CBC de mauvais pronostic.

X. Prévention :

Au terme de notre étude du profil épidémiologique des cancers cutanés de la face, nous estimons que ces cancers représentent aujourd'hui un problème de santé publique nécessitant une stratégie préventive ciblée.

Rapport-Gratuit.com

La majorité de nos patients présentent des lésions évoluées, dues à des consultations souvent tardives, liées à des handicaps intrinsèques (âge, tares…) et extrinsèques (socio-économique et géographique) : constatation regrettable et fâcheuse ; d'une part parce que les cancers cutanés (tumeurs non mélanocytaires et mélanomes) sont considérés comme parmi les cancers potentiellement les plus évitables – l'exposition au facteur de risque principal étant «modifiable», et les lésions suspectes à la fois accessibles pour un diagnostic clinique et sujettes à une détection précoce [121] – et d'autre part, parce que tout retard thérapeutique peut avoir un retentissement fonctionnel, esthétique mais aussi vital.

Dans le cadre d'une stratégie efficace pour lutter contre les cancers cutanés de la face, nous insistons sur :

- Prévention primaire :

- Education et sensibilisation de la population.
- Photoprotection.

- Prévention secondaire :

- Biopsie de toute lésion suspecte.
- Dépistage des sujets à haut risque.
- Traitement des lésions précancéreuses.
- Suivi régulier des patients à risque.
- Formation médicale continue (médecins, dentistes, corps paramédical).

- Prévention III aire :

- Formation des chirurgiens.
- Etablissement d'une structure spécialisée.
- Surveillance des patients après exérèse tumorale.

CONCLUSION

Rapport-gratuit.com
LE NUMERO 1 MONDIAL DU MÉMOIRES

Les cancers cutanés de la face constituent la pathologie tégumentaire la plus fréquente dans l'exercice quotidien du chirurgien maxillo-plasticien.

Leur prise en charge est un enjeu important dans la pratique courante du chirurgien maxillo-plasticien ; et particulièrement problématique dans notre contexte.

Leur profil épidémio-clinique dans notre étude répond à celui rapporté dans la littérature maghrébine et mondiale, mais se distingue par le caractère évolué et extensif dans certains cas, posant problème d'exérèse et de reconstruction.

Le traitement chirurgical des cancers cutanés de la face reste le traitement de choix car Il permet à la fois sécurité carcinologique, et la réparation de la perte de substance avec des résultats optimaux.

La chirurgie « en un temps » des cancers cutanés de la face est le protocole de choix pour ses adeptes et à nos yeux, car elle participe à l'amélioration des séquelles esthétiques et fonctionnelles spécifiques, permet confort et réinsertion sociale rapide des patients et offre un rapport qualité prix intéressant pour la santé, d'autant plus qu'elle s'avère appropriée et « résolutive » dans notre contexte.

Le faible pourcentage de reprise (4%) et de récidive (2%) dans cette série, attestent de la validité de ce protocole : Il ne se conçoit que lorsque le chirurgien réunit suffisamment d'éléments de présomption, acquit la certitude d'une extirpation totale de la lésion, et maîtrise les techniques chirurgicales de réparation.

Nous insistons sur le rôle de la prévention primaire et secondaire, et sur le diagnostic précoce des tumeurs à un stade où le traitement adapté est codifié, moins mutilant et donc garantissant un excellent pronostic carcinologique, fonctionnel et esthétique.

Il est essentiel de souligner l'importance de la collaboration étroite avec le médecin généraliste et le dermatologue, dans la prévention et l'établissement rapide du diagnostic, et avec l'anatomo-pathologiste, qui représente l'élément clé dans les situations ambiguës, où la clinique reste insuffisante pour l'observation la plus attentive, nous permettant de poser des indications thérapeutiques plus justes.

ANNEXES

FICHE D'EXPLOITATION

IDENTITE :

NO: NE :

- Nom:
- Prénom:
- Sexe : M ❑ F ❑
- Age :
- Origine géographique :
- Profession :
- Adresse :
- Tél:

ANTECEDENTS:

PERSONNELS :

♦ Exposition solaire: ❑

♦ Lésion précancéreuse: ❑

♦ Type:

♦ Phototype :

- Brun ❑
- Blond ❑
- Roux ❑
- Albinos ❑

♦Tabagisme :

♦ Autres :

FAMILIAUX :

♦ Cas similaires dans la famille ❑

♦ Autres ❑

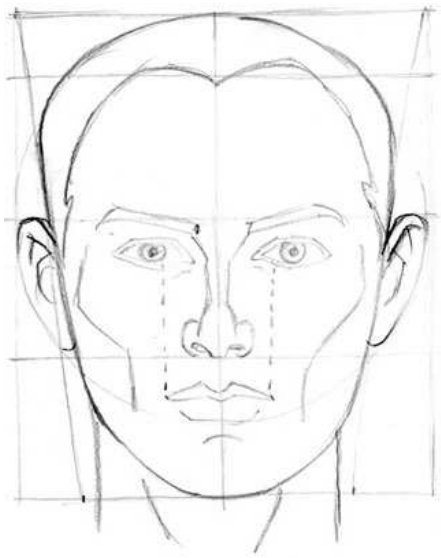

MOTIF DE CONSULTATION :

HISTOIRE DE LA MALADE :

- Date de début:
- Délai de consultation:
- Mode de début :
- Lésion élémentaire :
- Localisation initiale :
- Evolution :

EXAMEN CLINIQUE :

DESCRIPTION DE LA TUMEUR :

- Siège:
- Morphologie :
- Couleur :
- Limites :
- Mobilité :
- Taille :

DIAGNOSTIC DE PRESOMPTION :

DIAGNOSTIC ANATOMO-PATHOLOGIQUE :

- Sur biopsie simple :
- Sur biopsie exérèse :

BILAN D'EXTENSION :

CLINIQUE :

♦ Nodule de transition :

♦ Adénopathies:

- Siège:
- Taille :
- Contours :
- Forme :
- Consistance :
- Sensibilité :
- Mobilité :
- Nombre :

♦ Autres localisations cutanées :

♦ Examen général :

PARACLINIQUE :

- Radiographie pulmonaire :
- Echographie abdominale :
- TDM:
- IRM:
- Bilan biologique :
- Autres :

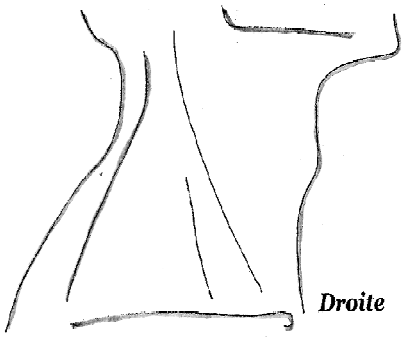



Aires ganglionnaires

TRAITEMENT CHIRURGICAL :

ANHESTESIE :

- **AL** ❑
- **ALR** ❑
- **AG** ❑

EXERESE TUMORALE :

♦ Marge de sécurité en mm :

♦ Donnée anatomo-pathologique :

- Marge d'exérèse :

Economique ❑

Complète ❑

Incomplète ❑

CURAGE GANGLIONNAIRE :

♦ De principe ❑

♦ De nécessité ❑

MODE DE PREPARATION DE LA PERTE DE SUBSTANCE :

♦ Immédiate ❑ ♦ Différée ❑

1. Suture directe : ❑

2. Cicatrisation dirigée :

- En vue d'une greffe ❑
- En vue d'une reépithélisation ❑

3. Greffe cutanée :

- Type :

4. Lambeau : Libre ❑ Pédiculé❑ Type :

SUITES POSTOPERATOIRES :

- Immédiates :
- Moyen terme :
- Long terme :

TRAITEMENT CARCINOLOGIQUE SUPPLEMENTAIRE:

- Radiothérapie :
- Chimiothérapie :
- Immunothérapie :
- Autres :

SUIVI :

♦ Résultats carcinologiques :

- 3 mois
- 6 mois
- 1 an

♦ Résultats esthétiques :

- 3 mois
- 6 mois
- 1 an

RESUMES

Résumé

Introduction : Les cancers cutanés représentent un problème de santé publique dans notre pays. Leur localisation faciale accroît leur gravité et la difficulté de leur prise en charge tant sur l'exérèse carcinologique que sur la reconstruction. La chirurgie est le traitement de choix de ces cancers, mais les protocoles établis, concernant le moment de la réparation, sont encore contestables. Objectif : Etudier le profil épidémiologique des cancers cutanés de la face, évaluer la validité du protocole de la chirurgie en un temps et formuler des recommandations de prise en charge adaptées à notre contexte. Matériel et méthode : Il s'agit d'une étude rétrospective de dossiers de 150 patients, opérés au service de chirurgie maxillo-faciale et esthétique au CHU Med VI de Marrakech entre juillet 2007 à janvier 2012 avec un recul de 6 mois à 5 ans. Elle exclue les lésions pré cancéreuses et les lésions ayant moins de 3 mm et concerne des patients tous opérés par le même chirurgien et selon les mêmes modalités. Résultats et discussion: L'âge moyen de nos patients est de 60 ans variant entre 10 et 89 ans. 55% des lésions sont médio-faciales. Le carcinome basocellulaire est le type histologique le plus fréquent (80%), suivi du carcinome épidermoïde (17%), puis du mélanome malin (3%). La taille des lésions atteint 5 cm sans la dépasser avec une moyenne de 2 cm. 11 patients présentent des formes géantes étendues et 3 présentent des formes récidivantes : la majorité de nos patients sont donc des sujets âgés, fragiles et présentent des lésions évoluées. 136 cas ont été réparés selon le protocole en un temps. L'exérèse a été : Complète dans 92% des cas, économique dans 4% des cas et incomplète dans 4% des cas. Avec un suivi moyen de 3 ans, nous avons relevé deux récidives locales et une métastase, tous présentaient initialement des éléments de gravité. Les résultats esthétiques ont été acceptables et satisfaisants dans l'ensemble. Nous avons revu le protocole en un temps à la lumière des données de la littérature, et cette analyse a confirmé nos résultats. Conclusion : Le protocole en un temps se veut contextuel. Son application repose sur la rigueur de la prise en charge et l'expérience du chirurgien. Le faible pourcentage de reprise et de récidive, la prise en charge plus courte et économique des lésions et la réinsertion sociale rapide du patient, attestent de la validité de ce protocole.

Abstract

Introduction: The skin cancer is considered as a major public health issue in our country. Cancers with facial localization is more sever and difficultly treatable through either oncologic resection or reconstruction. Surgery is the treatment adapted for these types of cancer; however, the right time to proceed to a skin cancer repair is still questionable. Objective: To study the epidemiology of the facial skin cancers, evaluate the validity of surgery in an era of time and develop a treatment technique adjusted to our context. Methodology: It is a retrospective study of 150 files of patients who had undergone maxillofacial and esthetic surgery in Med VI hospital of Marrakech, from July 2007 to January 2012. The study excludes pre cancerous lesions and lesions less than 3 mm and includes patients operated by the same surgeon using the same surgical techniques. Discussion of the results: The mean age of our patients was 60 years ranging between 10 and 89 years. 55% of the lesions are mid facial. The Basal cell carcinoma is the most common histological type (80%), followed by squamous cell (17%) and malignant melanoma (3%). Lesion size does not exceed 5 cm with an average of 2 cm. 11 patients have significant lesion with giant forms and 3 have recidivating ones: therefore, we have encountered cases of aged and weak patients with advanced lesions and who are mostly constrained by socio economic and geographical factors. 136 cases were repaired according to the protocol of surgery in one time. The resection was: Complete 92% of cases, economic 4% of cases and incomplete in 4% of cases. With a follow up averaged around 3 years, we have noticed two local recurrences and one metastasis, all initially were severe. The cosmetic results were acceptable and satisfactory overall. We reviewed the protocol “surgery in one time” shed light over the literature data. The analysis carried out confirms our results. Conclusion: Our protocol consisting on immediately repairing of the tissue loss has proved to be efficient and less expense with a low rate of surgical revision and recurrence and rapidly home return.

Rapport-Gratuit.com

ملخص

مقدمة : يمثل سرطان الجلد مشكلا بالغ الاهمية للصحة العمومية ببلدنا ، وتواجده على مستوى الوجه يزيد من صعوبة التعامل معه سواء باستئصال الأورام او إعادة البناء. وتعتبر الجراحة هي العلاج المناسب لهذه ألسرطانات ، رغم ان مقاربات اختيار الوقت الامثل لإصلاح وتقويم الانسجة التي حل بها الإتلاف ، لا زال مختلف عليه. الهدف : دراسة الجانب الوبائي لسرطان جلد الوجه ، تقييم فعالية و صلاحية مقاربة "الكل في وقت واحد" ووضع خطة تتماشى مع سياقنا للتكفل به. الطريقة والمعدات:إنها دراسة بأثر رجعي بصدد 150 حالة سرطان جلدي بالوجه ، خضعوا لعمليات جراحية، من طرف نفس الجراح وبنفس ألطرق بمصلحة جراحة الوجه والفك والجراحة التجميلية بالمستشفى الجامعي محمد السادس بمراكش، ما بين يوليو 2007 و يناير 2012. استبعدت دراستنا آفات ما قبل ظهور السرطان، والآفات أقل من 3 مم. مناقشة النتائج :يتراوح سن مرضانا بين 10 و 89 سنة، بمتوسط سن بلغ 60 سنة. 55%من الآفات تركزت على مستوى وسط الوجه. تعد سرطانية الخلية القاعدية النوع النسيجي الاكثر ترددا (80%) ، تليه سرطانية الخلية الصدفية (17%)، ثم الورم الملاني (3%). حجم الآفات لم يتجاوز 5 سم بمتوسط 2 سم. 11 من المرضى يحملون أشكال سرطانية عملاقة و 3 أتوا بحالات عود. وهكذا فإن أغلبية مرضانا ينتمون إلى الفئة المسنة، مقوماتهم الصحية هشة ، تم تشخيص حالاتهم في مرحلة متقدمة من المرض. تم إصلاح 136 حالة وفقا لمقاربة "الكل في وقت واحد ". كانت هوامش استئصال الورم كافية في 92% من الحالات، اقتصادية في 4% من الحالات وورمية في 4% من الحالات. بمتوسط رصد طبي يصل الى ثلاثة سنوات، لاحظنا حالتا عود محلية موضعيه وحالة عود نقائلية. كل هذه الحالات كانت مستعصية منذ البداية. من الناحية التجميلية، فإن النتائج كانت مقبولة ومرضية على العموم. تمت مقارنة هذه النتائج مع المعطيات العلمية الدولية، و مكنت هذه المقارنة من تأكيد نتائجنا. خلاصة: إن مقاربة " الكل في وقت واحد" في جراحة سرطان جلد الوجه تتماشى مع معطيات مجتمعنا. يتطلب تطبيقها خبرة جراحية عالية و المرور بمراحل تشخيص صارمة. أكدت هذه الدراسة فعالية تقنيتنا و ذلك استنادا إلى النسبة الجد ضعيفة لحالات العود، و ميزة تقليص مدة و تكلفة العلاج و سرعة إعادة إدماج المريض في المجتمع.

BIBLIOGRAPHIE

Rapport-gratuit.com
LE NUMERO 1 MONDIAL DU MÉMOIRES

1. **Pinatel B, Mojallal A.**
Prise en charge diagnostique et thérapeutique du carcinome cutané basocellulaire — Analyse des recommandations.
Elsevier Masson SAS, Paris, Annales de chirurgie plastique esthétique 2012 ; 57:92-105.

2. **ANAES**
Carcinome épidermoïde cutané: Recommandations de pratique clinique pour la prise en charge diagnostique et thérapeutique Argumentaire - Mai 2009
Elsevier Masson SAS. Annales de dermatologie et de vénéréologie 2009; 136 :S189-S242.

3. **Révol M, Bensoussan A, Vérola O, Servant J.M.**
Evaluation d'une stratégie chirurgicale en deux temps pour le traitement des carcinomes cutanés.
Ann. Chir. Plast. 1999; 44:246-250.

4. **Marchac D, Duport G.**
Résultats carcinologiques et esthétiques du traitement chirurgical de 138 épithéliomas baso-cellulaires.
Ann. Chir. Plast.1980; 25 :127-34.

5. **Preaux J**.
Commentaires de l'article : Evaluation d'une stratégie chirurgicale en deux temps pour le traitement des carcinomes cutanés.
Ann. Chir. Plast.1999;43:251-252.

6. **Legros M, Romain P, Desphieux J.L, Ducasse A, Kalis B, Hannion X.**
Traitement chirurgical des épithéliomas cutanés de la face.
Journal Français d'Oto-Rhino-Laryngologie 1990; 39 :167-178.

7. **Université Médicale Virtuelle Francophone**
Anatomie cranio-faciale.
http://umvf.univ-nantes.fr/chirurgie-maxillo-faciale-et-stomatologie/enseignement/stomatologie1/site/html/cours.pdf, consulté le 12 novembre 2012.

8. **Florent D, Emmanuelle V, Philippe P.**
Anthropologie et prothèse maxillo-faciale : vers une médecine du sacré.
Actes. Société française d'histoire de l'art dentaire, 2010 ; 15.

9. **Gonzalez-ulloa M.**
Restoration of the face covering by means of selected skin in regional aesthetic units.
Br J Plast Surg 1996; 9:212-21.

10. **Lasudry J, Adenis J-P, Robert P-Y.**
Tumeurs palpébrales : aspects cliniques, diagnostiques et thérapeutique.
EMC (Elsevier Masson SAS, Paris), Ophtalmologie 2011;21-110-A-10.

11. **Pedroli G.L.W.G, Hamedani M, Banaco P. et al.**
Métastases orbitaires de mélanome malin : un cas.
Jr. Fr. Ophtalmo. 2001; 24, 3 : 286-290.

12. **Kolb F, Julieron M.**
Chirurgie réparatrice en cancérologie ORL : principales méthodes et indications
Elsevier Masson SAS. Cancer/Radiothérapie 2005 ; 9 :16-30.

13. **Burget GC, Menick FJ.**
The subunit principle in nasal reconstruction.
Plastic Reconstrive Surgery 1985; 76:239-247.

14. **Couly G.**
Anatomie Maxillo-Faciale.
Paris: Julien Prélat ; 1991. 69:193-7.

15. **Bencheikh R. et al.**
Mélanomes de la face et métastases parotidiennes.
La Lettre de l'Oto-Rhino-Laryngologie 2007 ; n° 311.

16. **Menningaud JP, Maladière P, Bado F.**
Plaies de la face et de la cavité buccale.
Encycl Médi Chir, Stomatologie 2003; 22-076-B-10.

17. **Luca Andrea D. et al.**
Reconstruction of anterior auricular conchal defect after malignancy excision: Revolving-door flap versus full-thickness skin graft.
Journal of Plastic Reconstructive & Aesthetic Surgery 2010; 63: 746-752

18. **Richard L, Wayne V, Adam W.M.**
Gray's Anatomie pour les étudiants.
Elsevier Masson SAS ; 2006.

19. **Rouvière H.**
Anatomie humaine (description topographique et fonctionnelle) tome I. Tête et cou.
Paris : Masson ; 1973.

20. **Kamina P, Renard M.**
Le corps humain
Paris : Maloine, 1994.
www.lecorpshumain.fr/corpshumain/1-muscles-zy, consulté le 10 octobre 2012.

21. **Ricbourg B.**
Plaie de la face et de la cavité buccale.
Encyclo.med.chir, Stomatologie et Odontologie 1992; 22054 E10.

22. **Faculté de Médecine de Brest.**
Vascularisation de la face.
ww.univ-brest.fr/S_Commun/Biblio/ANATOMIE/Web_anat/Osteologie/Os_crane_face
Consulté le 9 octobre 2012.

23. **Lopez R, Lauwers F.**
Vascularisation artérielle cervico faciale.
EMC (Elsevier Masson SAS, Paris), Médecine buccale 2010; 28-050-H-10.

24. **Igor M, Willy L, Dulguerov P.**
Evidement ganglionnaire cervical endoscopique.
Thèse Doctorat Médecine, Genève ; 2003, n° 10319.

25. **Iriarte Ortabe J.I, Thauvoy C, Reychler H.**
Abord orbito-fronto-temporal des tumeurs basicrâniennes. Notre expérience dans la création d'un volet orbito-zygomatico-malaire.
Ann Chir Plast 1993;38:526-531

26. **NicoletisC.**
Cicatrisation et cicatrices
Journal Méd Chirurgie plastique, reconstructrice et esthétique, Paris: Flammarion; 1994:3-15.

27. **Eric Sorrel D.**
Reconstruction des pertes de substance de la face.
Revue d'Odontologie Stomatologie 2007; 36:265-290

28. **Cribier B, Grosshans E.**
Histologie de la peau normale et Lésions histopathologiques élémentaires.
Encycl Méd Chir (Éditions Scientifiques et Médicales Elsevier SAS, Paris), Dermatologie ; 2002. 98-085-A-10:1-16.

29. **Poirier J, Ribadeau-Dumas J.L.**
La peau et les organes de sens.
Ed Masson (paris), Abrégé D'histologie ; 1974. 20:221-5.

30. **Mark Berryman**
Basic Skin Histology .
http://www.oucom.ohiou.edu/dbmswitmer/Downloads/Basic%20Skin%20Histology2-21-01.pdf, consulté le 14 novembre 2012.

31. **Soubeyrand E. et al.**
Tumeurs épidermiques de la région cervicofaciale et du cuir chevelu.
EMC (Elsevier Masson SAS, Paris), Médecine buccale ; 2009. 28-360-B-10.

32. **Alan S, James S. L, Barbara Y.**
Anatomie pathologique générale et spéciale.
1ere éd. Paris: Boeck université ; 2004.

33. **Atlas de dermatologie.**
Histologie de la peau et de ses annexes.
http://www.atlas-dermato.org/mastere/histologiepeau.pdf, consulté le 01 octobre 2012.

34. **Salmon M.**
Artères de la peau. Étude anatomique et chirurgicale.
Paris: Masson ; 1936.

35. **Dégardin N, Delesalle F, Mortier L, Duquennoy-Martinot V.**
Chirurgie des tumeurs cutanées.
Elsevier Masson SAS, Paris, Techniques chirurgicales - Chirurgie plastique reconstructrice et esthétique 2009 ; 45-140.

36. **Gautier-Gougis M.S.**
Tumeurs cutanées.
Encycl Méd Chir (Editions Scientifiques et Médicales Elsevier SAS, Paris), AKOS Encyclopédie Pratique de Médecine ; 1998 : 2-0720, 6 p.

37. **Gautier MS.**
Tumeurs cutanées avec lésions précancéreuses.
Encycl Méd Chir (Editions Scientifiques et Médicales Elsevier SAS, Paris), AKOS Encyclopédie Pratique de Médecine ; 2003 : 2-0724, 8 p.

38. **Destruhaut F, Vigarios E, El kesri H, Pomar P.**
« Face et visage : les résonances socioculturelles de l'anatomie artistique à travers l'iconographie »
Encyclopédie médicochirurgicale, Elsevier Masson SAS, Paris, Médecine buccale 2010; 28-070-U-10.

39. **Basset N, Seguin.**
Tumeur cutanés épithéliales et mélanique : Carcinomes épithéliaux
Ann. Dermatol. Vénereol. 2OO2 ; 12.

40. **Hafner J, Kemp F.W, Hess Schmid M.**
Tumeurs cutanées épithéliales.
From. Med. Suisse N° :16, Avril 2OO2.

41. **Disant F, Leblond J, Goutirrez F, Mourgon A.**
A propos de 100 tumeurs cutanées de la face.
Journal Français d'Oto-Rhino-Laryngologie1993 ; 142:37-41.

42. **Dahmi F.E.**
Cancer cutané de la face : étude prospective de 56 cas.
Thèse Doctorat Médecine, Casablanca ; 2007, n°1804.

43. **Mardi F.**
Traitement chirurgical des cancers cutanés de la face : à propos de 65 cas.
Thèse Doctorat Médecine, Casablanca ; 2003, n° 167.

44. **Bennouna-biaz F, Ait-ourhroui M, Habib-dine, Lakhdar H, Elguedari B, Souadka A, et al.**
Le mélanome au Maroc.
Nouv Dermatol 1998; 17 : 56-59.

45. **Yacoubi.**
Principes chirurgicaux des cancers cutanés de la face : 65cas.
Thèse Doctorat Médecine, Casablanca ; 1999, n° 44.

46. **El bied.**
Les épithéliomas cutanés de la région cervico-faciale : 110 cas.
Thèse Doctorat Médecine, Casablanca ; 1987, n° 367.

47. **Grange F.**
Epidemiologie du mélanome cutané: données descriptives en France et en Europe.
Ann Dermatol Venereol 2005; 132: 975-82.

48. **Linos E, Swetter S.M, Cockburn M.G, Colditz G, Clarke C.**
Increasing burden of melanoma in the United States.
J Invest Dermatol 2009 ; 129 : 1666-74.

49. **Machet L.**
La cigarette augmente- t-elle le risque de carcinome épidermoïde cutané.
Ann. Dermatol. Vénéréol. 2002 ; 129.

50. **Bano-Traore F.**
Carcinome basocellulaire sur une zone photo exposée chez une africaine mélanoderme.
Ann. Dermatol.Véneréol. 2001; 128.

51. **Dieng MT, Diop N-N, Dene A.**
Squamous cell carcinoma in black patients: 80 cases.
Ann. Dermatol. Veneréol. 2OO4; 131:1055-1057.

52. **Fazaa B, Kamoun M.R.**
Xeroderma pigmentosum.
Ann. Dermatol. Veneréol. 2OO3; 130: 69-73.

53. **Fazaa B, Zghal M, Zernani A et al.**
Les tumeurs cutanés malignes au cours du xeroderma pigmentosum.
Congrès maghrébin de dermatologie et de vénérologie. 1994 Avril ; Rabat.

54. **Grosshan E.**
Carcinome basocellulaire.
EMC, Dermatologie ; 1999 : 98-620-A-10

55. **Berg P, Lindelöf B.**
Congenital melanocytic naevi and cutaneous melanoma.
Melanoma Res 2003; 13(5):441-5

56. **Fédération nationale des centres de lutte contre le cancer.**
Mélanome cutané. Standards, options et recommandations
John Libbey Eurotext. Paris: 1998

57. **Sayag J, Koeplan M.C, Sfaci M.**
Cancers cutanés épithéliaux.
Impact Internat ; Juillet-Aout 1995 : p 161-176.

58. **Rivers JK,**
Is there more than one road to melanoma?
Lancet; 2004. 363(9410):728-30.

59. **Beraud V., Laurans R.**
Mélanomes malins.
Impact Internat ; juillet-Août 1995.

60. **Denguezli M.**
Tumeurs cutanées malignes.
www.atlas. Dermato. Org / cours / tumeur.m.. htm. consulté le 04 octobre 2012.

61. **Thomas L.**
Tumeurs cutanées épithéliales et mélaniques.
La Revue du Praticien 2002 : 52.

62. **Benzekri L, Chraibi R, Bouhlab J, Chraibi H, Senouci K, Ait ourghouil M, et al.**
Les cancers cutanés à Rabat
Journal du Praticien 2005, Tome XIV supplément : 202 – 206.

63. **Hanchi L. et al.**
Carcinomes épidermoides
Journées Dermatologiques de Paris. 2004 ; 131 :1S71-1S272, posters n° 78.

64. **Carrotte –lefebvre l, Delaporte E, Mirabel X, Piette F.**
Complications cutanées de la radiothérapie (hors tumeurs malignes)
Bull Cancer 2003 ; 90 (4) : 319-25.

65. **Kasse A.A, et al.**
Les cancers sur cicatrices de brûlures thermiques à propos de 67 cas.
Médecine d'Afrique Noire 2000 ; 47(5).

66. **Masmoudi A. et al.**
Carcinome épidermoïde sur lupus tuberculeux.
Elsevier Masson SAS, Paris, Annales de Dermatologie et de Vénéréologie – Vol. 132 – N° 6-7 – Juin 2005. p : 591-592.

67. **Guichard S.**
Chirurgie des tumeurs cutanées.
EMC (Elsevier Masson SAS, Paris), Traité de Techniques chirurgicales – Chirurgie plastique reconstructrice et esthétique ; 1999. p: 45-140.

68. **Scrivener Y, Grosshans E, Cribier B.**
Variation of basal cell carcinomas according to gender, age, location and histopathological subtype.
Br J Dermatol 2002; 147: 41-47.

69. **Paavilainen V, Tuominen J, Pukkala E, Matti Saari K.**
Basel cell carcinoma of the eyelid in finland during 1953-97.
Acta Ophtalmol Scand 2005; 83 : 215-220.

70. **ANAES**
Carcinome basocellulaire : Recommandation pour la pratique clinique.
Ann. Dermatol. Veneréol. 2004 ; 131 : 680-775.

71. HAS
Prise en charge diagnostique et thérapeutique du carcinome basocellulaire de l'adulte
Argumentaire -HAS- 2004.

72. Martin L, Bonerandi J-J.
Prise en charge du Carcinome Epidermoïde Cutané (CEC) : recommandations de pratique clinique pour la prise en charge diagnostique et thérapeutique.
Elsevier Masson SAS. Annales de dermatologie et de vénéréologie 2009 ; 136 : S163

73. Dinehart SM.
The rhombic bilobed flap for nasal reconstruction.
Dermatol. Surg. 2001; 5: 501-504.

74. Dieng M.T, Diop N.N, Déme A, Sy T.N, Niang S.O, Ndiaye B.
Carcinome épidermoide sur peau noire : 80 cas
Ann Dermatol Venereol 2004; 131:1055-7.

75. Thomas L, Tranchand P, Berard F, Secchi T, Colin C, Moulin G et al.
Semiological value of ABCDE criteria in the diagnosis of cutaneous pigmented tumors.
Dermatology 1998; 197: 11-17.

76. Gaudy-Marqueste C, Monestier S, Grob J-J.
Mélanome.
EMC (Elsevier Masson SAS, Paris), Dermatologie ; 2007.98-595-A-10.

77. Duflo S, Monestier S, Zanaret M.
Mélanomes malins cervicofaciaux.
EMC (Elsevier Masson SAS, Paris), Oto-rhino-laryngologie; 2008. 20-950-E-10.

78. Cox NH, Aitch Ison TC, Sirel JH, Mackie RM.
Comparison between lentigo maligna melanoma and other histogenetic types of malignant melanoma of the head and neck.
Br J Cancer 1996; 73 : 940-944.

79. Descamps V, Lacour J.P, Dreno B.
Carcinome épidermoide, carcinome basocellulaire, mélanome.
Rev Prat (Paris) 1999; 49.

80. Rowe DE, Carroll RJ, Day CL, JR.
Prognostic factors for local recurrence, metastasis, and survival rates in squamous cell carcinoma of the skin, ear, and lip. Implications for treatment modality selection.
J Am Acad Dermatol 1992; 26:976-90.

Rapport-Gratuit.com

81. **Khanna M, Fortier, Riberdy G, Smollet B, Dinehart S.**
Reporting tumor thikness for cutaneous squamous cell carcinoma.
J Cutan Pathol 2002; 29: 921-3.

82. **Veness M.J.**
Defining patients with high-sisk cutaneous squamous cell carcinoma.
Austr J Dermatol 2006; 47: 28-33.

83. **Motley R, Kersey P, Lawrence C.**
Multiprofessional guidelines for the management of the patient with primary cutaneous squamous cell carcinoma.
Br J Dermatol 2002; 146:18-25.

84. **TY, Wenck S, Coleman JJ.**
Sentinel node biopsy non melanoma cutaneous malignancy
Arch Dermatol 2004; 14-70.

85. **Preciada DA, Mata A, Adam GL.**
SCC of The head and neck in solid organ transplant recipients.
Head and Neck 2002; 24: 319-25.

86. **Huang CC., Boyce SM.**
Surgical margins of excision for basal cell carcinoma and squamous cell carcinoma.
Semin Cutan Med Surg 2004; 23: 163-73.

87. **Clark WH.**
Classification of Malignant melanomas in man correlated with histogenesis and biologic behaviour.
Adv Biol Skin 1967; 8: 621-647.

88. **Breslow A.**
Thikness cross sectional areas and depth of invasion in the prognosis of cutaneous melanomas.
Ann Surg 1970; 172: 902-908.

89. **Riker A.I, et al.**
Cutaneous melanoma : methods of biopsy and definitive surgical excision.
Dermatologic therapy 2005; 18: 387-393.

90. **Négrier S, Saiag P, Guillot B, Verola O, Avril MF, Bailly C, et al.**
Recommandations pour la pratique clinique : standards, options, et recommandations 2005 pour la prise en charge des patients adultes atteints d'un mélanome cutané M0.
Ann Dermatol Venereol 2005;132:79-85.

91. **Khuramavg, Meutis DH, O'obrieng CJ et al.**
Parotid and neck métastases from cutanéous squamous cell of head and neck.
Am. Jr. Surg. 1995; 170:5.

92. **Petit J.Y, Avril M.F, Margulis A, Chassagne D, Gerbaulet A, Duvillard P, Auper I.A.**
Evaluation of cosmetic results of a randomized trial comparing surgery and radiotherapy in the treatement of basal cell carcinoma of the face.
Plastic and Reconstcructive surgery 2000.

93. **Argiris A, Karamouzis MV, Raben D, Ferris RL.**
Head and neck cancer.
Lancet 2008; 371(9625):695-709.

94. **Khansur T, Kennedy A.**
Cisplatin and 5-fluorouracil for advanced locoregional and metastatic squamous cell carcinoma of the skin.
Cancer 1991; 67(8):20-30.

95. **Thissen M.R.T.M, Nieman F.H.M, Idelei A.H.L.B, Berrety P.J.M, Neuman H.A.M.**
Cosmetic results of cryosurgery versus surgical excision for primary uncomplicated basal cell carcinomas of the head and neck.
Dermatol Surg; 2000; 26: 759-764.

96. **Jaramillo-Ayerbe F.**
Cryosurgery in difficult to treat basal cell carcinoma.
International Journal of Dermatology 2000; 39: 223-229.

97. **Martin D, Monodie J.M, Barthelemy I, Champeau F, Enjolras O, Glicenstein J, Grangier Y.**
Les tumeurs cutanées et leur stratégie thérapeutique. 43ème congrès de la Société Française de chirurgie plastique, Reconstructrice et Esthétique (Août 1998).
Ann Chir Plast Estht 1998 ; 43, 4.

98. **Saiag P, Grob JJ, Grosshans E.**
Tumeurs cutanées épithéliales et mélaniques.
Ann Dermatol Vénéréol 2002; 129:2S143-2S148.

99. **Chretien-Marquet B, Saouma S, Fernandez R, Murthy J, Lantieu L.**
Exérèse suture cutanée. Notions fondamentales et application aux techniques chirurgicales de base.
Ecycl Méd Chir, Techniques chirurgicales- chirurgie plastique 1994; *45-015.*

Rapport-gratuit.com
LE NUMERO 1 MONDIAL DU MÉMOIRES

100. **Le quang C, Marchac D, Preaux J, Texier M.**
La réparation esthétique en cancérologie faciale.
Rapport de la société Française de chirurgie Plastique reconstructrice et esthétique 1990 ; 35: 7-30.

101. **Talmant J-C, Talmant J-C.**
Reconstruction du nez. Reconstruction partielle et totale.
EMC (Elsevier Masson SAS, Paris), Techniques chirurgicales - Chirurgie plastique reconstructrice et esthétique ; 2008. 45-540.

102. **Nicoletis C.**
Cicatrisation et cicatrices.
J Méd. Chirurgie Plastique, Reconstructrice et Esthétique 1994 ; 3-15.

103. **Société Française de Chirurgie Plastique Reconstructrice et Esthétique**
Chirurgie des tumeurs cutanées.
http://www.chunimes.fr/docs/fiches_info_patients/chirurgie_plastique_reconstructrice_et_esthetique/23.%20Chirurgie%20des%20tumeurs%20cutan%E9es.pdf , consulté le 25 novembre 2012.

104. **Staub G, Revol M, May P, Bayol JC, Verola B, Servant JM.**
Marges d'exérèse chirurgicale et taux de récidive des carcinomes cutanés. Étude prospective de 844 cas.
Ann Chir Plast Esthet 2008;53:389-98.

105. **Brodland DG, Zitelli JA.**
Surgical margins for excision of primary cutaneous squamous cell carcinoma.
J Am Acad Dermatol 1992;27 (2Pt 1):241-8.

106. **Harwood M, Wu H, Tanabe K, Bercovitch L.**
Metastatic basal cell carcinoma diagnosed by sentinel lymph node biopsy.
J Am Acad Dermatol 2005; 53:475-8.

107. **Blewitt RW.**
Why does basal cell carcinoma metastasize so rarely?
Int J Dermatol 1980;19(3):144-6.

108. **ANAES**
Prise en charge diagnostique et thérapeutique du carcinome épidermoïde cutané et de ses précurseurs. Recommandations

Elsevier Masson SAS, Annales de dermatologie et de vénéréologie 2009 ;136 : S166-S175

109. **Bénateau H, Verneuil L, Labbé D, Dompmartin A, Compère JF.**
Tumeurs épidermiques de la région cervico-faciale et du cuir chevelu.
EMC (Elsevier Masson SAS, Paris), Stomatologie 2002 ; 22-062-E-10 :12p.

110. **Brent M.D.**
The artistry of reconstructive surgery
Edition Mos.by Washington: 1987.

111. **Pellerin P, Patenotre P.**
Chirurgie des pertes de substance complexes ou étendues de la région cervicofaciale.
Encyclopédie Médico-Chirurgicale ; 2010. 45-510.

112. **Divaris M, Rosenstiel M, Slama M, Cancemi G.F, Bertrand Ch, Guilbert F.**
Pertes de substance de la région latérale de la face.
Rev Stomatol Chir Maxillofac 1996; 97:178 -89.

113. **Ricbourg B, Choisnard S.**
Tumeurs cutanées de la region cervicofaciale et du cuir chevelu.
EMC, Paris : 1993 ; 22-062-E-10.

114. **Egasse D.**
Techniques de réparation des pertes de substance du canthus interne après exérèse des carcinomes.
Nouv Dermatol.1999; 18: 182.

115. **Servent J.M, Revol M.**
Les lambeaux cutanés ; Les lambeaux fascio-cutanés.
EMC : Chirurgie plastique. 45080-61-1990 ; 450990, 6.1990.

116. **Stricker M, Chassagne J.F, Melley M, Flot F.**
Bilan d'extension des épithéliomas baso-cellulaires.
Rev Stomatol Chir Maxillofac.1980; 81:84.8.

117. **Joshua E, Lane M.D, David E, Kent M.D**
Surgical Margins in the Treatment of Non melanoma Skin Cancer and Mohs Micrographic Surgery.
Current Surgery 2005; Volume 62/Number 5.

118. **Sei J.F, Chaussade V, Zimmermann U, Tchakerian A, Clerici T, Franc B, et al.**
Mohs'micrographic surgery: history, principles, critical analysis of its efficacy and indications.

Ann Dermatol Venereol 2004; 131:173-82.

119. **Barrelier F, Louis MY, Babin E, Michels JJ.**
Examen histologique extemporané dans les carcinomes.
Rev Stomatol Chir Maxillofac 1995; 96:329.34.

120. **Sussman L.A, Liggins D.f.**
Imcompletely excised basal cell carcinoma: a management dilemma?
Aust. N. Z. J. Surg.1996; 66: 276-278.

121. **Bulliard J-L, Levi F, Renato G, Panizzon**
Epidémiologie des cancers épithéliaux de la peau
Rev Med Suisse 2009;5:882-888

122. **Mansouri Hattab N, Bouaichi A, Elbouihi M, Hiroual A, Fikry T.**
Profil des cancers cutanés cervicofaciaux au Maghreb, le point de vue du chirurgien : Étude rétrospective de 150 cas.
Journal Africain du Cancer 2012 ; 4 :180-186

قسم الطبيب

اقَسِمُ باللهِ العَظِيمْ

أن أراقبَ اللّه في مِهنَتِي.

و أن أصُونَ حياة الإنسان في كآفّةِ أدوَارهَا في كل الظروف والأحَوال بَاذِلة وسْعِي

في استنقاذها مِن الهَلاكِ والمرَضِ والألَم و القَلق.

وأن أَحفَظ لِلنّاسِ كرَامَتهُم، وأسْتر عَوْرَتهُم، وأكتمَ سِرَّهُمْ.

وأن أكونَ عَلى الدوَام من وسائِل رحمة الله، باذلة رِعَايَتي الطبية للقريب والبعيد،

للصالح والطالح، والصديق و العدو.

وأن أثابر على طلب العلم، أُسَخِره لنفعِ الإنسَان ..لا لأذَاه.

و أن أُوَقّرَ مَن عَلَّمَني، وأُعَلّمَ مَن يَصْغرَني، وأكون أختاً لِكُلِّ زَميلٍ في المِهنَةِ الطُبّيّة

مُتعَاونِينَ عَلى البرِّ و التقوى.

وأن تكون حياتي مِصْدَاق إيمَاني في سِرّي وَعَلانيَتي ، نَقيّةً مِمّا يُشينهَا تجَاهَ الله

وَرَسُولِهِ وَ المؤمِنين.

والله على ما أقول شهيد

جامعة القاضي عياض
كلية الطب و الصيدلة
مراكش

سنة 2013 أطروحة رقم 3

مكانة الجراحة في وقت واحد في علاج سرطان جلد الوجه: دراسة رجعية ل 150 حالة.

الأطروحة

قدمت ونوقشت علانية يوم: .../.../2013

من طرف

الآنسة **هناء المنصوري**
المزدادة في 20 يناير 1988 بمراكش

لنيل شهادة الدكتورة في الطب

الكلمات الأساسية :
وجه - سرطان الجلد- جراحة تقويمية

اللجنة

الرئيس
السيد ط. فكري
أستاذ في جراحة العظام و المفاصل

المشرف
السيدة ن. المنصوري
أستاذة في جراحة الوجه والفكين

الحكام
السيد ز. الدحمي
أستاذ مبرز في جراحة المسالك البولية
السيدة ل. السعدوني
أستاذة في الطب الباطني
السيد ح. سعيدي
أستاذ في جراحة العظام و المفاصل