ABREVIATIONS

PBVE	Pied bot varus équin
PBVEC	Pied bot varus équin congénital
LPI	Liberation poster interne
NFPE	Nœud fibreux postéro externe
NFAI	Nœud fibreux antéro interne
JA	Jambier antérieur

PLAN

INTRODUCTION 1

PATIENTS ET METHODES 3

RESULTATS ET ANALYSE 10

I-Epidémiologie 11

1. Age 11
2. sexe 11
3. Antécédents 12

II-Etude clinique 12

1. Côté atteint 12
2. Signes cliniques 12
3. Réductibilité et classification 14
4. Malformation associées 14

III-La prise en charge thérapeutique 15

1. Age au moment de l'intervention 15
2. Radiographie antérieure 15
3. Traitement 17
   3.1 Traitement orthopédique 17
   3.2 Traitement chirurgical 19
4. Les suites opératoires 25
5. Rééducation 26

IV-Complications du traitement 26

1. Complication précoces 26
2. Complication tardives 27
V-Evolution 29
1. Recul 29
2. Résultats 29
DISCUSSION 34
I-Historique 34
II-Anatomie pathologique 35
III-Etiopathogénie 44
IV-Epidémiologique 46
1. Fréquence 46
2. Sexe 46
3. Côté atteint 47
V-Diagnostic positif 48
1. Diagnostic anténatl 48
2. Diagnostic clinique 49
3. Classification 50
VI-Explorations complémentaires 51
1. Radiographie standard 51
2. Scanner et IRM 54
3. Echographie 54
VII- Prise en charge thérapeutique 54
1. Objectifs thérapeutiques 54
2. Traitement orthopédique 55
3. Traitement chirurgical (LPI) 59
4. Autres techniques chirurgicales .....
5. Indications 72
6. Complications du traitement chirurgical 73
VIII- Evolution 76
IX-Pronostic et devenir à l'age adulte 78
CONCLUSION 79
ANNEXES .....
RESUMES .....

BIBLIOGRAPHIE……..

INTRODUCTION

Rapport-Gratuit.com

Le mot pied bot, vient du mot grec « pedes equinae » [1] qui veut dire: pied contre fait ou déformé. Un pied bot est définit comme « une attitude vicieuse et permanente du pied sur la jambe tel que le pied ne repose pas sur le sol par ses points d'appui normaux (BROCA). C'est une pathologie caractérisée par la présence de trois déformations complexes : l'équinisme, le varus et le supinatus.

Le PBVE idiopathique est une pathologie très fréquente, en effet, elle est retrouvée chez 1 naissance sur 1000 [2], avec une nette prédominance masculine [3].

Le P.B.V.E est souvent idiopathique, mais il peut être secondaire notamment à des affections neurologiques ou neuromusculaires [4].

Quoique son étiopathogénie reste obscure, l'évolution des connaissances en anatomo-pathologie, ainsi que la prise en charge précoce, dès les premiers jours de vie, ont permis de donner des résultats très satisfaisants.

Son traitement fait appel essentiellement au moyen orthopédique [5].

Pour les pieds raides et très déformés depuis la naissance, la chirurgie est parfois incontournable quelque soit le traitement orthopédique instauré. Cette chirurgie impose une meilleure connaissance de l'anatomie de la pathologie et le respect de structures encore cartilagineuses du pied de l'enfant. Seul un résultat parfait doit être accepté en peropératoire car une petite déformation persistante est très évolutive sur un pied en croissance.

Nous avons essayé à travers cette étude d'évaluer les résultats du traitement chirurgical du PBVE congénital au service d'orthopédie traumatologie pédiatrique à l'hôpital Mohammed VI à Marrakech à propos de 33 enfants porteurs 51 PBVEC traités chirurgicalement entre Janvier 2009 et Août 2010.

PATIENTS & METHODES

Rapport-gratuit.com
LE NUMERO 1 MONDIAL DU MÉMOIRES

I-Type d'étude

Notre étude rétrospective descriptive concerne une série de 33 enfants porteurs 51 PBVE congénial, traités chirurgicalement.

Il s'agit d'une série colligée au service d'orthopédie- traumatologie pédiatrique du CHU Mohammed VI sur une durée de 18 mois, étalée de janvier 2009 au Juin 2010.

II-Population cible

1. Critères d'inclusion

Sont inclus dans notre étude, tout enfant opéré dans le service de chirurgie pédiatrique entre Janvier 2009 et juin 2010, pour un pied bot varus équin idiopathique. Nos patients étaient âgés de moins de 15 ans.

2. Critères d'exclusion :

N'ont pas été inclus dans cette étude :

- Les patients porteurs de PBVE secondaire : neurologique…
- Les patients traités par la technique de Ponséti (à part les échecs de cette technique).
- Les patients perdus de vue.
- Les patients dont les dossiers étaient incomplets.

3. Variables étudiées

- ✓ Données épidémiologiques,
- ✓ Renseignements cliniques,
- ✓ Données thérapeutiques,
- ✓ Les complications et l'évolution.

III-Collecte des données

Une fiche d'exploitation « annexe I » réalisée à cet effet a permis le recueil des différentes données épidémiologiques, cliniques, para-cliniques, thérapeutiques et évolutives à partir des dossiers des malades, des données de suivie en consultations et en convoquant les patients afin d'avoir un recul assez significatif.

IV-Analyse statistique

L'analyse statistique des données a été réalisée à l'aide du Microsoft Office Excel. Les variables qualitatives ont été exprimées en pourcentages et les variables quantitatives ont été exprimées par les moyennes et les limites.

V-Ethique

L'analyse des dossiers de manière rétrospective ne nécessite pas un consentement du patient, et ce type de travail ne demande pas de soumission formelle à une commission d'éthique.

Pourtant, pour respecter le secret médical, on a gardé l'anonymat dans les fiches d'exploitation.

VI-Méthode d'évaluation :

1. Evaluation de la réductibilité en préopératoire :

Nous avons utilisé la classification de Diméglio pour étudier le degré de réductibilité initial des pieds bots :

Diméglio et Bensahel [6, 7, 8] ont proposé un score d'évaluation morphologique de Lapeyronie et Robert Debré (score LRD). Il repose sur quatre paramètres essentiels : l'équin, le varus de l'arrière pied, la rotation du bloc calcanéo-pédieux et l'adduction de l'avant-pied. Chacun de ces paramètres est côté sur 4 points et doit être évalué au terme d'une manœuvre de réduction douce et sans effort (figure 1).

Un score est attribué au 4 paramètres : l'équin, le varus, la dérotation du BCP et les rapports de l'avant-pied sur l'arrière-pied. Ce score est établi sur une échelle de 1 à 4 (tableau I).

Pour apprécier le varus, il est essentiel de mettre l'enfant en décubitus ventral, alors que l'évaluation des autres déformations se fait sur un enfant en décubitus dorsal.

Tableau I : Evaluation de la réductibilité des déformations

Déformation	Réductibilité	Score
	entre 90° et 45°	4
	45° et 20°	3
	20° et 0°	2
	0° et -20°	1
	>-20°	0

La somme de tous ces paramètres, en tenant compte les quatre déformations sachant que chacune peut donner un score de 4, constitue un score total de 16 points.

Quatre points supplémentaires doivent être accordés en fonction de la présence ou non des signes morphologiques et musculaires qui sont les suivants :

- ✓ Sillon postérieure marqué : un point (figure 2)
- ✓ Sillon interne médiotarsien : un point (figure 3)
- ✓ Rétraction plantaire ou un cavus: un point (figure 4)
- ✓ Déficience musculaire (hypertonie globale, amyotrophie sévère) : un point (figue 5).

L'évaluation de la réductibilité (tableau I) et la présence de signes morphologiques et musculaires permettent d'obtient un score total de 20 points permettant de placer les pieds dans 4 catégories de gravité croissante :

- ♦ Grade I : déformation bénigne, score < 5.

- Grade II : déformation modérée, score ≥ 5 < 10.
- Grade III : déformation sévère, score ≥ 10 < 15.
- Grade IV : déformation très sévère, score ≥ 15 à 20.

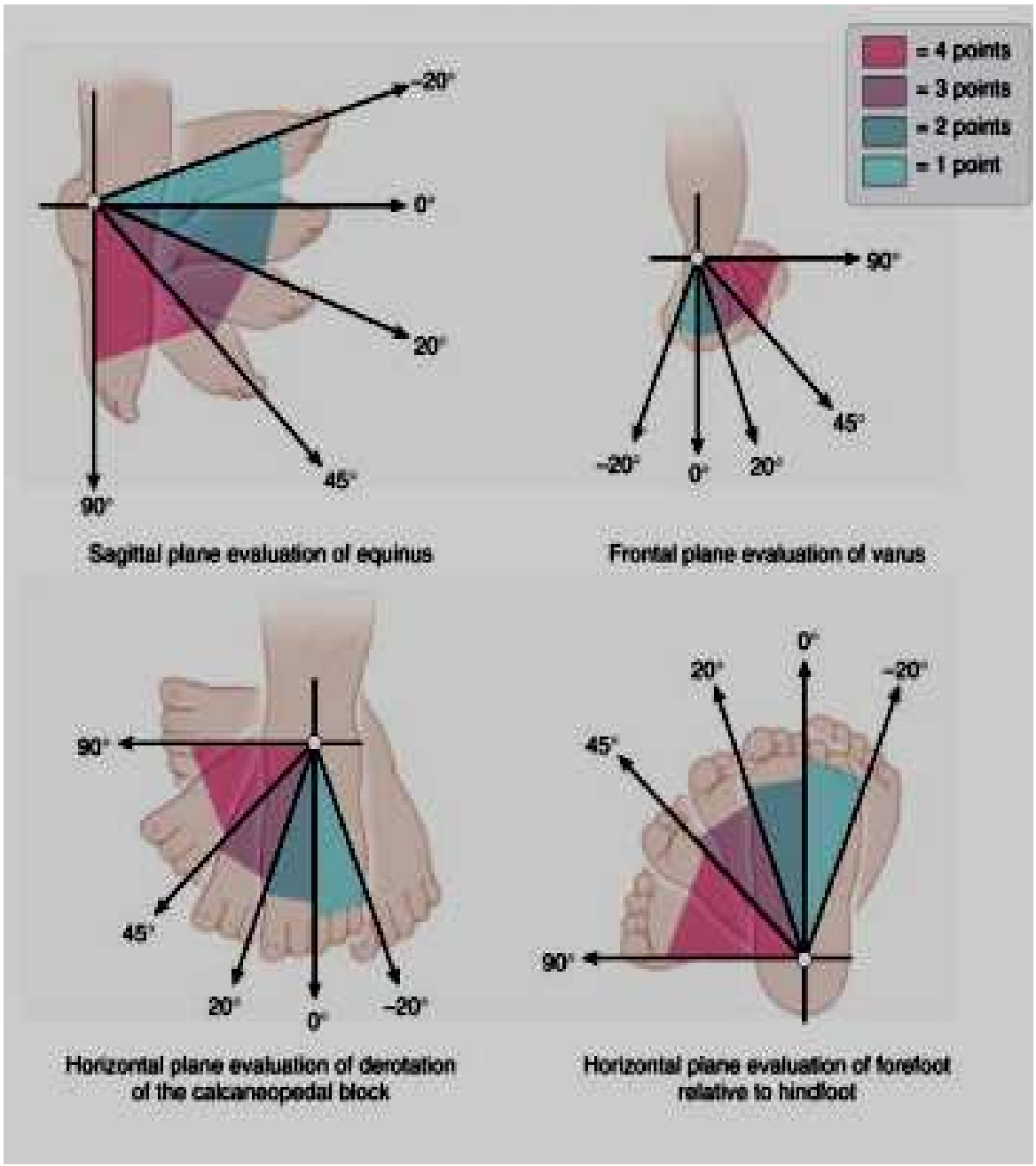

Figure 1 : évaluation des 4 paramètres de la classification Diméglio :

(équin, varus, dérotation du BCP et l'adduction de l'avant-pied)

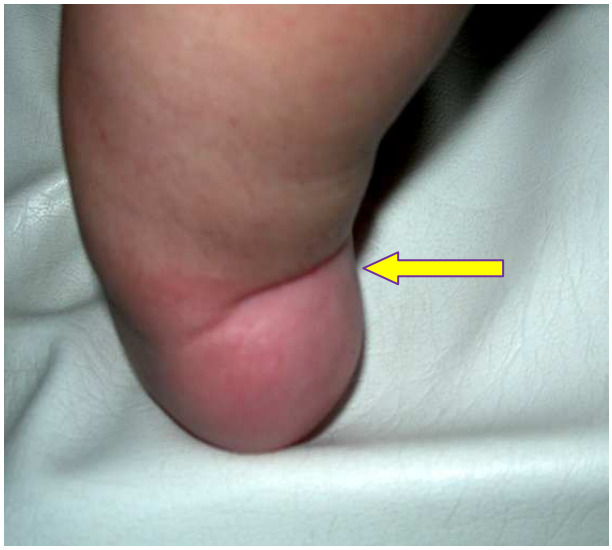

Figure 2 : sillon postérieur marqué

Figure 3: Sillon interne médiotarsien

Figure 4 : enfant de 5ans ayant une rétraction plantaire Le pied est classé type IV

Figure 5: amyotrophie du mollet droit chez enfant de 3ans porteur d'un PBVE bilatéral. On note une diminution de la circonférence du mollet droit par rapport au mollet gauche.

2. Evaluation des résultats du traitement chirurgical :

Nous avons analysé nos résultats avec un recul moyen de 16 mois avec des extrêmes allant de 6mois à 26mois.

Nous avons utilisé pour cette analyse les critères d'appréciations fonctionnelles et morphologiques cités par Mignot et Butel (9) adaptés à notre série :

- Bon résultat : correction totale des trois déformations (varus, équin, adduction), la marche est normale.
- Résultat moyen : persistance d'une seule déformation, discrète gène à la marche.
- Mauvais résultat: persistance d'au moins deux des trois déformations, boiterie à la marche.

RESULTATS & ANALYSE

I-Epidémiologie

1. Age :

L'âge de la première consultation de nos patients est compris entre 5mois et 15 ans avec une moyenne de 7ans et 9mois (figure 6).

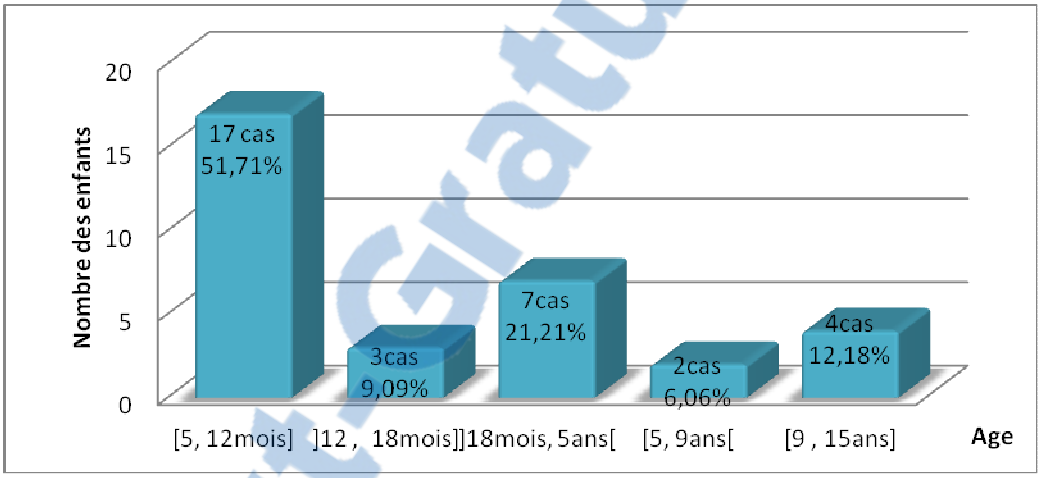

Figure 6 : Répartition des PBVEC selon l'âge de la prise en charge (N=33) :

- 17 enfants étaient pris en charge avant l'âge de la marche soit 51,71%, des cas.
- 3 enfants étaient pris en charge à l'âge de la marche soit 9,09% des cas.
- 13 enfants étaient pris en charge après l'âge de la marche soit 39,45% des cas.

2. Sexe :

Il s'agissait de 8 filles et 25 garçons, avec un sexe ratio de 3 (Figure 7).

Rapport-Gratuit.com

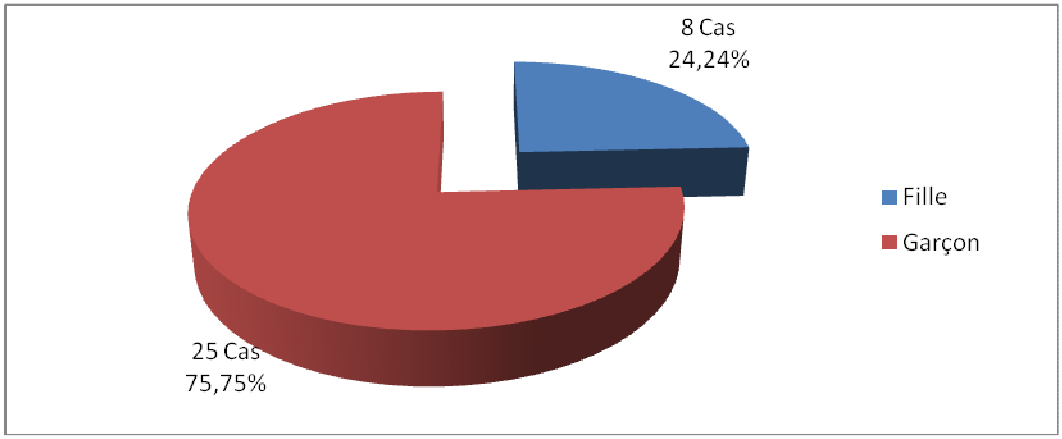

Figure 7 : Répartition des PBVEC selon le sexe (N=33)

3. Antécédents :

29% des cas sont issus des grossesses suivies au dispensaire et 71% sont issus des grossesses non suivies.

Dans notre série nous avons retrouvé trois enfants qui ont au moins un cas similaire dans la famille soit 9,09 %, tous ayant une consanguinité du premier degré.

II- Etude clinique :

1. Coté atteint :

L'atteinte bilatérale est retrouvée chez 18 enfants soit 54,54% des cas.

L'atteinte unilatérale droite représente 27,27% des cas (9 enfants), et l'atteinte gauche représente 18,18% des cas (6 enfants) voire (Figure 8).

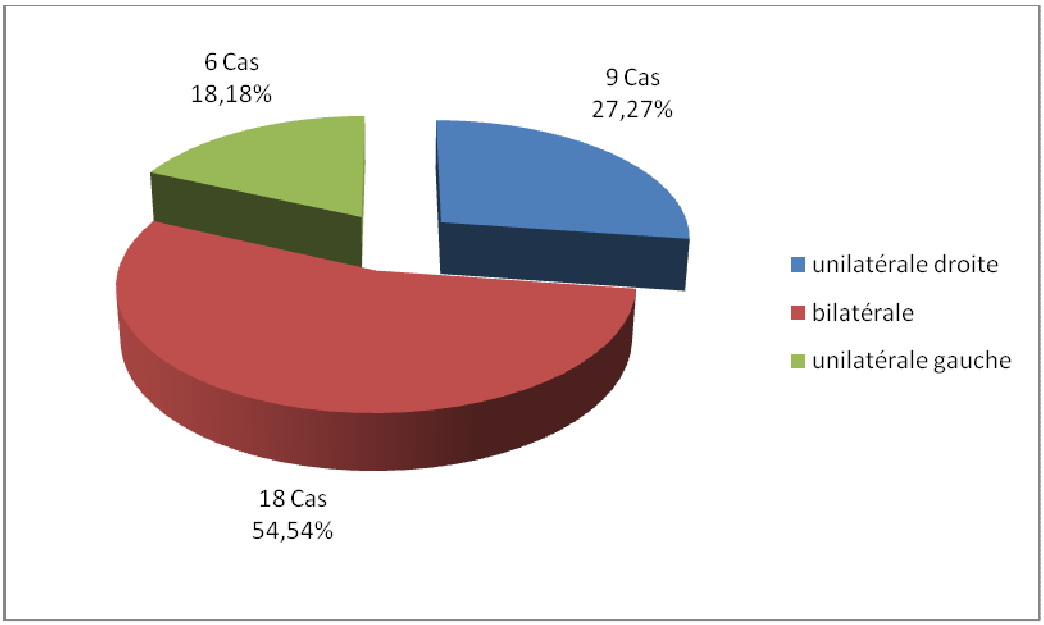

Figure 8 : Répartition des cas en fonction du côté atteint (N=33)

2. Signes cliniques

Tous nos patients avaient les trois composantes : le varus, l'équin et la supination (figure 9, 10, 11 et 12).

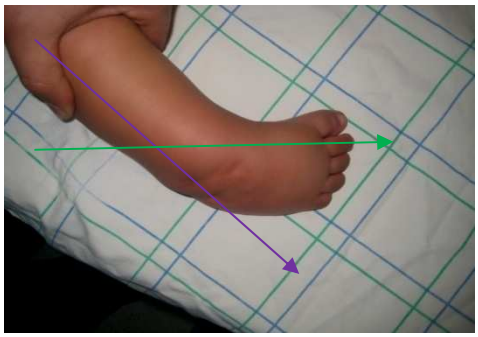

Figure 9 : Evaluation de l'adduction de l'avant-pied qui représente l'angle entre l'axe de la jambe et l'axe de l'avant pied

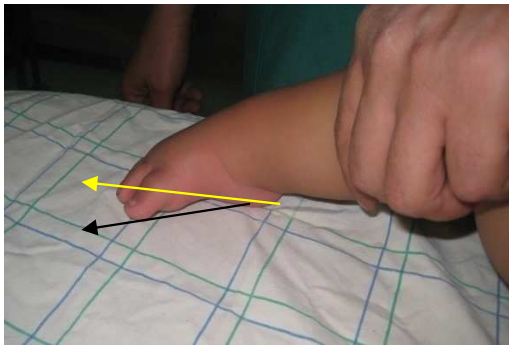

Figure 10 : Evaluation du supinatus en mesurant l'angle que l'axe du pied et le plan horizontal de la table

Rapport-gratuit.com
LE NUMERO 1 MONDIAL DU MÉMOIRES

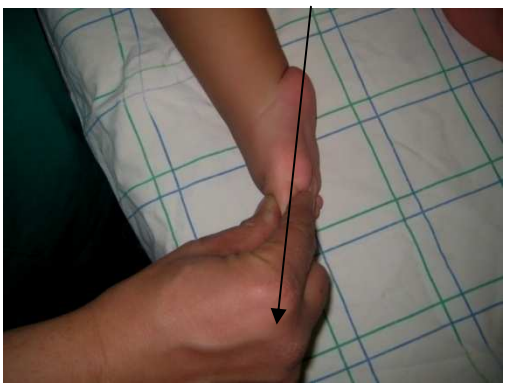

Figure 11 : Mesure de l'équin qui représente l'angle entre l'axe de la jambe et l'axe talon

Figure 12: Evaluation du varus de l'arrièreen mesurant l'angle que fait l'axe de l'arrière-pied t l'axe de l'avant-pied

(*Ces photos étaient prises au bloc opératoire du service de traumatologie orthopédie pédiatrique au CHU Med VI avant l'opération)

3. Réductibilité et classifications des PBVEC :

On a pu évaluer les différentes déformations des pieds grâce à la classification LRD proposée par Diméglio (figure 13).

Au total, on a eu:

. 12 pieds de grade II,

. 26 pieds de grade III,

. 13 pieds de grade IV.

. Dans notre série on n'a pas noté de déformations de type I.

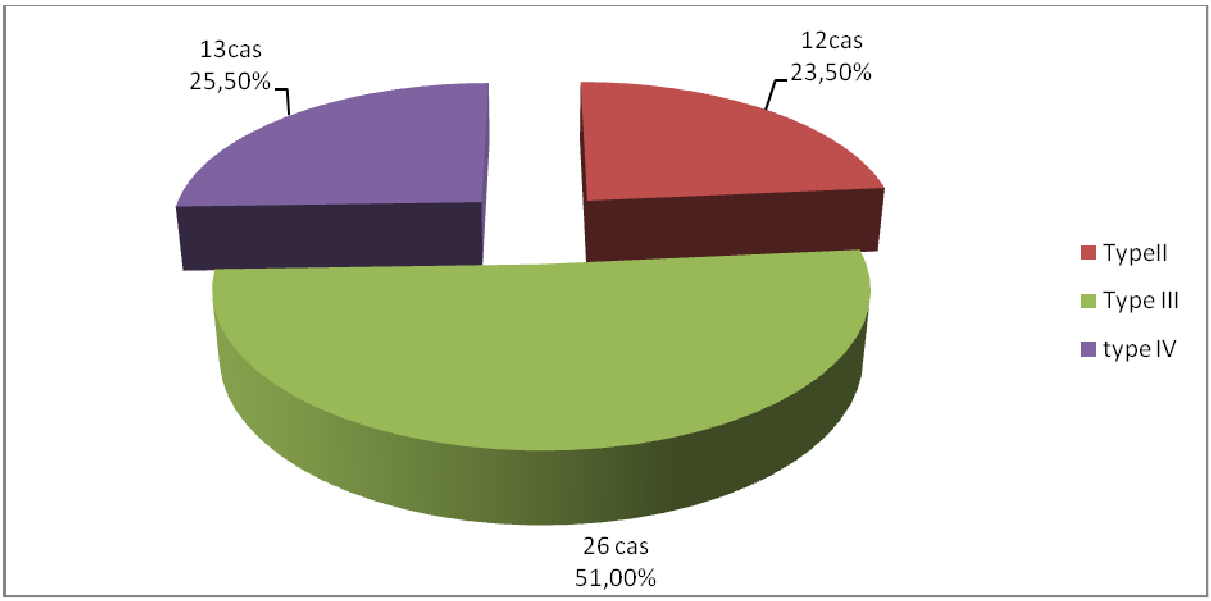

Figure 13 : Répartition des PBVEC selon leur réductibilité initiale à l'examen clinique (N=33)

4. Malformations associées :

Dans notre série nous avons trouvé 4 cas présentant des malformations associées soit un pourcentage de 11,42 %:

-2 enfants présentent chacun une Luxation congénitale de la hanche associée.

-2 enfants étaient trisomiques 21.

III. La prise en charge thérapeutique :

1. L'âge au moment de l'intervention :

L'âge opératoire moyen est de 7ans et 10mois, avec des extrêmes allant de 6mois à 15 ans (Tableau II).

Tableau II: Répartition des PBVEC en fonction de l'âge de l'intervention (N=51)

	[6-12mois]	]12mois-2ans]	>2ans
Nombre de cas	23	13	15

%	45,09%	25,50%	29,41%

2. Radiographie antérieure :

La radiographie standard en incidence face dorso-plantaire pré-tibial en correction de l'adduction et profil standard en dorsiflexion est demandée systématiquement pour étudier les différents axes et le degré des déformations, aussi pour évaluer et étudier la réductibilité, mais elle n'a été réalisée que chez 11 pieds soit 21,56% des cas voire (figure 14).

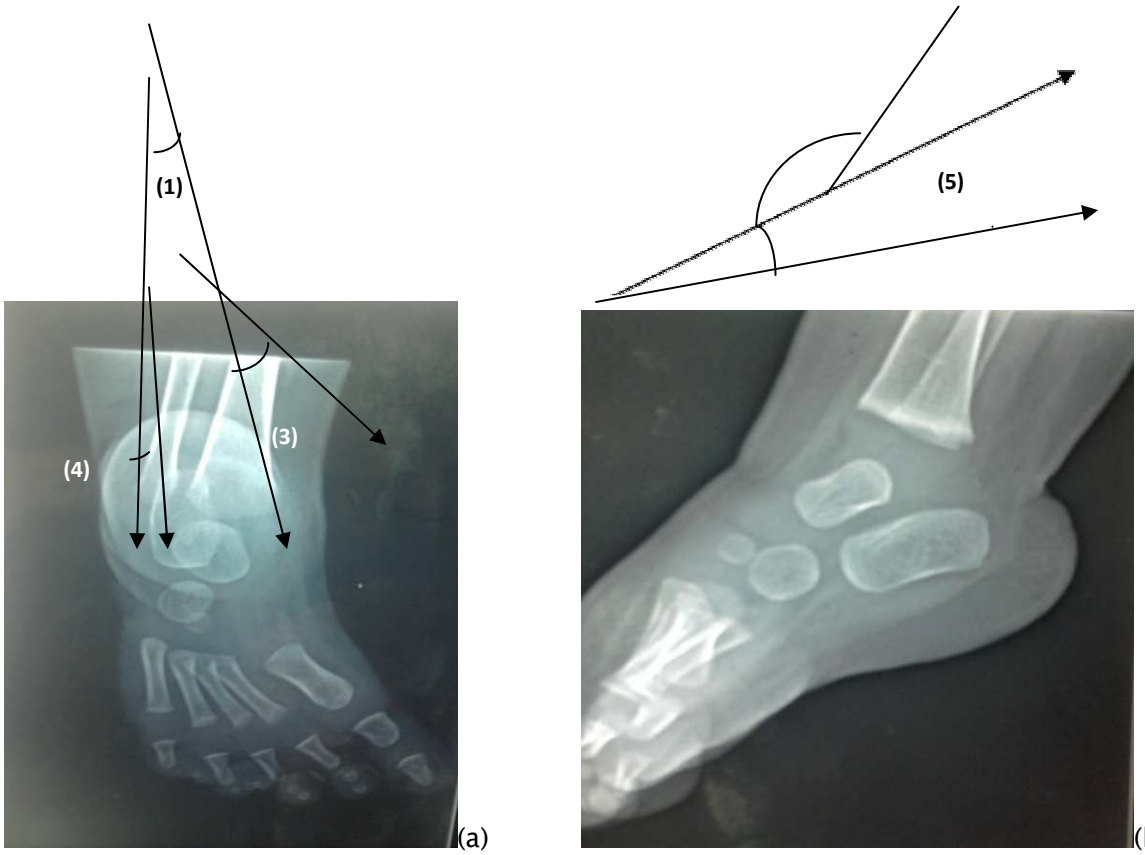

Figure 14: radiographie standard du PBVEC

(a) : Incidence de face montrant :

- (1) : divergence astragalocalcanéenne diminuée : 17°, sur un pied normal, elle mesure 40°.
- (2) : angle astragale-1er métatarsien est inversé, il mesure 20°. l'axe de l'astragale doit se situe en dedans de l'axe du 1er métatarsien.
- (3) : angle calcanéum-5eme métatarsien est augmenté, sur un pied normal il est nul

(b) : Incidence de profil montrant :

- (4) : angle tibio-astragalien mesure 150°, sur un pied normal il mesure 90°.
- (5) : angle astragalocalcanéen mesure 16°, sur un pied normal il mesure entre 40° et 50°.

3. Traitement :

3.1- Traitement orthopédique:

a. traitement fonctionnel :

Douze pieds avaient bénéficié d'un traitement fonctionnel assuré par des kinésithérapeutes dans d'autres structures hospitalières (23,53% des cas).

La durée moyenne de la kinésithérapie préopératoire était comprise entre 3mois et 13mois avec une moyenne de 8mois à raison de 3séances par semaine.

L'insuffisance de ce traitement fonctionnel a envoyé ces malades pour un traitement chirurgical complémentaire pratiqué dans notre service.

b. Méthode de Ponséti :

Parmi les 51 pieds, deux seulement avaient été traités initialement, par la technique de Ponséti. Ces enfants avaient respectivement 7 et 15jours.

Cette technique était réalisée par un chirurgien orthopédiste pédiatre dans notre service. Elle consistait à :

- des manipulations douces visant de corriger la triple déformation (figure 15),
- une série de plâtres correcteurs au nombre de 5 (figure 16),
- une ténotomie percutanée du tendon d'Achille à l'âge de trois mois (figure 17),
- Plâtre de 45 jours puis rééducation et attelle de Denis Brown (figure 18), ce dernier est gardé pendant une durée de 18 mois.

Les deux pieds avaient gardé un léger varus respectivement de 15° et 25° et un équin de 20° et 15°. Le résultat été jugé non satisfaisant, par conséquent l'indication à un traitement chirurgical a été posé.

Figure 15 : manipulations douces pour obtenir une correction de la triple déformation

Figure 16: plâtre correcteur est mis en place a par les manipulation douces

Figure 17 : correction de l'équin après la ténotomie per cutané du tendon d'Achille

Figure 18 : attelle de Denis Brown

* Photos prise au service d'orthopédie traumatologie pédiatrique CHU Med VI*

3.2 : Traitement chirurgical :

L'âge de la première consultation ne diffère pas beaucoup de celui de l'intervention (quelques mois de différence).

Tous les enfants ayant des PBVE bilatéraux étaient opérés en deux temps.

a. Installation et voie d'abord :

L'intervention se déroule sous anesthésie générale.

L'enfant est installé en décubitus dorsal. Tout le membre inférieur est préparé stérilement et un garrot pneumatique est placé à la racine de la cuisse.

L'abord postéro interne seul a été pratiqué pour 48pieds (figure 19), dans les 3 pieds restants, un abord externe complémentaire a été associé.

b. Techniques :

- **Libération postéro interne des parties molles : LPI**

On débute par la libération postérieure :

On dissèque le paquet tibial postérieur qui est placé sous un lac (figure 20).

Après la dissection du paquet tibial, on procède à :

- Une ténotomie en Z pour une plastie d'allongement du tendon d'Achille (figure 21).

- Une capsulotomie tibio-astragalienne postérieure depuis la gaine du jambier postérieur en dedans jusqu'à la gaine des péroniers en dehors,
- Une capsulotomie sous astragalienne.
- Une libération du nœud fibreux postéro externe : Section complète du ligament annulaire externe tendu entre la gaine des péroniers et le tendon d'Achille permettant de voir le nerf et la veine saphène externe, du ligament péronéo-calcanéen. La gaine des péroniers est libérée de la face externe du calcanéum.

La libération est poursuivie en dedans, par :

- Allongement du tendon du jambier postérieur au-dessous de sa coulisse ostéo-fibreuse.
- Capsulotomie de l'articulation talo-naviculaire, permettant de la remettre à sa position normale.
- Une désinsertion du muscle de l'adducteur du gros orteil, permettant de mettre ce dernier en position d'abduction.
- Aponévrotomie plantaire superficielle.

Rapport-Gratuit.com

Figure 19: Voie d'abord postéro interne

Figure 20: Pédicule tibial postérieur mis sur lac

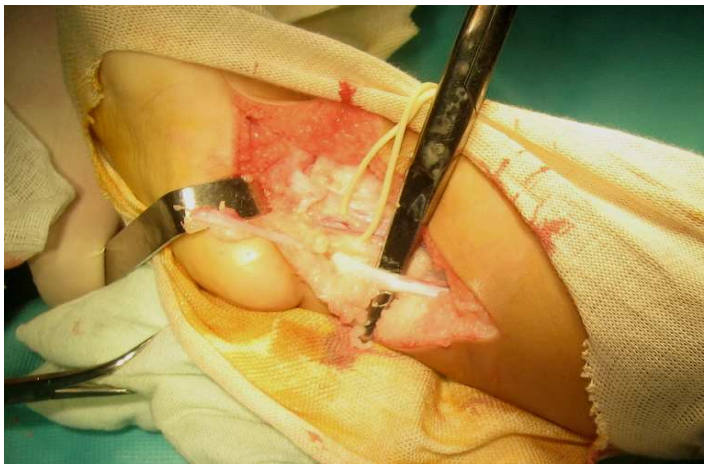

Figure21 : Allongement du tendon d'Achille

*Ces photos étaient prises au bloc opératoire du service de traumatologie orthopédie pédiatrique au CHU Med VI.

- Une libération du nœud fibreux antéro interne qui est composé du tendon du jambier postérieur et sa gaine, d'un tissu fibreux naviculo-tibial, de la gaine du long fléchisseur commun des orteils et du bord supérieur arciforme de la cloison intermusculaire interne de la plante, le but de la libération est de supprimer un des verrous essentiels du PBVE : le NFAI qui verrouille non seulement l'adduction du bloc calcanéo-pédieux, mais également l'adduction médiotarsienne. Nous n'avons jamais réalisé d'allongement du fléchisseur du gros orteil.

Le maintien des réductions s'obtient par la mise en place de deux broches de Kirschner (Figure 22) : une broche verticale calcanéo-astragalo-tibiale, l'autre broche horizontale astragalo-scapho-cunienne. Le diamètre de la broche utilisée est déterminé selon l'âge du patient. Généralement on utilise des broches de 14/10 à 18/10mm.

- **Résection arthrodèse calcanéo cuboïdienne selon Evans**:

Elle était pratiquée grâce à un abord latéral. Elle concernait 6 pieds dans notre série :

- Dans 3 pieds cette ostéotomie est réalisée d'emblé dans le même temps opératoire qu'une LPI. Cette dernière était jugée insuffisante car laissant persisté une forte adduction des métatarses.
- Les 3 autres pieds ont bénéficié de cette technique après avoir réalisé une LPI jugée suffisante à l'ablation du plâtre et à l'épreuve de l'appui on notait une persistance d'une adduction résiduelle jugée inacceptable, ce qui a indiqué cette ostéotomie dans un 2eme temps opératoire.

Ces ostéotomies ont été fixées par une seule agrafe de Blount (figure 23).

- **Double arthrodèse sous talienne et médiotarsienne :**

Rapport-gratuit.com
LE NUMERO 1 MONDIAL DU MÉMOIRES

Elle était pratiquée chez deux enfants. Ces enfants étaient en fin de croissance (Ils avaient respectivement 13 et 15 ans) et ils avaient des pieds très raides en varus équin.

Une ostéotomie en portant un triangle à base antéro externe au niveau de l'articulation médiotarsienne était nécessaire pour corriger l'équinovarus. L'arthrodèse sous talienne a permet de corriger le supinatus.

La fixation a été assurée par 2agrafes de Blount pour l'enfant le plus jeune et 3agrafes de Blount pour l'autre (figure 24).

(a)

(b)

Figure 22: mise en place de broche : (a) : broche trans tibioastragaloscaphoidien
(b) : broche trans calcanéoastragaloscaphoidien

Figure 23: fixation de l'ostéotomie calcanéo cuboïdienne par une agrafe de Blount

Figure 24 : double arthrodèse fixée par 2 agrafes de Blount

La fermeture cutanée était impossible pour trois de nos pieds soit 5,88% des cas à cause de l'importance de la déformation.

4. Les suites opératoires :

L'immobilisation postopératoire est assurée par un plâtre cruropédieux (figure 25) pratiqué par le chirurgien lui-même au bloc opératoire.

À j1 du postopératoire on faisait une radiographie de contrôle en incidence face et profil (figure 26).

À j45 un 2eme plâtre est mis en place après ablation des broches.

À j90 ce dernier plâtre est enlevé et on faisait le relais par une attelle de Saint-Germain pendant une durée moyenne de 05 mois (figure 27).

Figure 25 : Confection du plâtre cruro-pédieux au bloc opératoire

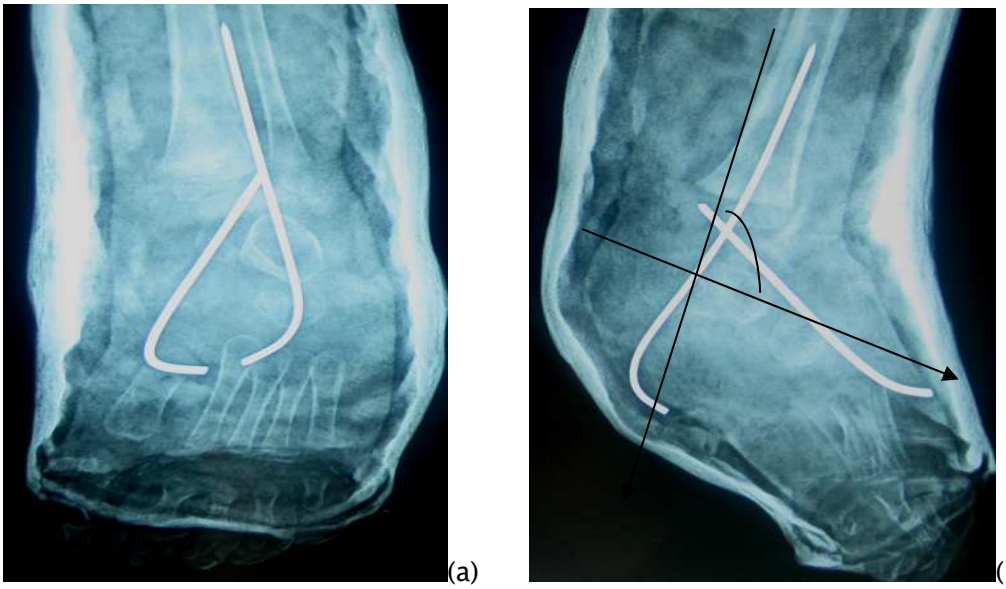

(a) (b)

Figure 26 : radiographie de contrôle en incidence face(a) et profil(b)

On note une correction parfaite des déformations ; par exemple sur l'incidence de profil l'angle tibio astragalien qui mesure en préopératoire 150°, il de 94°en post opératoire

Figure 27 : attelle de Saint-Germain

5. Rééducation :

Tous nos malades sont confiés au kinésithérapeute après l'ablation du dernier plâtre cruropédieux pour assurer une mobilisation active du pied.

IV-Les complications du traitement:

1. Les complications précoces :

Les suites opératoires immédiates ont été marquées par :

- L'apparition d'une infection cutanée trouvée dans 7 pieds (13,72%), traitée par antibiothérapie et de soins locaux avec une bonne évolution.
- La nécrose cutanée avec perte de substance, compliquant un des trois pieds qui n'ont pas eu la fermeture cutanée (figure 28), elle était recouverte par de greffe de peau mince. L'évolution était bonne.
- Un cas d'amputation tarsométatarsienne chez une fille de 6ans porteuse d'un PBVE congénital très déformé, classe IV, jamais rééduqué. Ceci a pu être expliqué par la mise sous tension du pédicule tibial postérieur et un plâtre hyper correcteur en post opératoire.

2. Les complications tardives :

Elles sont à type d'insuffisance de correction, récidive, douleur et de raideur articulaire :

- 2cas de persistance de la déformation dans ces trois composantes, qui ont nécessité une reprise chirurgicale.
- 3 cas de récidive de la déformation en varus et en équin,
- 3 cas de récidive de la déformation en varus seul, qui ont nécessité une ostéotomie du cuboïde secondairement.
- 2cas de récidive de la déformation en équin seul,
- Deux cas ont été compliqués tardivement par une horizontalisation du 1er métatarse avec défaut d'appui plantaire antéro interne.

Une raideur articulaire a été notée dans 26 cas soit 51% des cas. La sensation de douleurs de la cheville à la marche a été notée chez 4 enfants.

Figure 28 : délabrement cutané Chez un enfant de 5ans traité par libération postéro interne des parties molles. Le pied n'a pas eu la fermeture cutanée après traitement chirurgical vue l'importance de la déformation. Les berges cutanées ont nécrosé laissant une perte de substance cutanée sur toute la face externe de la cheville.

*(Photo prise au service de traumatologie orthopédie pédiatrique au CHU Med VI)

V- Evolution :

1. Recul :

Le recul moyen est de 16 mois avec des extrêmes de 6 mois et 26 mois. Tous nos patients ont été évalués.

2. Résultats:

1.1 Résultats globaux :

Les résultats, selon les critères morphologiques et fonctionnels de Mignot et Butel, sont comme suit : (Tableau III)

Tableau III : résultats finaux de notre série selon les critères morphologiques et fonctionnels de Mignot et Butel (n=51).

Résultat	Bon	Moyen	Mauvais
Nombre de cas	39 cas	7cas	5cas
pourcentage	76,47%	13,72%	8,80%.

Au total on a un résultat satisfaisant (bon et moyen résultat) dans 90% des cas (Figure 29)

Rapport-Gratuit.com

(a)

(b)

(c)

Figure 29 : Résultat après traitement chirurgical des deux pieds, après un recul de 2ans :

(a) : correction du varus avec persistance discrèt métatarsus varus du coté droit.

(b) : correction de l'équin et de la supination comme le montre le point d'appuit des pieds sur le sol.

(c) : arrière-pied bien corrigée avec meme un léger valgus physiologique du calcanéum.

(Ces photos étaient prises en consultation traumatologie orthopédie pédiatrique CHU Med VI)

1.2 Résultats en fonction de l'âge :

Nos résultats en fonction de l'âge étaient comme suite : (figure 30)

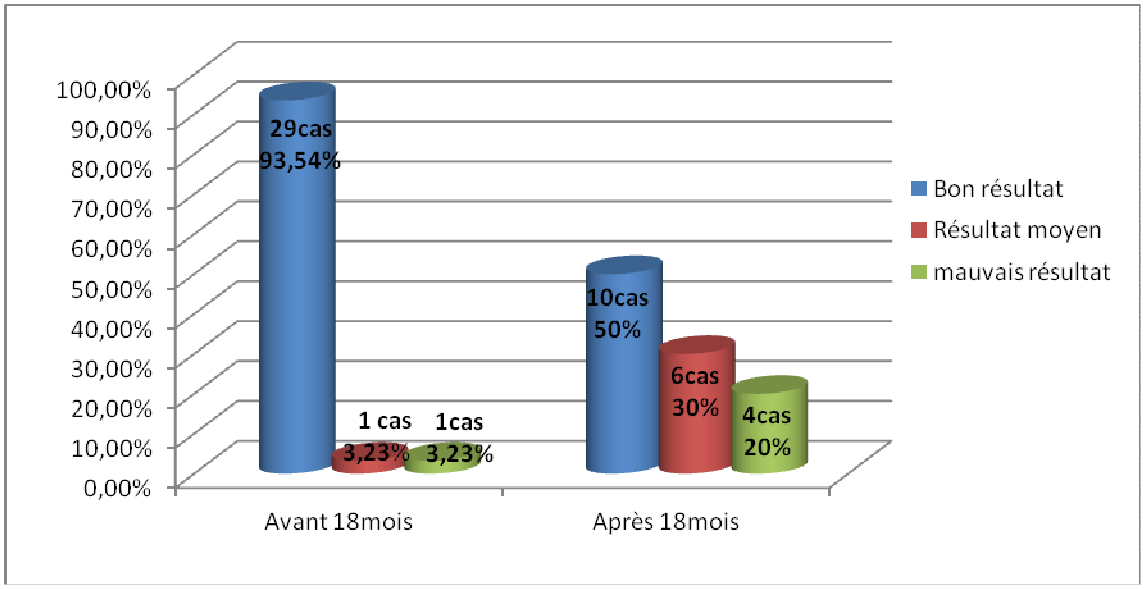

Figure 30: résultat post opératoire en fonction de l'âge

Pour les enfants opérés avant l'âge de la marche, le résultat était bon dans 93,54% des cas, contre 50% des cas pour les enfants âgés de plus de 18mois.

On a noté également 40% de mauvais résultat pour ces enfants opérés au-delà de l'âge de la marche, contre uniquement 3% de mauvais résultats pour les enfants les plus jeunes.

1.3 Résultat en fonction de la réductibilité initiale :

-Les pieds qui sont initialement réductibles (grade II) avaient tous de bon résultat.

-Les pieds qui sont partiellement réductibles (grade III) avaient des résultats satisfaisants : 98% de bon résultat et 8% de résultat moyen.

Rapport-gratuit.com
LE NUMERO 1 MONDIAL DU MÉMOIRES

-Les 5 mauvais résultats obtenu dans série, ont concerné des pieds tous raides et irréductibles de grade IV. (Figure 31)

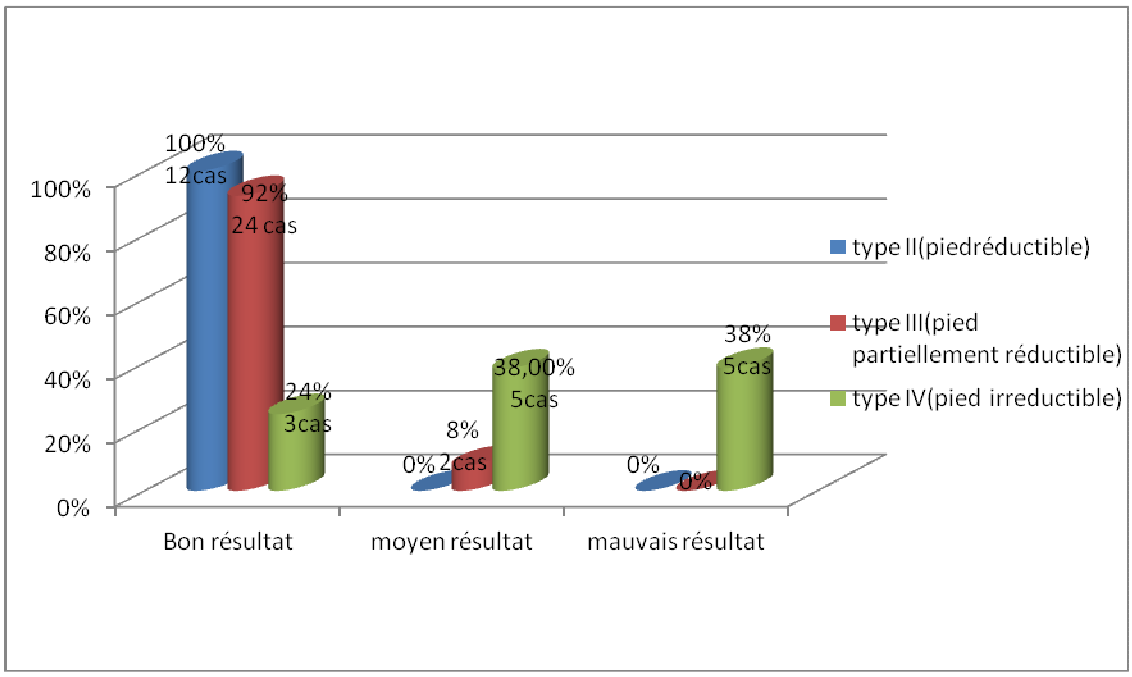

Figure 31: résultat du traitement chirurgical en fonction du type de pied N=51

VI- La reprise chirurgicale :

Notre série comporte 2cas de reprises chirurgicales :

- ✓ 2pieds étaient repris, après un délai d'un an, pour récidive de la triple déformation. La reprise chirurgicale a consisté à une libération postéro interne des parties molles. L'évolution a été marquée par un bon résultat.

DISCUSSION

I- Historique :

Le PBVE congénital est une déformation connue depuis l'antiquité avec le pharaon égyptien Siptah et le dieu du feu grec Héphaïstos. Hippocrate affirmait l'origine congénitale par compression in utero, et il recommandait les manipulations et les bandages en position de réduction dés la naissance [10].

En 1741 : définition du terme « pied bot » comme étant le pied qui ressemblait à celui d'un cheval encore appelé « pedes equinae », cette difformité devient célèbre et effrayante pour les parents [11].

Au XVIe siècle : la description des premiers appareillages par Ambroise Paré, tandis que la première ténotomie d'Achille fut réalisée par Lorenz en 1782 à Frankfort [12].

Le traitement chirurgical par voie percutanée a été développé par Delpech à Montpellier, et par Stromeyer à Hanovre qui opéra le fameux patient Little. Puis, diffusion de la technique en Grande Bretagne ; ce geste ne corrigeait cependant que la composante équin [13].

A la fin du XIXe siècle : proposition de la libération postéro interne des parties molles par Streckeisen puis Phelps [12].

Dés lors, de nombreuses tendances se dégagèrent, soit en faveur du traitement orthopédique avec Thomas, Elmslie ; Browne ou Kite, soit en faveur du traitement chirurgical par libération des parties molles (Zadek, Codivilla, Ober ou Turco), ou par ostéotomies (Evans, Dwyer) [14].

En 1975 : une table ronde de la SOFCOT dirigée par P.Masse définit les lésions anatomiques et leur interprétation radiologique qui sont aujourd'hui unanimement admises, travaux menés alors par R.Seringe, puis décrits en 1982 aux USA par Mc Kay [15].

II. Anatomie pathologique :

Pour bien comprendre des déformations tridimensionnelles du pied comme le varus équin il faut avoir présenté à l'esprit trois concepts ou notions de base qui sont souvent méconnus ou occultés [16,17].

1. Notion modernes d'anatomie et de physiologie du pied :

1-1. Le bloc calcanéo-pédieux (figure 32) :

C'est une entité anatomophysiologique formée par le calcanéum et l'avant pied solidement unis entre eux par les ligaments calcanéo-cuboïdien, le ligament bifurqué et le ligament calcanéonaviculaire inferieur.

Cette unité fonctionnelle pivote sous le talus autour du ligament talocalcanéen interosseux et s'articule avec le talus en formant un complexe articulaire composé de 3 articulations élémentaires : sous-talienne postérieure, sous-talienne antérieure, et talonaviculaire.

Cette notion de BCP complète la façon traditionnelle d'envisager le pied, en opposant l'avant pied à l'arrière pied ou également en envisageant la colonne interne par rapport à la colonne externe. Toutes ces façons d'envisager le pied sont complémentaires les unes des autres et aucune ne doit pas être occultée.

1-2. Double appartenance de l'articulation talonaviculaire (figure 33) :

Cette articulation qui est particulièrement concerné dans le PBVEC du fait de la position très interne de l'os naviculaire sur la tête du talus a été longtemps considéré comme appartenant exclusivement à l'articulation médio-tarsienne.

En réalité, l'anatomie et la physiologie du BCP permettent de saisir la double appartenance de l'articulation talonaviculaire :

- Avec l'articulation calcanéo-cuboidienne, elle forme l'articulation

médio-tarsienne, qui peut être le siège d'une adduction élective de l'avant pied sur l'arrière pied avec déplacement de l'os naviculaire sur le versant médial de la tête du talus.

- Avec l'articulation sous talienne antérieure, elle forme l'articulation talo cacanéo-naviculaire, elle-même liée fonctionnellement à l'articulation sous talienne postérieure pour former le complexe articulaire entre le talus et le BCP. Lorsque ce dernier se porte en adduction, l'os naviculaire se déplace vers le versant médial de la tête du talus indépendamment de toute adduction médio-tarsienne.

1-3. La loi des mouvements diadochaux da Mac Connail :

Cette loi de biomécanique s'applique aux articulations à 3 degrés de liberté (énarthrose) et démontre qu'il suffit de deux mouvements successifs dans deux des trois plans de référence pour que le troisième apparaisse automatiquement. C'est cette loi qui permet d'explique aisément le paradoxe de Codman à l'épaule et le phénomène de la rotation automatique à hanche. Pour le pied qui ne comporte pas d'énarthrose mais plusieurs articulations dont les formes orientent la direction des mouvements, l'application de cette loi débauche sur le concept de « fausse » supination ou supination « relative », (figure34). Dans un pied en supination de varus équin, la supination est en majeure partie liée à l'équinisme tibio-talien sur un pied en très forte adduction. Il est essentiel de tenir compte de ce concept au cours du traitement orthopédique ou chirurgical du pied bot [18].

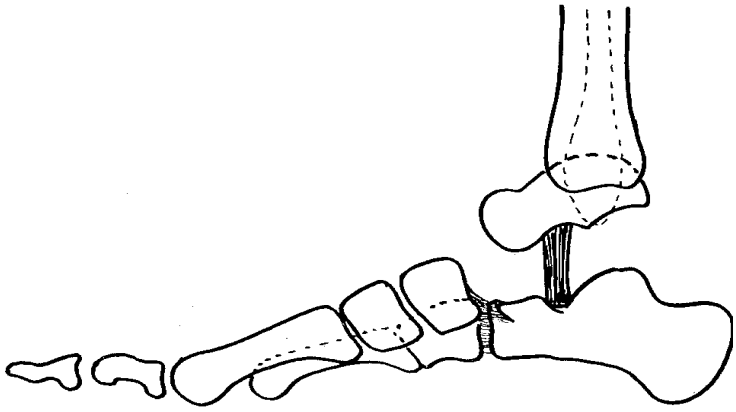

Figure 32 : le bloc calcanéo-pédieux en vue interne.

Il est formé par le calcanéum, le médio-pied et l'avant pied solidement unis par le ligament calcanéo-naviculaire (ligament glénoïdien), le ligament bifurqué de Chopart et les ligaments calcanéo-cuboidiens. Le BCP tourne sous le bloc talo-jambier autour d'un axe vertical passant par le ligament interosseux talo-calcané

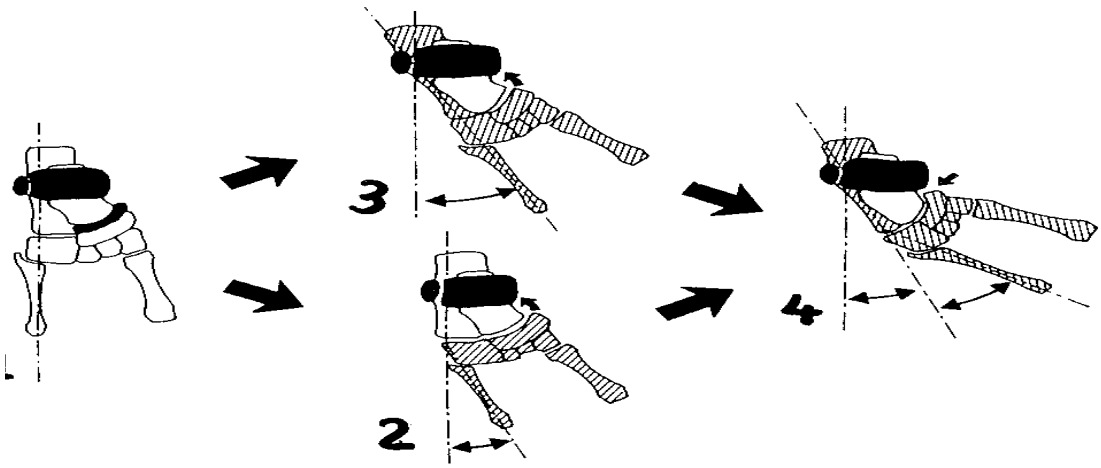

Figure 33 : la double appartenance de l'articulation talo-nviculaire.

- ✓ En 1 : vue dorsal d'un pied normal
- ✓ En 2 : adduction élective dans l'articulation médio-tarsienne, ce qui crée un approchement naviculo-tibial

- ✓ En 3 : adduction élective dans le complexe articulaire entre le BCP et le talus, qui crée un approchement naviculotibial.
- ✓ En 4 : effet de sommation des 2 attitudes vicieuses aboutissant à un contact naviculo-tibial.

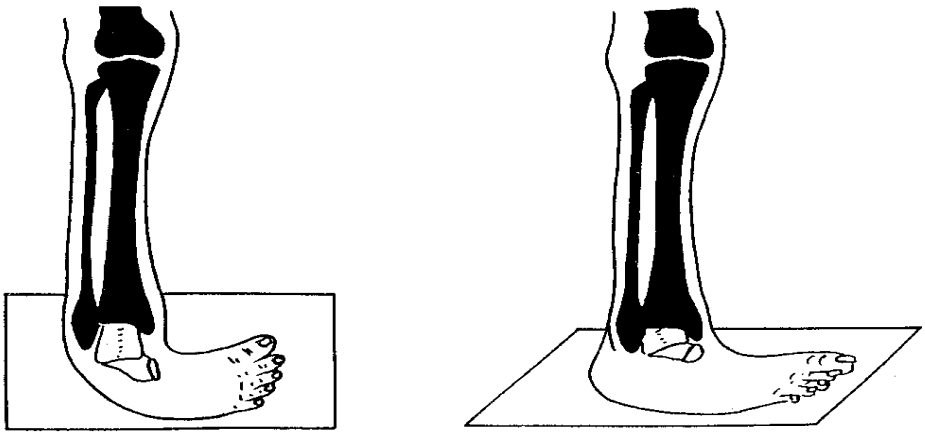

Figure 34 : la supination « relative » du pied bot varus équin congénital.

-A droite PBVEC invétéré avec le talus en situation d'équin et la plante du pied située dans le plan coronal.

-A gauche : après correction de l'équin tibio-tarsien et le redressement du talus (par libération postérieure et postéro-latérale, il persiste une forte adduction du pied mais la supination a disparu et la plante du pied est dans le plan horizontal. Cette correction « automatique » de la supination se comprend facilement du fait du parallélisme entre l'axe bi malléolaire et l'axe longitudinal de l'avant pied.

2. Déformations osseuses :

Décelées grâce aux travaux de Sherman et Irani, de Stelle, de Ponsiti et de Campo et de Seringe [19].

2-1. L'astragale (talus) :

L'astragale est extrêmement déformé. Le corps est petit, la surface articulaire supérieure destinée au tibia est fortement déjetée en arrière, son sillon est effacé [20]. Le col, manifestement dysplasique, est oblique en dedans, et l'angle de déclinaison formé par les axes du corps et du col mesure environ 125° dans le pied bot, contre 160° dans le pied normal. Il présente donc une portion interne très courte, voire absente, et un versant antéro-externe étiré. La tête est aplatie, et la surface articulaire antérieure est développée sur son versant interne. Le noyau d'ossification, plus petit que normalement, n'apparaît pas au centre du col de l'astragale, mais plus en avant et en dehors où il semble naître au contact direct du tissu périostique [21].

2-2. Le calcanéum :

Son architecture globale est conservée, avec une légère incurvation à concavité interne dans le plan horizontal, cependant ses surfaces articulaires présentent des défauts d'orientation : La surface articulaire au cuboïde regarde en dedans au lieu de regarder en avant.

2-3. Les arches longitudinaux :

Du fait des déformations osseuses et articulaires l'harmonie des longueurs des arches n'est pas respectée. L'arche interne se trouve raccourcie (figure 35).

Rapport-Gratuit.com



Figure 35 : inégale longueur des arches longitudinales du pied dans le PBVEC.
L'arche interne (en hachuré gras) est plus courte que l arche externe (en hachuré fin).

2-4. Le squelette jambier et pince bi-malléolaire :

Il est difficile de repérer correctement l'axe bi-malléolaire qui est orienté avec 20° - 30° de rotation externe par rapport à la ligne passant par les parties saillantes des 2 malléoles.

En effet, du fait de l'importance de l'adduction du pied, le bord antérieur de la malléole tibiale se trouve au contact du scaphoïde et n'est pas, perceptible alors que le bord postérieur se trouve dégagé.

Par le même mécanisme le bord postérieur de la malléole externe vient au contact du calcanéum, et c'est son bord antérieur qui se trouve dégagé, et par conséquent la ligne joignant les 2 points saillants n'est pas le vrai axe bi malléolaire.

3. Attitudes vicieuses articulaires :

Les attitudes vicieuses siègent essentiellement dans les articulations tibio-talienne, sous-talienne et médio-tarsienne :

3-1. Position du talus par rapport à la pince bi-malléolaire :

Le talus est placé en équinisme dans la mortaise tibio-fibulaire. L'existence d'une subluxation antérieure du talus par rapport à la pince bi-malléolaire demeure controversée. Dans le plan horizontal la situation du talus varie selon les auteurs : en rotation externe ou neutre ou interne [22].

3-2. Position du calcanéum par rapport à l'astragale :

- Dans le plan sagittal, le calcanéum est en équin sous l'astragale.
- Dans le plan horizontal, le calcanéum est en adduction sous l'astragale et l'extrémité antérieure du calcanéum et en dedans sous la tête de l'astragale, alors que la grosse tubérosité est en dehors au contact de la malléole péronière En outre, l'adduction du calcanéum est d'autant plus importante que l'angle de déclinaison du calcanéum est augmenté.
- Dans le plan frontal, le calcanéum tourne en supination de façon automatique du fait des mouvements dans les 2 autres plans (Mac Cornnail).

3-3. Position du scaphoïde par rapport à l'astragale

Le scaphoïde est déplacé essentiellement en dedans de l'astragale (adduction) mais sur son versant plantaire (creux) ainsi le versant antéro externe et dorsal de la tête de l'astragale est découvert et palpable sous la peau dorsale du pied.

3-4. Position du cuboïde par rapport au calcanéum :

Le cuboïde est essentiellement déplacé en adduction par rapport à la grande apophyse du calcanéum, ce qui explique la saillie de la partie externe de l'extrémité distale du calcanéum.

4. Parties molles rétractées :

Les parties molles rétractées verrouillent littéralement les attitudes vicieuses et méritent une étude détaillée étant donné les applications chirurgicales [23].

4-1. Structures capsulo-ligamentaires :

La capsule articulaire tibio-astragalienne postérieure et très rétractée ainsi que les faisceaux du ligament latéral externe du cou de pied : ligament péronio-calcanén et astragalien postérieur. Ensemble, ils fixent l'équin postérieur.

Rapport-gratuit.com
LE NUMERO 1 MONDIAL DU MÉMOIRES

La capsule articulaire talocalcaneene, les capsules médiales des articulations sous talénne postérieure et antérieure et le ligament interosseux talocalcaneene sont tous exceptionnellement rétractés.

La capsule et les ligaments externes de l articulation sous talienne sont parfois rétractée, par contre la capsule de l articulation talo naviculaire est toujours rétractée, ainsi que le ligament glénoïdien (calcaneonaviculaire)

La capsule calcanéo-cuboidiennen n'est rétractée que dans la mesure où il existe une adduction médio-tarsienne : capsule dorsale, interne et plantaire .Il est de même du ligament bifurqué de Chopart.

4-2. Muscles, tendons, et gaines :

En arrière, le tendon d'Achille est rétracté, et son insertion distale, étalé vers la partie interne du calcanéum aggrave le varus calcanéen [24].

Le tendon du jambier postérieur, épaissie et aplati, est responsable de l'adduction du scaphoïde qui est ainsi fixé contre la malléole interne [24]..

Dans la loge interne du pied, le muscle adducteur du gros orteil (muscle adducteur de l'hallux) participe à l'adduction de l'articulation médio-tarsienne ainsi qu'au creux plantaire. Le muscle fléchisseur commun des orteils et fléchisseur propre du gros orteil (m.long fléchisseur de l'hallux) ne sont pas systématiquement rétractés [24].

Quant au tendon du muscle jambier antérieur (m.tibial antérieur), il semble que sa rétraction soit fréquente [24].

4-3. Nœud fibreux :

Ils sont définis par le regroupement de fascias rétractés, de gaines rétractés voire de ligaments qui se trouvent accolé du fait des attitudes visiteuses du PBVEC [23] :

- Le nœud fibreux antéro interne (NFAI) de Henry, est formé par l'insertion terminale du tendon du muscle tibiale postérieur et sa gaine, par un tissu fibreux scapho tibial, par la gaine du long fléchisseur commun des orteils et propre de l'hallux, ainsi que par une

formation aponévrotique très serrée qui plaque contre le plan osseux astragalo scaphoïdien et qui correspond au « master knot of henry ». Le NFAI verrouille deux attitudes vicieuses : l adduction du BCP et l'adduction médio tarsienne [23].

- Le nœud fibreux postéro externe(NFPE) décrit par Seringe [25] maintient la grosse tubérosité du calcanéum à proximité de la malléole fibulaire. Il verrouille ainsi l'équinisme tibio-tarsien et l'adduction du BCP. Il est constitué par la gaine des tendons des muscles fibulaires qui est couverte par le ligament annulaire postéro externe du cou de pied, tenu du calcanéum à la malléole externe, ainsi que par l'aponévrose jambier profonde, située en avant du tendon d'Achille et dont l'ouverture donne accès aux muscles fléchisseurs des orteils et aux capsules articulaires postérieures (figure 36).

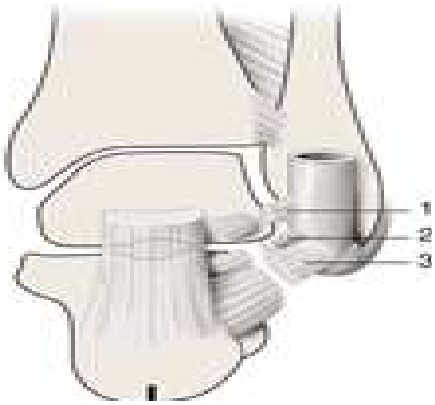

Figure 36 : structures du NFPE.
1: ligament talo-fibulaire postérieur ; 2 : ligament calcanéo fubilaire ;
3 : retinaculum des fibulaires

- Le nœud fibreux antéro externe correspond au dernier verrou de l'adduction du BCP. Il est constitué par le retinaculum antéro externe du cou-de-pied tendu de la grande apophyse du calcanéum à la face antéro interne du tibia. Dans les pieds bots sévères, la partie inferieure de ce retinaculum est collée à la capsule latérale de l'articulation sous-talienne antérieure formant un véritable nœud fibreux.

5. Anomalies vasculaires :

L'artère tibiale antérieure et l'artère dorsale du pied sont parfois hypoplasiques. Quand à l'artère tibiale postérieure, elle est plus tôt brève et soumise à une certaine tension lors de la correction [26].

III- Etiopathogénie :

Le pied bot résulte d'une insuffisance de la morphogénèse du pied provoquée par plusieurs facteurs qui agissent en inhibant cette morphogénèse. De nombreuses théories pathogeniques ont tener d'expliquer les deformation du pied bot [27] :

1. Différentes hypothèses pathogéniques :

1-1. Génétique :

L'incidence générale est de 1,24 pour mille naissances dans la population blanche, d'environ 7 pour mille chez les populations d'Hawaï et de 0,5 pour mille chez les japonais [28]. L'existence d'un facteur héréditaire est incontestée puisque des études familiales ont retrouvé, dans la race blanche, une incidence de 2,14% chez les parents, frères et sœurs, de 0,6%chez les oncles et tantes, et de 0,2% chez les cousins [29].

Un gène majeur serait pondéré par de nombreux gènes mineurs [28].

1-2. Théorie positionnelle intra-utérine :

Cette théorie est très ancienne, proposée par Hippocrate qui pensait que le pied bot résulte d'un effet de modelage anormal sur le fœtus, due à une pression intra-utérine élevée (grossesse multiples, hydramnios), en réalité la découverte en échographie du pied bots à la 12eme semaine d'aménorrhée, alors que le fœtus flotte librement dans le liquide amniotique est en contradiction de cette hypothèse. Cependant, il ne faut pas sous- estimé les contraintes intra-utérines de la fin de grossesse qui peuvent aggraver l'enraidissement du pied bot [30].

1-4. Théorie musculaire :

Des études histologiques et ultra structurales ont montré qu'il pouvait exister des anomalies neurologiques initiales responsables de rétractions musculotendineuses et de la déformation consécutive en varus équin. En réalité les publications sont discordantes à ce sujet même si certains pieds bots sont authentiquement d'origine neuromusculaire (myéloméningocéle, dysraphisme, myopathies congénitales) [23].

1-5. Théorie de la malformation de l'astragale

Certains auteurs ont émis l'hypothèse qu'une anomalie morphologique initiale de l'astragale touchant surtout le col et la tête pouvait expliquer la déformation en varus équin [31].

1-6. Théorie de l'asymétrie de croissance entre le rayon fibulaire et le rayon tibial :

Victoria Diaz a confirmé que vers la 7eme semaine de gestation se produit un asynchronisme de la croissance des deux os de la jambe dans un premier temps le péroné grandi plus vite que le tibia et déforme le pied en varus. Puis la croissance tibiale s accélère et le pied se corrige ainsi un processus pathologique qui agirait pendant la phase de croissance péronière pourrait provoquer cette déformation en varus équin [32].

1-7. Théorie de l'arrêt du développement :

Il s'agit d'une théorie ancienne datant de plus d'un siècle, reprise par Bohm [28] : le pied bot serait du à un arrêt du développement à la fin du deuxième mois. Cette théorie a ensuite été abandonnée puis reprise plusrécemment par Clavert [33]: c'est la théorie d'inhibition de la morphogénèse du pied.

1-8. Facteur de l'environnement :

Pryor et Al ont étudié progressivement la variation saisonnière sur 77bébés porteurs de pieds bots sur une période de 7 ans, et ont observé une nette augmentation de la fréquence des pieds bots en hiver, et cette dernière se produit à la même période de l'année de l'étude [34].

L'usage de la pilule contraceptive semble avoir un rôle déterminé dans l'affection de même que l'abus de drogue, la consommation d'alcool et le tabagisme maternel et paternel [35].

L'alcoolisme fœtal, certaines intoxications médicamenteuses et d'autres drogues sont à l'origine de pieds bots [29]. D'autre part, Wynne-Davies a rapporté une incidence d'hémorragies maternelles et d'hypertension gravidique plus élevée chez les mères d'enfants atteints de pieds bots que dans une population témoin [32].

Finalement les multiples théories qui ont essayé d'expliquer la pathologie du pied bot laissent penser qu'il s'agit d'une morphologie pathologique sous laquelle se cache de nombreuses anomalies locorégionales différentes.

IV- Épidémiologie :

1. La fréquence :

Le PBVE est une déformation fréquente, se rencontrant de façon courante en orthopédie pédiatrique [36].

La fréquence du PBVE congénital est différente d'une ethnie à l'autre : 7/1000 en Polynésie, 1à3/1000 naissance en Europ occidental et 1/700 naissance en France [23,37,38]

2. Le sexe :

Le P.B.V.E.idiopathique est une pathologie fréquente et grave qui intéresse beaucoup les garçons que les filles, avec un sexe ratio variant entre 1,4 et 3,4. [39,40,41,42,43]. (figure 37)

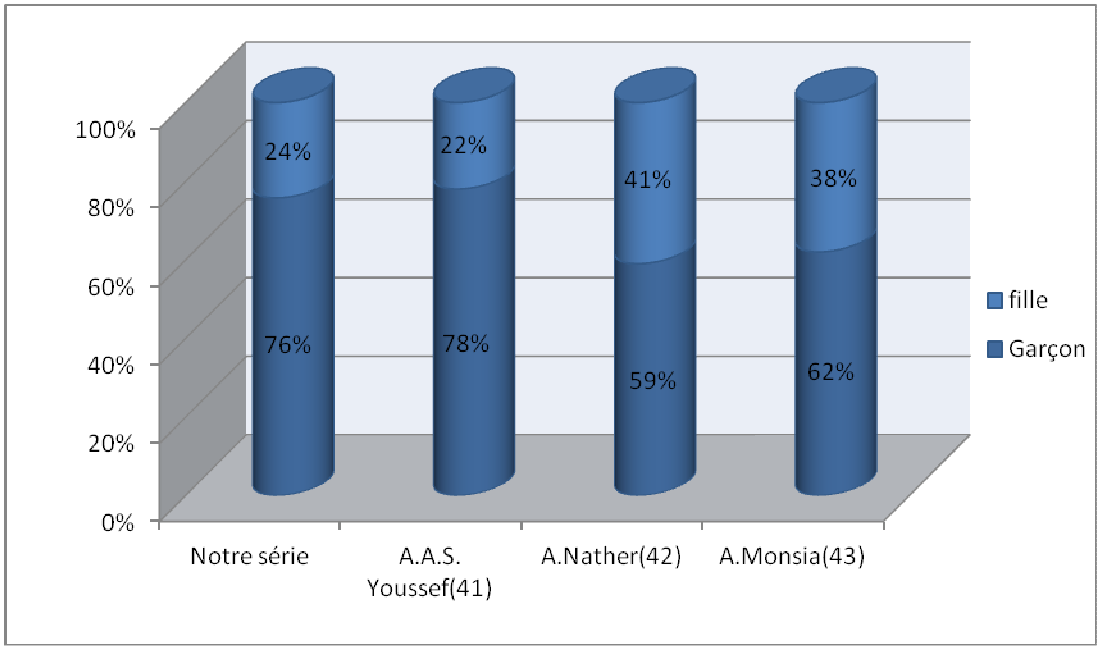

Figure 37 : Répartition du sexe selon les séries

3. Le coté atteint :

Dans la plus part des séries publiées, l'atteinte bilatérale représente la moitié des cas, suivie par l'atteinte unilatérale droite puis l'atteinte unilatérale gauche (Figure 38).

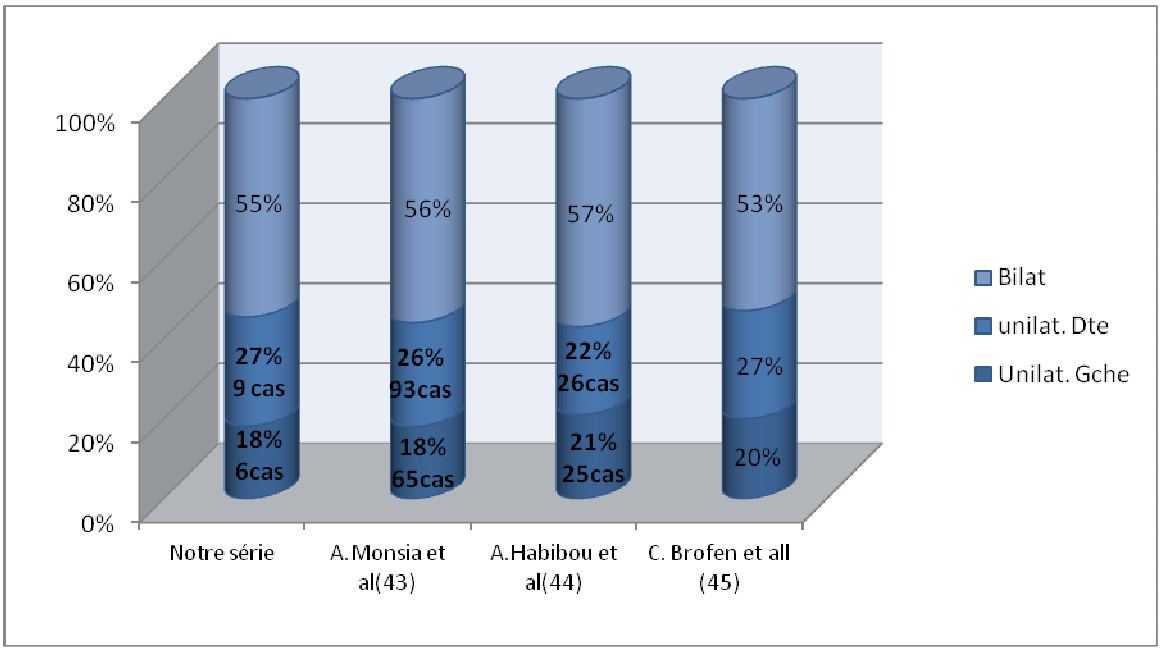

Figure 38: Répartition du coté atteint selon les série

V-Diagnostic positif:

1. Diagnostic anténatal :

Le diagnostic anténatal peut être fait à partir de 16ème semaines d'aménorrhée grâce à l'échographie(46). L'étude du pied in utéro est relativement facile car le liquide amniotique est abondant et le pied est suffisamment petit pour être vu dans son ensemble [47]. Le pied bot apparaît extrêmement déformé [48]: la coupe frontale du squelette jambier montre en même temps le tibia, le péroné et la palette des 5 métatarsiens disposés en rayons horizontaux sur le côté interne de la jambe. Le contour cutané souligne le varus de l'arrière pied, le calcanéum est fuyant et pratiquement invisible car son noyau d'ossification apparaît très tardivement. La vue plantaire est irréalisable. Quant à la coupe sagittale, elle est ininterprétable [48].

En fin de grossesse, l'analyse du pied est plus difficile, mais il est possible d'observer, à côté du PBVE déjà décrit, des pieds en position intermédiaire, soit parce qu'ils étaient comprimés, soit parce qu'ils étaient secondaires à une pathologie complexe comme une myopathie congénitale [49]. Une grande prudence doit néanmoins dominer le diagnostic anténatal, en particulier au stade très précoce car le pied normal semble être spontanément en varus.

Lorsque le diagnostic de PBVE est établi, l'échographiste doit s'efforcer de rechercher une autre anomalie et de découvrir un syndrome poly malformatif qui justifiera l'indication d'une amniocentèse [49].

Pour certains auteurs dont Seringe [23], il est important de faire le diagnostic en anténatal pour pouvoir expliquer aux parents ce qu'est l'anomalie et la façon dont elle sera prise en charge.

Dans notre série le diagnostic anténatal n'a pas été posé dans aucun cas, même pour les enfants issus de grossesse suivie et qui avaient des antécédents familiaux de PBVE.

L'absence de diagnostic anténatal dans notre contexte revient au niveau socioéconomique bas des patients et au plateau médico-technique moins développé.

2. Diagnostic clinique :

Le diagnostic clinique d'un PBVE est aisé. C'est une déformation identifiée dès l'inspection en raison de la déformation caractéristique. Il faut palper pour apprécier son degré de réductibilité en mesurant les différents angles de déformations(23,50):

- Equin : cheville en extension, pied fixé en flexion plantaire. La mesure se fait dans le plan sagittal, en référence à l'angle droit : axe de la jambe_axe du pied.
- La supination : est mesurée par l'angle que fait la surface plantaire par rapport au plan perpendiculaire à l'axe de la jambe.
- L'adduction : porte le pied en dedans, elle peut être différenciée en :

-Adduction globale du pied qui est l'orientation de l'axe global du pied avec le plan para sagittal de flexion de genou.

-Adduction de l'avant-pied sur l'arrière-pied est évaluée par l'angle entre l'axe longitudinal de l'avant-pied et l'axe longitudinal de l'arrière-pied en vue plantaire.

L'examen clinique précise également :

- Le morphotype du pied : il existe 2 morphotypes :

  -des pieds longilignes qui présentent leurs plis de flexion cutanée avec un aspect normal des ongles et des orteils.

  -des pieds de type immature courts, boudinés graisseux, trapus et élargis avec des sillons supra-calcanéen postérieur et médio-plantaire très profonds. L'intensité, la profondeur de ses plis signent l'ancienneté et la sévérité de la déformation.
- L'atrophie du mollet : en cas de PBVE unilatéral, elle doit être évaluée par la mensuration de la circonférence du mollet de façon comparative.
- La stimulation cutanée, qui renseigne sur l'action de la musculature extrinsèque : extenseurs des orteils et muscles fibulaires.

L'examen général sera aussi bien orthopédique, à la recherche d'autres malformations surtout au niveau du rachis, au niveau des hanches et des jambes, que neurologique pour en

Rapport-Gratuit.com

différencier un PBVE congénital des autres pieds déformés inscris dans des syndromes plus complexes. (23,50)

3. Classification :

Classer le pied bot est une priorité car une classification permet de différencier les pieds bots de façon précise. Elle sert de référence pour apprécier l'évolution du traitement enfin elle permet de standardiser les informations et de comparer les résultats. Il est difficile d'établir une classification du P.B.V.E. Cependant, une évaluation de la gravité initiale du pied bot, de sa raideur et d'un certain nombre de paramètres doit être réalisée : plusieurs classifications ont été décrites [23,50, 6 ,51]. Nous allons détailler les classifications les plus récentes, les plus simples et les plus utilisées.

3-1. La classification morphologique de Diméglio et Bensahel :

Voir chapitre méthodologie

3-2. Classification de Seringe :

La méthode de Seringe [52] est une méthode beaucoup plus simple et pratique elle basée sur l'évaluation de deux angles : celui de la réductibilité de l'adduction et celui de la réductibilité de l'équin. Lorsque l'un de ces deux angles est plus important que l'autre, c'est celui là qui est retenu pour la classification :

Type I : réductibilité comprise entre 0 et 20°

Type II : réductibilité comprise entre 21 et 40°

Type III : réductibilité au-delà de 40°

c : Classification de Mans et de Costa :

Cette classification distingue trois groupes de pieds(53) :

Type I : pied réductible avec un varus équin de 20°

Type II : pied partiellement réductible avec une déformation supérieur à 20° mais inférieure à 45°

Type III : pied irréductible avec déformation supérieure à 45°

Il existe d'autres classifications tel classification de Harrold, Dalmonté, Goldner, Pendy et autres (20,39), mais elles sont superficielles et moins utilisées.

Dans notre étude, nous avons choisis la classification de Diméglio pour classer les pieds car elle est la plus utilisée, plus simple et récente et elle tient en compte les différents paramètres pour classer cette déformation de PBVE.

VI-Explorations complémentaires :

1. Radiographie standard :

L'examen radiographique permet la mesure angulaire précise de l'équin postérieur, des adductions du BCP et de la médiotarsienne (54,55). Le degré de réductibilité peut être quantifié. Les radiographies représentent un document objectif pour juger l'évolution favorable ou compliquée du PBVE. Les incidences décrites sont multiples. L'étude des contours osseux, le degré de la superposition astragalocalcanéenne, le tracé de nombreux axes et les mesures d'angles variés sont des méthodes parfois trop précises pour étudier un pied dont une grande partie est radio-transparente [56, 57]. Parmi les incidences décrites, deux sont fondamentales :

1-1. La radiographie de face dorso-plantaire prétibiale en correction :

Dans cette incidence, le genou est fléchi à 120° tandis que le pied, maintenu dans l'axe de la jambe et dont l'adduction est corrigée, repose sur la casette par la plante(54).

Trois angles doivent être mesurés sur cette incidence (figure 39, 40):

-L'angle de la divergence astragalocalcanéenne : de face, les axes de l'astragale et du calcanéum forme un angle ouvert en avant qui mesure environ 40° degrés sur un pied normal. Dans le P.B.V.E., la divergence de face est diminuée et s'accompagne d'un certain degré de superposition de l'astragale et du calcanéum. Sa diminution traduit essentiellement une adduction calcanéenne, donc adduction du BCP.

-L'angle astragale-premier métatarsien : sur un pied normal, l'axe de l'astragale prolongé passe normalement en dedans de l'axe du 1er métatarsien (10° à 15°). Dans le P.B.V.E., cet angle se ferme, ou s'inverse même, ce qui traduit l'adduction globale du pied, qui est la somme de

Rapport-gratuit.com
LE NUMERO 1 MONDIAL DU MÉMOIRES

l'adduction du bloc calcanéo-pédieux et de l'adduction propre dans l'articulation de CHOPART (médiotarsienne).

-L'angle calcanéum-5eme métatarsien : Normalement le bord externe du pied est rectiligne, la valeur de cet angle est de 0°. Dans le P.B.V.E, il est ouvert et renseigne sur l'existence d'une adduction qui ne peut siéger qu'au niveau de l'articulation de CHOPART, ou au niveau de l'articulation de LISFRANC.

1-2. La radiographie de profil standard en flexion dorsale :

Elle doit être prise, enfant en décubitus dorsal, en s'assurant que le bord externe de l'arrière-pied repose contre la casette, et que le pied est en dorsiflexion maxima [54,24].

Il donne deux sortes de renseignements [55,23]. :

- **L'appréciation de l'équinisme et de son siège** : Trois angles sont habituellement mesurés (figure 39, 40) :

-l'angle tibio-astragalien : les axes du tibia et de l'astragale forment un angle de 90° degrés. Ainsi tout angle tibio-astragalien supérieur à 95° degrés traduit un équin tibio-astragalien.

-L'angle de la divergence astragalocalcanéenne du profil : les axes du calcanéum et de l'astragale forment un angle ouvert en arrière qui varient entre 40° et 50° degrés. Toute mesure inférieure â 35 degrés témoigne d'un équin sous-astragalien.

- Enfin l'angle tibio-calcanéen qui permet une vue globale sur l'équinisme par l'orientation descendante, neutre ou ascendante du calcanéum.

- **L'étude de la morphologie de l'arrière-pied** : Sur le cliché classique, l'étude de la morphologie apparente de l'arrière-pied montre un effacement du sinus du tarse avec un calcanéum aplati, ovoïde, en "pomme de terre", attribué à une supination du calcanéum. Mais pour SER1NGE [58] cet effacement est lié â l'adduction du bloc calcanéo-pédieux, qui est bien visible sur le profil strict de la tibiotarsienne.

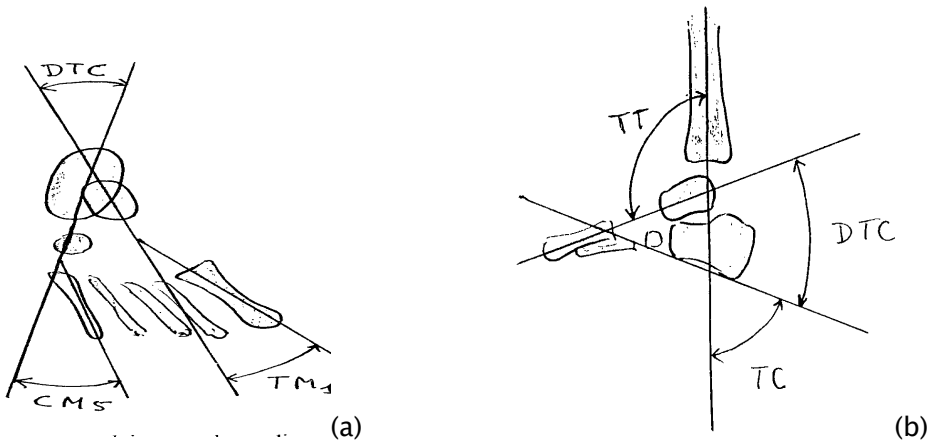

Figure 39: Mesures angulaires sur les radiographies de face(a) et de profil(b).

- ✓ D.T.C : divergence talo-calcanéenne
- ✓ C.M.5 : angle calcanéum 5éme métatarsien
- ✓ T.M.1 : angle talo 1er métatarsien
- ✓ T.T : angle talo-tibial
- ✓ T.C : angle tibio-calcanéen

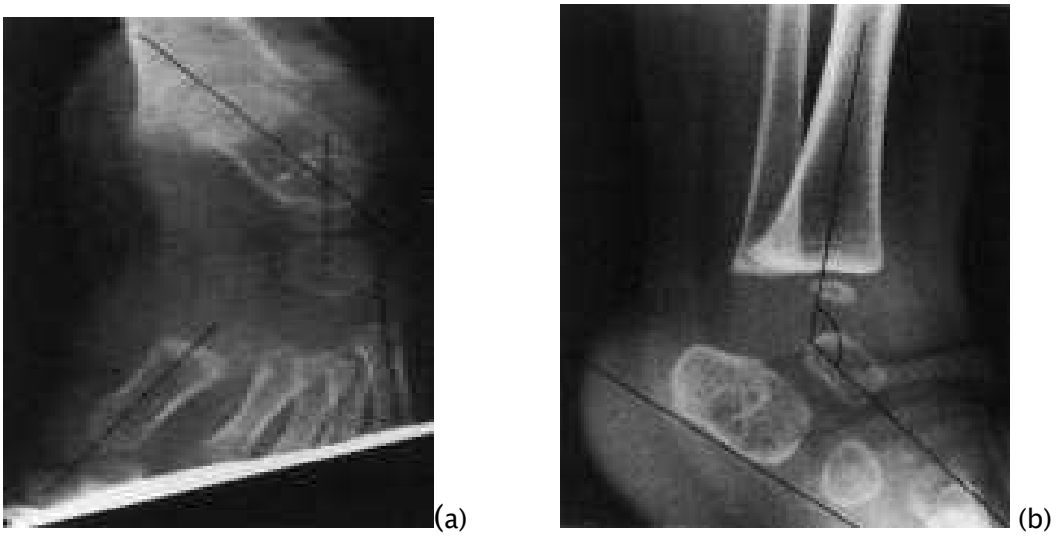

Figure 40 : Mesure angulaire sur radiographie standard en incidence de face et de profil

(a) : Incidence de face : diminution de la divergence astragalo-calcanéenne. Modification de l'angle astragale-premier métatarsien et surtout de l'angle calcanéum-cinquième métatarsien qui permet de localiser l'adduction.

(b) Incidence de profil en flexion dorsale maximale : angle tibio-astragalien augmenté et diminution de la divergence astragalo-calcanéenne témoignant de l'équin mixte.

1-3. Autres incidences :

- Incidence de profil strict de la tibiotarsienne en dorsiflexion, est faite en tournant la jambe en rotation interne pour obtenir un profil transmalléolaire. Elle permet d'évaluer la forme de la poulie astragalienne.
- Cliché dorso-plantaire en position non corrigé : pour comparer avec celle en position de correction.
- Incidence de profil en flexion plantaire : La technique est comparable à l'incidence de profil en flexion dorsale, mais le pied est en flexion plantaire maximale.

2. Scanner et IRM :

Le scanner n'a aucune place dans l'exploration des pieds bots. En revanche, l'IRM avec reconstructions multiplanaires permet une bonne visualisation tridimentionnelle des déformations osteocartilagineuses [59, 23]. L'IRM n'est cependant pas effectuée en routine, mais peut être utile dans des cas difficiles avant l'intervention [60,55].

3. Echographie :

Le caractère essentiellement cartilagineux du pied du nouveau-né limite son exploration radiologique. En particulier, la subluxation du naviculaire, qui ne s'ossifie qu'à partir de 3 ans, ne peut être appréciée que par des mesures indirectes [61,62]. En permettant la visualisation des cartilages du tarse, l'échographie apparaît être une méthode complémentaire de la radiographie dans l'exploration des malformations congénitales du pied, en particulier du PBVE [63].

VII- Prise en charge thérapeutique du PBVE :

1. Objectifs thérapeutiques :

Quelque soit le traitement utilisé, chirurgical ou orthopédique, les objectif sont de corriger la triple déformation du pied, de maintenir cette correction dans le temps, de rétablir l'équilibre musculaire et de préserver une souplesse articulaire suffisante [23,64].

2. Traitement orthopédique :

Tous les auteurs sont unanimes pour affirmer que le traitement, débuté dés la naissance, a pour but de restaurer une anatomie aussi normale que possible avec un jeu articulaire satisfaisant. La rééducation, douce et non traumatisante, doit assurer l'étirement des structures fibreuses rétractées sans écraser ni déformer le squelette dont une bonne partie est cartilagineuse [65].

2-1. Méthode fonctionnelle pure :

a. Manipulations : [19, 23,66]

A raison de deux fois par jour si possible, un kinésithérapeute entraîné et compétent doit mobiliser et manipuler le PBVE. Bensahel et Guillaume recommandent des actions séquentielles assurant successivement la correction des déformations.

Le pied doit être mobilisé genou fléchi pour éviter le recurvatum par compensation.

Les pinces bi malléolaires doivent être protégées pour éviter un décollement épiphysaire distal du tibia et du péroné. Tous les mouvements doivent être effectués en traction pour ouvrir les articulations.

Les mobilisations forcées ou prises mal localisées peuvent entrainer des fausses corrections ou des hypercorrections transformant un PBVE en un pied convexe iatrogénique.

La correction des déformations consiste à réaliser certaines manœuvres :

- Manœuvre globale de dérotation du BCP. Cette manœuvre a pour but de corriger l'adduction du BCP en étirant les structures postérieures, postéro externe et antéro interne. Elle comporte une traction verticale sur le pied et un mouvement de rotation du BCP en adduction.
- Décoaptation de l'os scaphoïde par rapport à l'astragale : cette manœuvre a pour but de corriger l'adduction médiotarsienne. C'est un étirement au tiers proximal de l'arche interne du pied dans le but de réaligner le bord interne du pied et d'étirer le jambier postérieur et le jambier antérieur.

- Manœuvre d'étirement du triceps sural : le but ici est d'abaisser le calcanéum avec sa coupe talonnière ce qui implique une prise manuelle au dessus de la grosse tubérosité et un mouvement de traction selon l'axe longitudinale du tendon d'Achille.
- Correction de l'adduction de l'avant-pied : cette manœuvre consiste à étirer tout l'avant-pied par rapport à l'arrière-pied.
- Récupération des mouvements de flexion dorsale et de flexion plantaire de l'articulation tibiotarsienne dès que la rétraction du tendon d'Achille a cédé.
- Etirement de la plante pour corriger un éventuel creux associé.

b. Stimulations musculaires :

La contraction active des muscles extenseurs des orteils et des péroniers latéraux, élément favorable du pronostic, est obtenue soit par grattage du bord externe du pied à l'aide d'une brosse à dents par exemple, soit par des réactions de rééquilibration induisant une éversion du pied [65,23].

c. Postures :

Entre les séances de kinésithérapie, le pied est mis en posture par des bandages dérivés de Jones et Fincke. La correction des attitudes vicieuses est assurée par le maintien du pied en bonne position sur une planchette grâce à des bandes adhésives non extensibles, associées à des forces de rappel élastiques en flexion dorsale et en éversion de l'arrière pied. La chronologie de la pose des bandelettes est rigoureuse [67].

D'autres attelles peuvent être utilisées, comme des attelles de type Denis Browne (figure18), mais elles corrigent faiblement l'équin et elles ont été accusées d'induire un valgus controlatéral en cas d'atteinte unilatérale. Elles peuvent être adaptées au traitement du PBVE par un système de traction anti-équin [68].

d. Mobilisation passive continue :

Récemment, Métaizeau a proposé un système mécanique de mobilisation passive de l'arrière pied qui peut être orienté dans les trois plans de l'espace, les positions extrêmes forcées étant évitées par des moyens de sécurité. La correction est globale et les premiers

résultats sont très encourageants pour la réduction de l'arrière pied. La correction de l'avant-pied est cependant moins satisfaisante, ce qui est logique dans la mesure où l'appareil ne comporte pas, dans sa forme actuelle, de composante agissant sur l'articulation médio-tarsienne. Par ailleurs l'installation du pied doit être rigoureuse, la famille doit être éduquée, et l'enfant doit accepter d'être ainsi mobilisé, en particulier lors de son sommeil [69].

Actuellement, grâce aux progrès et résultats obtenus par la kinésithérapie dans ce domaine, la méthode fonctionnelle est devenue une étape systématique et incontestée, Toutefois, cette méthode peut s'avérer insuffisante à elle toute seule et une intervention chirurgicale devient nécessaire.

Elle constitue le premier temps obligatoire du traitement pour la majorité des auteurs. Elle permet d'obtenir un résultat satisfaisant durable dans 50% des PBVE congénitaux [70]. Certains auteurs qui incluent des déformations plus modérées obtiennent un bon résultat dans 77% des cas [71]. D'autres, en revanche, qui étudient des pieds d'étiologies diverses n'obtiennent que 14% de bons résultats. Il semble indispensable d'assurer un suivi prolongé des enfants traités par cette méthode car des aggravations de défauts résiduels même modérés sont possibles au cours de la croissance.

Le résultat dépend de la sévérité de la déformation du pied, de la compétence du kinésithérapeute et des motivations de la famille [70]. On a signalé que la rigidité des attitudes vicieuses du pied à la naissance constituait un facteur pronostique déterminant [72] . Les pieds du groupe I guérissent tous par les manipulations et les pieds du groupe IV doivent toujours être opérés.

Dans notre série, la méthode fonctionnelle était pratiquée dans 12 pieds bots. Ce traitement était assuré par des kinésithérapeutes dans d'autres structures hospitalières. Le résultat était jugé non satisfaisant et les pieds étaient envoyés à notre centre pour un traitement chirurgical complémentaire.

2-2. Traitement orthopédique associé à une chirurgie à minima :

La méthode de Ponseti [73, 74] consiste en une réduction progressive de la déformation du PBVE à l'aide de plâtres successifs sur une durée de 6 à 8 semaines. Les immobilisations sont cruro-pédieuses afin d'assurer une bonne dérotation du BCP en empêchant la rotation de l'unité talo-tibio-fibulaire [75]. De plus la flexion du genou à 90° permet de détendre les gastrocunémiens et empêcher l'immobilisation de glisser. Une ténotomie d'Achille est effectuée dans 70 % des cas s'il persiste un équin de plus de 15° après trois ou quatre plâtres. Des récidives sont encore possibles dans 50 % des cas entre l'âge de 1 et 7ans. Une nouvelle série de plâtres correcteurs puis un transfert du jambier antérieur sur le 3e cunéiforme amèneraient finalement un résultat satisfaisant dans 85 % des cas [76].

Figure 41 : Moulage des 5 premiers plâtres.
On voit de gauche à droite la progression de la correction

Chaque plâtre est laissé en place pendant une semaine sauf les deux derniers laissés pendant 10 jours avant et après chaque plâtre (tableau IV), le pied bot est évalué par la classification de Diméglio, permettant de suivre l'évolution du pied bot semaine après semaine.

Tableau IV : le calendrier de réduction

	Age	Réalisation et durée de platre
1er plâtre	1er jour	Idéalement au1er jour de vie remontant sur la cuisse
2eme plâtre	1er semaine	Durée= 1semaine
3eme plâtre	2 semaines	Durée= 1semaine
4eme plâtre	3 semaines	Durée= 1semaine
5eme plâtre	1 mois	Durée= 1semaine
6eme plâtre	5 semaines	Section per cutanée du TA réalisée au bloc opératoire sous AG Durée=10Jours
7eme plâtre	1 mois et demi	Prise d'empreinte pour la fabrication des sandales américaines Durée =10jours
	2 mois	Mise de sandales américaines et attelle de Denis Brow (unibarre)

Dans notre service cette technique est récemment introduite dans la prise en charge des PBVEC. Elle était pratiquée dans une dizaine de cas, (environ 40cas), avec un résultat satisfaisant sauf dans deux cas où un varus équin a persisté. Ces deux cas ont été inclus dans notre série, ils ont bénéficié d'un traitement chirurgical complémentaire.

3. Traitement chirurgical:

Malgré les progrès thérapeutiques liés à l'amélioration des méthodes orthopédiques du traitement, la chirurgie conserve une place importante dans la prise en charge d'un enfant porteur d'un PBVE. Du fait de la raideur congénitale liée à des rétractions des parties molles. La chirurgie du PBVE a toujours été basée sur des opérations de libération des parties molles [77].

3-1. L'âge de l'opération :

Cette question a suscité des débats passionnés.

Rapport-Gratuit.com

TAYTON et THOMPSON en 1979 , préconisent une chirurgie tardive après un long traitement fonctionnel, permettant d'assouplir au maximum le pied[11].

L'intervention plus tardive entre l'âge de 1et 2 ans en l'absence d'amélioration par les manipulations et les plâtres a aussi de nombreux défenseurs [78, 79]. Il n'y a pratiquement plus de partisans d'une chirurgie précoce, néo-natale [80]. La libération précise des parties molles, puis le maintien plâtré d'un pied de petite taille sont difficiles et les récidives semblent fréquentes [80]. Ainsi, Seringe [81] détermine l'âge de l'intervention à 10mois et Turco à 12mois [69]. Turco insiste beaucoup pour dire que les meilleurs résultats qu'il a obtenus sont acquis sur des malades opérés après l'âge de 1 an, et que la plupart des récidives qu'il a constatées sont survenues sur des malades opérés avant l'âge de 1 an [69]. La chirurgie entre l'âge de 2 et 6 mois est préconisé par de nombreux auteurs [82,83, 84, 4]. La correction du pied à ces âges permettrait un meilleur remodelage ostéo-articulaire avec la croissance [83,84].

Comme certains auteurs [85], nous préconisons un traitement chirurgical à l'âge de 6mois ; l'âge opératoire dans notre série est très élevé (7ans et 10mois) car nous prenons déjà ces enfants tardivement à leur première consultation dans notre structure.

Les bons résultats qu'on a obtenus sont acquis sur des malades opérés entre 10 et 24mois.

3-2. Installation du malade :

L'intervention se déroule sous anesthésie générale, intubation, complétée par une anesthésie caudale.

Lors de l'abord postéro-médial, l'enfant est installé en décubitus dorsal, tandis qu'il est en décubitus ventral dans les doubles abords postéro-externe et plantaire ou bien dans l'approche de Cincinnati [81] . Tout le membre inférieur est préparé stérilement et drapé, le cou-de-pied et le pied étant entourés par un jersey ou un stéridrap collé. Le genou et la jambe doivent être inclus dans le champ opératoire pour pouvoir contrôler la position de réduction du pied par rapport à la crête tibiale. Un garrot hémostatique placé à la racine de la cuisse est gonflé. Il offre un confort opératoire indéniable tout en autorisant l'hémostase progressive et soigneuse à l'aide d'une électrocoagulation bipolaire [81].

Dans notre série tous les patients ont été installés en décubitus dorsal, vue que la voie d'abord postéro interne a été pratiquée dans tous les cas. Le garrot est lâché après une durée qui ne doit pas excéder 90minutes.

3-3. Voies d'abord :

a. Incision postéro interne :

L'incision postéro-interne du cou-de-pied et du pied fut historiquement la première décrite [23]. Elle s'étend du bord interne du pied, à la limite des peaux dorsale et plantaire, depuis le col du premier métatarsien jusqu'à la région sous-malléolaire interne, soit rectiligne, soit légèrement concave vers le bas. Puis le bistouri contourne la malléole interne en arrière et remonte verticalement le long du bord interne du tendon d'Achille, sans dépasser vers le haut le niveau des fibres musculaires soléaires. L'intérêt de cette voie royale est la large exposition plantaire et interne du cou-de-pied. Cependant, l'accès postéro-externe du cou-de-pied est mal visible, la section du faisceau calcanéo-fibulaire du ligament latéral étant faite à l'aveugle [81] voir (figure19).

Une courte incision sur le bord externe du pied, en regard de l'interligne calcanéo-cuboïdien, peut être proposée pour réséquer un coin cartilagineux, ou pour accéder à la capsule articulaire Talo-calcanéenne antéro-externe (figure 42). Pour ce faire, les deux tendons fibulaire sont rectilignés vers le bas par un écarteur contre coudé appuyé sur l'os cuboïde [81].

L'incision para-achilienne interne prolongée en plantaire, dite postéro interne, est la plus couramment utilisée, elle est adoptée par Carlioz, Diméglio. A et Turco VJ. Elle est préférée également chez Carole N.C et Métaizeau J.P [86].

Dans notre, on a utilisé la voie d'abord postéro interne pour tous nos malades, associée à Une deuxième incision externe dans 3 cas.

b. Incision de Cincinnati :

L'incision de Cincinnati, est horizontale, semi-circulaire, depuis la base du premier métatarsien en dedans jusqu'à l'articulation calcanéo-cuboidienne en dehors, en passant

Rapport-gratuit.com
LE NUMERO 1 MONDIAL DU MÉMOIRES

au dessous des deux malléoles et au dessus de la grosse tubérosité calcanéenne (figure43). Certains auteurs proposent une contre-incision plus haute à la face postérieure de la jambe car dans l'incision de Cincinnati, l'allongement du tendon d'Achille est moins aisé. Elle donne le meilleur jour sur la totalité des lésions et qui laisse une cicatrice invisible dans la chaussure. Il faut l'employer exclusivement sur des pieds vierges de toute chirurgie avant l'âge de 4 ans. Son principal risque est la nécrose de la coque talonnière dont la vascularisation peut être difficilement respectée, complication décrite par plusieurs auteurs au début de leur expérience dans cette approche [24, 81, 87].

Figure 42 : Voie d'abord externe

Figure 43. Incision de cincinati

c. Le double abord :

La première incision, faite sur l'enfant installé en décubitus ventral, est verticale, le long du bord externe du tendon d'Achille, puis elle s'infléchit légèrement sous la malléole latérale sans la dépasser vers l'avant. Pour la deuxième incision, l'installation est légèrement modifiée : la hanche controlatérale de l'enfant est surélevée par un petit coussin, le membre inférieur étant tourné en rotation interne. L'incision plantaire interne s'étend du col du premier métatarsien jusqu'à la face médiale du calcanéum, selon le trajet défini lors de l'approche postéro-médiale. Par cet abord, les libérations antéro-interne et antéro-externe, ainsi qu'un geste calcanéo-cuboidien sont assurés de façon complète [23, 81].

3-4. Technique :

La technique chirurgicale oppose les auteurs partisans d'une libération complète avec correction de la triple déformation [2, 4, 5, 49] et les partisans de gestes limités et

répétés [10,88]. Pour les premiers, il est impératif d'effectuer une chirurgie complète et si possible définitive, limitant les pieds multiopérés. Pour les seconds, le geste chirurgical doit être à minima en évitant les libérations extensives, responsables selon eux d'hypercorrections, de raideurs articulaires et de récidives des déformations par cicatrices et fibroses.

a. Libération des parties molles :

❖ **Libération postérieure et postéro-externe** :

Les trois principaux obstacles sont le tendon d'Achille qu'il faut allonger en Z, la capsule tibio-astragalienne postérieure qui est ouverte complètement et le NFPE qui est libéré après repérage du nerf sural et de la veine petite saphène [81] : on sectionne le ligament annulaire externe, ainsi que le ligament calcanéo-fibulaire et ligament talo-fibulaire. Ainsi la dorsiflexion de la cheville peut être restaurée et habituellement disparait. Le respect de la capsule sous astragalienne postérieure fait de plus en plus d'adeptes [89].

❖ **Libération antéro-interne et plantaire** :

Son but est de supprimer un des verrous essentiels du PBVE : le NFAI qui verrouille non seulement l'adduction du BCP mais également l'adduction médio-tarsienne. Une libération de la plante est nécessaire pour donner de la longueur à l'arche interne et permettre la correction de l'adduction médiotarsienne.

-En dedans : le tendon distal du muscle jambier postérieur est allongé en Z, l'articulation astragalo-scaphoidienne est ouverte après avoir sectionné le ligament tibio-scaphoidien.

-A la plante il souvent nécessaire de sectionner la moitié interne de l'aponévrose plantaire moyenne superficielle et le muscle adducteur de l'Hallux est libéré dans sa moitié proximale.

-A la face dorsale de l'articulation talo-naviculaire, la dissection au ras du squelette permet e sectionner tous les ligaments dorsaux.

A ce stade de l'intervention, le BCP peut être mobilisé par rapport au talus et au bloc talo-jambier en préservant les structures ligamentaires talo-calcanéennes et tibio-calcanéennes (figure44). L'ouverture de l'articulation médiotarsienne est souvent nécessaire avec en particulier l'ouverture de l'articulation calcanéo-cuboïdienne.

Figure 44 : structures à préserver dans la libération des parties molles :
A : ligament interosseux tao-calcanéen,
B : capsule talo-calcanéenne interne,
C : ligament annulaire interne.

Concernant le tendon jambier antérieur, L'intérêt de son allongement n'a fait l'objet dans la littérature, que de rares travaux. Selon METAIZEAU en 1987 [62,24], l'allongement du JA (jambier antérieur) en Z permet d'obtenir une meilleure flexion dorsale passive et de faire disparaître la supination résiduelle qui persistait si le JA n'avait pas été allongé. LASCOMBES (1990) et wicart proposent de prévenir la supination dynamique de l'avant-pied et le défaut d'appui antéro-interne par l'allongement du JA en Z après avoir détaché les fibres distales postérieures s'insérant sur le premier cunéiforme,. Il prévient aussi la subluxation dorsale talonaviculaire et enfin diminuerait la fréquence des indications opératoires itératives [90]

CAROLL [86] propose l'allongement du JA en cas de rétraction de ce muscle. Certains auteurs (Dunn et Naughton) [49,57], Garceau et Palmer [4], proposaient un transfert du JA sur le dos ou le bord externe du pied. Certains auteurs insistent sur le rôle du transfert du jambier antérieur(JA) sur le 3éme cunéiforme [88, 10]. Selon eux, il s'agit d'un élément prépondérant pour éviter la récidive des déformations, surtout en cas de supination dynamique. Pour Bensahel [71], Ce geste n'est pas indiqué dans le traitement du PBVE idiopathique.

Souchet a résumé tout ceci en confirmant que certains gestes sont constants: excision de l'adducteur du gros orteil, ouverture des articulations astragalo-scaphoïdienne et tibio-tarsienne [15]. D'autres gestes sont inconstants : les allongements tendineux sont réalisés dans la chirurgie tardive ou secondaire, après réalisation de capsulotomie et libération des parties molles afin de s'assurer qu'il existe bien une rétraction musculaire,

mais rarement proposée dans le traitement initial du PBVE [86, 14]. L'allongement du jambier postérieur (Tibialis postérieur) est parfois réalisé (55%). L'allongement du tendon d'Achille est souvent réalisé (80%). 15% des libérations ne s'associent à aucun allongement tendineux [86, 14].

❖ **Fixation par broche** :

Une broche est mise en place dans l'arche interne après avoir corrigé l'adduction-supination du pied (figure 45). Pour éviter la subluxation de l'os naviculaire, il faut porter le pied en équinisme et mettre un appui manuel sur la partie dorsale de l'os naviculaire [91]. Une 2eme broche transplantaire, calcanéo-astragalo-tibiale, est très utilisée mais a l'inconvénient d'imposer une correction maximale de la déformation pouvant être générateur de complication cutanée ou même ischémiques [91, 81, 92].

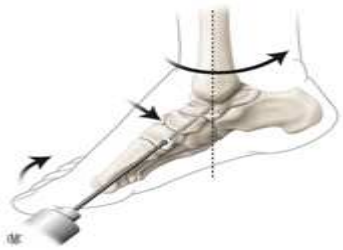

Figure 45 : fixation par broche de l'arche interne

Généralement, l'embrochage est indiqué [4]:

- Dans les formes sévères
- Sur des enfants plus grands
- Lors de la réalisation d'une résection cartilagineuse calcanéo-cuboïdienne

Dans notre étude, nous avons procédé au double embrochage de façon systématique.

Le pourcentage d'embrochage dans notre série est plus important que dans la littérature [88], cela est pu être expliqué par les facteurs péjoratifs suivants :

- L'importance de la déformation initiale préopératoire : 26 pieds (51%) étaient classés grade III et 13 pieds (25,5%) étaient classés grade IV de Diméglio
- L'âge opératoire : 15 pieds étaient opérés après 24 mois

- la réalisation d'une ostéotomie cuboïdienne.

b. Suites opératoires :

Certains auteurs conseillent de faire une attelle plâtrée postérieure en immobilisant le pied en très légère flexion plantaire pendant une semaine pour diminuer l'œdème post opératoire. Vers le 7eme jour, lorsque l'œdème a régressé, un plâtre circulaire est effectué avec anesthésie générale : il s'agit d'un plâtre cruropédieux si l'enfant est âgé de moins de 4ans et d'une botte plâtrée au-delà [81, 92].

La durée d'immobilisation par broche et par plâtre est habituellement de 3mois avec un plâtre de marche à partir du 40eme jour Les broches et le plâtre sont enlevés vers le90eme jour. La rééducation est reprise à raison de deux séances par semaine [81, 92].

Dans notre étude, on ne faisait pas d'attelle plâtrée. L'immobilisation est assurée par un plâtre circulaire cruropédieux, confectionné au bloc opératoire. A J45, un 2eme plâtre est en place après ablation de broches. A J90 le 2eme plâtre est remplacé par une attelle de Saint-germain pendant une durée de 5mois en moyenne, dans un but antalgique et de maintient de la correction.

4. Autres techniques chirurgicales :

4-1. Ostéotomie de l'arche externe:

Deux types d'ostéotomies de raccourcissement de l'arche externe permettant de bien réaligner le bord externe du pied en corrigeant l'adduction du métatarse peuvent être utilisés :

- l'ostéotomie de soustraction du cuboïde et la résection arthrodèse calcanéo cuboïdienne selon Evans [93]. Cette dernière peut être indiquée en cas de très forte adduction médiotarsienne sur un pied bot récidivé [93].

- L'ostéotomie de soustraction du cuboïde selon Lichblau est indiquée lorsqu'il n'y a pas de subluxation calcanéo cuboïdienne [94]. Elle respecte le versant cuboïdienne de l'articulation calcanéo cuboïdienne (figure46). Ses résultats à long terme ont montré que dans la majorité des cas il persistait une bonne mobilité de cette articulation avec un remodelage du coté calcanéen [81].

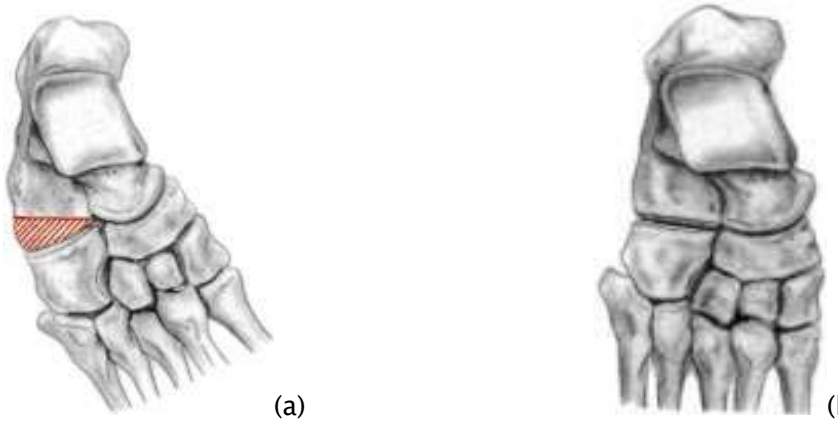

Figure46 : Temps externe pour raccourcir l'arche externe et corriger l'adduction médiotarsienne résiduelle.

a. Schéma de la résection distale selon Lichtblau.

b. Correction obtenue.

4-2. Ostéotomie calcanéenne de DWYER :

On a le choix entre une ostéotomie de soustraction externe qui est relativement facile à faire (figure 47), mais a l'inconvénient de raccourcir le talon déjà moins développé dans le PBVE et l'ostéotomie d'addition interne [81]. Cette dernière est beaucoup plus logique car elle entraine un meilleur développement postérieur du talon, mais du fait de l'addition d'un greffon corticospongieux prélevé au dépend de la crête iliaque, elle entraine parfois des tensions cutanées sources de désunion. Un autre type d'ostéotomie calcanéenne a été proposé : translation externe de la grosse tubérosité pour améliorer le valgus talonnier et son appui et l'appui du talon au sol [81].

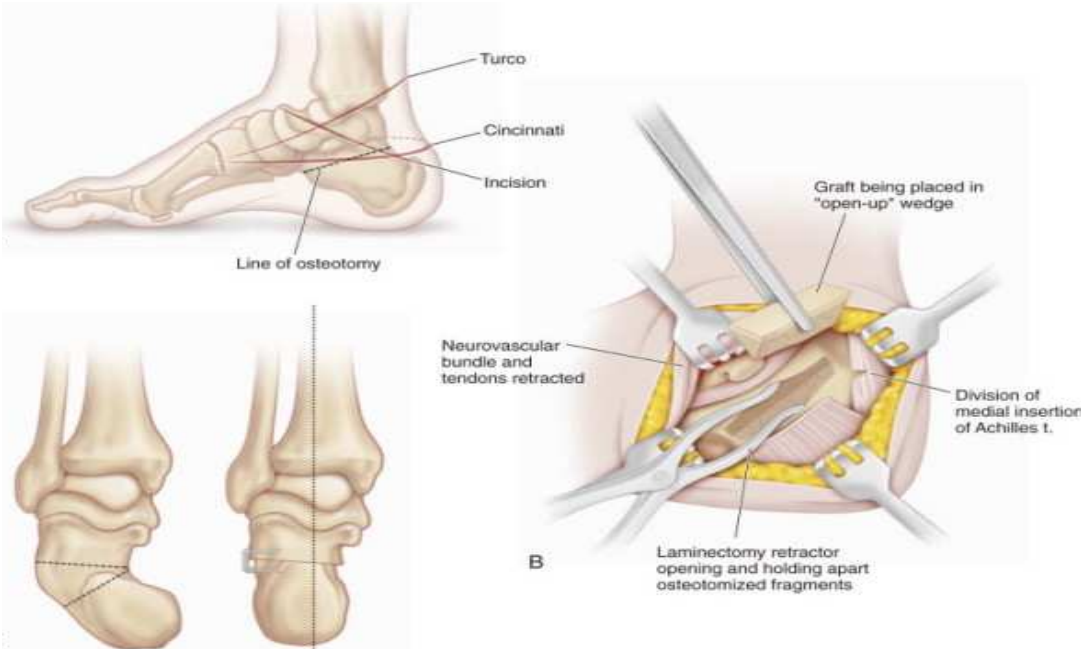

Figure 47 : schéma montrant ostéotomie de soustraction externe de Dwyer

4-3. Transfert musculaire :

La chirurgie de transfert musculaire n'est pas logique dans une affection congénitale non paralytique comme le PBVE idiopathique [81].

Un transfert du tendon du muscle JA (jambier antérieur) sur le troisième cunéiforme, peut être fait et permet de corriger le varus de l'avant-pied [95].

Le transfert du tendon du jambier postérieur est fait par plusieurs auteurs [69], ce tendon est souvent allongé que transféré. Les transferts tendineux sont fréquemment indiqués dans la chirurgie tardive ou secondaire [65], mais rarement proposée dans le traitement initial du PBVE. En cas de varus associé à l'équin avec prédominance de celui-ci, la réorientation du calcanéum est complétée soit par la transposition du jambier postérieur sur le 3éme cunéiforme, après s'être assuré que l'équin intéresse bien l'arrière-pied et que le risque d'affaissement de la voute plantaire est négligeable [24]. En général le transfert du jambier postérieur est indiqué dans le pied neurologique et les pieds bots secondaires [92]. Enfin, si le varus est lié à une hypotonie des péroniers, c'est-à-dire qu'il persiste après une période d'observation de 3 mois sous couvert de kinésithérapie active, on proposera la transposition du

jambier antérieur sur le bord latéral du pied. Les résultats de cette intervention sont bons malgré la gêne que constitue la chute de la tête du 1er métatarsien.

4-4. Ostéotomies du tibia :

Les ostéotomies tibiales sont habituellement palliatives [81].

a. Ostéotomie de dérotation externe de la jambe :

Cette opération était très répandue mais illogique. Elle consiste à corriger, dans le squelette jambier, l'adduction résiduelle du pied.

Elle donne certes, un résultat esthétique valable dans l'immédiat, mais fonctionnellement, elle aggrave la désorientation en dehors de la mortaise tibiotarsienne et elle n'empêche pas la récidive ou l'aggravation des déformations du pied. Pour cette raison elle doit être abandonnée.

b. Ostéotomie supra malléolaire :

Enfin de croissance, elle peut être utile pour corriger de petits défauts résiduels sur un pied bot sévère déjà opéré à plusieurs reprises. On peut également y associer la correction d'une supination résiduelle. Par ce moyen simple, le pied peut redevenir facilement chaussable. Cette intervention permet d'éviter une arthrodèse tibiotarsienne qui ferait perdre au pied les quelques degrés de mobilité qui lui restent et qui sont bien utiles à titre d'amortisseur.

c. Ostéotomie de dérotation interne de la jambe :

Ce type d'ostéotomie devient logique et indispensable chaque fois que l'on a bien corrigé par libération des parties molles un pied bot sévère accompagné d'une forte torsion externe du squelette jambier.

4-5. Double arthrodèse sous talienne et médiotarsienne :

La double arthrodèse sous talienne et médiotarsienne consiste à fusionner en position corrigée les articulations sous-talienne et médiotarsienne [24,96]. Si l'on veut éviter de trop raccourcir le pied, il faut utiliser deux voies d'abord, l'une interne à visée de libération du nœud fibreux antéro-interne avec, si nécessaire, une ouverture de la capsule interne sous-talienne, et

Rapport-Gratuit.com

l'autre externe classique. C'est l'intervention idéale pour stabiliser et corriger les déformations de l'arrière-pied, elle assure totalement le verrouillage du couple de torsion [85]. Elle permet outre une correction des diverses déformations et une réaxation de l'arrière-pied dans les 3 plans de l'espace [96].

Dans notre étude la double arthrodèse été pratiquée dans deux cas ; un enfant avait 15ans et l'autre avait 13ans. Les deux enfants avaient gardé un discret gène à la marche et de douleur de temps en temps, cependant le résultat esthétique était très bon.

4-6 . Correction des pieds bots par appareil dé'Ilizrov :

La méthode d'Ilizarov peut être envisagée de deux façons différentes : soit ostéotomie dans la région médiotarsienne du pied, soit correction sans ostéotomie par l'appareil d'Ilizarov. La technique n'est pas aussi simple qu'il y parait, les montages sont souvent complexes (figure 48) , et le résultat ne se maintient pas toujours pendant la fin de la croissance [81]. L'intérêt de cette méthode dans le traitement des déformations sévères du pied récidivées ou négligées est rapporté dans la littérature depuis 1972 [97]. Les résultats préliminaires des différentes publications sont encourageants [98,99]. Il est noté par rapport aux techniques conventionnelles moins de complications (infection, problèmes cutanés et vasculaires, pseudo arthrose, raccourcissement du pied) et un réglage de déformations plus facile [100].

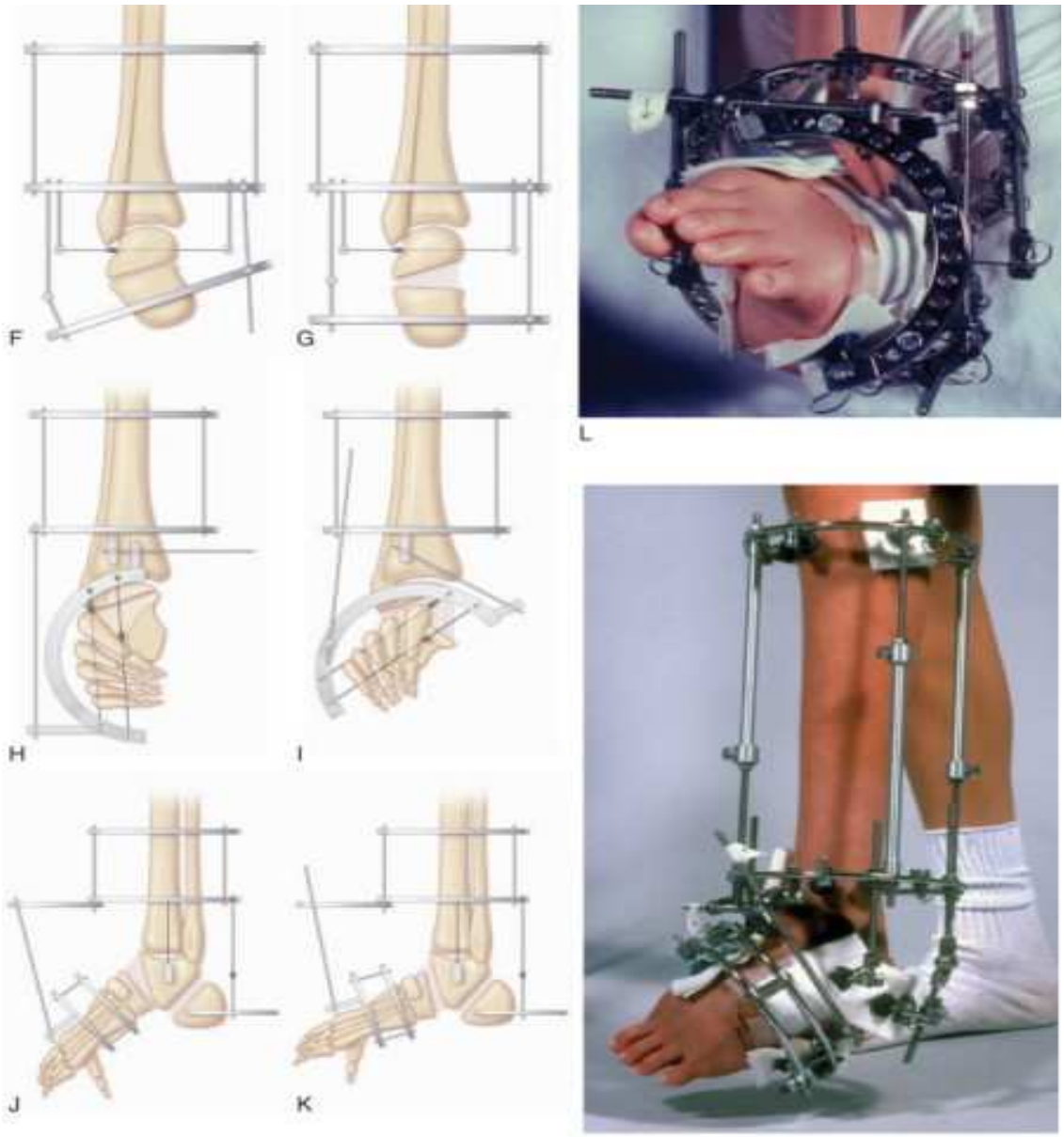

Figure 48 : Montage type Ilizarov [101]

F, G : correction du varus

H, I : correction de l'adductus

J, K: correction de l'équin

Rapport-gratuit.com
LE NUMERO 1 MONDIAL DU MÉMOIRES

5. Indications :

5-1. Libération des parties molles :

L'indication chirurgicale est repoussée tant que le traitement orthopédique reste efficace [81]. Si les conditions le permettent, la mobilisation passive continue peut être proposée [81]. Mais dès que les progrès stagnent, si la dorsiflexion reste inférieure à 10° et si un équin résiduel radiologique du calcanéum persiste, l'intervention devient inéluctable [67]. Pour simplifier, c'est donc essentiellement l'équin postérieur qui conditionne l'intervention, en sachant qu'il s'accompagne d'une adduction du médio tarse et du BCP avec une supination automatique dont les phénomènes de compensation sont fort disgracieux et peu fonctionnels. Certains auteurs prennent alors la décision d'intervenir dès ce moment car une correction précoce peut faire bénéficier le tarse d'une croissance normalisée, d'autres poursuivent la rééducation sachant qu'elle n'est plus efficace, mais pour « gager du temps » et pour opérer un pied plus grand, donc plus facile [67].

5-2. Cas particuliers :

a-ostéotomie calcanéocuboidienne :

Cette technique est indiquée dans les situations suivantes [23, 92] :

- Pieds bots sévères invétérés chez des patients n'ayant eu aucun traitement chirurgical antérieur.
- En peropératoire, devant une impossibilité de correction de l'avant-pied, malgré une libération postéro-médiale adéquate
-devant une déformation sévère de l'avant-pied récidivant après un ou plusieurs traitements chirurgicaux préalables.

b- Double arthrodèse sous talienne et médiotarsienne

Elle est indiquée lorsqu'il ya un enraidissement définitif : (varus rigide invétéré ou un pied creux interne), en fin de croissance à partir de l'âge de 14 ou 15ans [81], voir même avant ; certains auteurs l'indiquent à partir de l'âge de 10ans [95, 101]

c- Correction des pieds bots par appareil d'Ilizarov

En cas de pied bot invétéré ou de pied récidivé multi opéré avec des cicatrices adhérences, la chirurgie traditionnelle de libération des parties molles donne des résultats inconstants et parfois très insuffisants. C'est l'intérêt de l'appareil d'Ilizarov [92].

Nous proposons dans ce tableau les principales techniques utilisées :

Tableau V : les principales techniques utilisées et leur indication

Techniques	Age	Indications
LPI	à partir de 6ans	En première intension après échec du traitement orthopédique
Ostéotomie calcanéo cuboïdienne	De 4 ans à 8ans	Varus et métatarsus persistant
Double arthrodèse	A partir de 10ans	Pied très déformé, invétéré, multiopéré
Ostéotomie de Dwyer	A partir de 10ans	Varus du calcanéum
Appareil d'Ilizarov	A partir de 10ans	Pied très déformé, invétéré et multiopéré

6. Complications du traitement chirurgical :

Le traitement chirurgical est pourvoyeur de différentes complications. Dans 20% des séries, de véritables complications et séquelles sont retrouvées et certaines conduisent à une reprise chirurgicale. Leurs connaissances nous poussent à tout faire pour les éviter [87].

5-1. Complications cutanées [103] :

A type d'infection et de nécrose :

a. Causes possibles :

- ✓ Incision cutanée postéro interne avec lambeau « trop pointu »,
- ✓ Epaisseur insuffisante du lambeau, dans le plan graisseux,
- ✓ Microtraumatisme de la lèvre cutanée avec pince à griffe,
- ✓ Fermeture cutanée avec tension (surtout si ouverture sous astragalienne ou si brochage tibio-tarsien transplantaire),

- ✓ Chirurgie laborieuse et longue avec gros œdème postopératoire.

b. Traitement :

- Si hématome ou abcès : débrider, évacuer et laisser bourgeonner.
- Toujours conserver la broche de l'arche interne.
- Toujours replâtrer le pied bien à angle droit (avec fenêtre ou changement du plâtre pour surveillance de la peau).

c. Prévention :

- Bien arrondir le dessin de l'incision postéro interne,
- Dissection atraumatique au ras du ligament annulaire interne, pas d'ouverture sous astragalienne.
- Attelle plâtrée post opératoire en léger équin de 10° à15° pendant 8jours et surélévation du pied pour diminuer l'œdème

5-2. Complication tardives :

Outre les complications inhérentes à toute chirurgie, les deux causes principales d'échec sont les hypo corrections et les hypercorrections.

- Hypo correction [81,92] :

Elle est secondaire à une insuffisance de libération des parties molles. Puisqu'une partie de la correction nécessite un mouvement de dérotation autour du ligament interosseux, une libération incomplète postéro- externe ou antéro- interne donne forcément un mauvais résultat. Il est donc fondamental de libérer toutes les structures anatomiques rétractées, en y associant d'autres gestes éventuels, décidés au fur et à mesure de l'intervention. C'est la raison pour laquelle les interventions partielles comme la ténotomie isolée du tendon d'Achille n'ont guère de place aujourd'hui, l'intérêt du traitement chirurgical complet en un temps ayant été clairement démontré.

Ce type de complication (varus équin résiduels par exemple) peut parfois nécessiter une reprise chirurgicale complète et difficile des parties molles. Ailleurs une correction progressive

par appareil d'Ilizarov si la déformation est très importante [86], voire une double arthrodèse tibiotalienne et médiotarsienne en fin croissance [70].

- Hypercorrection [81, 92, 23] :

Elle est liée à la libération d'éléments qui n'étaient pas rétractés et qui ne devaient pas être sectionnés : principalement le ligament interosseux astragalo- calcanéen ainsi que le ligament latéral interne du cou- de- pied dans son faisceau profond tibio- astragalien. Dans ces cas, le pied devient plat avec un valgus marqué dont le traitement est difficile, soit par reprise du traitement orthopédique soit au prix d'une ré- intervention dont les résultats sont, de toute façon, moins favorables qu'après une première libération complète et bien faite. Une libération plantaire extensive peut également expliquer une telle évolution.

- Horizontalisation du 1er métatarse avec défaut d'appui plantaire antéro interne :

Ce défaut est lié également à la prédominance du muscle tibial antérieur. Il s'observe plus volontiers en cas d'insuffisance tricipitale après allongement du tendon d'Achille à cause du travail accru du long fléchisseur propre du I qui tire la 2e phalange en flexion plantaire. La correction peut être envisagée en associant un allongement du tendon tibial antérieur et un transfert du fléchisseur de l'hallux au travers du col du 1er métatarsien pour l'abaisser vers la sol [103].

- Subluxation dorsale du scaphoïde :

Elle peut être suspectée auparavant devant la persistance d'un creux plantaire ou d'une saillie dorsale du pied [103].

- Métatarsus adductus :

Il est lié soit à une insuffisance persistante des muscles péroniers, soit à l'absence de réalignement parfait de l'arche externe qui doit bénéficier de la résection du coin calcanéen antérieur. Son traitement est essentiellement orthopédique [103].

❖ Séquelles :

Certaines séquelles imprévisibles et inévitables sont inscrites dans la carte d'identité du PBVE :

-l'atrophie constante, parfois extrême, des muscles de la jambe. La longueur du pied est dans certains cas plus courte d'une à deux pointures de chaussure que celle du pied

controlatéral. Quant aux os du tarse, leur morphologie reste anormale, même si les amplitudes articulaires sont bonnes et si la fonction est excellente. Ainsi, en cas d'atteinte unilatérale, les deux pieds ne deviennent jamais identiques [101].

-La raideur : La raideur prédomine sur l'articulation talo-crurale. Elle est en rapport avec l'importance de la fibrose péri-articulaire et avec l'aplatissement du dôme talien [104, 23].

Dans notre étude on a noté 12 cas d'hypo correction : Récidive de la déformation en varus et en équin dans deux cas, récidive de la déformation en varus seul dans Cinque cas récidive de la déformation en équin seul dans deux cas et persistance des trois déformations dans un cas. Ces pieds sont initialement parfaitement corrigés, vue notre contexte et le niveau socioéconomique bas de nos patients, ce résultat est essentiellement causé par une insuffisance de rééducation post- opératoire, aussi car l'appareillage nocturne était quasi inexistant. Ce problème était déjà discuté par Seringe [88].

VIII- L'évolution :

L'analyse soigneuse des résultats n'est pas encore totalement satisfaisante, car il faudrait pouvoir disposer d'une grille d'évaluation universelle, permettant de comparer les résultats d'une série par rapport à l'autre et elle est difficile car les séries sont différentes et les critères de sélection sont peu reproductibles [90], voir annexe II. Ainsi, comme Pierre Petit le soulignait en 1977 , l'impossibilité de comparer les différentes séries publiées est à l'origine de l'absence de consensus qui persiste à ce jour dans la conduite à tenir face à un PBVE [56].

Cependant, si toutes les conditions tant orthopédiques que chirurgicales sont parfaitement réunies, plus de 80% des résultats sont bons et excellents, le pourcentage des échecs diminuant avec l'expérience [14, 62, 69, 76, 84, 86, 91]. Ces résultats favorables se définissent par les critères morphologiques, radiologiques et fonctionnels suivants : des défauts esthétiques discrets et une limitation très faible des amplitudes articulaires sont tolérés, mais la fonction doit rester bonne : le saut à cloche-pied traduit l'efficacité du triceps, le déroulement du pas est harmonieux, l'attaque du talon et l'appui plantaire sont satisfaisants.

En revanche, 15 % des pieds conservent des défauts évidents dont une raideur tibio-astragalienne et environ 5 % ont un mauvais résultat, leur état pouvant faire justifier une réintervention [86].

Le retard de la prise en charge et la non observance à la rééducation post opératoire ont un retentissement très important sur nos résultats.

Nos résultats restent moins satisfaisant par rapport à d'autres séries ayant les mêmes critères d'évaluation que ceux qu'on a adoptés. (Tableau VI). Ce résultat peut etre expliqué par :

-Age opératoire moyen avancé (7ans et 10mois), les patients consultent tardivement.

-Absence de traitement fonctionnel préopératoire chez la majorité des cas (12 pieds seulement ont bénéficié de kinésithérapie préopératoire et les 39 pieds restants étaient opérés d'emblé).

- La non observance des patients à la rééducation post opératoire.

Tableau VI : Comparaison de nos résultats avec les résultats trouvés dans littérature

	Age moyen	Bon résultat	Résultat moyen	Mauvais résultat
Le Damani [105]	-	88%	-	-
Mignot et Butel [7]	-	92%	-	-
A. Monsia et al [43]	4ans et 8 mois	92%	6,3%	1,7%
Série Rabat	7ans et 3mois	59%	25%	16%
Série de Fès	Un an et demi	76,2%	12,9%	10,9%
Notre série	7ans et 10mois	70,73%	17,07%	12,19%

IX-Pronostic et devenir à l'âge adulte :

Le pronostic est délicat à poser en ce qui concerne le pied bot varus équin congénital, car l'influence de la prise en charge est déterminante et l'évolution est difficile à prévoir sous traitement. La difficulté est d'autant plus grande que des équipes expérimentées observent des évolutions différentes de pieds qui appartiennent pourtant à la même catégorie et subissent des traitements identiques. L'évaluation musculaire a été récemment proposée comme facteur pronostique [104].

Peu d'études ont été publiées sur les résultats fonctionnels à long terme (chez

l'adulte) du traitement chirurgical (105,106,107). Du fait du caractère malformatif des os et des articulations, le pied bot varus équin de l'adulte n'est jamais un pied normal : il est plus court : la différence de longueur des membres inférieurs était de 10 mm (0 à 20 mm), plus large, avec une amyotrophie locorégionale, la différence de diamètre des mollets était de 36 mm (10 à 75 mm) [104]. Les facteurs pronostiques de bons résultats sont essentiellement cliniques : dans 80 % des cas, le pied est indolore, plantigrade, mobile (talo-crurale et sous-talienne) [104].

Les séquelles en fin de croissance s'intensifient à l'âge adulte : le varus, l'adduction, l'équin et l'hypercorrection sont des motifs fréquents de consultation chez l'adulte. Elles s'accompagnent souvent d'arthrose, de douleur et de raideur. Ces séquelles semblent proportionnelles à la nature de la prise en charge infantile et au degré de sévérité initiale du pied [104].

Les problèmes du PBVE de l'adulte sont triples : 1) Le PBVE négligé se rencontre encore. Les résultats de son traitement chirurgical sont médiocres et permettent, au mieux, d'obtenir un pied pilon. 2) L'hypercorrection est aussi pourvoyeuse de résultats médiocres en rapport avec les difficultés techniques lors de la prise en charge chirurgicale. 3) L'avenir de l'articulation talo-crurale semble un point fondamental actuel car sa dégradation arthrosique est multifactorielle. La prothèse totale de cheville semble une solution intéressante mais qui nécessite encore une expertise clinique et du recul. La correction préalable des troubles statiques sous-jacents est fondamentale [104].

CONCLUSION

Rapport-Gratuit.com

Le PBVE congénital est une malformation fréquente atteignant 1/1000 naissances. Défini comme une attitude vicieuse du pied tel qu'il ne repose plus sur le sol par ses pointes d'appuis normaux.

Son diagnostic est uniquement clinique dès la naissance, voir même avant vers la 16eme semaine d'aménorrhée par l'échographie anténatale.

Une bonne connaissance des notions modernes d'anatomie pathologique permet d'envisager les modalités thérapeutiques et d'éviter certains pièges du traitement.

L'impossibilité de comparer les différentes séries publiées est à l'origine de l'absence de consensus qui persiste à ce jour dans la conduite à tenir face à un PBVE.

Il faut insister, dans notre contexte sur la nécessité de la prise en charge précoce, cette dernière doit être multidisciplinaire, débutant par une surveillance échographique pendant la grossesse et un traitement fonctionnel pré et post opératoire bien conduit.

A travers notre étude et la revue de la littérature, nous voulons rapporter notre contribution en proposant le protocole thérapeutique suivant : le traitement du pied bot passe par trois étapes essentielles :

- **1 ère étape : réduction de la déformation** : débutée le plus précoce possible à partir du 7eme jour de vie jusqu'à l'âge de 6 à 8 semaines, son principe repose sur la mobilisation et contention assurée par un chirurgien orthopédiste ou un kinésithérapeute. Pour réaliser cette phase de réduction, 3 options sont possibles :

-traitement orthopédique : contention du pied et correction par plâtres successifs par technique de Ponséti (technique réalisée dans notre service et qui a donné pleine satisfaction.

-traitement fonctionnel : Manipulations actives et passives du pied, répétées dans journée

-traitement mixte : associe manipulation et contention.

- **2ème étape : consolidation du résultat obtenu :** Dès la fin de la phase de réduction, durant trois mois, son principe repose sur la rééducation et les postures, en utilisant les attelles de Denis.

- **3ème étape : gestion du risque de récidive :** La croissance du pied risque de provoquer la récidive des déformations. Il est donc très important de ne pas arrêter le traitement, même en cas de bon résultat après les deux premières phases, et de faire suivre régulièrement son enfant (consultation d'orthopédie tous les 3 mois environ) pendant au moins 4ans. L'objectif de ces trois étapes n'est pas d'évité la chirurgie, mais d'assouplir le pied afin d'optimiser le résultat post opératoire de la chirurgie.

Après ces trois étapes on est devant deux situations :

-**bon résultat** morphologique et fonctionnel, on continue la surveillance régulière tous les trois mois en consultation jusqu'à l'âge de 11 ans.

-**échec du traitement orthopédique et ou fonctionnel** : on indique le traitement chirurgicale à partir de l'âge de 6mois.

Rapport-gratuit.com
LE NUMERO 1 MONDIAL DU MÉMOIRES

ANNEXES

Annexe I : fiche d'exploitation

PRISE EN CHARGE CHIRURGICALE DU PIED BOT VARUS EQUIN CONGENITAL CHEZ L'ENFANT

N° du dossier :.....

Adresse :.....

Tel :.....

Identité : -Age : ..... -Sexe: -M ☐ ☐F

-Origine géographique.....

MDH : -PBVE congénital -bilatéral : - oui ☐ - non ☐

-unilatéral : - oui ☐ -non ☐

Droit : ☐

Gauche : ☐

ATCDS :

Grossesse : - notion d oligoamnios -oui ☐ -non ☐

-Hémorragie maternelle -oui ☐ -non ☐

-HTAG -oui ☐ -non ☐

-Alcoolisme maternel -oui ☐ -non ☐

-Prise de médicament toxique -oui ☐ -non ☐

PBVE dans la famille -oui ☐ -non ☐

-Autre :.....

DIAGNOSTIC :

-Anténatal par échographie : - oui ☐ -non ☐

-Après la naissance : - oui ☐ -non ☐

-âge de diagnostic et de la 1ere consultation: .....

EXAMEN CLINIQUE :

Examen du pied :

- l'adduction de l'avant-pied -oui ☐ -non ☐
- l'adduction du bloc calcanéo-pédieux, -oui ☐ -non ☐
- le varus de l'arrière pied, -oui ☐ -non ☐
- l'équin. -oui ☐ -non

Classification de Diméglio (voire méthodologie)

- Grade I : déformation bénigne, score < 5. ☐
- Grade II : déformation modérée, score ε 5 < 10. ☐
- Grade III : déformation sévère, score ε 10 < 15. ☐
- Grade IV : déformation très sévère, score ε 15 à 20 ☐

EXAMEN GENERAL

- Examen des hanches :……
- Examen du rachis :……
- Examen du cran :……
- Examen neuromusculaire :……
- Autres:……

LA PARACLINIQUE :

-Radiographie standard profil en dorsifléxion -oui ☐ -non ☐

-Angle tibioastragalien :……

-Angle calcanum 5eme métatarse :……..

- Radiographie standard face dorsoplantaire -oui ☐ -non ☐

- *Divergence astragalocalcanéenne :……*

- *Angle astragale-premier métatarsien :……*

- *Angle calcanéum-cinquième métatarsien……..*

-Autres :……

TRAITEMENT CHIRURGICALE :

-Kinésithérapie préopératoire -oui ☐ -non ☐

- durée…… Rythme……

-Plâtres correcteurs (Ponseti) -oui ☐ -non ☐

-Autres……..

A-Installation et voie d abord

- Sous AG oui ☐ non ☐

-Anesthésie caudal ou péridurale -oui ☐ non ☐

-Décubitus dorsal -oui ☐ non ☐

-Surélévation de la fesse opposée -oui ☐ non ☐

-Garrot pneumatique stérile sur la cuis -oui ☐ non ☐

-durée de pose de garrot……

- Abord postéro interne -oui ☐ - non ☐

-Autres voies d abord ……

B-Repérage du paquet vasculonerveux et des tendons fléchisseurs -oui ☐ -non ☐

C- Allongement : du tendon d'achille seul -oui ☐ -non ☐

-Tendon jambier post -oui ☐ -non ☐

D- LPI -oui ☐ -non ☐

E- capsulotomie : astragaloscaphoidienne - oui ☐ -non ☐

-tibioastragalienne - oui ☐ -non ☐

-sous astragalienne -oui ☐ -non ☐

F- Libération du nœud fibreux antéro interne -oui ☐ -non ☐

Du nœud fibreux postéro extern -oui ☐ -non ☐

G- Aponévrotomie plantaire moyenne superficielle -oui ☐ -non ☐

H- **Ostéotomie -** calcaneocuboidienne -oui ☐ -non ☐

-calcanéenne de DUYER -oui ☐ -non ☐

I-Arthrodèse - oui ☐ -non ☐

J- Autres :……

k- Broche transcalcanien -oui ☐ -non ☐

Broche tibioastragaloscaphoidien - oui ☐ -non ☐

-Agrafe :……

l-Fermeture :

- Pied bien revascularisé -oui ☐ -non ☐
- Fermeture de l incision postéro interne : -oui ☐ -non ☐

-Sans tension -oui ☐ -non ☐

-Sous tension -oui ☐ -non ☐

Les suites opératoires :

-plâtre circulaire cruropedieux au bloc opératoire -oui ☐ -non ☐

-radiographie de contrôle le premier jour -oui ☐ -non ☐

-2eme plâtre à 45 eme jour + ablation de la broche -oui ☐ -non ☐

-rééducation après ablation du 2eme plâtre J 90 -oui ☐ -non ☐

-Autre :……

LES COMPLICATIONS :

-Précoces :

- nécrose cutanée -oui ☐ -non ☐
- Syndrome de volkman -oui ☐ -non ☐
- infection -oui ☐ -non ☐
- Ischémie du pied totale -Oui ☐ -non ☐
- Ischémie du pied parcelle -oui ☐ -non ☐

-quel traitement :……

-Tardives :

- récidive de la déformation en varus et en équin -oui ☐ -non ☐
- Raideur par déformation osseuse -oui ☐ -non ☐
- Hypercorrection en valgus -oui ☐ -non ☐
- creux interne -oui ☐ -non ☐
- horizontalisation du 1 er métastase avec défaut d appui plantaire antéro interne
- Fracture de stress des métatarses -oui ☐ -non ☐

-pied calcanéus par insuffisance tricepital -oui ☐ -non ☐

-métatarses varus -oui ☐ -non ☐

Les résultats :

- Bon résultat : correction totale des trois déformations (varus, équin, adduction), marche normale.
- Résultat moyen : persistance d'une seule déformation, discrète gène à la marche.
- Mauvais résultat : persistance d'au moins deux des trois déformations, boiterie à la marche

Le recul :.....

Annexe II :

Les différentes classifications pour l'évaluation des résultats :

Plusieurs classifications ont été établies pour l'évaluation du résultat.

1 : La classification de Ghanem et Seringe

Seringe et Ghanem ont adopté une étude clinique : dynamique, analytique, puis fonctionnelle, et une étude radiologique pour établir un score de Ghanem et Seringe [108].

- **Etude dynamique**:

L'examen dynamique recherche une supination de l'avant pied lors de la phase oscillante du pas ou lors de la flexion dorsale active, ainsi qu'une adduction dynamique des orteils. La fonction du triceps sural est évaluée par la marche sur les talons et sur la pointe des pieds, et surtout par le saut monopode sur la pointe.

- **Analytique** :

L'examen analytique étudie l'appui antéro médial. L'amplitude de la flexion dorsale et plantaire du pied, de la mobilité sous talienne ainsi que l'amplitude de la pronosupination sont recueillies.

L'orientation frontale de l'arrière pied est classée en valgus de plus de 5°, valgus physiologique, neutre ou varus. L'évaluation de l'adduction globale du pied dans le plan sagittal et de l'adduction de l'avant pied complète ce bilan.

- **Fonctionnelle** :

L'interrogatoire recherche une limitation des activités quotidiennes et sportives ainsi que la survenue de douleurs. Le type de chaussage, l'esthétique des cicatrices et le degré de satisfaction du patient complètent cet examen.

- **Etude radiologique** :

La radiographie est basée sur 2 clichés en charge avec des incidences de face et de profil permettent des mesures de divergence Talo-calcanéenne [18]. On cherche sur le cliché de profil, une subluxation talo-naviculaire et apprécie la morphologie de l'os naviculaire. Les autres paramètres radiologiques n'entrent pas dans la classification car ils font double emploi avec certains critères cliniques.

Méthode d'évaluation des résultats du traitement du PBVE (GHANEM et SERINGE (Tableau VII) :

Tableau VII : grille d'évaluation selon Ghanem et Seringe

I- Morphologie	
A. Avant-pied	
1. Adduction	
>20°	-4
Entre 5° et 10°	-2
>-10° (hypercorrection)	-2
Bord latéral rectiligne mais adduction orteils	-1
2. Creux	-1
Cambrure légèrement exagérée	-2
Cambrure très exagérée	-2
Cambrure inexistante ou pied plat	-1
Pied convexe avec hypercorrection	-2
3. Supination	
Majeure irréductible	-4
Modérée (réductible jusqu'à 0° de pronation)	-2
Minime (réductible au-delà de 0° de pronation)	-1
B. Arrière-pied	
Varus> 5°	
Varus< 5°	-6
Neutre	-2

Rapport-Gratuit.com

Valgus> 10° (hypercorrection)	-4
Valgus léger mais> au valgus physiologique	-6
Forte translation du pied (à côté de la jambe)	-2
C. Divers	-10
1. Adduction globale	
0-10°	
10-25°	-1
25-40°	-2
>40°	-3
2. Chaussage	-4
Chaussures spéciales (Basket)	
Plus de 3 pointures de différence	-4
3. Cicatrices	-2
Inesthétiques	
D. Radio	-1
1. Divergence Astragalo-Calcanéenne	
<15° de face	
<15° de profil	-1
2. Dôme talaire	-1
Légèrement aplati	
Très aplati (dôme carré)	-1
3. Subluxation Talo-Naviculaire	-2
<1/3 hauteur talus	
<1/3 hauteur talus+ Cunéiformisation	-2
>1/3 hauteur talus	-3
>1/3 hauteur talus+ Cunéiformisation	-4
II- Fonction	-6
A. Passive	

1. Flexion Dorsale (FD)	
<-10°	
<0° et>-10°	-8
>0° et< 10°	-4
2. Flexion plantaire	-2
<10° (avec FD>25°)	-8
>ou égal à 10° et <30°	-4
>ou égal à 30° et <40°	-2
3. Sous-Talienne	
Complètement raide	
Moyennement raide	-4
B. Active	-2
1. Activité quotidienne Sport	
Sérieusement limitée	
Moyennement limitée	-8
Légèrement limitée	-4
2. Douleur	-2
Permanente et sévère	
Modérée aux activités quotidiennes	-8
Après une activité sportive sérieuse	-4
3. Triceps sural	-2
Marche sur la pointe des pieds impossible	
Saut monopode sur la pointe impossible	-12
Saut monopode sur la pointe difficile	-8
4. Fléchisseur du I	-4
Non fonctionnel	
Hyperactif	-2
Défaut d'appui antéro- médial	-2

Rapport-gratuit.com
LE NUMERO 1 MONDIAL DU MÉMOIRES

III- Satisfaction du Patient	-1
Très insatisfait	
Moyennement satisfait	-10
	-5

Cette grille d'évaluation est issue d'une critique des treize méthodes les plus utilisées dans la littérature [19]. La cotation procède par pénalisation en retranchant des points pour chaque défaut en fonction de la sévérité. Un score global de 100 points est utilisé, 40 points sont affectés à la morphologie, 50 à la fonction et 10 à la satisfaction personnelle du patient. Quatre catégories de résultats sont définies par le tableau 2.

L'attribution des points est définie par le tableau VII.

Tableau VII: résultats du traitement du PBVE en fonction du nombre de points (grille de Ghanem et Seringe).

Score (points)	Résultat
Entre 85et100	Excellent
Entre 70et 84	bon
Entre 60et 69	moyen
<69	mauvais

2.1 **Classification de Lehman :**

Lehman utilise une échelle de valeur de 100 points accordant 70 points à la fonction et 30 points à la morphologie le résultat [109]. Le résultat est excellent pour un score compris 85 et 100, bon entre 70 et 84, moyen entre 60 et 69 et mauvais pour un score inferieur à 59 (Tableau VIII)

Tableau VIII: grille d'évaluation de Lehman

1-Dorsiflexion de la cheville (amplitude passive)	
Plus de 90°	15
90°	5
Moins de 90°	0
2-Articulation sous-astragalienne (amplitude passive)	
15° ou plus	10
Moins de 15°	5
Raide	0
3-Position du talon quand l'enfant tient debout	
0-5° valgus	10
Plus de5° valgus	0
Varus	0
4-Avant-pied (morphologie)	
Neutre	10
Moins de 5° add/abd	5
Plus de 5° add/abd	0
5-Pas	
Normal-sur la pointe des pieds	10
Ne peut pas marcher sur la pointe des pieds	4
Ne peut pas marcher sur les orteils	4
Pied pas	5
6-Radiographie	
Divergence 40° ou plus	5
Moins de 40°	0
Angle astragale-1er méta 10°	5
Plus de10°	0
7-Chaussures	
Normal	5
Normal mais avec des douleurs	2
Chaussures orthopédiques ou appareillage	0
8-Fonction	
Pas de limite	15
Limite occasionnelle	8
Limitée habituellement	0
9-Douleur	
Jamais	10
Occasionnelle	5
Habituelle	0
10-Tendon fléchisseur	
Bonne fonction	5
Fonction partielle	3
Pas de fonction	0

RESUMES

Résumé

Le pied bot est définit comme « une attitude vicieuse et permanente du pied sur la jambe tel que le pied ne repose pas sur le sol par ses points d'appui normaux (BROCA).Le but de notre travail est de faire le point sur le traitement chirurgical du PBVE congénital et de comparer les résultats avec les données de la littérature. Il s'agit d'une étude rétrospective concernant 33 enfants porteurs de 51 PBVE congénital, colligées au service de traumatologie-orthopédie pédiatrique du CHU Mohammed VI de Marrakech, de janvier 2009 à juin 2010 et suivies avec un recul minimum de 6 mois. Le sexe ratio était égal à 3. L'âge moyen de nos patients était, de 7ans et 10mois. Dans notre série 18 enfants avaient une atteinte bilatérale (54,54%), 9 cas avaient une localisation unilatérale droite (27,27%) et 6 cas avaient une atteinte unilatérale gauche (18,18%). La classification de Diméglio relevait 12pieds (23,5%) de grade II ; 26pieds (51%) de grade III ; 13pieds (25,50%) de grade IV. La voie d'abord postéro-interne seule a été pratiquée chez 48pieds, dans les 3 cas restants un abord externe complémentaire a été associé. 12 cas ont bénéficie d'une kinésithérapie préopératoire d'une durée moyenne de 8mois, elle était systématique en post opératoire avec port de chaussures orthopédique suivies d'une auto-rééducation. 9 cas de complications sur 51 avec 7 cas d'infection plus nécrose cutanée, bien évolués sous antibiothérapie et de soins locaux. Un cas d'amputation du pied secondaire à et une mise sous tension du pédicule et un plâtre hyper correcteur et un cas de délabrement traité par recouvrement cutané. Le résultat était bon dans 39 cas (76,47%), moyen dans 7 cas (13,72%), et mauvais dans 5cas (8,08%). En fin il convient d'insister sur la prise en charge précoce tant pour le traitement orthopédique que celui chirurgicale.

Summary

A clubfoot is defines as depraved and permanent attitude of the foot on the legs such as the foot does not rest on the ground by its normal support points (BROCA). The objective of this study was to review the surgical treatment of congenital clubfoot and to compare the results with the data of the literature. This was a retrospective study, on thirty three carrier children fifty one congenital clubfoot were hospitalized and operated on 18 months between January 2009 and Out 2010. , in the Department of pediatric orthopedic University Hospital of Mohamed VI Marrakech; the male to female ratio was 3. Ages ranged from 6months to 15 years old. 65,71% of witch were less than too years old. 18 (54,54%) patients had bilateral disease, 9 (27,27%) had right side disease and 6 (18,18%) had left side disease. Considering the classification type we noted in our patient population 12 foot (23,5%) of rank II, 26 foot (51%) of rank grade III ; 13foot (25,50%) of rank IV . Poster medial approach was used in all patients, poster medial approach associated with lateral access to the foot in six foot. Twelve patients received physiotherapy prior, but all the patients operated have postoperative physiotherapy, while wearing orthopedics shoes. 8 cases of complications on fifty one, seven cases of infection more cutaneous necrosis, evolved well under antibiotic treatment, tow cases of amputation after a syndrome of Volkmann. Results obtained were: good in thirty nine cases (76,47%), quite good in seven cases (13,72%) and mediocre in five cases (8,08%).

ملخص

تعرف القدم الحنفاء حسب (بروكا) : هيأة معوجة و مستديمة للقدم على الساق حيث إن القدم لا يرتكز على الأرض بنقط الارتكاز الطبيعية للقدم. و نهدف من خلال هده الدراسة إلى تسليط الضوء على العلاج الجراحي للقدم الحنفاء ومقارنة النتائج بالتي نجد في دراسات أخرى.سنتناول في هده الدراسة 33 طفلا حاملين 51 قدما حنفاء خلقية(مجهولة العلة) خضعوا للجراحة في فترة زمنية تقدر ب ثمانية عشرشهرا ما بين يناير 2009 و غشت 2010 بمصلحة جراحة العظام للأطفال بالمركز ألاستشفائي محمد السادس بمراكش. مقسوم الذكور على الإناث يساوي3. أعمار المرضى تتراوح ما بين ستة أشهر و خمسة عشر عاما مع سبع سنوات كمتوسط في العمر (65,71%)منهم عبارة عن رضاع, 18(54,54%) مريضا يتوفر على إصابة القدمين، 9 يحملون إصابة القدم اليمنى و 6 إصابات في القدم اليسرى (18,18%). الفحص ألسريري أمكن التصنيف التالي: الإقدام المتيبسة: (**25**%) الإقدام الطيعة: (**23**%)، الأقدام الوسيطة: (**51**%). تم اعتماد التحرير الداخلي كعلاج لجميع الحالات باستثناء 6 حالات و التي خضعت لعمليات تحرير خلفي خارجي. 12 حالة خضعت لترويض طبي محكم قبل الجراحة وهدا الأخير يعتبر ضروريا في ما بعد العملية الجراحية مع لبس الاحدية الطبية. أما في ما يخص مضاعفات الجراحة فهي عبارة عن تعفن القشرة الجلدية ودلك متمثل قي سبع حالات و كان تطورها جيدا بفضل المضادات الحيوية و العلاجات المحلية، كذلك هناك حالة تم بطر القدم فيهما بعد مستلزمه فلكمان. نتائج الجراحة كانت كالتالي: جيدة بالنسبة ل (76,47%) من مجموع الحالات. متوسطة في(13,72%) من مجموع الحالات و ضعيفة في(8,08%) من مجموع الحالات.

BIBLIOGRAPHIE

1 - Laaveg s J, Ponseti IV.
Long term results of treatment of congenital clubfoot.
J. Bone joint surg. Am, 1980, 62: 23-31

2-Dwyer F.
The treatment of relapsed clubfoot by the insertion of a wedge into the calcaneum.
J.Bone joint Surg., 1963, 45-B : 67-75.

3 -Chotel F et all.
Déformation congénitale des pieds.
Archives de pédiatrie 12 (2005) 797-801

4 -Green Adi, Lloyd-Roberts G.D,
The results of early posterior release in resistant clubfoot.
J. Bone joint surg, 1985, 07-B: 588-93

5 -Hutchins P.M, Foster B.K, Paterson D.C, Cole e A.
Long term results of early surgical release in clubfeet.
J. Bone joint surg, 1985, 67-B: 791-99

6 -Diméglio A, Bensahel H, Souchet P et all.
Classification of club foot.
J.Pediatr,Orthop, Part B, 1995,4 :129-136 .

7 -Van Mulken JM, Bulstra SK, Hoefnagels NH
Evaluation of the treatement of clubfeet with the Dimeglio score
J .Pediatr Orthop 2001 ; 21 : 642.

8 - Wainwright AM, Auld T, Benson MK et all :
the classification of congenital talipes equinovarus
J Bone Joint Surg Br 2002 ; 84 : 1020.

9-Chotel F, Parot R, Durand JM, Hodg Kingon, Berard J.
Prise en charge initiale du pied bot varus équin congénital selon la méthode de Ponseti.
Rev Chir Orthop 2002 ;88 ;710-7.

Rapport-Gratuit.com

10- Bensahel h, Csukoyi Z, Desgrippes Y, Chaumien J.P,
SURGERY,In residual clubfoot: one stage medioposterior release "à la carte".
J. Pediat. Orthop. 1987, 7: 145-48.

11- Dunn H.K, Samuelson K.M.
Flat top talus. A long term report of twenty club foot.
J. Bone joint. Surg., 1963, 45 B : 67-74.

12 - Ghanem I, Zeller R, Miladi l, Seringe R.
La résection distale intra-articulaire du calcanéum dans le traitement du pied bot congénital sévère ou récidivant.
Rev.Chir orthopéd, 1999;81:709-15.

13- Wynne-Davies R.
Genetic and environmental factors in the etiologic of talipes equino-varus.
Clin. Orthop. 1972; 84: 9

14 -MC kay d W.
New concept of and approach to club foot treatment: section I-principles and morbid anatomy.
J.Pediat.Orthop. 1982, 2 : 347-356;
section II -correction of the club foot.
J.Pediat.Orthop, 1983; 3: 10-21.

15 -Strach E.H.
Club-foot through the centuries.Prog.
Pediatric.Surg.1986;20 : 215-37.

16: Seringe R,
anatomopathologie du pied bot varus équin.I. Les défauts ostéoarticulaires à la naissance. Ann.chir.1977, 31 : 107-111

17- Seringe R,
anatomopathologie. In : Carlioz H. et Pous J. G. eds. PBVEC. Cahier d enseignement de la SOFTCOT n° 43. Expansion scientifique française. Paris, 1993 : 7-20

18-Mac Connail M, Basmajian J.
Muscles and movements : chap IV . composit and consequential movement, muscles and movements p 36,51. Baltimor . Willams and Wikin co , 1969

19-De Ladoucette A, Seringe R.

Déformations du pied du nourisson.La place du traitement orthopédique. Gazette Med.1996 ;103(29) :15-7

20- Seringe R.
Anatomie pathologique et physiopathologie du pied bot varus équin congénital. In Cahiers d'Enseignement de la SOFCOT, Paris, Expansion Scientifique Française, 1977, p.25

21-Shapiro F, Glimcher M.J-
Gross and hystologica abnormalities of the talus in congenital club foot.
J. Bone joint Surg., 1979, 61A: 522-33.

22- Herzendberg J, Caroll N, Christofersen M, et Coll.
Clubfoot analysis with the dimentional computer modeling.
J.pediatr. Orthop.1988,8: 257-62.

23- Seringe R.
Pied bot varus équin congénital.
Acta Orthopædica Belgica, 1999: 65-2.

24 - Metaizeau J.P et Lemelle J.L.
Continuous passive motion in the treatment of the congenital clubfoot,
Med Orth Tech, 1991,111: 194-198.

25 -Masse P, Benichou J, Dimeglio A, Morel J.M, Onimus M, Padivani J.P, Seringe R.
Pied bot varus équin congenital.
Rev.chir.orthop.,1976,62: 37-50

26- Greider T, Nsiff S , Gerson P, Donovan M .
Arteriography in clubfoot.
J.Bone Joint Surg, 1982,64-A: 837-840.

27- Clavert J. M.

pathogénie du pied bot varus équin congénital. In : Carlioz H. et Pous J. G. eds. PBVEC. Cahier d enseignement de la SOFTCOT n° 43. Expansion scientifique française. Paris, 1993, 33-40.

28- Wang J, Palmer R.M, Chung C.S.
the role of major gene in club foot.A m,
J.Hum Genet.,1988,42: 772-776.

29 -Cowell H.R, Wein L.K.
Genetic aspects of clubfoot.
J.B.J.S. 1980, 62-B, 1381;

Rapport-gratuit.com
LE NUMERO 1 MONDIAL DU MÉMOIRES

30 : Murray M.P, Guten G.N, Baldwin J.M, Gardner G.M.
A comparaison of plantar flexion torsque with and without triceps surae.
Acta orthop.scand . 1976,47 : 122.

31-Irani R, Sherman M.
The pathological anatomy of idiopatic clubfood.
J. Bone. Joint Surg. 1963;45-A:45-52

32 - Victoria-Diaz A,
Pathogenesis of idiopathic clubfoot.
Clin.Orthop, 1984;185:14-24.

33-Bohm M.
The embyologic origine of clubfoot .
J.Bone Joint Surg., 1929;11: 229-259.

34-Barker S, Chesry D, Miedzybrodzkaz Z, Maffilli N.
Genitics and epidemiologie of congenital club foot.
JPediat orthop 2003 MAR-APRI ; 23 (2) :265-72

35: Honien MA, Palouzzi LJ, Moore CA .
Family history, maternel smoking and clubfoot : eunindication of a gene environment interaction
Am J Epidemol 2000 ; 152(7) :658-65

36: Bronfen C et al :
Traitement des PBVE par la méthode de ponséti
Revue de chirurgie orthopédie et traumatologie. 2009 ; 95 :121-27

37- Chotel et al
Déformations congénitales des pieds
archive de pédiatrie 2005 ;12 :797-801

38-wicart P,Chotel F
Traitement conservateur du PBVEC
Revue de chirurgie orthopédique et réparatrice de l'appareil moteur 2008 ;94 :197-199

39 -Tachdjian -
Pediatric orthopedic, second edition. U.B. Saunder Company ed., 1990.

40 -Bedouelle J.
Malformations congénitales du pied.
Encyl. Med.Chir ., n°15255, B10 : 4-2-05

41-Diméglio A
Le Sauramps Médical. L'hôpital Abdullah Fouad à Dammam en Arabie Saoudite P131

42- Diméglio A
Le Sauramps Médical. L'hôpital général à Singapore P145

43 -Monsia A et al.
Chirurgie du pied-bot varus équin congénital au centre pour handicapés physiques Don Orione de Côte-d'Ivoire
Annales de chirurgie plastique esthétique 53 (2008) 41-45.

44 - Habibou A, Berrad A, Ktiri M.
pied bot varus équin idiopathique : intérêt de la rééducation,
Med. Trop. 2001;61:506-845

46- Treadwell ML, Staniski CL, King M
Prenatal diagnosis of club foot :implication for patient counseling.
J. pediatr orthop 1999,19: 8-10

47 -Carlioz H.
Idiopatic clubfoot.post graduate lectures 1st European Congress of orthopaedics, 1993,Efort Masson ,Paris,139-148.

48 -Benacerraf B.R.
Antenatal Sonographic diagnosis of congenital club foot: a possible indication for amniocentesis.
J.Clin.Ultrsound, 1986;14: 703-704.

49 - Claverty J.M, Clavert a, Buck P.
La maladie amniotique: nouvelle approche de sa pathogénie. La médecine infantile 87ème année, N°2,1980 : 197-206.

50 -Jean-Paul Metaizeau.
Malpositions et malformations congénitales du pied de l'enfant. EMC (Elsevier Masson SAS), Appareil locomoteur, 2000 ; A-10 :15-380

51 -Wicart P, Barthes X, Ghanem I, Seringe R.
Clubfoot posteromedial release. Advantages of tibial anterior tendon lengthening
J. Pediatr. Orthop. 2002 ; 22 : 526-532

52 - Seringe R, Atia R
Pied bot varus équin congénital idiopathique : résultats du traitement fonctionnel(269pieds)
Rev Chir Ortho 1990, 76 : 490-501

53 -Manes E, Costa CM, Innao V.
Treatment of congenital clubfootduring the first years of life.
Chir Organi Mov 1975;62:301-14.

54 - Adamsbaum C, Hamidou A, Tréguier C, Seringe R.
Pieds bots congénitaux ou déformation congénitale des pieds
EMC (Elesevier Masson SAS,Paris), radiodiagnostic-squelette normal-neuroradiologie-appareil locomoteur, 2008, 10-A : 110-31.

55- Adamsbaum C, Hamidou A, Tréguier C, Seringe R.
Pieds bots congénitaux ou déformation congénitale des pieds
EMC (Elesevier Masson SAS,Paris), 1999, F-10: 4-007.

56- Richards B.S, Wilson H, et Johnston C.E.
Non opératoire clubfoot treatment comparing the French technique to serial costing-early result. POSNA, Lake Buena Vista, FL, May 15-19

57- Widhet,
Foot deformities at birth: a longitudinal prospective study over a 16-years period.J.Pediatric.Orthop 1997;17: 20-24.

58 - Seringe R.
Le pied bot varus équin congénital : étude radiologique.
Ann. Chir. Infant. 1977, (18), (2) 97-114.

59 - Itohara T, Sugamoto K, Shimizu N, Ohno I,Tanaka H, Nakajima Y et all.
Assessment of talus deformity by three-dimentional MRI in congenital club foot.
Eur J Radiol 2005 ;53 :78-83.

60 -Adamsbum.C, Treguier C, Wicart P, Seringe R.
Pieds bots congénitaux ou déformations congénitales des pieds. EMC(Elsevier Masson,Paris), radiodiagnostic-squelette normal-neuroradiologie appareil locomoteur, 31-110-A-10 : 2008

61- Simons GW.
Analytic radiography and the progressive approach in talipes equinovarus.
Orthop Clin North Am 1978;9: 187-206

62 - Blakeslee TJ.
Comparative radiographic analysis of congenital idiopathic talipes equinovarus (clubfoot) in infancy : a retrospective study.
J Foot Surg 1988 ; 27 : 188-205.

63- Chami M, Daoud A, Maestro M, Lagrange AS, Geoffray A.
Ultrasound contribution in the analysis of the newborn andinfant normal and clubfoot :
a preliminary study.
Pediatr Radiol 1996 ; 26 : 298-302.

64 - Haumont Th.
Le pied bot varus équin congénital. Analyse de la marche en laboratoire du mouvement. Thèse de medecine, Nancy. 1999.244p

65- Carlioz H, Pous J.G.
Le pied bot varus équin.In:Cahiers d'Enseignent de la SOFCOT n°3.(117 pages),
Paris, Expansion Scientifique Française,1977.

66 -Lambert JB
Pied bot varus équin congénital traiter tot et lontemps
Généraliste 2001 ;2085 : 2-4

67 -KITE J.H.
Non operative treatment of congenital club feet clean.
Orthop.1984: 29-197.

68 -Moulies D, Tangury A.
Chirurgie et Orthopédie du pied. Enfant adolescent. Montpellier. Sauramps Médical, 1988

69 - Metaizeau J.P, Montarnal R.
The immediate effects of CPM used for tretment of talipes equinovarus.Communication 9th meeting.
European pediatric orthopedic society, Athens, 30-31 mars 1990.

70-Seringe R, Herlin P, Kohler R.
A new articulated Splint for clubfoot. In club foot, (ed. Simons G.) pp.
Springer-verlag, New-York, 1992.

71- Bensahel H, Guillaume A.
La rééducation dans le traitement du pied bot varus équin. In Encycl. Médi. Chir., Kinésithérapie, vol. 26428-B10, pp 1-8. Elsevier, Paris.

72-Ghanem I, Seringe R.
Comparaison des méthodes d'évaluation des résultats du traitement du pied bot varus équin congénital.Rev.Chir.orthop, 1995 ; 81 : 616-21.

73 - Dimeglio A, Bonnet F.
Rééducation du Pied Bot Varus Equin.
Encycl Méd Chir (Elsevier, Paris) Kinésithérapie-Médecine physique-Réadaptation, 26-428-B-10,1997, 12p.

74 -Guillaume Riffarda, Françoise Desensa , Sophie Bourelleb
Prise en charge des pieds bots varus équins selon la méthode de Ponseti
Kinesither Rev 2010;(101):19-22

75 - Seringe R, Wicart P.
Le concept de « bloc calcanéo-pédieux »,
Cahiers d'enseignement de la SOFCOT, 2007 ; 94 : 177-90.

76 -Bensahel H,
Surgery, In residual clubfoot: one stage medioposterior release "à la carte".
J. Pediat. Orthop. 1987, 7 : 145-48

77 -Lascombes P.
Réduction chirurgicale initiale et ses résultats.In : Carlioz H . et Pous J.G.eds. pied bot varus équin congénital. cahier d'enseignement de la SOFCOT n° 43.Expansion scientifique Française .Paris ,1993 ,p.55-63

78- **Seringe R, Bonvin J.C, Mlladi L, Fassier F.**
Traitement chirurgical du pied bot varus équin congénital idiopathique par libération des parties molles.
Rev. Chir. Orthop., 1986, 72 (suppl. II) : 63-65

79-Turco v.J,
Resistant congenital clubfoot - one stage poster medial release with internal fixation. A follow-up report of a fifteen year experience.
J. Bone joint surg, 1979, 61-A: 805-14

80-Riöppy S, Sainranen H.
Neonatal operation treatment of club foot. J. Bone joint. Surg., 1983, 9, 233-240. Resistant congenital clubfoot - one stage poster medial release with internal fixation. A Preliminary report.
J.Bone Surg., 1971; 53A:477-97.

81- Zeller R. Seringe R.
Chirurgie du pied bot varus équin congénital encycl Méd chir(elssevier, Paris) Technique chirurgicale Orthopédie-traumatologie EMC 44-921,1995-podologie,1999,8p

82 -Harrold A.J., Walker C.J.-
Treatment and Prognosis in congenital club feet.
J.Bone Joint Surg., 1981, 1: 23-32.

83 - Franke J, Hein G.
Our experiences with the early operation treatment of congenital club foot.
J.Ped. Orthop., 1988;8:26-30

84- Ghalin N, Smith R.B, Clayden D.D et al.
The result of pantalar reduction in the management of congenital talipes equinovarus.
J. Bone Joint.Surg., 1983, 65B : 1-7.

85 - Meary ; Pied bot varus équin congénital Analyse de 260 cas suivis depuis la naissance
Revue de Chirurgie Orthopédique et Traumatologique
1994;80 :246

86 - Carroll N.C., Mc murtry R., Leete s.F.
The path anatomy of congenital clubfoot.
Orthop. Clin. North Am. 1978,9: 225

87 -Simons G W.
Complete subtalar release in club feet.
J.Bone Joint Surg., 1986, 67A : 1044-1065.

88-Isaacs et Coll.
The muscles in club foot
J.B.J.S, 1977, 59B: 465-472

89 -Haasbeek J.F, Wright J G.
Acomparaison of the long-term results of posterior and comprehensive release in the treatment of club foot.J.Pediatric.Orthop, 1977; 17; 29-35

90 - Wicart P, Barthes X, Ghanem I, Seringe R.
Clubfoot posteromedial release. Advantages of tibial anterior tendon lengthening
J. Pediatr. Orthop. 2002 ; 22 : 526-532

91 -Settle G.W.
The anatomy of congenital talipes equino-varus: sixteen dissected specimens. J.B.J.S.1963;45-A:1341.

92: Serige, Wicart
Chirurgie du pied bot varus équin congénital
Emc technique chirurgicales. Orthopédie traumatologie 2011 ; 44-921

93 -Evans D.
Replased clubfoot.
JBone Joint Surg Br 1963 ;45 :67-75

94 -Lichtblau S.
Amediland lateral releaseoperation for clubfoot. A preliminary report.
J Bone Joint Surg 1973 ;55 :1377-1384

95 - Dimeglio A, Pous J.G. :
Pied bot varus équin avant l'âge de 1 an.
Encycl. Méd. Chir., Paris, Techniques Chirurgicales, Orthopédie, 4.2.06, 44921

96 -Chaix O, Taussig G.
La double arthrodèse dans le traitement du pied bot varus équin congénital.
Rev Chir Orthop 1983 ; 69 (suppl II) : 141-148

97 - Oganesyan OV, Istomina IS , Kuzmin VI
Treatement of equinovarus deformity in adults with the use of a hinged distraction apparatus
J Bone Joint Surg (Am), 1996,78 : 546-56

98 - Cantin MA, Fassier F, Morin B, Brown K, Rosman M :
The Ilizarov external fixator in severe foot deformities : preliminary results. The club foot, Ed. Springer Verlarg Berlin New York , 1994 : 293-97

99 - De La Huerta F :
correction of the neglected club foot by the Ilizarov method
Clin Orthop , 1994 ;301 : 89-93.

100 - Paley D :
Complex foot deformity correction using the Ilizarov circular external fixator with distraction but without osteotomy. The Club foot , Ed Springer Verlarg Berlin New York , 1994 :297-321

101 -John Anathomy Hering.MD
Tachdjian's Pediatric Orthopedics . Fourth edition. From the : Texas scotich Rite Hospital for children. Volume 2 . Sandres Elsevier

102 - Rezzouk J, Lavile JM
Devenir de la correction par appareil d'Ilizarov des déformations sévères du pied
Revue de chirurgie orthopédie,2001 ; 87 : 61-6

103 - Moulies D, Tangery A :
chirurgie orthopedie du pied ,enfant et adolescent. 11eme édition . Henry IV . 34000 Monpelier

104 - Besse J.L, Leemrijse T, Thémar-Noël C, Tourné Y.
Le pied bot varus équin : traitement chez l'enfant et devenir à l'âge adulte
Revue de chirurgie orthopédique 2006, 92 : 175-192

105 - Cooper DM, Dietz FR
Treatement of club foot. A thirty year folow-up note.
J Bone Joint Surg 1995 ;77A (10)

106 - Bach CM, Wachter R, Stockl B, Gobel G, Nogler M,
FRISCHHUT B : Significance of talar distortion for ankle mobility in idiopathic clubfoot.
Clin Orthop, 2002, 398, 196-202.

107 : Ippolito E, Farsetti P, Caterini R, Tudisco C :
Long-term comparative results in patients with congenital clubfoottreated with two different protocols.
J Bone Joint Surg (Am),2003, 85, 1286-1294

Rapport-Gratuit.com

قسَمُ الطبيب

اقَسِمُ باللهِ العَظِيمْ

أن أراقبَ اللّه في مِهنَتِي.

وأن أصُون حياة الإنسان في كآفّةِ أطوَارهَا في كل الظروف والأحَوال بَاذِلاً وسْعِي في استنقاذها مِن الهَلاكِ والمرَضِ والألَم والقَلق.

وأن أَحفَظ لِلنّاسِ كرَامَتهُم،وأسْتر عَوْرَتهُم،وأكتمَ سِرَّهُمْ.

وأن أكون عَلى الدوَام من وسائِل رحمة الله،باذلا رِعَايَتي الطبية للقريب والبعيد،للصالح والطالح،والصديق والعدو.

وأن أثابرعلى طلب العلم،أُسَخِره لنفع الإنسَان .لا لأذَاه.

وأن أُوَقّر مَن عَلَّمَني،وأُعَلّمَ مَن يَصْغرَني،وأكون أخاً لِكُلّ زَميلٍ في المِهنَةِ الطُبّيّة مُتعَاونِينَ عَلى البرِّ والتقوى.

وأن تكون حياتي مِصْدَاق إيمَاني في سِرّي وَعَلانيَتي،نَقيّةً مِمّايُشينهَا تجَاهَ الله وَرَسُولِهِ وَالمؤمِنين.

والله على ماأقول شهيد

Rapport-gratuit.com
LE NUMERO 1 MONDIAL DU MÉMOIRES

جامعة القاضي عياض
كلية الطب و الصيدلة
مراكش

سنة 2012 أطروحة رقم107

العلاج الجراحي للقدم الحنفاء الخلقية عند الطفل (2009-2010) : تجربة مصلحة تقويم و جراحة العظام والمفاصل عند الطفل بالمستشفى الجامعي بمراكش.

الأطروحة

قدمت ونوقشت علانية يوم .../.../2012

من طرف

السيدة **حليمة الدحماني**
المزدادة في 28 ابريل 1985 بافرى

لنيل شهادة الدكتوراه في الطب

الكلمات الأساسية :
قدم حنفاء خلقية – جراحة- -طفل

اللجنة

السيد	م. لطيفي أستاذ في جراحة العظام و المفاصل	الرئيس
السيد	ر. الفزازي أستاذ مبرز في الجراحة عند الطفل	المشرف
السيد	ي. ناجب أستاذ مبرز في جراحة العظام و المفاصل	القضاة
السيد	م. أولاد الصياد أستاذ مبرز في الجراحة عند الطفل	
السيد	م. بوالروس أستاذ مبرز في طب الأطفال	