ABREVIATIONS

Liste des abréviations

CHU : Centre Hospitalier Universitaire.

LCR : Liquide céphalo-rachidien.

HIC : Hypertension intracrânienne.

FO : Fond d'œil.

BAV : Baisse de l'acuité visuelle.

Sd : Syndrome.

TDM : Tomodensitométrie.

IRM : Imagerie par résonance magnétique.

VL : Ventricule latéral.

V3 : Troisième ventricule.

V4 : Quatrième ventricule.

FCP : Fosse cérébrale postérieure.

RAS : Rien à signaler.

DVP : Dérivation ventriculo-péritonéale.

VCS : Ventriculocisternostomie.

DVE : Dérivation ventriculaire externe.

ECG : Electrocardiogramme.

OMS : Organisation mondiale de la santé.

HBPM : Héparine e Bas Poids Moléculaire.

P1 : Premiere circonvolution pariétale.

P2 : Deuxième circonvolution pariétale.

T1 : Première circonvolution temporale.

T2 : Deuxième circonvolution temporale.

T3 : Troisième circonvolution temporale.

SNC : Système nerveux central.

WHO : World Health Organization.

DNET : Dysembryoplastic neuroepithelial tumor.

PNET : Primitive neuroectodermal tumor.

APC : Angle ponto-cérébelleux.

ALA : Acide delta aminolevulinique .

PDT : Photodynamique thérapie.

HPD : Hématoporphyrine dérivée.

CRO : Compte rendu opératoire.

PLAN

INTRODUCTION ……1
MATERIEL ET METHODES ……3
TABLEAU SYNOPTIQUE DES OBSERVATIONS ……5
RESULTATS ET ANALYSE …… 15
I. DONNEES EPIDEMIOLOGIQUES…… 16
1- FREQUENCE……16
2- AGE……16
3- SEXE……16
II. DONNEES CLINIQUES……17
1- DUREE D'EVOLUTION AVANT LE DIAGNOSTIC……17
2- ETAT DE CONSCIENCE ……18
3- SYNDROME D'HYPERTENSION INTRACRANIENNE……18
4- SYNDROME CEREBELLEUX……19
5- SYNDROME PYRAMIDAL ……19
6- AUTRES SYMPTOMES …… …20
III. DONNEES PARACLINIQUES……20
1- TOMODENSITOMETRIE CEREBRALE…… …20
2- IMAGERIE PAR RESONANCE MAGNETIQUE…… …22
3- BILAN PREOPERATOIRE……24
IV. TRAITEMENT……25
1- TRAITEMENT MEDICAL……25
2- TRAITEMENT CHIRURGICAL……25
2-1. Traitement de l'hydrocéphalie……25
2-2. Exérèse tumorale……26
3- SUITES POSTOPERATOIRES……27
4- REEDUCATION……28
V. RESULTATS ANATOMOPATHOLOGIQUES……28
1- CHEZ L'ENFANT……28
2- CHEZ L'ADULTE……29
3- CONCORDANCE RADIO-HISTOLOGIQUE……30
VI. TRAITEMENTS COMPLEMENTAIRES……32
1- RADIOTHERAPIE……32
2- CHIMIOTHERAPIE……32
VII. EVOLUTION……34
ICONOGRAPHIE ……36

DISCUSSION 50

I. RAPPEL ANATOMIQUE ET PHYSIOLOGIQUE.....51

II. DONNEES EPIDEMIOLOGIQUES 64

1- FREQUENCE 64

2- AGE.....65

3- SEXE.....65

4- SIEGE.....66

5- CORRELATION ENTRE L'AGE ET LA VARIETE HISTOLOGIQUE..... 66

5-1. Chez l'enfant.....66

5-2. Chez l'adulte.....67

III. DONNEES CLINIQUES 74

1- DUREE D'EVOLUTION AVANT LE DIAGNOSTIC.....74

2- SYNDROME D'HYPERTENTION INTRACRANIENNE..... 74

3- SYNDROME CEREBELLEUX..... 77

4- ATTEINTE PYRAMIDALE..... 78

5- SYNDROME VESTIBULAIRE..... 78

6- ATTEINTE DES NERFS CRANIENS.....78

7- AUTRES ATTEINTES.....79

8- CONCLUSION CLINIQUE.....80

IV. DONNEES PARACLINIQUES.....80

1- TDM CEREBRALE.....81

2- IMAGERIE PAR RESONANCE MAGNETIQUE.....86

3- ANGIOGRAPHIE.....90

4- CONCLUSION.....90

V. TRAITEMENT.....91

1- TRAITEMENT MEDICAL.....91

2- TRAITEMENT CHIRURGICAL.....93

2-1. Traitement de l'hydrocéphalie.....93

2-2. Traitement de la tumeur.....96

2-3. Neuro-endoscopie.....117

VI. SURVEILLANCE ET COMPLICATIONS POSTOPERATOIRE.....118

1- SURVEILLANCE.....118

2- COMPLICATIONS POSTOPERATOIRES.....119

VII. DONNEES ANATOMOPATHOLOGIQUES 123
1- CLASSIFICATION TOPOGRAPHIQUE.....123
2- CLASSIFICATION HISTOLOGIQUE.....124
3- CORRLATION ENTRE LE TYPE HISTOLOGIQUE ET LA TOPOGRAPHIE DES PRINCIPALES TUMEURS VENTRICULAIRES 127
VIII. TRAITEMENT ADJUVANT.....129
1- RADIOTHERAPIE.....129
1-1. Radiothérapie externe.....130
1-2. Curiethérapie.....134
1-3. Irradiation cérébrale en condition stéréotaxique.....134
2- CHIMIOTHERAPIE.....136
IX. PERSPECTIVES D'AVENIR.....138
1- THERAPIE PHOTODYNAMIQUE ET PHOTO ILLUMINATION.....138
2- THERAPIE GENIQUE 139
X. MODALITES EVOLUTIVES.....141
1- LA MORTALITE.....141
2- LA REPRISE EVOLUTIVE DU PROCESSUS TUMORAL.....142
3- LES SEQUELLES.....145
XI. FACTEURS PRONOSTIC.....145
CONCLUSION.....149
RESUMES 152
ANNEXES.....156
BIBLIOGRAPHIE.....160

Rapport-Gratuit.com

INTRODUCTION

Les tumeurs ventriculaires regroupent les tumeurs se développant à l'intérieur des cavités Ventriculaires et de formations qui leurs sont propres (épendyme, plexus choroïdes, inclusions embryonnaires participant a la formation de la toile choroïdienne).

Il s'agit de tumeurs rares représentant moins de 1% de l'ensemble des tumeurs du Système nerveux central et environ 3% de l'ensemble des tumeurs intracrâniennes de l'adulte.

Leurs fréquence est élevée dans la population pédiatrique par rapport à l'adulte : 16% des tumeurs de l'enfant et l'adolescent.

Leur particularité tient à 3 points essentiels :

1. qu'elles retentissent sur la circulation du liquide céphalorachidien (LCR) et sont donc à l'origine d'un syndrome d'hypertension intracrânienne précoce.
2. qu'elles correspondent à des types histologiques particuliers puisque naissant des formations propres aux cavités ventriculaires.
3. qu'elles constituent un challenge chirurgical car en dépit de leur profondeur rendant leur exérèse périlleuse ; elles sont souvent bénignes et devraient être extirpées sans troubles fonctionnels majeurs , contrastant en cela avec les tumeurs hémisphériques.

La révolution de l'imagerie du système nerveux central a contribué à l'amélioration de la prise en charge des patients.

Le pronostic de ces tumeurs reste le plus souvent aléatoire et conditionné par la précocité du diagnostic, la localisation et le type histologique de la tumeur.

Le but de cette étude est de rapporter l'expérience du service de neurochirurgie, CHU Mohammed VI Marrakech portant sur 32 cas consécutifs de tumeurs ventriculaires traités dans notre service.

Rapport-gratuit.com
LE NUMERO 1 MONDIAL DU MÉMOIRES

MATERIELS & METHODES

I. MATERIEL :

Cette étude est une analyse rétrospective concernant 32 patients consécutifs porteur de tumeurs ventriculaires colligés au service de Neurochirurgie CHU Mohammed VI à Marrakech sur une période de 5 ans allant de janvier 2006 jusqu'à décembre 2010 et adressés au service d'oncologie pour complément thérapeutique.

II. METHODES :

Sont inclues les observations de tumeurs ventriculaires confirmés histologiquement.

Nous avons analysé les dossiers cliniques à travers une fiche d'exploitation (annexe1) comprenant l'âge du patient, le sexe, le délai diagnostic, les données de l'examen clinique et paracliniques, ainsi que la prise en charge thérapeutique aussi bien chirurgicale qu'oncologique (radiothérapie et chimiothérapie), et ceci en collaboration avec le service d'oncologie du CHU Mohammed VI.

Dans une première étape, nous exposerons les paramètres épidémiologiques, cliniques, paracliniques, thérapeutiques et évolutifs.

Par la suite, nous comparerons ces résultats avec ceux rapportés dans la littérature.

TABLEAU SYNOPTIQUE DES OBSERVATIONS

Tableau synoptique des observations : partie 1

N° D'entrée	Cas	Sexe	Age	Durée d'évolution	Signes de début	Signes a l'admission	FO	TDM
6151/06	1	M	21 ans	1 an	-HIC - troubles de l'équilibre	-sd cérébelleux statokinétique - sd vestibulaire	normal	Processus tumoral de V4 infiltrant le vermis
9581/06	2	F	14 ans	6 mois	-HIC	- BAV importante bilatérale	Œdème papillaire Bilatéral	Processus tumoral de V3
13488/06	3	F	22 ans	3 mois	-HIC - dysphagie	-sd cérébelleux statokinétique -paralysie faciale centrale gauche	normal	Processus tumoral de V4 et du vermis
18355/06	4	M	61ans	1 mois	-HIC	-sd pyramidal droit	normal	Processus tumoral de V4 et du cervelet (vermis+ hémisphère)
2388/06	5	F	5 ans	3 mois	-HIC - convulsion	-BAV - hypotonie -convulsion	Normal	Processus tumoral du VL droit +
4037/06	6	M	42ans	4 mois	-HIC -troubles de conscience	-paralysie faciale centrale gauche	Non fait	Processus kystique de V3+ hydrocéphalie triventriculaire
759/07	7	M	16ans	3 mois	-HIC	- sd cérébelleux statique	normal	Processus tumoral de V4 et du vermis + hydrocéphalie triventriculaire

Tableau synoptique des observations : partie 1 « suite »

N° D'entrée	Cas	Sexe	Age	Durée d'évolution	Signes de début	Signes a l'admission	FO	TDM
919/07	8	M	13 ans	2 mois	-HIC - troubles de l'équilibre	-sd cérébelleux statokinétique - sd méningé - BAV	normal	Processus tumoral de V4+cervelet (vermis et hémisphère)+ hydrocéphalie triventriculaire
1379/07	9	F	33 ans	1 an 2 mois	-HIC - hémiparésie droite	- hémiparésie droite	Non fait	Processus tumoral de VL droit + hydrocéphalie biventriculaire
2512/07	10	M	14 ans	8 mois	-HIC - strabisme droit	-sd cérébelleux statokinétique	normal	Processus tumoral de V4+cervelet (vermis et
4797/07	11	F	6 ans	1 an	-HIC -troubles de conscienc	-BAV -troubles de conscience	Œdème papillaire	Processus tumoral kystique de V3 +hydrocéphalie
8580/07	12	M	41 ans	2 mois	-HIC	-agnosie visuelle -amnésie rétrograde	normal	Processus tumoral des VL gauche et droit
12078/08	13	M	5 ans	1mois	-HIC - strabisme gauche	- sd cérébelleux statique - sd	Œdème papillaire	Processus tumoral de V4 infiltrant le vermis +

Tableau synoptique des observations : partie 1(suite)

N° D'entrée	Cas	Sexe	Age	Durée d'évolution	Signes de début	Signes à l'admission	FO	TDM
16709/08	14	M	13ans	3 mois	-HIC	-sd cérébelleux statokinétique.	normal	Processus tumoral de V4 étendu au cervelet (vermis+hémisphère) + hydrocéphalie triventriculaire
19564/ 08	15	M	4 ans	6 mois	-HIC - torticolis	-sd cérébelleux statokinétique - torticolis	normal	Processus tumoral de V4 étendu a l'hémisphère cérébelleuse gauche + hydrocéphalie active triventriculaire
24289/08	16	M	3 ans	1 mois	-HIC - troubles de	-sd cérébelleux statokinétiq	normal	Processus tumoral de V4 envahissant le vermis +
1233/09	17	F	2 ans	3 mois	-HIC - lourdeur des 4 membres	- sd tétra pyramidal	Non fait	-
2079/09	18	M	12ans	4 mois	-HIC - vertiges	- sd cérébelleux statokinétique - BAV	Non fait	Processus tumoral de V4 et du vermis + hydrocéphalie triventriculaire
2839/09	19	F	6 ans	2 mois	-HIC - convulsion	- hémiparésie droite	Non fait	Processus tumoral du VL gauche + début d'engagement sous falcoriel + hydrocéphalie biventriculaire

Tableau synoptique des observations : partie 1(suite)

N° D'entrée	Cas	Sexe	Age	Durée d'évolution	Signes de début	Signes a l'admission	FO	TDM
14013/09	26	M	16ans	5 mois	-HIC	-sd pyramidal droit	Non fait	Processus tumoral de V4 +hydrocéphalie triventriculaire
544/10	27	M	14ans	2 mois	-HIC - troubles de conscience	-HIC	Non fait	Processus tumoral de V4 + FCP
980/10	28	F	5 ans	7 mois	-HIC - convulsion - paraparésie(MI)	-sd cérébelleux - sd pyramidal	Non fait	Processus tumoral de V4 +FCP + hydrocéphalie triventriculaire
1011/10	29	M	3ans	2 mois	-HIC	- HIC	Non fait	Processus tumoral du toit de V3 + hydrocéphalie biventriculaire
1455/10	30	M	2 ans	1 mois	-HIC - sd méningé	- sd méningé	Non fait	Processus tumoral du V4 et du vermis + hydrocéphalie active triventriculaire
3040/10	31	F	12ans	3 mois	- tremblement d'action - lourdeur de l'hémicorps gauche	- hémiparésie gauche - sd cérébelleux kinétique	Non fait	-
3956/10	32	M	4 ans	1 mois	-HIC - lourdeur de l'hémicorps gauche	- sd hémipyramidal gauche - paralysie faciale périphérique gauche	Œdème papillaire bilatéral	Processus tumoral du VL droit refoule le V3+ hydrocéphalie biventriculaire

Tableau synoptique des observations: partie 2

N° D'entrée	Cas	IRM	Dérivation du LCR	Exérèse chirurgicale	Complications post opératoires	RTH	CTH	Evolution
6151/06	1	_	_	subtotale	RAS	+	+	Mutisme akinétique
9581/06	2	Processustumoral développé au niveau de V3	_	subtotale	Pas de complications	+	_	Perdu de vue
13488/06	3	_	+	subtotale	Pas de complications	_	+	Perdu de vue
18355/06	4	Processus tumoral de V4 étendu au vermis + hémisphère cérébelleuse	_	totale	RAS	+	+	Perdu de vue
2388/06	5	_	+ DVP	subtotale	Hémiparésie gauche Empyème	_	_	Décès après 4 mois
4037/06	6	Processus tumoral kystique de V3 + hydrocéphalie triventriculaire	+ DVP	Biopsie chirurgicale	Pas de complications	+	-	Persistance de la tumeur(TDM de contrôle)
759/07	7			totale	Pas de complications	+	+	Récidive au niveau
919/07	8	_	+	totale	Pas de complications	+	_	Amélioration clinique
1379/07	9	_	_	Totale	Pas de complications	_	_	Amélioration clinique
2512/07	10	_	+	totale	Méningite postopératoire	+	+	Amélioration clinique
4797/07	11	Aspect d'un kyste colloïde de V3 + hydrocéphalie biventriculaire	+ DVP	Biopsie chirurgicale	Pas de complications	–	_	HIC après 1 an (changement de valve)

Rapport-Gratuit.com

Tableau synoptique des observations: partie 2

N° D'entrée	Cas	IRM	Dérivation du LCR	Exérèse chirurgicale	Complications post opératoires	RTH	CTH	Evolution
8580/07	12	Processus intra ventriculaire du VL droit et gauche + effet de masse sur	_	subtotale	Pas de complications	_	+	Garde la même symptomatologie
12078/08	13	-	+	totale	Pas de complications	+	+	Amélioration clinique

Tableau synoptique des observations :partie 2 (suite)

N° d'entrée	Cas	IRM	Dérivation Du LCR	Exérèse chirurgicale	Complications post opératoires	RTH	CTH	Evolution
16709/08	14	-	+	totale	RAS	–	–	Perdu de vue
19564/08	15	-	Interne+ externe	subtotale	RAS	+	+	Récidive tumorale
24289/08	16	-	+	totale	hémiparésie	–	–	Hémiparésie + hydrocéphalie
1233/09	17	Processus tumoral de V4 et du vermis + hydrocéphalie triventriculaire	+	totale	Pas de complications	-	-	Récupération progressive
2079/09	18	Processus tumoral de V4 étendu au vermis + hydrocéphalie triventriculaire	+	totale	pas de complications	+	-	Récupération progressive+ Récidive après 1 an
2839/09	19	-	-	totale	RAS	_	_	Perdu de vue
3678/09	20	Remaniement parenchymateux de V4+ FCP +hydrocéphalie tetraventriculaire active d'amont	-	Subtotale (80%)	pas de complications	_	_	Récidive après 10 mois
6155/09	21	Formation kystique du VL droit +début d'engagement sous falcoriel	-	subtotale	RAS	_	_	Perdu de vue

Rapport-gratuit.com
LE NUMERO 1 MONDIAL DU MÉMOIRES

Tableau synoptique des observations :partie 2 (suite)

N° d'entrée	Cas	IRM	Dérivation Du LCR	Exérèse chirurgicale	Complications post opératoires	RTH	CTH	Evolution
8681/09	22	Processus tumoral intraventriculaire du VL gauche + hydrocéphalie biventriculaire	+	subtotale	pas de complications	-	-	Récidive après 8 mois
9854/09	23	Processus tumoral intraventriculaire du VL gauche et V3 +hydrocéphalie	-	totale	pas de complications	+	+	Bonne évolution
11360/09	24	-	-	Totale	Méningite postopératoire	+	+	Bonne évolution

Tableau synoptique des observations :partie 2 (suite)

N° d'entrée	Cas	IRM	Dérivation du LCR	Exérèse chirurgicale	Complications postopératoire	RTH	CTH	Evolution
13161/09	25	Processus tumoral de V4 infiltrant le tronc cérébral avec effet de masse	-	subtotale	Pas de complications	+	_	Bonne évolution
14013/09	26	-	+	subtotale	Pas de complications	+	+	Bonne évolution
544/10	27	Processus tumoral de V4 +FCP + hydrocéphalie triventriculaire	+	Subtotale	RAS	–	–	Perdu de vue
980/10	28	-	+	subtotale	Pas de complications	–	_	Perdu de vue
1011/10	29	Processus tumoral kystique de V3+hydrocéphalie biventriculaire	+	totale	Pas de complications	–	–	Bonne évolution
1455/10	30	Processus tumoral de V4+FCP avec hydrocéphalie	+	totale	Méningite postopératoire	_	_	Bonne évolution
3040/10	31	Processus tumoral intraventriculaire des VL droit et gauche	+	subtotale	pas de complications	–	–	Perdu de vue
3956/10	32	-	+ DVP	subtotale	RAS	_	_	Perdu de vue

RESULTATS & ANALYSES

I. DONNEES EPIDEMIOLOGIQUES :

1- Fréquence :

Nous avons colligé 32 dossiers de tumeurs ventriculaires parmi les 347 dossiers de tumeurs cérébrales colligés au service de Neurochirurgie du CHU Mohammed VI de Marrakech sur une période de 5 ans entre janvier 2006 et décembre 2010 , ceci représente une fréquence d'environ 9.2% des tumeurs cérébrales.

2- Age :

- L'âge moyen des patients est de 18.6 ans avec des extrêmes de 2 ans et 62 ans. (Tableau I).
- 68.7 % des patients sont des enfants âgés de moins de 20 ans.
- 2 patients sont âgés de plus de 60 ans.

Tableau I : Répartition des tumeurs ventriculaires par tranche d'âge

Age	Nombre de cas	Pourcentage
0-10ans	12	37,5 %
11-20ans	10	31,2 %
21-30ans	2	6,3 %
31-40ans	1	3,1 %
41-50ans	5	15,6 %
51-62 ans	2	6,3 %
Total	32	100 %

3- Sexe :

Parmi les 32 patients, 20 sont de sexe masculin et 12 de sexe féminin ,soit un sexe ratio de 1,66 .

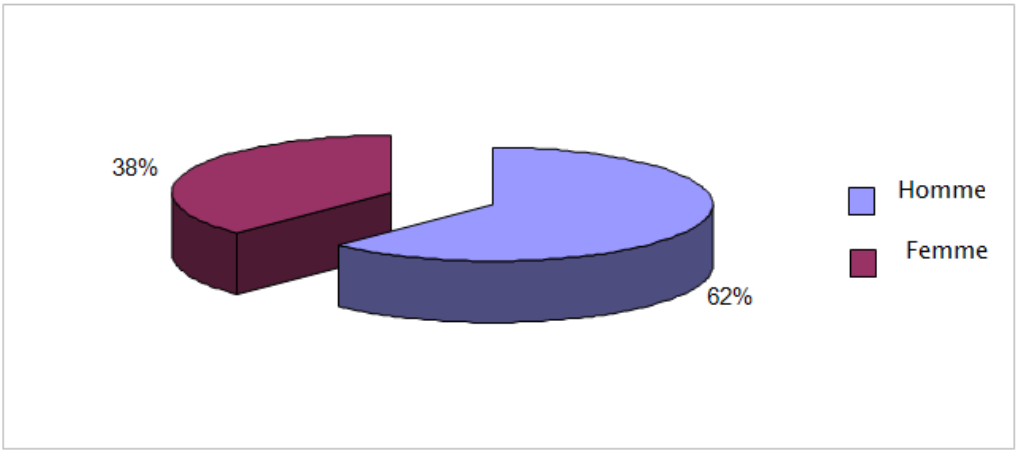

Figure 1 : répartition des cas en fonction du sexe

II. DONNEES CLINIQUES :

1- Durée d'évolution avant le diagnostic :

Elle a été précisée dans les 32 cas, le délai d'admission des patients varie de 1 mois à 4 ans avec une moyenne de 6 mois.

La plupart de nos malades ont consulté dans un délai de moins de 6 mois ; Correspondant a 75 % des cas .Alors que le délai dépassant 1 an n'est pas rare, atteignant 12.5% des cas .la figure 2 détaille les différents délais d'évolution.

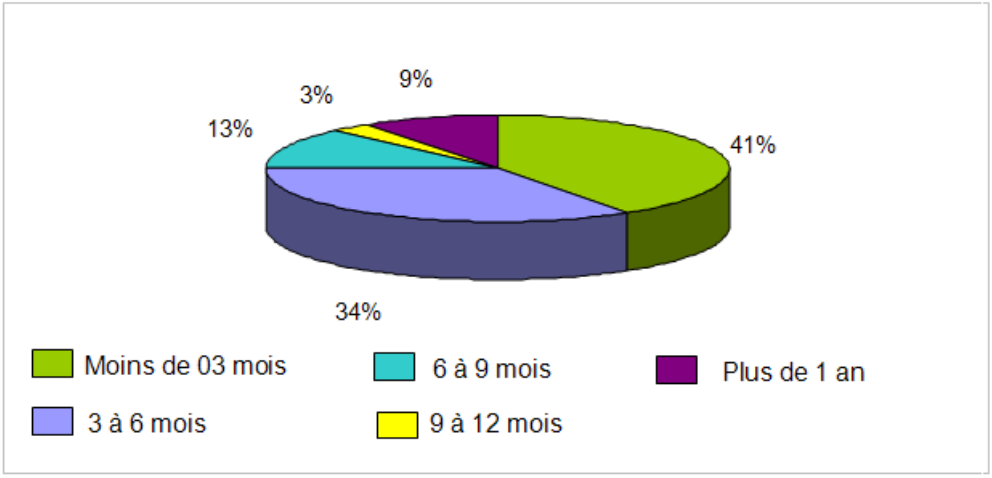

Figure 2 : délai d'évolution avant le diagnostic.

2- Etat de conscience :

Parmi les 32 patients, 29 on été admis conscients. Les 3 autres patients avaient des troubles de la vigilance avec un score de Glasgow de 13/15 et 14/15 soit 9.4 %.

3- Syndrome d'hypertension intracrânienne :

Il a été le mode de révélation le plus fréquent puisqu'il est retrouvé chez 30 patients soit 93.7% des cas et il a constitué le tableau inaugural dans tous les cas.

Le syndrome d'HIC associe :

3-1 Céphalées

De siège souvent frontal mais peuvent être en casque ou en occipital, de survenu matinale. Résistante au antalgiques habituels Ce signe est présent chez 30 cas soit 93.7%.

3-2 Les vomissements

Ils ont été rapportés dans 26 cas soit 81.2%.

3-3 Les troubles visuels et fond d'œil

- Parmi les 32 patients, 6 avaient une baisse importante et bilatérale de l'acuité visuelle soit 18.7%.
- Le F.O a été réalisé chez 16 patients et a mis en évidence un œdème papillaire bilatéral dans 5 cas soit 31.2%.
- L'atteinte du 6éme nerf crânien a été notée chez 2 patients soit 6.2% des cas
- l'atteinte du 3éme nerf crânien a été notée chez 1 patient soit 3.1 % des cas.

4- Syndrome cérébelleux :

Il a été retrouvé chez 13 patients, soit 40.6 %. Parmi ceux-ci, 2 présentent un syndrome cérébelleux type statique soit 6.2% des cas et 10 présentent un syndrome cérébelleux stato-kinétique soit 31.2% des cas, le patient restant présente un syndrome cérébelleux kinétique soit 3.1 % des cas (Tableau II).

Tableau II : Type de répartition du syndrome cérébelleux

Sd cérébelleux	Nombre des cas	Pourcentage
statique	2	15.4%
kinétique	1	7.7%
Stato-kinétique	10	76.9%
Total	13	100%

5- Syndrome pyramidal :

Une atteinte pyramidale a été retrouvée chez 12 patients, soit 37.5 %, parmi les quels, 7 présentaient une hémiplégie soit 21.9 % et 4 présentaient une hémiparésie soit 12.5%. Le patient restant avait une tétraplégie soit 3.1% (tableau III).

Tableau III : Type de répartition de l'atteinte pyramidale

Atteinte pyramidale	Nombre des cas	Pourcentage
hémiplégie	7	58.3%
Hémiparésie	4	33.4%
tétraplégie	1	8.3%
Total	12	100%

6- Autres symptômes :

- Un sd vestibulaire a été retrouvé chez 2 patients soit 6.2%.
- Une atteinte du nerf facial (VII) a été retrouvée chez 4 patients soit 12.5%.
- Des crises convulsives ont été retrouvées chez 4 patients soit 12.5%.
- Un syndrome méningé a été noté chez 3 patients soit 9.4%.
- Une hypotonie généralisée a été retrouvée chez 2 patients soit 6.2%.
- Une atteinte des fonctions supérieures a type d'agnosie, amnésie rétrograde a été notée chez 1 patient soit 3.1 %.
- Un torticolis a été observé chez 1 patient soit 3.1%.

III. DONNEES PARA CLINIQUES :

1- Tomodensitométrie cérébrale (TDM) :

Chez 30 patients, le diagnostic de la tumeur a été mis en évidence, grâce à la réalisation d'une tomodensitométrie cérébrale sans et avec injection de produit de contraste.

1-1. Topographie :

La topographie tumorale a été au niveau du V4 dans 17 cas, au niveau de V3 dans 4 cas et au niveau des VL dans 9 cas (figure 3).

Rapport-Gratuit.com

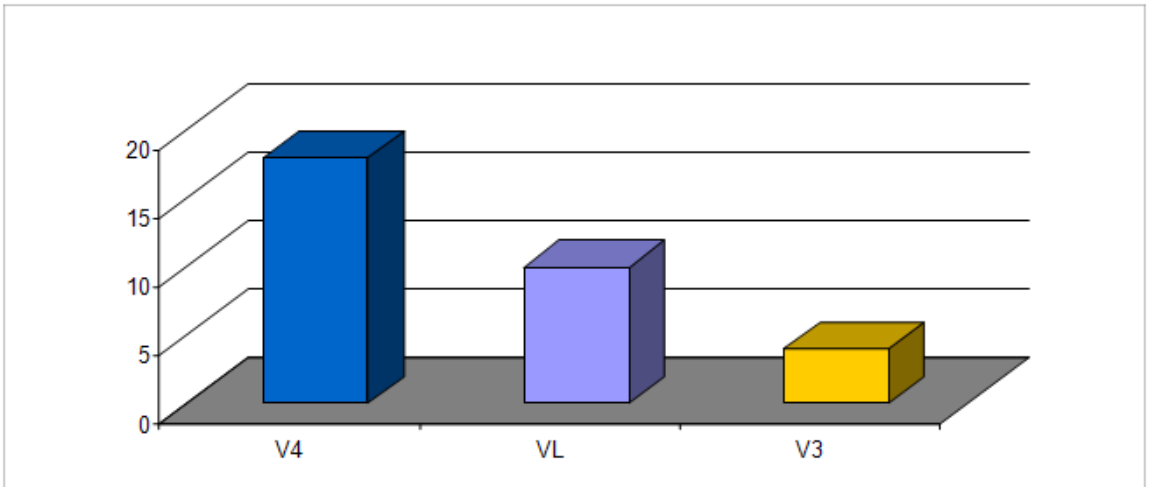

Figure 3 : répartition des tumeurs selon leurs localisation

1-2. Densité :

L'aspect tomodensitométrique spontané de la tumeur a été :

- hypo-dense dans 11 cas soit 36.7 %.
- hyperdense dans 4 cas soit 13.3%
- iso-dense dans 1 cas soit 3.3%
- Alors que chez 14 patients, la lésion avait une densité hétérogène soit 46.7% des cas.

1-3. Prise de contraste :

L'aspect tomodensitométrique de la tumeur après injection de produit de contraste a été :

- Un rehaussement intense et homogène dans 5 cas soit 16.7%.
- Un rehaussement hétérogène dans 16 cas soit 53,3%.
- Un rehaussement modéré dans 8 cas soit 26.7%.
- L'absence de prise de contraste dans 1 cas soit 3.3%. (figure 4)

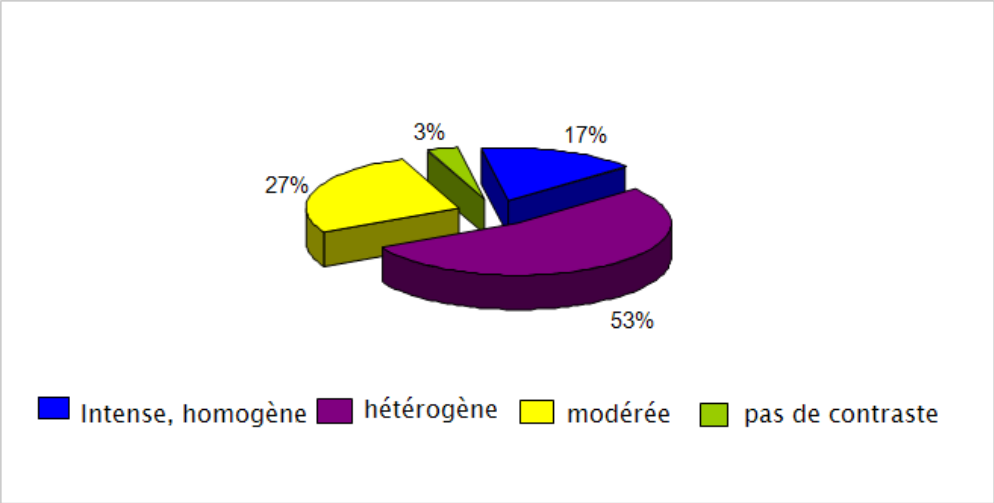

Figure 4 : les cas en fonction de la prise du contraste

1- 4. Taille tumorale :

Elle a été précisée dans les 30 cas. La taille moyenne de la tumeur est de 55 mm /40 mm De diamètre, avec des extrêmes allant de 28 mm /22 mm à 82 mm / 58 mm de diamètre.

1-5. Hydrocéphalie :

Une hydrocéphalie associée à la tumeur a été objectivée chez 22 patients soit dans 73.3%, elle a été tri ventriculaire dans 14 cas, bi ventriculaire dans 7 cas, chez le patient restant elle a été tétra ventriculaire.

1-6. calcifications :

Des calcifications sous jacents ont été retrouvées chez 3 patients soit 10%.

2- Imagerie par résonance magnétique cérébrale (IRM) :

Cet examen a été réalisé chez 15 patients, soit 46.9%, dans 2 cas comme bilan de première intention et dans 13 cas après la tomodensitométrie.

Il a permis de bien situer la tumeur, de mesurer sa taille et ses extensions dans les trois

Rapport-gratuit.com
LE NUMERO 1 MONDIAL DU MÉMOIRES

plans de l'espace et d'apprécier son retentissement sur les structures de voisinage.

Habituellement nous réalisons des explorations multi planaires comprenant des plans de coupes axiales, coronales et sagittales. Chaque exploration chez nos malades comprenait une séquence en écho de spin pondérée T1 avec des coupes axiales de 3 à 5 mm d'épaisseur, avant et après injection de Gadolinium, une séquence en écho de spin pondérée T2 avec des coupes axiales de 3 mm et des séquences FLAIR.

Le signal des tumeurs ventriculaires a été spontanément :

- hypo intense en T1, hyper intense en T2 dans 8 cas (53.4%).
- Iso intense en T1, hyper intense en T2 dans 5 cas (33.3%).
- Hypo intense en T1, iso intense en T2 dans 2 cas (13.3%).

L'injection du gadolinium entrainait un rehaussement intense et homogène dans 8 cas (53.4%), intense et hétérogène dans 6 cas (40%), et discret dans 1 cas (6.6%).

Un œdème péri-lésionnel a été trouvé chez 5 patients (33.3%).

Un effet de masse avec refoulement des structures de voisinages a été trouvé chez 8 patients (53.4%).

L'engagement sous falcoriel a été retrouvé chez 3 patients (20%).

Une hydrocéphalie a été retrouvée dans 12 cas (80%), triventriculaire dans 6 cas (40%), biventriculaire dans 5 cas (41.7%), tétra ventriculaire dans 1 cas (8.3%) et elle a été active dans 4 cas soit (33.3%). (Tableau IV)

Tableau IV : étude IRM des tumeurs ventriculaires de notre série (n=15)

Signes IRM	Nombre de cas	Pourcentage (%)
T1 hypo signal iso signal	 10 5	 66.7 33.3
T2 hyper signal iso signal	 13 2	 86.7 13.3
Rehaussement Intense homogène Intense hétérogène Discret	 8 6 1	 53.4 40 6.6
Œdème péri lésionnel	5	33.3
Effet de masse	8	53.4
Engagement sous falcoriel	3	20
Calcifications	3	20
Hydrocéphalie	12	80

3- Bilan préopératoire :

Tous nos patients ont bénéficié d'un avis pré-anesthésique et un bilan préopératoire qui a compris :

- Un groupage sanguin.
- Un bilan d'hémostase.
- Un bilan hydro électrolytique.
- Une numération formule sanguine.
- Radiographie thoracique.
- un ECG en fonction de l'état du patient.

Un bilan d'extension de tout le névraxe à la recherche d'autres localisations à distance par éventuelles métastases suivant le LCR n'a pas été réalisé.

V. TRAITEMENT :

1- Traitement médical :

Le traitement médical a été à base d'un traitement antalgique contre les céphalées et un traitement antibiotique prophylactique chez les malades opérés associé à une corticothérapie pour lutter contre l'HIC et l'œdème péri tumoral.

2- Traitement chirurgical :

2-1 Dérivation du LCR :

Elle a été réalisée chez 20 patients soit 62.5 % , tous ces patients ont bénéficié d 'une dérivation interne du Liquide céphalo-rachidien en per-opératoire (4 dérivations ventriculo-péritonéales et 16 ventriculocysternostomie). Un patient a bénéficié en plus de la ventriculocysternostomie d'une dérivation externe du liquide céphalo-rachidien en fin d'intervention.(figure 5)

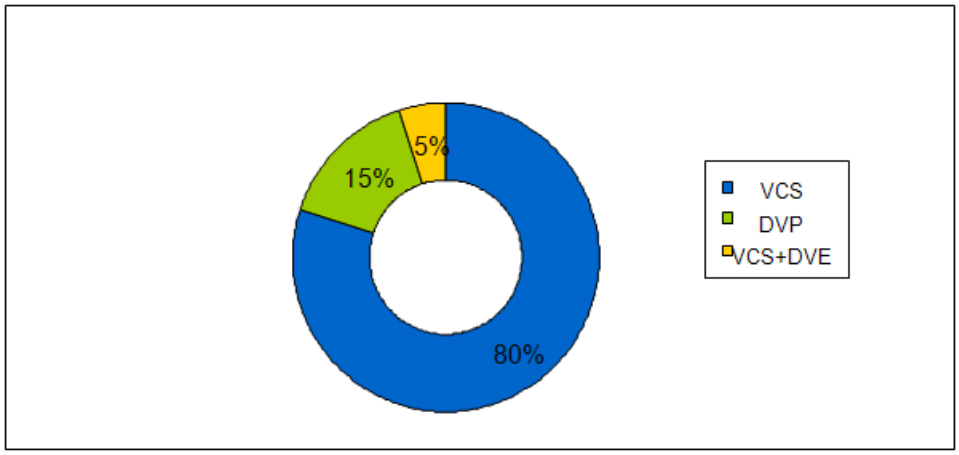

Figure 5 : type de dérivation ventriculaire

2-2 Chirurgie d'exérèse tumorale:

a. Voie d'abord:

Tous les patients ont été opérés au service de neurochirurgie du CHU Mohammed VI.

Le choix de la voie d'abord a été variable selon le siège et l'extension de la tumeur , dans notre série les voies d'abord utilisées sont :

Pour les tumeurs sous-tentorielles :

- voie sous-occipitale médiane allant du processus occipital externe jusqu'à l'apophyse épineuse de la deuxième vertèbre cervicale chez 18 patients soit 56.3% des cas ,.

Pour les tumeurs sus-tentorielles :

- voie transcorticale chez 10 patients soit 31.2% des cas .
- voie inter hémisphérique transcalleuse chez 4 patients soit 12.5% des.(figure 6)

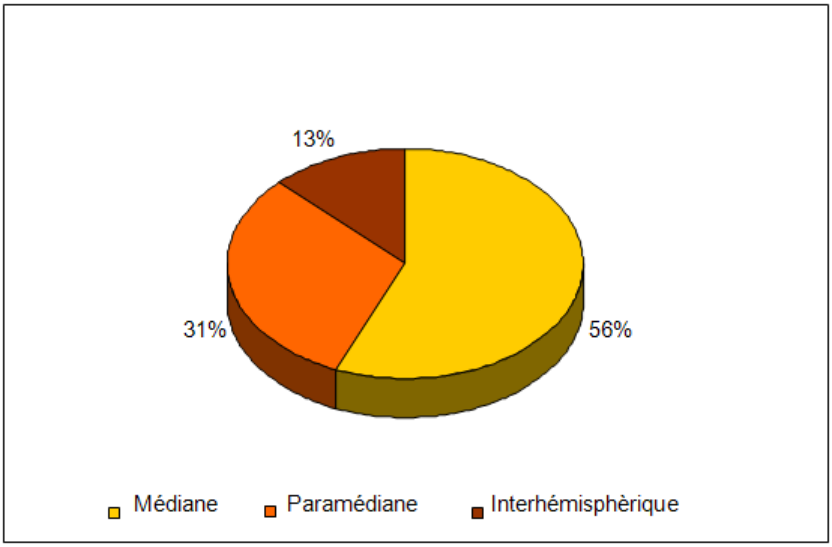

Figure 6 : Types de voie d'abord des tumeurs ventriculaires

b. Position de malade et matériel :

Tous les patients de notre série ont été opérés en position de décubitus ventral et

avec utilisation d'un microscope opératoire et d'instruments de microchirurgie pour la fosse cérébrale postérieure (quatrième ventricule). Pour l'étage sus-tentoriel la position du malade été variable (en fonction du siège et de la taille de la tumeur).

c. Qualité de l'exérèse tumorale :

Tous les patients ont bénéficié d'une chirurgie d'exérèse avec une étude histologique de la pièce opératoire.

Parmi ces 32 cas : 16 ont bénéficié d'une exérèse macroscopiquement totale soit 50 % des cas, 15 ont bénéficié d'une exérèse subtotale soit 46,9 % des cas et 1 a bénéficié d'une exérèse partielle vu le caractère hémorragique de la tumeur soit 3,1%.

2 de nos patients ont bénéficiés d'une biopsie chirurgicale dans un premier temps avant l'exérèse tumorale soit 6.2% des cas .(Tableau V)

Tableau V :qualité de l'exérèse tumorale selon le siège de la lésion

Topographie	Exérèse totale	Exérèse subtotale	Exérèse partielle	Biopsie chirurgicale
V4 (n=18)	10	8	0	0
VL (n=10)	4	6	0	0
V3 (n=4)	2	1	1	2

3- Suites post opératoire :

Tous ces malades opérés ont bénéficié d'une antibio-prophylaxie de couverture , d'un traitement anti œdémateux et d'un séjour postopératoire dans une unité de soins intensifs pendant au moins 24h .

Sur les 32 patients opérés, les suites postopératoires étaient simples chez 23 de nos patients soit : 71.9 % des cas. Cette évolution a été élucidée par la reprise de conscience, l'apyrexie, un bon état hémodynamique avec régression des signes neurologiques notamment le syndrome cérébelleux et le syndrome d'HIC.

Cependant, chez les 9 cas restant soit 28.1% , les suites étaient marquées par des complications en particulier :

- une méningite postopératoire chez 3 patients avec un empyème extradural chez 1 patient et un mutisme akinetique chez un patient.
- Des troubles respiratoires chez un patient.
- Un déficit neurologique a type d'hémiparésie chez 2 patients.
- Une aggravation de l'HIC chez un patient.

Aucun cas d'hématome postopératoire n'a été noté dans les suites des patients de cette série.

La mortalité post opératoire a été nulle pour les patients de cette série.

4- Rééducation :

Dans notre étude , tous les malades présentant un déficit neurologique pré ou post-opératoire ont bénéficié d'une rééducation qui a commencée au sein du service.

VI. RESULTATS ANATOMOPATHOLOGIQUES :

1- Chez l'enfant :

L'ependymome a été le type histologique le plus fréquent , retrouvé chez 9 enfants, soit 50% des cas (5 cas d'ependymome grade II, 2 cas d'ependymome anaplasique grade III et 2 cas d'ependymome grade I de l'OMS), suivi de l'astrocytome chez 5 enfants , soit 27.8% des cas (2 cas d'astrocytome pilocytique grade I, 2 cas d'astrocytome anaplasique grade III et 1 cas d'astrocytome fibrillaire grade II) et du médulloblastome avec le kyste colloïde retrouvés dans 2 cas chacun (Tableau VI).

Tableau VI :répartition des types histologique chez l'enfant

Type histologique	Nombre de cas	pourcentage (%)
Ependymome	9	50
Astrocytome	5	27.8
Médulloblastome	2	11.1
Kyste colloïde	2	11.1
Total	18	100

La présomption histologique basée sur les critères radiologiques s'est avérée exacte dans 15 cas soit 83.3% des lésions tumorales ventriculaires vérifiées histologiquement chez l'enfant (Tableau VII) .

Tableau VII : concordance entre les données histologique et tomodensitométriques chez l'enfant

Type histologique	Nombre de cas	Nombre et pourcentage des
Ependymome	9	8/9 (88.9%)
Astrocytome	5	3/5 (60%)
Médulloblastome	2	2/2(100%)
Kyste colloïde	2	2/2 (100%)

2- Chez l'adulte :

L'astrocytome a été le type histologique le plus fréquent retrouvé chez 8 patients soit 57.2 % des cas (5 cas d'astrocytome grade II, 2 cas d'astrocytome anaplasique grade III et 1 cas d'astrocytome pilocytique grade I) suivi du médulloblastome chez 2 patients soit 14.4 % des cas , l'ependymome (anaplasique grade III) , le papillome du plexus choroïde , le méningiome et le kyste arachnoïdien ont été diagnostiqués respectivement dans 1 cas chacun (Tableau VIII).

Type histologique	Nombre de cas	pourcentage (%)

Astrocytome	8	57.2
Médulloblastome	2	14.4
Ependymome	1	7.1
Papillome du plexus choroïde	1	7.1
Méningiome	1	7.1
Kyste arachnoïdien	1	7.1
Total	14	100

Tableau VIII :répartition des types histologiques chez l'adulte

La présomption histologique basée sur les critères radiologiques s'est avérée exacte dans 10 cas soit 71.5 % chez l'adulte . (Tableau IX)

Tableau IX : concordance entre les données histologique et tomodensitométriques chez l'adulte

Type histologique	Nombre de cas	Nombre et pourcentage des cas concordants
Astrocytome	8	6/8 (75%)
Médulloblastome	2	1/2 (50 %)
Ependymome	1	1/1 (100 %)
Papillome du plexus	1	1/1 (100 %)
Méningiome	1	0/1 (0 %)
Kyste arachnoïdien	1	1/1 (100 %)

3- Concordance radio-histologique (Tableau X) :

Chez les 32 patients explorés, l'imagerie a évoqué le diagnostic exacte dans 23 cas et de ce fait la concordance radio histologique est de 71.8%.

Rapport-Gratuit.com

Tableau X : Diagnostics évoqués par l'imagerie cérébrale

Cas	Type d'Imagerie	Diagnostics évoqués
1	TDM	Médulloblastome
2	TDM + IRM	Astrocytome
3	TDM	Astrocytome
4	TDM + IRM	Astrocytome
5	TDM	Médulloblastome
6	TDM + IRM	Kyste colloïde
7	TDM	Astrocytome
8	TDM	Médulloblastome desmoplastique
9	TDM	Papillome
10	TDM	Ependymome
11	TDM + IRM	Kyste colloïde
12	TDM + IRM	Papillome du plexus choroïde
13	TDM	Astrocytome
14	TDM	Astrocytome
15	TDM	Astrocytome
16	TDM	Ependymome
17	IRM	Médulloblastome
18	TDM + IRM	Ependymome ou Médulloblastome
19	TDM	Ependymome
20	TDM + IRM	Ependymome
21	TDM + IRM	Kyste arachnoïdien
22	TDM + IRM	Ependymome
23	TDM + IRM	Papillome
24	TDM	Astrocytome
25	TDM + IRM	Astrocytome pilocytique
26	TDM	Ependymome
27	TDM + IRM	Ependymome
28	TDM	Ependymome
29	TDM + IRM	Kyste colloïde
30	TDM + IRM	Ependymome
31	IRM	Ependymome
32	TDM	Ependymome

VII. TRAITEMENTS COMPLEMENTAIRES :

1- Radiothérapie :

Elle a constitué un volet thérapeutique complémentaire dans le traitement en post-opératoire pour les tumeurs ventriculaires malignes.

Parmi les 32 cas de notre série seulement, 14 ont bénéficié d'une radiothérapie au service d'oncologie du CHU Mohammed VI soit 43.7% des cas.

Le protocole suivit est:

Tableau XI : dose de radiothérapie en fonction du siège et du type histologique

Siège de la tumeur	Type histologique	Dose de radiothérapie
Troisième ventricule	Astrocytome grade II	60 grays pour le névraxe
Ventricule latéral	Astrocytome grade II	60 grays pour le névraxe
	Astrocytome grade III	60 grays pour le névraxe
Quatrième ventricule	médulloblastome	56 grays pour la FCP 36 grays pour le névraxe
	Astrocytome grade II	
	Astrocytome grade III	
	Ependymome grade III	
	Astrocytome pilocytoque	20 grays pour la FCP 36 grays pour le névraxe

1 seul patient a présenté une radiodermite grade II comme effets secondaires traitée médicalement avec une bonne évolution.

2- Chimiothérapie :

Parmi les 32 patients, 11 ont bénéficiés d'une chimiothérapie seule ou en association avec la radiothérapie, soit 34.4% des cas. Les protocoles suivit au service d'oncologie du CHU Mohamed VI dépendent de l'histologie :

Rapport-gratuit.com
LE NUMERO 1 MONDIAL DU MÉMOIRES

∗ Protocole 1 : Pour 4 patients diagnostiqués d'astrocytome anaplasique grade III.

3 cures à 21 jours d'intervalle de :

Vincristine (ONCOVIN*) : 2mg

Etoposide : 100mg

Cisplatine (PLATAMINE*) : 50 mg

∗ Protocole 2 : Pour 2 patients diagnostiqués de médulloblastome

3 cures à 21 jours d'intervalle de :

Cisplatine (PLATAMINE*) : 50 mg

Vincristine (ONCOVIN*) : 2mg

∗Protocole 3 : pour 2 patients qui présentent respectivement astrocytome grade II et grade III.

3 cures à 21 jours d'intervalle de :

Cisplatine (PLATAMINE*) :50 mg

Etoposide : 150 mg

∗Protocole 4 :pour 2 patients qui présentent un astrocytome anaplasique grade III et un ependymome anaplasique grade III .

3 cures à 14 jours d'intervalle de :

Cisplatine (PLATAMINE*) : 50 mg

Vincristine (ONCOVIN*) : 1,5 mg

Méthylprédnisolone : 300 mg

VIII. EVOLUTION :

Nous avons pu apprécier l'évolution à long terme chez 22 patients, dont nous avons recueilli les renseignements du service d'Oncologie :

- Une évolution a été jugée favorable avec régression des signes neurologiques chez 12 patients, soit 37,5% .
- Une évolution défavorable chez 10 patients , soit 31,2% marquée par :
  - 4 cas de séquelles neurologiques à type de mutisme akinetique chez un patient et d'hémiplégie chez 3 patients.
  - 1 cas de décès après 4 mois de la fin du traitement. Ce décès est survenu suite à une évolution de la maladie. Il s'agit d'un patient qui a été traité pour un astrocytome anaplasique du VL droit par exérèse subtotale de la tumeur.

Tableau XII : Evolution à long terme

Evolution		Nombre de cas	Pourcentage (%)
Favorable		12	37.5
défavorable	décès	1	3.1
	récidive	5	15.6
	Séquelles	4	12.5
Non précisée (perdu de vue)		10	31.2

Dans cette série, on a objectivé 5 cas de récidives tumorales, ce qui représente 15.6% des patients opérés.

Les caractéristiques de ces récidives sont regroupées dans le Tableau XIII.

Tableau XIII : Les principales caractéristiques des récidives

Cas	Topographie d'origine	Histologie	Traitement	Délai de récidive	Topographie de la récidive
1	V4 + vermis	Astrocytome grade III	Exérèse chirurgicale totale.	12 mois	V4
2	V4+ FCP	Ependymome grade II	Exérèse chirurgicale subtotale.	10 mois	Vermio-ventriculaire
3	VL gauche	Ependymome grade III	Exérèse chirurgicale	8 mois	VL gauche
4	V4 + vermis	médulloblastome	Exérèse chirurgicale	12 mois	Vermio-ventriculaire
5	V4+ hémisphère cérébelleuse gauche	Astrocytome grade III	Exérèse chirurgicale subtotale.	9 mois	V4 + hémisphère cérébelleuse gauche

La reprise chirurgicale de la récidive a été réalisée seulement pour un seul Patient, puisqu'il a bénéficié d'une exérèse tumorale totale et une dérivation ventriculo-péritonéale suite à une hydrocéphalie triventriculaire associée, avec une bonne évolution postopératoire.

Les quatre patients restant ont bénéficier d'un complément thérapeutique par chimiothérapie et radiothérapie.

ICONOGRAPHIE

1a

Figure 1a – IRM cérébrale en coupe coronale en séquence pondérée T1 après injection de Gadolinium montrant un aspect d'un ependymome de V4 associé à une hydrocéphalie.

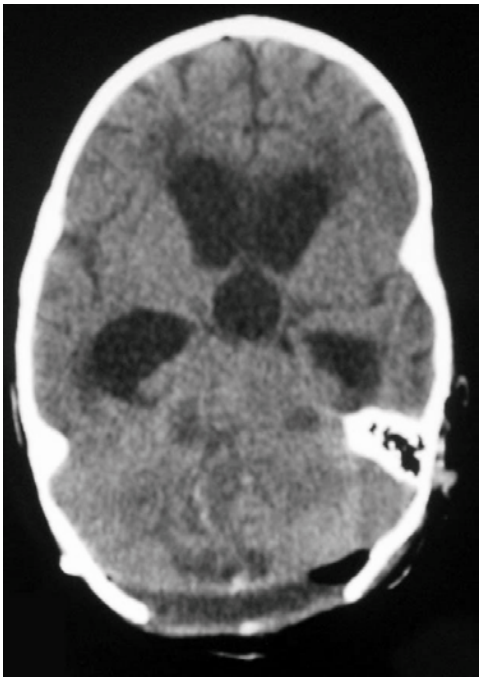

1b

Figure 1b – TDM cérébrale de contrôle postopératoire en coupe axiale après exérèse de la tumeur montrant des remaniements postopératoires et une hydrocephalie résiduelle

2a

Figure 2a : Image TDM en coupe axiale avec injection de produit de contraste montrant une lésion de V4 et de la fosse cérébrale postérieure prenant fortement le produit de contraste avec œdème périlésionnel.

2b

Figure 2b : TDM de contrôle en coupe axiale montrant le nettoyage de la lésion avec l'apparition de V4 et des remaniements postopératoires. Il s'agit d un médulloblastome à l'examen anatomopathologique.

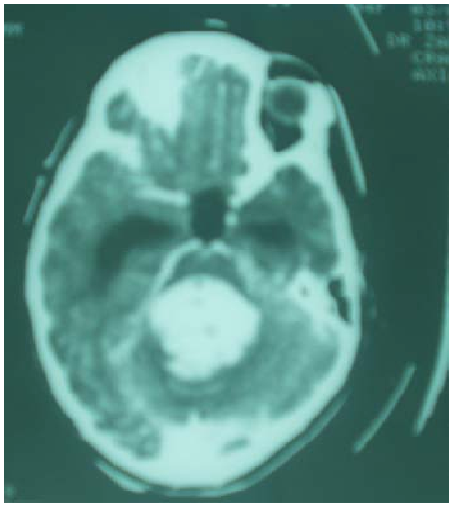

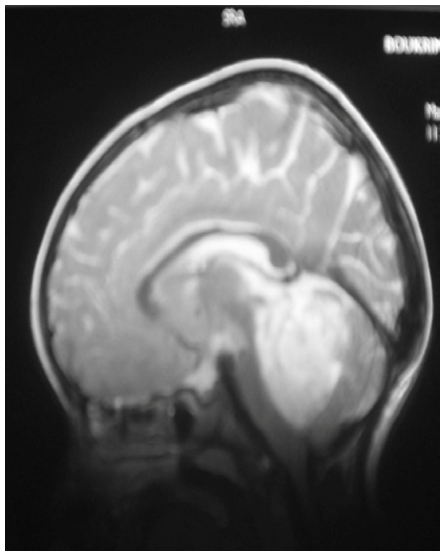

a . b

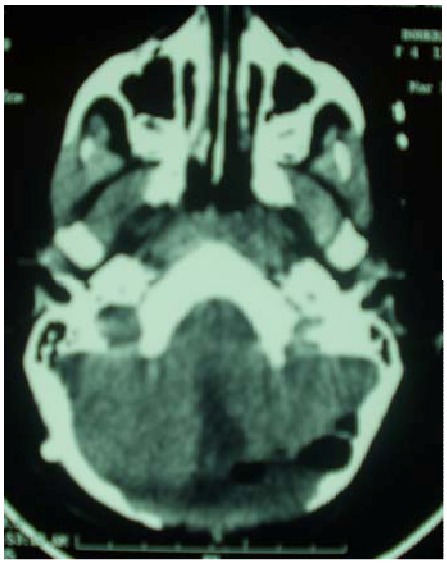

c

Figure 3 : Image TDM cérébrale en coupe axiale après injection de contraste (a), et IRM en coupe sagittale T1 après injection de Gadolinium (b) montrant une tumeur de V4 évocatrice d'un médulloblastome.
C : TDM cérébrale de contrôle du même patient en coupe axial après exérèse totale de la tumeur. Il s'agit d'un médulloblastome à l'examen anatomopathologique.

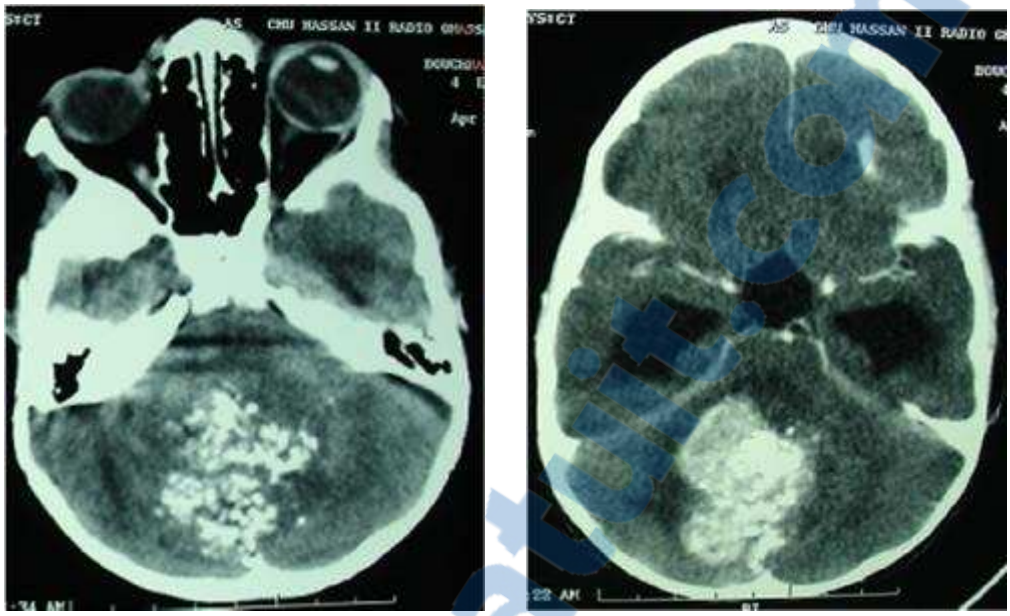

A B

Figure 4 : TDM cérébrale en coupes axiales avant (A) et après (B) injection de produit de contraste montrant un processus expansif occupant le V4 étendu au vermis et noyau dentelé, prenant le contraste de façon hétérogène avec hydrocéphalie sus jacente.

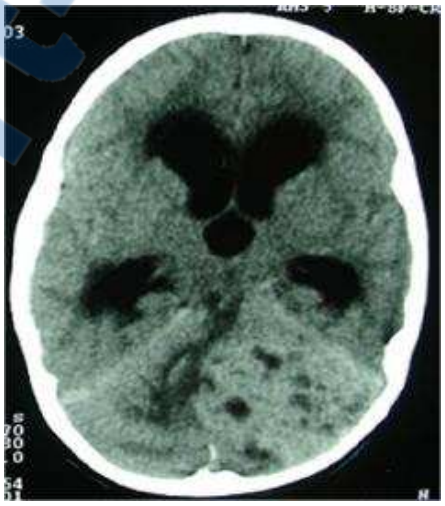

Figure 5 :TDM cérébrale en coupes axiales avec et sans injection de produit de contraste montrant un volumineux processus expansif occupant le V4 et la FCP , hétérogène, isodense, comprenant plusieurs composantes kystiques avec important œdème périlésionnel et hydrocéphalie triventriculaire active.

Rapport-Gratuit.com

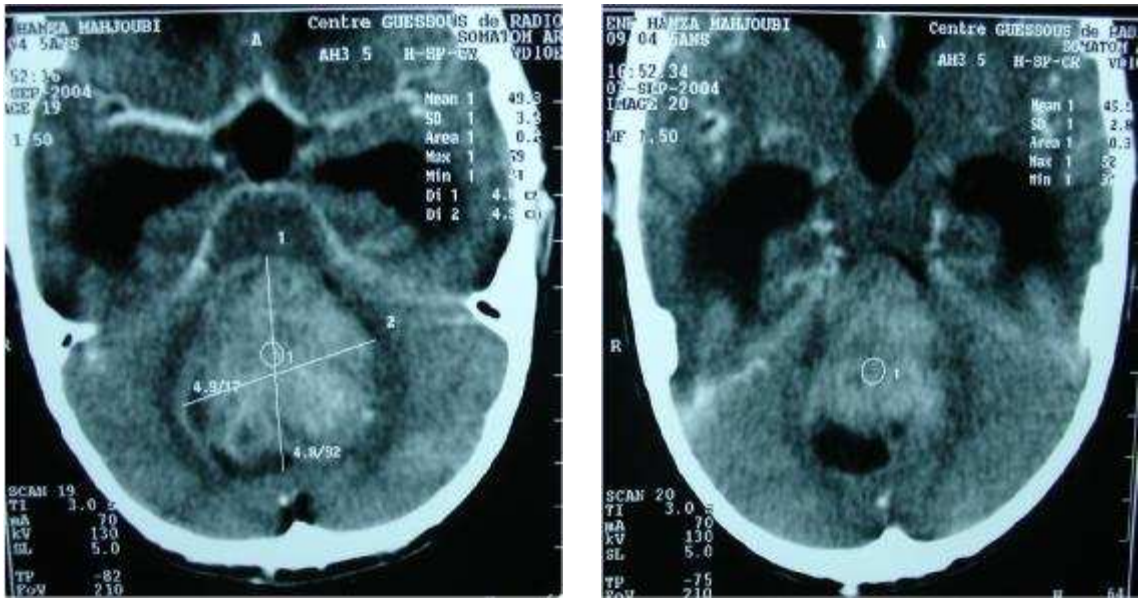

Figure 6 : TDM cérébrale en coupe axiale après injection de produit de contraste montrant un volumineux processus expansif de V4 et la FCP (flèches), médian, hétérogène, avec œdème périlésionnel et effet de masse sur le tronc cérébral .

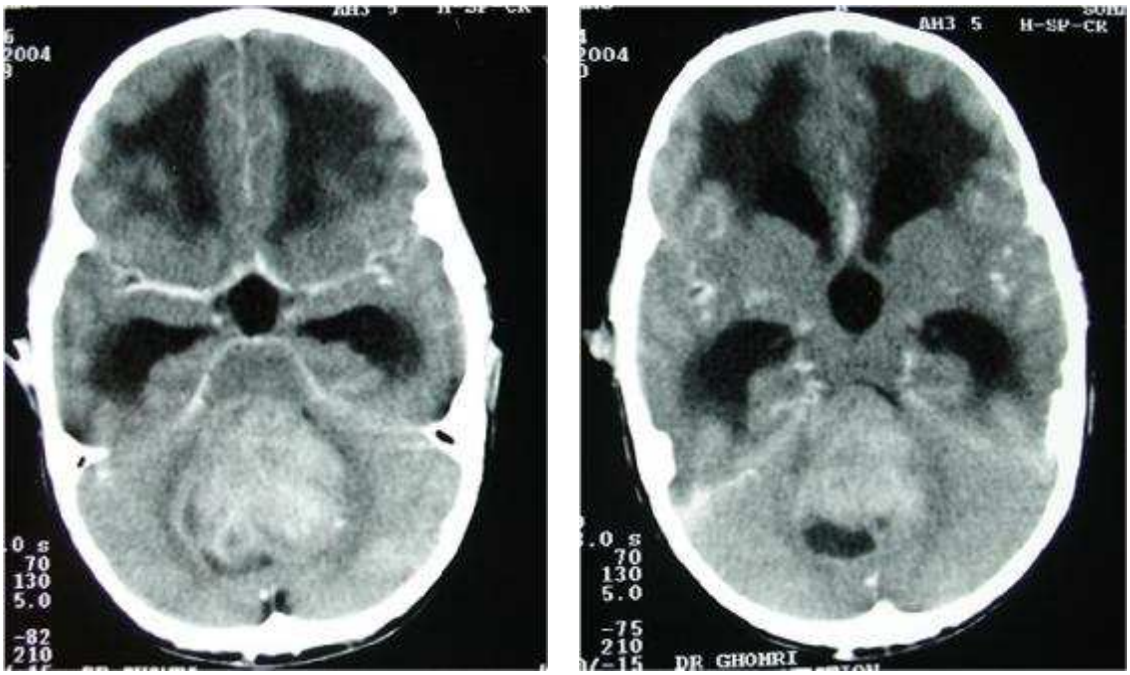

Figure 7 : TDM cérébrale en coupes axiales après injection de produit de contraste révélant un processus occupant expansif de V4 et de la FCP (flèches), hétérogène, prenant le produit de contraste de façon uniforme avec œdème périlésionnel et effet de masse avec hydrocéphalie triventriculaire active.

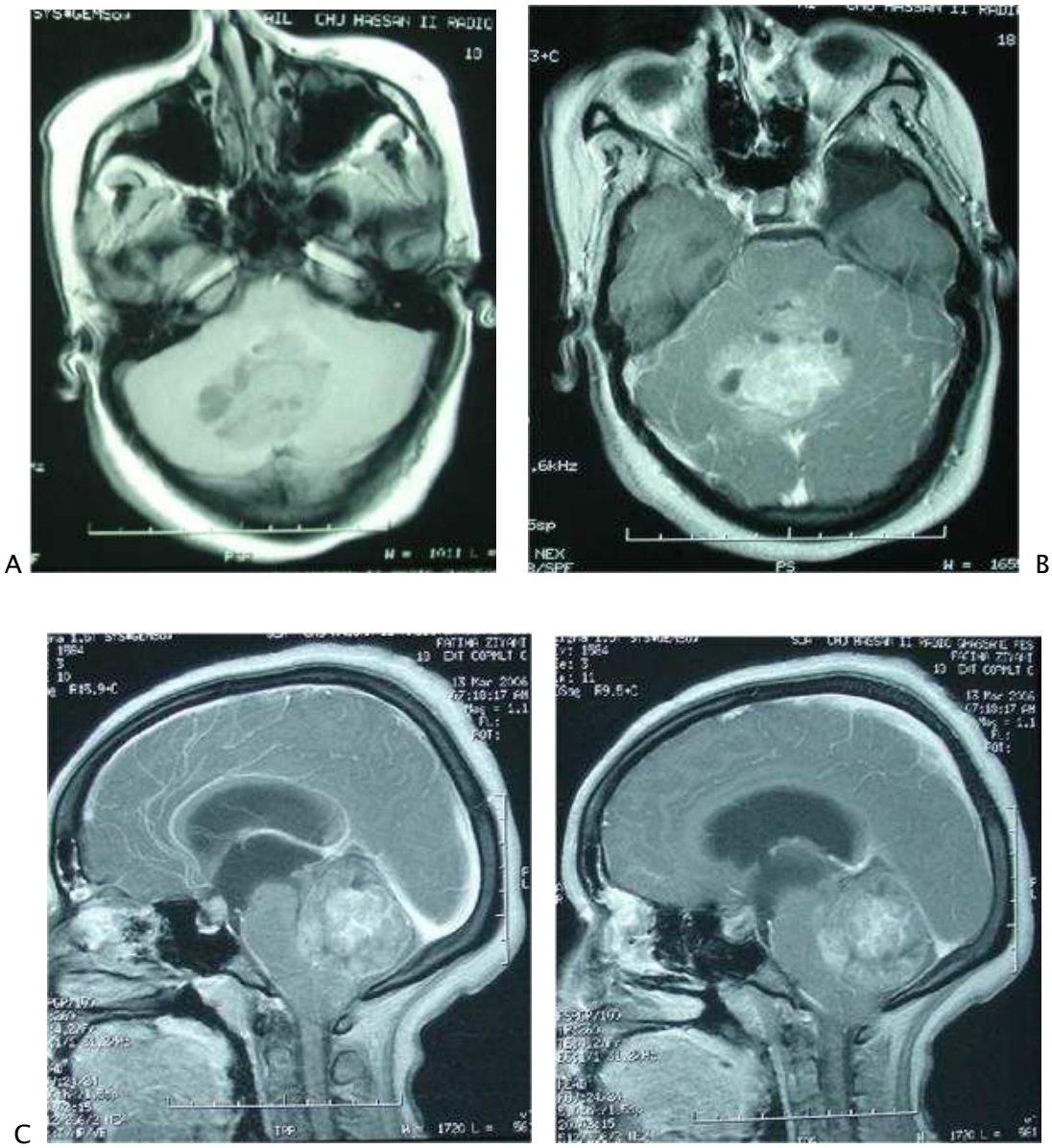

Figure 8 :IRM cérébrale en coupes axiales, séquence pondérée T1, avant (A) et après injection de Gadolinium,en coupes axiales (B) et en coupe sagittale (C) montrant un processus expansif de V4 et de la FCP, hétérogène, contenant des composantes kystiques et charnues comprimant le tronc cérébral.

Rapport-gratuit.com
LE NUMERO 1 MONDIAL DU MÉMOIRES

A 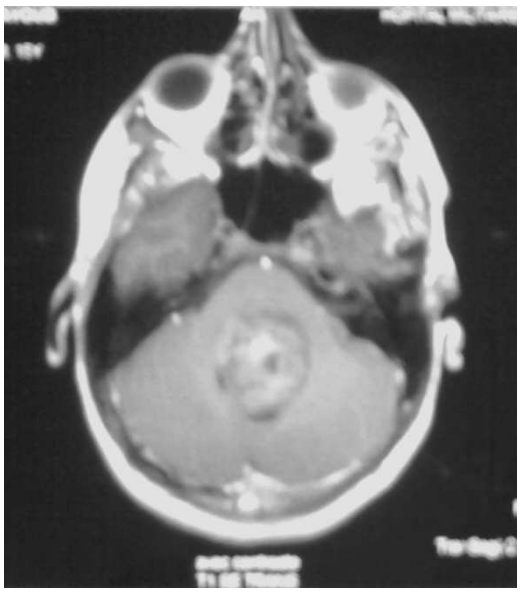 B

C

Figure 9 :IRM cérébrale en coupes axiales, séquence pondérée T1, avant (A), et après injection de Gadolinium(B), et en coupes sagittales séquence T1 (C) montrant un processus expansif de V4 prenant le contraste de façon hétérogène avec compression du tronc cérébral et hydrocéphalie sus jacente .

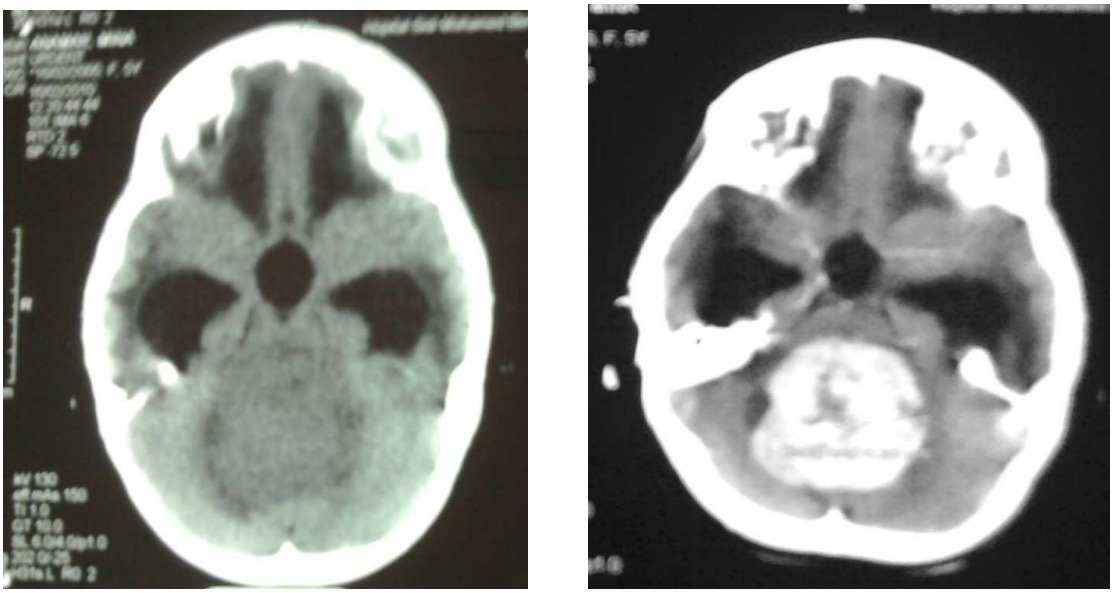

A B

Figure 10 : TDM cérébrale en coupe axiale sans (A) et avec injection de produit de contraste (B) montrant une lésion de V4 et de la fosse cérébrale postérieure prenant fortement le produit de contraste ,avec œdème péri lésionnel et hydrocéphalie tri ventriculaire massive .

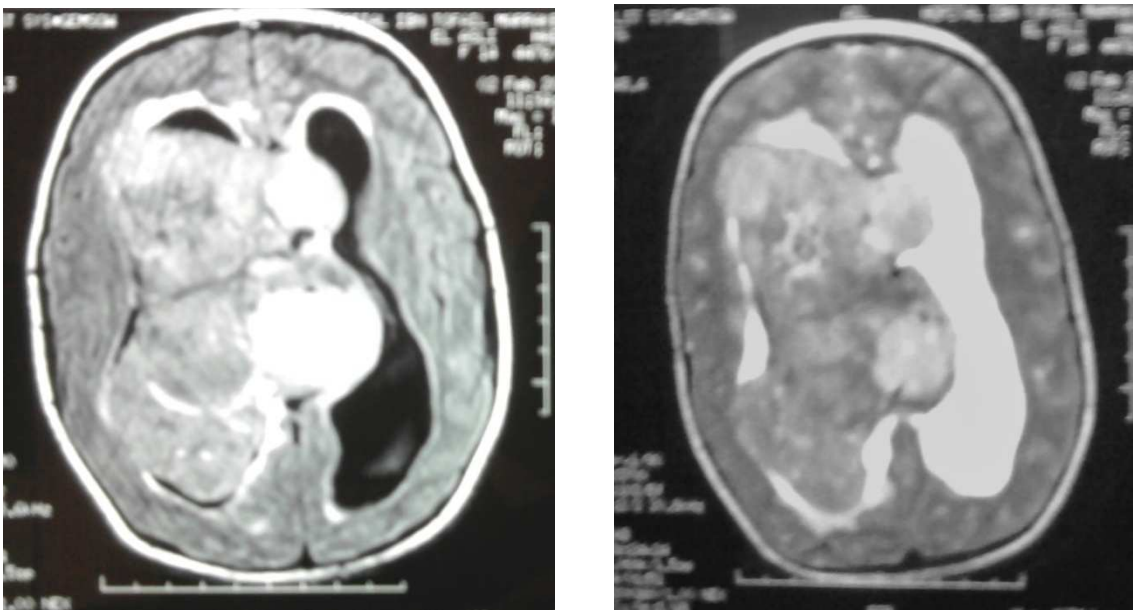

A B

Figure 11 :IRM cérébrale en coupes axiales, séquence pondérée T1, sans contraste (A), et en séquence T2 avec contraste (B) montrant un processus expansif de VL droit occupant la totalité du ventricule et qui s'étend au VL gauche , hétérogène, contenant des composantes hyperintenses avec hydrocéphalie .

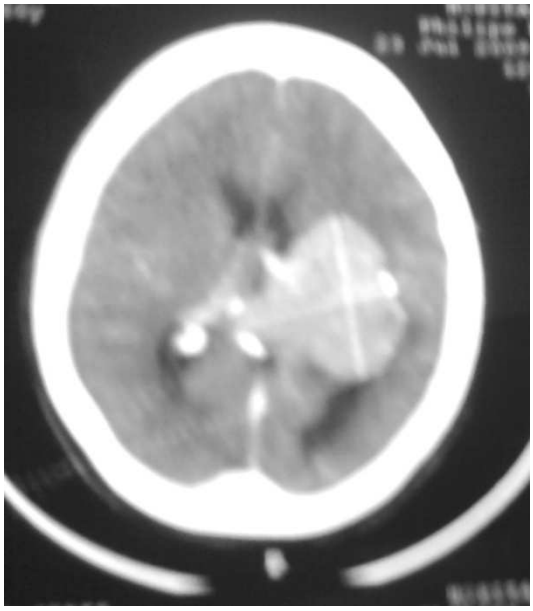

A

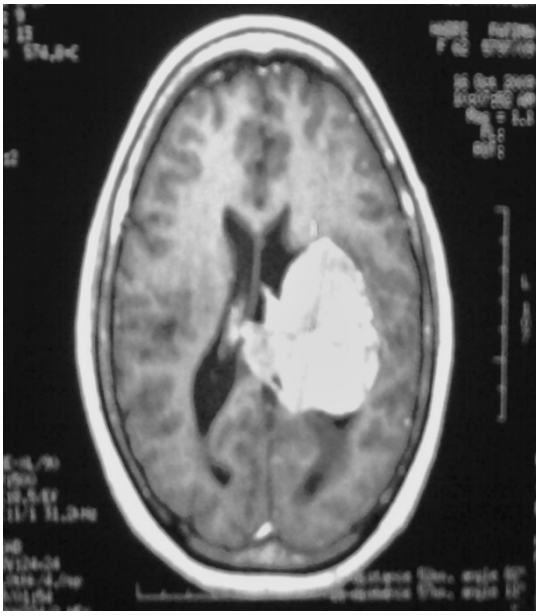

B

C

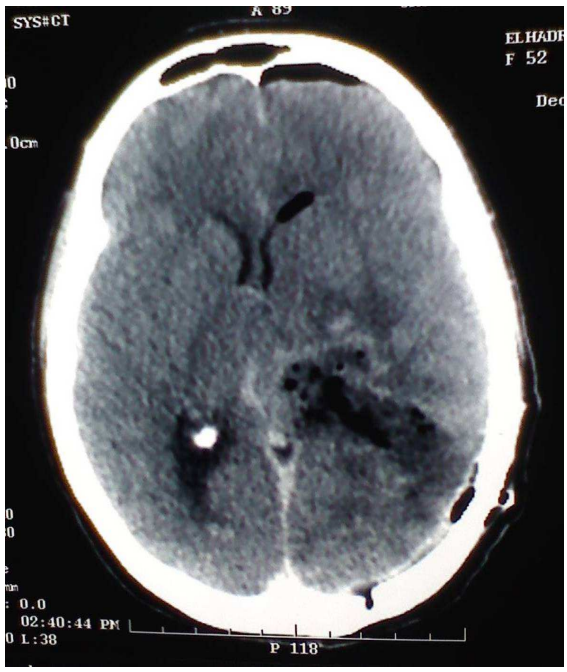

D

Figure 12 : image de TDM cérébrale en coupes axiales avant injection de contraste (A) et d'IRM cérébrale après injection de Gadolinium en coupes axiales (B) et sagittales (C) montrant un processus expansif occupant le VL gauche et le carrefour du VL droit , prenant le contraste de façon homogène sans hydrocéphalie , avec TDM de contrôle (D) après exérèse totale de la

tumeur .il s'agit d'un méningiome a l'étude anatomopathologique.

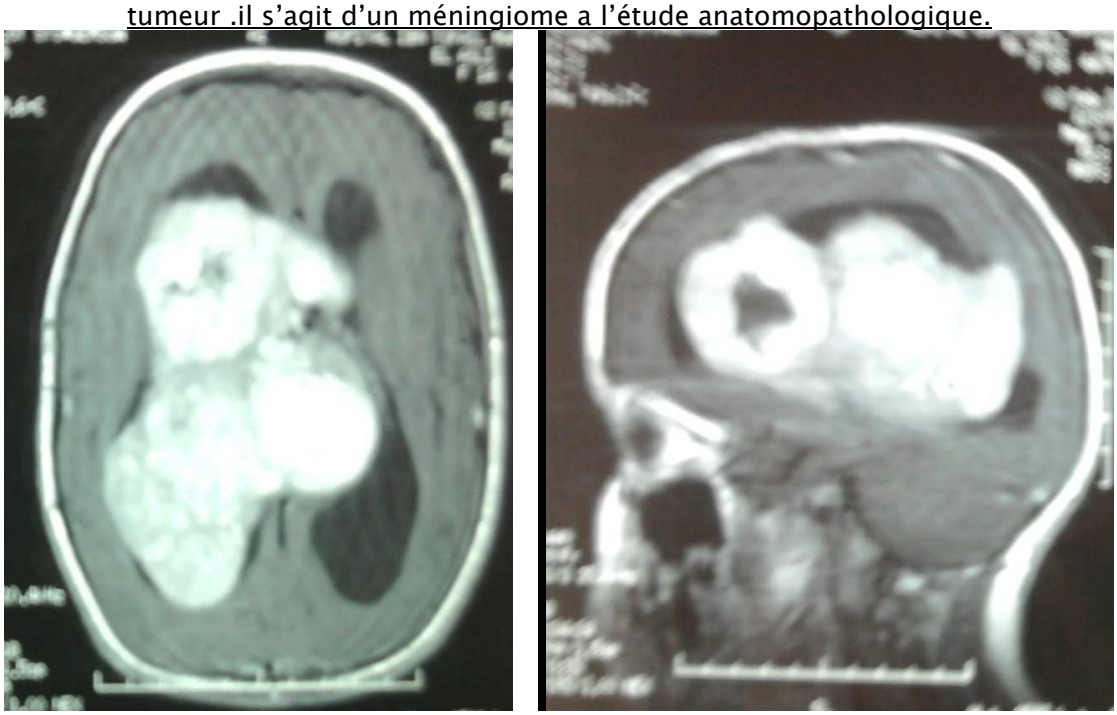

A B

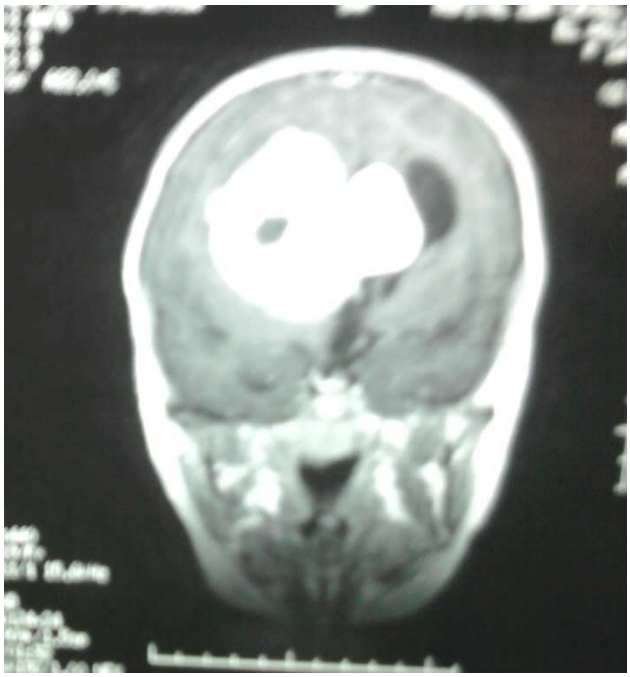

C

Figure 13 :IRM cérébrale en coupes axiales (A) , coupes sagittales (B) et coronales (C) séquence pondérée T1, sans contraste, montrant un processus expansif de VL droit occupant presque la totalité du ventricule et qui s'étend au VL gauche , contenant une composante kystique,

hétérogène , hyperintense , avec effet de masse et hydrocéphalie .

A

B

C

Figure 14 :TDM cérébrale après injection de contraste en coupe axiale(A), coronale (B),et sagittale (C)montrant un kyste colloïde de V3.

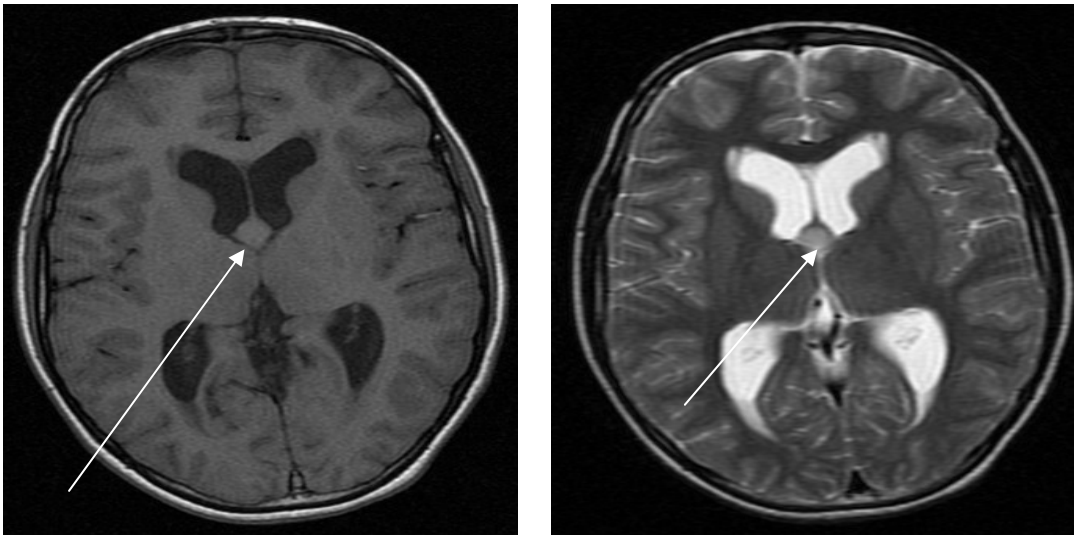

A B

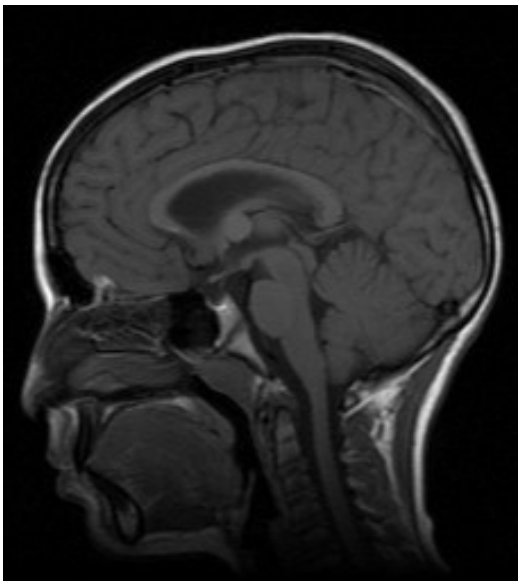

C

Figure 15 : IRM cérébrale du même patient, en coupe axiale en séquence T1 (A),T2 (B) et en coupe sagittale séquence T1 après injection de Gadolinium montrant un kyste colloïde de V3.

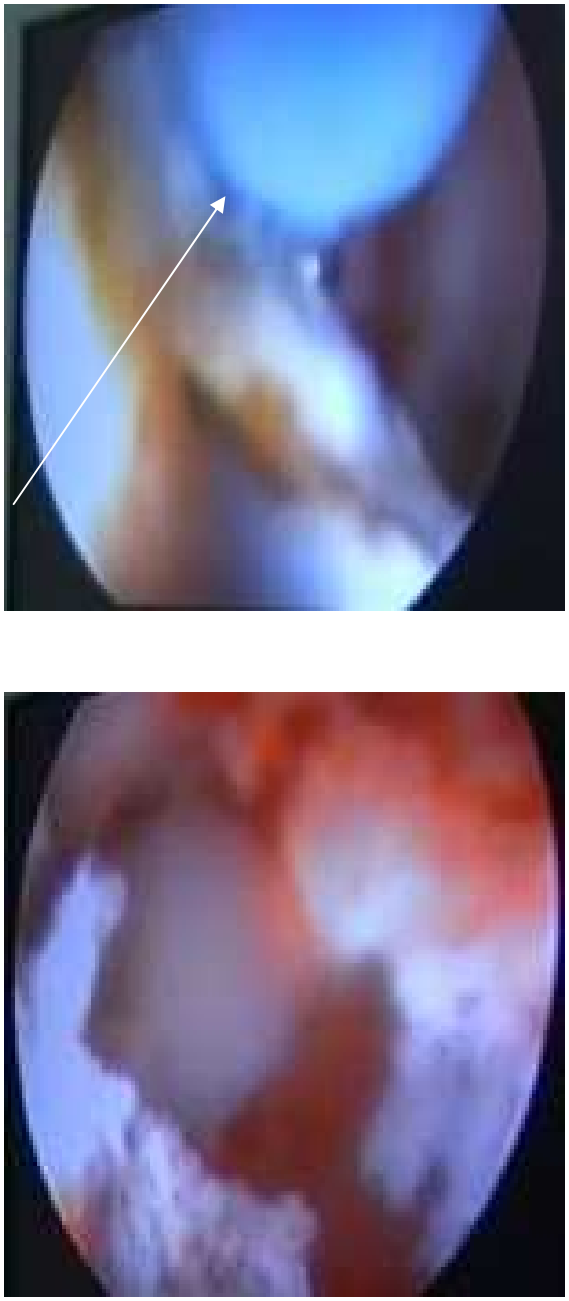

Figure 16 : vue peropératoire ,endoscopique montrant un kyste colloide de V3.

RapportGratuit.com

I. RAPPEL ANATOMIQUE ET PHYSIOLOGIQUE :

1-Anatomie du système ventriculaire :[1-5,7,9-16,18,19]

Creusé a l'intérieur de l'encéphale , le système ventriculaire est constitué par quatre ventricules : les ventricules latéraux , le troisième et le quatrième ventricule .

Ces cavités communiquent entre elles , par le foramen de Monro qui fait communiquer chaque ventricule latéral , au troisième ventricule. L'aqueduc de sylvius fait communiquer le troisième et le quatrième ventricule . Ce dernier ce continu au niveau de la moelle épinière par le canal de l'épendyme qui est le plus souvent virtuelle que vestigiale.

Le système ventriculaire joue un rôle important dans la physiologie du liquide céphalo rachidien .

1-1 les ventricules latéraux :(schéma 1)

Pairs et symétriques, les ventricules latéraux sont creusés dans l'épaisseur des hémisphères cérébrales. Ils décrivent chacun une courbe en fer a cheval a concavité antérieure, qui circonscrit la convexité du noyau caudé .

Chaque ventricule latéral est formé de cinq segments : une corne frontale ,une corne temporale , une corne occipitale , un corps ventriculaire et un carrefour.

a. La corne frontale :

Longue de 6 à 7cm ; elle décrit une légère courbe à concavité externe , du bec du corps calleux au carrefour ventriculaire. On lui décrit trois parois :

- Supérieure : en rapport avec la face inférieure du corps calleux.
- Médiale : répond au septum pellucidum. Les deux cornes frontales sont accolées sur leurs portions internes, le genou du corps calleux s'interpose entre elles en avant.

- Latérale : concave en dehors, formée par la tête du noyau caudé qui fait saillie dans le ventricule latéral .

b. Le corps ventriculaire :

En arrière des trous de Monro , il s'étend jusqu'au carrefour ventriculaire.

Sa paroi latérale est formée par le corps du noyau caudé.

Sa paroi médiale est formée par le septum pellucidum en haut et par le corps du fornix en bas.

c. La corne temporale :

Longue de 3 ou 4 cm, la corne temporale, à la coupe verticale, apparaît comme un croissant à concavité inféro-interne. On lui décrit 3 parois :

- Le toit : en rapport avec la queue du noyau caudé, et la partie sous lenticulaire de la capsule interne.
- Face interne : tendu du plancher au toit de la corne temporale. Cette paroi répond à la partie latérale de la fissure choroïdienne dite la fente de Bichat.
- Le plancher : convexe vers le haut.

d. La corne occipitale :

La plus courte, elle mesure 2 à 3 cm. On lui décrit 2 parois :

- Supéro-externe :en rapport avec le tapetum en dedans et les radiations optiques en dehors .
- inféro-interne : formée par le bulbe du corps calleux , en rapport avec la scissure calcarine .

e. Le carrefour ventriculaire :

Portion la plus large du canal ventriculaire, il est situé à l'union des trois cornes et limité :

- en avant :par le segment descendant du noyau caudé.
- en dehors :par le corps calleux.

Rapport-gratuit.com
LE NUMERO 1 MONDIAL DU MÉMOIRES

- en dedans :par une lame épithéliale en rapport avec la fente de Bichat ;et refoulée vers la cavité par le plexus choroïde latéral.

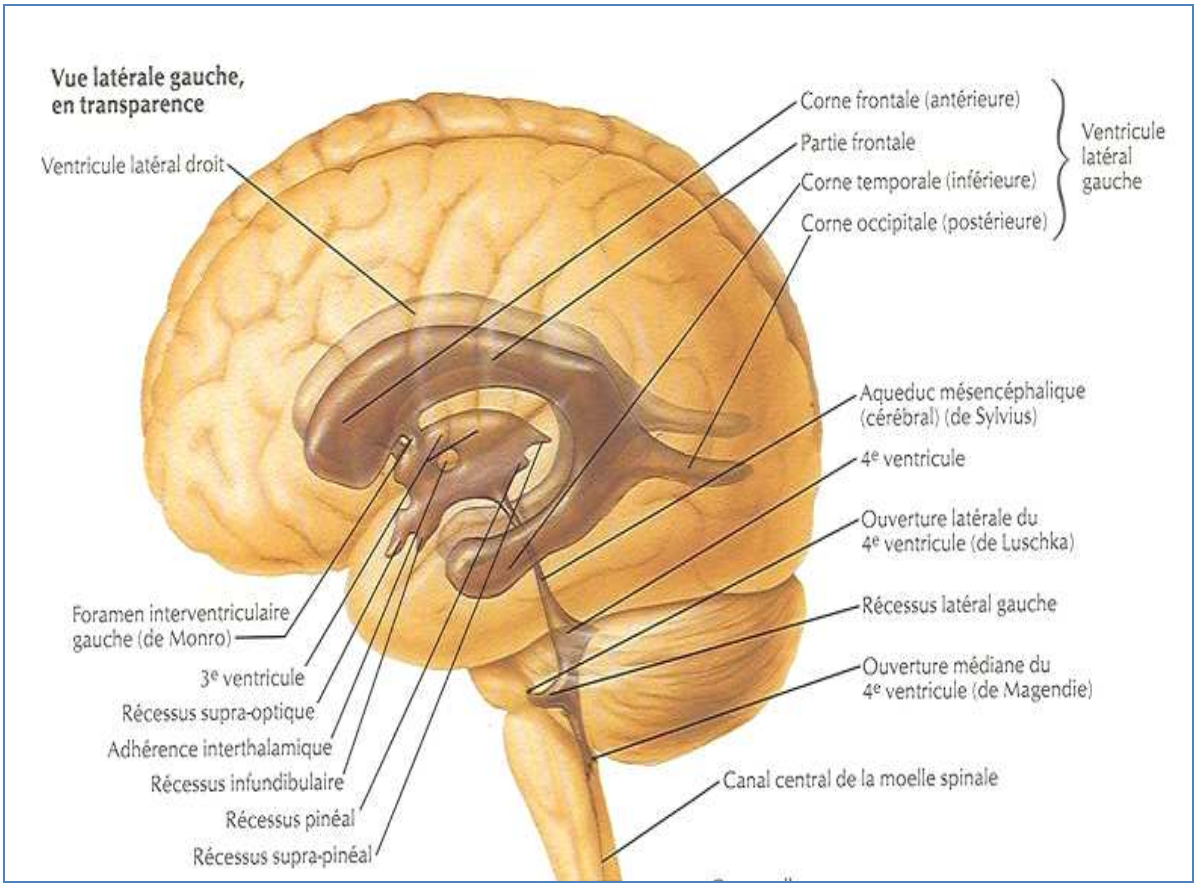

Schéma 1 : vue latérale des ventricules latéraux

1-2 Foramen de MONRO (canal inter-ventriculaire)(schéma 2) :

Il mesure 4 à 5 mm de long et 4 à 6 mm de diamètre . situé entre le thalamus et le trigone, le foramen de Monro a une forme variable en fonction de la taille de la partie antérieure du thalamus de chaque individu .

L'angle entre les deux canaux dans le plan frontal varie de 25° à 80°.

Dans le plan sagittal, l'angle du grand axe du canal par rapport à l'horizontale est de 35° environ et il est de 160° par rapport à celui du mésencéphale.

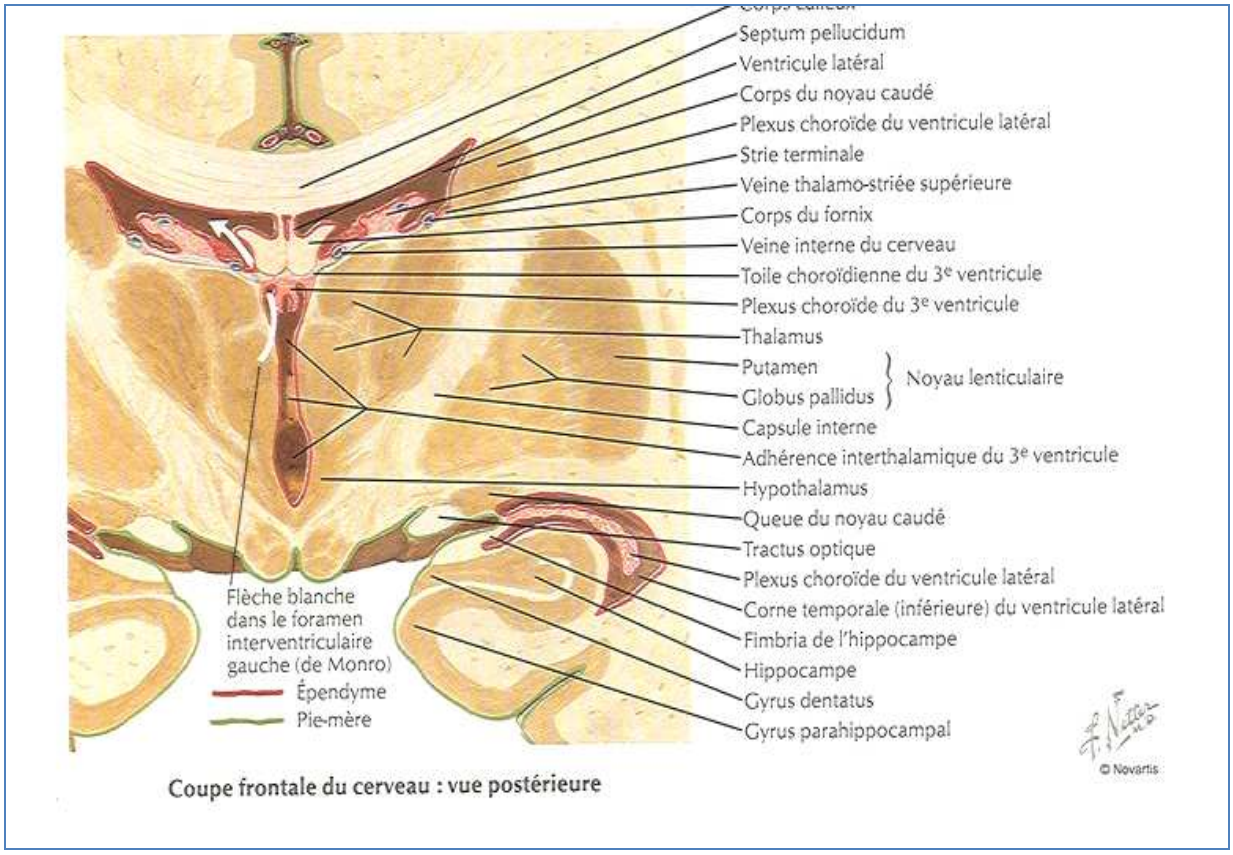

Schéma 2 : coupe coronale montrant le foramen de Monro

1-3 le troisième ventricule[19] (schéma 3,4):

C'est la cavité épendymaire du mésencéphale .Sa forme est celle d'un entonnoir aplati transversalement, à base supérieure, et à sommet inférieur . Sa cavité très réduite , traversée par la commissure grise , ne contient que 3 à 5 cc de LCR . Il mesure 3 cm de long , 2,5 cm de haut, et 0.5 cm de large Il est intimement lié au cercle de WILIS et à ses branches, à la grosse veine de GALIEN et ses affluents .

Le troisième ventricule présente a décrire un toit et un plancher :

a. le toit :

Triangulaire à base postérieure, il s'étend entre les deux thalamus. Il est formé essentiellement par la membrane épendymaire qui se condense en deux formations :

- La membranea tectoria : fixée latéralement sur les deux habenae ; limitée en avant par les piliers antérieurs du trigone, en arrière par la commissure inter-habenulaire et la face supérieure de l'épiphyse.
- La toile choroïdienne supérieure : forme une lame à deux feuillets dont l'inférieur adhère intimement à la membranea tectoria et dont le supérieur tapisse la face inférieure du trigone cérébral. A l'intérieur, circulent les deux plexus choroïdes médians .

b. le plancher

Très étendu, il est formé d'avant en arrière par :

- Le chiasma optique, au dessus duquel s'enfonce le récessus optique du ventricule.
- Le tuber cinereum, au dessus duquel s'enfonce l'infundibulum jusqu'à la tige pituitaire.
- Les deux tubercules mamillaires.
- L'espace perforé postérieur.
- Les pédoncules cérébraux .

Dans le plancher du troisième ventricule se trouvent les différents noyaux de l'hypothalamus : péri tubéreuse et péri mamillaires.

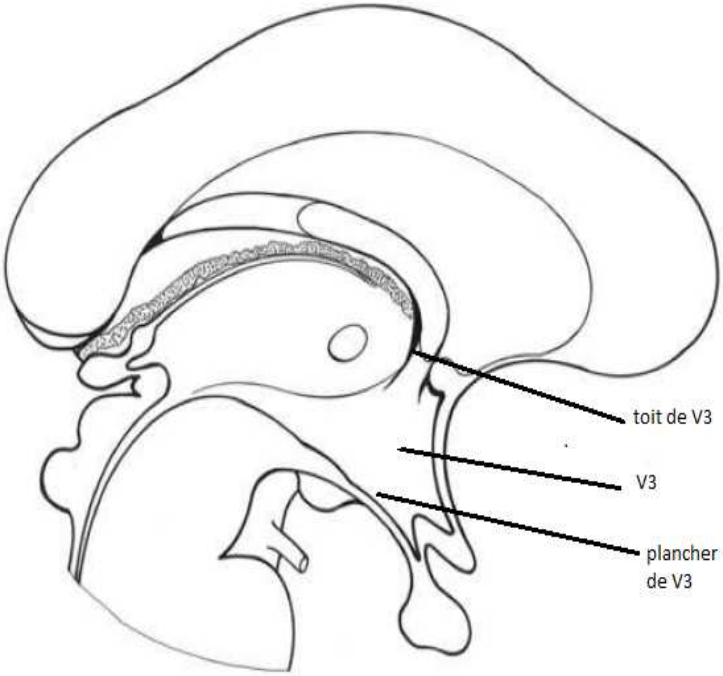

Schéma 3 : Coupe sagittale montrant le plancher et le toit de V3. [2]

Schéma 4 : coupe anatomique montrant V3.[4]

1-4 le quatrième ventricule :[12,15,17] :

Cavité épendymaire du bulbe et de la protubérance , le quatrième ventricule a une forme losangique avec un triangle supérieur pontique et un triangle inférieur bulbaire. Il présente un toit un plancher et un sommet.

a. le toit (schéma 5)

La partie supérieure du toit est formée par une lame nerveuse épaisse : la valvule de vieussens.

A la partie inférieure , la lame nerveuse de recouvrement est interrompue en 3 fragments : la valvule de tarin et lugula .Latéralement, il existerait de chaque coté ; un orifice analogue, le trou de Luschka. Le trou de Magendie est situé à la partie la plus basse du toit ;il permet au LCR de passer du quatrième ventricule à la grande citerne.

b. le plancher :(schéma 6)

Il est caractérisé par la présence des noyaux de certains nerfs crâniens :

Le grand hypoglosse ; l'abducens ;le glossopharyngien et le vague ; en plus des noyaux vestibulaires et cochléaires et des stries acoustiques.

c. le sommet :

Il s'enfonce en coin à l'intérieur de la face ventrale du vermis cérébelleux.

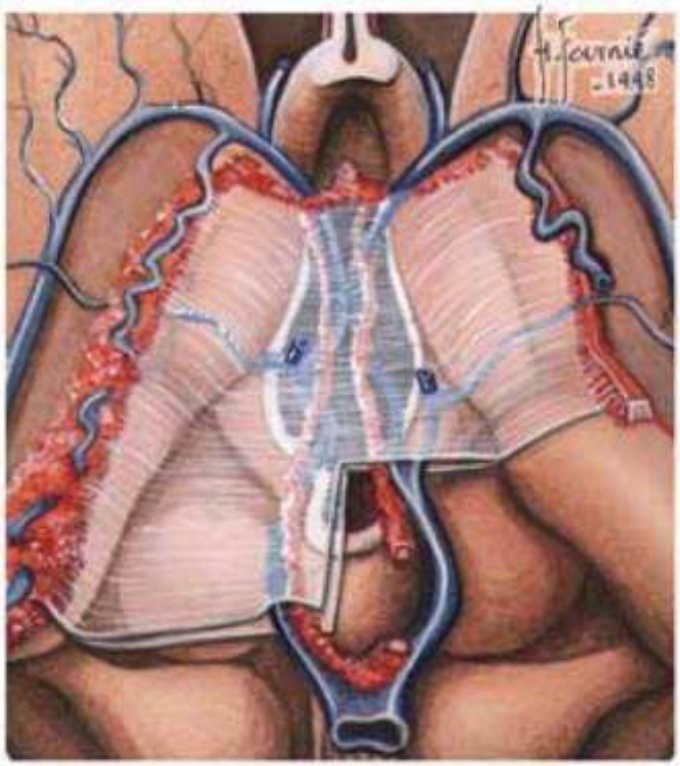

Schéma 5 : Vue anatomique montrant le toit du V4.[8]

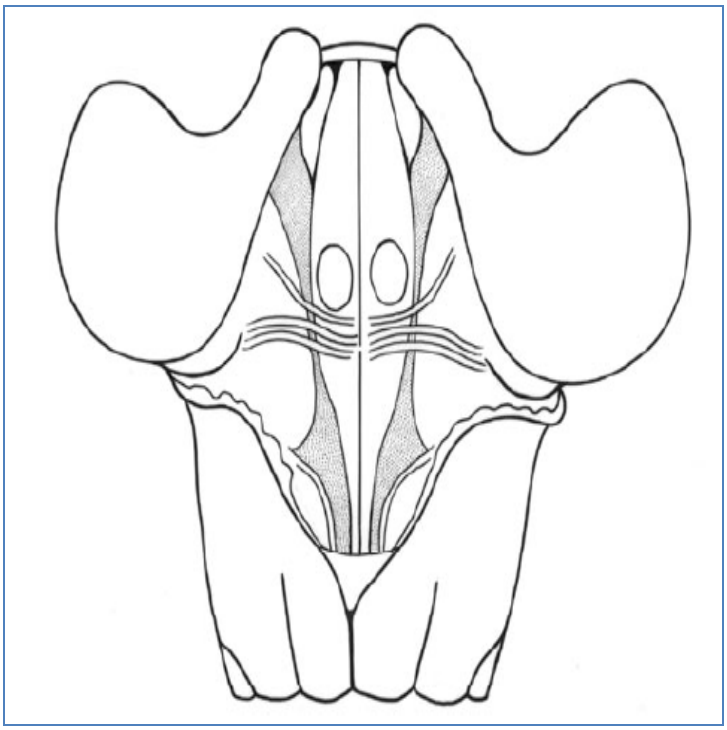

Schéma 6 :montrant le plancher du V4.[9,17]

1-5 AQUEDUC DE SYLVIUS : (schéma 7)

Cavité du mésencéphale ; il fait communiquer le quatrième ventricule avec le troisième ventricule.C'est un canal de 15 mm de long ; Il est limité en avant par la formation réticulaire ; le faisceau longitudinal médial et les noyaux des nerfs oculomoteurs, en arrière par la lame quadrijumelle.

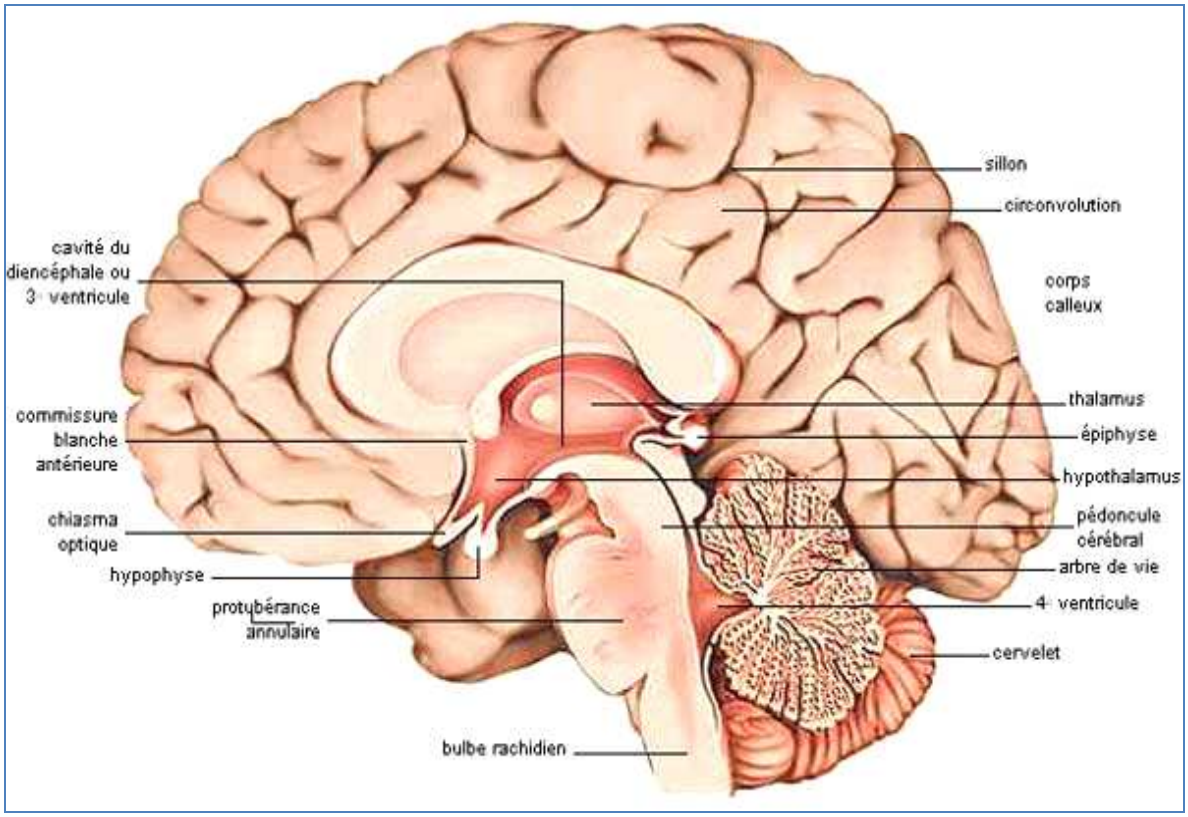

Schéma 7 : Coupe anatomique du cerveau montrant le V3 et le V4.[8]

1-6 les plexus choroïdes[18] : (schéma 8)

L'intérieur de la cavité ventriculaire est tapissé par la membrane épendymaire, que soulèvent en certains points des saillies rougeâtres, villeuses : les plexus choroïdes.

Ils sont constitués par des villosités formés d'une anse vasculaire située dans un stroma conjonctif et c'est à leur niveau que se fait la sécrétion du LCR .

Les plexus choroïdes latéraux forment deux cordons latéraux ; qui bordent la toile

choroïdienne supérieure , dans le sillon choroïdien .

Au niveau du troisième ventricule, le plexus choroïde fait saillie dans le feuillet inférieur de la toile choroïdienne.

Au niveau du quatrième ventricule, la toile choroïdienne inférieure contient les plexus choroïdes médians et latéraux, en forme de T.

1-7 les citernes cérébrales :

Entre l'arachnoïde et la pie mère , se trouve l'espace sous arachnoïdien aux contours très sinueux, rempli de liquide céphalorachidien. En certain endroit , cet espace s'élargit pour former des confluents sous arachnoïdiens ou citernes. Les plus importantes en ce contexte sont :

a. citerne opto-chiasmatique :

Limitée en avant par le gyrus et en bas par la membrane de LILIEQUIST[10], elle contient les nerfs optiques , le chiasma , l'infundibulum tubérien , le tuber cinerum , le récessus optique du V3 et l'origine des artères cérébrales antérieures.

b. citerne inter-pédonculaire :

Elle est limitée en haut par les corps mamillaires, le tuber cinereum et l'infundibulum, en bas par la face antérieure du pont, en arrière par l'espace perforé postérieur et latéralement par les pédoncules cérébraux.

La perforation de la partie antérieure du plancher du troisième ventricule fait communiquer cette citerne avec les cavités ventriculaires réalisant une ventriculo-cisternostomie (VCS).

c. grande citerne :

Qui baigne la face postéro-inférieure du cervelet au tour du trou occipital, elle communique directement avec le V4 par le trou de MAGENDIE.

Rapport-Gratuit.com

2- Physiologie du LCR :[11,13,14]

2-1 Sécrétion du LCR (schéma 8)

Le LCR sécrété essentiellement au niveau des plexus choroïdes à raison de 60%, et pour les 40 % restant, l'ensemble de surface cérébrale à partir de l'espace liquidien interstitiel, les vaisseaux sanguins des espaces sous-arachnoïdiens et ventriculaire, en assure la sécrétion.

Ce volume a été évalué à 400 ml/j a la naissance, 600ml /j soit 0,4ml/min chez l'adulte; 200ml/j soit,1ml/min chez le nourrisson et de 0,3 ml /j chez l'enfant, et il reste relativement stable au cours de la vie.

Cette production n'est pas influencée par la pression intracrânienne.

2-2 Circulation de LCR :

Le LCR produit passe des ventricules latéraux vers le V3 par le foramen de Monro puis vers le V4 par l'aqueduc de Sylvius . A ce secteur intra-ventriculaire se juxtapose un autre : péri cérébral et péri médullaire (citernes ,espaces sous arachnoïdiens).

Les deux secteurs communiquent par les trous de Luschka et Magendie.

Il existe deux sortes de flux du LCR qui agissent simultanément et en permanence :

- Le flux net global, qui résulte des mécanismes de sécrétion-résorption.
- Les flux pulsatiles qui résultent des pulsations artérielles cérébrales.

2-3 Résorption de LCR

La résorption du LCR se situe principalement au niveau des granulations arachnoïdiennes

de Pacchioni ou les villosités arachnoïdiennes, secondairement au niveau des parois des cavités ventriculaires ,des lymphatiques extra duraux des nerfs crâniens ; rachidiens et au niveau des villosités spinales. C'est un phénomène passif qui obéit au gradient de pression entre l'espace sous arachnoïdien et le sinus.

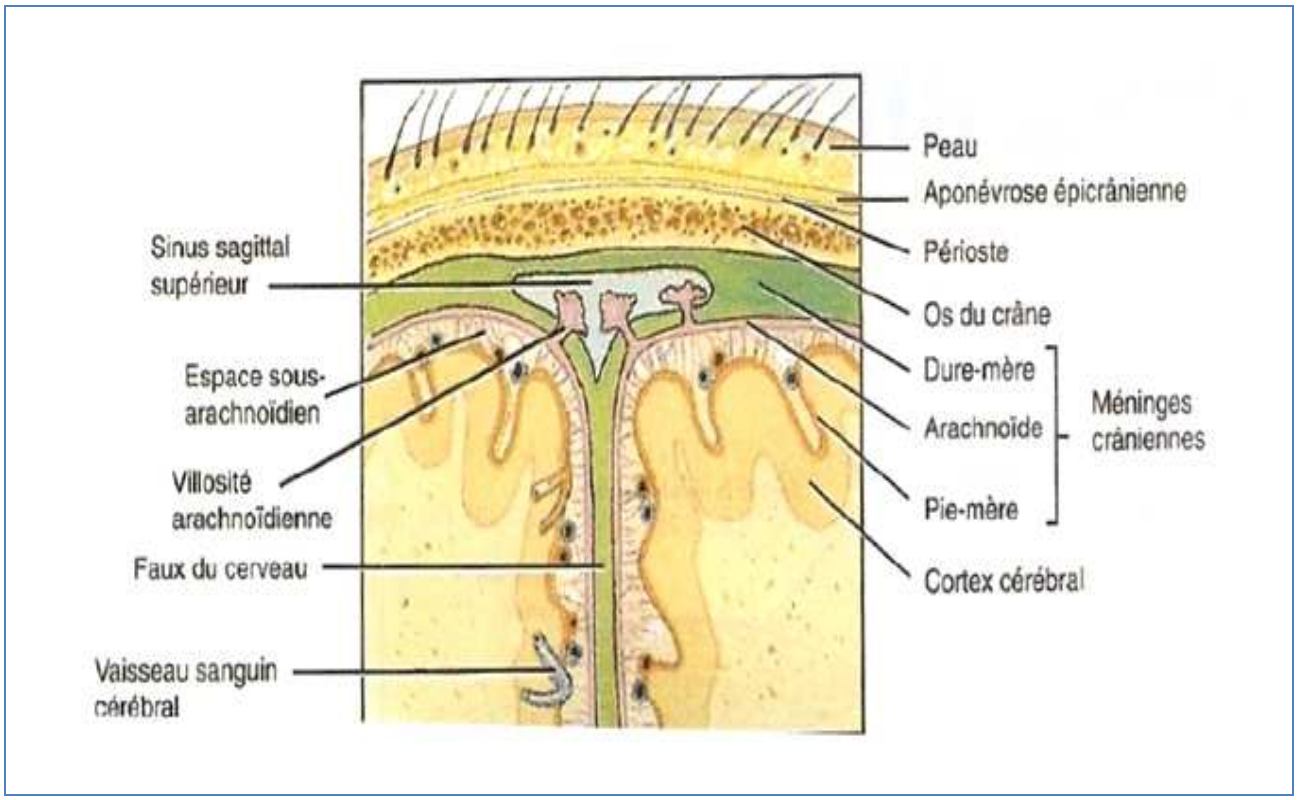

Schéma 8 : coupe coronale des espaces sous arachnoïdiens

Rapport-gratuit.com
LE NUMERO 1 MONDIAL DU MÉMOIRES

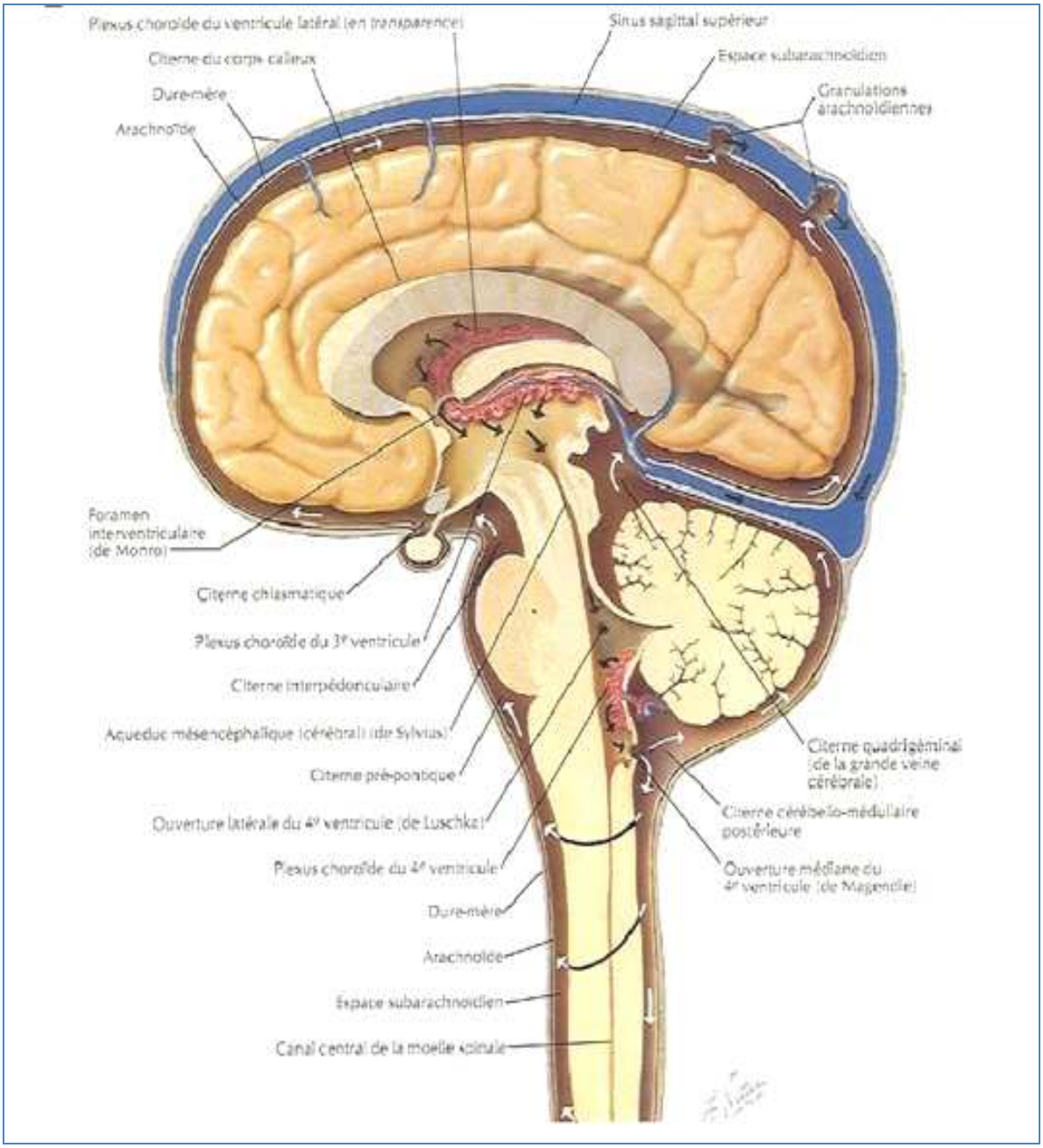

Schéma 9 :la circulation du LCR en péri cérébral et en péri médullaire.[7]

On peut donc définir deux voies mécaniques de circulation du LCR [16] :

- La voie majeure : débutant au niveau des plexus choroïdes des ventricules latéraux dont la production de LCR rejoint celle du V3 et du V4, quitte le ventriculaire pour les citernes ou les espaces sous arachnoïdiens.Le site d'absorption principale est alors ; les granulation de Pacchioni ou les villosités arachnoïdiennes .
- La voie mineure : comprend les voies à travers l'épendyme ventriculaire ; les espaces interstitiels et péri vasculaires et le réseau lymphatique.

Le mouvement net de sécrétion-circulation-résorption est engendré par le gradient de pression entre le système artériolaire, les espaces liquidiens ;et le système veineux intra dural.

II. DONNEES EPIDEMIOLOGIQUES :

1- Fréquence :

Les tumeurs ventriculaires sont des lésions rares[20] .Elles représentaient 1% de l'ensemble des tumeurs intracrâniennes [20]et environ 3% de l'ensemble des tumeurs intracrâniennes de l'adulte[24] .Leurs fréquence est élevée dans la population pédiatrique : 16% des tumeurs de l'enfant et l'adolescent pour Anderson et Al[22].

Dans notre série, les tumeurs ventriculaires représentaient 9.2% de l'ensemble des tumeurs cérébrales prise en charge durant la même période.(TableauXIV)

Tableau XIV : fréquence des tumeurs ventriculaires dans l'ensemble des tumeurs cérébrales

Auteurs	Fréquence des tumeurs ventriculaires
Karim [21]	2.3 %
N'da et Al[23]	3 %
Mokri et Al[25]	2 %
Notre série	9.2 %

2-Age :

L'âge moyen de survenue des tumeurs ventriculaires varie selon les séries entre 19 ans et 33.5 ans[21,23,25-28] (Tableau XIII). La tranche d'âge la plus touchée se situe entre 0 et 18 ans.

Dans notre série , l'âge moyen de survenue est de 18.6 ans , avec environ 68 % des patients âgés de moins de 20 ans.(Tableau XV)

Tableau XV : Age de survenue des tumeurs ventriculaires dans la littérature

Auteurs	Nombre de cas	Extrêmes d'âge (ans)	Age moyen (ans)	Tranche d'âge la plus touchée (ans)
Karim[21]	42	1-70	23.5	10-20
N'da[23]	19	2-52	19	20-29
Baroncini[26]	284	0- 81.4	33.5	0-18
Mokri[25]	58	1-70	21.5	-
Notre série	32	2-62	18.6	2-18

3- Sexe :

La plupart des séries rapportent une légère prédominance masculine [21,23,25-28] (Tableau XIV).

Dans notre série, la prédominance masculine est nette (62 % des patients) avec un sexe ratio de 1.66 , ce qui concorde avec les données de la littérature.

Tableau XVI : Répartition des tumeurs ventriculaires dans la littérature en fonction du sexe

Auteurs	Hommes (%)	Femmes (%)	Sexe ratio
Karim[21]	52.4	47.6	1.1
N'da[23]	63.1	36.9	1.7
Baroncini[26]	51.8	48.2	1.04
Mokri[25]	48.3	51.7	0.93
Notre série	62	38	1.66

4- siège :

La localisation la plus fréquente des tumeurs ventriculaires varie d'une série à l'autre [21,23,25,26] (Tableau XVII).

Dans notre série , le quatrième ventricule était le plus touché :56% des cas .

Tableau XVII : localisations prédominantes des tumeurs ventriculaires dans la littérature

Auteurs	Localisations prédominantes
Karim[21]	V3
N'da[23]	VL
Baroncini[26]	VL
Mokri[25]	V3
Notre série	V4

5- Corrélation entre l'âge et la variété histologique :

5-1.Chez l'enfant :

a- Astrocytome

a-1 Fréquence:

Ils représentent près de 34% de la totalité des tumeurs de la fosse postérieure de l'enfant [36], et 21,5% de toutes les tumeurs cérébrales pédiatriques.[30]

Dans notre série, les astrocytomes occupent le second rang après les épendymomes et représentent 27.8% des tumeurs ventriculaires de l'enfant.

a-2 Age:

L'astrocytome (surtout grade I) est la tumeur cérébrale primitive la plus fréquente chez l'enfant avec un pic de fréquence vers 10 à 12 ans.[32]

Dans notre série, ils s'observent entre 2 et 16 ans avec une moyenne d'âge de 6,6 ans.

a-3 Sexe:

Selon Carrie[37], il n'existe pas de prédominance sexuelle. Dans notre série on note une légère prédominance masculine avec un sexe ratio de 1,5.

a-4 Topographie:

Les astrocytomes siègent le plus souvent au niveau cérébelleux (V4 et hémisphères<cérébelleuses) mais la localisation au niveau du tronc cérébral est possible.[31]

Dans notre série, le siège électif de l'astrocytome est le quatrième ventricule avec 5cas,

b- Médulloblastome

b-1 Fréquence:

Il représente 30 à 33% de l'ensemble des tumeurs cérébrales chez l'enfant et 30 à 35% des tumeurs de la fosse cérébrale postérieure.[30,34,36]

Dans notre série, le diagnostic de médulloblastome a été posé chez 11.1% des enfants.

b-2 Age:

Le médulloblastome est découvert chez l'enfant dans 75 % des cas avant l'âge de 10 ans avec un pic de fréquence entre 3 et 8 ans. [35,37]

Dans notre série, il s'observe entre 14 et 15 ans avec une moyenne d'âge de 14,5 ans.

b-3 Sexe:

Une prédominance masculine avec un sex-ratio de 2[37]. Dans notre série, il est de 1 garçon pour 1 fille.

b-4 Topographie:

Le médulloblastome est une tumeur primitive neuroectodermique dérivée du tissu embryonnaire. Il naît des cellules de la zone germinative du toit du 4 éme ventricule et du vermis et s'étend caudalement vers le plancher du IVémé ventricule.[35]

Dans notre série, le médulloblastome de l'enfant siège au niveau ventriculaire dans 100% des cas,

c- Ependymomes :

c-1 Fréquence:

Les épendymomes intracrâniens représentent le troisième type histologique de tumeur cérébrale rencontré chez l'enfant après les astrocytomes et les médulloblastomes. Ils constituent 6 à 12 % de l'ensemble des tumeurs cérébrales pédiatriques. [35,38]

Dans la série de Ben Ammar et Al[33], 80% des épendymomes intracrâniens primitifs de l'enfant ont un siège sous tentoriel. Cette prévalence a été rapportée par Perilongo et al. (65% contre 35%) [33] et également par Agaoglu 50%.[40]

Dans la série de Dorner [36] les épendymomes de la FCP (quatrième ventricule) constitue 12% de l'ensemble des tumeurs de cette région chez l'enfant.

Pour notre série, les épendymomes représentent 7,5% de l'ensemble des tumeurs de la fosse cérébrale postérieure chez l'enfant.

c-2 Age:

L'épendymome est découvert chez l'enfant dans 50% des cas avant l'âge de 4 ans .

Dans la série d' Agaoglu.[40] l'âge moyen de diagnostic d'un épendymome intracrânien chez l'enfant est de 5,5 ans.

90% des patients de notre série présentant un épendymome ventriculaire sont des enfants avec une moyenne d'âge de 8 ans.

c-3 Sexe:

Il y a une légère prédominance pour le sexe masculin, ainsi dans la série de Ben Ammar le sexe-ratio était de 1.06 avec 16 patients de sexe masculin et 15 de sexe féminin [33]. Dans notre série, le sex-ratio est de 1.25.

c-4 Topographie:

Le siège le plus fréquent des épendymomes est le IV éme ventricule. Ils naissent alors volontiers au niveau du plancher du IV éme ventricule, dans le triangle bulbaire. Plus rarement, ils ont leur origine au niveau du plafond du ventricule. Ils peuvent s'étendre vers la citerne de l'angle ponto cérébelleux par le foramen de Luschka et/ou vers la grande citerne par le foramen de Magendie. Il peut exister des épendymomes dont la majeure partie siège dans la citerne de l'angle ponto cérébelleux. À côté de ce siège caractéristique et de ces extensions, certains épendymomes peuvent naître dans des localisations ectopiques, telle la partie postérieure de la citerne de l'angle ponto cérébelleux. [39]

Dans notre série, 7 cas siègent au niveau du quatrième ventricule et 2 cas au niveau des ventricules latéraux..

d- Les tumeurs des plexus choroïdes :

Elles représentent 0.4% à 0.6% des tumeurs cérébrales[35]. Elles sont plus fréquentes chez l'enfant puisqu'elles représentent 2 à 4% des tumeurs a cet âge et 10-20 % des tumeurs cérébrales de la première année de vie[35,39].

La proportion de tumeurs bénignes (papillome des plexus choroïdes) par rapport au tumeurs malignes(carcinome des plexus choroïdes) est de 5 pour 1[35]. cette proportion est encore plus faible chez l'adulte ou les tumeurs malignes sont extrêmement rares[44,46].

80% des tumeurs des plexus choroïdes des ventricules latéraux surviennent chez l'enfant[35].

En revanche , en fosse postérieure il y a autant de tumeurs des plexus choroïdes chez l'adulte que chez l'enfant[42,46]. Le sexe ratio est de 3 garçons pour 2 filles. Elles sont plus volontiers situées dans le V4 et les foramens de luschka(40%) qu'au niveau du V3(10%) .[35]

e- Gliome du tronc cérébral :

Chez l'enfant, ils représentent 20% à 35% de toutes les tumeurs de la FCP. Il semble que les tumeurs bénignes soient plus fréquentes chez l'adulte que chez l'enfant. Ils prédominent au nuveau du bulbe, la jonction cervico-médullaire, dans les lésions éxophytiques dans le 4ème ventricule et dans le mésencéphale. [41]

5-2 chez l'adulte :

a- Astrocytome :

Ce sont des tumeurs charnues ou kystiques, les plus fréquents chez l'adulte sont l'astrocytome de grade II et IV surtout. Le plus souvent de siège vermioventriculaire.

L'astrocytome représente 21% des tumeurs ventriculaires dans la série de karim[21],et 45% dans la série de N'da .[23]

Dans notre série les astrocytomes représentent 57% des cas de tumeurs ventriculaires de l'adulte.

b- Méningiome :

b-1 Fréquence:

Les méningiomes de la fosse crânienne postérieure représentent environ 7 à 12% de l'ensemble des méningiomes intracrâniens, et les méningiomes de l'angle ponto cérébelleux 10% des tumeurs de cette région,[39,45] la localisation intraventriculaire représente une proportion importante des tumeurs intraventriculaires de l'adulte .[35]

Le méningiome intraventriculaire représente 34% des tumeurs ventriculaires dans la série de Juretschke[29], et 11% dans la série de D'angelo .[27]

Dans notre série, ils représentent 7% des tumeurs ventriculaires de l'adulte.

b-2 Age:

Le méningiome intraventriculaire est rencontré habituellement au-delà de 30 ans[35,47]

Rapport-Gratuit.com

Dans notre série, l'âge moyen de survenue est de 62 ans.

b-3 Sexe:

Les femmes sont nettement plus touchées que les hommes avec un sexe ratio de quatre femmes pour un homme[39,45] . Dans notre série, le cas rapporté de méningiome intra-ventriculaire est une femme.

b-4 Topographie:

Les méningiomes intra-ventriculaires siègent préférentiellement au niveau des ventricules latéraux , et plus précisément au niveau du carrefour ventriculaire[35] .

Dans notre série, le seul cas de méningiome rencontré est localisé au niveau du carrefour ventriculaire gauche .

c- Hémangioblastome :

c-1 Fréquence:

Cette tumeur d'origine vasculaire composée d'un stroma cellulaire et de capillaires abondants et d'histogenèse inconnue est rare. Elle représente 1 à 2 % de l'ensemble des tumeurs intracrâniennes et 7 à 10% des tumeurs infratentorielles chez l'adulte [39], alors que dans la série de Juretschke sa fréquence est de 5%.

c-2 Age:

L'hémangioblastome est une tumeur de l'adulte jeune le plus souvent découverte entre 20ans et 40ans.[39]

c-3 Sexe:

Il existe une prédominance masculine avec deux hommes pour une femme .[39]

c-4 Topographie:

Le siège de cette tumeur est cérébelleux dans la grande majorité des cas, dans cette localisation elle est hémisphérique dans environ deux tiers des cas et vermienne dans l'autre tiers. Plus rarement, au niveau du V4 (5%) ils peuvent être bulbaires siégeant à la face postérieure du bulbe. [39]

d- Médulloblastome :

Il représente moins de 1% des tumeurs intracrâniennes chez l'adulte. [39]

80% des cas surviennent chez l'adulte jeune entre 20 et 35 ans. Il existe une prédominance masculine avec sex-ratio de deux hommes pour une femme. Ils siègent plus volontiers dans les hémisphères cérébelleux. [39,49]

Dans l'étude de Noel [48], l'âge moyen du diagnostic du médulloblastome est de 27 ans.

La prédominance masculine est nette (13 hommes et 1 femme), et le siège hémisphérique est le plus fréquent (50% des cas).

Dans la série de Baroncini[26] , cette tumeur représente moins de 1% des tumeurs ventriculaires.

Dans notre série, elle représente 14.3% des tumeurs ventriculaires de l'adulte avec une moyenne d'âge de 20 ans.

e- Métastases :

Rares (0,9 à 4,6% de toutes les métastases cérébrales), elles sont essentiellement localisées au niveau du carrefour ventriculaire[35], rarement dans le V3, et dans moins de 1% des cas dans le V4.[39,50] survenant surtout chez l'adulte de plus de 40 ans ont des origines variables, le cancer broncho-pulmonaire, le carcinome rénal et le cancer du sein en sont les plus fréquents. [51 Elles représentent 15% des tumeurs ventriculaires de l'adulte dans la série de Juretschke [29], et 6 % dans la série de D'angelo [27].

Rapport-gratuit.com
LE NUMERO 1 MONDIAL DU MÉMOIRES

f- Neurocytome central :

C'est une tumeur rare (0.25 à 0.5% des tumeurs intracrâniennes) de l'adulte jeune (30ans), il présente comme principale caractéristique le fait de naitre à partir des cellules gliales du septum pellucidum ou des parois latérales du ventricule latéral et de se développer vers la corne frontale, élargie . Il présente dans 15% des cas une extension au V3 . [35,52]

il représente 13 % des tumeurs ventriculaires de l'adulte dans la série de Baroncini [26], et 3% dans la série de D'angelo [27].

g- Tumeur épidermoide :

g-1 Fréquence:

Elle représente entre 0,2 et 1,5% des tumeurs intracrâniennes primitives, et 3 à 5% des tumeurs de l'angle ponto cérébelleux. Elle peut naitre au niveau du V4, occupant ainsi la troisième place, loin derrière le neurinome de l'acoustique et le méningiome. [35,39,45,53,56]

Dans la série de N'da,[23] elle représente 10,5% des tumeurs intraventriculaires .

g-2 Age:

Ces tumeurs congénitales sont d'évolution lente, et bien qu'il s'agisse de lésions congénitales, elles sont rarement découvertes dans l'enfance. L'âge moyen du diagnostic se situe entre la quatrième et la cinquième décennie .[35,39,45,53]

g-3 Sexe:

Le sexe masculin est le plus touché dans la plupart des séries. [53]

g-4 Topographie:

Dans la fosse postérieure, les tumeurs épidermoides siègent d'abord et avant tout, dans l'angle ponto cérébelleux. Elles s'étendent volontiers dans les citernes prépontiques et dans les cavum trijéminés. Elles peuvent également naître plus rarement dans le rocher lui-même

(cholestéatome primitif). Les autres sièges de tumeurs épidermoides sont beaucoup moins fréquents et sont de siége médian, dans le IVéme ventricule ou dans le vermis cérébelleux.[39]

h- Kyste colloïde :

Tumeur rare (0.2 à 2% des tumeurs cérébrales) , il est la tumeur la plus fréquente du V3, qui est son siège quasi-exclusif[35]. Découvert chez l'adulte de 40 ans , il se développe au niveau du foramen de Monro , appendu à la paroi antéro-supérieure du toit de V3, écartant les piliers du fornix et les veines cérébrales internes.[35,55]

III. DONNEES CLINIQUES :

1- Durée d'évolution avant le diagnostic :

C'est le temps écoulé entre le début de la symptomatologie et la date d'hospitalisation.

Cette durée est variable allant de quelques jours à quelques années, elle dépend avant tout de la nature histologique de la tumeur et de la localisation.[57]

Dans notre série , la durée d'évolution varie entre 1 mois et 4 ans avec une moyenne de 6 mois . 75 % de nos patients ont consulté dans un délai compris entre 1 mois et 6 mois.

Tableau XVIII : variation de la durée d'évolution moyenne selon les séries

série	Durée d'évolution
Karim[21]	11 mois
Baroncini[26]	2 mois
Notre série	6 mois

2- Syndrome d'hypertension intracrânienne :

L'HIC est en rapport avec le développement de la tumeur, de l'œdème péri-tumoral, et de l'hydrocéphalie.[54]

Les différents facteurs s'associent et aboutissent à un refoulement des structures voisines pour aboutir à un engagement avec mort subite et/ou un risque imprévisible d'installation d'une cécité par atrophie optique .[58-60]

Tableau XIX : la fréquence de l'HIC selon les différents auteurs

Séries	Nombre de cas	Pourcentage (%)
Karim[21]	37	88
N'da[23]	17	89.4
Baroncini[26]	180	63.4
Mokri[25]	53	91
Notre série	30	93.7

L'hypertension intracrânienne peut être responsable des signes suivants : céphalées, vomissements, troubles visuels.

2-1 Les céphalées :

Elles sont particulières par leur rythme et apparaissant volontiers en fin de nuit, d'évolution récente sur quelques semaines, souvent intermittente mais tendant à s'aggraver avec l'évolution de l'affection. La localisation est plus volontiers fronto-orbitaire ou occipitale, sans que cela traduise une localisation lésionnelle . Ces céphalées peuvent avoir un caractère positionnel, qui déclenche ou intensifie l'accès douloureux . Ce caractère positionnel est évocateur d'une lésion intra ventriculaire partiellement mobile , pouvant exercer un mécanisme de clapet sur les voies d'écoulement du liquide céphalorachidien dit aussi syndrome de Burns . Dans les formes évoluées, elles sont rebelles aux antalgiques, y compris les morphiniques, à leur acmé, elles peuvent être soulagées par les vomissement qui les accompagnent souvent.[58]

Pour N'DA[23], ce symptôme est retrouvé dans 89% des cas . Alors que dans notre série, les céphalées étaient retrouvées chez 30 patients, soit 93.7% .

2-2 Les vomissements :

Ils accompagnent fréquemment les céphalées; ils sont classiquement décrits comme survenant en jet, sans nausées. Ils peuvent être au premier plan de la symptomatologie, ou s'accompagner de douleurs abdominales pouvant orienter à tort vers une pathologie digestive[58].

Dans notre série, les vomissements étaient retrouvés chez 81.2% de nos patients.

2-3 Les troubles visuels et du Fond d'œil :

Les plus fréquents sont en rapport avec une diplopie horizontale due à une paralysie uni ou bilatérale du nerf abducens qui n'a aucune valeur localisatrice.

Plus rare est l'atteinte du nerf oculomoteur, en dehors de toute lésion compressive due à un engagement. Une baisse d'acuité visuelle est exceptionnelle, mais l'apparition d'éclipses visuelles intermittentes peut traduire une menace d'ischémie du nerf optique dans les cas d'HIC évoluant depuis plusieurs semaines ou mois (à l'opposé, certaines papillites avec œdème papillaire s'expriment par une baisse rapide de l'acuité visuelle).

Ces phénomènes intermittents précèdent une baisse rapide, et souvent définitive de la vision. L'examen ophtalmoscopique révèle, assez souvent, un œdème papillaire lorsqu'une HIC a évolué sur plusieurs jours; celui-ci associe un flou des bords de la papille à une surélévation de sa surface périphérique. Dans les formes sévères s'associent des exsudats blanchâtres le long des vaisseaux péri papillaires et des hémorragies en flammèches d'origine veineuse. L'œdème papillaire, dont la longue évolution conduit à l'installation progressive d'une atrophie optique, est rarement observé chez le nourrisson dont le crâne est expansible.[58]

Dans notre série, on a signalé une baisse de l'acuité visuelle chez 6 patients, soit 18.7% , le FO a mis en évidence un œdème papillaire bilatéral dans 5 cas soit 15.6% .

2-4 D'autres signes :

Moins évocateurs cependant, peuvent être observés dans l'évolution d'une HIC.

Des acouphènes, à type de grésillements ou de bourdonnements, ainsi que des phases de vertiges paroxystiques, surviennent en dehors de toute atteinte spécifique des voies cochléo-vestibulaires. Des troubles psychiques comportant irritabilité, modification du caractère, difficultés d'adaptation scolaire ont été observés dans les cas où l'HIC évolue sur une période prolongée, quelquefois de façon fluctuante .[58,60]

3- Syndrome cérébelleux :

Dans la série N'da [23] ce syndrome a été présent chez 15.8% des patients.

Dans notre série , nous avons constaté ce syndrome chez 13 patients, soit 40.6%.

3-1 Syndrome cérébelleux statique :

Constitue le syndrome vermien, caractérisé par des troubles de la marche avec élargissement du polygone de sustentation, une danse des tendons, une hypotonie, des réflexes pendulaires. Une marche d'allure ébrieuse es t évocatrice d'ataxie cérébelleuse.[61,62]

Dans notre série, nous avons constaté ce syndrome chez 2 patients, soit 6.2 % des cas.

3-2 Syndrome cérébelleux kinétique :

Il traduit l'atteinte des hémisphères cérébelleux primitive ou secondaire à une atteinte vermienne. Ce syndrome regroupe tous les troubles de l'exécution des mouvements à savoir :

dysmétrie et l'hypermétrie, asynergie, dyschronométrie et adiadococinésie.[61,62]

Dans notre série, ce syndrome a été vu en association avec le syndrome cérébelleux statique dans 31.2% des cas, et seul dans 3.1 % des cas.

3-3 Syndrome cérébelleux stato-kinétique :

C'est une association entre les 2 précédents, il est retrouvé dans 31.2 % des cas dans notre série.

3-4 Troubles du tonus musculaire :

L'hypotonie rencontrée dans l'atteinte cérébelleuse, constatée lors des mouvements passifs, est liée à la diminution et au retard de la contraction des muscles antagonistes.[62]

Dans notre série ce syndrome a été retrouvé chez 31.2 % des cas.

4- Atteinte pyramidale :

Elle traduit une compression du tronc cérébral et réalise généralement un syndrome pyramidal des quatre membres dans les tumeurs évoluées.[61]

Dans notre série 12 patients ont présenté une atteinte pyramidale soit 37.5% .

Tableau XVIII : Fréquence de l'atteinte pyramidale selon les études :

Auteurs	Atteinte pyramidale
N'da[23]	36.8 %
Baroncini[26]	18%
D'angelo[27]	21%
Notre série	37.5%

5- Syndrome vestibulaire :

L'atteinte vestibulaire se traduit par : une déviation des index, une tendance à la chute dans la position debout et pied joints aggravée par l'occlusion des yeux (signe de Romberg), une déviation due à la marche aveugle et surtout un nystagmus qui est un signe presque constant : c'est un nystagmus de type horizontal bilatéral, ou de type multiple (horizontal et vertical). [63]

Dans notre série, ce syndrome a été constaté chez 2 patients, soit 6.2% des cas.

6- Atteinte des nerfs crâniens :

Dans notre série , une paralysie faciale est retrouvée chez 4 patients soit 12.5% , deux de type centrale, en rapport avec la localisation tumorale au niveau central hémisphérique par atteinte du faisceau géniculé .

La paralysie du nerf abducens , retrouvée chez 6.2% des patients alors que celle du nerf oculomoteur a été retrouvée chez 1 patient soit 3,1% .

7- Autres atteintes :

7-1 crises convulsives :

Les crises comitiales sont révélatrices des tumeurs cérébrales hémisphériques dans 40 % des cas. Elles sont souvent partielles et secondairement généralisées et plus fréquentes dans les tumeurs bénignes .[61]

Devant toute crise comitiale de l'adulte une TDM cérébrale doit être réalisée.[61]

Les patients ayant des crises préopératoires ont un risque élevé d'avoir des crises post-opératoires et ils doivent bénéficier d'une surveillance particulière.

Dans la série N'da[23] la fréquence des crises convulsives était de 31.5 % , alors que ce pourcentage a été de 13% dans la série de Gokalp.[28]

Notre série rapporte la présence de crises convulsives chez 12.5 % des patients .

7-2 Trouble de la conscience :

Ils peuvent s'installer insidieusement ou plus rapidement selon l'importance de l'HIC et la rapidité de sa constitution . Au maximum, ils évoluent vers un coma profond avec une rigidité de décérébration et des troubles neurovégétatifs en rapport avec un engagement .[58,61]

Dans la série N'da[23] la fréquence des troubles de la conscience été de 21% .

Dans notre série , 9,4% des patients présentaient des troubles de la conscience.

7-3 syndrome méningé :

Dans notre série , 9.4% des patients présentent un syndrome méningé .

7-4 troubles des fonctions supérieures :

Dans la série Baroncini {26] , il s'agit dans 10 % des cas de troubles du langage .

Dans notre série des trouble de mémoire a type d'agnosie et d'amnésie rétrograde ont été constaté chez 3.1 % des patients.

7-5 Autres :

Les différentes série de la littérature rapportent des troubles neuro-psychologiques chez 15 à 38% des patients.[26-29]

Dans notre série une hypotonie généralisée a été retrouvée chez 6.2% des patients, alors qu'un torticolis a été retrouvé chez un seul patient.

8- Conclusion clinique :

La précocité et l'intensité des manifestations cliniques dépendent avant tout du siège de la tumeur par rapport aux voies d'écoulement du LCR, de la rapidité de son développement et de l'importance de la réaction œdémateuse qu'elle détermine.

Nous pouvons déduire de ces différents signes retrouvés au premier examen du malade, que la majorité de nos patients ne sont vus qu'après l'installation de l'HIC qui n'est nullement l'accompagnant obligatoire des tumeurs ventriculaires , mais leur conséquence . Et même, dans certains cas , le diagnostic n'a été posé qu'après l'installation de complications de cette HIC, tel l'engagement et la cécité.

IV. DONNEES PARACLINIQUES :

Dans notre contexte, pour des raisons d'accessibilité, la TDM est l'examen d'imagerie le plus utilisé devant la suspicion d'une tumeur intracrânienne. Mais l'IRM reste l'examen de choix pour une exploration et une orientation meilleure .

L'IRM et la TDM permettent d'évoquer le diagnostic de tumeur ventriculaire , de préciser son siège et l'effet qu'il exerce sur les structures avoisinantes.[64]

Rapport-Gratuit.com

1- TOMODENSITOMETRIE CEREBRALE :

1-1 Intérêt diagnostique :

L'Aspect tomodensitométrique des tumeurs ventriculaires sera aborder selon leurs nature histologique :

a- Astrocytomes :

- sans produit de contraste , l'image la plus typique est celle d'une lésion hypodense, homogène.[31]
- ses limites avec le parenchyme normal sont mal définies et l'effet de masse est minime sans œdème périlésionnel.[35,61]
- une composante kystique peut être retrouvée qui est plus hypodense.
- après injection iodée , l'aspect est souvent comparable mais on peut observer un rehaussement modéré de distribution irrégulière.
- Dans les formes kystiques, l'injection iodée peut rehausser un nodule mural ou même la paroi du kyste , à noter que certains aspects sont particulièrement évocateurs d'un type histologique. [31,61]

Les données histopathologiques et scanographiques étaient concordantes chez 69% des patients de notre série qui avaient un astrocytome .

b-Ependymome :

- Masse spontanément isodense et assez souvent calcifiée (40 à 80% des cas, multiples calcifications de petite taille). Ces calcifications constituent un bon argument diagnostique. [35,38]
- Prise de contraste modérée et hétérogène. [35]
- Ces caractères la différencient du médulloblastome qui est spontanément hyperdense, rarement calcifié (10% des cas) et qui rehausse de façon homogène. [38]

- lorsqu'il est de siège sus-tentoriel le subépendymome ne présente ni calcifications, ni rehaussement ce qui le diffère de l'épendymome .

Dans notre série les données histopathologiques et scanographiques étaient concordantes chez 90% des patients qui avaient un épendymome .

c- Médulloblastome :

- Lésion médiane, arrondie, bien limitée, de densité homogène, spontanément hyperdense dans 80% des cas .[35,38]
- Il n'est pas toujours facile de dire si elle respecte le plancher du IVème ventricule (inconstant croissant clair péritumoral correspondant à un IVème ventricule comprimé).
- Un aspect hypodense intralésionnel peut s'observer en cas de nécrose centrotumorale.

Ces lésions peuvent apparaître spontanément fortement hyperdense lors d'hémorragiesintratumorales (5% des cas). [38]

- Des calcifications sont rarement observées mais peuvent exister (10% des cas), ce qui rend le diagnostic différentiel avec l'épendymome difficile. [38,65]
- L'injection du produit de contraste entraîne un rehaussement uniforme et franc.
- Ces critères tomodensitométriques permettent une présomption histologique qui s'avère exacte dans 81% des lésions vérifiées chirurgicalement[38] , alors que dans notre série, elle est de 75%.

d- tumeurs des plexus choroïdes :

- lésion à contours nets, lobulée, festonnée, en « chou-fleur » , de densité homogène, spontanément hypodense, quelques cas de papillomes hyperdenses ont été décrits .

Rapport-gratuit.com
LE NUMERO 1 MONDIAL DU MÉMOIRES

- des calcifications sont observées dans 25% des cas .[35,44]
- l'injection du produit de contraste entraine un rehaussement intense et homogène.[35,43]
- la distinction entre papillome (80%) et carcinome (20%) est parfois impossible.
- L'infiltration du parenchyme cérébral, l'œdème péritumoral et le rehaussement hétérogène sont des arguments en faveur du carcinome [35,46].

e- Kyste colloïde :

Il s'agit d'une lésion arrondie, homogène ,bien limitée , de 15 à 20 mm de diamètre , de densité variable en fonction de la nature du contenu kystique , le plus souvent hyperdense. [35,39,67]

- Après injection du produit de contraste , il n'existe aucun rehaussement, tout au plus une fine prise de contraste de sa paroi, périphérique en anneau .[55]
- Le kyste peut apparaitre hétérogène en cas de calcification pariétale ou d'hémorragie intra-kystique. [66]

Dans notre série deux patients avaient un kyste colloïde de V3 , soit 50% des tumeurs du V3.

f- Hémangioblastome :

Il se présente sous forme d'une Tumeur kystique avec un nodule mural, dans sa forme habituelle, de volume très variable, allant d'un petit nodule millimétrique jusqu'à une tumeurs de plusieurs centimètres.[35]

- L'importance du volume étant alors due à la composante kystique de l'hémangioblastome. [35,39]
- Ses contours sont nets et bien limités sans infiltration du tissu cérébral adjacent.
- Le composant nodulaire est très fortement rehaussé après injection du produit de contraste.[39]

- La portion kystique ne s'accompagne pas de prise de contraste.
- L'œdème périlésionnel est absent ou modéré.[39]

g-kyste épidermoide / kyste dermoide :

- Typiquement c'est une hypodensité, à limites nettes, irrégulières, sans œdème périlésionnel, et ne se modifiant pas après injection de produit de contraste.[35,39]
- Une hyperdensité spontanée globale, sans prise de contraste est possible. [68,69]
- Absence de calcifications tumorales.
- le kyste dermoide diffère par la présence de calcifications pariétales fréquentes, l'aspect hypodense et hétérogène .[61,53]

h- Méningiome :

- Réalise une image discrètement hypodense.
- Rehaussement par le produit de contraste, de contours habituellement épais, avec uneimplantation tumorale plus ou moins large .[35]
- La plage tumorale est homogène dans la moitié des cas, et peut être nécrotique, kystique ou contenir des calcifications pour les autres cas. [35,70]

Un patients de notre série avait un méningiome ventriculaire , soit 3.1% des tumeurs ventriculaires.

i- kyste arachnoïdien :

- Aspect d'une lésion bien limitée, non calcifiée , de même densité que le LCR .[55]
- Il n'y a pas de rehaussement après l'injection de produit de contraste .[35]

Dans notre série un patient avait un kyste arachnoïdien avec un aspect typique en TDM.

j- métastases :

L'aspect scannographique est assez univoque. Il s'agit de lésions hypo ou légèrement hyperdense rehaussées en périphérie par le contraste (aspect en cocarde ou en anneau). [35,71]

- Le rapport œdème réactionnel/taille de la tumeur est élevé, cette particularité permet souvent de faire le diagnostic différentiel avec une tumeur gliale de haut grade.[71]

k-neurocytome central :

C'est l'aspect d'une lésion bien limitée , polylobée, hétérogène avec de multiples éléments microkystiques. les calcifications sont fréquentes vues dans 50 à 70% des cas[35,74] .Il existe un rehaussement modéré et partiel a l'injection du produit de contraste.La distinction avec un subépendymome en imagerie peut être difficile .[35]

l-lymphome primitif cérébral :

- se voit souvent chez l'immunodéprimé (HIV)
- la localisation classique est sous-épendymaire avec extension aux ventricules latéraux.[35]

Il est spontanément hyperdense, avec un aspect homogène et un rehaussement modéré après injection du produit de contraste[35] . L'envahissement du corps calleux est un argument en faveur du lymphome ventriculaire.[61,75]

m- craniopharyngiome :

C'est une lésion uni ou multikystique d'aspect hétérogène , contenant le plus souvent des calcifications et des kystes dans 90% des cas .[35]

Après injection de produit de contraste , un rehaussement franc de la tumeur évoque le diagnostic.[61]

1-2 Intérêt dans la surveillance post opératoire :

La tomodensitométrie permet d'apprécier les résultats d'exérèse chirurgicale, d'évaluerune fonte tumorale après la radiothérapie ou la chimiothérapie et enfin de dépister leséventuelles complications et les récidives.[61]

2- IMAGERIE PAR RESONNANCE MAGNETIQUE :

C'est l'examen de choix surtout dans l'étude des tumeurs au niveau de la fosse cérébrale postérieure. Elle permet grâce aux séquences morphologiques classiques, une orientation diagnostique et un bilan pré thérapeutique précis. L'utilisation de séquences fonctionnelles (diffusion, tenseur de diffusion, spectroscopie, imagerie de perfusion et d'activation) permet d'apporter des renseignements sur l'infiltration des régions péri tumorales, la topographie des zones éloquentes et la composition biochimique. Ces progrès ont permis une meilleure prise en charge thérapeutique réduisant notamment la morbidité. [72]

Nous allons énumérer brièvement les différents aspects des principales tumeurs ventriculaires :

2-1 Astrocytomes :

- Masse intra axiale, hémisphérique ou médiane.
- Composante kystique hypointense en T1et légèrement hyperintense en T2.
- Nodule mural souvent rehaussé en T1.[31]
- Hydrocéphalie due à l'obstruction d'écoulement du LCR.
- Les calcifications sont rarement trouvées.[61]

2-2 Ependymomes :

- Hétérogènes, ils sont plutôt hypo-intenses en pondération T1, nettement hyperintense en pondération T2.
- Souvent intra ventriculaires de signal hétérogène en raison da la présence de calcifications (40-80%), d'hémorragies intra tumorales et de kystes.[35]
- Peuvent s'étendre à l'angle ponto cérébelleux.
- Prise de contraste constante modérée et hétérogène. [38]

2-3 Médulloblastome :

- Masse médiane ou paramédiane, arrondie, bien limitée, isointense en T1,hyperintense en pondération T2, son rehaussement est intense et hétérogène après l'injection de produit de contraste.[35,36]
- Les calcifications présentes dans 20% des cas et la recherche des localisations métastatiques est indispensable sur une imagerie de la totalité du névraxe.[65]

2-4 Tumeurs des plexus choroïdes :

- le papillome se présente comme une tumeur intra ventriculaire polylobée, à contour net , irrégulier, hypointense en pondération T1, hyperintense en pondération T2 , son rehaussement est très marqué et relativement homogène après l'injection de produit de contraste .[35]
- S'il existe des calcifications , elles apparaitront hypointenses en pondération T2 et plus encore si la séquence est acquise en écho de gradient.[43,44]
- le carcinome se présente de façon comparable .Sauf que sa texture est plus irrégulière, et les parois ventriculaires sont le plus souvent infiltrées, avec un envahissement parenchymateux.[46]

2-5 Kyste colloïde :

C'est une lésion arrondie, homogène ,bien limitée , de 15 à 20 mm de diamètre , de signal variable en fonction de la nature du contenu kystique [39]. Dans les deux tiers des cas , il est hyperintense en pondération T1 et isointense en pondération T2 .[35]

Après injection ,il n'existe aucun rehaussement en dehors d'une fine prise de contraste de sa paroi, linéaire.[55,67]

En cas de présence de calcifications pariétales ou d'hémorragie intra kystique il peut apparaitre hétérogène.[66]

f- Hémangioblastome :

Il se présente soit sous forme d'une masse kystique avec nodule mural légèrement hyperintense et se rehaussant après injection de produit de contraste (70%), soit comme un nodule tissulaire très vasculaire (30%).[35]

- Au contact du nodule, il est souvent mis en évidence des vaisseaux sous forme de structures serpigineuses vides de signal en séquences pondérées T1 et T2 acquises en écho de spin. [39]

g- kyste épidermoïde / kyste dermoïde :

- le kyste épidermoïde est une lésion à contours irréguliers , hypointense en pondération T1 et hyperintense en pondération T2. [35]

Il n' y a pas de rehaussement après injection de produit de contraste.

Le kyste dermoïde a l'aspect typique d'une lésion hyperintense en pondération T1 plus au moins hétérogène et de signal variable en pondération T2 , avec absence de prise de contraste et des calcifications fréquentes .[53,61]

h- Méningiome :

- C'est une plage tumorale de contours réguliers avec large base d'implantation dure-mérienne.[35]
- A l'IRM, il est isointense en T1 iso ou hyperintense en T2 avec rehaussement massif et homogène après injection de produit de contraste.
- L'hyperostose et les calcifications (50%) sont mieux vues au scanner.[61]

i- kyste arachnoïdien :

C'est une lésion bien limitée, non calcifiée , de même densité que le LCR . I l n'y a pas de rehaussement après l'injection de produit de contraste .Un saignement intra-kystique au contenu protéique élevé peut compliquer l'aspect à l'IRM.[35]

j- métastases :

-Sur les séquences pondérées en T1, le signal des métastases est en général identique ou légèrement inférieur à celui de la substance grise[35]. Un hyposignal s'observe en cas de nécrose intratumorale ou d'œdème péri lésionnel. Un hypersignal traduit la présence d'hémorragie ou de mélanine.

- Sur les séquences en écho de spin T2 et FLAIR, les métastases sont typiquement hyperintenses par rapport à la substance grise.[71]

h- neurocytome central:

- C'est une lésion bien limitée , polylobée, hétérogène avec de multiples éléments microkystiques en hypersignal en T2[35]. Les calcifications sont fréquentes vues dans 50 à 70% des cas , avec un rehaussement modéré et partiel a l'injection du produit de contraste.[74]

l- lymphome primitif cérébral :

- la localisation classique est sous-épendymaire avec extension aux ventricules latéraux.[35]
- il apparait en iso ou en hypersignal T2 , d' aspect homogène avec une prise de contraste modéré.[61]
- l'envahissement du corps calleux est un argument en faveur .[75]

m- craniopharyngiome :

Il s'agit d'une lésion uni ou multikystique d'aspect hétérogène , contenant le plus souvent des calcifications et des kystes dans 90% des cas ,hyperintense en T1 .[35]

Il existe un rehaussement franc de la tumeur après injection de produit de contraste .[61]

3- ANGIOGRAPHIE :[61,64]

L'intérêt de l'angiographie cérébrale a été, jusqu'à l'avènement de la scannographie, décisif pour le diagnostic de tumeurs cérébrales : diagnostic topographique, éventuel apport au diagnostic étiologique, précisions sur les rapports vasculaires dont la connaissance était indispensable avant l'acte chirurgical.

Depuis 1972, et progressivement, la place de l'angiographie cérébrale s'est précisée et stabilisée. Et actuellement, l'indication d'angiographie cérébrale n'est plus retenue que dans un quart des cas environ. Dans ce cadre relativement restreint ,

L'interet de l'angiographie demeure toutefois réel et parfois majeur, essentiellement pré chirurgical.

La situation est toutefois redevenue instable dans la mesure où, d'une part, l'imagerie par résonance magnétique fournit une imagerie par flux artériel et veineux d'une qualité suffisante pour l'acte chirurgical et, d'autre part, le développement des techniques endovasculaires à visée thérapeutique est évident :

- Embolisation préchirurgicale dans le territoire carotidien externe mais aussi carotidien interne.
- Eventuelle chimiothérapie intra artérielle, extension des techniques de biopsie en condition stéréotaxique justifiant, selon la topographie lésionnelle, une angiographie préalable.

Dans la série Baroncini[26] 25 patients ont bénéficiés de cet examen (8.8 %)

Dans notre série, aucun patient n'a bénéficié de cet examen.

4- CONCLUSION :

Les objectifs de l'imagerie sont de détecter la lésion intracrânienne, de porter lediagnostic de la tumeur et enfin d'approcher le diagnostic histologique par la synthèse des données cliniques et neuroradiologiques.

Rapport-Gratuit.com

L'IRM est devenue le principal outil du diagnostic et du bilan d'extension du neuroradiologue surtout pour les tumeurs ventriculaires qui siègent au niveau de la FCP.

Les autres techniques et surtout la TDM, restent d'un apport majeur, non seulement en raison de leur disponibilité mais par leur apport diagnostique spécifique et plus particulièrement pour l'étude de l'os.

V. TRAITEMENT :

La convergence des données cliniques et paracliniques suffit à porter un diagnostic positif, avec une forte présomption de la nature histologique de la tumeur en cause.

C'est à partir de la confrontation de leurs résultats que découlera la décision thérapeutique.

1- Traitement médical :

1.1. Corticoïdes :

Les glucocorticoïdes restent la base du traitement antioedémateux. Elles permettent la régression des déficits et l'amélioration de l'index de Karnofsky après quelques jours de traitements. Il faut noter qu'aucune étude n'a été réalisée pour déterminer le choix de glucocorticoïde, la dose et la durée du traitement . Des doses de charges de 120 mg de Méthylprédnisolone toutes les douze heures sont couramment utilisées en cas de déficit focal ou d'hypertension intracrânienne. [76]

Les nouvelles recommandations proposent le dexaméthasone à raison de 1mg/kg ou plus si nécessaire en fonction de l'état clinique, avec adjonction d'un traitement protecteur gastrique bloqueur de récepteurs H2 .Tous nos malades ont bénéficié d'une corticothérapie à base de Méthylprédnisolone, à la dose de 120 mg biquotidienne en pré et postopératoire.

1.2. Traitement anticomitial :

Un traitement anticomitial est nécessaire chez les patients qui présentent des crises comitiales. Il faut privilégier les antiépileptiques non inducteurs enzymatiques afin de limiter le risque d'interférence avec les molécules de chimiothérapie [76], les phénitoines, le valproate de sodium et la carbamazépine sont à éviter. Les nouvelles recommandations proposent le lévétiracetam .[79]

La place des antiépileptiques à visée prophylactique pendant la période périopératoire reste très discutée. Selon l'Académie américaine de neurologie il y n'a pas d'indication d'un traitement antiépileptique prophylactique au long cours chez les patients qui n'ont jamais présenté de crises. [77]

Un traitement anticomitial a été prescrit chez tous nos malades en postopératoire et en préopératoire chez les patients ayant présentés des crises comitiales. La molécule utilisée est le valproate de sodium en raison de sa prise plus accessible que le lévétiracetam.

1.3. Traitement antalgique et traitement anxio-dépressif :

Un traitement antalgique a été prescrit chez tous nos malades en pré et postopératoire.

Il est généralement administré selon les paliers de l'OMS.[76]

Il faut tenir compte de l'état anxio-dépressif des malades et envisager si nécessaire une prise en charge spécialisée.

1.4.Antibioprophylaxie :

La fréquence des infections du site opératoire après craniotomie est de 4 % dont 60 % sont des infections profondes (abcès cérébral ou méningite). Les facteurs de risque d'infection les plus importants sont la fuite postopératoire de LCR, une réintervention, une chirurgie en urgence ou de durée longue. Plusieurs études montrent un bénéfice de l'antibioprophylaxie. Les agents recommandés sont l'oxacilline et les céphalosporines de première ou de deuxième génération. [76]

Rapport-gratuit.com
LE NUMERO 1 MONDIAL DU MÉMOIRES

1.5. Anticoagulants :

Le risque thromboembolique dépend du type histologique et de la durée d'alitement . Environ 20 à 30 % des patients atteints de gliomes de haut grade (astrocytome anaplasique et glioblastome) présentent un épisode thromboembolique veineux, ils doivent bénéficier d'une prévention attentive (bas de contention, HBPM) à 24 h postopératoire .[78]

Mais les risques d'hémorragie postopératoire sont à mettre en balance avec les risques thromboemboliques pour la prescription et le début d'une thromboprophylaxie.

2- Traitement chirurgical :

La chirurgie est souvent le premier temps thérapeutique qu'elle soit à visée d'exérèse ou simplement de biopsie. Elle est indiquée pour les raisons suivantes :

- La décompression surtout de la fosse postérieure pour soulager le tronc cérébral et diminuer la pression intracrânienne.
- Rétablir la circulation du liquide céphalorachidien en cas d'hydrocéphalie associée.
- Poser le diagnostic histologique de la tumeur et établir une stratégie thérapeutique.

2-1 Traitement de l'hydrocéphalie :

Le traitement de l'hydrocéphalie est essentiellement neurochirurgical. Le traitement symptomatique des hydrocéphalies est la dérivation du liquide céphalorachidien vers un réservoir externe (dérivation ventriculaire externe) ou vers une cavité interne, péritoine ou oreillette droite (dérivation ventriculaire interne) par l'intermédiaire d'un système régulateur de pression ou de débit appelé « valve » ou enfin par ventriculocisternostomie. Le choix de la technique dépend des caractéristiques de l'hydrocéphalie [80] :

- La dérivation ventriculaire externe : est réalisée souvent en urgence. Un cathéter en silicone est introduit dans la corne frontale d un ventricule latéral et tunnelisé sous le

scalp raccordé par une tubulure externe à un sac de drainage. Le site du système où s'exerce la pression atmosphérique (niveau « zéro ») est positionné dans l'espace par rapport au plan de référence (plan horizontal au niveau du trou de Monro).[80]

- Les dérivations ventriculaires internes : La mise en place des dérivations ventriculaires internes est en général une intervention réglée. Le patient est installé en proclive, tête tournée du côté opposé à la ponction ventriculaire, mastoïde au zénith, région cervicale dégagée. Le LCR ventriculaire est drainé vers une cavité naturelle : le péritoine (dérivation ventriculopéritonéale) ou l'oreillette droite (dérivation ventriculocardiaque). Le drainage s'effectue par une valve unidirectionnelle reliée aux cathéters proximal et distal. Le cathéter proximal est introduit par un trou de trépan dans la corne ventriculaire frontale. Le cathéter distal est inséré dans le péritoinepar une incision sous-costale en cas de DVP, dans l'oreillette droite via la veine jugulaire externe en cas de DVC. L'ensemble du système est placé sous la peau par tunnelisation, la valve étant en position rétro-auriculaire et accessible à la palpation.[80]
- La dérivation endocrânienne ou ventriculocysternostomie: L'intervention proposée par Arne Torkildsen en 1937 est le traitement de choix des sténoses de l'aqueduc du Sylvius. Elle a pour but de mettre en communication le V3 et la citerne inter-pédonculaire par perforation du plancher ventriculaire. L'orifice est créé à l'aide d'un trocart en condition stéréotaxique ou sous contrôle endoscopique. Cette intervention requiert des aires de résorption du LCR fonctionnelles et une distension du plancher du V3 . Elle a l'avantage de rétablir une circulation du LCR proche de la normale tout en minimisant le risque d'hyperdrainage et évitant la pose d'une valve. [81]

Elle est utilisée pour le drainage urgent des hydrocéphalies sévères, permettant ainsi une résolution rapide des symptômes et une protection contre l'hydrocéphalie aiguë post opératoire

secondaire à l'enflure du cervelet. Elle protège contre le risque infectieux causé par le drainage externe. [81]

Dans la série de N'da[23] , 8 cas sur 19 ont subi une dérivation interne .Cette dérivation en préopératoire ne doit pas être systématique.

Si une dérivation interne par valve a été placée en premier lieu ; elle pourra être enlevée secondairement dans la mesure du possible durant le premier mois suivant la chirurgie d'exérèse.[80]

Tableau XIX : fréquence de dérivation interne de LCR

Auteurs	Dérivation interne de LCR
Karim[21]	66%
N'da [23]	42%
Notre série	62.5%

Dans notre série, une dérivation interne a été réalisée en per-opératoire chez 20 patients, soit 62.5% des cas (4 DVP et 16 VCS). Ce pourcentage est expliqué par le retard diagnostic au stade d'atteinte visuelle.

Quelques observations signalent des aggravations secondaires après dérivation par saignement intra-tumoral, elles sont très rares par rapport au nombre de dérivations installées.[82]

Les disséminations tumorales sont décrites dans la littérature mais toutefois rares par rapport au nombre de dérivations ventriculaires installées. Elles se localisent dans un premier niveau du péritoine (douleurs abdominales, masse dure indolore, ascite, parfois les trois) et disséminent rapidement en l'absence de traitement énergique avec des métastases extra-nevraxiques, osseuses le plus souvent.

La prévention consiste en la mise en place d'un filtre millipore dans le réservoir, qui ne laisse passer que des particules de plus de 3,9mm qui est placé derrière la mastoïde pour être intéressé par le champ d'irradiation postérieure et qui est enlevé à la fin de la radiothérapie. Mais il présente également le risque de s'obstruer.[82]

2-2 Traitement de la tumeur :

a. Position du malade :

L'abord chirurgical du système ventriculaire commence par le choix de la bonne position du malade afin d'accéder le plus facilement à la pathologie.[83,85]

*** La position semi assise** pour la fosse cérébrale postérieure car elle offre de nombreux avantages :

- une meilleure exposition chirurgicale et donc une meilleure résection du tissu tumoral avec moins de lésions de tissu cérébral.
- moins de saignement préopératoire et d'hémorragie postopératoire[84].
- moins d'œdème facial et la capacité de monitoriser le nerf facial.

Mais elle présente aussi certains dangers :

- l'hypotension par orthostatisme.
- la compression des vaisseaux du cou et l'ischémie du tronc cérébral par flexion exagérée de la tête sur le thorax.
- et l'embolie gazeuse qui peut survenir dès l'incision cutanée jusqu'à l'ouverture de la dure-mère.

*** La position en décubitus** dorsal strict tête en rectitude et légèrement fléchie est la position de choix pour l'abord du ventricule latéral.[86]

*** La position proclive** soit en décubitus dorsal avec un coussin sous l'épaule homolatérale si la souplesse rachidienne est satisfaisante, soit en décubitus latéral.[86]

Cette position permet surtout une bonne exposition et un accès facile a la corne temporale.

* **La position ventrale** subsiste des préférences propres à chaque neurochirurgien et des contre-indications de la position semi assise (essentiellement l'hypotension systémique).[86]

b. les voies d'abord utilisées :

* **La voie sous occipitale médiane**:

Cette voie autorise l'exploration du vermis, du quatrième ventricule, de la jonction bulbomédullaire, et de la partie interne des hémisphères cérébelleux.

La position semi assise est la plus choisie. Pour avoir une bonne vue de l'endocrâne, on devrait fléchir au maximum la tête du patient afin de compenser l'obliquité de la tente du cervelet qui masque la partie supérieure et antérieure de la fosse postérieure, mais alors le danger est grand d'une gêne circulatoire dans les veines jugulaires. On se limite donc à une demiflexion de la tête puis on bascule la table vers l'avant, ce qui place la tente du cervelet dans un plan horizontal. [84]

Certains opérateurs discutent le choix de la position semi-assise surtout en cas de pathologie supratentorielle associée , pour prévenir l'hémorragie supratentorielle plus constatée dans la position semi-assise.

D´après J .Guarneri et coll,[88] la position ventrolatérale peut remplacer avantageusement

la position assise .Le patient est installé comme pour la position assise, l´axe médian de la fosse postérieure prolonge l´axe rachidien, la tête maintenue par une têtière à trois pointes est fléchie sans excès. Le patient repose latéralement sur le tablier, le thorax et les membres inférieurs reposants sur des coussins. Les membres supérieures quant à eux, reposants sur des gouttières solides de la table permettant l'abord chirurgical et les mouvements des roulis per-opératoires.

Dans leurs expériences, aucune embolie gazeuse n´est survenue, et aucune anomalie capnographique n'a été enregistrée.

La ligne d'incision cutanée est strictement sagittale, elle est relativement longue afin de permettre un écartement suffisant des lèvres de la plaie, débutant au dessus de la protubérance occipitale externe et dépassant l'atlas et l'axis pour permettre la laminectomie.

Les tissus sous-cutanés sont séparés du fascia sous-jacent auprès de l'inion l'incision du muscle est effectuée en Y. les membres supérieurs de l'Y commencent au niveau de ligne supérieure de la nuque et se joignent plusieurs centimètres au dessous de l'inion, le membre inférieur de l'Y s'étend vers le bas de la ligne médiane.

L'incident majeur dans ce temps chirurgical est le traumatisme de l'artère vertébrale qui chemine le long de la partie latérale de l'arc postérieur de l'atlas. Cette artère n'est pas rencontrée si l'incision est strictement médiane. Les veines émissaires et le plexus veineux vertébral doivent être ligaturés immédiatement s'ils sont atteints.

L'arc postérieur de l'atlas est repéré au doigt, son périoste est incisé puis l'os est ruginé de dedans en dehors jusqu'à l'insertion des petits muscles droits. Ce faisant, on évitera une échappée de la rugine vers le gîte de l'artère vertébrale. La rugine courbe est glissée entre la dure-mère et l'arc postérieur de l'atlas, elle sectionne le ligament atlo-occipital, l'arc postérieur est enfin enlevé.

La craniectomie occipitale commence par le forage de quatre trous de fraise qui seront ensuite réunis avec une pince gouge , la résection se poursuit de façon à découvrir le sinus latéral, le segment postérieur du trou occipital est enlevé en progressant de haut en bas.

La dure-mère s'offre alors à l'examen, elle est ouverte en lyre, et le vermis, le quatrième ventricule et les hémisphères cérébelleux sont exposés.

La grande citerne apparaît entre les amygdales : elle est ouverte, le liquide s'écoule, assurant une bonne déplétion endocrânienne.

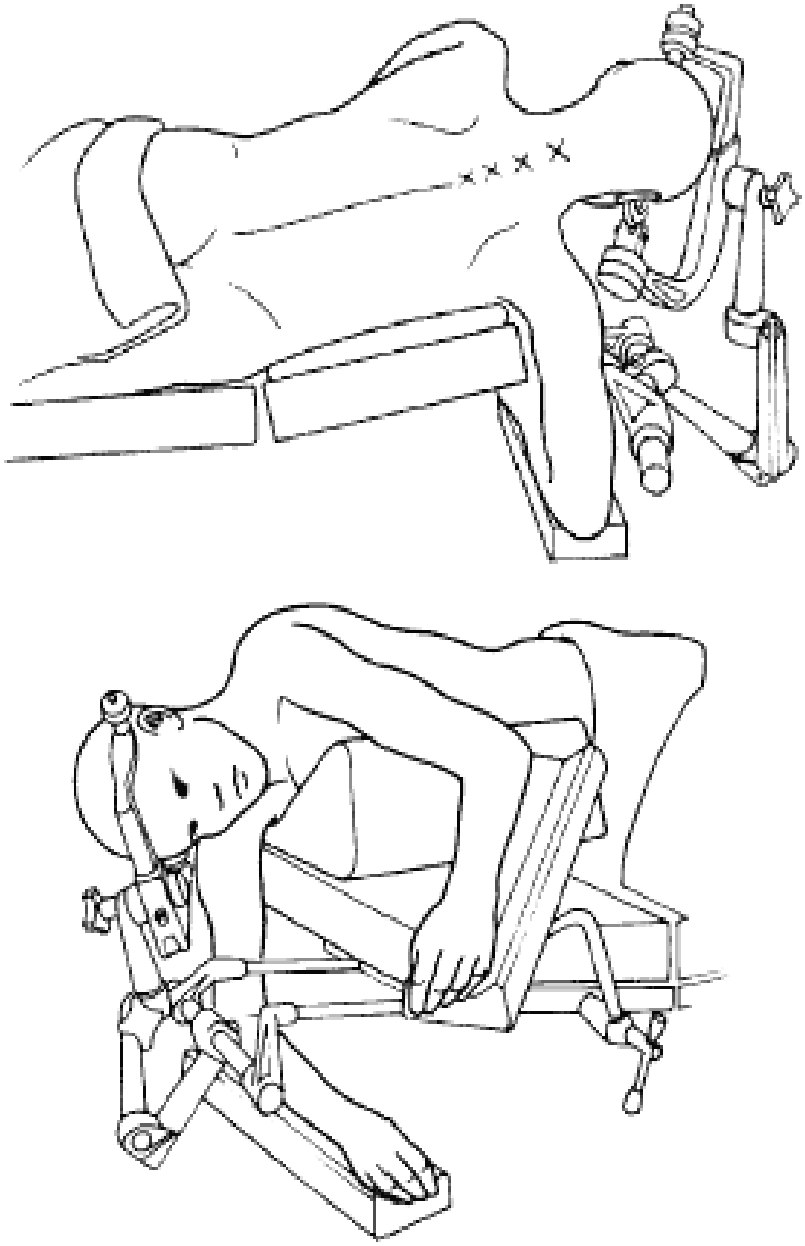

Figure : La position ventro-latérale. [88]

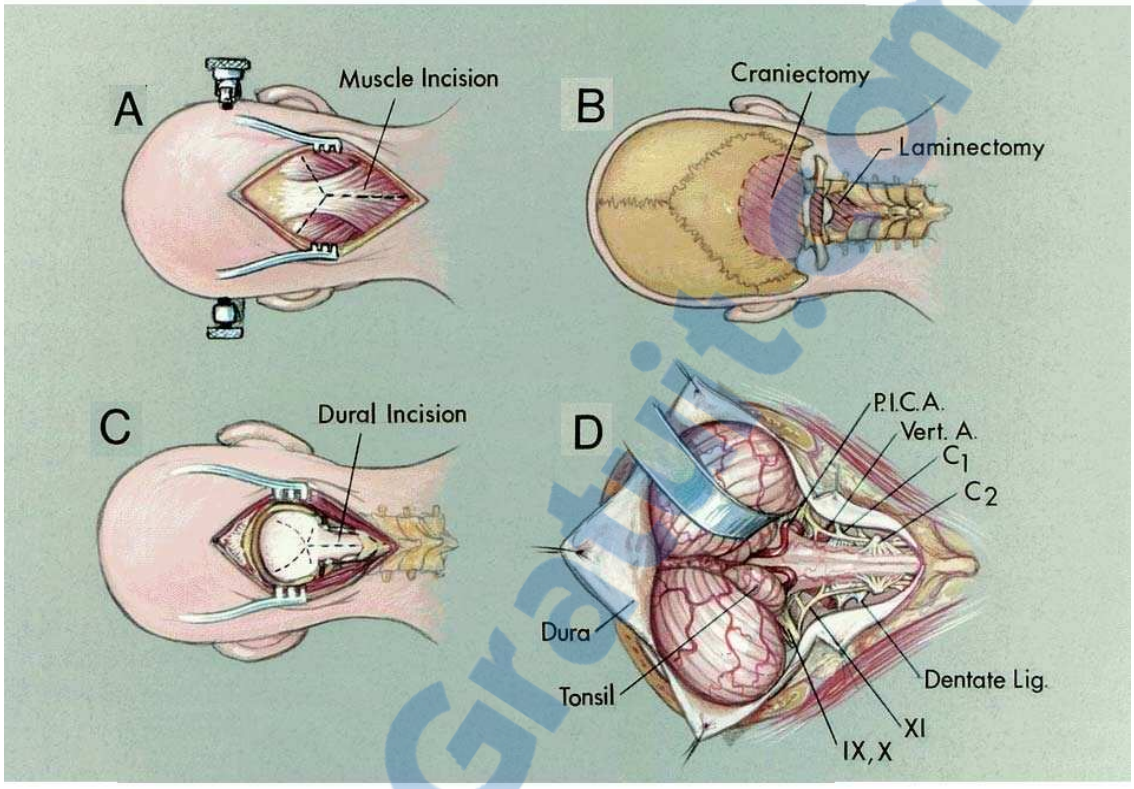

Figure : Abord médian par incision sagittale. [87]

A	: incision du muscle.
B	: craniectomie et laminectomie.
C	: incision de la dure mère.
D	: exposition intra-durale.
Dura	: Dure mère.
Tonsil	: Amygdale.
P.I.C.A	: Artère cérébelleuse postéro intérieure.
Ver A	: Artère vertébrale.
Dentate lgt	: Ligament du dent.

***La voie transfrontale transventriculaire :(schéma 10,11,12)**

Cette voie autorise une bonne exploration du ventricule latérale surtout dans sa partie antérieure (corne frontale) .[86]

Le patient est placé en décubitus dorsal strict, la tête en rectitude et légèrement fléchie (10◦), Certains opérateurs tournent la tête de 30◦ vers le côté opposé.Nous pensons qu'il est plus facile de repérer l'anatomie profonde en position de rectitude de la tête.[90]

L'incision cutanée doit être esthétique, éviter les zones glabres et passer à distance du volet. Il est préférable d'utiliser une incision coronale parallèle à la suture coronale, passant 3 cm en arrière d'elle et étendue d'une région pré et sus-auriculaire à l'autre : cette incision expose plus largement les repères osseux de la voûte (sutures coronale et sagittale) et aide au positionnement du volet. Le rasage, doit toutefois être étendu sur une surface suffisamment large en arrière du volet pour permettre la sortie d'un drain ventriculaire dans de bonnes conditions d'asepsie.

Le volet est rectangulaire, frontopariétal et rase la ligne médiane. Un trou de trépan tangent à la ligne médiane est placé immédiatement en arrière de la jonction suture coronale-suture sagittale. Il est inutile d'exposer le cortex plus en arrière pour minimiser les risques pour l'aire motrice. Un second trou de trépan est placé également tangent à la ligne médiane, 7 à 8 cm en avant du précédent.[86]

En fonction de l'âge et de l'adhérence de la dure mère, un ou deux trous de trépan complémentaires sont nécessaires sur la voûte, 7 à 8 cm en dehors de la ligne médiane. Le décollement de la dure-mère le long de la ligne médiane doit être prudent pour éviter de blesser le sinus longitudinal supérieur.[86]

La voie transfrontale transventriculaire ne nécessite pas l'exposition de la ligne médiane.

Il n'est donc pas indispensable d'exposer le sinus longitudinal supérieur, ni même son bord latéral: un volet réalisé à 1cm de la ligne médiane anatomique estsuffisant.

Avant l'ouverture de la dure-mère les suspensions sont indispensables, compte tenu du collapsus cortical souvent important en fin d'intervention lié à la vidange ventriculaire.

Une incision de la dure-mère parallèle aux bords du volet est pratique. Elle doit être débutée dans le tiers externe du volet et son extension vers la ligne médiane doit être faite sous contrôle de la vue pour éviter de blesser une veine d'amarrage frontale qui parfois chemine dans l'épaisseur de la méninge. La réflexion et la suspension du lambeau de dure-mère doivent être soigneusement évaluées pour éviter d'étirer les veines corticodurales de la région ou de réduire le calibre du sinus par une traction excessive.

Si le cortex est très tendu, une ponction ventriculaire peut être réalisée à l'aide d'un trocart de Cushing en direction de la corne frontale du ventricule latéral.

L'introduction du trocart peut être faite à la partie moyenne du gyrus frontal moyen et le trajet servira ensuite de guide à la voie d'abord.

Dans le cas contraire, une incision corticale est faite parallèlement à l'orientation des sillons corticaux frontaux. Elle est placée au milieu du gyrus frontal moyen et mesure 4 à 5 cm de long.

Après l'incision corticale, la traversée du manteau cortical en direction du ventricule latéral est facilitée par le caractère avasculaire de la substance blanche. Elle peut être très aisée si le ventricule est très dilaté. L'orientation de cette dissection est faite en direction foramen interventriculaire, en imaginant comme repères :

- dans le plan frontal une ligne unissant la corticotomie au canthus interne du côté opposé ;
- dans le plan sagittal une ligne unissant un point situé 1 cm en avant de la suture coronale au conduit auditif externe.

Les berges de la corticotomie sont soigneusement tamponnées au Surgicel® et protégées par des lames de coton. L'exposition est ensuite maintenue par un écarteur autostatique malléable de 20 à 25mm de largeur, dont il faut organiser la mise en place sans traction excessive, de telle manière qu'elle ne gêne pas l'introduction des instruments dans le foyer.[89]

S'il existe une dilatation ventriculaire importante, le septum pellucidum peut bomber dans le ventricule ouvert et masquer le foramen interventriculaire. Il faut alors inciser le septum pellucidum dans sa partie moyenne, suffisamment en haut et en arrière pour ne pas léser le fornix. La vidange du ventricule controlatéral entraîne le retour du septum à la ligne médiane, restaure le relief du fornix et expose le foramen interventriculaire.

Rapport-gratuit.com
LE NUMERO 1 MONDIAL DU MÉMOIRES

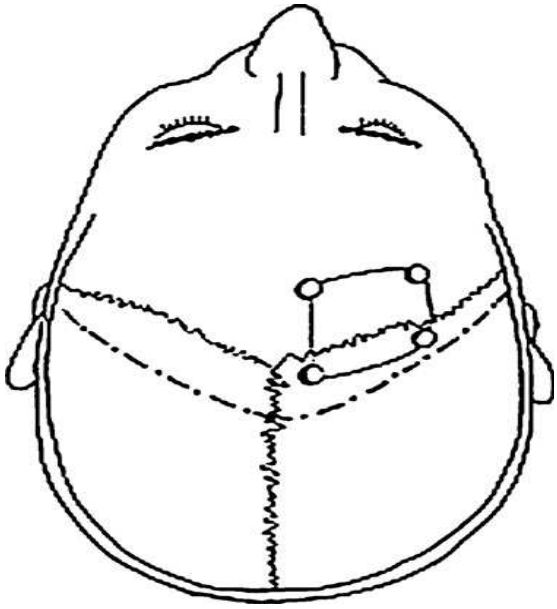

Schéma 10 : Voie transfrontale transventriculaire : incision cutanée et volet.[86]

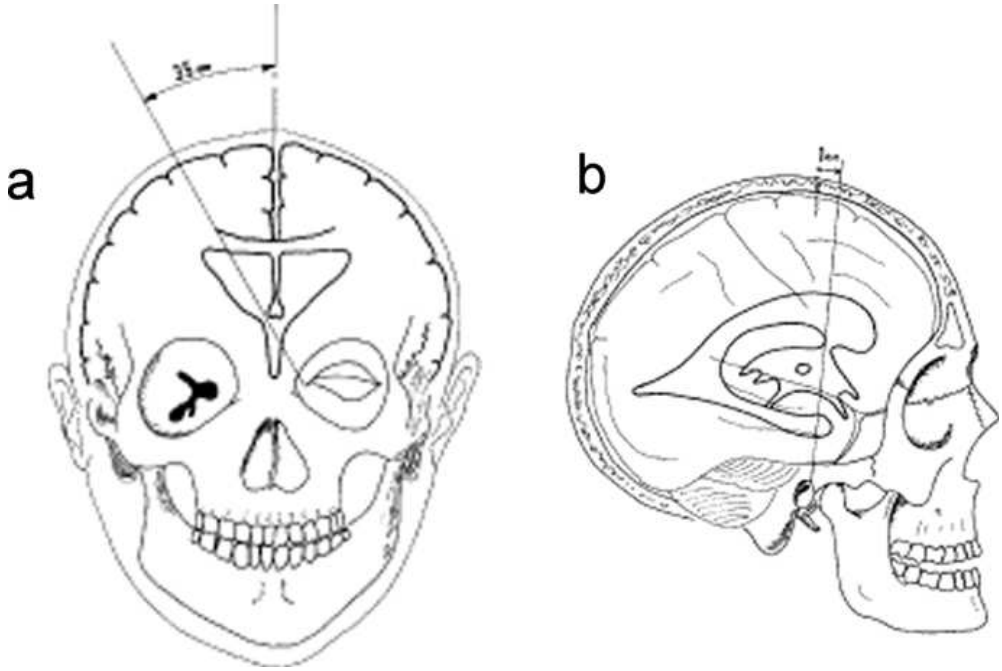

Schéma 11 : Voie transfrontale transventriculaire : accès au ventricule latéral.(86]

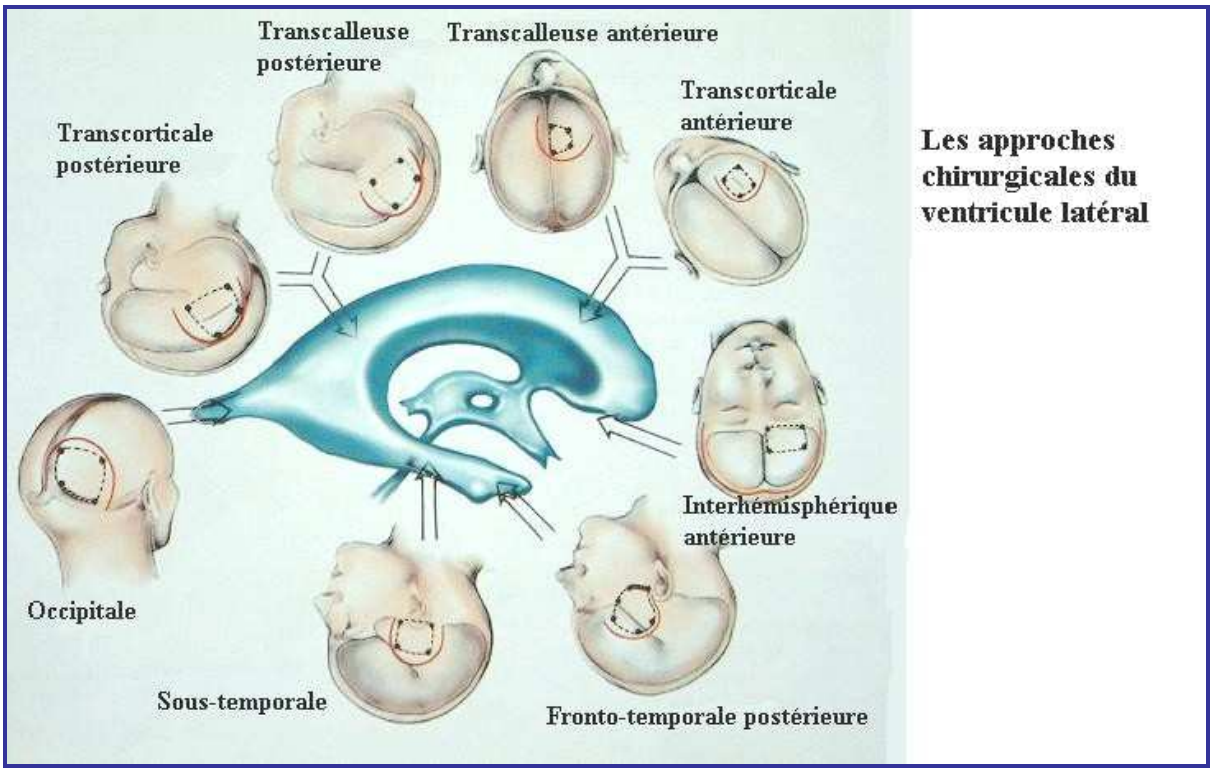

Schéma 12 :les approches chirurgicales du ventricule latéral

***La voie transcalleuse antérieure[86,91] (schéma 13,14,15):**

Cette voie permet l'accès au ventricule latéral ainsi qu'au troisième ventricule par voie transcalleuse interhémisphérique.

L'installation et l'incision cutanée peuvent être strictement identiques à celles utilisées pour la voie transfrontale transventriculaire. Cependant, la voie transcalleuse est volontiers utilisée quand il n'existe pas de distension ventriculaire .

Le volet est voisin de celui de la voie transfrontale transventriculaire, mais il peut être plus petit, notamment en dehors, où il n'est pas nécessaire d'exposer autant le cortex frontal. Pour cela on peut se contenter d'un seul trou de trépan pour réaliser un volet en forme de triangle isocèle.

L'analyse préopératoire de l'imagerie en IRM peut prévoir les difficultés de cette étape et donc d'ajuster la place du volet opératoire. Si des collecteurs veineux de calibre important sont

présents, il est établi que le risque d'un sacrifice veineux augmente d'avant en arrière, au fur et à mesure qu'on se rapproche de la région rolandique et aussi qu'il augmente avec l'intensité et la durée de la rétraction cérébrale.

Il est ici indispensable d'exposer la ligne médiane. Le décollement de la dure-mère le long de la ligne médiane doit être prudent pour éviter de blesser le sinus longitudinal supérieur.

L'utilisation de la scie de Gigli permet de tailler le volet en biseau sans risque pour le sinus, puis de rogner la table interne à la gouge en toute sécurité pour exposer le sinus longitudinal supérieur. En respectant la table externe au-dessus du sinus, on évitera que la réflexion du lambeau interne de dure-mère ne déforme le sinus pendant l'intervention.[90]

L'ouverture de la dure-mère débute dans le tiers externe du volet, son extension vers la ligne médiane doit être faite sous contrôle de la vue. L'incision durale doit être menée quasiment jusqu'au contact du sinus longitudinal supérieur pour exposer parfaitement la faux. Si le volet a été bien placé, il arrive que les veines d'amarrage ne gênent pas cette exposition.

La dissection de la scissure interhémisphérique doit être menée sous microscope opératoire.

La première étape est de choisir le site de rétraction du cortex frontal interne, afin que la voie d'abord atteigne l'aplomb du foramen interventriculaire. Les repères les plus fiables peuvent être donnés par la neuronavigation. En son absence, dans le plan sagittal, la ligne verticale qui unit la suture coronale au conduit auditif externe passe par le foramen interventriculaire.

Après la mise en place d'un protecteur contre la face interne de l'hémisphère, la dissection est poursuivie verticalement le long de la faux.

L'artère péricalleuse est identifiée en poursuivant la dissection en profondeur. Lorsque les artères péricalleuses sont exposées, la meilleure solution est de les écarter avec douceur l'une de l'autre pour réaliser l'incision du corps calleux entre elles , cette incision est longitudinale et mesure 2 à 3 cm de long. Dès que le corps calleux est incisé, le flux de LCR en provenance des cavités ventriculaires détend l'hémisphère ce qui permetra une bonne exposition des structures ventriculaires.[93,94]

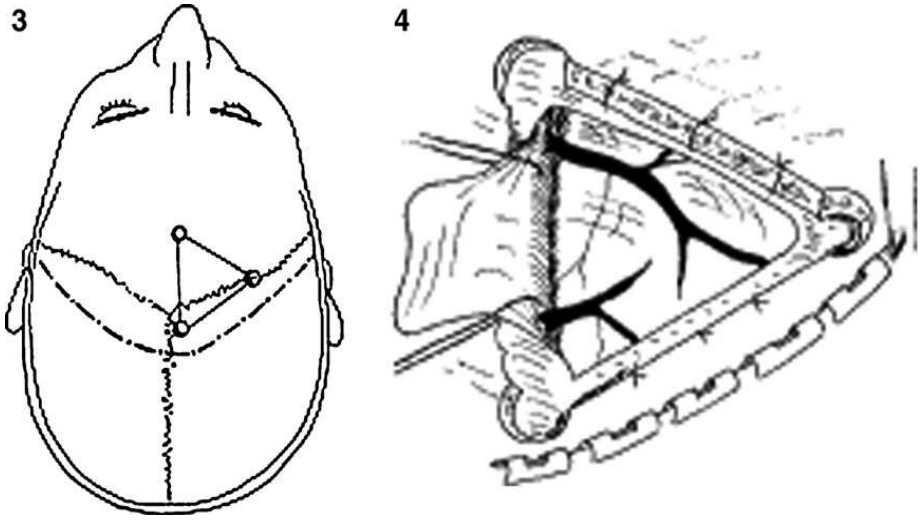

Schéma 13 : Voie transcalleuse antérieure : incision cutanée, volet, et ouverture durale.[86]

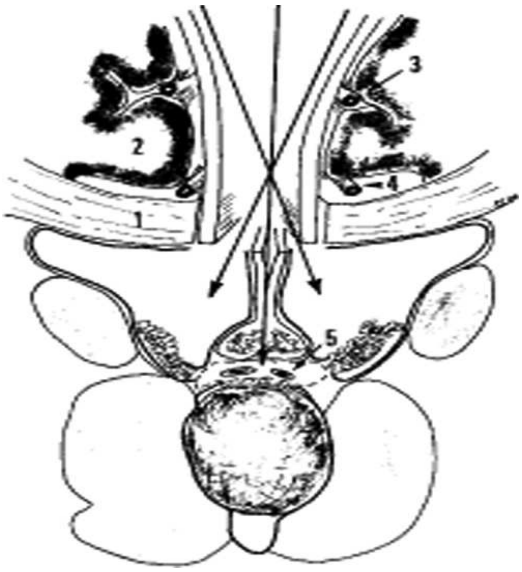

Schéma 14 : Voie transcalleuse antérieure.

(1 : corps calleux ; 2: gyrus cingulaire ;
3 :artère calloso-marginale ; 4 : artère péricalleuse ; 5 : veine cérébrale interne).

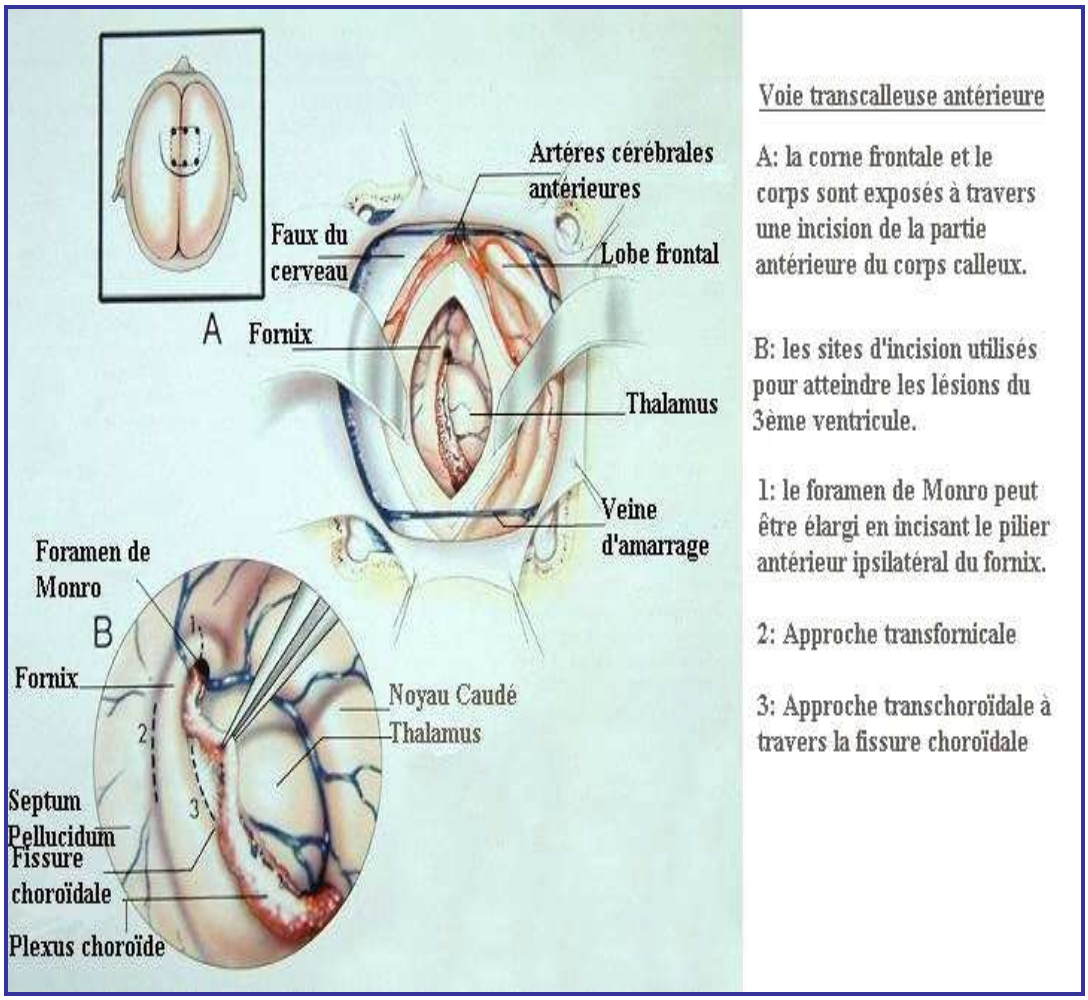

Schéma 15 : voie transcalleuse antérieure

***La voie transpariétale[89](schéma 16,17)**

Cette voie permet l'accès au carrefour ventriculaire , varie en fonction de l'hémisphère atteint : dominant ou mineur.

L'abord chirurgical est plus facile sur l'hémisphère mineur que sur l'hémisphère dominant mais le risque campimétrique est le même des deux côtés.

- Hémisphère mineur : la voie utilisée est transpariétale. L'installation est proclive, patient en décubitus latéral. Un volet pariétal centré sur le carrefour ventriculaire permet une incision pariétale à travers P2 jusqu'à la cavité ventriculaire.

Une incision assez haute est sûrement préférable pour éviter les radiations optiques, assez basses en regard du carrefour . Il faut respecter les vaisseaux corticaux et prendre garde à l'effondrement hémisphérique qui peut favoriser la rupture de veines d'amarrage pariétales ou rolandiques.

- Hémisphère dominant : la voie utilisée est transpariétale supérieure. La projection du cortex phasique nécessite de déplacer l'incision corticale vers le haut et l'arrière à travers P1, sans dépasser le gyrus pariétal ascendant en avant, ni atteindre la scissure calcarine en arrière. Cette incision doit rester suffisamment à distance de la face interne de l'hémisphère pour en éviter les sillons. Cette voie d'abord peut aussi être utilisée pour l'hémisphère mineur .[86]

L'installation est proclive en décubitus dorsal, tête fléchie. C'est une voie d'abord très profonde qui nécessite le recours systématique à la neuronavigation pour optimiser l'incision corticale et l'orientation de la voie d'abord. Le pédicule vasculaire de la tumeur est atteint en dernier car situé sur le versant opposé à celui abordé par l'opérateur.

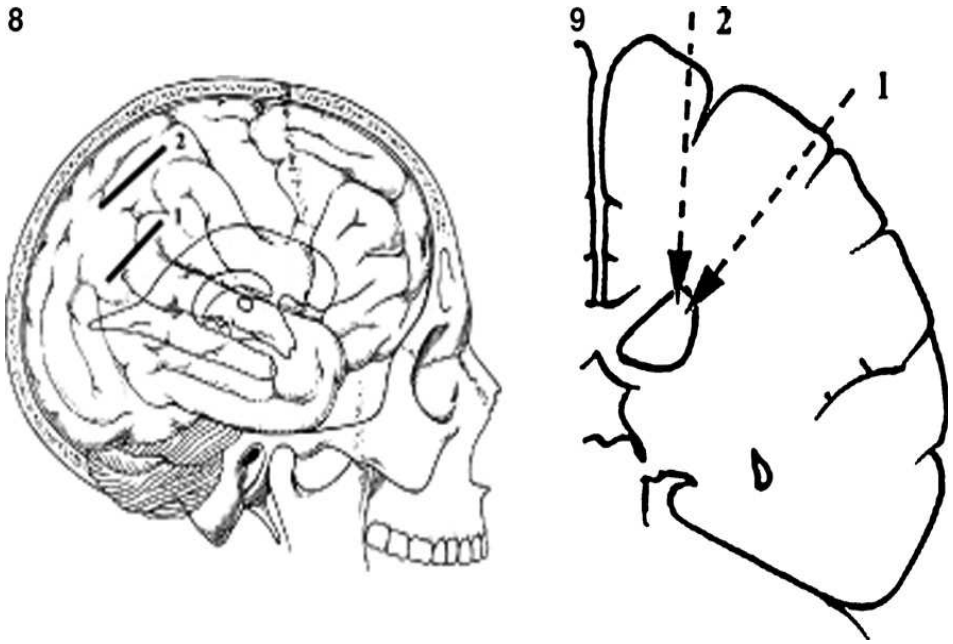

Schéma 16 : Abord du carrefour ventriculaire. (1 : voie transpariétale ; 2 : voie transpariétale supérieure).[86]

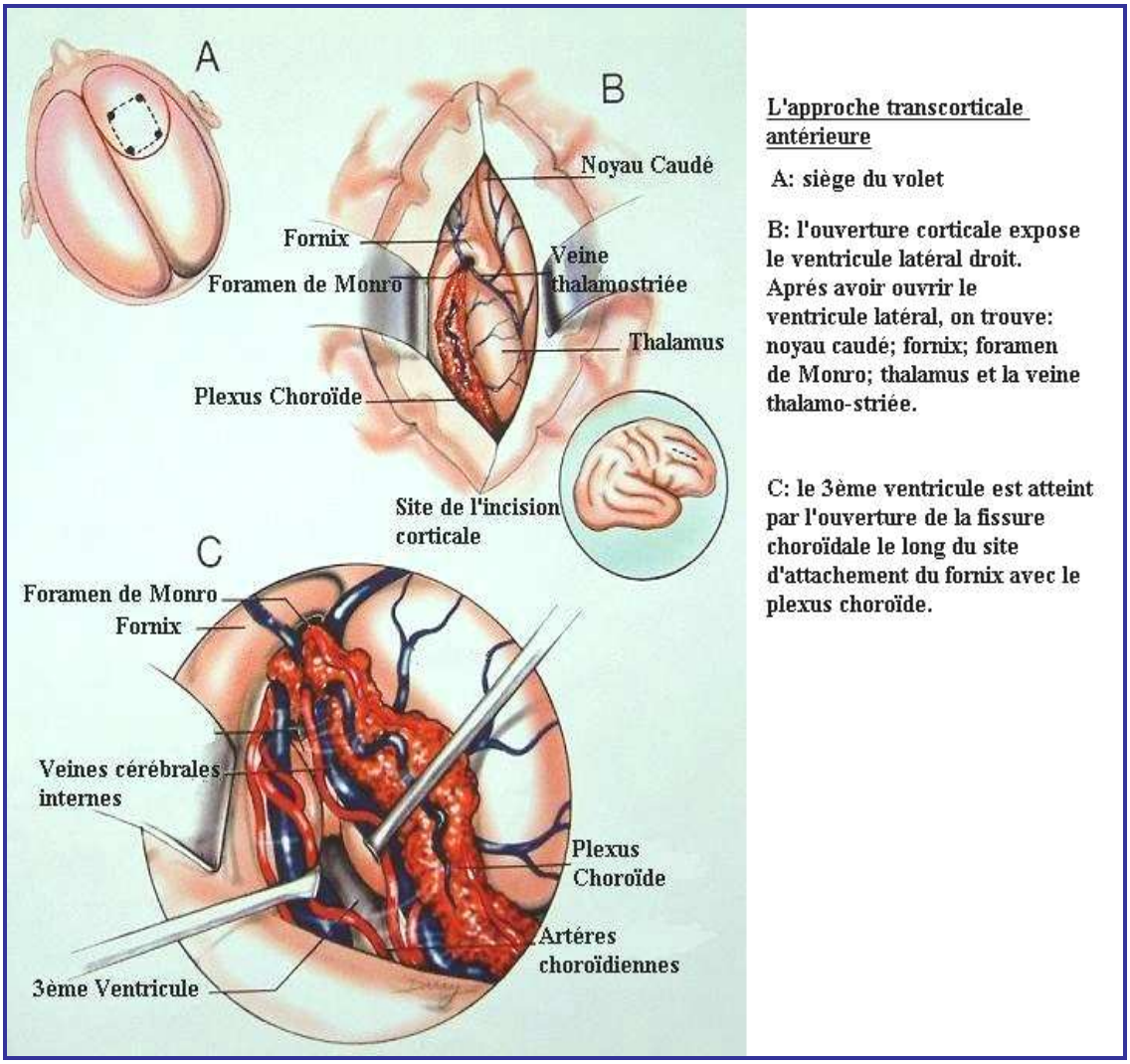

Schéma 17 : voie transcorticale antérieure

***La voie transtemporale[86](schéma 18,19,20,21) :**

Cette voie permet un bon accès a la corne temporale du ventricule latérale.

L'installation est proclive, soit en décubitus dorsal avec un coussin sous l'épaule homolatérale si la souplesse rachidienne est satisfaisante, soit en décubitus latéral. Un scalp frontotemporal en « ? » permet de tailler un volet temporal antérieur et moyen, rasant le plancher temporal en bas et atteignant le ptérion en avant. La veine sylvienne superficielle et la veine anastomotique temporale de Labbé doivent être respectées.

À partir de cette exposition, plusieurs voies sont possibles jusqu'au ventricule latéral :

-l'ouverture de la vallée sylvienne permet de traverser la partieantérieure et profonde de sa berge temporale vers la cavité ventriculaire ;

- la voie transsulcale T1T2 utilise un sillon très profond, qui conduit presque au contact de la paroi ventriculaire externe souvent dilatée. Cet abord est difficile, au contact des vaisseaux sulcaux qu'il faut préserver. Son risque fonctionnel est important sur l'hémisphère dominant et peut être minimisé par une IRM fonctionnelle préopératoire. Elle nous parait devoir être réservée à des tumeurs de petit volume ;
- la voie transcorticale utilise une incision corticale plutôt au travers de T2 que de T1 pour épargner la vallée sylvienne, et préserver le cortex T1 sur l'hémisphère dominant ;
- on peut aussi traverser T3 en défléchissant la tête, pour aborder la cavité ventriculaire à sa partie basse mais il faut prendre garde à préserver la veine anastomotique temporale de Labbé pour éviter un infarctus veineux secondaire.[89]

Rapport-Gratuit.com

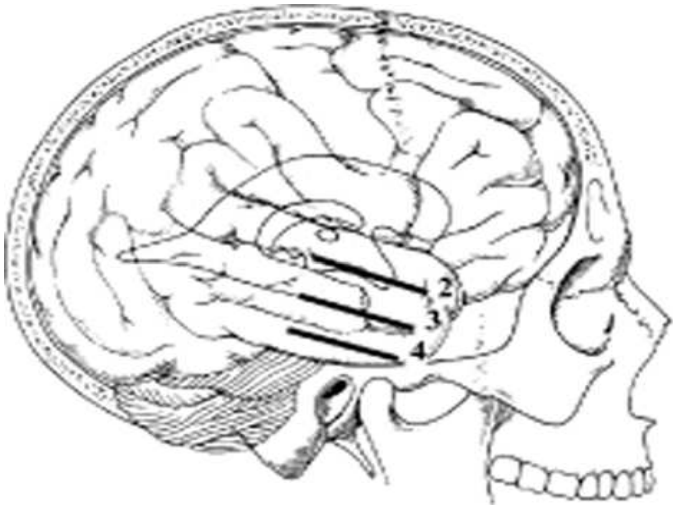

Schéma 18 : Abord de la corne temporale du ventricule latéral.

(2 : voie transsulcale T1T2 ;
(3 : voie transcorticale T2 ;
(4 : voie transcorticale T3).[86]

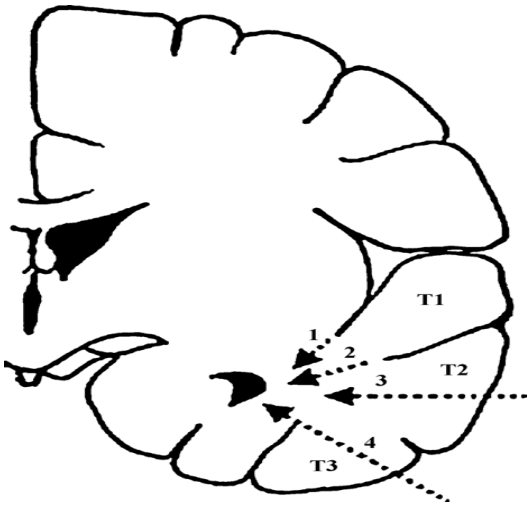

Schéma 19 :Abord de la corne temporale sur une coupe frontale schématique.
(1 : travers la vallée sylvienne ; 2 : à travers le sillon T1T2 ; 3 : par une corticotomie en T2 ; 4 : par une corticotomie en T3).

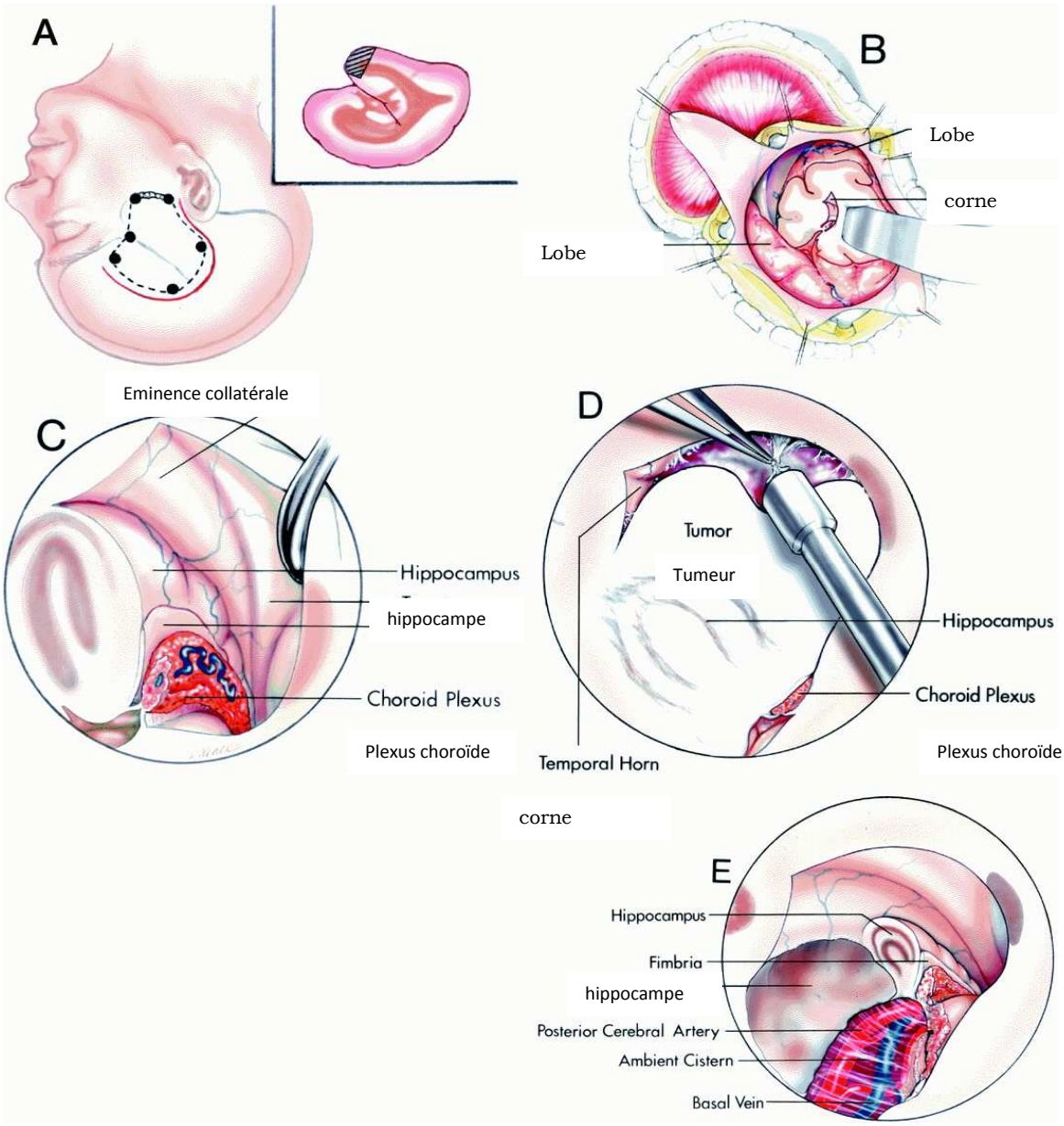

Schéma 20-Craniotomie fronto-temporale et l'accés à la corne temporale par une lobectomie temporale

A :Le volet osseux avec les limites de la lobectomie temporale.
B :La lobectomie s'étend au delà de la partie antérieure de la corne temporale.
C :Les structures exposées par la paroi de la corne temporale :Fimbria, Tapetum, Eminence collatérale et plexus choroïde.
D et E :L'accès à la tumeur et son enlèvement.

Rapport-gratuit.com
LE NUMERO 1 MONDIAL DU MÉMOIRES

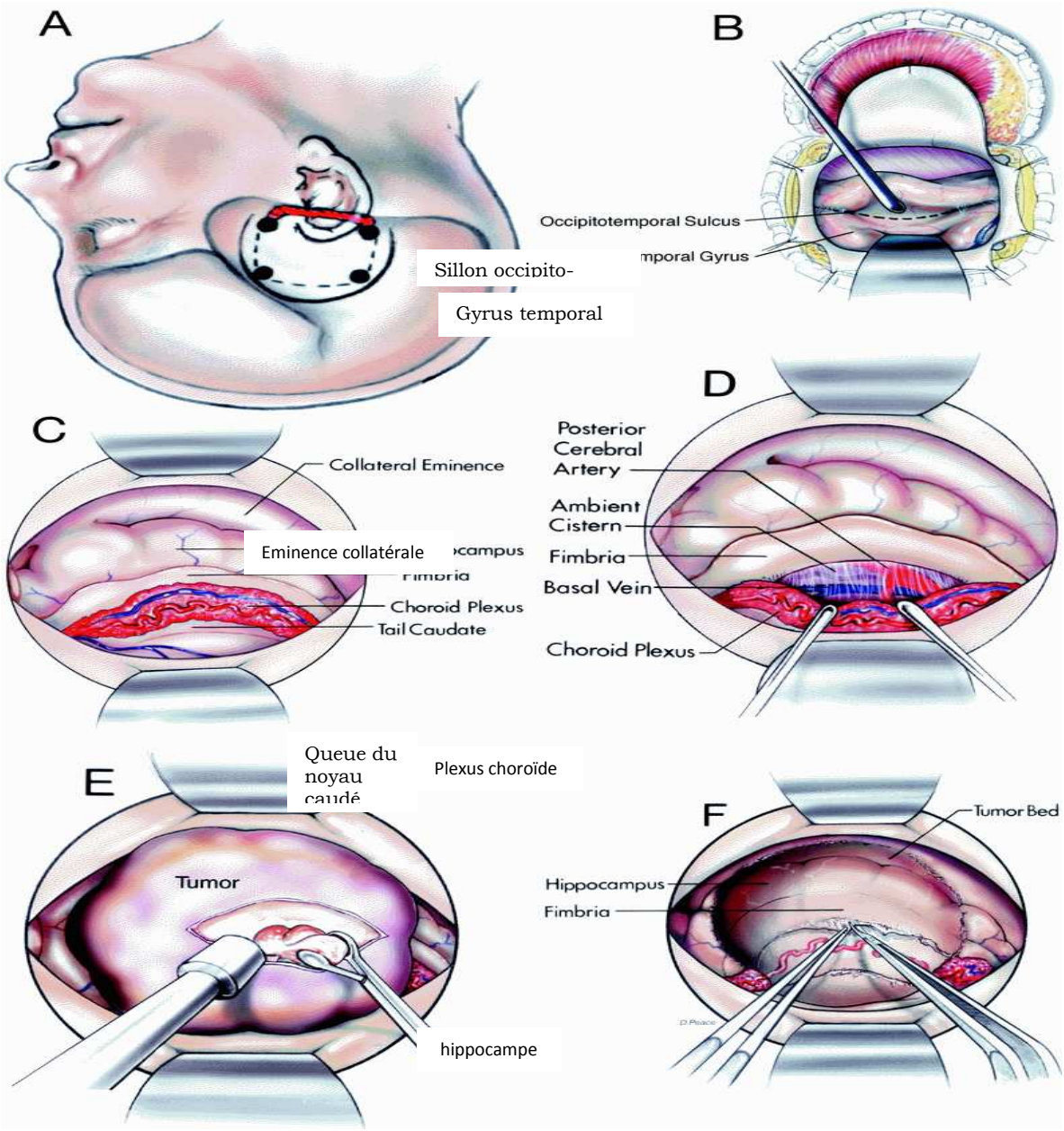

Schéma 21-L'approche sous-temporale à la corne temporale et la citerne ambiante

A :Le volet osseux /B :La dure-mère est ouverte. L'incision corticale est faite sur le sillon occipito-temporal entre le gyrus temporal inférieur et le gyrus occipito-temporal. /C :La corne temporale est ouverte. /D :La fissure choroïdienne est ouverte en incisant l'attachement du plexus choroïde au fimbria. /E et F :L'accès à la tumeur et son enlèvement

***autres voies d'abord :**

La voie d'abord transcalleuse postérieure n'est pas très logique car le corps calleux ne constitue pas le toit de la cavité ventriculaire en arrière. Elle expose en outre aux complications de déconnection calleuse postérieure.[86](schéma 23)

Par contre, certains auteurs (Dandy, 1921) ont décrit une voie interhémisphérique occipitale paraspleniale qui, utilisée en décubitus ventral, peut donner accès à la face interne du carrefour à travers le cortex pariétal interne . Cependant, elle impose l'interruption d'une ou plusieurs veines d'amarrage pariétales et peut être responsable d'une hémianopsie latérale homonyme par la rétraction de la face interne de l'hémisphère qu'elle nécessite. Elle oblige à s'approcher de la grande veine cérébrale de Galien mais en contre-partie permet d'accéder aux vaisseaux choroïdiens dès le début de l'intervention.[90](schéma 22)

Schéma 22 : Accès au carrefour par la voie paraspléniale.
(CC : corps calleux, sectionné).

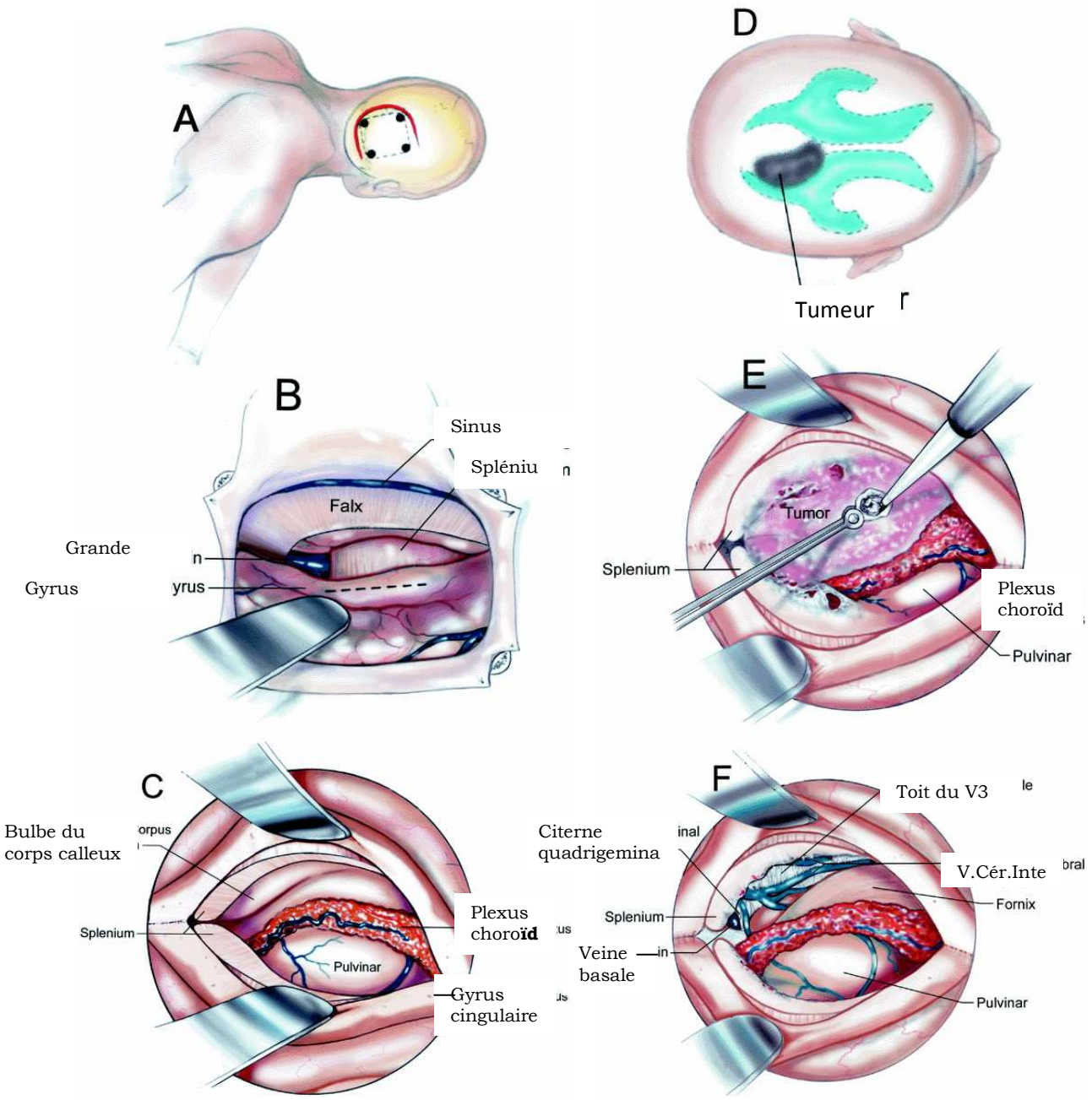

Schéma 23– l'approche transcalleuse postérieure

A : la position du malade avec le volet osseux /B : la dure mère est ouverte en direction du sinus sagittal supérieur, la surface médiale du lobe pariétal droit est rétractée loin de la faux, l'incision corticale s'étend à travers la partie postérieure du gyrus cingulaire. Le corps calleux est incisé au milieu pour exposer le carrefour ventriculaire droit. /C : l'ouverture à travers la partie latérale du splénium expose la croix du fornix, le bulbe du corps calleux, le pulvinar et le plexus choroïde. /D, E et F : la localisation, l'accès et l'enlèvement de la tumeur.

c. Différents types d'exérèse :

La décision du traitement chirurgical d'une tumeur cérébrale se fonde sur des éléments multiples prenant en compte l'histoire clinique, les données de l'examen neurologique et des explorations radiologiques.[95]

c-1 Exérèse chirurgicale totale :[95]

Elle est le plus souvent possible dans les tumeurs bénignes mais s'avère difficile parfois vue la profondeur des tumeurs ventriculaires : la nécessité du caractère radical de la résection doit cependant dans certains cas être évaluée en fonction du risque fonctionnel.

Dans notre série , l'exérèse totale a été pratiquée chez 16 patients, soit 50% des cas.

c-2 Exérèse chirurgicale subtotale ou partielle :[95]

Elle sera pratiquement toujours le cas dans les tumeurs gliales. En effet, en dehors de certaines variétés (astrocytome pilocytique), ou existe une interface nette avec le tissu cérébrale avoisinant, l'organisation spatiale des gliomes fait que même dans les tumeur macroscopiquement délimitées, on retrouve une infiltration périphérique s'étendant plus au moins dans le parenchyme cérébral (astrocytome fibrillaire, anaplasique). L'infiltration est même la règle dans les tumeurs diffuses (oligodendrogliomes, astrocytomes diffus).

Dans notre série, elle a été pratiquée chez 15 patients, soit 47% des cas.

c-3 Biopsie stéréotaxique :[96,97]

Elle doit être réservée à des équipes entraînées à cette technique qui nécessite un repérage anatomique stricte (scanner cérébral, angiographie et IRM cérébrale préalable le plus souvent).

La biopsie stéréotaxique est réalisée sous anesthésie générale chez l'enfant, sousanesthésie locale chez l'adulte. Les cadres stéréotaxiques récents, couplés à l'imagerie moderne, autorisent une méthodologie plus légère.

Ainsi, pour les tumeurs de la fosse cérébrale postérieure, deux voies d'abord sont possibles. La voie sous-occipitale transcérébelleuse permet de biopsier les lésions pontiques,

alors que la voie transfrontale rétrocoronale est utilisée pour biopsier les tumeurs mésencéphaliques. La mortalitéest inférieure à 1%, le risque principal est l'hémorragie intratumorale.

La biopsie en conditions stéréotaxiques doit être réalisée chaque fois qu'un geste chirurgical radical ou subtotal n'est pas envisagé, en tout cas chaque fois avant qu'un traitement complémentaire par radiothérapie ou chimiothérapie ne soit entrepris. Une exception à cette règle est le gliome diffus du tronc cérébral, qui est toujours à épicentre pontique; il a une évolution clinique et radiologique si caractéristique chez l'enfant que certaines équipes ne font pas de biopsie avant de débuter les traitements complémentaires, arguant le fait que chez l'enfant, toutes les tumeurs diffuses sont de haut grade, inaccessibles aux traitements complémentaires actuels.

d. Neuroendoscopie :[98,99,100]

L'endoscopie intracrânienne permet d'éviter le traumatisme du tissu cérébral et

dediminuer les risques du déficit mental et neurologique. C'est un nouvel outil pour leneurochirurgien dont le rôle majeur est de mettre en évidence l'anatomie initiale sans avoir besoin de disséquer ou de rétracter. Elle a trouvé un regain d'intérêt ces dernières années du fait des progrès importants des systèmes optiques et de la miniaturisation instrumentale.

Cette méthode peut être utilisée pour la visualisation de certaines tumeurs profondes, éventuellement combinée à une méthode stéréotaxique. Cependant, la possibilité de résection tumorale reste limitée et particulièrement difficile en cas de tumeur vasculaire. Elle offre par contre une solution simple et efficace pour le traitement de certaines hydrocéphalies obstructives.

La fosse cérébrale postérieure est une région d'élection pour les applications de l'endoscope.

L'endoscope utilisé pour visualiser la région de l'angle ponto-cérébelleux est de type O. Hopkins 4 mm. L'angle du champ souvent utilisé est 0 degré, et occasionnellement des endoscopes de 30 ; 70 ; 110 degrés. [98]

L'introduction de l'endoscope se fait par une craniotomie rétro-sigmoïde de 2cm; quand le diamètre est inférieur à 10mm, l'endoscope est manipulé avec difficulté.

Une incision curviligne est effectuée au niveau de la dure-mère suivie par un drainageimmédiat du liquide céphalo-rachidien, ce qui permet au cervelet de chuter sans avoir besoin de le rétracter. [99]

L'insertion de l'endoscope est contrôlée par un système de vidéo-caméra et unmonitoring.

La connaissance de l'anatomie endoscopique initiale facilite la chirurgie en montrant les rapports exacts entre la tumeur et les structures vasculaires voisines, ce qui rend l'acte chirurgical moins invasif et plus sûr.[100]

VI. SURVEILLANCE ET COMPLICATIONS POSTOPERATOIRES:

1- SURVEILLANCE :[101,102,103]

1-1 Surveillance per-opératoire :

Les accidents inhérents à la chirurgie des tumeurs ventriculaires et surtout au niveau de la fosse cérébrale postérieure sont de plusieurs ordres :

- Les troubles de la fréquence cardiaque : bradycardie et tachycardie.
- Les troubles du rythme cardiaque : extrasystoles.
- L'association hypertension artérielle-tachycardie.
- Les troubles de la thermorégulation le plus souvent à type d'hyperthermie progressive.

L'anesthésiste doit être attentif à saisir la moindre anomalie qui indiquerait au neurochirurgien que son geste devient traumatisant pour les centres vitaux, d'où l'intérêt de l'adjonction de mesures fiables de la tension artérielle, de la pression veineuse centrale et des gaz du sang qui sont les éléments de surveillance de l'intégrité du tronc cérébral.

1-2 Surveillance post-opératoire :[102]

Le pronostic immédiat est conditionné par la qualité de la surveillance et des soins. Remis dans son lit en position assise, placé en unité de soins intensifs le malade doit être l'objet pendant plusieurs jours d'une surveillance permanente portant sur les grandes fonctions de l'organisme, l'état de conscience et l'état local :

- la ventilation doit faire l'objet d'une attention particulière dont l'efficacité est jugée sur les résultats des mesures répétées des gaz du sang,
- la fonction cardiovasculaire est surveillée par l'enregistrement éléctro-cardiographique continu et la prise régulière des chiffres tensionnels,
- la sonde gastrique doit être maintenue en place pendant plusieurs jours et permet d'éviter les vomissements et de recueillir le liquide gastrique, les hémorragies gastro-duodénales ne sont pas rares,
- la surveillance de la température, des constantes biologiques s'impose chez tout opéré,
- l'état local doit faire l'objet d'une surveillance rigoureuse. L'appui prolongé sur la cicatrice chez l'enfant peut se compliqué d'escarres et de fistule du LCR.
- Un gonflement fluctuant de la nuque peut être la manifestation d'un trouble de la circulation du LCR dans les jours suivant l'intervention d'ou l'intérêt d'une appréciation régulière de la tension de la nuque.

2- COMPLICATIONS POST-OPERATOIRES :

De nombreuses complications peuvent survenir et sont de gravité variable.

Rapport-Gratuit.com

2-1 Complications immédiates :

Surviennent dans les cas des tumeurs très volumineuses, elles sont souvent l'apanage du nourrisson, ou lorsqu'il existe une infiltration du plancher du 4ème ventricule.

On peut noter :

- une absence de réveil ,[101]
- des troubles neurovégétatifs immédiats (hyperthermie, modifications du rythme respiratoire voire même une apnée),
- des troubles vasomoteurs, des modifications de la tension artérielle. Ces troubles conduisent plus souvent à la mort dans quelques jours.

2-2 Complications secondaires :

Surviennent vers le 2ème ou 4ème jour, il peut s'agir de troubles de la conscience ou d'anomalies neurovégétatives justifiant la pratique d'une TDM cérébrale dans le but d'éliminer un hématome du 4ème ventricule. Une hyperthermie n'est pas rare et généralement expliquée par une hémorragie méningée.[101]

2-3 Complications tardives :

a- Méningite postopératoire : [104,105]

Les infections méningées après neurochirurgie représentent un problème important, elles sont corrélées à un taux de mortalité élevé de 20 à 50%. Une littérature abondante a permis d'évaluer le risque en fonction du type d'intervention et du terrain.

Les types d'infections postopératoires sont variés : infection cutanée (25 %), abcès cérébral (15 %), ostéite du volet (12%), méningites (50 %). [104]

Dans notre série, nous avons noté 3 cas de méningite, soit 9.4% des cas. Dans les différente série de la littérature ce pourcentage varie entre 2% et 14%.[21,23,26,27,29]

b- Complications respiratoires :[102,105]

On peut les diviser en deux catégories :

b-1 Trouble ventilatoire d'origine centrale :

Il s'agit d'insuffisance respiratoire qui se manifeste cliniquement par des anomalies du rythme respiratoire pouvant aller jusqu'à l'apnée.

Les patients particulièrement à risque sont ceux qui présentent une lésion des structures médianes, notamment du IVème ventricule.

Dans notre série, nous avons noté 1 cas de troubles réspiratoires, soit 3.1% des cas.

b-2 Pneumopathie :

Du point de vue clinique, radiologique et biologique, on peut tout observer de l'infection bronchique simple à un syndrome de détresse respiratoire aiguë.

c- Complications hémorragiques :

c-1 Hématomes du foyer opératoire : [105,106]

Ils sont plus fréquents pour les grosses tumeurs surtout au niveau de la fosse cérébrale postérieure et sont souvent dus à une atteinte de l'artère cérébelleuse antéro-inférieure. L'éventuel hématome dans la cavité opératoire doit être discuté devant une aggravation secondaire de la conscience, d'une mydriase ou de troubles neurovégétatifs.

Dans la série de Gokalp cette complication a été présente chez 3% des patients.

c-2 Hématomes extra et sous duraux : [101,105]

Les hématomes sous duraux sont plus fréquents que les extraduraux. Ils peuvent se manifester au cours de l'intervention par une importante turgescence cérébelleuse.

Dans la série de Gokalp un hématome extradural a été retrouvé chez 2 patients (1.8%) , et sousdural chez 3 patients (3%).

Aucun cas d'hématome postopératoire n'a été noté dans les suites des patients de cette série.

Rapport-gratuit.com
LE NUMERO 1 MONDIAL DU MÉMOIRES

d- Fuite du liquide céphalorachidien :[104]

Cette complication constitue la principale cause de méningite reconnue dans tous les articles traitants les méningites post-opératoires.

Pour l'éviter, il faut une fermeture étanche de la dure-mère renforcée par la colle biologique.

e- Complications locales :[101]

Ce sont les escarres surtout occipitales qu'il faut guetter en changeant les points d'appui, et l'épanchement sous-cutané du LCR réalisant un chignon lié à des fuites du LCR à travers les points de sutures de la dure-mère dont l'évolution est souvent favorable grâce à des ponctions évacuatrices et à des pansements légèrement compressifs.

F- Oedèmes et poussées d'hydrocéphalie :[101,105]

Les oedèmes post-opératoires peuvent bénéficier d'un traitement médical (corticoïdes), alors que l'hydrocéphalie aigue nécessite une sanction chirurgicale en urgence.

g- Complications digestives :[101]

Des hémorragies digestives s'observent essentiellement lorsque les suites postopératoires ont été orageuses et souvent liées à des ulcères duodénaux.

h- Autres complications :[101,106]

h-1 Les troubles thromboemboliques :

Dus à l'immobilisation prolongée et à l'hémoconcentration induite par la restriction hydrique. Le nursing quotidien avec la kinésithérapie constitue le meilleur moyen de prévention.

L'héparinothérapie à dose isocoagulante n'est certainement pas indiquée en neurochirurgie.

h-2 La tétraplégie :

Survenant après chirurgie en position assise, le mécanisme invoqué est la diminution du débit sanguin médullaire en rapport avec une hyperflexion ou une déviation prononcée du crâne.

h-3 La pneumocéphalie:

Pratiquement constante chez les patients opérés en position assise maisexceptionnellement importante pour entraîner une détérioration neurologique et nécessiter une décompression immédiate..

h-4 Les troubles neurologiques:

Sont très variables en fonction du siège tumorale , de la taille tumorale le tableau clinique initiale et la modalité thérapeutique.

Des signes neurologiques peuvent soit compliquer le tableau clinique initiale ou apparaitre dans les suites postopératoires.

Dans notre série 3 patients ont présenté un déficit neurologique a type de mutisme akinétique pour 1 patient, et d'hémiparésie pour 2 patients.

VII. DONNEES ANATOPO-PATHOLOGIQUES :

1-CLASSIFICATION TOPOGRAPHIQUE :

Beaucoup de classifications fondés sur l'observation microscopique et des hypothèses histogénétiques ont le défaut de ne pas tenir compte des données anatomocliniques et chirurgicales qui sont pourtant essentielles pour le pronostic.

Le siège de la tumeur a une importance non négligeable car des lésions de même nature histologique peuvent avoir une évolution tout à fait différente suivant leur localisation .[32]

Plusieurs essais de classification topographique ont été entrepris, basée chacune sur un critère anatomique.

Charbonneau[35] classe ces tumeurs en :

- tumeurs du quatrième ventricule.
- tumeurs du troisième ventricule.
- tumeurs des ventricules latéraux :
- tumeurs des carrefours ventriculaires.
- tumeurs adhérentes au septum pellucidum.
- tumeurs des parois latérales.

Une autre classification devise ces tumeurs en :

- tumeurs du quatrième ventricule.
- tumeurs du troisième ventricule :
- de la paroi antérieure.
- de la région pinéale.
- de la toile choroïdienne.
- des noyaux gris centraux.
- tumeurs des ventricules latéraux :
- des plexus choroïdes.
- des parois ventriculaires.

2. CLASSIFICATION HISTOLOGIQUE :

Presque tous les types histologiques du SNC peuvent se rencontrer au niveau du système ventriculaire.

On distingue (107, Tableau XIX) :

- les tumeurs provenant de la prolifération d'éléments histologiques normalement présents dans les structures des cavités ventriculaires.
- les tumeurs provenant de la prolifération de reliquats embryonnaires.

La classification de l'OMS (WHO 2007) [107] classe les tumeurs ventriculaires en :

-Tumeurs du tissu neuroépithélial :

*Tumeurs épendymaires et sous épendymaires.

*Tumeurs astrocytaires .

*Tumeurs Du plexus choroïde .

*Tumeurs neurogliales et oligodendrogliales.

*Tumeurs embryonnaires..

-Kystes et pseudotumeurs.

-Tumeurs des méninges.

-Métastases.

Tableau XIX : classification histologique des tumeurs ventriculaires[108]

Groupe de tumeurs	Tissu d'origine	Types cellulaires	Tumeurs
Tumeurs dérivés d'éléments histologiques normalement présents dans les cavités ventriculaires	Parenchyme cérébral	Astrocytes	Astrocytomes Glioblastomes
		épendymocytes	Ependymome
		Epithélium du plexus choroïde	Papillomes Carcinomes choroïdiens
		Oligodendrogliocytes	Oligodendrogliomes
		Cellules neurogliales	Neurocytome central DNET
	Méninges	Méningocytes	méningiomes
Tumeurs dérivés de reliquats embryonnaires	Neuroblaste Cellules réticulaires		Médulloblastome PNET hémangioblastome
Kystes et pseudotumeurs			Kyste épidermoide Kyste colloïde du V3 Kyste neuroépithélial

Chaque type de tumeurs est classé en fonction de ses caractéristiques histologiques en différents grades histologiques (OMS 2007)[107] :

***les tumeurs gliales :[108]**

- **grade I** :
  - Astrocytome pilocytique
- **grade II** : **tumeurs oligodendrogliales**
  - Astrocytomes diffus
  - Oligodendrogliomes
  - Oligoastrocytomes
- **grade III** : **Gliomes malins**
  - Astrocytomes anaplasiques (anaplasie focale ou diffuse).
  - Oligodendrogliomes anaplasiques
  - Oligoastrocytomes anaplasiques
- **grade IV** :
  - Glioblastome multiforme

***les tumeurs épendymaires :[50,108]**

- **grade I** : subépendymome
- **grade II** :l'épendymome et ses variantes
- **grade III** :l'épendymome anaplasique

***les tumeurs embryonnaires** :

- médulloblastome
- les tumeurs neuroectodermiques primitives (PNET)

***les tumeurs neurogliales** :

- neurocytome
- gangliocytome

- ganglioglioome
- tumeur neuroépithéliale dysembryoplasique (DNET)

***les tumeurs des plexus choroïdes :[35]**

- papillome des plexus choroïdes
- carcinome des plexus choroïdes
- méningiome des plexus choroïdes

3. CORRÉLATION ENTRE LE TYPE HISTOLOGIQUE ET LA TOPOGRAPHIE DES PRINCIPALES TUMEURS VENTRICULAIRES :

3.1 Astrocytome :[35,109]

Il s'agit classiquement d'une tumeur kystique avec un nodule mural solide. Plus rarement la paroi du kyste est elle-même tumorale ou bien encore il s'agit d'une tumeur complètement solide.

D'un point de vue topographique, les tumeurs kystiques siègent généralement dans les hémisphères, alors que les rares tumeurs solides siègent plutôt au niveau V4 et du vermis.

La localisation au niveau du reste du système ventriculaire n'est pas rare.

Histologiquement, c'est dans l'immense majorité des cas une tumeur bénigne d'évolution lente.

3.2 Médulloblastome :[35,38,39]

Il s'agit d'une tumeur surtout cérébelleuse. Alors que chez l'enfant, elle est plutôt médiane ventriculovermienne , chez l'adulte, elle siége plus volontiers dans les hémisphères. Elle peut parfois être très latérale, voire exophytique. Des cas de médulloblastomes s'étendent dans l'angle ponto cérébelleux le long des nerfs du paquet acoustico-facial ont été rapportés.

3.3 Ependymome :[33,35,38,40]

Se développe à partir des cellules de l'épendyme, qui tapisse le plancher ventriculaire, participe à la formation du toit et se prolonge dans les deux récessus latéraux.

Ils sont fermes, parfois kystiques, souvent bénins mais il y a des formes de malignité diverse.

3.5 Méningiome:[39,45]

Il se développe essentiellement à partir des cellules des villosités arachnoidiennes qui s'invaginent en « doigt de gant » dans les veines et les sinus dure-mèriens.

Il se localise au niveau de l'APC, la tente du cervelet et les ventricules latéraux.

3.6 Hémangioblastome :

Tumeur richement vascularisée avec des composants kystiques d'histogénèse inconnue survenant de façon sporadique ou dans le cadre d'une maladie de Von Hippel Lindeau. [110]

Il siège préférentiellement au niveau du cervelet (V4) . Dans cette localisation il est hémisphérique dans 2/3 des cas. [35,39]

3.7 Kyste épidermoide :

Tumeur encapsulée, à surface irrégulière, nodulaire, de consistance friable et de couleur blanc brillant, d'ou le terme de « tumeur perlée ». Elle résulte de l'inclusion d'éléments épiblastiques lors de la fermeture du tube neural entre les 3éme et 5éme semaines de vie intra-uterine. L'origine acquise est rarement décrite, faisant suite à un traumatisme crânien pour les localisations intra-diploique, ou à des ponctions lombaires itératives pour les localisations intra- rachidiennes. [68,69]

3.8 Métastases: [71]

Elles ont des origines variables. Les cancers primitifs les plus fréquents sont dans l'ordre: poumon, sein (qui représentent à eux seuls plus de la moitié des métastases), mélanome, rein et tube digestif. Elles se situent le plus souvent dans l'épaisseur du parenchyme à la jonction entre substance grise et blanche, mais les localisations au niveau ventriculaire peuvent aussi être observé.

VIII. TRAITEMENT ADJUVANT:

1- RADIOTHERAPIE:

Faisant partie du traitement standard, la radiothérapie conduit à une amélioration des taux de survie à moyen terme, quelle soit utilisée seule ou en complément d'une chirurgie d'exérèse incomplète, ou en association avec une chimiothérapie. [111,112]

La radiothérapie dispose de modalités variées telles la radiothérapie externe, la curiethérapie et récemment, la radio-immunothérapie ou radiothérapie interne.

Elle a pour but la destruction des cellules tumorales restantes même en cas d'exérèse complète, et d'éviter les greffes tumorales au niveau de l'axe cérébro-spinal ou à distance. [111,112]

Dans notre série la radiothérapie a été indiqué chez 43.7% des patients , alors que dans les différentes série de la littérature ce pourcentage varie entre 14% et 37.5% (Tableau XX)

Tableau XX : indication de la radiothérapie dans la littérature

Auteurs	Indication de la radiothérapie
Gokalp [28]	37.5%
Baroncini [26]	14%
Notre série	43.7%

Rapport-Gratuit.com

1-1 Radiothérapie externe :[111,112]

Elle utilise principalement les photons dits de "haute énergie" du cobalt 60 et principalement des accélérateurs linéaires.

Le but de chaque radiothérapeute est de traiter la tumeur tout en limitant au maximum l'irradiation des tissus sains. Ceci est la plupart du temps difficile en cas de tumeur maligne, souvent mal limitée et à haut potentiel d'extension.

La détermination du volume cible est faite en fonction du type de lésion et des constatations chirurgicales. Le travail du radiothérapeute est ici grandement facilité depuis l'amélioration des techniques radiologiques : TDM et IRM.

En cas de tumeur maligne, quelque soit le grade, il est classique d'avoir un volume cible dépassant les limites tumorales de 2 à 3cm environ. Ce volume est éventuellement réduit (toujours de façon modérée) en cours d'irradiation (en général à la dose de 40-45 Gy); cette réduction de champ n'apparaît pas souhaitable en cas de tumeur mal limitée.

Le volume cible doit être déterminé à l'aide d'un appareil radiologique de simulation, afin de choisir les meilleures conditions de positionnement, évitant au mieux les organes dits critiques (oeil, hypophyse).

L'avènement de la dosimétrie tridimensionnelle (ou 3D), à partir de l'imagerie moderne, améliore la précision des plans de traitement et l'optimisation du choix thérapeutique. La technique d'irradiation par deux faisceaux latéraux opposés tend à faire place à des techniques multifaisceaux.

a- Indications selon le type histologique:

Les indications de la radiothérapie se distinguent en fonction de la nature histologique de la tumeur:

b- Astrocytome :[35,38,113]

C'est une tumeur bénigne curable par la chirurgie. Les localisations profondes et la résection partielle sont des limites de la chirurgie seule. Il est alors préférable de recommander

la radiothérapie en postopératoire en cas de résection partielle et plus particulièrement si la tumeur est hautement maligne ou s'il existe des signes d'invasion du tronc cérébral.

c- Médulloblastome:[111,113-115]

Même réduite dans ses doses par rapport aux anciens protocoles, grâce à la chimiothérapie première (et éventuellement retardée jusqu' à l'âge de 3 ans pour éviter ses effets iatrogènes), la radiothérapie est toujours indiquée et comportera habituellement :

- Une irradiation encéphalique totale (de 20 à 30Gy),
- Une irradiation spinale (de 20 à 30 Gy),
- Une surimpression sur la fosse postérieure, aboutissant à une dose totale de 50 à 55 Gy.

Ces doses sont réduites de 10 à 20 % chez l'enfant de moins de 2 ans.

Cette radiothérapie sera débutée dés la fin de la chimiothérapie, c'est à dire à la 6éme semaine.

d- Ependymome:[111,113,115]

Ils se développent à partir des cellules épendymaires qui tapissent les ventricules et le canal central de la moelle épinière. Ces tumeurs ont tendance à s'étendre le long des espaces épendymaires; occasionnellement, elles essaiment dans le liquide céphalorachidien (LCR) pour envahir le névraxe.

Les épendymomes sont généralement de bas grade histologique, les tumeurs de haut grade sont parfois appelées épendymomes malins ou anaplasiques.

L'épendymoblastome est une variante embryonnaire ayant une forte tendance à essaimer le long du névraxe.

La radiothérapie est administrée après une résection large. Les tumeurs de bas grade sont irradiées à une dose de 55 Gy, englobant une marge de sécurité de 2 cm.

La radiothérapie est poursuivie jusqu'à 60 Gy pour les tumeurs de haut grade. Il n'y a pas lieu d'irradier le névraxe pour les tumeurs supratentorielles. Pour les tumeurs sous-tentorielles,

Rapport-gratuit.com
LE NUMERO 1 MONDIAL DU MÉMOIRES

l'irradiation craniospinale est recommandée en cas d'envahissement du LCR, documenté par l'imagerie et/ou la cytologie, dans les tumeurs avec une large composante intraventriculaire, ainsi que dans les épendymoblastomes. Celle-ci est menée à une dose de 36 à 40 Gy.

Dans tous les cas il n' y aura pas d'irradiation encéphalique avant l'age de 1 an, et la dose totale sera inférieure ou égale à 35Gy avant l'age de 3 ans.

d- Méningiome :[111]

Des principaux travaux de la littérature, on peut retenir quatre indications de la radiothérapie des méningiomes :

-exérèse incomplète;

-histologie agressive;

-première récidive;

-chirurgie récusée.

La dose habituellement délivrée est de 50 à 55 Gy sur un volume restreint défini par TDM, à raison de 9 Gy par semaine en cinq fractions. En cas de tumeur agressive ou maligne, ces doses sont trop faibles. On traitera ces tumeurs comme des gliomes malins : 60 Gy en 6 semaines avec une marge péri tumorale de 3 cm.

e- Métastases :(116, tableau XXI)

En l'absence de diagnostic anatomopathologique et/ou en présence d'un risque vital, tout patient atteint d'une seule métastase extirpable doit être opéré.

En dehors de ces cas, si une métastase est unique et si une chirurgie peut être effectuée, celle-ci est une option qui doit être proposée au patient. Une irradiation complémentaire est alors souhaitable quelle que soit la qualité de l'exérèse. L'irradiation locale de choix serait logiquement la radiothérapie en conditions stéréotaxiques, mais les seuls essais montrant l'intérêt de l'irradiation postopératoire ont utilisé l'irradiation de l'encéphale en totalité.

Dans le cas d'un patient inopérable ou refusant l'intervention, d'une métastase inextirpable, la radiothérapie en conditions stéréotaxiques plus l'irradiation de l'encéphale en

totalité est le traitement de choix. Cependant, si l'irradiation de l'encéphale en totalité reste la base du traitement, un traitement par irradiation en conditions stéréotaxiques seule devrait être discuté dans certains cas. Dans le cas de métastases multiples, la chirurgie ne semble améliorer ni les taux de contrôle local, ni ceux de la survie, une radiothérapie semble alors le traitement de choix. L'irradiation de l'encéphale en totalité est le traitement dans les cas de quatre métastases ou plus, la radiothérapie en conditions stéréotaxiques plus l'irradiation de l'encéphale en totalité semblent adaptés en cas de deux ou trois métastases.

Tableau XXIV : Radiothérapie fractionnée. Indications standard et modalités. [116]

Astrocytomes de bas grades (astrocytome, oligoastrocytome, oligodendrogliome)	postopératoire, si exérèse incomplète ou si récidive inopérable	VCA = VT + marge. DT= 45 à 61,2 Gy
Astrocytome pilocytique	récidive inopérable, forme agressive après échec de la chirurgie ou de la chimiothérapie (enfant)	VCA= VT +/- marge. DT = 45 à 54 Gy
Ependymome	Postopératoire	Malin = fosse post (55Gy) +névraxe (35Gy) (névraxe si >4ans) n = fosse post (50 à 55 Gy)
Médulloblastomes : - bas risque - haut risque (reliquat, greffe méningée	Postopératoire chimiothérapie + chimiothérapie	Névraxe : DT = 30,6 à 36 Gy + fossse postérieure + marge. DT = 54 à 61,2 Gy Greffe axiale : DT = 45 à 54Gy
Métastases multiples - unique ou < 3	Exclusive, palliative Chirurgie/radiochirurgie ou exclusive	Encéphale : DT= 30 Gy / 10 séances Encéphale : DT = 30 à 40 Gy VCA= VT+marge.DT=54 à 61,2 Gy.

VT : volume tumoral ou lit tumoral.
VCA : volume cible anatomoclinique.
DT : dose totale (1,8 Gy x 5 séances semaine)

1-2 Curiethérapie :[111,112] :

Cette méthode d'irradiation, qui utilise des sources radioactives mises en place à l'intérieur de l'organisme, fait appel essentiellement à l'iridium 92.

Ce mode d'irradiation permet de délivrer une dose totale sensiblement plus forte sur le volume tumoral en un temps total bref, en épargnant au mieux les tissus sains avoisinants.

1-3 Irradiation cérébrale en condition stéréotaxique :

L'irradiation cérébrale en conditions stéréotaxiques a été proposée par l'école suédoise neurochirurgicale de Leksell dès 1951. [111]

Le terme radiochirurgie est synonyme de la délivrance, en une seule séance, d'une dose élevée d'irradiation à un volume tumoral intracrânien sélectionné et repéré par stéréotaxie [111,117,118]. Ce type d'irradiation est très peu employé pour le traitement des tumeurs cérébrales.

L'expérience de la pratique de la radiochirurgie a appris qu'il s'agissait d'une méthode particulièrement efficace lorsque sont traitées des lésions de petite taille, bien circonscrites, situées profondément dans le cerveau en des régions ou une approche microchirurgicale représenterait des risques fonctionnels et/ou vitaux. La limite principale de la radiochirurgie est incontestablement la taille (au-delà d'un diamètre de 2,5 ou 3 cm une lésion ne relève plus de la radiochirurgie). Bien entendu, il s'agit d'une règle qui doit être adaptée en fonction de la nature de la lésion, de sa topographie et de l'évaluation que l'on fait des risques spécifiques des différentes alternatives. [117]

La technique tend actuellement à être modifiée. Les sources multiples de cobalt 60 (le « gamma-Unit » utilise 201 sources convergentes de 60 Co) tendant à faire place à des faisceaux multiples de photons de haute énergie des accélérateurs linéaires. On utilise de plus en plus des cadres non invasifs, permettant le fractionnement (radiothérapie fractionnée en « conditions stéréotaxiques »).[111]

Il n'existe aucun essai randomisé ayant comparé la radiothérapie en conditions stéréotaxiques voire la radiothérapie fractionnée classique à d'autres méthodes thérapeutiques des méningiomes. La revue de la littérature ne peut faire référence qu'à des séries rétrospectives de cas sélectionnés. Il ressort de ces séries que la radiothérapie en conditions stéréotaxiques ne doit pas être utilisée pour traiter des méningiomes de plus de 40 mm ou situé à moins de 5 mm des voies optiques.

La radiothérapie en conditions stéréotaxiques a souvent été proposée en complément d'une exérèse chirurgicale incomplète. Les taux de contrôle local de ces tumeurs incomplètement réséquées semblent être supérieurs à 90 %, avec des reculs parfois supérieurs à 7 ans. [119]

Les métastases cérébrales des cancers systémiques représentent une cause importante de morbidité et de mortalité chez les patients cancéreux. La radiothérapie et l'exérèse chirurgicale sont les deux principales thérapies actuellement disponibles.

L'exérèse chirurgicale est réservée aux patients porteurs de métastases peu nombreuses (moins de 3) [119,120]. La radio chirurgie stéréotaxique est une alternative à la chirurgie pour les métastases de petits diamètres, même sur les tumeurs réputées radio résistantes. Kondziolka et al. ont montré, dans une étudeprospective et randomisée de 27 patients porteurs de 2 à 4 métastases, l'intérêt d'uneradiochirurgie en complément de la radiothérapie encéphalique. Les résultats sont en effet en faveur de la radiochirurgie complémentaire, avec un taux de progression locale à 1 an de 8 % contre 100 %, et une médiane de survie de 11 mois contre 7,5 mois. [120]

Bien qu'il n'existe jusqu'à présent aucune étude randomisée comparant la radiochirurgie à la chirurgie, Muacevic et al. ont montré que la radiochirurgie seule serait aussi efficace que la combinaison exérèse chirurgicale plus radiothérapie encéphalique dans les métastases cérébrales uniques de cancer du poumon à petites cellules. Ils ont comparé, dans une série rétrospective de 108 patients porteurs d'une métastase cérébrale unique de cancer du poumon à petites cellules, l'efficacité d'une exérèse chirurgicale suivie d'une radiothérapie encéphalique

par rapport à la radiochirurgie seule (mais éventuellement répétée en cas de nouvelles métastases).

Les résultats ne font pas apparaître de différence significative entre les deux groupes, tant en termes de survie à 1 an, qu'en termes de contrôle tumoral local ou de mortalité de cause neurologique. [120]

Dans une série de 70 patients porteurs d'une métastase cérébrale unique d'un cancer du poumon, Li et al. ont comparé l'efficacité de la radiothérapie encéphalique totale, de la radiochirurgie et de la combinaison des deux. Les médianes de survie pour les trois groupes ont été de 5,7, 9,3 et 10,6 mois respectivement, montrant clairement l'avantage de la radiochirurgie sur l'irradiation encéphalique globale.

L'intérêt de la combinaison des deux traitements n'apparaît pas clairement tant pour la survie que pour le contrôle local ou pour la qualité de vie.[120]

Son intérêt est évident dans les localisations profondes ou en zone fonctionnelle, aussi en traitement de rattrapage en cas de récidive locale après chirurgie.[71]

2- CHIMIOTHERAPIE :

La chimiothérapie est entrée dans l'arsenal thérapeutique des tumeurs cérébrales au cours des deux dernières décennies pour améliorer le pronostic du fait de ses succès dans d'autres pathologies cancéreuses.

Son intérêt réside dans la réduction des indications de la radiothérapie, des volumes et des doses délivrées, améliorant ainsi la qualité de survie et le taux de guérison [121].

Cette chimiothérapie peut être délivrée en pré, per ou post-radiothérapie [122].

La voie de son administration peut être intraveineuse, intra-artérielle ou directement au niveau de la tumeur au moment de la résection chirurgicale ou via les procédures stéréotaxiques.

Chez l'enfant, l'activité de la chimiothérapie a été établie dans les médulloblastomes et les tumeurs neuro-ectodermiques primitives, les tumeurs germinales et à moindre degré, dans les épendymomes et les astrocytomes malins. [123]

Le médulloblastome est une maladie hautement chimiosensible : cela est bien démontré dans les formes avec cibles évaluables initiales [124-128] ou dans les formes récidivantes [129-132].

Les taux de réponse (diminution de volume tumoral supérieure à 50 %) varient entre 60 et 100 % dans les études de phase II où le nombre de malades évaluables est compris entre six et trente. Les meilleurs taux de réponse dans les essais de phase II ont été obtenus par des polychimiothérapies telles que « huit drogues en un jour », [127,132], « étoposide-cisplatine », [126], « étoposide-carboplatine » [133] ou MOPP (118).

Plusieurs essais randomisés testant la chimiothérapie associée à l'irradiation ont été réalisés [134,135] : aucun n'a formellement démontré le bénéfice d'une chimiothérapie ajoutée à la radiothérapie. Néanmoins, les résultats rapportés plaident en faveur du bénéfice de la chimiothérapie dans les formes à haut risque.

Le pronostic des formes de médulloblastome à haut risque reste mauvais. Le bénéfice de la chimiothérapie dans l'amélioration de la survie paraît hautement probable pour les médulloblastomes à haut risque [134,136], en particulier pour les formes métastatiques [137,138].

L'intérêt de la chimiothérapie dans les formes à risque standard n'est pas clairement démontré. En conséquence, l'utilisation d'une polychimiothérapie associée à l'irradiation aux doses conventionnelles du système nerveux central ne peut être une recommandation dans les formes à risque standard. Toutefois, lorsque l'on décide de prendre l'option, dans ces formes à risque standard, de diminuer la dose d'irradiation prophylactique du système nerveux central afin de tenter de diminuer le risque d'apparition de séquelles tardives, l'utilisation d'une polychimiothérapie associée à l'irradiation devient fortement recommandée afin de compenser la diminution des doses de radiothérapie.

Chez l'adulte, le rôle de la chimiothérapie n'est pas encore établi.

Pour le médulloblastome de l'adulte, la plus importante étude montrant l'effet de la chimiothérapie comme traitement adjuvant est celle effectuée dans l'hôpital Royal Marsden. Les patients traités par dose élevée de radiothérapie et chimiothérapie avaient un taux de survie à 5 ans de 76% contre 37% pour ceux traités par radiothérapie seule. Cependant d'autres facteurs ont contribué à ce résultat tels la surimpression au niveau de la fosse postérieure, l'irradiation spinale précoce et la qualité d'exérèse chez ces patients.[139]

Pour les métastases cérébrales, la chimiothérapie n'a joué qu'un rôle mineur dans leur prise en charge thérapeutique malgré le contexte de dissémination multi viscérale dans lequel elles surviennent. L'indication de la chimiothérapie est essentiellement fonction de la nature du cancer primitif et de l'extension de la maladie systémique. [71]

Les cancers bronchiques à petites cellules sont parmi les cancers susceptibles de métastases cérébrales les plus chimiosensibles. Le taux de réponse relevé est de 76%.

Dans les cancers bronchiques non à petites cellules, les cancers du sein et les mélanomes, les taux de réponses restent faibles ne dépassant jamais 50% des patients et les durées de survie semblent peu allongées quelque soit le protocole.[71]

VIII. PERSPECTIVES D'AVENIR :

1- THERAPIE PHOTODYNAMIQUE ET PHOTO ILLUMINATION :

La photochimiothérapie ou photodynamique thérapie (PDT) résulte d'une intéraction entre la lumière et une molécule ayant la propriété d'être photosensible.

La PDT constitue donc un moyen thérapeutique nouveau qui ne peut être comparé simplement à aucun autre et qui s'adresse à une population de patients pour lesquels les moyens thérapeutiques classiques sont inefficaces comme la radiothérapie ou la chimiothérapie.[140]

Trois types d'agents photosensibilisants sont actuellement en cours de développement, mais de nombreuses autres molécules sont à l'essai dans divers laboratoires :

- Les plus anciens et le plus utilisé est l'hématoporphyrine dérivée (HPD).
- Les agents photosensibles de seconde génération sont des chlorines en particulier le m-THPC, déjà utilisé par Kostron [141] dans le glioblastome et les métastases cérébrales.
- Enfin l'acide delta aminolevulinique (ALA) représente une voie très intéressante pour le développement de la photochimiothérapie.

La PDT est particulièrement intéressante en neurochirurgie, tout d'abord du fait de l'évolution catastrophique des tumeurs alignées primitives mais également parce qu'il existe au niveau du cerveau une barrière hématoencéphalique altérée dans les processus tumoraux malins permettant la diffusion des agents photosensibles [140].

En ce qui concerne les gliomes malins, la majorité d'entre eux récidivent localement, leur cure dépend d'une exérèse radicale et complète.

La thérapie photodynamique permet, après exérèse chirurgicale, un traitement efficace en toute sécurité des gliomes assurant une inhibition de leur croissance, diminuant leur taux de récidive et prolongeant le taux de survie des patients dans des conditions de vie meilleures. [142]

2-THERAPIE GENIQUE :

Cette nouvelle approche consiste à introduire et à faire du matériel génétique à visée thérapeutique (transgène) dans une cellule malade. Le transfert intracellulaire du transgène (transfection) nécessite la création de systèmes cellulaires ou viraux (vecteurs) propres à assurer son intégration au sein de la cellule cible.

Une fois le transgène intégré dans la cellule, il faudra encore qu'il s'exprime, et que le

Rapport-Gratuit.com

produit de cette expression tende à modifier le phénotype de la cellule, soit en la conduisant vers la destruction, soit en la guérissant à proprement parler, c'est-à-dire en restaurant chez elle un comportement normal.

Cette thérapie n'est encore qu'à ces débuts, dans les années à venir, elle pourra être décisive pour le traitement des tumeurs nécessitantes aux traitements conventionnels notamment les tumeurs gliales.

Les méthodes d'introduction du transgène dans la cellule font appel à des vecteurs viraux modifiés, dont les plus fréquemment utilisés sont les adénovirus, le virus herpès et certains rétrovirus. Pour leur utilisation thérapeutique, les virus modifiés doivent satisfaire à certaines règles de sécurité :

- Faible toxicité issulaire,
- Absence de réaction immune ou inflammatoire,
- Absence de réplication active qui pourrait être à l'origine d'une dissémination incontrôlée chez le patient,
- Sélectivité de la cible cellulaire (en générale cellule en division).

Les vecteurs non viraux, tout en étant l'objet de recherches intenses, n'ont pour le moment pas été utilisés dans la recherche humaine. [143]

L'approche utilisant les gènes « suicide » (thymidine kinase du HSV1) est la plus largement utilisée (143]. La première étude clinique date de 1992, et plusieurs études ont suivi dans les cinq dernières années [144].

Dans la série de Rosolen et al, les auteurs ont utilisé un gène codant pour la thymidine kinase du virus herpés HSV1 infectant les cellules de médulloblastome humain, ceci a permis l'inhibition de la croissance tumorale in vivo comme in vitro mais l'efficacité générale reste discutée.[145]

Dans la série d'Immonen [146], l'introduction de l'adénovirus HSV-tk avec injection intraveineuse du ganciclovir pour le traitement du gliome malin primitif ou récidivant, a

augmenté la médiane de survie de 37.7 semaines à 62.4 semaines avec une bonne tolérance.

Dans la série de Kramn [147], le traitement d'un épendymome par ganciclovir, après implantation intracrânienne du gène codant pour la thymidine kinase du HSV1, a induit une activation du système immunitaire sous forme d'une production accrue des cellules T et B. Ceci supporte le concept d'un vaccin antitumoral par thérapie génique et ouvre de nouvelles perspectives thérapeutiques pour accroître le rendement de la combinaison des drogues stimulantes et les stratégies immunologiques de la thérapie génique.[147]

IX. MODALITES EVOLUTIVES:

1- LA MORTALITE :

1-1 mortalité préopératoire:[101]

Certains faits occasionnent une grande perte de temps, font que l'heure chirurgicale est passée, la mort pouvant survenir à tout instant le plus souvent dans un tableau d'HTIC décompensée.

Cette rapidité évolutive ne permet parfois aucun geste thérapeutique qui pourtant aurait pu être salvateur.

1-2 mortalité opératoire:

C'est une mortalité survenue en per-opératoire ou en post-opératoire durant le premier mois.

Cette mortalité est liée:

- Soit à des lésions iatrogènes irréversibles du tronc cérébral provoquées en per-opératoire.
- Soit à des complications postopératoires (infection, hématome, oedème). [101]

Rapport-gratuit.com
LE NUMERO 1 MONDIAL DU MÉMOIRES

Dans notre série, le taux de mortalité globale était bas par rapport au données de la ittérature (Tableau XXII) . Ceci s'explique que nous avons un pourcentage de tumeurs de V4 plus Elevé et aussi un grand nombre de patients perdus de vue.

Tableau XXII : comparaison des taux de mortalité globale.

Série	Taux de mortalité (%)
Gokalp [28]	6.5
N'da[23]	21
Karim[21]	12
Baroncini[26]	4.9
Mokri [25]	10.3
Notre série	3.1

A noter que pour un nombre important de nos malades l'évolution post-opératoire est non précisée. Ces données ne permettent pas une évaluation exacte de nos malades et doivent nous inciter à leur faire face par :

-La multiplication des centres de neurochirurgie qui est une nécessité impérative,

-Les doter des services de neuroradiologie équipés d'appareils de scanners et d'IRM,

-Les doter des services de réanimation pour une prise en charge post-opératoire adéquate,

-Enfin, la présence de centre d'oncologie pour une prise en charge complémentaire et un suivi à long terme.

2- LA REPRISE EVOLUTIVE DU PROCESSUS TUMORAL :[101]

Cette reprise peut se faire à tout moment de l'évolution. Elle reste certainement la complication principale du médulloblastome et de l'épendymome, mais ce n'est pas autant une évolution systématiquement fatale.

Elle peut se faire topographiquement de 5 manières différentes :

2-1 Envahissement leptoméningé disséminé [113]

2-2 Récidives :

L'apparition des récidives est fonction du type histologique, de l'âge du patient et du type d'exérèse tumorale. Cette récurrence est précoce chez les très jeunes enfants et les sujets présentant un médulloblastome ou un épendymome. Elles surviennent dans un délai de 2 à 30 mois après l'intervention. [113].

La date d'apparition des récidives pour l'astrocytome est tardive, en moyenne 4 ans. [148]

Chez l'adulte, le médulloblastome récidive souvent au delà de 2 ans contrairement à l'enfant chez qui les récidives apparaissent dans les 2 premières années. [149]

Dans la littérature, la récidive des épendymomes est essentiellement locale [150,151].

Les taux de récidive varient de 40 à 65% [152,153]. Ces récidives sont généralement d'évolution défavorable. Pollack et al. [154] ont rapporté une survie de 17 mois après traitement de la récidive.

Pour les méningiomes de la FCP (V4) , les récidives représentent 13,7% dans la série de Roberti[155].

La TDM trouve son importance dans le diagnostic précoce des récidives , même avant l'apparition des signes cliniques [148].

Dans la série de N'da le taux de récidives était de 15.8%.

Dans notre série, nous avons noté 5 cas de récidives: 2 astrocytomes , 2 épendymomes , et 1 médulloblastome .

Un patient présentant une récidive d'astrocytome a été repris chirurgicalement ou il a bénéficié d'une exérèse tumorale totale, avec une bonne évolution postopératoire . les autres patients ont bénéficiés d'un complément thérapeutiques par radio-chimiothérapie.

2-3 Les métastases spinales [156,157]

Elles sont favorisées par l'absence de complément thérapeutique notamment la radiothérapie ou l'usage de doses insuffisantes. [71]

Les métastases spinales sont présentes à une fréquence de 16.5% des cas de médulloblastome. [157

2-4 Les métastases supratentorielles [157,158]

Dans les séries autopsiques, 8,4% des cas de médulloblastomes ont présenté des métastases supratentorielles. [158]

2-5 Les métastases extranévraxiques :

Parmi 103 malades atteints de médulloblastome traités et suivis à l'institut Salah-Azaïz entre 1970 et 1992, huit ont vu se développer des métastases extranévraxiques, soit une fréquence de 7,7 %. Elles siégeaient dans le foie (un cas), les ganglions cervicaux (deux cas), la moelle osseuse (un cas) et les os (deux cas). Elles étaient multiples chez les deux autres malades (osseuses et médullaires dans un cas, pleuropulmonaires, ganglionnaires et osseuses dans l'autre cas). [159]

Les principaux signes cliniques révélateurs des métastases extranévraxiques sont: douleurs, tuméfaction, adénopathie, anémie, et détérioration de l'état général. [157,159]

Newton et al. ont rapporté à travers une série de 81 épendymome 5 cas de métastases extranevraxiques, soit 6,2%. Dans les 4/5 la tumeur primitive était présente au moment du diagnostic de ses métastases. Les sites métastatiques étaient, le poumon (2 cas), la plèvre et le péritoine (2 cas), et le foie (1cas). La localisation au niveau du scalp et des ganglions cervicaux a été rapportée par Kumar et al. [160].

3- LES SEQUELLES :

3-1 Séquelles neurologiques :

Dans notre série, c'est surtout un syndrome pyramidal résiduel présent chez 2 patients soit 6.2 % des cas, un mutisme akinétique définitif trouvé chez 1 patient soit 3.1% des cas, une atteinte des nerfs crâniens et des troubles visuels.

3-2 Séquelles psycho intellectuelles [71,113]:

Les facteurs intervenant dans le déficit intellectuel sont :

-la radiothérapie surtout chez l'enfant de moins de 2 ans,

-L'hydrocéphalie,

-l'infiltration du tronc cérébral.

Dans la série de D'angelo , des séquelles psycho-intellectuelles ont été notées chez 8% des patients , ce pourcentage était de 10% dans la série de Baroncini .

3-3 Séquelles endocriniennes [113] :

les séquelles endocriniennes et le retard de croissance sont fréquemment citées dans la plupart des séries, le retard de croissance est en relation avec les doses et la périodicité de l'irradiation d'une part et d'un déficit hypothalamo-hypophysaire gonadique et thyroïdien associé d'autre part[113]. Dans une série de 33 enfants porteurs d'un médulloblastome, traités par radiothérapie craniospinale après chirurgie, un déficit endocrinien a été signalé chez 45% des patients (hypothyroïdie (n=8), trouble de la croissance (n=6), retard pubertaire (n=1)). [160]

IX. FACTEURS PRONOSTIC:

Les éléments qui peuvent intervenir dans la longueur et la qualité de survie sont multiples, certains sont communs à tous les processus expansifs intracrâniens.

1- AGE :

Indépendamment des thérapeutiques utilisées les tumeurs ventriculaires et particulièrement au niveau de la FCP sont particulièrement graves chez l'enfant, ainsi la survie s'avère inférieure par rapport à l'adulte.

Le jeune âge semble être un facteur de pronostic défavorable pour les épendymomes intracrâniens .Plusieurs auteurs ont rapporté des taux de survie meilleurs chez l'adulte que chez l'enfant. Pour Stuben et al. Le taux de survie à cinq ans des adultes était de 72% alors qu'il n'était que de 36% pour les enfants. [33,151]

Les résultats de l'étude des taux de survie en fonction de l'age dans la série de médulloblastomes de Chatty-Earle sont représentés dans le tableau XXIII:[157]

Tableau XXIII : Survie en fonction de l'âge [157]

Durée de survie	Enfants	Adultes
Survie à 1 an	24%	87%
Survie à 3 ans	5%	47%
Survie à 5 ans	1%	16%

2- SEXE:

Les survies à long terme sont plus fréquentes dans le sexe féminin. [157]

3- LOCALISATION ET EXTENSION DE LA TUMEUR:[71]

Les tumeurs hémorragiques sont de mauvais pronostic. La taille tumorale intervient sur le pronostic immédiat.

Le pronostic des tumeurs du tronc cérébral est fâcheux.

4- LES ADHERANCES AU PLANCHER DU IV EME VENTRICULE :[71]

Les enfants dont le plancher était libre ont un taux de survie à 10 ans deux fois supérieur à celui des enfants dont le plancher était envahi.

5- MODALITES THERAPEUTIQUES : [113]

La qualité de l'exérèse tumorale est susceptible d'influencer les résultats aussi bien à court terme qu'à long terme. Ainsi en cas d'épendymome, le taux de survie chez les patients ayant un résidu tumoral versus exérèse est totale est respectivement inférieure à 20%, et 60%. [113]

La radiothérapie demeure dans l'heure actuelle un outil thérapeutique impératif pour l'amélioration des taux de survie.

Les taux de survie à 5 ans chez des enfants suivis pour médulloblastomes à haut risque a progressé de 0%, chez les patients ayant bénéficié de la radiothérapie craniospinale postopératoire, à 48% en cas d'adjonction de la chimiothérapie. [113]

6- TYPE HISTOLOGIQUE :

La survie actuarielle à 5 ans en cas d'épendymome est estimée à 50 %. La disparité entre les séries provient en partie de la prise en compte ou non de la mortalité opératoire. Dans les séries les plus récentes, cette survie à 5 ans est supérieure à 60 %. [151,152]

Pour le médulloblastome la durée de vie paraît d'autant plus longue que l'âge de survenue est élevé: la survie à 5 ans est de 40 à 84 % chez l'adulte, alors qu'elle est comprise chez l'enfant entre 50 et 70%.[149]

Pour les tumeurs exophytiques, la survie moyenne est de 8 ans.

Pour les tumeurs bulbaires, le pronostic est bon dans les tumeurs de bas grade avec

une moyenne de survie de 70% à 36 mois.

Les tumeurs mésencéphaliques sont généralement de bas grade et donc de bon pronostic lorsqu'une exérèse totale est réalisée. La survie moyenne atteint 80% à 36 mois.

Les tumeurs de haut grade sont de moins bon pronostic . [61]

Pour les métastases, le pronostic est encore médiocre malgré l'arsenal thérapeutique.

Ceci tient à l'état avancé du cancer, toujours déjà polyviscéral. Toutes séries confondues, la médiane de survie est de 10 mois, avec un taux de survie à un an de 44%. [71]

CONCLUSION

RapportGratuit.com

Cette étude nous a permis de dégager certains points :

Les tumeurs ventriculaires entité rare en Neurochirurgie, sont plus fréquentes chez l'enfant et l'adolescent, représentant 16 % des tumeurs cérébrales alors que chez l'adulte, elles représentent 3 % seulement.

La symptomatologie clinique est dominée par l'association d'un syndrome d'hypertension intracrânienne et d'un syndrome cérébelleux.

La tomodensitométrie cérébrale et l'imagerie par résonance magnétique constituent la base pour l'exploration des tumeurs ventriculaires.

Sur le plan thérapeutique, l'idéal est l'exérèse complète de la tumeur. Cependant étant donné la localisation, la nature, le volume et l'extension de certaines tumeurs, l'acte chirurgicale peut se limiter à une exérèse incomplète, voire à une simple biopsie.

Les types anatomopathologiques les plus rencontrés sont :

- L'épendymome , l'astrocytome, et le médulloblastome chez l'enfant.
- L'astrocytome, et le médulloblastome chez l'adulte.

La méningite représente la complication post opératoire la plus fréquente avec un pronostic fâcheux.

La radiothérapie constitue avec la chirurgie un traitement essentiel des tumeurs ventriculaires malignes .

Actuellement, la chimiothérapie occupe une place de plus en plus importante dans l'arsenal thérapeutique des tumeurs ventriculaires malignes surtout chez l'enfant.

Enfin, de toutes ces notions, on peut déduire que les tumeurs ventriculaires posent des problèmes thérapeutiques.

L'amélioration de ce pronostic nécessite :

- un diagnostic précoce, d'où la nécessité de multiplier les centres de neurochirurgie et de neurologie afin de faciliter le diagnostic de ces tumeurs.
- La présence des services de neuroradiologie et de réanimation bien équipés pour une prise en charge post-opératoire adéquate.
- Enfin, la présence de centre d'oncologie pour une prise en charge complémentaire et un suivi à long terme.

Rapport-gratuit.com
LE NUMERO 1 MONDIAL DU MÉMOIRES

RESUMES

Résumé

Les tumeurs ventriculaires, représentent une entité rare en neurochirurgie. Se développent au dépens des structures intra-ventriculaires. Nous avons mené une étude rétrospective chez 32 patients, sur 5 ans, au service de neurochirurgie, au centre hospitalier universitaire Mohammed VI.

Ces tumeurs représentent 9.2% des tumeurs cérébrales. Elles sont plus fréquentes chez l'enfant.L'âge moyen de nos patients était de 18.6 ans. Le sexe ratio H/F est de 1.66, avec une prédominance masculine (62.5%). Le délai moyen de diagnostic était de 6 mois. Le tableau clinique était dominé par le syndrome d'hypertension intracrânienne (93.7%) et le syndrome cérébelleux (40%) . Une tomodensitométrie a été réalisée chez 93.7% des patients. Le quatrième ventricule était le plus touché (56.2%) . Les interventions de dérivation (62.5%) et d'exérèse tumorale (100%) étaient à la base du traitement . Ont été associés, la radiothérapie (43.7%) et la chimiothérapie (34.4%). Les suites postopératoires étaient simples chez 72% des patients et les principales complications étaient : la méningite postopératoire (9.4%) et les déficits neurologiques (9.4%) .La mortalité globale était de 3.1% . Les types histologiques les plus rencontrés étaient l'épendymome (50%) chez l'enfant et l'astrocytome (57.2%) chez l'adulte. Nous avons noté 5 cas de récidives tumorales soit 15.6% des cas.

Nos résultats sont conformes aux données de la littérature et témoignent de la gravité du pronostic de ces tumeurs . L'amélioration du pronostic dépend de la précocité diagnostique et thérapeutique .

ملخص

الاورام البطينية، مرض نادر في جراحة الدماغ والأعصاب.تنمو على حساب البنى الداخلية للبطينات. لقد أجرينا دراسة استرجاعية لدى 32 مريض ، لمدة 5 سنوات بمصلحة جراحة الدماغ والأعصاب، المستشفى الجامعي محمد السادس بمراكش.

تمثل هذه الأورام % 9,2 من كل الأورام الدماغية، وهي أكثر شيوعا عند الأطفال. العمر المتوسط لمرضانا هو 18 ,6 سنة، النسبة بين الجنسين هي 1,66 مع هيمنة الذكور (62,5%).متوسط وقت التشخيص هو 6 أشهر. سيطر على الصورة السريرية ارتفاع الضغط داخل الجمجمة (93,7%)،و متلازمة المخيخ (40%)، استفاد 93.7% من المرضى من تفرس الدماغ . البطين الرابع كان الأكثر تضررا ب 56.2%. شكلت التدخلات لتحويل اتجاه السائل الدماغي الشوكي (62.5%) واستئصال الورم (100%) الدعامة الأساسية للعلاج. فشل هذه الوسائل أدى إلى الجمع بين العلاج بالأشعة (43 ,7%) والعلاج الكيمائي (34,4%). المتابعة ما بعد الجراحة كانت بسيطة عند 72% من المرضى أما المضاعفات الرئيسية تمثلت في: التهاب السحايا بعد الجراحة (9 ,4%) والعجز العصبي (9,4%). معدل الوفيات الإجمالي بلغ 3,1%. الأنواع النسيجية الملاحظة بكثرة هي الورم البطاني (50%)، عند الأطفال، والورم النجمي (57,2%) عند البالغين. سجلنا 5 حالات انتكاسة ما يناهز % 15.6من الحالات.

على ضوء ما جاء في الدراسات السابقة اتضح أن مصلحتنا لم تكن في منأى عن التطورات المكتسبة فيما يتعلق بالتكفل بهذا المرض.نتائجنا كانت قريبة من نتائج الدراسات السابقة. تحسين التطور يعتمد على التشخيص والعلاج المبكرين.

Abstract

Ventricular tumors, are a rare entity in neurosurgery. They grow at the expense of intraventricular structures. It is a retrospective study of 32 patients over 5 years in the service of Neurosurgery ,at University Hospital Mohammed VI.

These tumors represent 9.2% of brain tumors, are more common in children .The average age of our patients was 18.6 years. Sex ratio M/F is 1.66, with a male predominance (62.5%). The mean time to diagnosis was 6 months. The clinical picture was dominated by the intracranial hypertension (93.7%) and cerebellar syndrome (40%). A cerebral scanner was performed in 93.7% of patients. The fourth ventricle was the most affected structure (56.2%). The shunt interventions (62.5%) and excision (100%) were the cornerstone of treatment. They were associated radiotherapy (43.7%) and chemotherapy (34.4%) .The postoperative course was uneventful in 72% of patients and major complications were: postoperative meningitis (9.4%) and neurological deficits (9.4%) .Overall mortality was 3.1 %. The histological types encountered were ependymoma (50%) in children, and astrocytoma (57.2%) in adults. We observed 5 cases of tumor recurrence (15.6%).

Our results are close to the literature and reveal the gravity of this entity .the prognosis depends on early diagnosis and treatment.

ANNEXES

ANNEXE 1 :

Fiche d'exploitation : les tumeurs ventriculaires

1. nom et prénom :……..
2. numéro du dossier : ……..
3. âge :…….. ; sexe : ……
4. date d'admission :……..
5. Antécédents : a) personnels :……..
   b)familiaux :……

6. durée d'évolution avant le diagnostic : ……
7. signes de début :……
8. signe cliniques :

   a)HIC :
   - céphalée :……
   - vomissements :……
   - Troubles visuels : ……..

   -FO :……..
   b) état de conscience :……
   c) motricité :……
   d) sensibilité :……..
   e) équilibre :……
   f) les nerfs crâniens :……
   g) autres signes :……..
   ……..
   ……..

9. examens paracliniques :
   a)TDM :
   Siège de la tumeur :……
   Taille : ……
   Densité :……
   Hydrocéphalie :……..
   Extension :……
   Prise de contraste : ……
   Diagnostic évoqué :……

b)IRM :

Siège de la tumeur :……
Taille : ……
T1 : ……
T2 :……
Prise de contraste……
Hydrocéphalie :……..
Extension :……..
Diagnostic évoqué :……

c)siège : sus tentoriel :
V3
VL: droit – corne frontale gauche – corne frontale
– corne occipitale – corne occipitale
–carrefour – carrefour
Sous tentoriel :
V4

10. traitement :
a) médical : ……
b) chirurgical :
– voie d'abord :……
– endoscopie : non oui
– dérivation : non oui
type : DVP : VCS :

– qualité de l'exérèse :
+ biopsie à ciel ouvert non oui
+ biopsie stéréotaxique non oui
+ exérèse tumorale totale non oui
+ exérèse tumorale subtotale non oui
- CRO :……
……
……
c) Dérivation postopératoire :
+ drainage ventriculaire externe
+ DVP
+ VCS

d) Traitement complémentaire(radiothérapie/chimiothérapie)

- radiothérapie : non oui ,
dose :……..
Etalement :…….

-chimiothérapie : non oui , dose :……..
Cures :……

11.anatomopathologie :…… …
12.Durée d'hospitalisation :……..
13. évolution :
a) a court terme :
décès : non oui,
cause :……
Etat neurologique :……
Complication : infection non oui
Fistule de LCR non oui
Méningite non oui
Méningocèle non oui
Autres :……
b) a long terme :
décès : non oui ,
cause :……
séquelles :……..
imagerie de contrôle :……..
……..
Date de la dernière consultation
Durée après chirurgie

Rapport-Gratuit.com

BIBLIOGRAPHIE

1. **Lhlaidi A.**
Anatomie topographique : systéme nerveux.
Trilingues ;2000.

2. **Robert A. Zimmrman. Wendell A. Gibby.**
Neuro-imaging: clinical and physical principles: X ray Computed tomography.
Edition: Springer-Verlag, 2000.

3. **Dietemann JL.**
Imagerie par résonance magnétique de l'encéphale.
Edition : Elsevier Masson 2007;36:492-5.

4. **Blancher B. Roland J. Braun M. Moret C.**
Anatomie et anatomie IRM des comicssures inter Hemisphériques cérébrales.
J.Nneuroradiol.1995.22;237-51.

5. **Martin D. Timchur. Grenier JM. Michel A.**
MRI of the cranium : normal antomy and common pathologies.
Clinical chiropractic;Elsivier;2008;11:90-102.

6. **Haines DE.**
Neuroanatomy: an atlas of structure, sections, and systems 6th Ed.
Lippincott Williams & Wilkins 2004.

7. **Netter F.**
Atlas d'anatomie humaine tome1: tête et cou.
Planche: 102-4.

8. **Afifi AK. Ronald A. Bergman**
Functional neuroanatomy: text and atlas 2nd ed. (McGraw-hill) 2005.

9. **Duvernoy HM.**
The human brain stem and cerebellum, Eds1995.
Springer-Verlag, Wien, New York.

10. **Yasutaka F. Yukio M. Takahashi JA.**
Mr imaging of LILIEQUIST's membrane.
Radiation medicine, Rev,vol 24 N°,2,pp: 85,90,and 2006.

Rapport-gratuit.com
LE NUMERO 1 MONDIAL DU MÉMOIRES

11. **Malcom B. Segal.**
The choroids plexus and the barriers between the blood and the cerebrospinal fluid.
Cellular and molecular neurobiology, vol 20;N°:2;2000.

12. **Bouchet A., Guilleret J.**
Anatomie topographique descriptive et fonctionnelle, le système nerveux central, 2ème éd.(SIMEP, paris),1991.

13. **Sesay M. Tentillier M. Mehsen M, Margunaud E.**
Les dérivations du liquide céphalorachidien: particularité Anesthésiques.
Ann Fr anesthésie réanimation 2002 ; 21 :78-83.

14. **Shuller E.**
Liquide céphalo-rachidien.
EMC, neurologie ;1993 :17_028 _B_10,28p.

15. **Albert L. Rhoton JR.**
Cerebellum and fourth ventricle.
Neurosurgery: 2000, 47:7-27.

16. **Ois DI. Rocco C.**
Proposal of "evolution theory in cerebrospinal fluid dynamics" And minor pathway hydrocephalus in developing immature Brain.
Child's Nerv syst 2006; 22: 662-9.

17. **Standring S.**
The anatomical basis of clinical practice.
Gray's anatomy, 39th Ed (Elsevier), 2008.

18. **Boucetta M.**
Eléments pratiques de neuro-anatomie.
2ème édition, 1994, Maroc.

19. **LE Gars D., Foulon P.**
Anatomie fondamentale du troisième ventricule.
Neurochirurgie 2000,46(3),147-174.

20. **Santoro A, Salvati M, Fratti A, Polli FM, Delfini R, Cantore G.**
Surgical approaches to tumours of the lateral ventricles in the dominant hemisphere.
J Neurosurg Sci 2002;46:60-5.

21. **Karim R.**
Les tumeurs intraventriculaires(Du troisième et des ventricules latéraux):Apropos de 42 cas.
Thèse Méd. Casablanca.2005;n°327.

22. **Anderson RCE, Ghatan S, Feldstein NA.**
Surgical approaches to tumors of the lateral ventricle.
Neurosurg Clin N.Am.2003;14:509-25.

23. **N'da HA, Drogba KL, Broalet MYE, Kakou M, Kouakou KF, Haidara A. et al.**
Les tumeurs intraventriculaires de l'encéphale. 2005.
Service de Neurochirurgie, CHU Yopougon, Cote d'Ivoire.

24. **Zuccaro G, Sosa F, Crucia V, Lubieniecky, Monges J.**
Lateral ventricle tumors in children: a serie of 54 cases.
Child's Nerv Syst1999;15:774-85.

25. **Mokri M, Rghioui M, Compaore P, Sanda M, Chellaoui A, Bertal A. et al.**
Les tumeurs intraventriculaires sustentorielles :à propos de 58 cas.
Société de Neurochir. Novembre2011;57:A33.

26. **Baroncini M, Peltier J, Le Gars D, Lejeune JP.**
Tumeurs du ventricule latéral. Analyse d'une série de 284 cas.
Elsevier Masson SAS. Neurochir.
Lille 2011;57:170-9

27. **D'angelo VA, Galarza M, Catapano D, Monte V, Bisceglia M, Carosi I.**
Lateral ventricle tumors: surgical strategies according to tumor origin and development-a series of 72 cases.
Neurosurgery 2005.56,36-45,discussion36-45.

28. **Gokalp HZ, Yuceer N, Arasil E, Deda H, Attar A, Erdogan A. et al. 1998.**
Tumours of the lateral ventricle.A retrospective review of 112 cases operated upon 1970-97. Neurosurg.1998.rev21,126-37.

29. **Juretschke FR, Guresir E, Marquardt G, Berkefeld J, Rosahl S, Klisch J. et al.**
Trigonal and peritrigonal lesions of the lateral ventricle-surgical considerations and outcome analysis of 20 patients.
Neurosurg Rev33,457-64.

30. **Rais H. Fakhri A. Al Attar H. Aniba K. Ait Ben Ali S. Essadki O, et al.**
Les tumeurs cérébrales de l'enfant : à propos de 64 observations avec revue de littérature.
Elsevier MassonSAS. Novembre2006,Vol26, NO HS1,p:152-2.

31. **Paquis P. Chatel M. Lebrun-Frenay C. Michiels JF. Fauchon F.**
Astrocytomes de bas grade.
Encycl.Méd.Chir.(Elsevier, Paris)Neurologie,1996;17-210-B-20:12p.

32. **Lellouch-Tubiana A. Pfister A.**
Classification anatomopathologique des tumeurs du système nerveux central de l'enfant.
Encycl.Méd.Chir.(Paris-France).Pédiatrie,cancérologie1994;4-092-A-20,60-4-100-B-10:6p.

33. **Ben Ammar CN. OchbatiK L. Frikha H. Gargouri W. Benna F. Besbes M, et al.**
Ependymomes intracrâniens primitifs. Expérience de l'institut Salah Azaiz.
Cancer/Radiothérapie8(2004)75-80.

34. **Capodano AM.**
Medulloblastoma.
Atlas Genet Cytogenet Oncol Haematol,juillet2000.

35. **F. Charbonneau O. Naggara E. Meary F. Brami S. Rodrigo C. Oppenheim J. et al.**
Tumeurs intra ventriculaires.
Elsevier Masson SAS. September 2006, Vol 46- N° 4, p. 286-96.

36. **Dorner L. Fritsch MJ. Stark AM. Mehdorn HM.**
Posterior fossa tumors in children: how long does it take to establish the diagnosis?
Childs Nerv Syst.2007 Apr12.

37. **Carrie C. Bouffet E. Brunat-Mentigny M. Philip T. Lacroze M.**
Les tumeurs primitives de l'enfant. Partie II : Etude topographique et traitement.
Bull Cancer,1989:255-72.

38. **Fournier D. Pascon-Papon A. Menei P. Mercier P. Guy G.**
Tumeurs intra ventriculaires.
Encycl.Méd.Chir.Neurologie,1997;17-250-A-10:14p.

39. **Sarrazin JL.**
Tumeurs de la fosse cérébrale postérieure.
J Radiol2006;87:748-63.

40. **Agaoglu FY. Ayan I. Dizdar Y. Kedudi R. Gorgun O. Darendeliler E.**
Ependymal tumors in childhood.
Pediatr Blood Cancer2005Sep; 45(3):298-303.

41. **Decq P.**
Neurochirurgie.
Ellipses.Paris1995.WL368/DEC.

42. **Pillai A. Rajeev K. Chandi S. Unnikrishnan M.**
Intrinsic brainstem choroid plexus papilloma. Case report.
J Neurosurg 2004;100:1076-8.

43. **Koeller K. Sandberg GD.**
From the archives of the AFIP : cerebral intraventricular neoplasms: radiologic-pathologic correlation.
Radiographics.2002;22:1473-1505.

44. **uermazi A, De Kerviler E, Zagdanski AM, Frija J.**
Diagnostic imaging of choroid plexus disease.
Clin Radiol 2000;55:503-16.

45. **Bhatoes HS. Singh P. Dutta V.**
Intraventricular meningiomas: a clinicopathological study and review.
Neurosurg Focus 2006;20:E9.

46. **Meyers SP. Khademian ZP. Chuang SH. Pollack IF. Korones DN. Zimmerman RA.**
Chroid plexus carcinomas in children: MRI features and patient outcomes.
Neuroradiology 2004;46:770-80.

47. **McDermott MW.**
Intraventricular meningiomas.
Neurosurg Clin N Am2003;14:559-69.

48. **Noel G. Merrier J.**
Médulloblastome de l'adulte. Expérience de l'hôpital d'instruction des armées du Val-de- Grace (1975-1994) et revue de littérature.
Cancer Radiothérapie,1997,Vol.1,n°1,pp.60-7(8 pages).

49. **Malheiros SM. Carrete H Jr. Stavale JN et al.**
MRI of medulloblastoma in adults.
Neuroradiology 2003;45:463-7.

50. **Koeller KK. Sandberg GD.**
From the archives of the AFIP.
Cerebral intraventricular neoplasms: radiologic-pathologic correlation.
Radiographics 2002;22:1473-505.

51. **Houtteville J.**
Tumeurs du cervelet et du VIème ventricule.
Encycl Méd Chir 1979;17390-A10.

52. **Lehmann P. Bruniau A. Deramond H.**
Central neurocytoma: case report.
J Radiol2003;84:855-6.

53. **Borha A. Emery E. Khouri S. Hitier M. Derlon JM.**
Kyste épidermoide extra-dural géant de la fosse postérieure.
Masson,Paris2005;51:599-603.

54. **Pecker J. Guy G. Scarbin JM.**
Les tumeurs intraventriculaires supratentorielles.
Sem.Hop. Paris1971;47:526-34.

55. **Delmaire C. Gauvrit JY. El Hajj. Soto Ares G. Ayachi M. et al.**
Tumeurs cranio-encéphaliques de la ligne médiane.
J Radiol2006;87:764-78.

56. **Kallmes DF. Provenzale JM. Cloft HJ. McClendon RE.**
Typical and atypical MR imaging features of intracranial epidermoid tumors.
AJR 1997;169:883-7.

57. **Zerah M. Rougault TH.**
Tumeurs cérébrales de l'enfant.
Tumeurs cérébrales du diagnostic au traitement.
Masson Paris,2004;chap23:233-51.

58. **Irthum B. Lemaire JJ.**
Hypertension intracrânienne.
Encycl. Méd. Chir. (Elsevier, Paris), Neurologie1999; 17-035-N-10,8p.

59. **Bouissoniere RF.**
Les tumeurs cérébrales de l'enfant.
Encycl Med Chir (Paris) Pédiatrie,1994; 4-092-A-10 :7p.

60. **Doz F.**
Les tumeurs cérébrales malignes de l'enfant.
Rev Prat (Paris),1993;43,17:2187-91.

61. **Chanalet S. Chatel M. Grellier P. Lebrun C. Frenay M.**
Symptomatologie clinique et diagnostic neuroradiologique des tumeurs intracrâniennes.
Encycl.Med.Chir.(Paris-France),Neurologie,1994;17-210-A-60:18p.

62. **Masson C.**
Syndrome cérébelleux.
Encycl Méd Chir (Elsevier,Paris),Neurologie,1999;17-040-A-10:10p.

63. **Wael C. Tran Ba Huy P.**
Syndromes vestibulaires.
Encycl.Méd.Chir.(Elsevier,Paris),Neurologie,2003,17-040-B-10:17p.

64. **Clarisse J. Autricque A. Le bas JF. Rougeau PH. Pruvo JP.**
Tumeurs cranio-encéphaliques.
RadioStandard.Scanner.IRM. Angiographie-Encycl.Méd.Chir.(Paris-France),
RadiodiagnosticII, 1989;31657-C-10:10p.

65. **El Khamlichi A. Allali N. Dafiri R.**
Médulloblastome ou ependymome de la fosse cérébrale postérieure. L'imagerie peut-elle avancer un diagnostic ?
Rabat-Maroc 2010.

66. **Pierot L.**
RSNA 2004 :neuroradiologie. J Radiol2005 ;86 :868-73.

67. **Deramond H. Pruvo J. Gondry C. Baledent O. Desenclos C.**
Imagerie des tumeurs du troisième ventricule.
Neurochirurgie 2000 ;46 :239-56.

68. **Altschuler EM. JungreisC. Sekhar L. Janetta P. Sheptak P.**
Operative treatment of intracranial epidermoide cyst and cholesterol granulomas: report of 21 cases.
Neurosurgery1990;26:606-14.

69. **Lopez L. Capelle H. Duffau M. Kujas JP. Sichez R. Van Effenterre, et al.**
Prise en charge chirurgicale des kystes épidemoides intracrâniens. A propos de 44 cas et revue de la littérature.
Neurochirurgie2002;48:5-13.

70. **Nakamura M, Roser F, Bundschuh O, Vorkapic P. Samii M.**
Intraventricular Meningiomas: A review of 16 Cases with reference to the literature.
Surg Neurol 2003;59:491-504.

71. **Boch AL.**
Métastases cérébrales.
Tumeurs cérébrales du diagnostic au traitement,MassonParis2004;chap25:259-65.

72. **Naggara O. Brami F. Rodrigo S. Oppenheim C. Meder JF.**
Tumeurs cérébrales de l'adulte : quelle imagerie par résonance magnétique ?.
Masson,Paris,2006;Vol46-N°3,p.225-32.

73. **Malheiros SM. Carette HJR. Stavale JN. et al.**
MRI of medulloblastoma in adults.
Neuroradiology2003;45:463-7.

74. **Lee J. Chang SM. McDermott MW. Parsa AT.**
Intraventricular neurocytomas.
Neurosurg Clin N Am2003;14:483-508.

75. **Vandermarcq P, Drapeau C, Ferrie JC.**
Aspects par imagerie des lymphomes cérébraux primitifs.
Neurochirurgie 1997 ;43 :363-8.

76. **Drappatz J, Schiff D, Kesari S, Norden AD, Wen PY.**
Medical management of brain tumor patients.
Neurol Clin. 2007; 25(4) :1035-71.

77. **Glantz MJ, Cole BF, Forsyth PA, Recht LD, Wen PY, Chamberlain MC, et al.**
Practice parameter: anticonvulsant prophylaxis in patients with newly diagnosed brain tumors. Report of the Quality Standards Subcommittee of the American Academy of Neurology.
Neurology. 2000;54(10) :1886-93.

78. **White RH, Chew H, Wun T.**
Targeting patients for anticoagulant prophylaxis trials in patients with cancer: who is at highest risk?
Thromb Res. 2007;120 Suppl 2:529-40.

79. **Paquis P, Menei P.**
Conclusions - Les glioblastomes. Standards, options, recommandations.
Neurochirurgie 2010 ; 56(6) : 503-7.

80. **Sesay M, Tentillier M, Mehsen M. Marguinaud E. Stöckle M. Crozat P. et al.**
Les dérivations du liquide céphalorachidien: particularités anesthésique. Anaesthetic Characteristics in cerebrospinal fluid shunting.
Annales françaises d'anesthésie et de réanimation.Volume22, issue2,february2002,pages:78-83.

81. **Ruggiero C. Cinalli G. Spennato P. Aliberti F. Cianciulli E, Trischitta V,**
Endoscopic third ventriculostomy in the treatmnt of hydrocephalus in posterior fossa tumors in children.
ChildsNervSyst,2004;20: 828-33.

82. **Frappaz D, Szathmari A. Gonzalez S. Pagnier A.**
Prise en charge des tumeurs cérébrales pédiatriques
Oncologie ,2006 (8): 568-571.

83. **Black S. Ockert DB. Oliver WC. Cucchiara RF.**
Outcome following posterior fossa craniectomy in patients in the sitting or horizontal positions.
Anaesthesiology1988;69:49-56.

84. **Tondon A. Mahapatra A.**
Supratentorial intracerebral hemorrhage following infratentorial surgery.
Journalof ClinicalNeuroscience(2004)11(7).

85. **Paillas J.**
Nouveau traité de technique chirirugicale tome VI Systeme nerveux central. Nerfs cranienes.
EditionMasson.Paris1975.

86. **Lejeune JP, Baroncini M, Peltier J, Gars D.**
Anatomie chirurgicale des ventricules latéraux.
Neurochirurgie2011 ;57 :161-9.

87. **Rhoton A. De-Olivejra E. George B. Kobayashi S, Samii M. Spetsler R.**
The foramen magmun. [The posterior cranial fossa: Microsurgical anatomy and surgical approaches].
Neurosurgery 2000;47(3;SUP) PP: S155-S193.

Rapport-Gratuit.com

88. **Guarnieri J. Derlon JM. Houtteville JP.**
La position ventro-laterale.
Neurochirurgie. 2004.50.40 2-3 105-10.

89. **Rhoton AL.2002.**
The lateral and third ventricles. Neurosurgery 51 (Suppl. 1),
207-71.

90. **Yarsagil MG, Abdulrauf SI.**
Surgery of intraventricular tumors.
Neurosurgery2008;62:1029-40.

91. **Carmel PW.**
Tumors of the third ventricle.
Acta Neurochirurgica1985;75:136-46.

92. **Delandsheer JM, Guyot JF, Jomin M, Scherpereel B, Laine E.**
Accès au troisième ventricule par voie inter-thalamo-trigonale.
Neurochirurgie1978;24:419-22.

93. **Apuzzo, M.L.J., Amar, A.P.,**
Transcallosal interfornicial approach. In: Apuzzo,M.L.J. (Ed.),
Surgery of the third ventricle., Second Edition.1998. Williams & Wilkins, Baltimore, pp. 421-52.

94. **Asgari, S., Engelhorn, T., Brondics, A., Sandalcioglu, I.E., Stolke, D.,**
Transcortical or transcallosal approach to ventricle-associated lesions: a clinical study on the
prognostic role of surgical approach. Neurosurg 2003.Rev 26, 192-7.

95. **Philippon J. Clemenceau S.**
Stratégie chirurgicale.
Tumeurs cérébrales du diagnostic au traitement,Paris2004;chap5;41-9.

96. **Jan M. Francois P.**
Tumeurs du tronc cérébral.
Encycl. Méd. Chir. (Elsevier, Paris), Neurologie,1998;17-270-A-50: 6p.

97. **Goncalves-Ferreira AJ. Herculano-Carvallo M. Pimentel J.**
Stereotactic biopsies of focal brain stem lesions.
Surg Neurol, 2003; 60: 311-20.

98. **Jennings CR. O-Donochue GM.**
Posterior fossa endoscopy.
Journal-of-laryngology-and-otology.1998;112 (3), 227-9.

99. **Patrick D. Olivier M. Jacques F. Bernard L.**
Endoscopic anatomy of the cerebellopontine angle: a study in cadaver brains.
NeurosurgFocus5(3);article8,1998.

100. **Nebil G. Yilidirim B. Yusuf K.**
Endoscopy of the posterior fossa and endosopic dissection of acoustic neuroma.
Neurosurg Focus 6(4): Article 15; 1999.

101. **Laabourri A.**
Tumeurs de la fosse cérébrale postérieure
Thèse Méd. Casablanca,1986;n° 304

102. **Nouri M.**
Anesthésie réanimation et chirurgie de la fosse cérébrale postérieure.
Thèse Méd. Rabat 1985 N° 163.

103. **Procaccio F. Gottin L. Arrighi I. Stofella G. Bricolo G.**
Anesthesia for brain stem surgery.
Operative techniques in neurosurgery, Vol3, N° 2 (June),2000:pp106-8.

104. **Pottecher T. Balabaud V.**
Méningites nosocomiales de l'adulte.
Ann Fr Anesth Reanim 1999; 18: 558-66.

105. **Meyer P. Orliaguet G. Blanot S. Cuttaree H. et al.**
Anesthésie réanimation des processus expansifs intracrâniens de l'enfant.
Ann Fr Anesth Reanim 2002; 21:90-102.

106. **Bruder N. Ravussin P.**
Anesthésie en neurochirurgie.
Encycl. Méd. Chir. Anesthésie-Réanimation,2005;36-613-B-10.

107. **Louis DN. Ohgaki H. Wiestler OD. Cavenee WK, Burger PC. Jouvet A. et al.**
The 2007 WHO Classification of Tumours of the Central Nervous System.
Acta Neuropathol 2007 ; 114:97-109.

Rapport-gratuit.com
LE NUMERO 1 MONDIAL DU MÉMOIRES

108. **Raji.K**
Les tumeurs de la fosse cérébrale postérieure de l'enfant.
Thèse Méd. Casablanca, 1992 ; n° 307.

109. **Choux M. Lena G.**
Tumeurs du tronc cérébral et du cervelet chez l'enfant.
Aupelf de Neurochirurgie,1996:222-9.

110. **Hanse MC. Vincent A. Van den Bent MG.**
Hemangioblastomatosis in a patient with von Hippel-Lindau disease.
J Neuro oncol 2007Apr; 82(2):163-4.

111. **Héry M. Bensadoun RJ. Courdi A. Bondiau PY.**
Radiothérapie des tumeurs cérébrales primitives de l'adulte.
Encyclopédie Médicochirurgicale, 2000 ; 17-235-A-10.15p.

112. **Mornex F. Larticaux E. Cosset JM.**
Radiothérapie : notions radiologiques, principaux effets secondaires.
Rev Prat (Paris), 1997; 47: 1123-8.

113. **Pollack JF.**
Pediatric Brain Tumors.
Semin. Surg. Oncol. 1999;16:73-90.

114. **Halperin, M.D.**
Impact of radiation technique upon the outcome of treatmnt for medulloblastoma.
Int. J. Radiation Oncology Biol. Phys.1996, Vol. 36, N° I, pp. 233-239.

115. **Habrand JL. Abdulkarim B. Beaudré A. ElKhouri M. Kalifa C.**
La détermination des volumes-cibles en radiothérapie pédiatrique : application aux tumeurs cérébrales.
Cancer/Radiother2001;5:711-9.

116. **Ponvert D. Gaboriaud G. Gouders D.**
Radiothérapie des tumeurs cérébrales.
Tumeurs cérébrales du diagnostic au traitement, Paris2004;chap8:79-91.

117. **Regis J. Porcheron D. Hayashi M.**
Radiochirurgie des tumeurs cérébrales.
Tumeurs cérébrales du diagnostic au traitement, Paris2004;chap9:93-107.

118. **Mazeron JJ. Kantor G.**
Radiothérapie en conditions stéréotaxiques (radiochirurgie) des tumeurs cérébrales malignes:la recherche clinique.
Cancer/Radiother1998;2:215-7.

119. **Simon JM. Noël G. Boisserie G. Cornu P. Mazeron JJ.**
Radiothérapie intracérébrale en conditions stéréotaxiques Intracerebral stereotactic radiosurgery.
Cancer/Radiother 2002;6:144-11.

120. **Louis E. Carpentier A. Delattre JY.**
Actualités en neuro-oncologie.
Bulletin du Cancer. Volume 89, Numéro 1, 131-7,Janvier2002,Synthèses.

121. **Chastagner P. Olive-Sommelet D.**
Chimiothérapie des tumeurs cérébrales de l'enfant. Arch Fr Pédiatr, 1990; 47: 147-54.

122. **M-D. Prados and al.**
Primary central nervous system tumors: advances in know ledge and treatment.
CA Cancer J Clin,1998;48: 331-60.

123. **Olive-Sommelet D. Chastagner P.**
Chimiothérapie systémique à doses conventionnelles des tumeurs cérébrales de l'enfant: les essays de phase II.
Bull Cancer, 1990, 77: 737-47.

124. **Kalifa C, Hartmann O, Demeocq F, Vassal G, Couanet D, Terrier-Lacombe MJ, et al.**
High-dose busulfan and thiotepa with autologous bone marrow transplantation in childhood malignant brain tumors: Phases II study.
]. Bone Marrow Transplant1992;9(4):227-33.

125. **Pendergrass TW. Milstein JM. Geyer JR. Mulne AF. Kosnik,EJ. Morris JD, et Al.**
Eight drugs in one day chemotherapy for brain tumors: experience in 107 children and rationale for preradiation chemotherapy.
J Clin Oncol 1987; 5(8):1221-31.

126. **Kovnar EH, Kellie SI. Horowitz ME. Sanford RA. Langston JW. Mulhern RK, et al.**
Preirradiation cisplatin and etoposide in the treatment of high-risk medulloblastoma and other malignant embryonal tumors of the central nervous system: a phase II study.
J Clin Oncol 1990; 8(2):330-6.

127. **Kretschmar CS. Tarbell NJ. Kupsky W. Lavally BL. Loeffler JS. Wolfe L, et al.**
Pre-irradiation chemotherapy for infants and children with medulloblastoma: a preliminary report.
J Neurosurg 1989;71:820-5.

128. **Allen JC, Helson L, Jereb B.**
Preradiation chemotherapy for newly diagnosed childhood brain tumors. A modified Phase II
trial.
Cancer1983;52(11):2001-6.

129. **Lefkowitz IB. Packer RJ, Siegel KR, Sutton LN, Schut L, Evans AE.**
Results of treatment of children with recurrent medulloblastoma/primitive neuroectodermal tumors with lomustine, cisplatin, and vincristine.
Cancer 1990; 65(3):412-7.

130. **Moghrabi A. Fuchs H. Brown M. SholD SC. Graham M. Kurtzberg J, et al.**
Cyclophosphamide in combination with sargramostim for treatment of recurrent medulloblastoma.
Med Pediatr Oncol 1995; 25(3):190-6.

131. **Ashley DM. Meier L. Kerby T. Zalduondo FM. Friedman HS. Gajjar A, et al.**
Response of recurrent medulloblastoma to low-dose oral etoposide.
J Clin Oncol 1996; 14(6):1922-7.

132. **Chastagner P. Olive D. Philip T. Zucker JM.zorny AC. Lapras C, et al.**
Efficacy of the "8 drugs in a day" protocol in brain tumors in children. Efficacité du protocole
"8 drogues en un jour" dans les tumeurs cérébrales de l'enfant.
Arch Fr Pediatr 1988;45(4):249-54.

133. **Gente JC. Doz F. Bouffet E. Plantaz D. Roche H. Tron P, et al.**
Carboplatin and VP 16 in medulloblastoma: a phase II Study of the French Society of Pediatric
Oncology (SFOP).
Med Pediatr Oncol 1994;23(5):422-7.

134. **Krischer JP. Ragab AH. Kun L. Kim TH. Laurent JP. Boyett JM, et al.**
Nitrogen mustard, vincristine, procarbazine, and prednisone as adjuvant chemotherapy in the treatment of medulloblastoma. A Pediatric Oncology Group study.
J Neurosurg 1991;74(6):905.

135. **Bailey CC. Gnekow A. Wellek S. Jones M. Round C. Brown J , et al.**
Prospective randomised trial of chemotherapy given before radiotherapy in childhood medulloblastoma. International Society of Paediatric Oncology (SIOP) and the (German) Society of Paediatric Oncology (GPO): SIOP II.
Med Pediatr Oncol1995;25:166-78.

136. **Packer RJ. Sutton LN. Elterman R. Lange B. Goldwein J. Nicholson HS, et al.**
Outcome for children with medulloblastoma treated with radiation and cisplatin, CCNU, and vincristine chemotherapy.
J Neurosurg 1994; 81(5):690-8.

137. **Tait DM. Thornton-Jones H. Bloom HJ. Lemerl J. Morris-Jones P.**
Adjuvant chemotherapy for medulloblastoma: the first multi-centre control trial of the International Society of Paediatric Oncology (SIOP I).
Eur J Cancer 1990; 26(4):464-9.

138. **Evans AE. Jenkin RD. Sposto R. Ortega JA. Wilson CB. Wara W, et al.**
The treatment of medulloblastoma. Results of a prospective randomized trial of radiation therapy with and without CCNU, vincristine, and prednisone.
J Neurosurg 1990;72(4):572-82.

139. **Brandes AA. Palmisano V. Monfardini S.**
Medulloblastoma in adults: clinical characteristics and treatment.
Cancer Treatment Reviews 1999; 25:3 n°12.

140. **Lajat Y. El sabach E. Thibaut S. Patrice T.**
Thérapie photodynamique et photo-illumination dans les tumeurs cérébrales
Tumeurs cérébrales du diagnostic au traitement,Paris2004;chap13;129-36.

141. **Kostron H. Obwegeser A. Jakober R.**
Photodynamic therapy in neurosurgery: a review.
J Photochem Photobiol B, 1996; 36: 157-168.

142. **El jamel MS.**
New light on the brain: the role of photosentizing agents and laser light in the management of invasive intracranial tumors.
Technol Cancer Res Treat,2003;2(4): 303-9.

143. **Boch AL, Philippon J.**
Thérapie génique.
Tumeurs cérébrales du diagnostic au traitement, Masson Paris 2004 ; chap14 ; 137-41.

144. **Klatzman ND. Valery CA. Bensimon G. et al.**
A phase I/II. Study of herpes simplex virus type 1 thymidine kinase "suicide" gene therapie for recurrent glioblastome.
Hum Gene Ther, 1998;9: 2595-604.

145. **Rosolen A. Frascella E. Di Francesco C. Todesco A, et al.**
In vitro and in vivo antitumor effects of retrovirus mediated herpes simplex thymidine kinase gene-transfein human medulloblastoma.
Gene therapy, 1998; 5(1): 113-20.

146. **Immonen A, Vapalahti M. Tyynela K. Hurskainen H. Sandmair A, et al.**
Adv HSV-tk gene therapy with intravenous ganciclovir improves survival in human malignant glioma: a randomized controlled study.
Mol Ther 2004; 10(5): 967-72.

147. **Kramn CM. Korhol D. Rainov NG. Niehues T. Fischer U. Steffens S. et al. S.**
Systemic activation of the immune system during ganciclovir treatment following intratumoral herpes simplex virus type 1 thymidine kinase gene transfer in an adolescent ependymoma patient.
Neuropediatrics, 2002; 33(1):6-9.

148. **Vinchow M. Assaker R. Soto-Areas G. Ruchoux MM. Dhellemmes P.**
Les astrocytomes pilocytiques du cervelet et de l'enfant. Résultat, reliquats et récidives. Apropos de 27 cas.
Neurochirurgie, 2001 ; 47 , 2-3 : 83-91.

149. **Alba AB, Myriam KP.**
Review of the pronostic factors in medulloblastoma of children and adults.
Critical reviews in oncology / hematology,2004;50: 121-8.

150. **Reni M. Gatta G. Mazza E.Vecht C.**
Ependymoma.
Critical reviews in oncology/hematology. July 2007; 63: Pages 81-9.

151. **Lonjon M. Vandenbos F. Von Langsdorff D. Litric S. Chatel M.**
Tumeurs épendymaires intracrâniennes.
EMC-Neurologie 2 (2005) 586-95.

152. **Mclaughlin MP. Marcus RB. Buatti JM, et al.**
Ependymoma: Results, prognostic factors and treatment recommendations.
Int J Radiat Oncol Biol Phys1998; 40:845-50.

153. **Perilongo G. Massimino M. Sotti G. Belfontali T. Masiero L. Rigobello L, et al.**
Analyses of prognostic factors in a retrospective review of 92 children with ependymoma: Italien neuro-oncology group.
Medical pediat oncol 1997; 29:79-85.

154. **Pollack IF, Gerszten PC. Martinez AJ. Lo KH, Shultz B, Albright L, et al.**
Intracranial ependymomas of childhood: Long term outcome and prognostic factors.
Neurosurg1995; 37:655-65.

155. **Roberti F. Sekhar LN. Kalavankonda C. Wright DC.**
Posterior meningiomas: surgical experience in 161 cases.
Surg Neurol Chir 2001; 56: 8-21.

156. **Miralbell R. Fitzgerald TJ. Laurie F. Et al.**
Radiotherapy in pediatric medulloblastoma: quality assessment of pediatric oncology group trial 9031.
Int.J.Radiation Oncology Biol.Phys.2006, Vol.64,N°.5,pp.1325-30.

157. **Choux et Coll.**
Le médulloblastome. Société de neurochirurgie de langue française XXXII éme congrès annuel. Strasbourg 16-18 juin 1982.
Neurochirurgie française, DA 1982,Vol 28, N° 1 Suppl.PP.1-229.

158. **Damy M. Chevalier MC . Maheut J . Barthez MA. et al.**
Rechute tardive sus et sous- tentorielle d'un médulloblastome.
Archives françaises de pédiatrie. (Arch.FR. Pédiatr.),1993,vol. 50, n° 3, pp. 215 – 218 (14 pages).

159. **Kochbati L. Bouaouina N. Hentati D. Nasr Ch. Besbes M. et al.**
Medulloblastoma with extracentral nervous system metastases: clinical presentation and risk factors.
Cancer/Radiothérapie10(2006)107-11.

160. **Kumar P. Rastogi N. Jain M. Chhabra P.**
Extraneural metastases in anaplastic ependymoma.
J Can Res Ther 2007; 3: 102-4.

161. **Slampa P. Pavelka Z. Dusek L. Hynkova L. Sterba J. et al.**
Longterm treatment results of childhood medulloblastoma by craniospinal irradiation in supine position.
Neoplasma.2007;54(1):62-7.

بسم الله الرحمن الرحيم

أُقْسِــمُ بــاللهِ العَــظِيمْ

أن أراقبَ اللّه في مِهنَتِي
وأن أصُونَ حياة الإنسان في كافّةِ أطوَارهَا في كل الظروف والأحَوال بَاذِلاً وسْعِي في استنقاذها مِن الهَلاكِ والمرَضِ والألَم والقَلق.

وأن أَحفَظ لِلنّاسِ كَرَامَتهُم، وأسْتر عَوْرَتهُم، وأكتمَ سِرَّهُمْ.
وأن أكونَ عَلى الدوَام من وسائِل رحمة الله، باذلا رِعَايَتي الطبية للقريب والبعيد، للصالح والطالح، والصديق والعدو.

وأن أثابر على طلب العلم، أُسَخِره لنفع الإنسَان لا لأذَاه.
وأن أُوَقّرَ مَن عَلَّمَني، وأُعَلّمَ مَن يَصْغرني، وأكون أخاً لِكُلِّ زَميلٍ في المِهنَةِ الطبّيّة
مُتعَاونِينَ عَلى البرِّ والتقوى .
وأن تكون حياتي مِصْدَاق إيمَاني في سِرّي وَعَلانيَتي، نَقيّةً مِمّا يُشينهَا تجَاهَ الله وَرَسُولِهِ وَالمؤمِنين.
والله على ما أقول شهيد.

جـامـعــة القاضـــي عيـــاض
كليــة الطب و الصيـدلـة
مراكـــش

سنة 2012 أطروحة رقم 63

التكفل العلاجي للأورام البطينية
تجربة مصلحة جراحة الدماغ والأعصاب بالمركز الإستشفائي الجامعي محمد السادس بمراكش

الفترة الممتدة من 2006 إلى 2010

الأطـروحـة

قدمت ونوقشت علانية يوم.../.../2012

من طـرف

السيد حكيـم سعـودي
المزداد في 19 شتنبر 1985 بأسفـي

لنيل شهادة الدكـتوراه في الطـب

الكلمات الأساسية :

ورم بطيني- تـفرس الدماغ- التصوير بالرنين المغـناطيسي- الجـراحة
العلاج بالأشعة - العلاج الكيميائي

اللجنـة

Rapport-Gratuit.com

السيد	**س. ايت بن علي** أستاذ في جراحة الدماغ و الأعصاب.	**الرئيس**
السيد	**ح. غنان** أستاذ مبرز في جراحة الدماغ و الأعصاب.	**المشرف**
السيد	**م. المجاطي** أستاذ مبرز في جراحة الدماغ و الأعصاب.	**الحكام**
السيد	**ح. السعيدي** أستاذ مبرز في جراحة العظام و المفاصل.	
السيد	**ع. طاهري جوتي حساني** أستاذ مبرز في العلاج بالأشعة.	
السيد	**هـ. نجمي** أستاذ مبرز في التخدير والإنعاش.	