

Table des matières

Introduction générale.....	i
----------------------------	---

Chapitre I : le contexte médical

Introduction.....	15
I.1. Anatomie de fond d'œil: Partie extérieur.....	16
I.2. Les zones particulières de la rétine: Partie interne.....	16
I.3.Principales pathologies rétiniennes.....	17
I.3.1.Définition de rétinopathie diabétique(RD).....	18
I.3.2.Epidémiologie.....	18
I.3.3.Les signes cliniques de la (RD).....	19
I.3.4.Classification de la rétinopathie diabétique.....	20
I.3.5.Les stades de la rétinopathie diabétique.....	21
I.4.1.Acquisition des images rétiniennes.....	22
I.4.2.L'angiographie en fluorescéine (fluorescéine).....	22
I.4.3.La rétinographie.....	23
I.5.Les différents types de clichés utilisés dans le diagnostic.....	23
I.5.1.Image de couleur mono.....	23
I.5.2.Image filtrée.....	24
I.5.3.Image couleur stéréo.....	24
I.5.4.Angiographie à la fluorescéine.....	24
I.6.L'analogie entre les images rétiniennes et la réalité physiologique.....	25
Conclusion.....	26

Chapitre II : les opérateurs de traitement d'image

Introduction.....	28
II.1.Analyse élémentaire d'image.....	29
II.1.1. Egalisation adaptative d'histogramme.....	30
II.1.2. Filtrage.....	30
II.1.3.Seuillage.....	31
II.2. Les opérateurs morphologiques élémentaires.....	31
II.2.1. L'élément structurant.....	32
II.2.2. L'érosion morphologique.....	32
II.2.3. La dilatation morphologique.....	33

II.3. Les operateurs morphologiques composés.....	34
II.3.1.Ouverture morphologique.....	34
II.3.2.Supremum d'ouverture	35
II.3.3. Ouverture ultime.....	36
II.3.3.1. Définition.....	36
II.3.3.3.Problème de l'ouverture ultime.....	37
II.3.4. La fermeture morphologique.....	37
II.3.5. Le gradient morphologique.....	38
II.3.6. La transformation chapeau haut de forme.....	39
II.3.7. La reconstruction géodésique.....	40
II.3.8. L'ouverture par reconstruction.....	40
II.4. La ligne de partage des eaux.....	41
II.4.1. Définition.....	41
II.4.2. La LPE par simulation d'immersion.....	42
II.4.3. Le problème de la LPE.....	42
II.4.4. Les points clefs de la segmentation par la LPE.....	42
Conclusion.....	43

Chapitre III : la détection des lésions sombres

Introduction.....	45
III.1.Objectifs.....	45
III.2.Les propriétés des lésions dans des images rétiniennes	45
III.2.1.Les propriétés des micros anévrismes dans les images rétiniennes.....	45
III.2.2.Les propriétés des hémorragies dans les images rétiniennes.....	45
III.3.Méthodes de détection des lésions sombres.....	46
III.4. La détection des micros anévrismes par la ligne de partage des eaux.....	46
III.4.1.Le pré filtrage de l'image améliorée de canal vert.....	47
III.4.2. Extraction du réseau vasculaire	47
III.4.2.1.Extraction des détails	48
III.4.3.Le supremum d'ouverture.....	48
III.4.4.Elimination de réseaux vasculaire.....	49
III.4.5. Image marqueur	50
III.4.6. La détection des lignes de crête a l'aide de la LPE.....	51
III.5.La détection des micros anévrismes par l'ouverture par reconstruction.....	51
III.5.1.Amélioration de canal vert de l'image.....	52
III.5.2. Extraction des micros anévrismes.....	53

III.6. La détection des micros anévrismes par l'ouverture ultime.....	54
III.6.1. L'amélioration de canal vert de l'image.....	55
III.6.2. Transformation chapeau haut de forme.....	55
III.6.3. Le supremum d'ouverture.....	56
III.6.4. L'extraction des détails sombres.....	56
III.6.5. L'ouverture ultime.....	57
III.7. La détection des hémorragies par la LPE.....	58
III.7.1. Pré filtrage de l'image de canal vert.....	58
III.7.2. Extraction des régions sombres.....	59
III.7.3. Transformation chapeau haut de forme.....	59
III.7.4. Approximation par un simple seuillage.....	60
III.7.5. La détection des lignes de crête a l'aide de la LPE.....	60
Résultats et discussion.....	66
Conclusion.....	67
Conclusion générale.....	68

Table des figures

Chapitre I : Le contexte médical

Fig. I.1.L'anatomie de fond d'œil: Partie externe.....	16
Fig. I.2.Anatomie de fond d'œil: Partie interne.....	17
Fig. I.3.Effet de la rétinopathie diabétique:(a):bonne vision, (b):mauvaise vision.....	18
Fig. I.4.Exemple des anomalies causé par la rétinopathie diabétique.....	21
Fig.5.Caractéristiques techniques requises pour rétinographies.....	22
Fig.6.La rétinographie et les images traitées par cet appareil.....	23
Fig. I.7.Image couleur de la rétine:.....	23
Fig. I.8.Angiographie fluoresce	24
Fig. I.9.La réfraction de la lumière dans les différentes couches de la rétine.....	25

Chapitre II : les operateurs de traitement d'image

Fig. II.1. Egalisation adaptative.....	30
Fig. II.2.Le filtrage de l'image rétinienne améliorée du canal vert.....	31
Fig. II.3.Le seuillage sur l'image en niveau de gris amélioré.....	31
Fig. II.4. L'élément structurant.....	32
Fig. II.5. Effet de l'érosion.....	33
Fig. II.6. Effet de la dilatation	33
Fig. II.7.Application de l'ouverture sur une image de NG.....	34
Fig. II.8. Le supremum d'ouverture.....	34
Fig.II.9 .Ouverture ultime	37
Fig. II.10.Application de la fermeture sur une image en NG	38
Fig. . II.11.(a):L'image initiale. (b):Le gradient morphologique de l'image.....	39
Fig. II.12.L'application de top hat noir pour l'extraction de réseau vasculaire.....	39
Fig. II.13. La reconstruction morphologique.....	40
Fig. II.14.Application de l'ouverture par reconstruction sur une image.....	40
Fig. II.15.Minima régionaux, bassin versant, LPE.....	41
Fig. II.16. la LPE par simulation d'immersion.....	42
Fig. II.17.L'effet de la LPE par inondation avec contrainte et sans contrainte.....	42

Chapitre III : la détection des lésions sombres

Fig. III .4 .1.Le filtrage de l'image rétinienne améliorée du canal vert.....	47
Fig. III .4.2.Le résultat de chapeau haut de forme de l'image pré filtré.....	48
Fig. III .4.3. Le chapeau haut de forme et le supremum d'ouverture.....	49
Fig. III .4.4.Elimination de réseau vasculaire.....	49
Fig. .III.4.5. Image marqueur.....	50
Fig.III.4.6. Extraction des micros anévrismes.....	51
Fig. III.5.1 Le pré filtrage de l'image améliorée.....	52
Fig. III.5.2. L'ouverture par reconstruction.....	52
Fig. III.5.3 .Image par seuillage.....	53
Fig. III.5.4. La détection des micros anévrismes.....	54
Fig. III .6.1.Le filtrage de l'image rétinienne améliorée du canal vert.....	55
Fig. .III.6 .2 .Le chapeau hautde forme	55
Fig. III .6.3 .Le chapeau haut de forme et le supremum d'ouverture	56
Fig.III.6.4. Elimination de réseau vasculaire	56
Fig.III.6.5. Les différents résidus calculés.....	57
Fig.III.6.6.La détection des micros anévrismes	58
Fig. III .7 .1.Le filtrage de l'image rétinienne améliorée du canal vert.....	59
Fig.III.7.2.Extraction des régions sombre.....	59
Fig.III.7.3.Chapeau haut de forme.....	59
Fig.III.7.4.Image du chapeau haut de forme et l'approximation du réseau vasculaire.....	60
Fig.III .7.5 .Image marqueur.....	61
Fig.III.7.6. La ligne de partage des eaux de l'image reconstruite	61
Fig.III.7 .7.Les lignes de crête.....	62
Fig.III.7.8. Le résultat du filtrage selon un critère de surface.....	62
Fig.III.7.9 .Extraction de réseau vasculaire.....	63
Fig.III.7.10.Le résultat final de la détection des hémorragies.....	63
Fig.III.7.1.Le résultat final de la détection des hémorragies.....	64

Introduction générale

INTRODUCTION GENERALE

Aujourd'hui l'imagerie médicale, grâce à l'apparition d'ordinateurs de plus en plus performants, est devenue l'un des champs d'application privilégiés des techniques de l'analyse numérique d'image, offrant de nombreux avantages, aussi bien au niveau du stockage que de la transmission, ou de la visualisation, de l'extraction automatique d'information. Dans ce mémoire, nous nous intéressons plus particulièrement à l'imagerie rétinienne. En effet, avec l'avènement des systèmes rétiens numérisés, il est possible d'analyser de manière automatique les images du fond d'œil, en particulier les images rétiennes en couleur car leur acquisition est simple, peu coûteuse et non invasive. La pathologie qui est la première cause de cécité dans les pays industrialisés attire l'attention de beaucoup de chercheurs. Il s'agit de la rétinopathie diabétique (RD). Pour le diagnostic de cette pathologie nous avons mis en place différents algorithmes de traitement et d'analyse d'images. Ces algorithmes portent sur les méthodes d'amélioration d'images, de segmentation des principales structures anatomiques de la rétine dont le but est de faciliter l'identification des pathologies à un instant donné ou leur évolution. L'implémentation de ces algorithmes sur des images rétiennes numérisées couleur et angiographiques permettent une meilleure analyse clinique des pathologies rétiennes et constituent une aide au diagnostic.

Plan de mémoire

L'objectif de ce travail est le traitement automatique des images rétiennes. Il touche à la fois le domaine biomédical et le domaine du traitement d'image. Pour justifier la démarche algorithmique, nous avons organisé ce travail comme suit :

Dans le premier chapitre, nous décrivons l'anatomie du fond d'œil, puis nous donnons un aperçu général sur la Rétinopathie Diabétique (RD), les symptômes, l'évolution ainsi que les traitements éventuels. Nous présentons, ensuite, l'angiographie et la rétino-graphie, dispositifs permettant l'acquisition des images angiographiques et des images en couleur.

Dans la dernière section de ce premier chapitre, nous donnons une interprétation des images couleur de la rétine. Cette interprétation se base sur les caractéristiques optiques des couches du fond d'œil.

Dans le deuxième chapitre, nous passons en revue les différents outils de traitement d'images que nous allons utiliser pour résoudre la problématique posée dans ce mémoire, à savoir la détection des lésions sombres dans des images rétiennes.

Dans la première section de ce chapitre, nous introduisons les opérateurs de base de la morphologie mathématique (Erosion, Dilatation, Ouverture, Supremum d'ouverture Fermeture, Chapeau haut de forme, Gradient morphologique et Squelette).

Dans la dernière section de ce chapitre, nous décrivons les algorithmes d'amélioration d'images rétiennes :

Un algorithme d'égalisation adaptative et un algorithme d'augmentation de contraste et de correction d'éclairage non uniforme.

Ces algorithmes peuvent être utilisés pour faciliter la lecture manuelle et comme premier pas vers une analyse automatique des clichés. Ou outil très puissant de segmentation en morphologie mathématique : La ligne de partage des eaux que nous utilisons pour l'extraction des structures anatomiques du fond d'œil.

Le troisième chapitre est le cœur de notre travail, il est consacré à la présentation des méthodes efficaces pour l'extraction des micros anévrismes et des hémorragies.

La détection de ces éléments principaux de la rétine est essentielle pour l'analyse automatique des clichés rétinien et pour l'aide au diagnostic.

Le chapitre I

Le contexte médical

INTRODUCTION

Dans ce mémoire, nous sommes intéressées au traitement automatique des images du fond d'œil, un organe particulièrement précieux, il assure la transformation d'une image externe réelle en une image rétinienne réelle.

L'œil humain présente plusieurs pathologies provocantes des troubles de la vision. Parmi ces pathologies nous pouvons citer en particulier la rétinopathie diabétique. L'objectif de notre travail est le développement des outils qui servent à une aide au diagnostic en ophtalmologie, notamment pour le dépistage et le suivi de ces anomalies.

Dans ce chapitre, nous décrivons le cadre biomédical, nous commençons par une description du fond d'œil notamment la rétine et ses éléments principaux, nous décrivons brièvement les anomalies qui affectent le fond d'œil puis nous présentons les clichés utilisés dans le diagnostic, nous terminons ce chapitre par une description de deux appareils permettant l'acquisition des images angiographique et les images couleur.

I.1. Anatomie du fond d'œil : Partie Extérieure

Dans cette première partie du chapitre, nous décrivons brièvement l'anatomie du fond d'œil en nous focalisant sur la rétine pour faciliter la compréhension de cet ouvrage.

L'œil est situé dans l'orbite, une cavité dans le crâne, il a environ 2,5cm de diamètre. Il est connecté au cerveau par des fibres nerveuses, qui réunies dans les nerfs optiques. Le fond d'œil (la partie du globe oculaire opposée à la papille) est composé de trois membranes : la sclérotique, la choroïde et la rétine. Ces trois membranes enferment les milieux suivants : transparents de l'œil, l'humeur aqueuse, le cristallin et le corps vitré [1].

a-La sclérotique : c'est une membrane rigide qui donne sa forme à l'œil, cette membrane blanche, fibreuse, résistante entoure et protège l'œil à l'extérieur tout en maintenant sa forme. Elle est traversée par un grand nombre de petites canaux (artères, nerfs, veines) et à l'arrière par une ouverture où passent les fibres du nerf optique.

b-La choroïde : la choroïde est une couche située entre la sclérotique et la rétine. Elle est richement vascularisée ce qui permet la nutrition des tissus alentour. Notamment de la rétine. Elle contient de nombreux pigments colorés. Notamment la mélanine et l'hémoglobine. Elle forme aussi un écran et maintient ainsi l'intérieur de l'œil en chambre noire en absorbant les rayons lumineux pour la vision.

c-Rétine: La rétine est une couche d'épaisseur microscopique qui tapisse le fond du globe oculaire. Elle est composée de cellules nerveuses réceptrices spécialisées : les cônes et les bâtonnets qui détectent la lumière. Ces derniers transforment l'énergie lumineuse en messages électriques qui sont transmis au cerveau par le nerf optique.

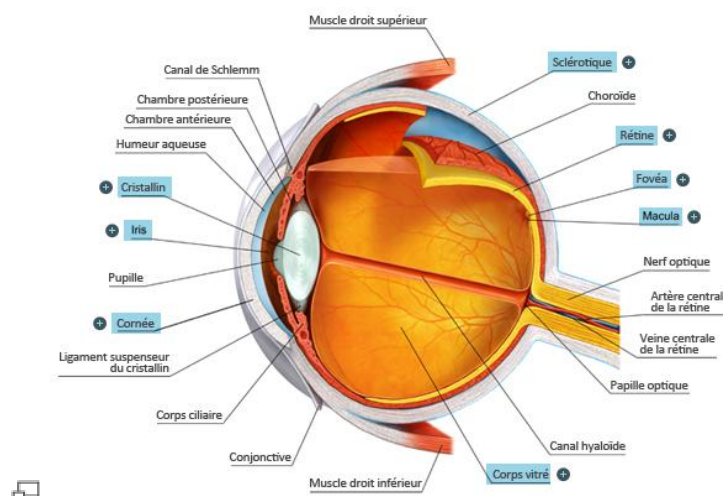


Fig. I.1: L'anatomie de fond d'œil: Partie Externe

I.2. Les zones particulières de la rétine: Partie Interne [2].

a-La macula: (la tache sombre au milieu) est le centre de la vision. Elle est caractérisée par une concentration maximale de cônes, située au fond de l'œil, dans l'axe de la pupille. La macula a un diamètre d'environ 2 mm. Elle contient en son centre une petite dépression. Toutes les lésions qui se trouvent à proximité de la macula menacent la vision directement.

b-La fovéa: est la zone centrale de la macula et de la rétine où la vision des détails est la plus précise. Elle est située dans le prolongement de l'axe optique de l'œil. Elle est peuplée uniquement de cônes et nous permet la meilleure résolution optique et de voir en couleur. Les bâtonnets sont répartis sur la rétine périphérique, qui donne une impression générale du champ de vision avec peu d'acuité visuelle.

c- Le disque optique ou papille: (tache claire, dans cette image se trouvant du côté droit de la macula) est l'entrée des vaisseaux et du nerf optique dans la rétine. Une fois détectée, elle peut servir comme point caractéristique pour le recalage d'images. De plus, elle joue un rôle important dans la détection des exsudats.

d-Le réseau vasculaire : Transporte le sang qui est nécessaire pour l'alimentation du tissu rétinien. La détection des vaisseaux est essentielle pour le recalage d'images, car sa structure ne change pas d'un examen à l'autre; sa détection a également de l'importance pour l'élimination des faux positifs dans la détection des micros anévrismes et des hémorragies.

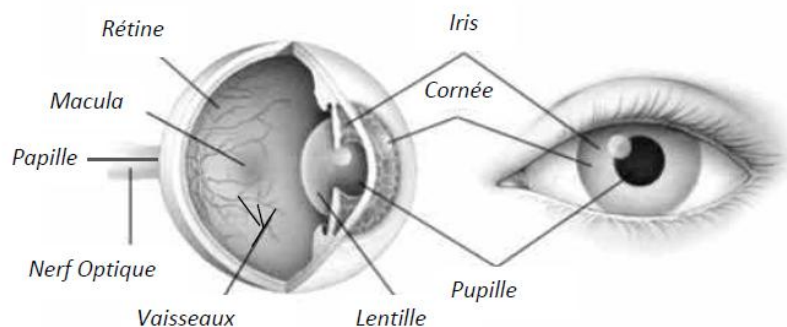


Fig. I.2: Anatomie de fond d'œil: Partie Interne

I.3. Principales pathologies rétiniennes

Plusieurs maladies peuvent affecter la rétine. Une des plus sévères et des plus répandues est la rétinopathie diabétique qui sera décrite dans la section suivante.

I.3.1. Définition de la rétinopathie diabétique (RD).

La rétinopathie diabétique est une maladie dégénérative des vaisseaux sanguins de la rétine, qui survient chez les personnes atteintes de diabète. Elle apparaît lorsque l'excès de sucre dans le sang, caractéristique du diabète, a endommagé les petits vaisseaux qui approvisionnent la rétine en nutriments et en oxygène.

La rétinopathie diabétique reste de nos jours la première cause de cécité chez les sujets jeunes et de malvoyance. Cela est dû à sa prise en charge souvent trop tardive. En effet, la RD est une affection silencieuse pendant de nombreuses années. Seul un dépistage effectué régulièrement, conformément aux recommandations de bonne pratique clinique peut permettre de la diagnostiquer précocement et de la traiter [8].




Fig. 1.3: Effet de la rétinopathie diabétique: (a): bonne vision, (b): mauvaise vision.

Le traitement de la RD repose sur la photo coagulation au laser ; cependant d'importantes études interventionnelles ont bien montré le rôle primordial que jouent le déséquilibre glycémique mais aussi tensionnel dans la survenue et la progression de RD. Enfin, il est portable que dans un proche avenir, existent de nouveaux traitements médicamenteux permettant de ralentir la progression de la rétinopathie diabétique ou d'inhiber la survenue de la néo vascularisation [8].

I.3.2. Epidémiologie

Le diabète est une maladie très répandue. A travers le monde, environ 150 millions de personnes en souffrent et ce chiffre pourrait bien doubler en 2025. Le diabète de type 2 est beaucoup plus fréquent que le diabète de type 1 puisqu'il représente environ 90 % des cas mondiaux. Pourtant, le risque de rétinopathie diabétique est plus élevé en cas de diabète de type 1. En France, 35 à 40 % des personnes diabétiques sont atteintes d'une rétinopathie, soit environ 800 000 personnes. Aux Etats-Unis, plus de 2,5 % de la population plus de 18 ans souffrent de rétinopathie diabétique. Les pays en développement eux non plus ne sont pas épargnés par cette affection, notamment en raison du manque d'ophtalmologistes pour assurer des visites annuelles de dépistage. Ainsi, environ 10 % des diabétiques ont des problèmes de vision. Pourtant, selon des estimations, la

détection et le traitement précoce de l'atteinte de la rétine permettraient de prévenir plus de 95 % des baisses d'acuité visuelle chez les diabétiques [4].

Histoire naturelle de la maladie :

La rétinopathie diabétique est constituée par un ensemble caractéristique des lésions de la rétine chez des patients diabétiques depuis plusieurs années. Il s'agit d'une maladie évolutive qui résulte de modifications vasculaires de la circulation rétinienne. Des occlusions et dilatations des micro vaisseaux surviennent au cours des premiers stades de la maladie qui peut évoluer vers des formes proliférantes caractérisées par le développement de nouveaux vaisseaux (néo vascularisation) à l'origine de cécité. Les œdèmes maculaires, caractérisés par un épaississement de la partie centrale de la rétine, peuvent entraîner une baisse de l'acuité visuelle [5].

I.3.3. Les signes cliniques de la (RD)

a-Principaux signes lésionnels : Sont Les micro anévrismes, petites dilatations des capillaires rétiniens et les hémorragies ponctiformes sont les manifestations les plus précoces de la rétinopathie diabétique. Une augmentation du nombre et de la taille des hémorragies intra rétiniennes, qui peut être accompagnée de nodules cotonneux. Les formes de la rétinopathie diabétique non proliférante sévère sont définies par un nombre plus important d'hémorragies intra rétiniennes, d'anomalies veineuses et d'anomalies micro vasculaires intra rétiniennes. La rétinopathie diabétique proliférante se développe à la suite d'une occlusion rétinienne, conduisant à une ischémie et à une néo vascularisation, avec une prolifération de néo vaisseaux à la surface de la rétine.

Bien que l'œdème maculaire ne soit pas à l'origine de cécité totale, son évolution lente et progressive entraîne une vision trouble et une déformation des images, avec une atteinte centrale du champ visuel lorsque l'épaississement de la rétine survient près de la fovéa.

b-Principaux signes cliniques : Tels qu'une vision trouble (associée à l'hyperglycémie), des taches, une perte de la vision centrale ou périphérique, des flashes, une altération de la vision des couleurs (perte de la vision du jaune/bleu) [6].

b.1. Les micros anévrismes (MA) (fig1.4): sont les premiers signes non équivoques de la rétinopathie diabétique. L'augmentation de leur nombre est un bon indice de la progression de la maladie. Leur détection est essentielle pour le suivi de la maladie. Ces derniers sont des ectasies développées à partir d'un capillaire rétinien.

Le mécanisme qui les produit n'est pas entièrement compris. Soit ils sont dus à un affaiblissement de la paroi du capillaire, soit ils sont le début d'une néo vascularisation, ils apparaissent dans les angiographies à la fluorescéine comme les point(ou petit cercle) isolés hyper fluorescents, assez

contrastés, avec des bords nets .Dans les images couleur, ils sont beaucoup moins contrastés que dans l'angiographie par conséquent on les détecte moins.

Parfois, les micros anévrismes disparaissent .Cette disparition est due à une occlusion lui-même on du capillaire d'où il provient et témoigne d'une ischémie locale puis qu'il existe une occlusion du capillaire porteur,

b.2.Hémorragies intra rétiniennes (fig1.4):Elles sont visibles avant et après injection alors qu'elles déterminent un effet masque. Ces hémorragies correspondent à des ruptures vasculaires pariétales, le plus souvent au niveau de micro anévrismes ou de capillaires altérés. Elles se situent soit au niveau de la rétine externe (couches plexi forme externe et nucléaire interne),soit au niveau de la rétine interne (couche des fibres optiques).

b.3. Les anomalies micro vasculaires intra rétiniennes : sont des anomalies vasculaires comme des dilatations, des ectasies et par conséquent elle représente une réponse néo vasculaire d'une ischémie locale due a une occlusion vasculaire mais parfois, elles peuvent être facilement confondues avec des micros anévrismes.

b.4. les exsudats (fig1.4): sont des accumulations de dépôts lipidiques au sein de la rétine qui sont dus aux diffusions anormales venant d'anomalies micro anévrismes. Ils témoignent d'un œdème .En angiographie, ils ne sont pas visible mais dans les images couleur, ils apparaissent très illuminés, jaunâtres, de tailles variées, avec des bords nets .le nombre des exsudats augmente en l'absence de traitement et ils s'accumulent dans la région maculaire .ils peuvent être traités avec de la photo coagulation.

b.5. les néovaisseaux : Sont des nouveaux vaisseaux qui se développent à cause d'une ischémie. On distingue les néo vaisseaux pré rétiniens qui prolifèrent à la surface de la rétine et les néo vaisseaux prépa pilaire qui prolifèrent à la surface de la papille. Leur présence est un signe d'une sérieuse aggravation de la maladie s'ils ne sont pas traités, des cicatrices internes et un décollement de la rétine peuvent être la conséquence.

Les grands néo vaisseaux peuvent être détectés dans des images couleur, mais les néovaisseaux de petite taille ne sont visibles que dans les angiographies.

b.6.L'œdème maculaire : Est une accumulation de liquide dans la zone maculaire de la rétine, qui est due à une rupture de la barrière hémato rétinienne interne .Il est accompagné par une dégradation visuelle lente mais progressive. La détection d'œdème maculaire utilise soit un OCT, qui fournit une coupe de la rétine soit des paires des images stéréo qui permettent d'obtenir une vision tridimensionnelle de la surface de la rétine.

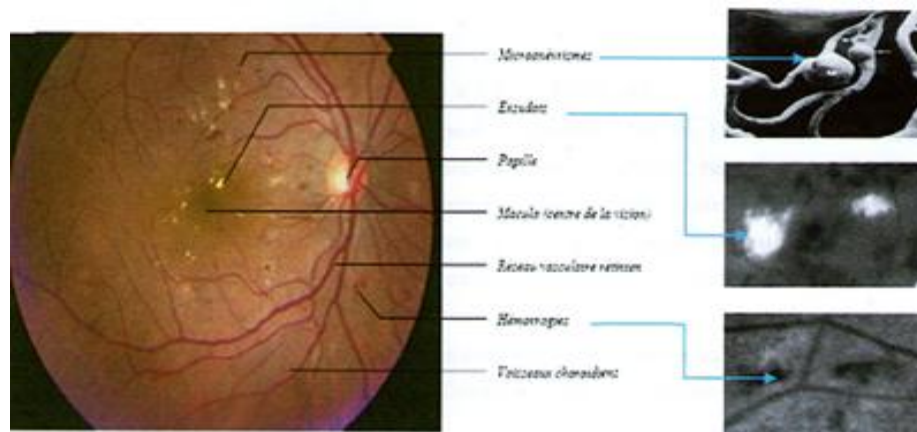


Fig. 1.4: Exemple des anomalies causées par la rétinopathie diabétique.

I.3.4. Classification de la rétinopathie diabétique [7].

La rétinopathie diabétique débute par un *stade de la rétinopathie diabétique non proliférant* et évolue vers la *rétinopathie diabétique non proliférant sévère (ou pré proliférant)* caractérisée par une ischémie rétinienne étendue, puis vers le *stade de la rétinopathie diabétique proliférant* caractérisée par la prolifération de néo vaisseaux à la surface de la rétine et/ou sur la papille.

L'*œdème maculaire* est associé aux rétinopathies diabétiques non proliférant ou proliférant.

I.3.5. Les stades de la rétinopathie diabétique [8].

Pas de rétinopathie diabétique.

Rétinopathie diabétique non proliférant.

RD non proliférant *minime* (micro anévrismes isolés).

RD non proliférant *modérée* (micro anévrismes, hémorragies rétinienne punctiformes, nodules cotonneux, exsudats).

RD non proliférant *sévère* (ou RD *pré proliférant* = RDPP), définie par l'association des signes ophtalmoscopiques évocateurs d'ischémie rétinienne sévère : anomalies veineuses nombreuses (dilatations et boucles veineuses), hémorragies intra-rétiniennes étendues, groupement d'anomalies micro vasculaires intra-rétiniennes (A.M.I.R.).

Rétinopathie diabétique proliférant (RDP).

RD proliférant *non compliquée* : présence de néo vaisseaux pré rétinien et/ou pré papillaires.

RD proliférant *compliquée* (détachement de rétine par traction, glaucome néo vasculaire).

I.4.Acquisition des images rétiniennes

Les dernières technologies pathologiques entraînent la création de nombreuses images et grâce aux deux appareils d'acquisitions des images rétiniennes utilisés actuellement par les ophtalmologues, nous obtenons d'excellentes images du fond d'œil qui pour eux représentent un support d'aide au diagnostic et thérapeutique [9].

I.4.1.L'angiographie en fluorescéine (fluorescéine)

Est un examen de routine qui permet d'évaluer l'atteinte tissulaire de l'ensemble du territoire rétinien. Elle aide à classifier les atteintes, à établir un pronostic. Elle va guider le traitement. Elle permettra de bien préciser l'œdème rétinien, les territoires de non perfusion (traduisant l'ischémie), de visualiser les néo-vaisseaux, leur niveau d'activité. Cet examen doit être répété pour suivre l'évolution de la maladie. Néanmoins, c'est un examen complémentaire qui trouve sa place après un examen ophtalmologique complet [9].

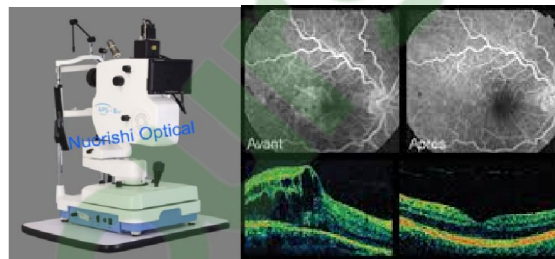


Fig1.5:Caractéristiques techniques requises pour les rétino-graphies et le matériel de lecture des photographies de fond d'œil.

TECHNIQUE

Elle repose sur l'injection d'une petite quantité d'un produit fluorescent dans une veine périphérique, généralement au pli du coude. Le colorant circule dans le sang jusqu'aux vaisseaux oculaires. Des clichés du fond d'œil sont alors pris par l'intermédiaire de filtres appropriés. L'examen dure environ 15 minutes. Aujourd'hui, des nouvelles techniques permettent l'obtention d'images numérisées sur l'écran.

Dans l'angiographie fluorescéine, on prend le mode fluo pour obtenir des images de la rétine en noir et blanc à cet effet, l'œil du patient est éclairé avec la lumière bleue.

I.4.2.La rétino-graphie

Les rétino-graphies non mydriatiques sont les appareils de choix pour le dépistage de la RD.

En effet, ils sont faciles d'emploi, et ils permettent la prise de photographies sans dilatation pupillaire.

Il est difficile d'indiquer leurs caractéristiques précises, compte tenu de l'évolution technologique très rapide de ces appareils, permettant de prendre des photographies ayant une résolution de plus en plus grande. Néanmoins, leur résolution doit être suffisante pour permettre l'identification des lésions élémentaires de la RD (micro anévrysmes, néo vaisseaux pré rétiniens ou pré papillaires, anomalies micro vasculaires intra rétiniennes. Les rétino-graphies doivent permettre l'acquisition d'images au minimum sur 45° horizontalement et 40° verticalement. Peut s'effectuer en lumière visible ou infrarouge, la lumière infrarouge permet d'examiner l'œil avec une dilatation naturelle. L'écran de visualisation des images à l'acquisition ne sert qu'au contrôle de qualité des images, il peut s'agir d'un simple écran. Les techniques de compression nécessaires au stockage et à la transmission des images ne doivent pas entraîner la perte d'information clinique significative. Plusieurs études ont montré qu'une compression des images modérée n'altérerait pas la détection de la RD .

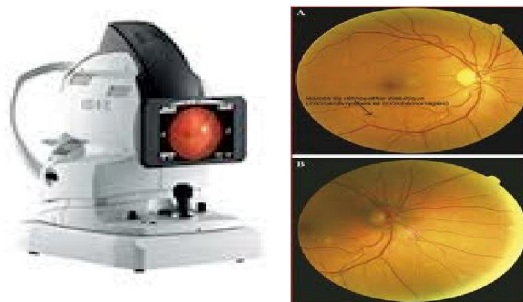


Fig.1.6.La rétino-graphie et les images traitées par cet appareil.

I.5.Les différents types de clichés utilisés dans le diagnostic [1].

Les clichés utilisés dans le diagnostic sont:

I.5.1.Image de couleur mono : Le médecin peut réaliser une simple photographie en couleur du fond d'œil, en utilisant une caméra du fond d'œil fournissant directement des images digitales ce qui simplifie le stockage et permet un traitement d'images direct.

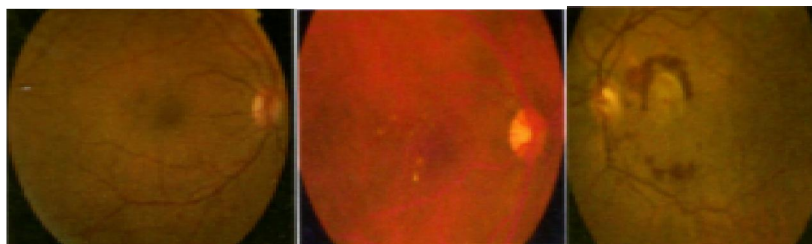


Fig.1.7.Image couleur de la rétine:(a):fond d'œil normal,(b):druses macula ires,(c):aspects de neovaisseaux choroidiens.

I.5.2. Image filtrée : Au lieu de prendre une image couleur, on peut également utiliser le filtre vert puisque les vaisseaux, les micros anévrysmes et les hémorragies apparaissent plus contrastés dans ce canal.

I.5.3. Image couleur stéréo : il s'agit d'une paire d'images couleur qui sont prises sous des angles différents, ou avec une caméra décalée parallèlement.

I.5.4. Angiographie à la fluorescéine.

Dans cette méthode, un produit de contraste est injecté par voie intraveineuse. Ce produit diffuse dans le système sanguin. En prenant une série de photos sous lumière ultraviolette, on obtient des images correspondant aux différentes phases de propagation dans la rétine.

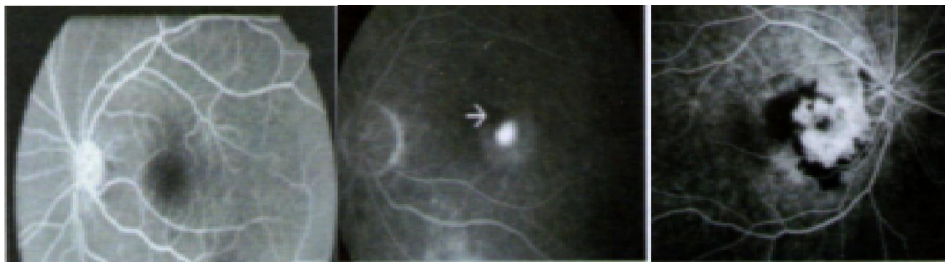

Fig.1.8. Angiographie fluoresceinique de : (a): fond d'œil normal, (b): Néo vaisseaux, (c): Néo vaisseaux choroïdiens empiétant sur la macula

I.6. L'analogie entre les images rétinienne et la réalité physiologique.

Les images couleur sont bien adaptées par les médecins parce qu'elles correspondent effectivement à ce qu'ils verraient lors d'un examen du fond d'œil. Il est essentiel de savoir quelles informations que chaque couleur nous apporte et d'où vient la couleur rouge de la rétine. Pour cela, il faut discuter de spectre des images couleur de la rétine.

I.7. L'interaction de la lumière avec le fond d'œil:

DELORI et PFLIBSEN ont montré que la réluctance du fond d'œil dépend de longueur d'onde de la lumière incidente. Elle est plus forte pour la partie rouge du spectre que les parties "vert et bleu": ce qui explique l'apparence rouge des images rétinienne. Cela ne veut pas dire que dans le rouge, il y a plus d'informations ou plus de précision sur la rétine.

Les rayons lumineux entrent dans la pupille : il y a une partie qui est transmise, une partie qui est absorbée et une partie réfléchi il s'agit de cette dernière partie de la lumière que l'on peut voir si l'on regarde le fond d'œil. Elle varie selon les caractéristiques de la couche réfléchissante: la concentration en hémoglobine, la profondeur [6].

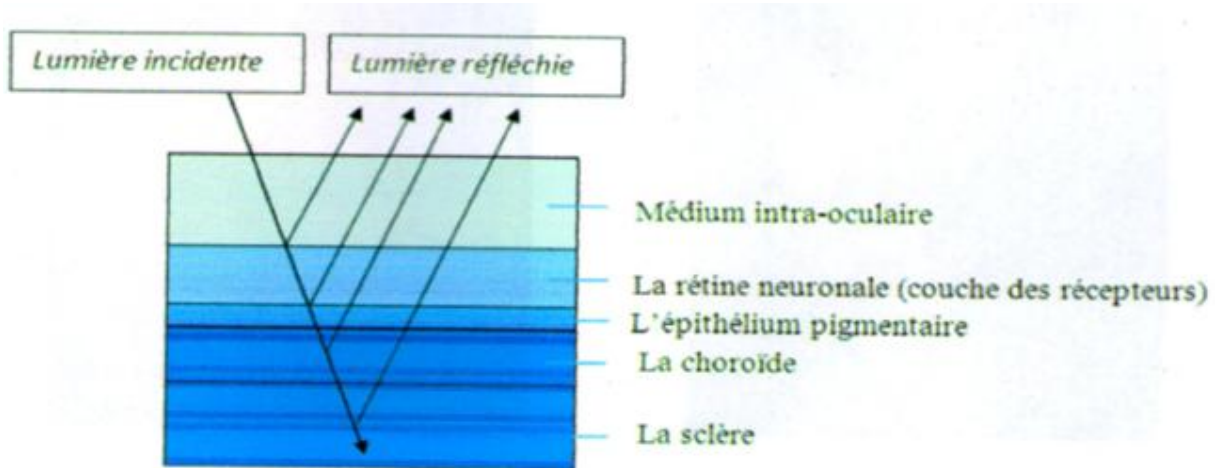


Fig.1.9. La réfraction de la lumière dans les différentes couches de la rétine.

Conclusion

Dans ce chapitre, nous avons décrit brièvement la rétine et ses éléments principaux. La rétinopathie diabétique est l'une des maladies les plus sévères et les plus répandues qui peuvent l'affecter. Nous avons vu qu'il y a des problèmes qui se posent actuellement dans le dépistage et le suivi de cette maladie, des problèmes qui à notre avis peuvent être résolus ou au moins diminués en se servant de traitement d'images malgré de nombreuses difficultés qui sont posées par la variabilité et la complexité des images de ce type. Les images utilisées dans le dépistage de la rétinopathie diabétique sont des images couleur qui sont de plus en plus répandues maintenant. Nous avons décrit les caractéristiques de ces images qui vont nous servir par la suite pour l'analyser et la détection des lésions rétinienne.

Nous avons vu que l'aide apportée au diagnostic de la rétinopathie diabétique peut se diviser en trois principales branches : l'amélioration des images, le dépistage et le suivi de la maladie. Alors, nous proposons dans le prochain chapitre des nouveaux outils morphologiques qui ont été développés dans le cadre de cette mémoire et qui sont suffisamment généraux pour trouver une application autre que celle du traitement d'images rétinienne.

Le chapitre II
Les opérateurs de
traitement d'image

Introduction

L'objectif de ce chapitre est de présenter quelques opérateurs de base issue de la morphologie mathématique utilisés d'une part, pour mettre en évidence la propriété particulière de l'image et d'autre part, pour améliorer le contraste et la luminosité de ces derniers afin de faciliter la détection des lésions sombres.

Nous présentons succinctement les opérateurs de base de la morphologie mathématique et leurs principales propriétés. L'analyse d'images désigne une discipline des mathématiques appliquées qui étudie les images numériques et leurs transformations, dans le but d'améliorer leurs qualités ou d'extraire l'information.

L'analyse d'image à pour objectif : la description aussi complète que possible d'une image, mais une image est constituée d'objets, pour extraire des informations qualitatives, il faut faire appel aux outils de la morphologie mathématique permettent de déterminer des paramètres caractéristiques de l'image car une image est très riche en information et il faut pouvoir sélectionner les plus judicieuses.

II.1. Analyse élémentaire d'image

L'amélioration est un domaine qui regroupe tout un ensemble d'opérations réalisées sur l'image rétinienne avec comme objectif général d'obtenir une image de meilleure qualité visuelle. En ce sens, il s'agit là bien souvent d'améliorations toutes subjectives puisqu'il est très difficile de définir de façon objective ce qu'est une image améliorée.

Malgré les énormes progrès dans les techniques d'acquisitions d'images, les images rétiniennes prises au quotidien clinique sont souvent très bruitées, elles souffrent d'un faible contraste et l'illumination n'est pas uniforme. Les raisons peuvent être d'origines très variées :

- Maladies possibles (comme une cataracte¹).
- Mouvements du patient.
- Circonstances dans lesquelles la photo est prise.
- Différences dans l'illumination de l'œil, qui dépendent non seulement de la technique, mais aussi de la forme de l'œil du patient.

Les images sont parfois surexposées et surtout le canal rouge est souvent saturé.

Appliquer des algorithmes d'amélioration d'images, c'est-à-dire d'augmentation de contraste ou des filtres de lissage pour enlever le bruit, et souvent les médecins se servent déjà de quelques méthodes pour améliorer les images manuellement (notamment des modifications de l'histogramme pour améliorer le contraste global de l'image). Ces algorithmes ont deux objectifs possibles :

- D'un côté, ce type d'algorithmes sert à faciliter la tâche d'un spécialiste en lui donnant la possibilité d'améliorer l'image avant de l'analyser. Ces algorithmes d'augmentation de contraste sont d'une valeur particulière pour ce genre d'applications.
- De l'autre côté, toutes les méthodes d'analyse automatique ou semi-automatique commencent par un pré filtrage de l'image, donc, l'amélioration peut être vue comme un premier pas vers l'analyse automatique des images rétiniennes. L'histogramme est un outil utile pour étudier la répartition des composantes d'une image mais il permet également de corriger le contraste et l'échelle des couleurs.

II.1.1 Egalisation adaptative d'histogramme.

Pour tenir compte de toute la répartition spatiale des niveaux de gris dans l'image, une égalisation adaptative d'histogramme est utilisée. Cette technique consiste à subdiviser l'image en des régions rectangulaires non- chevauchantes [18].

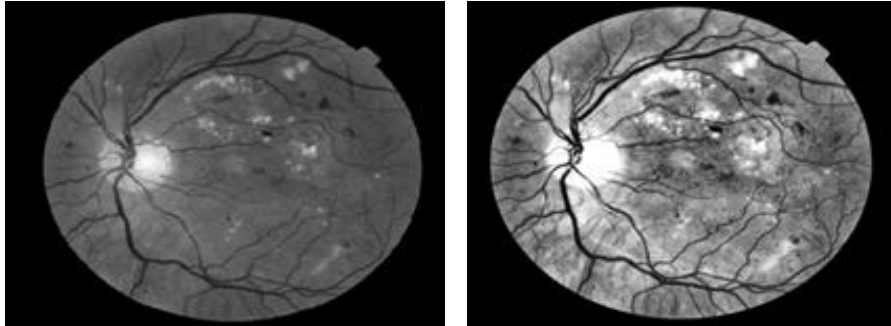


Fig. II.1. Egalisation adaptative.

(a) : Image avant l'amélioration (b) : Image améliorée par l'égalisation adaptative

D'après (la figure.1.b) on constate que le contraste des lésions sombres dans la région centrale de l'image, ainsi que au bord de l'image, est augmenté par rapport au contraste de (la figure. II.1.a).

II.1.2 Filtrage.

Le filtrage est une opération fondamentale en traitement d'image, il permet la perception de certains détails, de réduire le bruit, de composer les défauts du capteur.

Il existe deux types de filtrage : Un filtre linéaire et non linéaire [19].

On dit que Le filtre est linéaire, si la nouvelle valeur du pixel de l'image résultante est une combinaison linéaire des valeurs des pixels situés dans une fenêtre de l'image initiale.

soit $A[i,j]$ =une image numérique et $B[i,j]$ l'image filtrée ,tel que:

$$B[i, j] = A[i, j] * H(m, n) = \sum_m \sum_n H [m, n]. A[i - m, j - n]$$

H:appelé noyau ou masque de convolution de taille $M*N$.

Le filtre gauss

Ce filtre est de la même famille que le filtre moyennant. Il est basé sur le même principe .En effet, l'intensité d'un pixel dépend de celle de ses voisins :

Soient $U(x)$, le niveau de gris en un point x de l'image à traiter et G la gaussienne d'écart type σ^2 donnée par la formule suivante [18].

$$G\sigma = \frac{1}{\sqrt{2\pi\sigma}} \exp\left(-\frac{|x|}{2\sigma^2}\right)$$

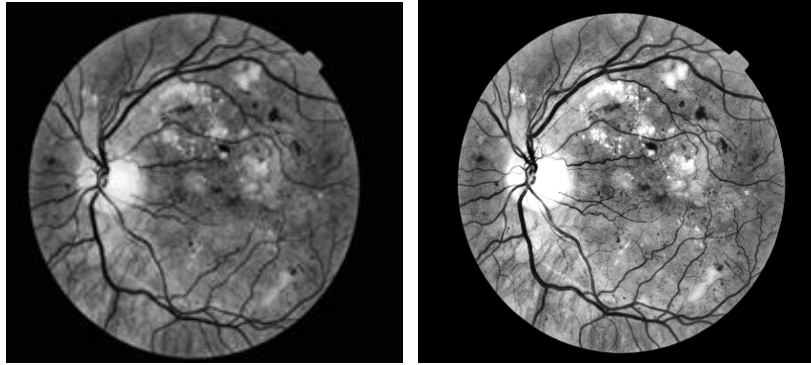


Fig. II.2. Le filtrage de l'image rétinienne améliorée du canal vert.

(a): Image améliorée; (b): Le filtrage avec la gaussienne de l'image améliorée.

Un inconvénient évident du filtrage gaussien est qu'il ne lisse pas uniquement le bruit, mais il gomme aussi les contours, les rendant difficilement identifiables.

II.1.3 Seuillage [17]

Le "seuillage simple" consiste à mettre à zéros tous les pixels ayant un niveau de gris inférieur à une certaine valeur (appelée seuil, en anglais Tersol), et à la valeur maximale les pixels ayant une valeur supérieure le résultat obtenu est une image binaire.

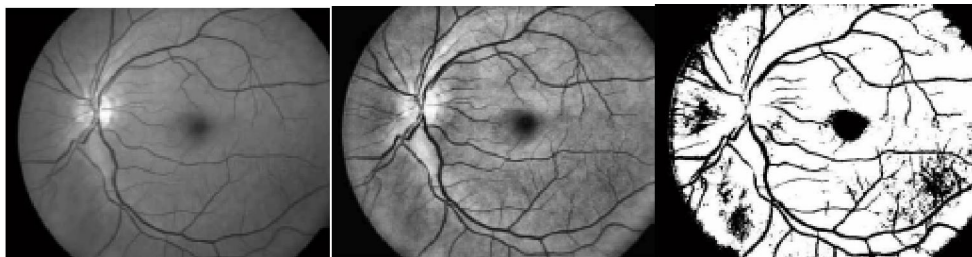


Fig. II.3. Le seuillage sur l'image en niveau de gris amélioré

(a) : Canal vert de l'image (b) : Image amélioré par l'égalisation adaptatif (c) : Seuillage de l'image amélioré

On remarque (figure II.3) que Le seuillage permet de mettre en évidence les lésions dans l'image .Toute fois la difficulté réside dans le choix du seuil à adopter.

II.2. Les opérateurs morphologiques élémentaires.

La morphologie mathématique offre un grand nombre d'outil très puissants de traitement et d'analyse d'images que l'on retrouve sous différentes rubriques dans certains logiciels d'analyse d'images et même de retouches d'images ,dont le but est l'étude des objets en fonction de leur voisinage ,de leur textureur et de leur niveaux de gris ou de leur couleur par les transformations qu'elle propose ,elle se situe à différents niveaux du traitement d'images (filtrage ,segmentation, mesuré, analysé de texture) .

La morphologie mathématique à été inventée en 1964 par GEORGES MATHEPON et JEAN SERRA dans les laboratoires de l'école des mines de PARIS.

Pour analyser des images à l'aide de la morphologie mathématique, on s'appuie sur un certain nombre d'opérateurs qu'on spécifie et qu'on combine pour arriver au résultat souhaité.

Les opérateurs morphologiques se divisent en deux types :

- les opérateurs morphologiques élémentaires : l'érosion et la dilatation.
- Les opérateurs morphologiques composés : ils sont formés par une application successive d'opérateurs ensemblistes que l'union, la différence.

Le principe de base de la morphologie mathématique est de comparer l'image à analyser par rapport à un ensemble de géométrie connue appelé élément structurant [1].

II.2.1 L'élément structurant

L'élément structurant est un objet de référence permettant d'étudier les images ou objets binaires à l'aide d'opérateurs (réunion, intersection). Il est caractérisé par sa forme et sa taille.

L'élément structurant est déplacé de façon à ce que son centre x passe successivement par toutes les positions possibles dans l'image binaire [10].

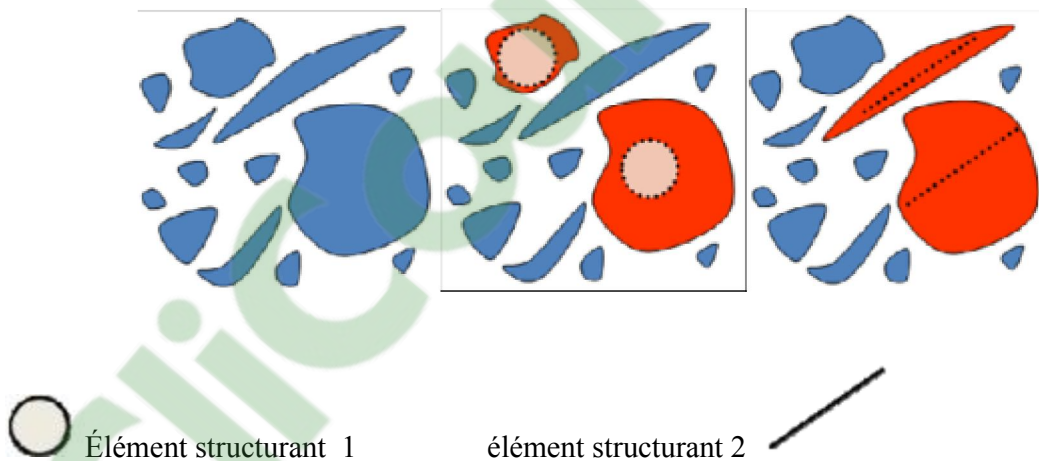


Fig. II.4. L'élément structurant.

L'érosion et la dilatation sont les opérateurs de base de la morphologie mathématique. Elle sont à l'origine d'un très grand nombre de transformation plus élaborées (fonction distance, LPE).

II.2.2 L'érosion morphologique

L'érosion morphologique d'un objet X par l'élément structurant B est définie par le principe de dualité : $\varepsilon_B(\bar{X}) = \overline{\delta_B(X)}$

L'opération de l'érosion d'un ensemble X par un élément structurant B , est l'ensemble des points x de \mathbb{R}^2 tels que B soit entièrement inclus dans X lorsque x est centré en x)[10].

$$X \ominus B_x = \{x \in \mathbb{R}^2, B_x \subset X\}$$

Un exemple d'application d'une opération d'érosion est montré dans cette figure :

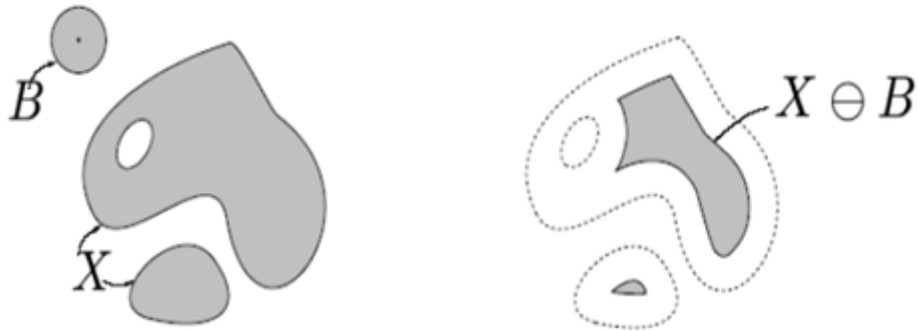

Fig. II.5. Effet de l'érosion

II.2.3 La dilatation morphologique [10]

L'opération de dilatation notée $\delta_B(X)$, est en fait l'opération dual de l'érosion. On obtient le dilaté d'un ensemble X par un élément structurant B en prenant la totalité de la surface recouverte lorsque l'origine de B occupe successivement toutes les positions $x \in X$.

$$X \subset \delta_B(X)$$

$$X^c \oplus B = (X \ominus B)^c \text{ et } X^c \ominus B = (X \oplus B)^c$$

Un exemple d'application d'une opération de dilatation est montré dans cette figure [13] :

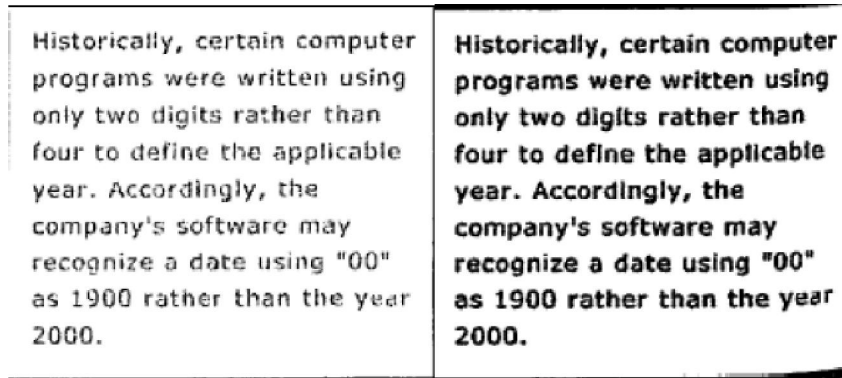


Fig. II.6. Effet de la dilatation

II.3. Les opérateurs morphologiques composés

Puisque l'érosion et la dilatation sont des opérateurs morphologiques élémentaires, il vient à l'esprit de combiner ces opérations, ces transformations ont tendance à lisser les contours des particules.

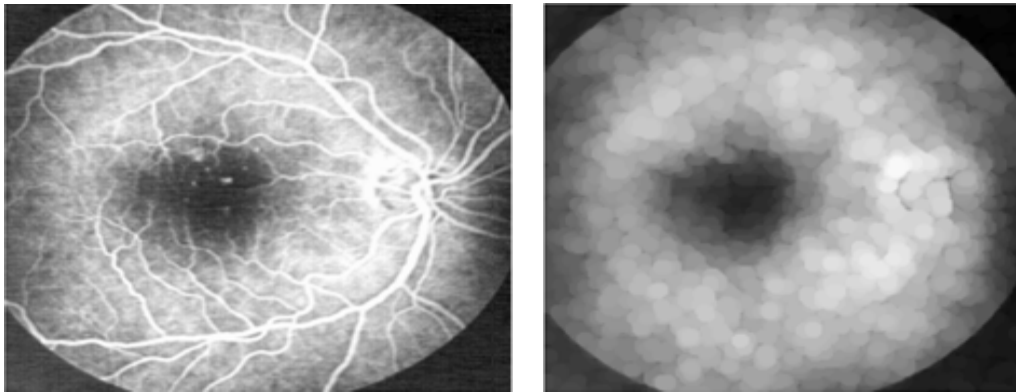
II.3.1 Ouverture morphologique

L'opération d'ouverture morphologique est obtenue par la succession d'une érosion et une dilatation.

$$\gamma_{\mathbf{B}}(\mathbf{X}) = \mathbf{X} \circ \mathbf{B} = \delta_{\check{\mathbf{B}}}(\varepsilon_{\mathbf{B}}(\mathbf{X})) = (\mathbf{X} \ominus \check{\mathbf{B}}) \oplus \mathbf{B}$$

L'ouverture morphologique a pour effet d'éliminer les zones de détection de taille inférieure à celle de l'élément structurant et reconstruire la forme de l'objet. L'ensemble ouvert est plus régulier et moins riche en détail que l'ensemble initial. L'ouverture peut déconnecter les ensembles, elle joue le rôle d'un filtrage le plus répandus [1].

Un exemple d'application d'une opération d'ouverture est montré à (la figure .II .7):



*Fig. II.7. Application de l'ouverture sur une image de NG.
(a) : Image initiale (b) : Ouverture (élimination des objet claire)*

II.3 .2. Le supremum d'ouverture

Le supremum d'ouverture est l'union de toutes les ouvertures dans toutes les directions du plan, en utilisant un élément structurant linéaire.

Cette opération permet d'extraire tous les segments linéaires et longs car elle trie les objets selon leurs longueurs et non pas par leur cercles inscrits [11].

Un exemple d'application le superman d'ouverture est montré dans la (Fig. II.9).

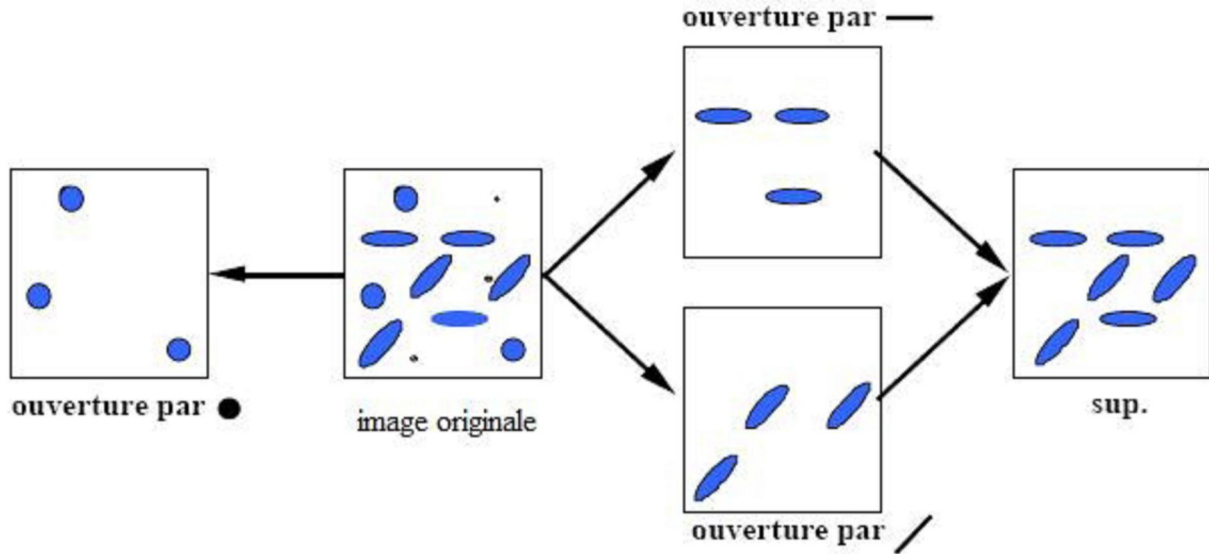
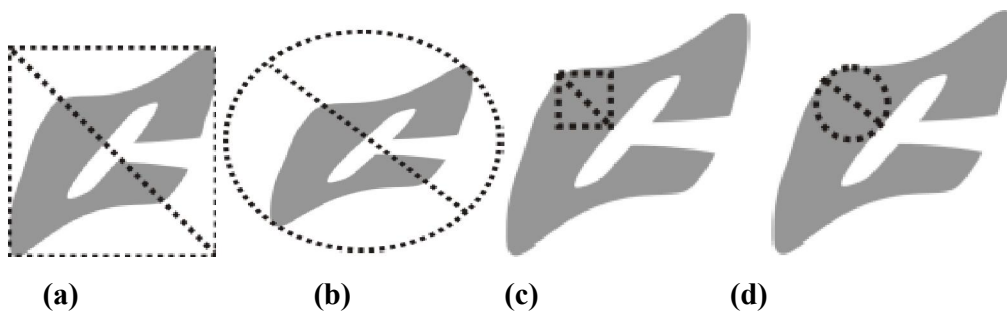


Fig. II.8. Le superman d'ouverture.

II.3.3 Ouverture ultime

L'ouverture ultime θ est un opérateur résiduel qui analyse la différence entre des ouvertures consécutives d'une même famille. Cet opérateur morphologique peut être utilisé pour l'analyse de formes par l'association d'une fonction de granulométrie[20].

Il extrait les structures les plus contrastées et il est intrinsèquement multi échelle. Cet opérateur possède deux images de sortie associées à une image d'entrée I : la différence maximale entre ouvertures (Résidu $R\theta(I)$) et la taille de l'ouverture quand le résidu maximal est généré (Indicatrice $q\theta(I)$) [21].



II.3.3.1. Définition :

Soit I une image à niveaux de gris, une ouverture ultime est décrite par [22] :

$$\theta(I) : I \xrightarrow{\theta} (R_{\theta}(I), q_{\theta}(I))$$

$$R_{\theta}(I) = \text{Max}(\gamma_{\lambda}(I) - \gamma_{\lambda+1}(I)).$$

où $\gamma_{\lambda}(I)$ est une ouverture de taille λ .

$$q_{\theta}(I) = \text{Max}(\lambda) + 1 : \lambda \geq I$$

Avec $\text{Max}(\lambda)$: la valeur de λ pour laquelle le résidu est maximum

Exemple :

Soit l'image A et les éléments structurants de taille croissante λ ci-dessous [23]:

$$\begin{matrix} \lambda=2 & \lambda=3 & \lambda=4 \\ \mathbf{1} & \text{se3} = \begin{pmatrix} \mathbf{1} \\ \mathbf{1} \\ \mathbf{1} \end{pmatrix} & \text{se4} = \begin{pmatrix} \mathbf{1} \\ \mathbf{1} \\ \mathbf{1} \\ \mathbf{1} \end{pmatrix} \\ \text{se2} = \begin{pmatrix} \mathbf{1} \\ \mathbf{1} \end{pmatrix} & & \end{matrix}$$

0	0	0	0	0
1	4	4	0	0
1	6	4	0	2
1	6	4	0	5
0	0	0	0	2
0	0	0	0	0

L'image A

0	0	0	0	0
1	4	4	0	0
1	6	4	0	2
1	6	4	0	2
0	0	0	0	2
0	0	0	0	0

0	0	0	0	0
1	4	4	0	0
1	4	4	0	2
1	4	4	0	2
0	0	0	0	2
0	0	0	0	0

0	0	0	0	0
0	0	0	0	0
0	0	0	0	0
0	0	0	0	0
0	0	0	0	0
0	0	0	0	0

Ouverture γ_2

Ouverture γ_3

Ouverture γ_4

L'ouverture 2 supprime les régions de taille < 2 ici le niveau le gris 5, l'ouverture 3 supprime les régions de taille < 3 c'est-à-dire le niveau de gris 6 ; l'ouverture 4

supprime les régions de taille < 4 c'est-à-dire toutes les régions, on aura donc 0 partout.

Ouverture ultime :

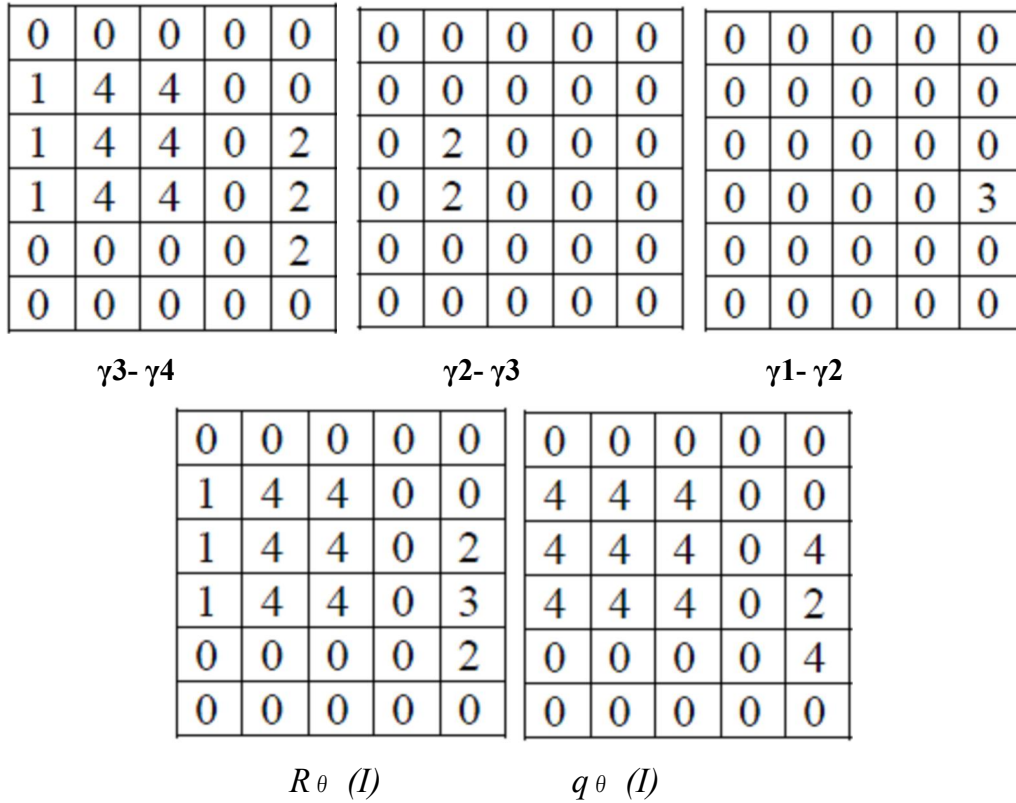


Fig.II.9 .Ouverture ultime

II.3.3.2.Problème de l'ouverture ultime

L'ouverture ultime enregistre le dernier résidu maximal calculé. Il ne garde pas d'informations intermédiaires, qui pourraient être aussi importantes. Ces problèmes sont principalement produits par deux types de configurations: des structures imbriquées et des transitions graduelles.par exemple, une configuration pyramidale dans l'image est un cas classique de structures imbriquées [24].

II.3.4 La fermeture morphologique

En inversant l'ordre des opérations utilisées pour définir l'ouverture, nous obtenons une nouvelle opération appelée fermeture.

Cette opération est réalisée par enchainement d'une dilatation suivie d'une érosion par l'élément structurant [1].

$$\varphi_B(X) = X \cdot B = \varepsilon_{\tilde{B}}(\delta_B(X)) = (X \oplus \tilde{B}) \ominus$$

La fermeture morphologique permet de remplir les trous dans l'image, elle peut relier deux particules connexes pour n'en faire qu'une [15].

Un exemple d'application est montré:

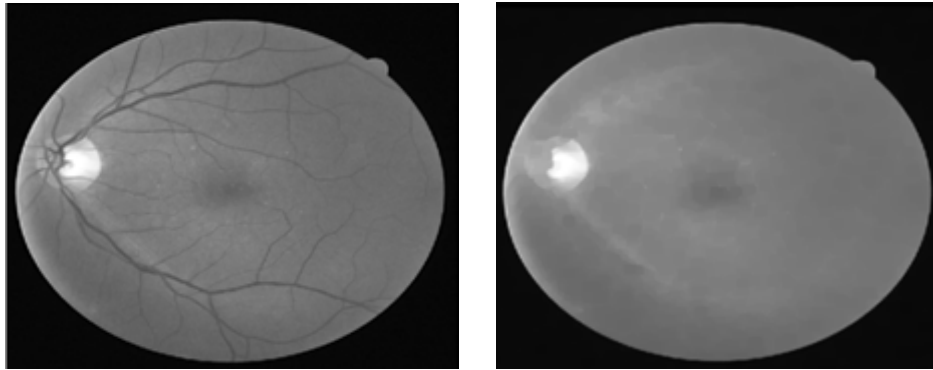


Fig. II.10. Application de la fermeture sur une image en NG [12].
(a) :Image initiale en NG (b) :Fermeteur(élimination des objet sombre)

II.3.5 Le gradient morphologique

A partir de la dilatation et de l'érosion morphologique, on définit les gradients morphologiques comme des résidus de ces transformations.

Le gradient morphologique (symétrique) est défini comme le résidu de la dilatation et de l'érosion d'une image.

$$grad(f) = \delta(f) - \varepsilon(f)$$

Il est possible de définir le gradient morphologique à partir d'un couple d'éléments structurants quelconque.

On définit ainsi le gradient par dilatation et le gradient par érosion, en considérant une des deux transformations de taille nulle. (C.A.D égale à l'identité)

Gradient par érosion:

$$grad^-(f) = f - \varepsilon(f)$$

Gradient par dilatation:

$$grad^+(f) = \delta(f) - f$$

Le gradient morphologique permet d'extraire les zones de variation d'intensité perçues. En choisissant la taille de l'élément structurant, et la distinction entre deux objets ou entre un objet et le fond.

Les valeurs crêtes correspondent à des zones de forte transition et coïncident généralement avec les contours des objets .cette transformation est très utile pour la segmentation d'image [10].




Fig. . II.11. (a):L'image initiale. (b):Le gradient morphologique de l'image.

II.3.6 La transformation chapeau haut de forme

Les chapeaux hauts de forme sont utilisés pour localiser des structures dans l'image qui sont plus petites que l'élément structurant.ils sont en général appliqué seulement aux images à niveaux de gris.

Donc, il permet d'extraire tout les détails d'une image qui ont enlevé par le filtrage (ouverture ou fermeture).la transformation chapeau de forme peut se diviser en :

"Chapeau haut de forme blanc»: permet de détecter ce que l'ouverture à fait disparaître.il est calculé par la différence entre l'image et son ouverture.

$$TH_B^+(f) = f - \gamma_B(f)$$

"Chapeau haut de forme noir ":permet d'extraire les vallées ou les structures sombres de l'image. Il est calculé par la différence entre la fermeture et l'image [17].

$$TH_B^-(f) = \phi_B(f) - f$$

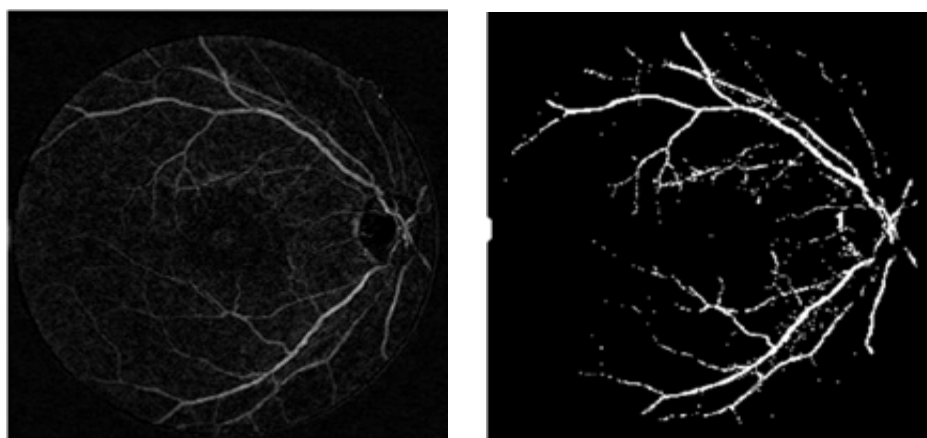


Fig. II.12.L'application de top hat noir pour l'extraction de réseau vasculaire.
(a)Top hat noir : $TH_B^-(f) = \phi_B(f) - f$ (b) Image binaire

II.3.7.La reconstruction géodésique

L'idée de reconstruction géodésique à fait son apparition en morphologie mathématique en

1976 avec J.C. Klein [13]. L'opération consiste à reconstituer les composantes connexes d'un ensemble A lorsque leur intersection avec les composantes connexes d'un second ensemble B est non vide. L'ensemble de référence B est généralement appelé marqueur et l'ensemble A masque géodésique.

L'idée généralisait en quelque sorte la technique classique, qui consiste à garder ou à rejeter, indépendamment les unes des autres, les composantes connexes d'un ensemble selon leur mesure (surface, volume, diamètre par exemple).

La notion de reconstruction est un outil fondamental de la morphologie mathématique et a donné naissance à des transformations évoluées telles que les méthodes de bouchage de trous, les algorithmes de détection des particules touchant le bord d'un champ, la notion d'érodé ultime et les algorithmes de séparation de particules qui en découlent.

Un exemple de la reconstruction morphologique est montré dans la (Fig. II.14).




Fig. II.13. La reconstruction morphologique.
(a) : Le masque géodésique ;(b) : Le marqueur ;(c) : Image reconstruite

II.3.8 L'ouverture par reconstruction.

L'ouverture par reconstruction est une opération morphologique par dualité cette méthode ressemble a la reconstruction géodésique. Elle consiste à reconstituer les composantes connexes d'un ensemble A lorsque leur intersection avec les composantes connexes d'un second ensemble B est non vide. L'ensemble de référence B est généralement appelé marqueur qui est dans notre cas c'est : l'érosion et l'ensemble A c'est le masque reconstruit.

Cette notion d'ouverture par reconstruction permet d'obtenir la forme exacte de l'objet obtenu après l'érosion. Elle est définit par: $E^R(\mathcal{R} \ominus \mathcal{B})$

Ou Mask: l'image de départ R et Marker: l'érodé de R. [13]




Image original (mask) erosion (marker) opening by reconstruction
Fig. II.14: Application de l'ouverture par reconstruction sur une image.

II.4. La ligne de partage des eaux.

II.4.1 Définition

La ligne de partage des eaux constitue l'approche morphologique de la segmentation d'une image en NG. Elle utilise la description des images en termes géographiques, une image est représentée par une fonction numérique f , donc elle est perçue comme un relief si l'on associe le niveau de gris de chaque point à une altitude, la notion de LPE est étroitement liée à celle de minimum régional [16].

a-un minimum régionales : Un ensemble connexe de pixels d'altitude constante tel qu'il n'est pas possible, partent de cet ensemble de rejoindre un point de la surface d'altitude inférieure sans avoir à grimper.

b-bassin versant d'un minimum régional: C'est la zone d'influence d'un minimum régional (une goutte d'eau s'écoulant dans le bassin versant arrive au minimum régional) [16].

c- ligne de partage des eaux: L'ensemble des points de séparations de deux bassins versants adjacents et limite des zones d'influence des minima locaux.

d-marqueurs et zones d'influence: On entend par marqueur une ou plusieurs composante(s) connexe(s) permettant de localiser les régions devant être segmentées dans l'image [16].

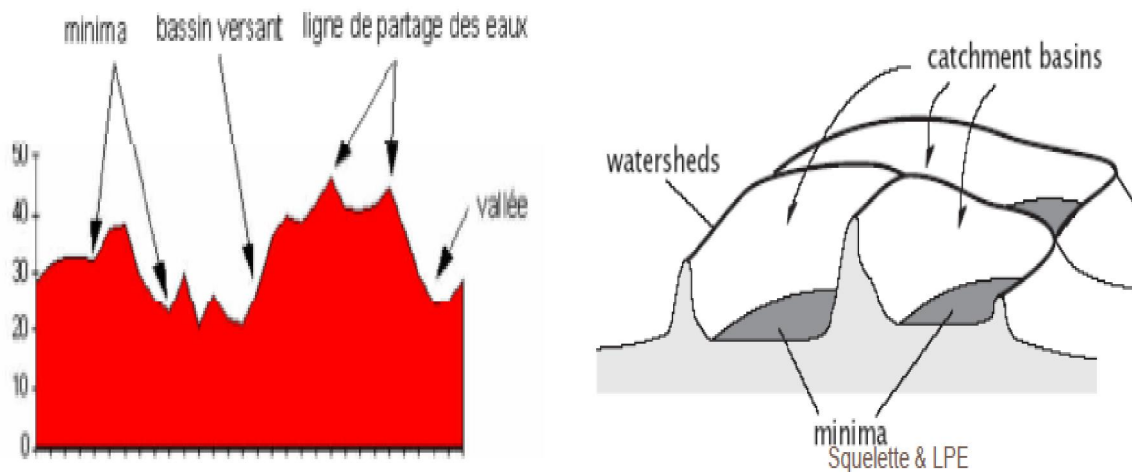


Fig. II.15. Minima régionaux, bassin versant, LPE

II.4.2 la LPE par simulation d'immersion

Si l'on considère une image comme une surface topographique, où l'altitude correspond au niveau de gris, le principe de construction de la LPE par immersion est le suivant:

En imaginant que tous les minima régionaux sont percés, on immerge progressivement le relief par une montée des eaux:

1-A chaque fois que la hauteur de l'eau atteint l'altitude d'un minimum régional, un nouveau bassin versant est créé.

2-A chaque fois que deux bassins se rencontrent, on empêche leur fusion en construisant une <<digue>>.

3-l'ensemble des digues forme la LPE[25].

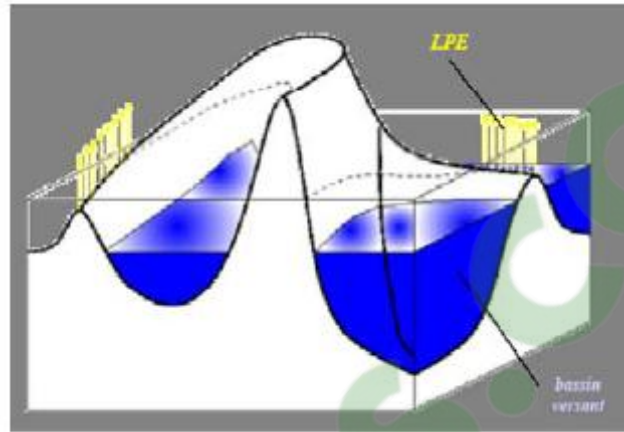


Fig. II.16. la LPE par simulation d'immersion

II.4.3 Le problème de la LPE.

La LPE sur l'image directe n'est jamais calculée, et parfois même sur l'image gradient est sur-segmenté, même si l'image originale est homogène .donc, le problème majeur de la LPE est la sur segmentation. En effet cet algorithme est très sensible a tout minimum local dans l'image. Pour remédier ce problème de sur segmentation plusieurs techniques ont été imposées a l'algorithme:

a-la première consiste à filtrer l'image originale afin de supprimer tous les minimas non significatifs: c'est l'approche de filtrage.

b-LPE contrainte par des marqueurs (fig. II .17): qui ont pour rôle d'imposer la présence de certains bassins versants seulement de manière a contraindre la topologie de la LPE.

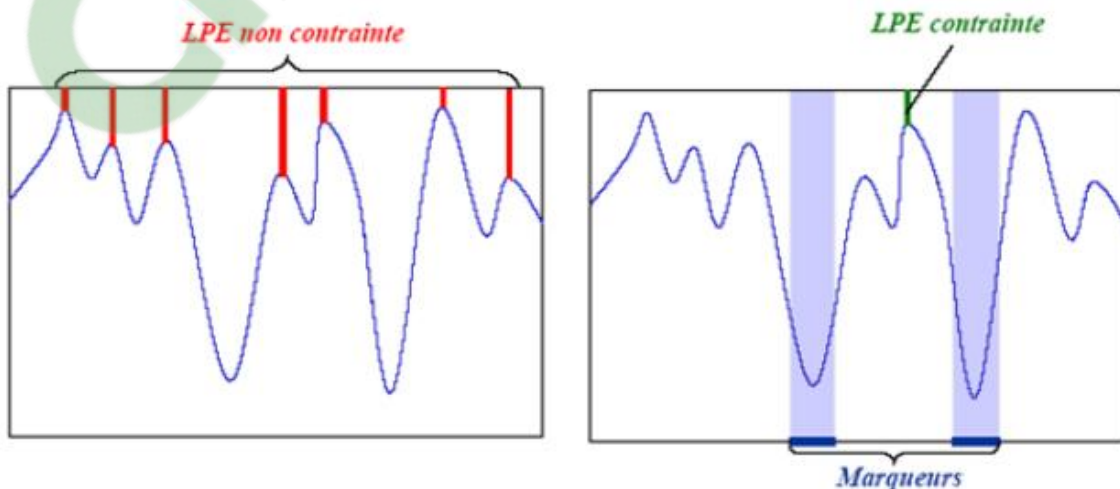


Fig. II.17Ll'effet de la LPE par inondation avec contrainte et sans contrainte.

II.4.4 Les points clefs de la segmentation par la LPE [18]

L'algorithme de segmentation par LPE consiste en trois étapes:

- 1-Extraire des marqueurs des régions a segmenté.
- 2-Déterminer l'image sur laquelle on calcule la LPE (image gradient le plus souvent).
- 3-Calcul de la LPE associée aux marqueurs.

La segmentation obtenue est entièrement conditionnée par les marqueurs sélectionnés et l'image sur laquelle la LPE est calculée.

Conclusion

Dans ce chapitre nous avons présenté des méthodes pour l'amélioration d'image rétinienne qui rend à faciliter la lecture manuelle des images .Les approches sont faciles, plutôt classique, mais efficaces.

La deuxième partie a été consacrée à l'usage des opérateurs morphologiques de bases, permettant l'élaboration de transformations plus sophistiquée.

Ensuite nous avons décrit une nouvelle technique de segmentation d'image par la morphologie mathématique basée sur les concepts de l'Ouverture Ultime.

Cette technique de segmentation va être utilisée pour la détection des lésions liées à la rétine et d'extraire les objets les plus contrastés de l'image qui font le sujet du prochain chapitre.

Le chapitre III
La détection des
lésions sombres

Introduction

Dans ce chapitre, nous décrivons les algorithmes qui ont été développés pour la détection des lésions sombres (les micros anévrismes et les hémorragies) caractéristiques de la rétinopathie diabétique. Ces algorithmes sont essentiels à la fois pour un dépistage de masse assisté par ordinateur et pour suivre et l'analyse quantitative des clichés pris lors d'examens successifs.

Ces algorithmes de la détection des micros anévrismes et des hémorragies qui sont présentées dans ce chapitre s'agissent d'une approche relativement basique qui pourtant a donnée des résultats satisfaisants : d'abord il faut trouver les régions sombres.

III.1.Objectifs

Comme il a été expliqué dans le chapitre I, les micros anévrismes et les hémorragies sont les premiers signes non équivoques de la rétinopathie diabétique, leur nombre est un indice de la progression de la maladie dans ses stades initiaux .leurs détection à deux objectifs principaux :

Le dépistage des lésions sombre étant les premiers signes de la rétinopathie diabétique, leur détection est primordiale pour son dépistage de masse, l'application d'un algorithme automatique de dépistage exige une sensibilité très élevée pour la spécificité il suffit qu'elle soit suffisamment bonne pour que le dépistage reste discriminant .mais il n'est pas critique que l'algorithme donne quelques faux positifs.

Pour suivre l'évolution de la rétinopathie diabétique, il est nécessaire de comparer des images prises à des moments différents et d'évaluer de cette manière, l'évolution des lésions (nombre de micro anévrisme et des hémorragies qui apparaissent ou disparaissent) est un indicateur de l'activité de la maladie pour pouvoir comparer automatiquement les images, il est nécessaire de détecter les lésions.

III.2.Les propriétés des lésions dans des images rétiniennes :

III.2.1.Les propriétés des micros anévrismes dans des images rétiniennes :

Les micro anévrismes apparaissent comme des petites régions isolées, circulaire et de couleur rouge .comme tous les éléments sanguins, ils apparaissent avec le meilleur contraste dans le canal vert de l'image .la détection des micro anévrismes qu'elle soit faite de manière manuelle ou automatique est une tache extrêmement difficile ,les micro anévrismes sont élément petits qu'ils sont confondus au bruit au d'origine inconnu même les spécialistes ne sont pas toujours d'accord dans certains cas ,s'il s'agit d'un micro anévrisme au pas.

III.2.2.Les propriétés des hémorragies dans des images rétiniennes :

Les hémorragies sont des accumulations de sang dans la rétine provenant d'une rupture vasculaire. Le problème dans la détection d'hémorragies est le manque d'information : la taille et

la forme sont très variées, le contraste peut être faible ou fort, la couleur-bien que rouge varie d'une image à l'autre.

III.3.Méthodes de détection des lésions sombres :

Plus de travaux existant sur la détection des lésions rétiniens, mais dans ce chapitre, on s'intéresse à la détection des lésions sombres (les micros anévrismes et les hémorragies) à cause de sa valeur diagnostique tellement importante pour le dépistage et le suivi de la rétinopathie diabétique.

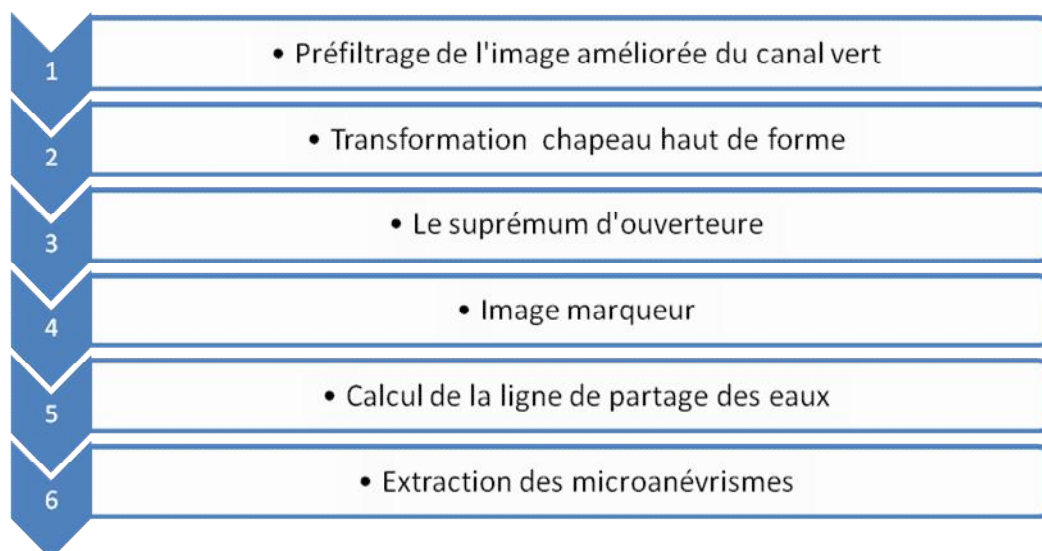
Dans cette partie nous allons présenter différentes méthodes de la détection des lésions sombres (les micros anévrismes) à savoir la méthode basée sur la LPE, la reconstruction morphologique et l'ouverture ultime.

Concernant la détection des hémorragies, nous avons proposé une méthode qui est basée sur la ligne de partage des eaux, qui nous a donné une bonne détection des hémorragies mais toujours sa existe des faux positifs.

III.4. La détection des micros anévrismes:

a-Par la ligne de partage des eaux :

La stratégie principale de l'algorithme de la détection des micros anévrismes par la méthode de la ligne de partage des eaux est proposée dans l'organigramme suivant :



Dans ce qui suit, nous allons détailler chacune de ces étapes :

III.4.1. Le pré filtrage de l'image améliorée de canal vert

Nous appliquons un filtre linéaire (filtre de gauss G) de petite taille sur le canal vert de l'image améliorée par (une égalisation adaptative f).

Ce filtre linéaire gère mieux les cas où les lésions sombres apparaissent plus sombres que le fond et il atténue le bruit, mais ce filtrage peut atténuer le contraste des plus petits vaisseaux ensuite, nous appliquons un filtre morphologique (ouverture morphologique γ^B) pour enlever que les structures claires qui sont considérées comme du bruit, puisque l'on s'intéresse aux lésions sombres.

La combinaison d'un filtre linéaire avec un filtre morphologique enlève du bruit sans enlever les structures sombres (Fig. III.4.1).

$$g = \gamma^B (f * G)$$

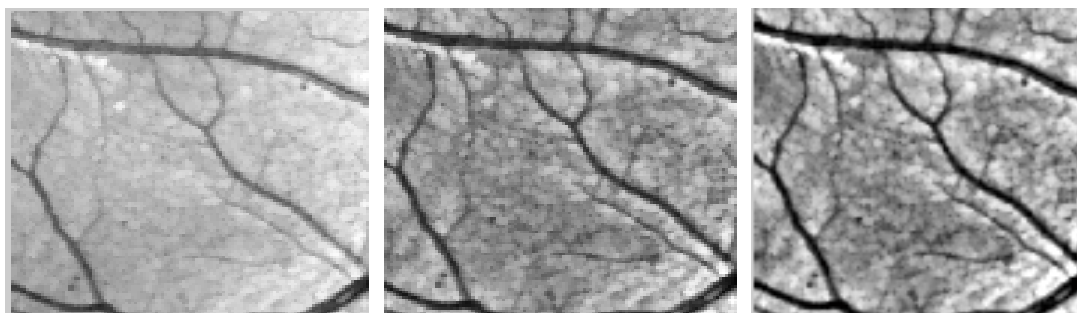


Fig. III .4 .1. Le filtrage de l'image rétinienne améliorée du canal vert.

(a) : Image améliorée, (b) Le filtrage avec la gaussienne, (c) L'ouverture morphologique sur l'image filtrée

III.4.2. Extraction du réseau rétinien par la transformation chapeau haut de forme:

La première approche est très simple, mais elle s'est montrée efficace même dans des images de qualité moyenne ou mauvaise. Le noyau de l'algorithme est l'application d'une méthode morphologique d'extraction du réseau rétinien et les détails avec la transformation chapeau haut de forme.

III.4.2.1. Extraction des détails par la transformation chapeau haut de forme

Les détails sombres de l'image améliorée sont extraits par la transformation chapeau haut (le réseau vasculaire et les micros anévrysmes) de forme qui consiste à effectuer la différence entre l'image et sa fermeture.

$$v_y = \phi(f) - f$$

Ainsi que les détails clairs dans l'image sont extraits par la transformation de chapeau haut

de forme par différence entre l'image et son ouverture $\vartheta_y = f - \gamma(f)$

Nous avons vu dans le chapitre (II) que le chapeau haut de forme s'écrit :

$$[Chap(f)](x) = \begin{cases} 0 & , \quad \text{si } [\Phi(f) - f](x) \leq [f - \gamma(f)](x) \\ [\Phi(f) - \gamma(f)](x) & , \quad \text{si non} \end{cases}$$

L'idée derrière cette méthode est la suivante : La taille des éléments structurants est choisie de manière que :

$[\Phi(f) - f](x) \leq [f - \gamma(f)](x)$ Pour tous les pixels x appartenant aux bords des vaisseaux selon l'équation de chapeau haut de forme assigne 0 à ces pixels.

cela est très avantageux, les détails extraits par le chapeau haut de forme sont séparés, ils ne sont pas connexes. Donc, si le pré filtrage a suffisamment lissé les bords des vaisseaux, nous pouvons dire que les vaisseaux ne sont pas connexes à d'autres détails sombres extraits par le chapeau haut de forme.

Le résultat de l'application du chapeau haut de forme noir e moyennant un élément structurant de taille 7 est donné par la (Fig. III.4 .2).

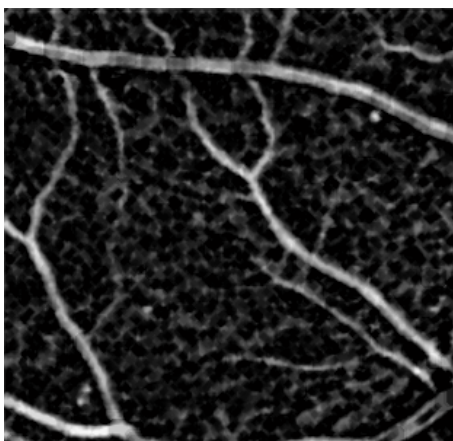


Fig. III .4.2.Le résultat de chapeau haut de forme de l'image pré filtré.

III.4.3. Le supremum d'ouvertures

Pour éliminer le réseau vasculaire, il suffit seulement d'extraire les structures de l'image contenant un segment linéaire long, sachant que ni les éléments parasites extraits par le chapeau haut de forme, ni les hémorragies ni les micros anévrismes ne peuvent contenir un tel élément structurant. Nous appliquons le supremum d'ouverture (marqueur du réseau rétinien) avec des éléments linéaires B_i dans des directions différentes.

$$\gamma^{sup} [chap(f)] = U_{i=1}^{12} \gamma^{B_i} [chap(f)]$$

La discrimination entre des détails extraits auparavant se fait alors en fonction de la linéarité. Les détails extraits par le chapeau haut de forme ne dépassent pas une certaine largeur (la largeur peut être vue comme extension minimale contrairement à la longueur qui désigne l'extension maximale).

le supremum d'ouvertures utilise des éléments structurants linéaires dans des directions différentes. Nous avons obtenu de bons résultats avec la taille d'élément structurant $B_i = 30$ dans 12 Directions différentes.

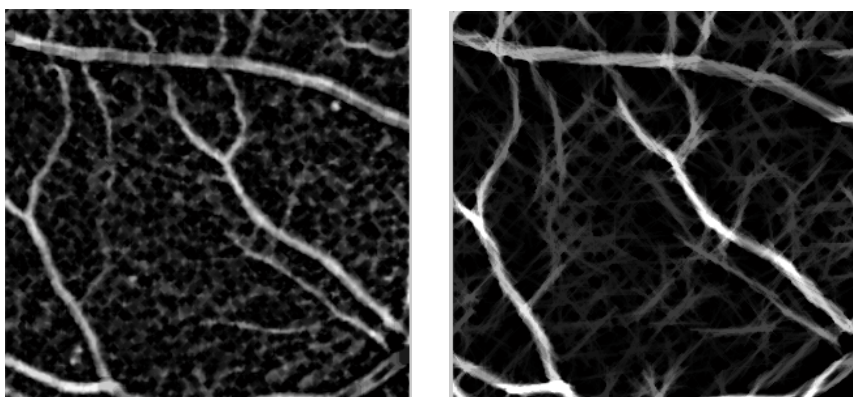


Fig. III .4.3. Le chapeau haut de forme et le supremum d'ouverture.

(a) : Le chapeau haut de forme ; (b):Le supremum d'ouvertures avec de éléments structurants linéaires dans 12 directions différentes.

III.4.4.Élimination de réseaux vasculaire :

Afin d'extraire les micros anévrismes, il faut d'abord éliminer le réseau vasculaire avec une opération de soustraction entre l'image de chapeau haut forme et l'image de supremum d'ouverture (fig.III. 4.4).

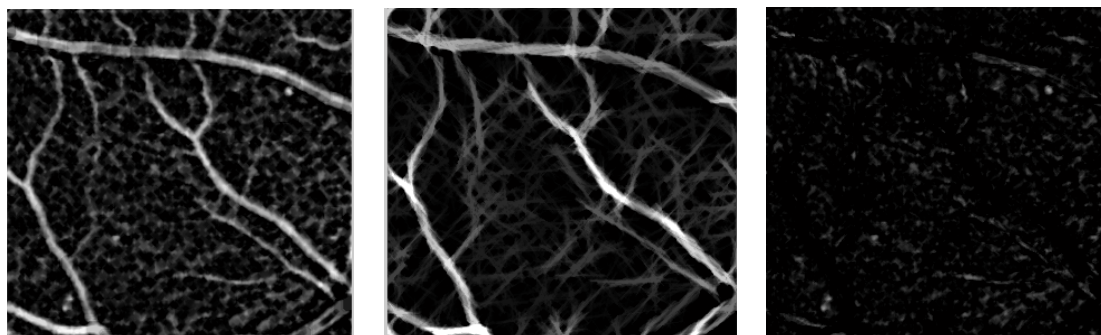


Fig. III .4.4 .Élimination de réseau vasculaire

(a) : Le chapeau haut de forme ; (b):Le supremum d'ouvertures ;(c) : Élimination de réseau vasculaire

III.4.5. Image marqueur (Fonction distance)

D'abord, une approximation est calculée par un simple seuillage de l'image trouvée après l'élimination de réseaux vasculaires (Fig. III.4.4.(c)) comme il a été montré dans la (Fig. III.4.5.(a)), il n'est pas possible de trouver un bon seuil qui segmente toutes les lésions sombres en donnant un peu de faux positifs, mais l'objectif dans cette étape de l'algorithme est seulement de trouver un marqueur pour la LPE.

Le marqueur généralement utilisé dans ce type d'image, est la fonction distance par rapport à cette approximation. Dans la fonction distance, les maxima locaux sont représentés avec des niveaux de gris les plus élevés.



Fig. III.4.5. Image marqueur.

(a) : Le résultat de l'application d'une approximation par un simple seuillage après l'élimination de réseau vasculaire ; (b) : Image marqueur

III.4.6. La détection des lignes de crête à l'aide de la LPE

Ayant déterminé le marqueur, la ligne de partage des eaux, est calculée sur la reconstruction de la fonction distance inversée sur l'image approximé.

Notre objectif, est de détecter que les lignes de crête elles-mêmes, pour cela, il suffit d'introduire un opérateur logique (AND) entre l'approximation des lésions sombres et la ligne de partage des eaux, pour éliminer les bassins versants.



Fig.III.4.6.Extraction des micros anévrismes

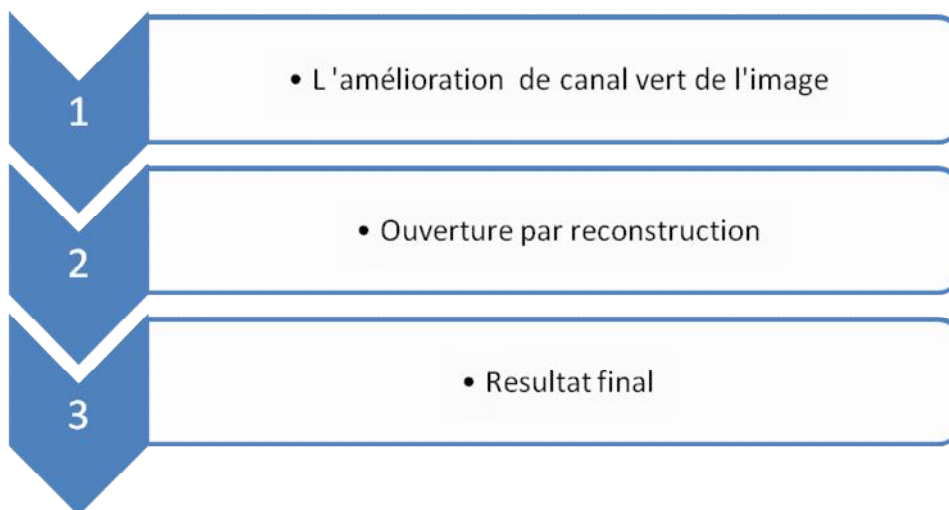
(a) : Les bassins versants ;(b) : Le résultat de l'application de l'opérateur logique. (c) :Extraction des micros anévrismes

III.5.La détection des micros anévrismes:

b. Par l'ouverture par reconstruction

D'après ces considération, nous décrivons un deuxième algorithme qui détecte les lésions sombres (les micros anévrismes) .cet algorithme est basé sur l'utilisation d'une opération morphologique: L'ouverture par reconstruction

L'organigramme de la détection des micros anévrismes est montré ci-dessous.



Dans ce qui suit, nous allons détailler chaque étape de l'algorithme :

III.5.1. L'amélioration de canal vert de l'image

Il suffit d'appliquer un pré filtrage qui sert à utiliser un filtre linéaire (filtre de Gauss G) de petite taille sur le canal vert de l'image améliorée dont le quel le masque de ce filtre est égal à (3*3). Ce filtre linéaire atténue le bruit. (Fig. III.5.1)

$$G\sigma = \frac{1}{\sqrt{2\pi\sigma}} \exp\left(-\frac{|x|}{2\sigma^2}\right)$$

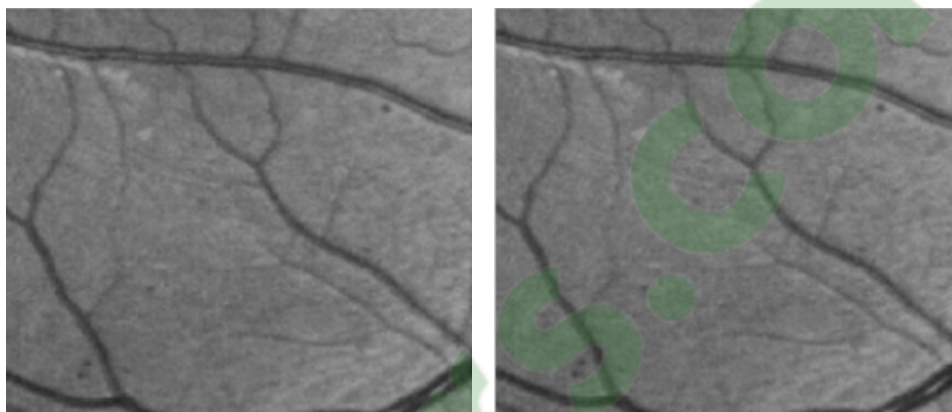


Fig. III.5.1 Le pré filtrage de l'image améliorée.

(a) : Image de canal vert (b) : Le filtre de gauss appliquée sur le canal vert .

III.5.2. Ouverture par reconstruction

Afin d'extraire les micros anévrismes, on utilise une opération morphologique qui est : l'ouverture par reconstruction. Par dualité cette méthode morphologique ressemble à la reconstruction géodésique. Cette opération consiste à reconstituer les composantes connexes d'un ensemble A lorsque leur intersection avec les composantes connexes d'un second ensemble B est non vide. L'ensemble de référence B est généralement appelé marqueur qui est dans notre cas : l'érosion. Il sert à éliminer les petits détails de l'image et l'ensemble A c'est le masque reconstruit. Cette opération est appelée aussi ouverture par reconstruction.

L'idée générale consiste à garder ou rejeter, indépendamment les unes des autres, les composantes connexes d'un ensemble selon leur mesure (surface, volume, diamètre). Donc cette notion d'ouverture par reconstruction est un outil fondamental de la morphologie mathématique et a donné naissance à des algorithmes permettant la détection des micros anévrismes.

Le but de cette application est d'extraire et de localiser les micros anévrismes. Les opérateurs par reconstruction garantissent qu'on retire exclusivement les petits pics qui sont isolés,

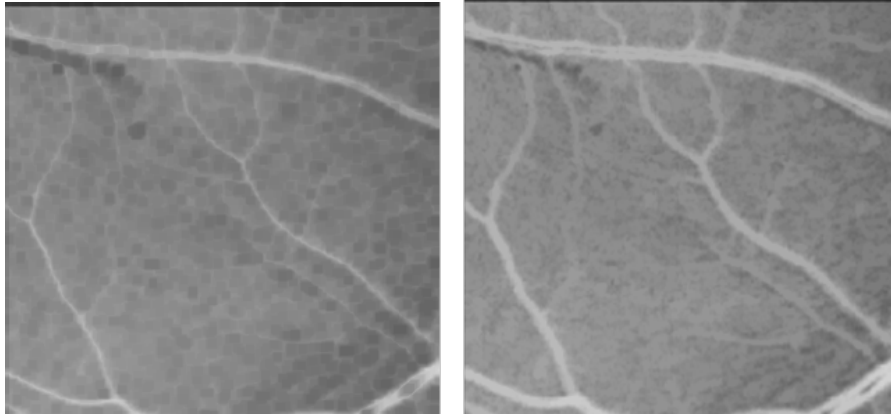


Fig. III.5.2. L'Ouvertures par reconstruction

(a) : Image marqueur (b) :L'ouverture par reconstruction

A la suite on fait une différence entre l'image inversée et l'image reconstruite, nous appliquons sur l'image obtenue, un simple seuillage pour éliminer le bruit indésirable. Les résultats obtenus sont montres par les figures suivantes :




Fig. III.5.3 Image par seuillage

(a) : image -reconstruite (b) : seuillage applique sur l'image

Par la suite on applique sur la (Fig. III.5.3) une ouverture surfacique pour la détection des microanévrismes.les résultats sont déterminés ci-dessus :

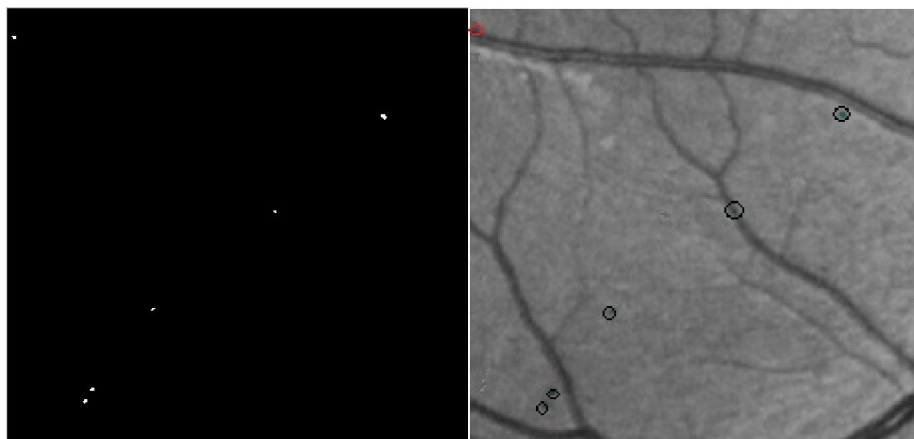


Fig. III.5.4. La détection des micros anévrismes

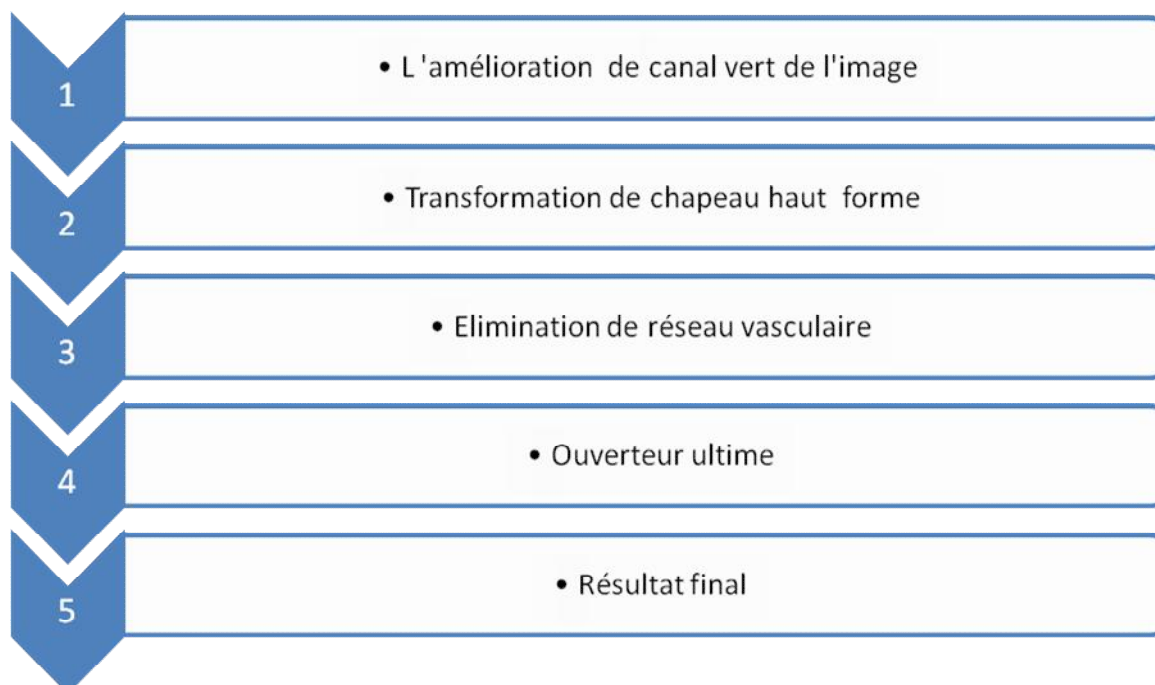
(a) : Ouverture surfacique (b) : La détection des micro anévrismes

III.6. La détection des micros anévrismes

c. Par l'ouverture ultime

A l'instar des deux méthodes présentées, nous décrivons un troisième algorithme qui détecte les micros anévrismes. Cet algorithme est basé sur l'application d'ouverture ultime, cette méthode est basée sur les résidus.

L'organigramme d'extraction des micros anévrismes est montré ci-dessous :



Dans ce qui suit, nous allons détailler chacune de ces étapes :

Clicours.COM

III.6.1. L'amélioration de canal vert de l'image

Pour avoir une bonne amélioration de canal vert de notre image, il suffit d'appliquer les mêmes étapes que nous avons utilisées dans la méthode précédente de la détection des micros anévrismes par la ligne de partage des eaux. Dans la page(4).

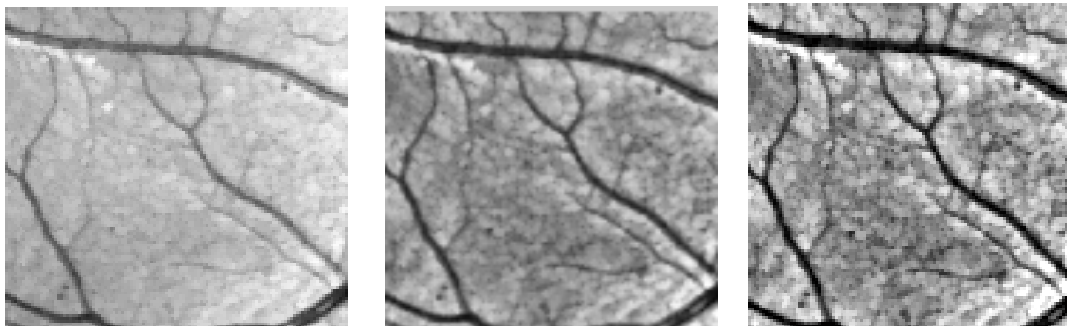


Fig. III .6 .1.Le filtrage de l'image rétinienne améliorée du canal vert.

(a) : Image améliorée,(b)Le filtrage avec la gaussienne ,(c)L'ouverture morphologique sur l'image filtrée

III.6.2.Transformation chapeau haut de forme

Les détails sombres de l'image améliorée sont extraits par la transformation chapeau haut de forme .Le résultat de l'application de chapeau haut de forme moyennant un élément structurant de taille 7 est donnée par la figure suivante :

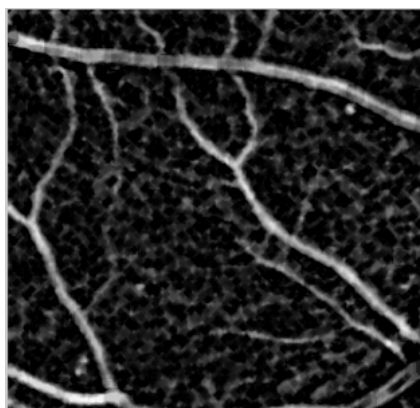


Fig. .III.6 .2 .Le chapeau haut de forme

III.6.3. Le supremum d'ouvertures

Cette étape sert à extraire seulement le réseau vasculaire avec la taille d'élément structurant $B_i=30$ dans 12directions différentes (Fig. III.6.3.b).

$$y^{sup} [chap(f)] = U_{i=1}^{12} y^{Bi} [chap(f)]$$

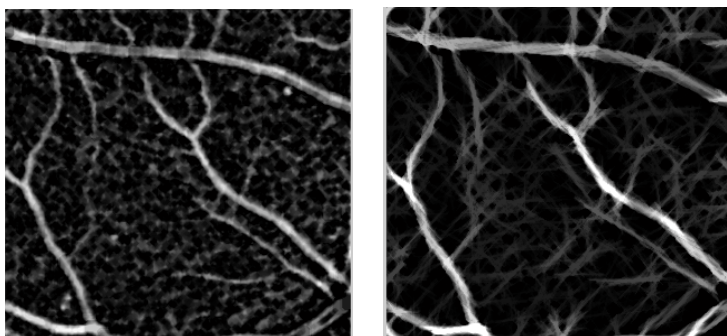


Fig.III.6.3.Le chapeau haut de forme et le supremum d'ouverture.

(a) : Le chapeau haut de forme ; (b):Le supremum d'ouvertures avec des éléments structurants linéaires dans 12 directions différentes.

III.6.4. Extraction des détails sombres

Avant d'appliquer l'ouverture ultime, il faut d'abord éliminer le réseau vasculaire, avec une opération de soustraction entre le résultat obtenu par le supremum d'ouverture et le résultat obtenu par chapeau haut de forme qui permet d'extraire les régions sombres. (Fig. III.6.4.(c)). Donc, il ne reste que les régions les plus contrastées.

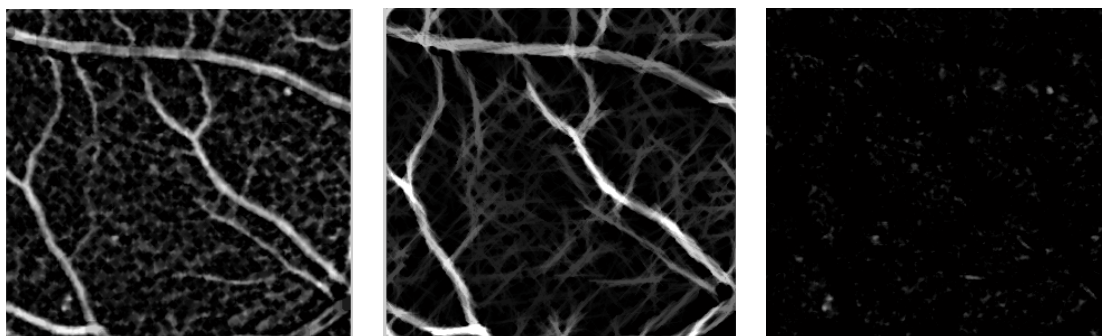


Fig.III.6.4.Elimination de réseau vasculaire

(a) : Le chapeau haut de forme ; (b):Le supremum d'ouvertures ;(c) : Elimination de réseau vasculaire

III.6.5. L'ouverture ultime

L'image de la Fig.III.6.4.c contient toutes les particules contrastées en globant aussi bien les microanvrismes que d'autres composants provenant des branches fines du réseau, du bruits, etc....L'application d'un simple seuillage ne permet pas de séparer les microanevrismes des autres composantes. Pour résoudre ce problème, on fait appel à l'ouverture ultime qui permet de détecter les composantes les plus contrastées à savoir les microanévrismes.

L'ouverture ultime θ est un opérateur résiduel qui analyse la différence entre des ouvertures consécutives d'une même famille. Cet opérateur morphologique peut être utilisé pour l'analyse de formes par l'association d'une fonction de granulométrie. Il possède deux images de sortie associées à une image d'entrée I :

- la différence maximale entre ouvertures (Résidu $R\theta$ (I))
- et la taille de l'ouverture quand le résidu maximal est généré (Indicatrice $q\theta$ (I)).

Donc d'après cette notion, on prend parmi tous ces résidus calculés, le résidu maximal qui détecte le maximum des micros anévrismes, donc on peut dire que la définition originale de l'ouverture ultime, doit être remplacée par la plus grande différence des ouvertures mais le résidu permet de maintenir les structures les plus contrastées.

donc les résultats sont montrés dans les figures suivantes :




Fig.III.6.5 Les différents résidus calculés.

Donc le maximum de ces résidus représente le résultat cherché, il est montré dans la figure ci dessus.

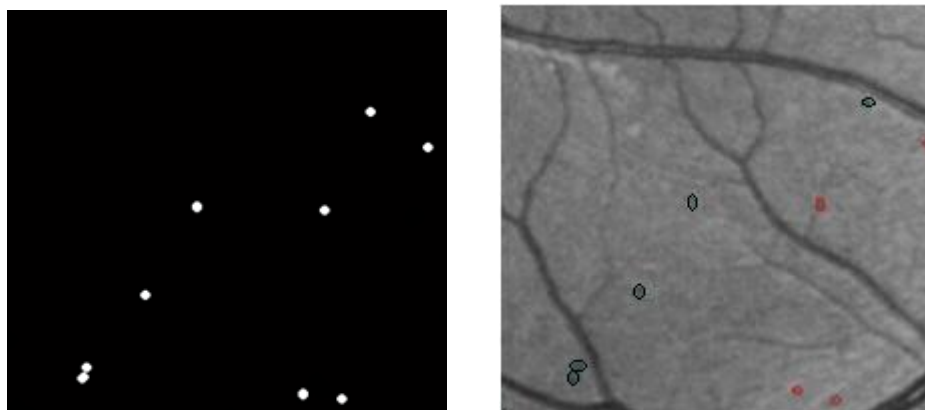
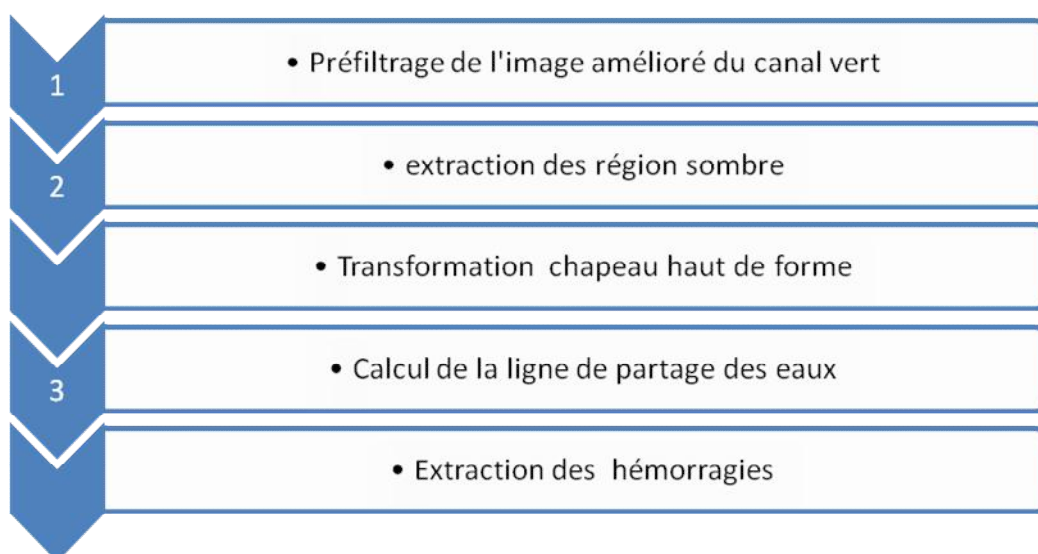


Fig.III.6.6.La détection des micros anévrismes

On remarque qu'à partir de ces résultats obtenus, qu'on a détecté tous les micros anévrismes avec quelque faux positifs.

III.7. La détection des hémorragies

L'algorithme de la détection des hémorragies par la méthode de la ligne de partage des eaux est proposé dans l'organigramme suivant :



Dans ce qui suit, nous allons détailler chacune de ces étapes :

III.7.1. Le pré filtrage de l'image amélioré de canal vert

Pour avoir une bonne amélioration de canal vert de notre image, il suffit d'appliqué un pré filtrage qui suit les mêmes étapes que la méthode proposée pour la détection des micro anévrismes par la ligne de partage des eaux (page4).

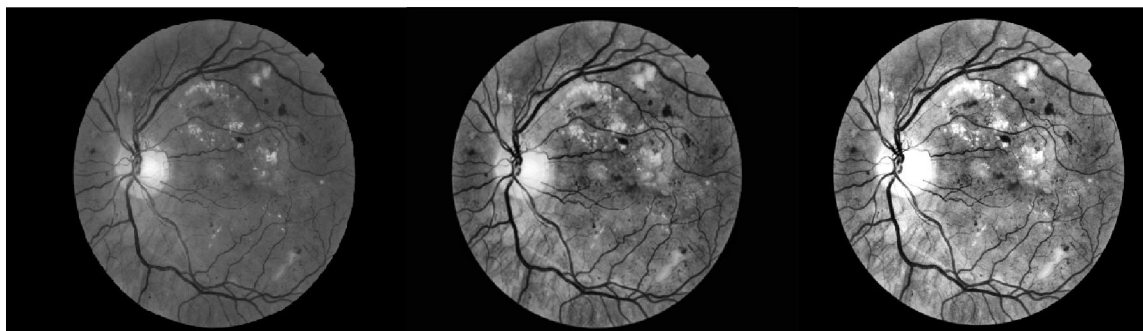


Fig.III.7.1Le filtrage de l'image rétinienne améliorée du canal vert.

(a) : Image améliorée,(b)Le filtrage avec la gaussienne ,(c)L'ouverture morphologique sur l'image filtrée

III.7.2. Extraction des régions sombres

Pour détecter les régions sombres, à partir de l'image pré filtré de la combinaison de filtre morphologique avec le filtre linéaire, on applique un simple seuillage .le résultat est montré par la figure suivants:

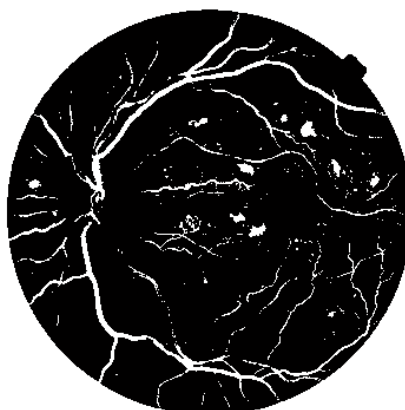

Fig.III.7.2.Extraction des régions sombre

III.7.3. Transformation chapeau haut de forme

Les détails sombres de l'image améliorée sont extraits par la transformation chapeau haut de forme .Le résultat de l'application de chapeau haut de forme moyennant un élément structurant de taille10 donne une bonne extraction des détails et montré dans la figure suivante :

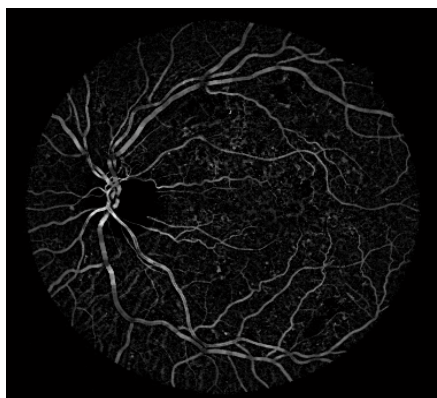


Fig.III.7.3.Le chapeau haut de forme

III.7.4. Approximation par un simple seuillage [26]:

D'abord, une approximation du réseau vasculaire est calculée par un simple seuillage de l'image pré filtrée du chapeau haut de forme pour avoir une meilleure détection de réseau vasculaire. Les résultats sont montrés dans les figures suivantes: (Fig. III .7.4).

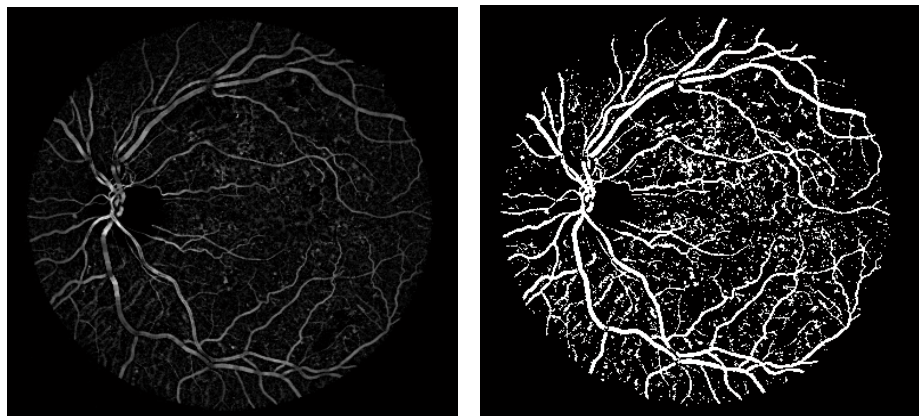


Fig..III.7.4.Image du chapeau haut forme et l'approximation du réseau vasculaire.

(a) : Le chapeau haut de forme de l'image pré filtrée ;(b) :L'approximation du réseau vasculaire

Comme, il été montré dans la (Fig. III.7.4.b), il n'est pas possible de trouver un bon seuil qui segmente tout le réseau vasculaire en donnant un peu de faux positifs, mais l'objectif dans cette étape de l'algorithme est seulement de trouver un marqueur pour la LPE, et l'approximation obtenue par un seuillage ($S=30$) est suffisamment bonne pour atteindre ce but. La question de l'obtention de ces marqueurs, c'est-à-dire, l'ensemble de points d'où l'inondation commence, est un problème central dans tous les algorithmes de segmentation par LPE.

Le marqueur généralement utilisé dans ce type d'image, est la fonction distance par rapport à cette approximation du réseau vasculaire.

La fonction distance, désigne la distance entre le pixel candidat qui vaut 0 et le pixel qui lui est le plus proche non zéro. Ce sont les maxima locaux. Dans la fonction distance, ces maxima locaux sont représentés avec des niveaux de gris les plus élevés (Fig. III.7.5.b).

Pour calculer la fonction distance, il faut d'abord nettoyer l'image il ne faut absolument pas qu'il y ait un marqueur sur un vaisseau, parce que sinon le vaisseau en question ne ferait pas partie de la ligne de partage des eaux, et il serait forcément raté par l'algorithme. Pour cela, nous appliquons une fermeture morphologique sur l'approximation du réseau vasculaire, pour boucher tous les trous ayant une surface trop petite (Fig. III .7.5.a).

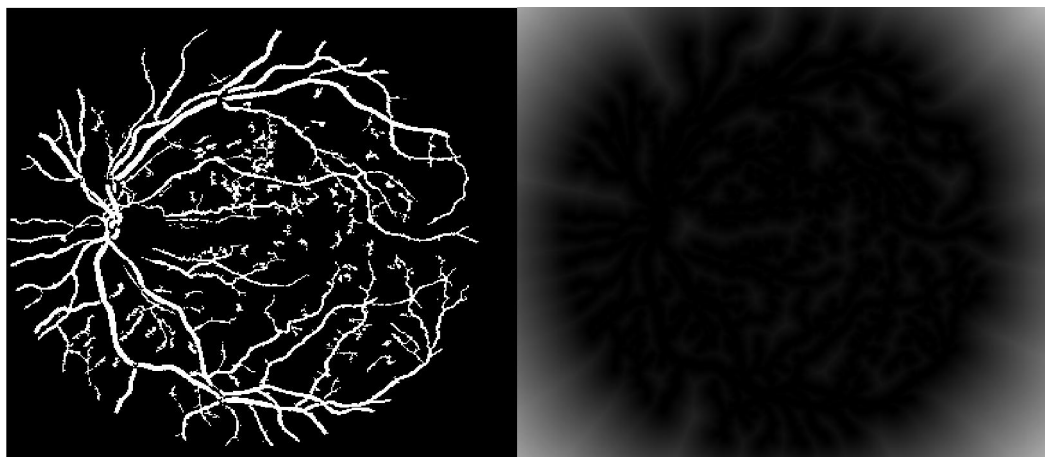


Fig.III.7.5 .Image marqueur.

(a) : Le résultat de l'application d'une fermeture morphologique ;(b) : Image marqueur (image de distance de l'approximation)

III.7.5. La détection des lignes de crête à l'aide de la LPE

Ayant déterminé le marqueur, la ligne de partage des eaux, est calculée sur la reconstruction par érosion de l'image de la fonction distance inversée sur l'image originale. Le résultat est plus pertinent que celui obtenu par LPE sur l'image originale (Fig. III.7.6.b).

Cette étape de reconstruction permet de retrouver chaque particule à partir de son marqueur, c'est-à-dire que, l'image reconstruite ne contient que les minima qui se trouvent dans les régions marquées (fig.III.7.6.a).




Fig.III.7.6 La ligne de partage des eaux de l'image reconstruite.

(a) : La reconstruction de l'image marqueur ;(b) : La ligne de partage des eaux et les bassins versants.

Nous remarquons (Fig. III.7.6.b), que la ligne de partage des eaux suit les vaisseaux comme prévu, elle est toujours fermée et délimite un bassin versant, mais bien sur il existe aussi beaucoup

de faux positifs, c'est-à-dire, si une zone n'est pas entièrement entourée par des vaisseaux, il doit y avoir forcément une branche de la LPE qui ne correspond pas à un vaisseau. Notre objectif, est de ne détecter que les lignes de crête elles-mêmes, pour cela, il suffit d'introduire un opérateur logique (AND) entre l'approximation du réseau vasculaire et la ligne de partage des eaux, pour éliminer les bassins versants.



Fig.III.7.7.Les ligne de crête.

(a) :La ligne de partage des eaux et les bassins versants ;(b) :Le résultat de l'application de l'opérateur logique.

Tous les vaisseaux ont été détectés (Fig. III.7.7.b), mis à part quelques petits vaisseaux ayant un contraste trop faible. Cela n'est pas gênant, puisque généralement nous devons contenter des gros vaisseaux pour effectuer l'analyse des images rétinienne.

On remarque aussi (Fig. III.7.7.b) la présence des pixels isolés qui n'ont pas d'importance. Pour régulariser ce problème, nous appliquons un filtrage selon un critère de surface (Fig. III .7.8).

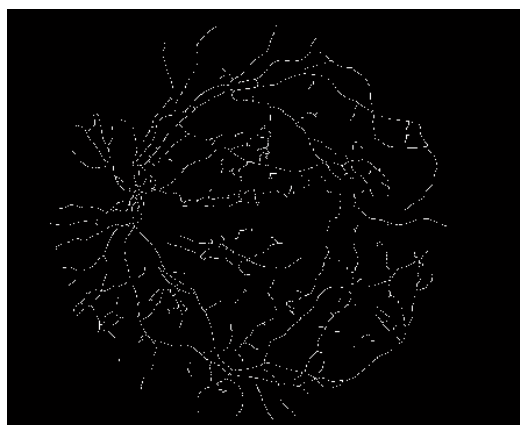


Fig.7.8. Le résultat du filtrage selon un critère de surface.

Le réseau vasculaire obtenu (Fig. III.7.8) est bon, mais, il y a dans ce résultat encore beaucoup de très petites branches (des barbules) qui ne correspondent pas à des vaisseaux. Pour raffiner l'arbre vasculaire, ces barbules peuvent être éliminées facilement en appliquant l'algorithme d'ébarbulage (Fig. III. 7.9.a). A la suite, on applique une dilatation sur le réseau que nous avons extrait.

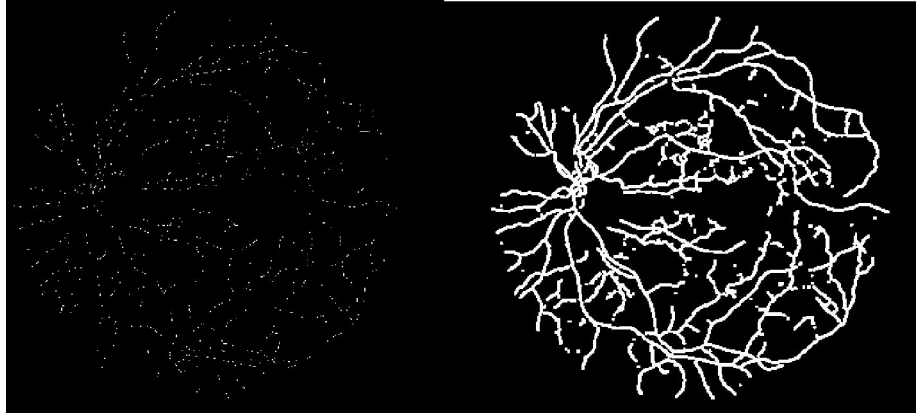


Fig.III.7.9 Extraction de réseau vasculaire

(a)Le réseau vasculaire ébarbulé (b):Dilatation de réseau vasculaire

Afin d'extraire les hémorragies, on applique une simple opération de soustraction entre l'image binarisée qui contient le réseau vasculaire et les hémorragies et l'image qui contient seulement le réseau vasculaire dilaté. On remarque quand on a extrait les hémorragies mais avec des petits traces de réseau vasculaire.

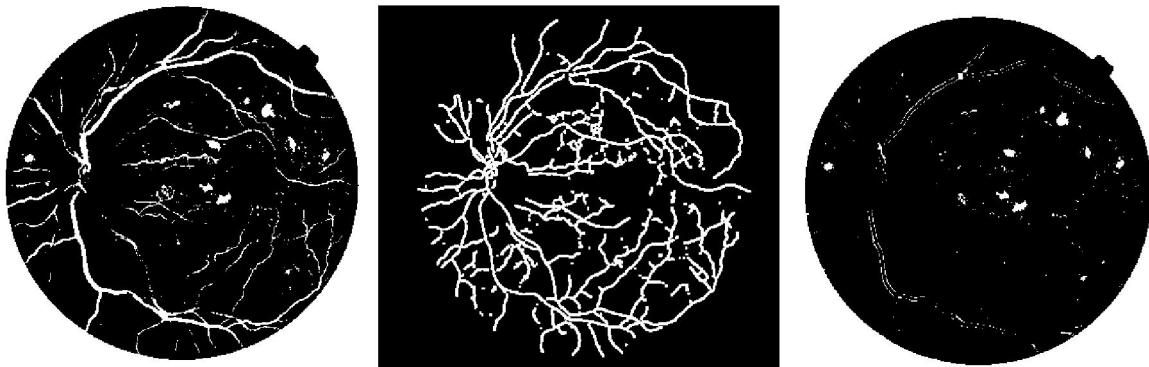


Fig.III.7.10. La détection des hémorragies

(a):L'image par seuillage (b) : Dilatation de réseau vasculaire: (c):La détection des hémorragies

Chapitre III : La détection des lésions sombres

Pour faire sortir que l'hémorragie on applique une granulométrie qui est une succession des ouvertures avec des éléments structurants croissant.les résultats sont montrées dans les figures suivantes.




Fig.III.7.11.Le résultat final de la détection des hémorragies

(a):L'image résultant de soustraction (b):Application de granulométrie (c):La détection des hémorragies

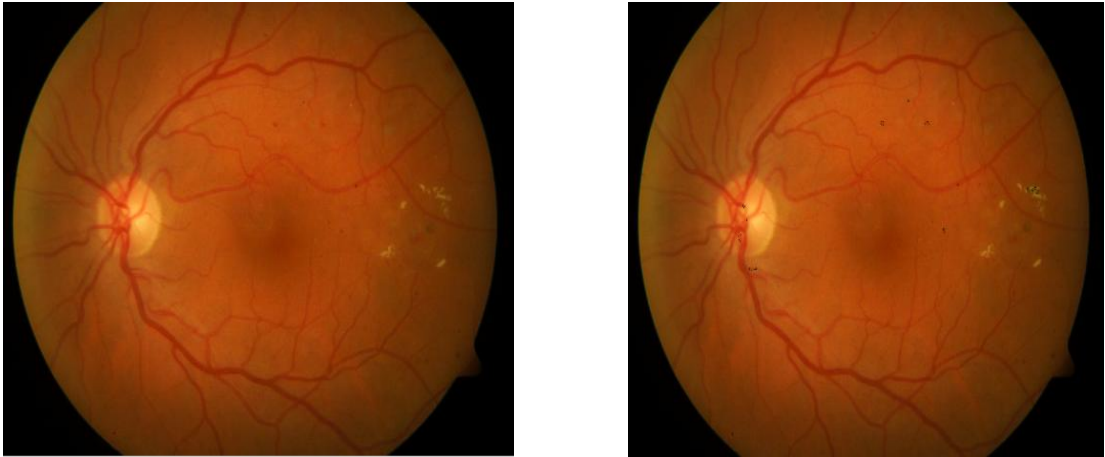


Fig.1. La détection des micros anévrismes par la ligne des partages des eaux

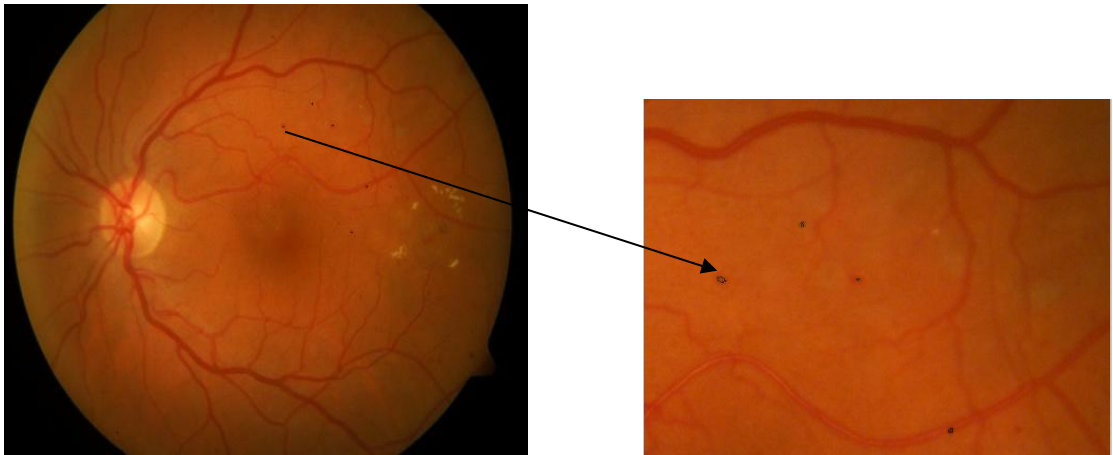


Fig.2. La détection des micros anivrismes par l'ouvreur par reconstruction

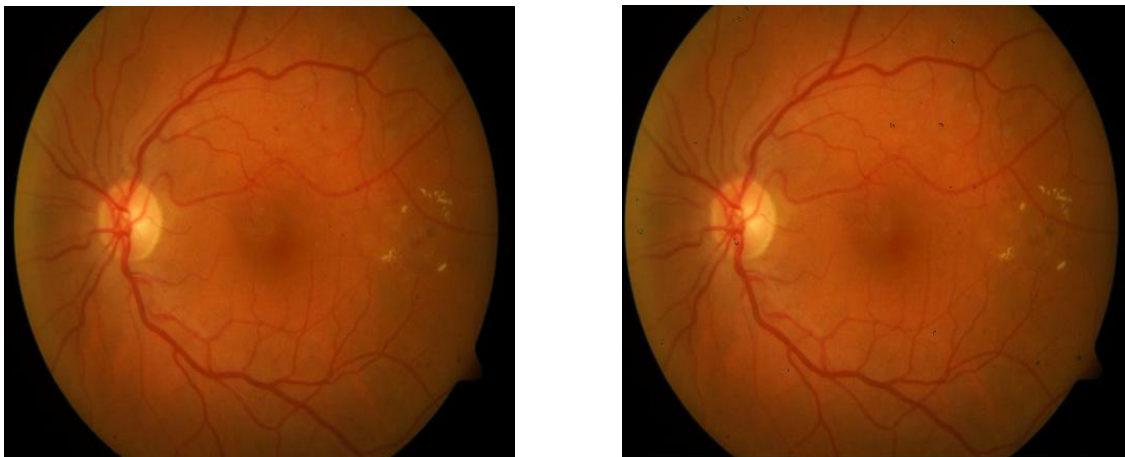


Fig.3. La détection des micros anévrisme par l'ouverture ultime

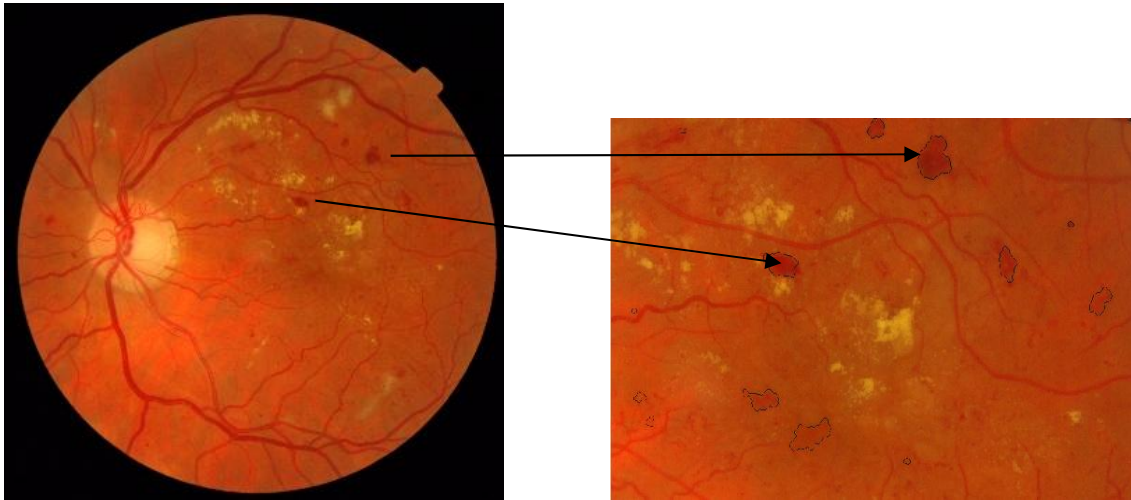


Fig .4.La détection des hémorragies par la ligne des partages des eaux

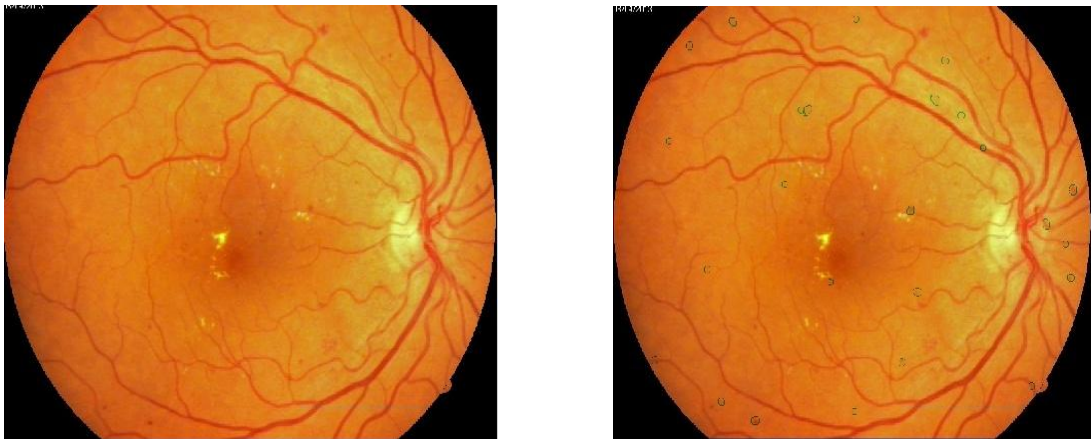

Fig.5.La détection des micros anévrisme par l'ouverture ultime

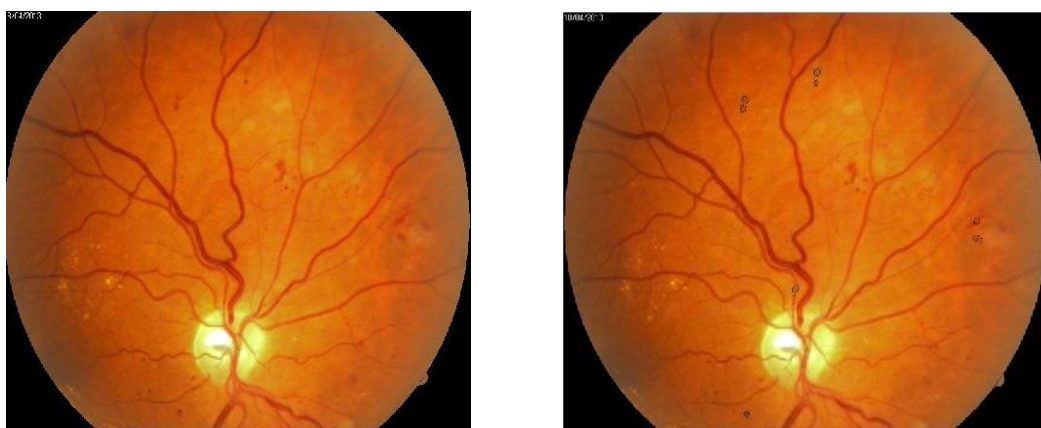

Fig.6.La détection des micros anévrisme par l'ouverture ultime

Résultats et discussion:

Les algorithmes ont été testés sur des images couleurs pour des cas pathologiques contenant des différentes lésions (les micros anévrismes, les hémorragies), mais cela se voit très peu sur certains clichés (canal vert).

Notre hypothèse de départ est d'éliminer le réseau vasculaire afin d'extraire les lésions sombres qui sont les micros anévrismes et les hémorragies.

Les résultats montrés dans les figures (1, 2, 3) sont satisfaisants pour la détection des micros anévrismes par les différentes méthodes testées: les images présentent un bon contraste.

Le résultat montré dans la figure(4) est satisfaisant pour la détection des hémorragies : l'image présente un bon contraste.

Dans la figure(5) et (6) c'est un exemple d'une image de vérité terrain, on a détecté les micros anévrismes mais avec quelques faux positifs.

Dans les images où l'algorithme a échoué, il existe un grand nombre de lésions claires qui couvrent la région maculaire.

Finalement on peut dire que les résultats que nous avons trouvés à partir de ces trois méthodes sont satisfaisants pour la détection des micros anévrismes.

Conclusion

Dans ce troisième chapitre, nous avons présenté la détection des lésions sombres (les micros anévrismes et les hémorragies) dans des images couleur, en utilisant trois algorithmes permettant la détection des micros anévrismes et un algorithme permettant la détection des hémorragies.

Le premier algorithme, que nous avons appliqué est basé sur la méthode de la ligne de partage des eaux. L'inconvénient de cette méthode est sa grande sensibilité au bruit, et la nécessité d'abord d'éliminer le réseau vasculaire.

Le deuxième algorithme, que nous avons présenté est basé sur la méthode d'ouverture par reconstruction, l'avantage de cette méthode est de garantir qu'on retire exclusivement les petits pics qui sont isolés et nous donne des résultats acceptables.

Le troisième algorithme, c'est une nouvelle méthode basée sur l'ouverture ultime, elle permet de détecter les lésions sombres : les micros anévrismes mais nous avons constaté qu'il y a des faux positifs.

Le quatrième algorithme, permet la détection des hémorragies. Le noyau de cet algorithme est l'application d'une méthode morphologique d'extraction des hémorragies qui est basée sur la ligne de partage des eaux contrôlée par un marqueur la fonction distance.

La détection de ces lésions est primordiale dans le traitement des images rétiniennes, d'un côté, elle permet d'évaluer leur gravité selon l'endroit où elle se trouve, et d'un autre côté elle a une caractéristique importante pour la détection de ces lésions sombres (les micros anévrismes et les hémorragies).

Conclusion générale

Nous avons présenté dans ce mémoire, une étude sur les images du fond d'œil. L'analyse des besoins des médecins nous a amenée à diriger nos efforts sur le traitement automatique des images rétinienne.

Pour qu'un outil soit bien accepté par les médecins, il est nécessaire de n'automatiser que les tâches pénibles et ne sont pas facilement réalisables.

Nous avons consacré notre étude sur la détection des lésions sombres (les micros anévrismes et les hémorragies) principales causes de la rétinopathie diabétique. Nous avons d'abord présenté quelques notions sur l'œil, les différentes maladies qui peuvent l'attaquer, les appareils d'acquisition, les différents clichés.

Nous avons validé notre travail sur des images couleur. Il a été testé sur des images pathologiques de vérité terrain fournie de 'l'hôpital de Ghazaouet' et des images de la base de donnée 'Base Messidor'.

Pour la détection des lésions sombres (les micros anévrismes et les hémorragies), l'étude est basée sur différentes méthodes puissantes pour extraire ces lésions qui sont la ligne de partage des eaux (LPE), l'ouverture par reconstruction et l'ouverture ultime.

De nombreux progrès restent à faire car il n'existe pas encore d'algorithme assez robuste permettant de détecter ces lésions sombres avec une grande précision.

Perspective:

les développements futurs pourront donc rechercher à toucher un éventail plus large de professions médicales en proposant des outils de traitement d'images rétiniennes dont la complexité d'utilisation ou le degré d'automatisation est fonction du marché ciblé.

On a proposé des algorithmes pour la détection des lésions sombres et nous avons s'intéressé beaucoup à la nouvelle méthode qui est l'ouverture ultime mais de nombreux progrès reste à faire car il n'existe pas encore d'algorithme assez robuste qui permet de détecter seulement les lésions sans faux positifs.

Bibliographie

[1] THOMAS WALTER. , « Application de la morphologie mathématique au diagnostic de la rétinopathie diabétique à partir d'images couleur », Thèse de Doctorat, Centre de Morphologie Mathématique, Ecole des mines de Paris, Septembre 2003.

[2] <http://82.66.245.194:81/campus-ophtalmologie/poly/0200faq.htm>.

[3] <http://www.vryghem.be/vryghembe/default.asp?sid=1&lang=fr&id=126&m1=127&m2=131&m3=132&m4=0&linkto=L'+angiogr.+fluoresc.>

[4] <http://www.tsi.enst.fr/tsi/enseignement/ressources/mti/Paranjape/principe-de-methode.htm>

[5] F.C. DELORI et K.P. PFLIBSEN , << Spectral reflectance of the ocular fundus >>, Applied Optics, 28, 1061-1071, 1989.

[6] S.J.PREECE et E.CLARDIGE, « Monte Carlo modelling of the spectral reflectance of the human eye », Physics in Medicine and Biology, 47 : 2863_2877, Juillet 2001.

[7] http://fr.wikipedia.org/wiki/Op%C3%A9rateurs_Morphologiques_Math%C3%A9

[8] Klein R, Klein Bek , Moss SE, Davis MD, Demets DL. The Wisconsin Epidemiologic Study of Diabetic retinopathy : LX, Four-year incidence and progression of diabetic retinopathy when age at diagnosis is 30 years or more Arch ophthalmol, 1989, 107, 244-249 .

[9] Early Treatment Diabetic Retinopathy Study Research Group . Fundus photographic risk factors for progression of diabetic retinopathy . ETDRS report to graphics risk factors for progression of diabetic retinopathy . ETDRS report number 12. Ophthalmology, 1991, 98, 823-833.

[10] CORNNE VACHIER., << Extraction de Caractéristique, Segmentation d'image et Morphologie Mathématique >>, Thèse de Doctorat. Centre de Morphologie mathématique, Ecole des mines de Paris, 1995.

[11] A. BESSAID, << Les Opérateurs Morphologiques >>, Cours de Traitement D'image. Université de Tlemcen.

[12] RAFAAL C.GONZALEZ, RICHARD E.WOODS et STEVEN L.EDDINS, << Digital Image Processing Using Matlab >>, Livre, Université de Tennessee, NJ 07458.

[13] J.C.KLEIN, «Conception et Réalisation d'une Unité Logique pour L'analyse Quantitative D'image », Thèse de Doctorat, Université de Nancy, 1976.

[14] BLUM H, << A Transformation For Extracting New Descriptors of Shape >>, Symposium On Models For The Perception Of Speech And Visual From, MIT Press.

[15] PUECKER T.H, DOUGLAS D.H ,<< Detection Of Surface- Specific pointed By local Parallel processing Of Discrete terrain Elevation data. », Computer Graphics and Image Processing, 4, 375-387, 1975.

[16] L. Vincent, << Algorithmes Morphologiques à Base de Files D'attente et de Lacets. Extension aux graphe », Thèse de Doctorat, Ecole des Mines de Paris, Mai 1990.

[17] SERGE BEUCHER., << Segmentation D'image et Morphologie Mathématique », Thèse de Doctorat, Centre de Morphologie mathématique, Ecole des mines de Paris, Juin 1990.

[18] <http://www.tsi.enst.fr/tsi/enseignement/ressources/mti/Paranjape/principe-demethode.htm>

[19] D. MARR et E. HILDRETH, << A Theory of Edge Detection >>, Proceedings of the Royal Society of London, 207, 187-217, 1980

[20] TOMAS WALTER., << Détection De Pathologies Rétiniennes à Partir D'images Couleur Du Fond D'œil, N-38/00/MM. >>, Rapport Technique, Ecole de Mines de Paris, Octobre 2000.

[21] BREEN, E. J., AND JONES, R. Attribute Openings, Thinnings, and Granulometries. Computer Vision and Image Understanding 64, 3 (1996), 377–389.

[22] FABRIZIO, J, AND MARCOTEGUI, B. Fast Implementation of the Ultimate Opening. In ISMM '09 Proceedings of the nine International Symposium on Mathematical Morphology (August 2009).

[23] HERNÁNDEZ, J., AND MARCOTEGUI, B. Document Image Binarization using Ultimate attribute Opening. In DIBCO 2009 - Document Image Binarization Contest in the framework of ICDAR. July 2009.

[24] OUTAL, S. Quantification par Analyse d'Images de la Granulométrie des Roches Fragmentées : Amélioration de l'Extraction Morphologique des Surfaces, Amélioration a Reconstruction Spéléologique. PhD thesis, CMM/GEOSCIENCES - ' Ecole Mines Paris, 2006.

[25] MELLE Hadjidj Ismahen, << Approche Morphologique Pour La Segmentation D'images Médicales >>, Magister en électronique biomédicale, mémoire, 2011.

[26] MELLE Feroui Amel, << Traitement automatique d'images du fond d'œil : Application au recalage des images rétinienne >>, Magister en électronique biomédical, mémoire, 2009.